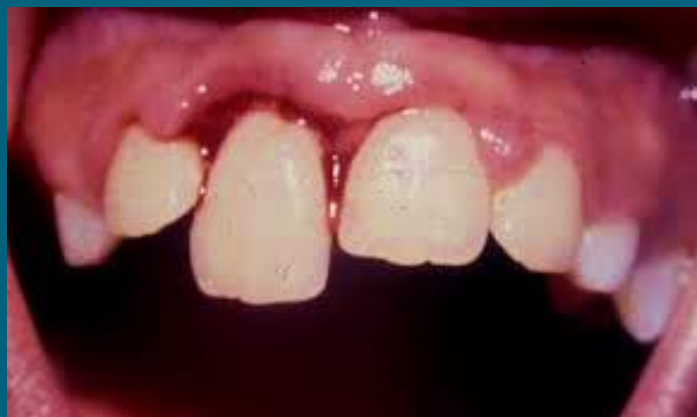



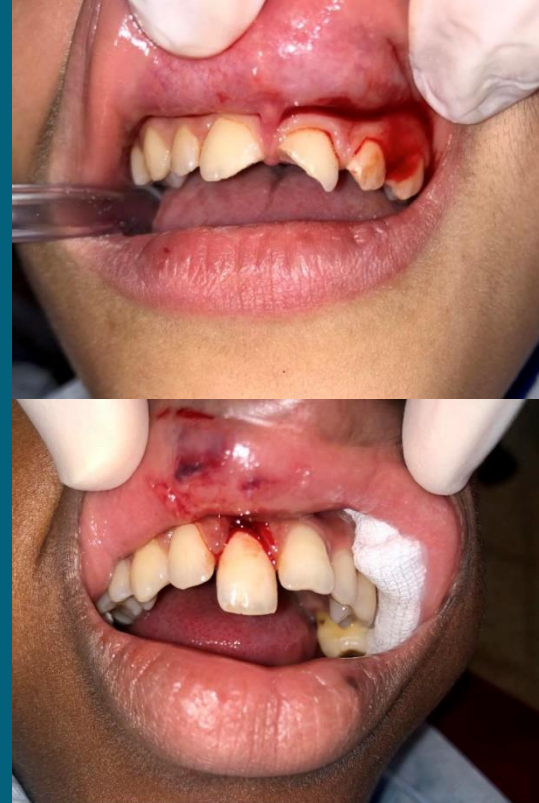Traumatologia Dento-alveolar

Serviço de Estomatologia
Hospital Dr. Nélio Mendonça
Liliana Vasconcelos
Médica Dentista

Funchal, 21 de Outubro de 2021

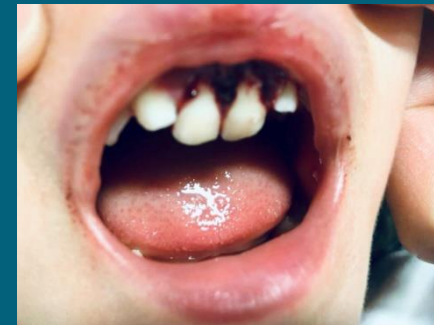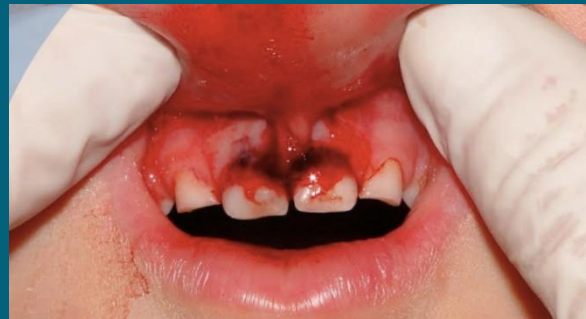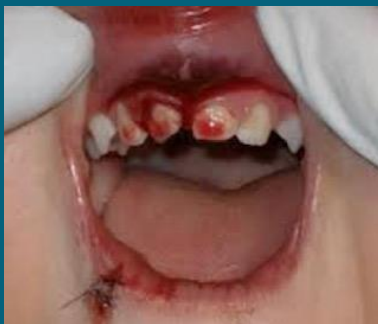Traumatologia Dento-alveolar

- Principais Causas:
 - Acidentes de Viação
 - Atropelamento/quedas
 - Desportos de contacto
 - Agressões Físicas

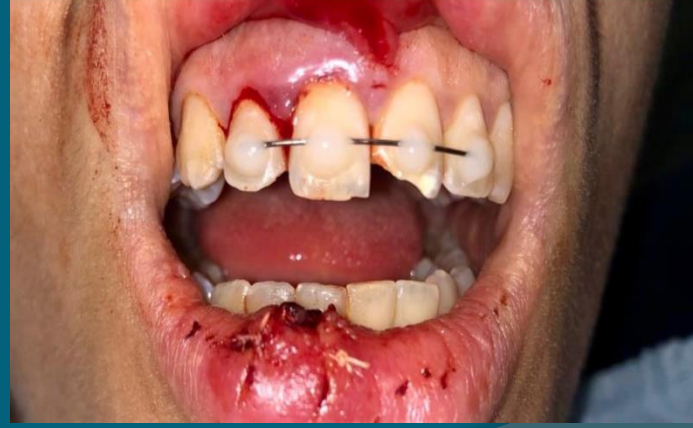
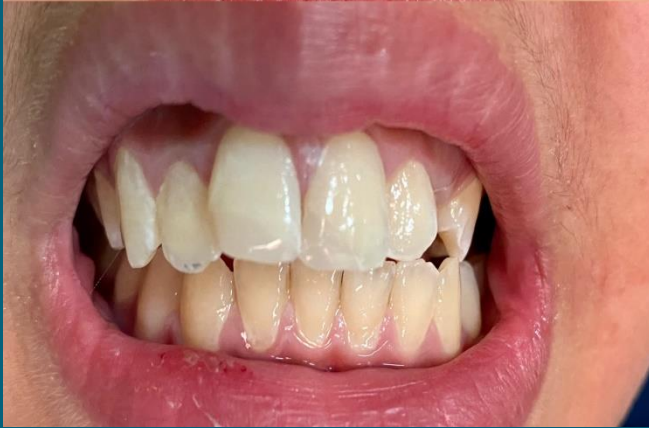
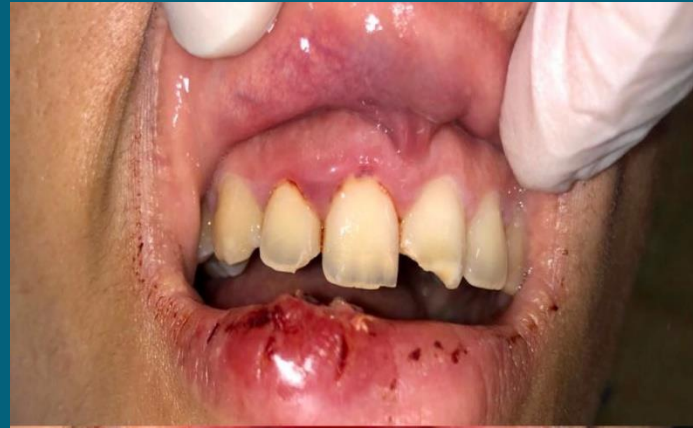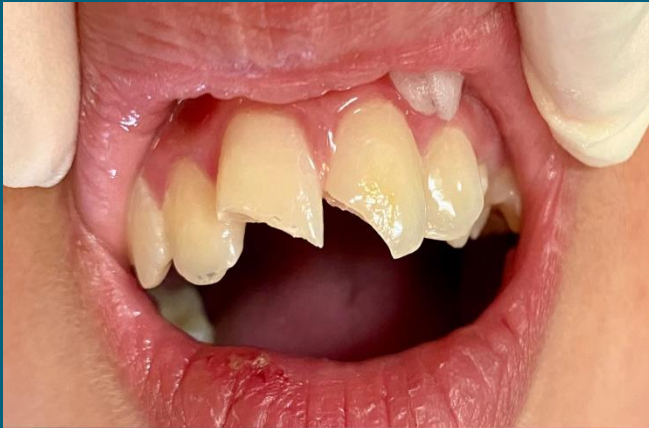Pediatria

- Quedas
- Acidentes de bicicleta
- Piscinas
- Recreio da escola (urgências escolares)



“ O sucesso de Tratamento depende da actuação imediata ”



História do Trauma

- ✓ Quando, onde e como aconteceu?
- ✓ Qual o procedimento que foi realizado após o trauma?
- ✓ Quantos dentes/fragmentos foram recuperados?
- ✓ Conseguir ou não fechar a boca?

Exame Clínico

- ✓ Avaliação da zona afectada e circundante
 - Peças dentárias
 - Tecidos moles (intra e extra oral)
 - Maxilar superior; mandíbula e osso alveolar

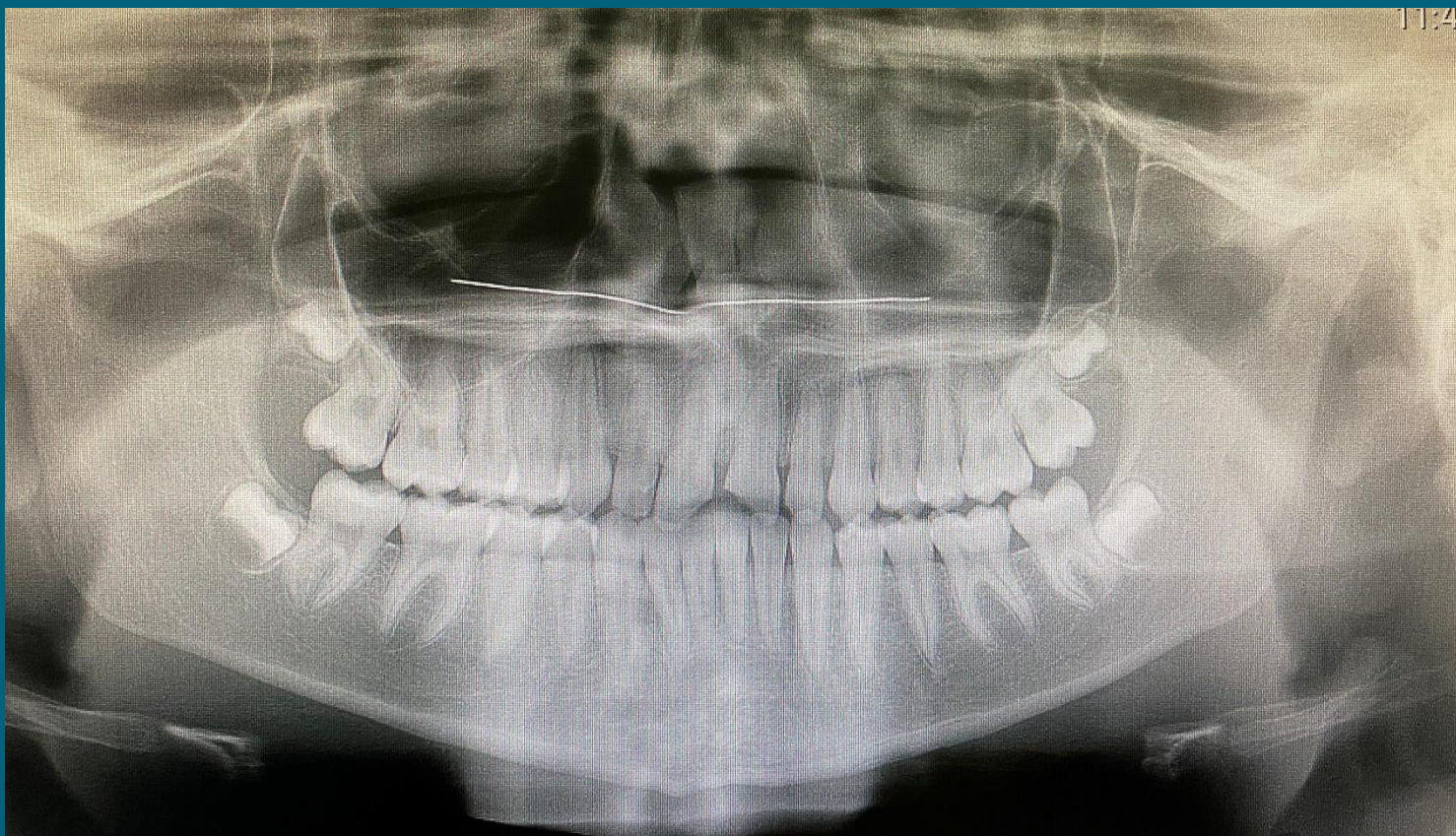
- ✓ Corpos estranhos

- ✓ Remover próteses dentárias

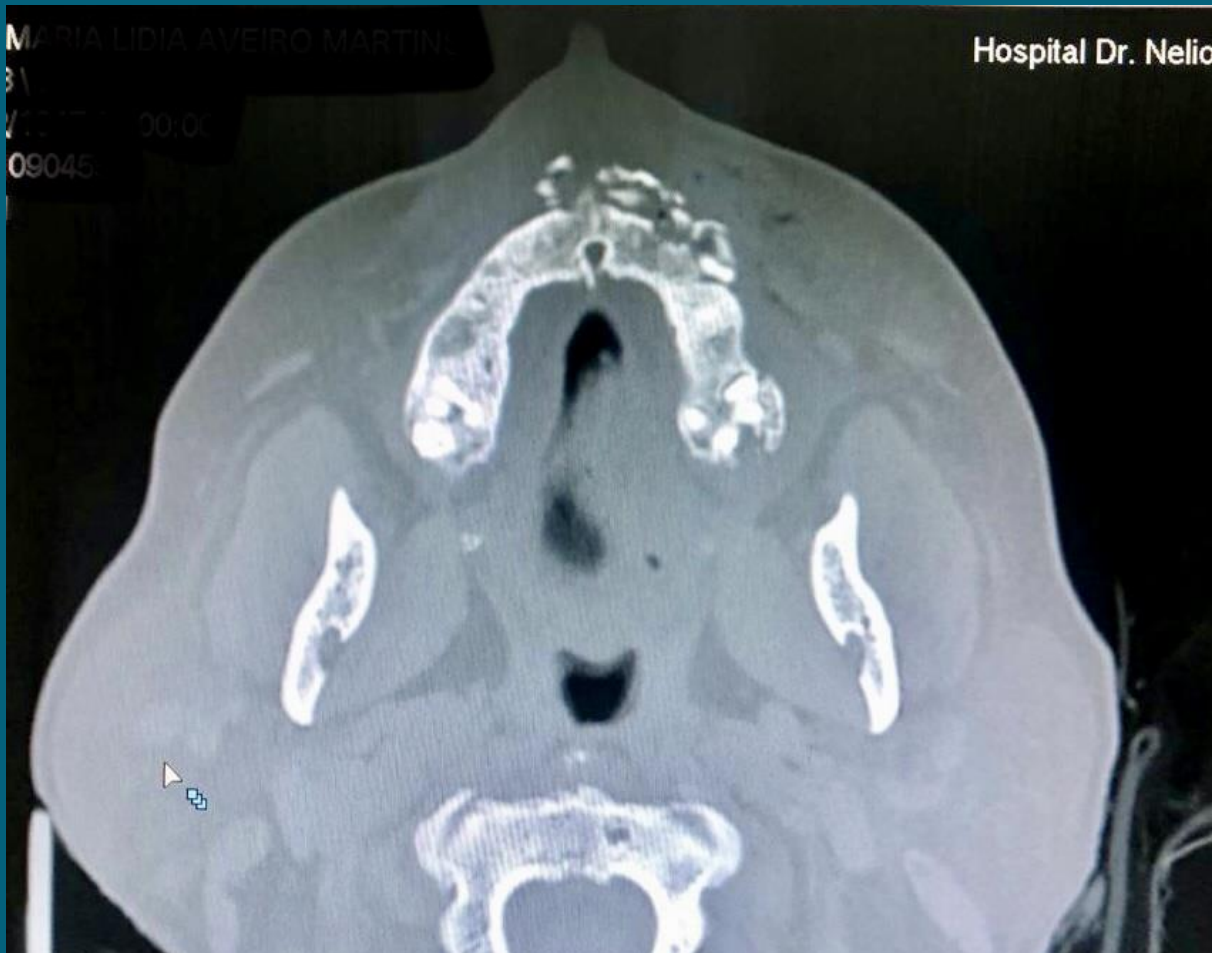Exame radiográfico

- ⦿ Ortopantomografia
- ⦿ TAC
- ⦿ Rx ossos da face em crianças pequenas ou não colaborantes

Ortopantomografia com fratura dentária



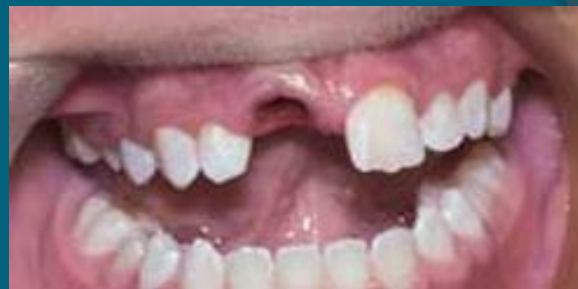Fratura da tabua óssea vestibular da maxila



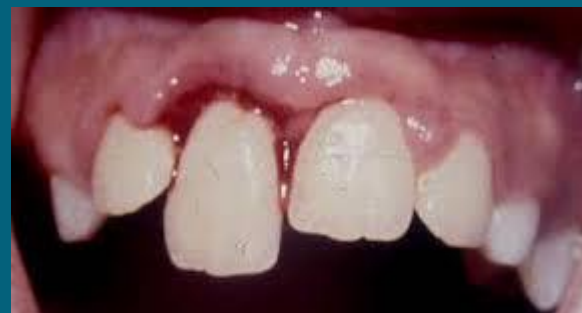Traumas mais frequentes

- ✓ Fractura de Maxilar/Mandibula
- ✓ Fracturas coronárias
- ✓ Deslocamento Dentário
 - Avulsão
 - Intrusão
 - extrusão ou luxação
- ✓ Mobilidade Dentária
- ✓ Lesões dos Tecidos moles

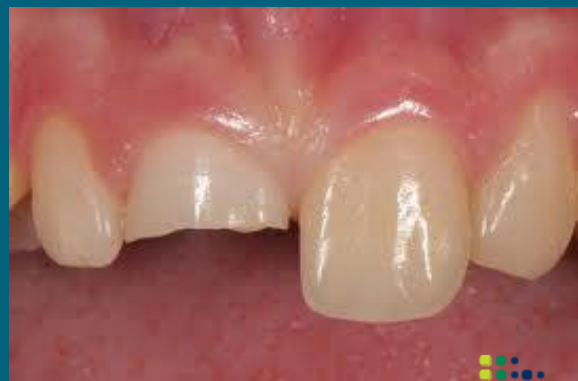✓ Avulsão dentária



✓ Luxação/extrusão dentária

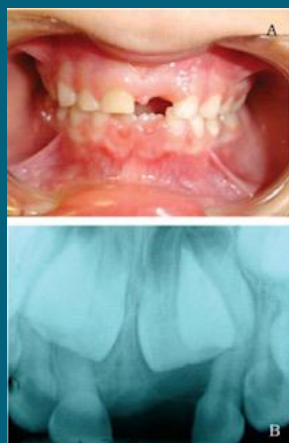

✓ Fractura dentária



- Avulsão

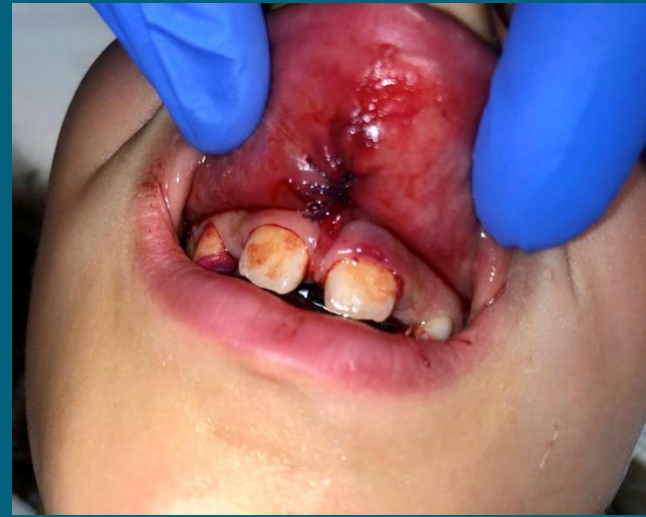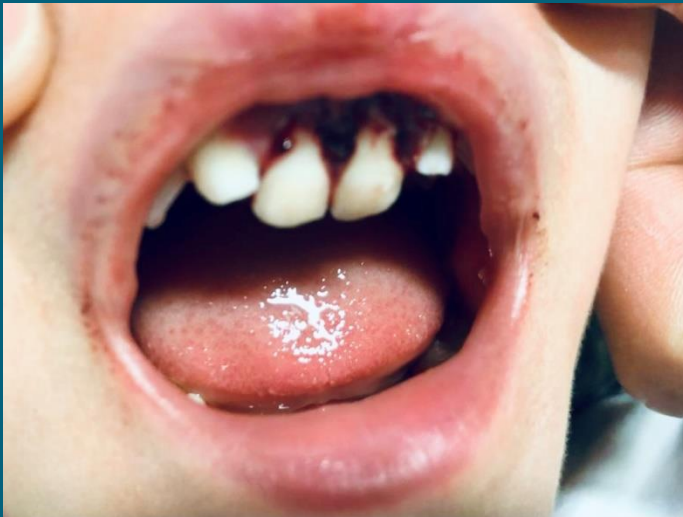- Nos dentes de “leite”, deve-se aguardar e controlar, não há indicação para reimplantar dentes de “leite”.



- Nos dentes “definitivos”, deverá ser colocado imediatamente em leite, ou soro fisiológico, ou até mesmo na saliva da própria criança, para que depois seja reimplantado e fixado com contenção.

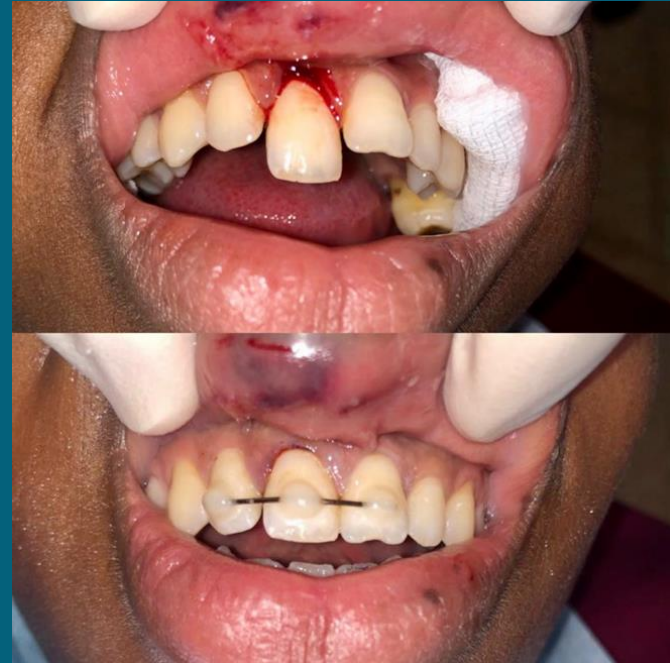Casos clínicos

1. Luxação extrusiva de dentes decíduos
2. Traumatismo do freio labial superior



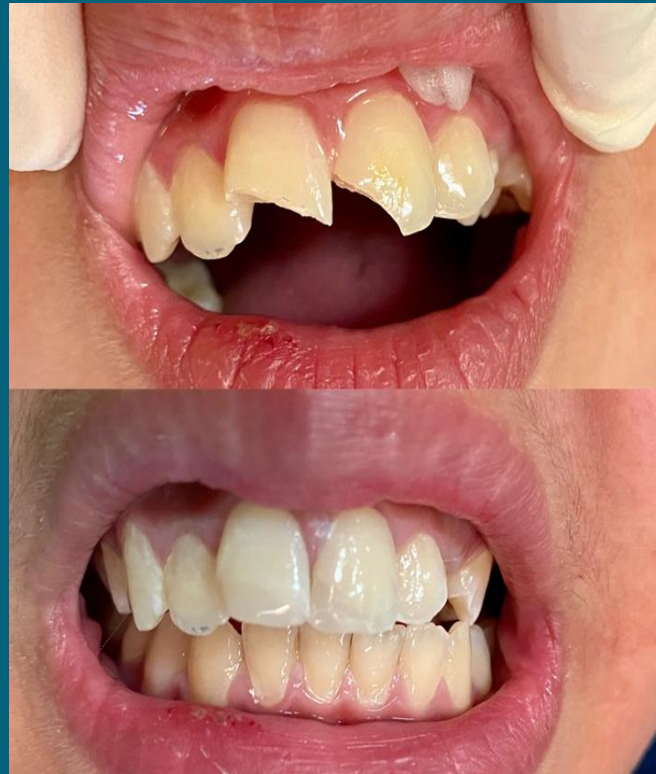RECOMENDAÇÕES

- Luxação
 - Recolocação do dente na sua posição correcta.
 - Fixação com férula se necessário.



- Fractura

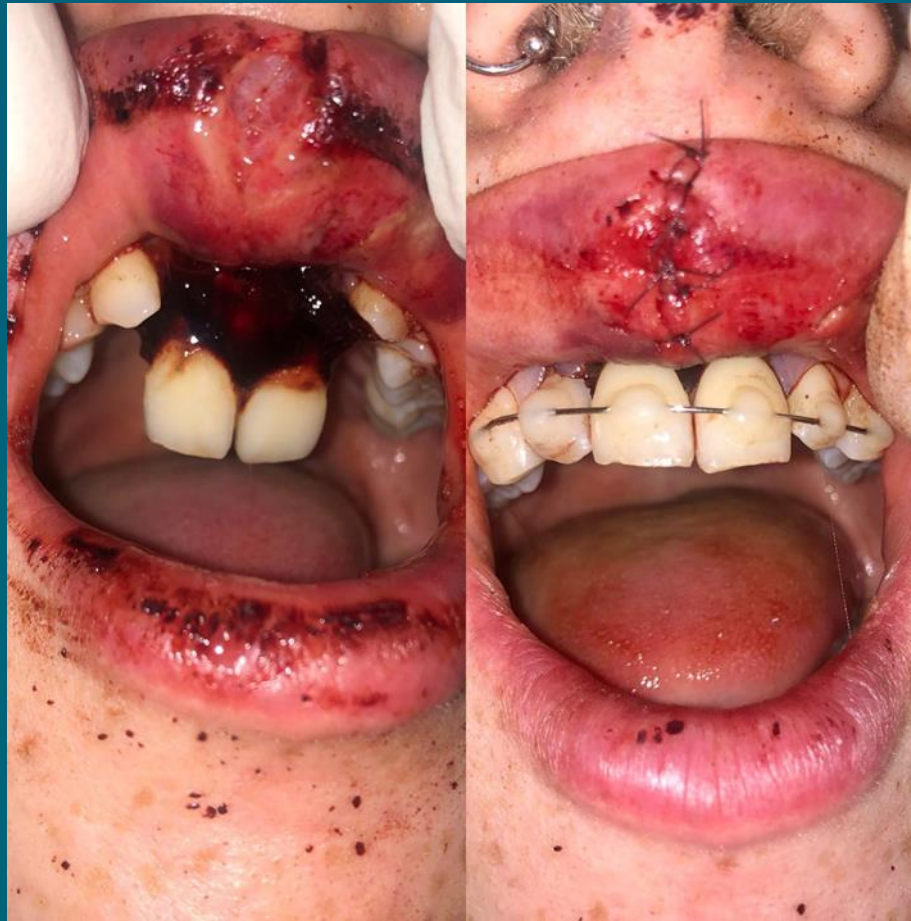- Colocar o fragmento dentário em leite ou soro fisiológico.
- Dirigir-se ao médico dentista para posterior restauração do dente.



Tratamento de lesões dos tecidos moles

- Limpeza e hemóstase da ferida (Remover corpos estranhos)
- Lacerações mais profundas da língua e lábios devem ser suturadas com fio de sutura reabsorvível
- Aplicação de gel de clorhexidina (intra bucal)

Casos Clínicos – Luxação/Avulsão



Serviço de Estomatologia do Hospital Dr. Nélio Mendonça

Equipa

Dra. Liliana Vasconcelos

Dr. Pedro Gomes

Obrigada pela atenção