



ESCOLA UNIVERSITÁRIA VASCO DA GAMA

MESTRADO INTEGRADO EM MEDICINA VETERINÁRIA

**SÍNDROME DA VEIA CAVA:
EXTRAÇÃO MECÂNICA DE DIROFILÁRIAS EM CÃES**

Micaela Souto Pinto Proença Lucas

Coimbra, Junho de 2016



ESCOLA UNIVERSITÁRIA VASCO DA GAMA

MESTRADO INTEGRADO EM MEDICINA VETERINÁRIA

SÍNDROME DA VEIA CAVA: EXTRAÇÃO MECÂNICA DE DIROFILÁRIAS EM CÃES

Micaela Souto Pinto Proença Lucas
Aluna do Mestrado integrado em Medicina Veterinária

Constituição do Júri

Professor Doutor Sérgio Sousa (EUVG)
Professora Doutora Ana Luísa Vieira (EUVG)
Professora Doutora Maria João Vieira (EUVG)

Orientador Interno

Professora Doutora Maria João Vieira (EUVG)

Co – Orientador Interno

Professora Doutora Sofia Cancela Duarte (EUVG)

Orientador Externo

Dr.^a Ana Carolina Silva
(Clínica Veterinária VetPóvoa)

Coimbra, Junho 2016

Dissertação do Estágio Curricular dos ciclos de estudo conducentes
ao Grau de Mestre em Medicina Veterinária da EUVG

O texto em Português desta Tese encontra-se redigido segundo o novo acordo ortográfico.

RESUMO

A Síndrome da Veia Cava também designada por embolismo da veia cava, síndrome pós caval, síndrome hepática aguda ou hemoglobinúria dirofilarial é uma complicação grave de dirofilariose crônica, causada pela *Dirofilaria immitis*, que afeta na sua grande maioria canídeos.

O prognóstico em animais com esta síndrome é considerado mau a reservado, podendo ser fatal se não se realizar a remoção das dirofilárias adultas. O tratamento médico não está aconselhado pela resposta imunitária que despoleta e pelos efeitos secundários como tromboembolismo pulmonar e choque anafilático. Assim, é recomendado o tratamento desta síndrome que envolve a remoção dos parasitas adultos que causam o quadro de obstrução ao fluxo sanguíneo.

Na literatura consultada encontram-se descritos dois métodos: extração cirúrgica e extração mecânica. A extração mecânica, técnica interventiva com acesso às cavidades cardíacas direitas via veia jugular (venotomia ou venopunção), é realizada usando dispositivos de remoção sob monitorização fluoroscópica ou ecocardiográfica. Esta técnica é considerada um método menos invasivo, com reduzidas lesões no endotélio vascular, menor ocorrência de reações inflamatórias, menor duração da anestesia e melhores resultados, sendo atualmente a técnica de eleição.

Dado o fato de a dirofilariose canina ser uma doença com elevada prevalência, torna-se de fundamental importância o estudo das suas complicações, de forma a otimizar a abordagem terapêutica e melhorar o prognóstico. Assim, o objetivo desta dissertação consistiu em realizar uma revisão do estado atual dos conhecimentos sobre o tratamento da Síndrome da Veia Cava. Para tal foi realizada pesquisa bibliográfica através dos motores de busca "PubMed", "b-on", Google, bem como de livros de referência.

Palavras - chave: Cães, *Dirofilaria immitis*, extração mecânica, fluoroscopia, hemoglobinúria, hipertensão pulmonar, Síndrome da Veia Cava.

ABSTRACT

*Vena Cava Syndrome also called vena cava embolism, post caval syndrome, acute hepatic syndrome or dirofilarial hemoglobinuria is a serious complication of chronic heartworm disease, caused by *Dirofilaria immitis*, that affects mostly dogs.*

Prognosis of animals with this syndrome is considered bad to reserved and could be fatal if adult heartworms are not removed. Medical treatment is not advised due to the immune response it may trigger and the side effects such as pulmonary embolism and anaphylactic shock. For those reasons it is recommended to treat this syndrome through the removal of adult parasites that are the cause of the obstruction of the blood flow.

In order to remove adult parasites two methods have been described: surgical extraction and mechanical extraction. Mechanical extraction is an interventional technique that allows access to the right cardiac cavities via jugular vein (venotomy or venipuncture) and is performed using removal devices with fluoroscopic or echocardiographic monitorization. This technique is considered a less invasive method, with reduced damage to the vascular endothelium, lower incidence of inflammatory reactions, shorter duration of anesthesia and better results and is currently the preferred technique.

Due to the fact that canine heartworm disease is a disease with high prevalence, it is very important to study its complications, to optimize the therapeutic approach and to improve prognosis. The objective of this work was to conduct a review of the current state of knowledge on the treatment of vena cava syndrome. Bibliographic research was done through search engines "PubMed", "b-on" Google, as well as reference books.

Key words: *Dirofilaria immitis, dogs, mechanical extraction, fluoroscopy, hemoglobinuria, pulmonary hypertension, Vena Caval Syndrome.*

AGRADECIMENTOS

À minha orientadora e co – orientadora internas, Professora Doutora Maria João e Professora Doutora Sofia Duarte, pela disponibilidade, apoio, conselhos e todas as sugestões que permitiram melhorar o meu trabalho.

À Dr.^a Carolina Silva, minha orientadora externa, o meu profundo agradecimento pela orientação, por me transmitir vários conhecimentos e pela amizade durante o meu período de estágio.

Ao grupo docente da EUVG que, de uma forma ou de outra, contribuíram para a minha formação académica e pessoal, agradeço pelo incentivo e amizade ao longo destes seis anos.

Ao Dr. João Oliveira pela ajuda e boa disposição, à Dr.^a Ana Margarida Alho, Dr. Luigi Venco, Dr. Mauro Moura pela disponibilidade, paciência e por me ajudarem no enriquecimento da minha tese, o meu muito obrigada.

Agradeço aos meus pais pelo apoio incondicional ao longo de todo o meu percurso académico, pelos sacrifícios que fizeram, pela confiança, motivação, por me ajudarem a alcançar o meu sonho e por fazerem de mim a pessoa que sou hoje.

Ao Abilio Sakai, Joana Carolina, Aurora Busti, Cláudia Gomes, Rita Leal, Sara Gouveia e Miguel Costa, agradeço por toda a amizade, simpatia, companheirismo e boa disposição tanto nos bons como nos maus momentos...vocês são os melhores amigos que podia ter!

A todos os restantes colegas que me acompanharam e que de alguma forma contribuíram com a sua amizade e sabedoria.

ÍNDICE DE FIGURAS

Figura 1 Coração de um canídeo com dirofilárias adultas	1
Figura 2 Hemoglobinúria num cão com SVC	7
Figura 3 Ecocardiografia de eixo longo de um cão com dirofilariose de grau IV (corte paraesternal direito).....	8
Figura 4 Radiografia torácica laterolateral direita de um cão com infecção por dirofilariose	9
Figura 5 Monitorização com fluoroscópio da remoção mecânica de dirofilárias adultas através do uso de pinças de crocodilo.....	12
Figura 6 Pinças para extração de dirofilárias	13
Figura 7 Laço para extração de dirofilárias (coronary wire)	14
Figura 8 Acesso à veia jugular de um cão por venotomia.	15
Figura 9 Extração mecânica de dirofilárias adultas com pinça de crocodilo (<i>Ishihara</i>), sob orientação de fluoroscopia	16
Figura 10 Remoção mecânica de dirofilárias adultas pela veia jugular com pinça de crocodilo (<i>Ishihara</i>)	16
Figura 11 Sutura da veia jugular após remoção mecânica de dirofilárias por venotomia	16
Figura 12 Método de extração de <i>D. immitis</i> por venopunção com uma pinça tripé.	17

Nota: Todas as figuras presentes neste trabalho são originais, sendo que a sua reprodução foi devidamente autorizada pelos autores.

ÍNDICE DE TABELAS

Tabela 1 Classificação da gravidade da dirofilariose	4
---	---

LISTA DE ABREVIATURAS

AaDO₂ – Gradiente Alveolar arterial

ALP – Fosfatase Alcalina

ALT – Alanina Aminotransferase

AST – Aspartato Aminotransferase

BID – Duas vezes por dia (do Latim *bis in die*)

BUN – Ureia sanguínea

CID – Coagulação Intravascular Disseminada

CK – Creatina Quinase

ETE – Ecocardiografia Transesofágica

ETT – Ecocardiografia Transtorácica

FS – Fluoroscopia

ICC – Insuficiência Cardíaca Congestiva

IM – Intramuscular

IV – Intravenoso

PaCO₂ – Pressão parcial arterial de Dióxido de Carbono

PaO₂ – Pressão arterial de Oxigênio

PAP – Pressões Arteriais Pulmonares

PO – Por via oral (do Latim *per os*)

SC – Subcutâneo

SID – Uma vez por dia (do Latim *semel in die*)

SVC – Síndrome da Veia Cava

ÍNDICE GERAL

RESUMO	i
ABSTRACT	ii
AGRADECIMENTOS	iii
ÍNDICE DE FIGURAS	iv
ÍNDICE DE TABELAS	v
LISTA DE ABREVIATURAS.....	vi
1. INTRODUÇÃO: SÍNDROME DA VEIA CAVA.....	1
1.1. Dirofilariose.....	1
1.1.1. Etiologia	1
1.1.2. Epidemiologia	2
1.1.3. Fisiopatogenia e Sinais Clínicos.....	3
1.2. Prevalência.....	5
1.3. Etiologia.....	5
1.4. Fisiopatogenia	6
1.5. Sinais Clínicos	7
1.6. Diagnóstico	8
1.7. Tratamento	10
2. EXTRAÇÃO DE <i>DIROFILARIA IMMITIS</i>	10
2.1. Extração mecânica vs extração cirúrgica.....	10
2.2. Extração mecânica	11
2.2.1. Preparação pré – procedimento.....	11
2.2.2. Monitorização: Fluoroscopia e Ecocardiografia	12
2.2.3. Dispositivos de extração	13
2.2.4. Técnica endovenosa de extração mecânica.....	14
2.3. Cuidados pós extração mecânica	18
3. COMPARAÇÃO ENTRE OS DISPOSITIVOS DE EXTRAÇÃO	19
4. PROGNÓSTICO.....	20
5. CONCLUSÕES	21
6. REFERÊNCIAS BIBLIOGRÁFICAS.....	22

1. INTRODUÇÃO: SÍNDROME DA VEIA CAVA

A Síndrome da Veia Cava (SVC), também designada embolismo da veia cava, síndrome pós - caval, síndrome hepática aguda, hemoglobinúria dirofilarial, entre outros, é considerada uma manifestação aguda grave causada pela dirofilariose crónica, comprometendo a vida do animal (Strickland, 1998). Esta síndrome, associada à infeção por *Dirofilaria immitis*, foi primeiramente descrita em cães por Adams (1956) na década de 50 e por von Lichtenberg e col. (1962) e Jackson (1969) na década de 60. Desde então tem sido largamente reconhecida como uma complicação comum, podendo também ser observada em gatos embora com menor frequência (Strickland, 1998).

1.1. Dirofilariose

1.1.1. Etiologia

A dirofilariose é uma antropozoonose de carácter crónico, causada por nemátodes do género *Dirofilaria*, sendo *D. immitis* a espécie mais amplamente conhecida (Silva & Langoni, 2008). É transmitida por culicídeos dos géneros *Aedes*, *Culex* e *Anopheles* que atuam como hospedeiros intermediários. Os hospedeiros definitivos são carnívoros silvestres e domésticos, como o cão, o gato e a raposa. Dado que o vetor não é específico relativamente ao hospedeiro, o ser humano, bem como outros mamíferos, são hospedeiros acidentais. Nestes, o ciclo de vida de *D. immitis* não se completa. Apesar disso, é considerado um importante causador de infeções zoonóticas com prevalência crescente observada na última década e que se está a tornar um grave problema de Saúde Pública (Alho, Belo, Meireles, & Carvalho, 2012).

O nematode *D. immitis* é um parasita do sistema pulmonar, cardiovascular (Figura 1), linfático, tecido subcutâneo, cavidade peritoneal e/ou o mesentério (Silva & Langoni, 2008).

Na dirofilariose canina, o desenvolvimento da doença é do tipo crónico devido às alterações produzidas nas artérias e no parênquima pulmonar. Em infeções massivas podem apresentar-se quadros agudos que apresentam muito mau prognóstico se não for implementado o tratamento adequado (Corrales & Matute, 2011). Embora também sejam parasitados, os gatos são mais resistentes a desenvolver infeção não sendo comuns os sinais clínicos associados à dirofilariose canina (Silva & Langoni, 2008).

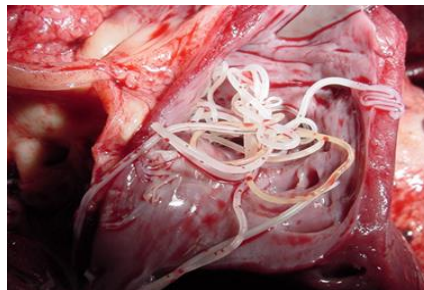


Figura 1 Coração de um canídeo com dirofilárias adultas (adaptado de Venco, 2016).

1.1.2. Epidemiologia

A dirofilariose é uma parasitose de distribuição cosmopolita e endémica em algumas áreas geográficas, encontrando-se disseminada por todo o mundo em particular nas zonas tropicais e sub-tropicais do globo (Alho *et al.*, 2012).

A possibilidade de transmissão e distribuição de infeções varia consoante as condições pluviométricas e outros fatores ambientais locais como a temperatura, humidade relativa, época do ano e densidade populacional do vetor, sendo que este necessita de zonas alagadas e humidade constante para o desenvolvimento das suas larvas (Silva & Langoni, 2008).

Nas áreas endémicas, a prevalência das infeções por *D. immitis* varia de 40% a 70% em cães que não realizem protocolos de desparasitação adequados (Silva & Langoni, 2008).

Em Portugal, a infeção por *D. immitis* é considerada endémica sendo uma das doenças parasitárias que acomete os canídeos com maior prevalência no país. As bacias fluviais do Tejo, Douro, Sado, Mondego e a ilha da Madeira são importantes focos desta parasitose. Cardoso e col. (2012) observaram, em Portugal, uma prevalência global para *D. immitis* de 3,6% em canídeos aparentemente saudáveis e 8,9% em canídeos suspeitos de doenças caninas de transmissão vetorial (Alho *et al.*, 2012).

Num estudo realizado por Vieira e col. (2014), com intuito de calcular a prevalência de *D. immitis* na Figueira da Foz, cidade do distrito de Coimbra, no período compreendido entre Novembro de 2009 e Janeiro de 2011, foram realizados testes de análises laboratoriais a 304 amostras de sangue de cães com mais de um ano de idade e sem história ou diagnóstico prévio de dirofilariose. A prevalência observada foi de 27,3% (83 em 304 amostras com resultados positivos), muito superior à percentagem observada em Coimbra, em 2011, que revelou ser 8,8%.

A maioria dos canídeos acometidos tem entre quatro a oito anos de idade embora também seja comum o diagnóstico em animais com menos de um ano de idade (nunca com menos de seis meses pois apenas se verifica o aparecimento do primeiro estadio larvar [microfilárias] entre seis a nove meses após a infeção) e em animais geriátricos. De acordo com o sexo, a prevalência da dirofilariose canina de acordo possui resultados contraditórios. Estudos descrevem que não existem diferenças significativas entre os sexos (Venco *et al.*, 2008). No entanto, outros investigadores descrevem uma prevalência superior nos machos, sendo esta duas a quatro vezes superior que nas fêmeas da mesma espécie uma vez que estes passam mais tempo no exterior, na defesa do território, estando mais expostos ao vetor (Pantchev *et al.*, 2012). De acordo com alguns estudos, os cães de raças de grande porte e criados ao ar livre estão sob um risco maior que os restantes. O comprimento da pelagem não parece influenciar o risco de infeção (Nelson & Couto, 2010).

1.1.3. Fisiopatogenia e Sinais Clínicos

Apesar de ser designada por “doença do parasita do coração”, o que sugere um envolvimento primário a nível cardíaco, a dirofilariose devia ser considerada uma doença pulmonar que envolve as câmaras cardíacas direitas apenas nos últimos estadios, uma vez que os parasitas se encontram localizados principalmente nas artérias pulmonares onde ocorrem as lesões iniciais.

Esta doença caracteriza-se pela presença de lesões inflamatórias agudas e crónicas tanto a nível pulmonar, bem como noutros órgãos, devido à presença de dirofilárias adultas e microfilárias em circulação (McCall, Genchi, Kramer, Guerrero, & Venco, 2008).

Tanto os antigénios das dirofilárias como os provenientes da bactéria *Wolbachia* sp., agente endossimbionte encontrado no interior das dirofilárias, interagem com o organismo do hospedeiro definitivo, determinando o desenvolvimento da doença e a resposta imunitária (Silva & Langoni, 2008). Esta bactéria estimula a quimiotaxia e produção de citocinas pró-inflamatórias por parte dos neutrófilos dos hospedeiros definitivos. Tem sido alvo de tratamentos com tetraciclina, o que reduz o seu número, originando um efeito anti-inflamatório e posterior inibição do desenvolvimento de larvas, fecundidade das fêmeas e algum efeito adúltica a médio prazo (Corrales & Matute, 2011).

Na dirofilariose ocorre tanto a resposta imune inata como a adquirida, sendo que a última depende do próprio hospedeiro e da carga parasitária. As manifestações clínicas vão depender da resposta imune estimulada pelo parasita. As populações de eosinófilos e neutrófilos aumentam através da estimulação do sistema imunitário pelos antigénios das larvas no terceiro estadio (L3) ou pelo parasita adulto. Os neutrófilos acumulam-se nos rins e paredes das artérias pulmonares, havendo formação de uma reação granulomatosa quando o parasita se instala nos ramos das artérias pulmonares. A morte do parasita produz uma reação inflamatória exacerbada com a formação de um granuloma que pode obstruir as artérias pulmonares (Silva & Langoni, 2008).

Devido a fatores como a carga parasitária, a resposta individual do animal e o nível de exercício físico a que este é submetido, estima-se que a maioria dos animais não apresentam sinais clínicos durante vários anos após a infeção (Corrales & Matute, 2011).

Podem ocorrer lesões no endotélio vascular, tromboembolismo pulmonar, pneumonite, hipertensão pulmonar, bem como congestão hepática, ascite e glomerulonefrite devido à deposição de imuno-complexos (Schrey & Trautvetter, 1998).

Nos canídeos, a gravidade da dirofilariose pode ser classificada em quatro graus consoante a presença e progressão dos sinais clínicos (Tabela 1) (Miller & Gordon, 2009). Estes, refletem não só o número de dirofilárias presentes e a duração da infeção mas também a resposta imunitária do próprio hospedeiro (Bové *et al.*, 2010).

Fadiga, perda de condição corporal, dispneia/taquipneia, distensão e pulsação da veia jugular, ascite, bem como outras evidências de insuficiência cardíaca congestiva (ICC) direita podem ser alguns dos sinais observados em casos de doença grave. Casos graves de doença arterial pulmonar e tromboembolismo podem estar associados a epistáxis, coagulação intravascular disseminada (CID),

trombocitopénia e hemoglobinúria, sendo esta última um sinal típico do síndrome da veia cava (Nelson & Couto, 2010).

Ocasionalmente são relatadas infecções ectópicas quando as dirofilárias adultas migram para o olho (câmara anterior), pele ou sistema nervoso central. A migração aberrante de larvas ocorre com maior frequência em gatos que em cães (A. C. Y. Lee & Atkins, 2010).

Tabela 1 Classificação da gravidade da dirofilariose. Legenda - 2+: ligeira a moderada; ≥ 2+: moderada a grave. Adaptado de: (Miller & Gordon, 2009).

	Grau (Classe)	Sinais Clínicos	Sinais Radiográficos	Hemograma
Dirofilariose Crónica	I (Ligeira)	Ausentes ou: Tosse esporádica; Fadiga ao exercício; Perda discreta da condição corporal	Ausentes	Ausentes
	II (Moderada)	Ausentes ou: Tosse esporádica; Fadiga ao exercício; Perda moderada da condição corporal	Aumento do ventrículo direito e/ou aumento da artéria pulmonar; Opacidade perivascular e intersticial mista	Anemia discreta (hematócrito de 20 a 30%); Proteinúria (2+)
	III (Grave)	Perda generalizada da condição corporal ou caquexia; Letargia; Fadiga; Tosse persistente; Hemoptise; Dispneia/Taquipneia; Insuficiência Cardíaca Direita; Síncope	Aumento do ventrículo e átrio direitos; Aumento moderado a grave da artéria pulmonar; Opacidade perivascular ou alveolar/intersticial difusa mista; Tromboembolismo; Hepatomegália; Ascite	Anemia (hematócrito < 30%); Proteinúria (≥ 2+)
Dirofilariose Aguda	IV (Muito Grave)	<u>Síndrome da Veia Cava</u> : Fraqueza aguda; Anorexia; Dispneia; Pulsação/distensão da jugular; Ascite; Icterícia; <u>Hemoglobinúria</u>	Aumento do ventrículo direito; Dilatação da artéria pulmonar média, Distensão da veia cava caudal; Tortuosidade das artérias pulmonares	Anemia hemolítica

1.2. Prevalência

A SVC ocorre em 16% a 20% dos cães com dirofilariose espontânea e a maioria dos estudos indica que os machos são mais predispostos (75% a 90%). Esta síndrome tem maior prevalência em cães com idade média de cinco anos de idade (entre um ano e meio e os dez anos de vida), ocorrendo principalmente na Primavera e início do Verão (Hidaka *et al.*, 2003).

No estudo de Strickland, (1998), nove em dezasseis cães (72,5%) infetados experimentalmente com 200 larvas de *D. immitis* desenvolveram SVC num intervalo médio de 12,3 meses pós inoculação.

1.3. Etiologia

A razão que leva ao desenvolvimento desta síndrome, em determinados animais, é ainda um pouco controversa. Alguns dos fatores possivelmente implicados no desenvolvimento da SVC são: elevada carga parasitária; migração e chegada simultânea ao coração de parasitas em maturação em cães com elevada carga parasitária; migração retrógrada de parasitas adultos das artérias pulmonares para o ventrículo direito e veia cava como resposta às alterações hemodinâmicas (como o agravamento da hipertensão pulmonar e reduzido débito cardíaco) e, por fim, a migração de parasitas adultos das artérias pulmonares potencialmente associado aos tratamentos médicos preventivos e adulticidas (Strickland, 1998).

Das várias hipóteses propostas, a migração retrógrada dos parasitas adultos das artérias pulmonares para o átrio e ventrículo direitos e veia cava, por razões desconhecidas foi sugerida por Atkins e col. (1988) como a explicação mais plausível para a ocorrência do início desta síndrome. Uma das evidências que descarta a hipótese da chegada simultânea ao coração dos parasitas em maturação como sendo uma das causas mais prováveis de SVC é o facto de já existirem sinais de dirofilariose crónica, tais como: achados radiográficos de lesões no parênquima pulmonar, dilatação das artérias pulmonares, cardiomegália direita e alterações hemodinâmicas (hipertensão pulmonar) numa fase inicial do SVC (Strickland, 1998).

O número de dirofilárias necessárias para que ocorra a SVC é dependente do tamanho do animal. Em cães grandes, a SVC está tipicamente associada a cargas parasitárias de 60 a 100 dirofilárias. Contudo, através de um estudo experimental, Kitagawa e col. (1991), verificaram a ocorrência da SVC em cães com uma carga parasitária média de 40 dirofilárias (12 a 125 dirofilárias), sendo que observaram um caso em que esta síndrome ocorreu num cão com uma carga parasitária de apenas 12 dirofilárias.

Jackson e col. (1977) cit. por Strickland e col. (1998) verificaram que em 117 necrópsias, os cães que apresentavam uma infeção assintomática por dirofilariose, tinham em média 25 dirofilárias, os cães com dirofilariose crónica apresentavam uma média de 58 dirofilárias e os cães com SVC tinham, em média, 101 dirofilárias. Assim sendo, fatores como uma exacerbada carga parasitária são também responsáveis pela génese desta síndrome.

Verificou-se ainda que as dirofilárias fêmeas são substancialmente maiores (25 cm) que os machos (15 cm), podendo assumir-se que quanto maior a percentagem de fêmeas, maiores serão as alterações

hemodinâmicas e conseqüentemente maior o risco de desenvolver SVC (Atkins, Keene, & McGuirk, 1988).

1.4. Fisiopatogenia

Nesta síndrome são observadas complicações obstrutivas relacionadas com a elevada carga de dirofilárias adultas que migram desde as artérias pulmonares até ao átrio e ventrículo direitos e veia cava, desenvolvendo-se assim hipertensão pulmonar grave, disfunção ventricular direita e regurgitação da válvula tricúspide (Bové *et al.*, 2010).

A hipertensão pulmonar grave pode exacerbar o volume de regurgitação pela válvula tricúspide. Esta regurgitação grave pode levar a uma diminuição do fluxo sanguíneo para a vasculatura pulmonar, que chega depois às câmaras cardíacas esquerdas, resultando numa subcarga de volume (o tamanho diastólico do ventrículo e átrio esquerdos diminui), diminuindo assim o débito cardíaco esquerdo. A insuficiência cardíaca direita ocorre secundariamente à sobrecarga de volume sanguíneo existente no átrio e ventrículo direitos causada pela regurgitação da válvula tricúspide e não devido à oclusão do orifício da válvula tricúspide uma vez que não se verifica gradiente de pressão através desta válvula quando esta variável é medida (Kienle & Kittleson, 1998).

O papel da hipertensão pulmonar na génese da SVC tem sido estudado por vários autores. Atkins e col. (1988) demonstraram que a média das pressões arteriais pulmonares (PAP) aumenta com a progressão da doença em cães, independentemente da presença de SVC. Contudo, a média das PAP é significativamente maior (PAP de 60 (+18) mmHg) em cães com SVC que nos que não desenvolveram esta síndrome (PAP de 30 (+4) mmHg). Pensa-se que a causa de hipertensão pulmonar em cães com dirofilariose e SVC ocorra devido à combinação de endarterite progressiva e proliferação das vilosidades endoteliais associadas a dirofilariose crónica, bem como por fenómenos tromboembólicos provocados pela morte de dirofilárias e microfilárias. A diminuição relaxamento do endotélio arterial pulmonar também pode ser um fator a ter em consideração no desenvolvimento da hipertensão pulmonar (Strickland, 1998).

Os sinais clínicos clássicos que caracterizam a SVC são congestão hepática e hemólise intravascular com hemoglobinúria, podendo também ocorrer CID e choque (Miller & Gordon, 2009).

A anemia hemolítica observada na SVC ocorre não só como resultado de forças de cisalhamento mecânicas traumáticas dos eritrócitos frágeis, à medida que estes fluem através da massa de dirofilárias adultas situada à entrada do ventrículo direito e que obstruem o fluxo sanguíneo mas também como resultado de processos microangiopáticos associados à CID. Esta lise dos eritrócitos é a principal causa de hemoglobinúria que, associada a sinais clínicos específicos, é considerada patognomónica da SVC (Figura 2) (Hidaka *et al.*, 2003). A hemoglobinúria ocorre quando há uma taxa de destruição de eritrócitos que ultrapassa a capacidade do fígado em converter a hemoglobina em bilirrubina (Strickland, 1998).

Nesta síndrome ocorre uma disfunção hepato-renal pode estar associada a uma má perfusão tecidual, congestão passiva e hipóxia destes órgãos. Hepatomegália, necrose e fibrose centrolobular, e

trombose e dilatação venosa cavernomatosa são alguns dos achados encontrados à necrópsia e histopatologia, respetivamente. A complicação renal ocorre devido à necrose tubular e hemossiderose (Strickland, 1998).



Figura 2 Hemoglobinúria num cão com SVC (adaptado de Venco, 2016).

1.5. Sinais Clínicos

As manifestações clínicas da SVC podem incluir anorexia aguda, fraqueza, dispneia, pulsação e distensão da veia jugular, presença de sopros sistólicos no lado direito do coração, pulso femoral fraco, membranas mucosas pálidas, icterícia, hemoglobinemia e hemoglobinúria (Bové *et al.*, 2010). As observações mais comuns por parte do proprietário incluem um início agudo de inapetência ou anorexia, letargia, fraqueza, dispneia e urina normalmente avermelhada. A tosse não é geralmente reportada (Strickland, 1998).

O exame físico pode revelar sinais de baixo débito cardíaco designadamente fraqueza, depressão, membranas mucosas pálidas, tempo de repleção capilar prolongado, pulso femoral fraco, taquipneia (em alguns casos dispneia), taquicardia e sinais de insuficiência cardíaca direita, tais como: distensão e pulsação da veia jugular, engurgitação das veias periféricas, hepato e esplenomegália e distensão abdominal provocada pela anterior ou por ascite (Gompf, 2014). Ocasionalmente ocorre icterícia (Strickland, 1998).

Uma auscultação torácica cuidada pode revelar sopros cardíacos holossistólicos provocados pela insuficiência/regurgitação da válvula tricúspide, desdobramento do segundo som cardíaco (S2), ritmos cardíacos de galope e um aumento de sons pulmonares broncovesiculares.

Muitos animais não apresentam uma história sugestiva de dirofilariose (e.g. tosse) antes do início dos sinais clínicos (Strickland, 1998).

1.6. Diagnóstico

Normalmente, o diagnóstico é realizado com base nos sinais clínicos, dados laboratoriais e alterações imagiológicas que refletem alterações circulatórias e orgânicas dos pacientes (Kitagawa, Kitoh, Iwasaki, & Sasaki, 1997).

A **ecocardiografia** é o meio de diagnóstico mais importante uma vez que permite a visualização do movimento das dirofilárias (visualizadas como duas linhas hiperecogénicas) através da válvula tricúspide durante a diástole, sendo este considerado patognomónico desta síndrome (Figura 3) (Scansen, 2011). Adicionalmente, pode ser demonstrada a hipertrofia e dilatação do ventrículo direito, movimento anormal do septo interventricular, a diminuição das dimensões do átrio e ventrículo esquerdos e a regurgitação da válvula tricúspide e pulmonar (Hidaka *et al.*, 2003).

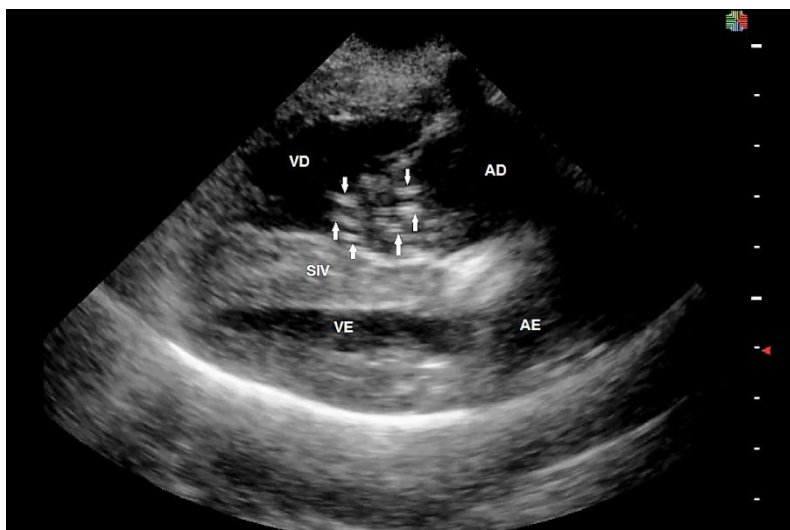


Figura 3 Ecocardiografia de eixo longo de um cão com dirofilariose de grau IV (corte paraesternal direito) (legenda: AD – Átrio Direito; AE – Átrio Esquerdo; VD – Ventrículo Direito, VE – Ventrículo Esquerdo; SIV – Septo Interventricular; Setas – Dirofilárias localizadas na válvula tricúspide) (gentilmente cedida pelo Dr. João Oliveira, 2010).

O **teste para pesquisa de antígenos** confirma a infeção e a análise da presença de microfilárias, através da realização da técnica de Knott modificada, é positiva em 85% dos cães (Scansen, 2011).

As **alterações analíticas** são inespecíficas, sendo comum encontrar alterações nos parâmetros hepáticos e renais (Scansen, 2011), nomeadamente um aumento da ureia sanguínea (BUN), bem como da alanina aminotransferase (ALT), aspartato aminotransferase (AST), fosfatase alcalina (ALP), creatina quinase (CK), bilirrubina total, glucose, alfa e gamaglobulinas e uma diminuição da concentração de albumina (Gompf, 2014). Ao realizar-se o perfil de coagulação pode não ser observada

qualquer alteração ou pode ser verificado um aumento dos tempos de coagulação. Os produtos de degradação da fibrina podem estar aumentados (Strickland, 1998).

As alterações no **hemograma** podem incluir anemia regenerativa com policromasia, reticulocitose, aumento da hemoglobina plasmática, aumento do volume corpuscular médio, eritrócitos nucleados, esquizocitose e trombocitopénia. O leucograma pode apresentar eosinofilia, basofilia e aumento do número de neutrófilos em banda sugerindo a presença de um processo inflamatório (Strickland, 1998). A **urianálise** demonstra a presença de bilirrubinúria, hemoglobinúria, proteinúria e presença de cilindros, indicadores de dano tubular (Strickland, 1998).

Normalmente, as análises de **gasometria arterial** revelam diminuição da pressão arterial de oxigénio (PaO_2), diminuição da pressão parcial arterial de dióxido de carbono (PaCO_2), baixo pH arterial e baixos níveis de bicarbonato, encontrando-se o animal em acidose metabólica. Adicionalmente foi descrito um aumento do gradiente alveolar-arterial (AaDO_2) e dos níveis de ácido láctico no soro. Em comparação com as análises de gases sanguíneos realizadas a animais uma semana após a cirurgia de remoção de dirofilárias, Kitagawa e col. (1994) observaram que os sobreviventes tiveram um aumento das concentrações de PaO_2 e PaCO_2 e diminuição do AaDO_2 , enquanto os animais que não sobreviveram, não mostraram evolução favorável no que diz respeito a esses parâmetros. Assim, pode ser sugerido que os parâmetros de análises de gases sanguíneos podem ser utilizados como indicadores de prognóstico.

Achados electrocardiográficos em cães com SVC podem incluir evidência de desvio do eixo elétrico à direita, taquicardia sinusal e complexos atriais e ventriculares prematuros (Strickland, 1998).

A **radiografia torácica** revela alterações típicas, compatíveis com dirofilariose crónica, incluindo cardiomegália direita, dilatação do tronco pulmonar, tortuosidade e dilatação das artérias pulmonares periféricas e vários graus de padrões intersticiais (infiltrados intersticiais/alveolares mistos e irregulares) consistentes com pneumonite (Figura 4) (Scansen, 2011). Um rácio entre diâmetro da veia cava caudal e a aorta descendente superior a 1.5 pode ser útil para definir patologia do lado direito do coração (Strickland, 1998).

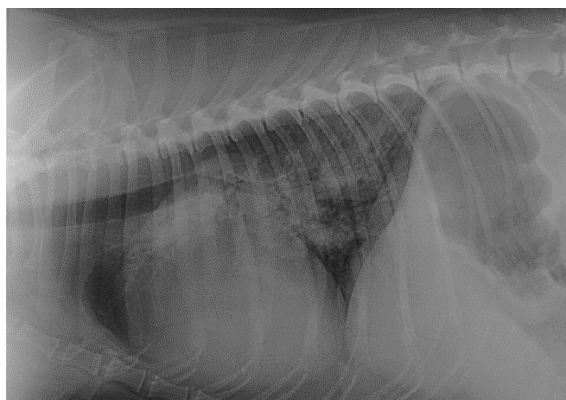


Figura 4 Radiografia torácica laterolateral direita de um cão com infecção por dirofilariose (infiltrado pulmonar intersticial e cardiomegália direita) (gentilmente cedida pelo Dr. João Oliveira, 2010).

1.7. Tratamento

No que diz respeito ao tratamento de dirofilariose, os principais objetivos consistem em melhorar a condição clínica do animal e proceder à eliminação de todas as formas do parasita com o mínimo de complicações possíveis. Isto pode ser conseguido farmacologicamente através da combinação de dicloridrato de melarsomina, lactonas macrocíclicas e doxiciclina (Alho *et al.*, 2016).

Contudo, esta abordagem farmacológica pode causar diversos efeitos secundários como tromboembolismo pulmonar, choques anafiláticos e patologias imunomediadas (pneumonite alérgica, glomerulonefrite), devido ao desenvolvimento de uma resposta imunitária muito marcada após a morte massiva dos parasitas, não estando indicado nos casos de SVC (W. K. Yoon, Choi, Lee, & Hyun, 2013). De acordo com os critérios da *American Heartworm Society*, os animais com SVC possuem um risco anestésico elevado (ASA III – V), sendo que a remoção mecânica ou cirúrgica de dirofilárias adultas através da utilização de dispositivos de remoção em animais fortemente parasitados revela ser o único meio eficaz para melhorar a sua condição clínica, mesmo antes de se iniciar o tratamento farmacológico (Scansen, 2011).

Assim, animais com SVC requerem uma intervenção imediata para que seja aliviada a obstrução mecânica do fluxo sanguíneo bem como para parar a hemólise provocada pela presença de parasitas. Se não forem submetidos à remoção mecânica das dirofilárias adultas, a maioria dos animais com SVC morre entre 24 a 72 horas devido a choque cardiogénico, complicado por acidose metabólica, CID e anemia (Nelson & Couto, 2010).

2. EXTRAÇÃO DE *DIROFILARIA IMMITIS*

2.1. Extração mecânica vs extração cirúrgica

Em geral, a extração mecânica de dirofilárias adultas através do acesso à veia jugular é considerado um método muito menos invasivo (não implica a abertura de nenhuma cavidade) e doloroso, causando menores lesões no endotélio vascular, não necessitando de um tempo tão prolongado de anestesia quando comparado com a cirurgia cardiotorácica, permitindo uma recuperação mais rápida e a redução dos riscos de infeção (S. G. Lee, Moon, & Hyun, 2008). Contudo, esta é uma técnica dispendiosa que poderá ser inacessível para muitos proprietários (Alho *et al.*, 2016).

A remoção cirúrgica de dirofilárias por toracotomia poderá ser realizada embora não seja considerada método de remoção de eleição devido à alta mortalidade observada e por ser bastante invasiva (W. K. Yoon *et al.*, 2013).

Num estudo recente Yoon e col. (2005) demonstraram uma taxa de remoção de dirofilárias de 91,4%, através do uso de pinças de crocodilo, tendo o procedimento decorrido em $30 \pm 7,6$ minutos.

Apesar das vantagens da remoção mecânica relativamente à remoção cirúrgica, este método ainda necessita de algumas alterações para obter uma melhor acessibilidade às artérias pulmonares,

minimizar a hemorragia que ocorre durante a cateterização, bem como para uma melhor remoção dos parasitas (S. G. Lee et al., 2008).

Também é de ressaltar que sem a visualização direta dos parasitas, o sucesso da sua extração endovenosa depende da aptidão e experiência do cirurgião, localização anatômica e tamanho dos parasitas, bem como da carga parasitária (Alho et al., 2016).

2.2. Extração mecânica

2.2.1. Preparação pré – procedimento

De acordo com a técnica e instrumentos utilizados para remoção de *D. immitis* poderá ocorrer maceração dos parasitas com libertação massiva de antígenos ocorrendo tromboembolismo pulmonar e CID (Yoon et al., 2013). Para evitar esta situação, antes de dar início à remoção mecânica das dirofilárias adultas, todos os cães devem ser pré - medicados com prednisolona (0,5 mg/kg, *per os* [PO], BID) e heparina/enoxaparina (100 U/kg, subcutâneo [SC]) (Gompf, 2014). Também está descrito por Yoon e col. (2013) a administração de tramadol (2 mg/kg, SC) para controlar a dor.

De forma a prevenir possíveis complicações devido à libertação da *Wolbachia* spp. pelas dirofilárias mortas, pode ser administrada doxiciclina (5 mg/kg, PO, BID) (Won Kyoung Yoon, Han, & Hyun, 2010). Dependendo da presença de taquicardia, Yoon e col. (2013) incluíram como pré-medicação a administração de atropina (0,05 mg/kg, SC) e diazepam (0,5 mg/kg, intravenoso [IV]).

Encontram-se descritas várias técnicas anestésicas para extração mecânica de dirofilárias adultas, tendo sempre em conta que cada protocolo se deverá basear no perfil de risco cardiovascular e estabilidade hemodinâmica associada a cada paciente (Bové et al., 2010).

A anestesia poderá ser induzida através da administração de propofol (4 mg/kg, IV) ou etomidato (Chiavaccini, Claude, & Meyer, 2014) e a sua manutenção realizada através de anestésicos voláteis (e.g. isoflurano 2 – 2,5%) (Alho et al., 2016).

Para reduzir o risco tromboembólico associado à cateterização cardíaca e à morte dos parasitas adultos, também se pode administrar cetirizina (1mg/kg, PO, SID) (Alho et al., 2016) e clopidogrel (2 - 4 mg/kg, PO, SID) uma semana antes da intervenção, em animais que se apresentem em classe III, nos quais a extração mecânica destes parasitas possa ser benéfica, pois os animais com SVC devem ser intervencionados com a máxima urgência possível (Yoon et al., 2013).

2.2.2. Monitorização: Fluoroscopia e Ecocardiografia

A probabilidade de lesões causadas nas estruturas intracardíacas (cordas tendinosas e átrio direito) constituem um problema inerente à da remoção das dirofilárias pois a sua remoção da câmara direita e vasculatura pulmonar é realizada sem que estas possam ser visualizadas.

A fluoroscopia (FS) é um método radiográfico necessário para confirmar a posição dos dispositivos durante a remoção de dirofilárias (Figura 5) mas envolve exposição a radiação. A utilização de ecocardiografia (ecocardiografia transtorácica [ETT] e ecocardiografia transesofágica [ETE]) pretende ultrapassar este problema já que é uma técnica de radiação ionizante sendo por isso mais segura. A ETE é utilizada, em Medicina Humana, para monitorização cardíaca pós - cirúrgica bem como nas unidades de cuidados intensivos. No entanto, já existem alguns registos da sua aplicação em animais (Arita, Yamane, & Takemura, 2003).

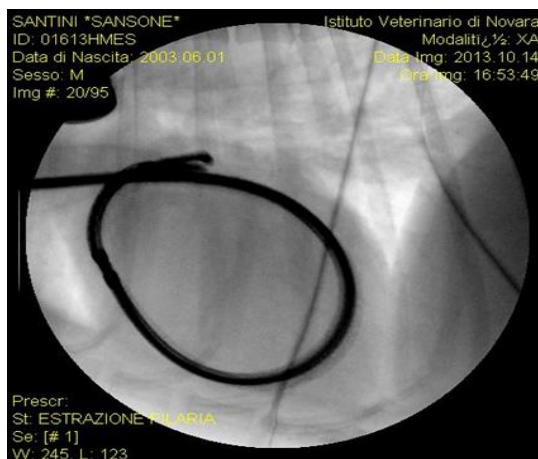

Figura 5 Monitorização com fluoroscópio da remoção mecânica de dirofilárias adultas através do uso de pinças de crocodilo (adaptado de Venco, 2016).

Assim como a FS, a ecocardiografia é útil para confirmar a posição e orientação dos dispositivos de remoção dos parasitas, facilitando a remoção de um número equivalente de dirofilárias quando comparado com o primeiro método mas tendo como vantagens a observação dos parasitas (Arita *et al.*, 2003).

Ao usar ETE a sonda tem de ser cuidadosamente inserida no esófago, permitindo visualizar a margem cranial do coração, ao nível do quarto espaço intercostal. O trato de saída do ventrículo direito e artéria pulmonar podem ser visualizados fletindo ligeiramente a sonda para a esquerda. O esófago não deverá sofrer lesões durante este procedimento, devendo observar-se a ausência de quaisquer vestígios de sangue e não se desenvolverem, posteriormente, sinais clínicos de esofagite como anorexia, disfagia, salivação excessiva e regurgitação (Arita *et al.*, 2003).

Através de um estudo realizado por Arita e col. (2003), confirmou-se que a ETE melhora drasticamente a eficácia na remoção das dirofilárias e diminui as complicações associadas.

Contudo, a sua aplicação na prática clínica veterinária é limitada devido ao seu custo, realizando-se por este motivo mais frequentemente a ETT para visualizar os parasitas vivos e localizar o dispositivo de remoção destes (Yoon *et al.*, 2013).

Antes de se iniciar esta técnica de remoção de dirofilárias, é também necessária a visualização ecocardiográfica das artérias pulmonares de forma a determinar se existe um número suficiente de parasitas em locais de fácil acessibilidade (McCall *et al.*, 2008).

2.2.3. Dispositivos de extração

A extração mecânica (embolectomia parasitária) realizada através de dispositivos de remoção tem tido um sucesso crescente em Medicina Veterinária (Yoon *et al.*, 2013).

Os dispositivos de remoção de dirofilárias podem dividir-se em: pinças de crocodilo (*Ishihara* e não *Ishihara* endoscópicas de apreensão), pinças em escova (*horsehair brush*), pinças tripé, pinças em cesta e laços (*gooseneck snare*) (Figura 6) (Alho *et al.*, 2016).

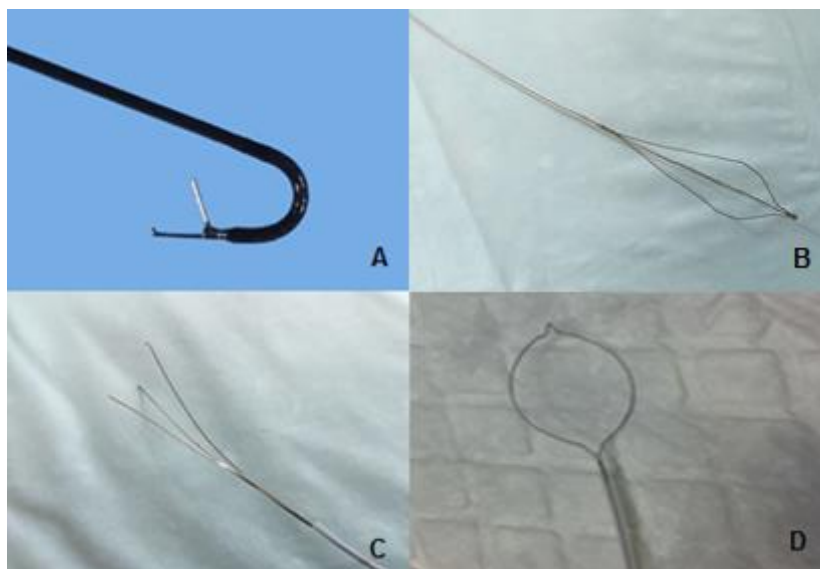


Figura 6 Pinças para extração de dirofilárias ([A] Pinça de crocodilo [*Ishihara*] (adaptada de Venco, 2016); [B] Pinça em cesta; [C] Pinça tripé; [D] Laço (*gooseneck snare*) (gentilmente cedidas pelo Dr. Mauro Moura, 2016).

Grande parte destes dispositivos são difíceis de posicionar na região pretendida devido à ausência de auxiliares de manipulação para colocação da extremidade do dispositivo, sendo também muito rígidos para serem introduzidos dentro da vasculatura pulmonar sem a presença de um introdutor pré-inserido. Contudo, existem algumas pinças de apreensão flexíveis endoscópicas capazes de contrariar este obstáculo embora a sua maioria (e.g. pinças de crocodilo [Ishihara]) não estejam disponíveis nem sejam apropriadas para cães com peso inferior a cinco – sete quilos. São também mais dispendiosas (W. K. Yoon *et al.*, 2013).

As complicações da técnica de remoção mais frequentemente observadas são a formação de pequenos hematomas no local da venotomia, tosse crónica devido à libertação de antígenos por maceração das dirofilárias adultas, tromboembolismo pulmonar e lesão de estruturas intracardíacas. Este método tem o risco acrescido de paragem cardíaca causada pela disfunção cardíaca que por sua vez ocorre devido à introdução do fio guia no ventrículo direito, especialmente em cães com peso inferior a cinco quilos (W. K. Yoon *et al.*, 2013).

Com intuito de minimizar o custo e o risco traumático inerentes à remoção mecânica das dirofilárias, Alho e col. (2016), desenvolveram um método através da utilização de um catéter guia não – traumático, fletindo um *coronary wire* com diâmetro de 0,36 mm. A extração transvenosa das dirofilárias foi realizada num cão gravemente infetado com dirofilárias adultas tendo sido removidos quinze exemplares de *D. immitis* da artéria pulmonar e ventrículo direito sem quaisquer complicações.

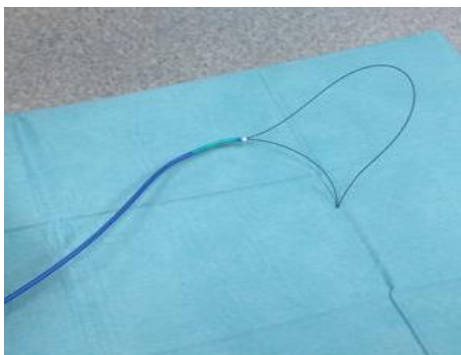


Figura 7 Laço para extração de dirofilárias (*coronary wire*) (adaptado de Alho *et al.*, 2016).

2.2.4. Técnica endovenosa de extração mecânica

O animal é contido em decúbito lateral esquerdo e a região cervical direita é preparada de forma asséptica (Alho *et al.*, 2016).

Após localização da veia jugular direita, há dois métodos de acesso a esta que podem ser realizados: venotomia ou venopunção através da técnica de *Seldinger* (Alho *et al.*, 2016).

No caso da **venotomia**, após isolar a veia através de dissecção romba e colocando-se fita de cordão umbilical ou duas pinças hemostáticas em cada uma das extremidades, realiza-se uma pequena incisão com poucos milímetros utilizando uma lâmina de bisturi (Figura 8) (Gompf, 2014).

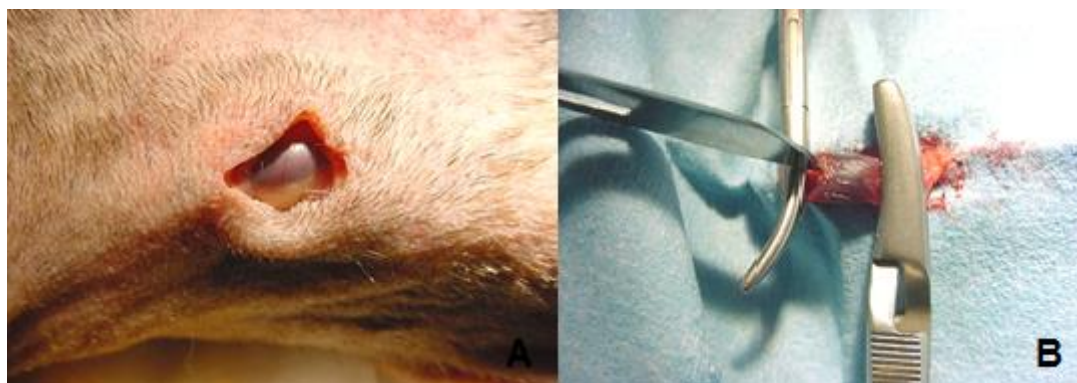


Figura 8 Acesso à veia jugular de um cão por venotomia. **(A)** Preparação da zona cervical: localização da veia jugular e incisão cutânea; **(B)** Incisão da veia jugular com bisturi após o seu isolamento e dissecção. Colocação de duas pinças hemostáticas em cada uma das extremidades da veia jugular (adaptado de Venco, 2016).

Podem ser passados laços alargados realizados com fio de sutura sob a veia jugular para permitir a sua manipulação durante o procedimento com o objetivo de evitar o sangramento excessivo no local da venotomia (Scansen, 2011). A venotomia da jugular esquerda também pode ser realizada embora se opte mais frequentemente pela da direita devido ao seu acesso mais direto até ao coração (Yoon *et al.*, 2010).

Pode ser necessária a manipulação da posição da cabeça e pescoço do paciente para que os dispositivos passem além da entrada torácica (Nelson & Couto, 2010).

A pinça flexível de crocodilo (*Ishihara*), criada exclusivamente para remoção das dirofilárias adultas, é colocada sem recorrer à introdução de um catéter guia uma vez que esta se move ativamente, através do seu manuseamento pelo cirurgião. Esta, faz-se passar pelas câmaras cardíacas (átrio e ventrículo direitos) até às artérias pulmonares, sob orientação de fluoroscopia (Figura 9).

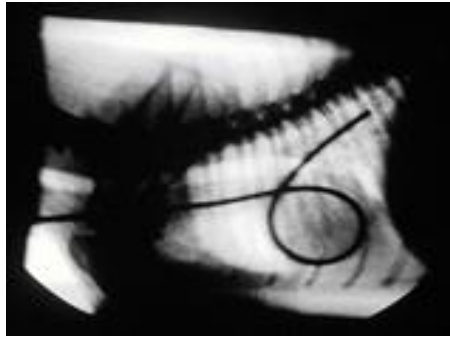


Figura 9 Extração mecânica de dirofilárias adultas com pinça de crocodilo (*Ishihara*), sob orientação de fluoroscopia (adaptado de Venco, 2016).

A tentativa de remoção de dirofilárias é realizada até não se observar a recuperação de nenhum parasita, após cinco tentativas consecutivas (Figura 10) (Strickland, 1998).

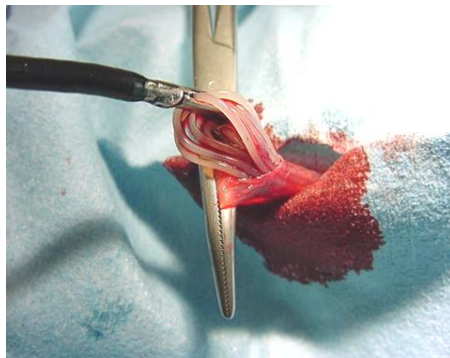


Figura 10 Remoção mecânica de dirofilárias adultas pela veia jugular com pinça de crocodilo (*Ishihara*) (adaptado de Venco, 2016).

No final, após remover a pinça, a veia jugular é suturada utilizando fio de seda 2-0 ou nylon (Figura 11) e o encerramento da incisão cutânea é executado de forma rotineira (Small *et al.*, 2008).

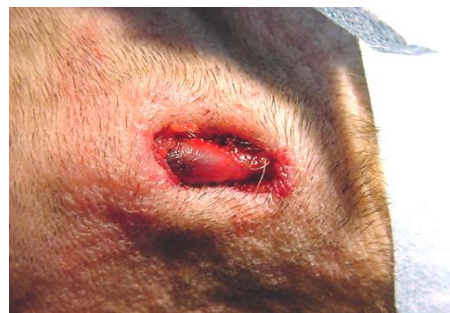

Figura 11 Sutura da veia jugular após remoção mecânica de dirofilárias por venotomia (adaptado de Venco, 2016).

Yoon e col. (2013) referem a realização da técnica de acesso à veia jugular através da **venopunção**. Neste método, após venopunção com uma agulha ou catéter, um fio – guia é inserido na agulha e chegar à artéria pulmonar. Um introdutor é depois inserido na veia jugular direita sob orientação do fio guia pré – colocado. De seguida, o fio guia é removido da veia jugular e as pinças de extração são inseridas no interior do introdutor para proceder à apreensão das dirofilárias das câmaras cardíacas (Figura 12) (S. G. Lee et al., 2008).

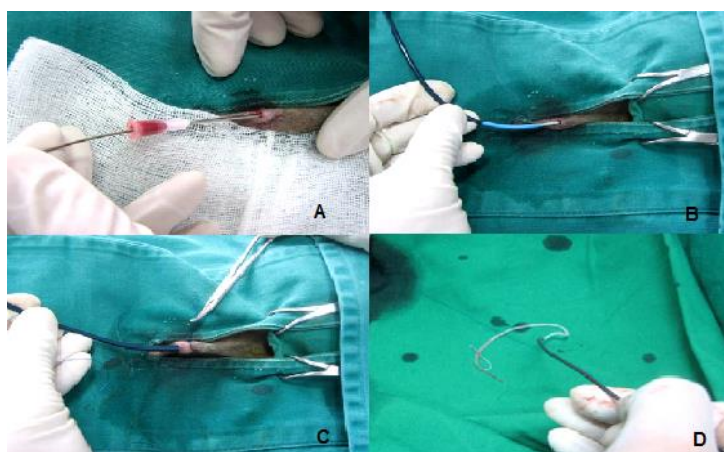


Figura 12 Método de extração de *D. immitis* por venopunção com uma pinça tripé. (A) Venopunção da veia jugular direita com uma agulha de 18 Gaus; (B) Introdutor (*Flexer Tuohy-Borst Side Arm Introducer*) inserido na veia jugular direita faz-se chegar até à artéria pulmonar sob orientação do fio guia pré – inserido; (C) Após remoção do fio – guia, o introdutor é estabilizado através da realização de uma sutura com pontos simples interrompidos e o dispositivo de remoção de dirofilárias passa através do interior do introdutor; (D) Extração de *D. immitis* através da utilização de uma pinça tripé (adaptado de Lee et al., 2008).

Podem ser utilizados diferentes dispositivos para remoção das dirofilárias (Gompf, 2014).

Independentemente do seu tipo ou rigidez, estas pinças podem ser inseridas através do introdutor, sendo facilmente posicionadas onde o cirurgião desejar. O diâmetro do interior deste introdutor tem largura suficiente para acomodar a maioria dos dispositivos de remoção destes parasitas. Este método também permite o controlo de hemorragias intra – cirúrgicas (S. G. Lee et al., 2008).

Uma desvantagem encontrada neste procedimento é o facto de as dirofilárias ficarem frequentemente presas no catéter aquando da remoção de um grande número destas, principalmente com o dispositivo de remoção em cesta. Contudo, pode ser facilmente resolvida através da remoção simultânea do introdutor e dispositivo de recuperação (W. K. Yoon et al., 2013).

Este método apresenta vantagens quando comparado com a venotomia: observa-se uma hemorragia extremamente reduzida associada à inserção e retração do dispositivo de remoção, evitando a sutura da respetiva veia; observa-se melhor acessibilidade e segurança uma vez que o introdutor – guia é pré – inserido na artéria pulmonar ou ventrículo direito através da utilização de um fio guia flexível, fazendo com que o dispositivo de remoção das dirofilárias possa aceder, sem dificuldade, aos locais onde estas se situam, podendo assim minimizar-se tanto o tempo gasto para a sua localização como os danos vasculares e intra – cardíacos causados pela inserção dos dispositivos de remoção. Este procedimento pode ser realizado em cães com um aumento marcado do átrio direito. No método por venotomia, a inserção direta dos dispositivos de remoção de dirofilárias em raças gigantes e em cães com aumento do átrio direito é normalmente realizada sem sucesso pois estes não podem ser facilmente localizados no ventrículo direito e artéria pulmonar, apesar da flexibilidade dos dispositivos utilizados (Lee *et al.*, 2008).

Apesar destas vantagens, há um potencial risco de paragem cardíaca devido à disfunção contráctil causada pela inserção do introdutor no ventrículo direito, sobretudo em cães com peso inferior a cinco quilos (Lee *et al.*, 2008).

2.3. Cuidados pós extração mecânica

A hemostase é realizada por compressão manual (no caso de se realizar a técnica por venopunção) e o animal deverá permanecer na unidade de cuidados intensivos após a realização do procedimento de remoção de dirofilárias (Alho *et al.*, 2016).

A monitorização cuidada da cor da urina, BUN e hematócrito deverá ser realizada e em alguns casos pode ser necessário recorrer à oxigenoterapia (Gompf, 2014).

Após remoção das dirofilárias e se a recuperação não tiver quaisquer complicações, o animal receberá alta médica com amoxicilina (20 mg/kg, BID, PO), prednisolona (0,5 mg/kg, BID, PO) e heparina (100 U/kg, SID, SC) durante três dias (Lee *et al.*, 2008).

Yoon e col. (2010) referem a administração de doxiciclina (5 mg/kg, BID, PO) e clopidogrel (2 mg/kg, SID, PO), durante uma semana.

O animal é reavaliado sete dias após remoção mecânica das dirofilárias (Alho *et al.*, 2016).

Se após o animal ter sido intervencionado e ao exame ecocardiográfico ainda for observada presença de dirofilárias, poderá realizar-se terapia adulticida com melarsomina (2,5 mg/kg, IM) durante dois dias consecutivos e repouso absoluto em jaula. Se houver persistência de ascite, após remoção do fluido abdominal, os animais deverão ser medicados com diuréticos (furosemida 2,5 mg/kg, BID) e nitroglicerina (adesivo transdérmico) para prevenir posterior acumulação de líquidos (Lee *et al.*, 2008). Três meses após a remoção das dirofilárias o animal deverá ser novamente reavaliado (Alho *et al.*, 2016). Aos quatro meses após intervenção, realiza-se o teste de *Knott* (microfilárias) e o teste de antigénios (dirofilárias adultas) (Lee *et al.*, 2008).

Se na altura da reavaliação o animal mantiver testes compatíveis com infeção, a primeira injeção de melarsomina deverá ser efetuada 60 dias após a intervenção (2,5 mg/kg, intramuscular [IM]) e o segundo e terceiro tratamentos serão realizados 90 e 91 dias após a realização da mesma por recomendação da *American Heartworm Society*. A restrição de exercício é obrigatória durante terapia adulticida e após pelo menos quatro semanas desde que esta termine (Strickland, 1998). A prevenção mensal de rotina de dirofilariose é sempre recomendada (Alho *et al.*, 2016).

3. COMPARAÇÃO ENTRE OS DISPOSITIVOS DE EXTRAÇÃO

Apesar da diversidade de dispositivos descritos para remoção das dirofilárias adultas, a sua eficácia e nível de segurança ainda não foram esclarecidas (Yoon *et al.*, 2013).

As **pinças em cesta** são mais flexíveis e têm uma ampla variedade de diâmetros. Estes dispositivos foram originalmente desenvolvidos para remover corpos estranhos do estômago e esófago ou cálculos do trato urinário (Yoon *et al.*, 2010).

Devido ao facto de as pinças em cesta não possuírem extremidades afiadas de apreensão e por não realizarem a compressão dos parasitas, estes dispositivos raramente causam danos vasculares ou cardíacos. Além disso, o número de parasitas capturados por tentativa de recuperação pode ser drasticamente maior pois eles aprisionam-nos em vez de os comprimirem (Yoon *et al.*, 2010).

Não se observaram complicações associadas à rápida libertação de antigénios como resposta à maceração pelo dispositivo em cesta (Yoon *et al.*, 2010).

Mediante os resultados do estudo realizados no *Veterinary Teaching Hospital, Kangwon National University*, as pinças em cesta foram mais eficazes no que diz respeito à remoção de parasitas adultos do que as **pinças tripé**: o número médio de parasitas removidos por tentativa foi o dobro com o dispositivo em cesta (cinco a dez parasitas/tentativa pois a maioria dos parasitas na câmara cardíaca direita estavam enrolados), o número médio de tentativas até remoção completa de parasitas foi duas vezes inferior às realizadas com as pinças tripé e o tempo médio necessário para completar a sua total remoção foi metade do tempo necessário do que com as pinças tripé (Yoon *et al.*, 2013).

A remoção de dirofilárias das artérias pulmonares de menor diâmetro através da utilização das pinças **flexíveis de crocodilo** (Ishihara) torna-se problemática uma vez que este dispositivo necessita de espaço suficiente para abrir as suas pinças (Lee *et al.*, 2008). Devido ao seu tamanho, apenas permitem a sua introdução no átrio direito e porção proximal do ventrículo direito, não atravessando as válvulas tricúspide e pulmonares (Alho *et al.*, 2016).

Um estudo realizado por Arita e col. (2003) demonstrou que a taxa de remoção por extração com esta pinça foi de uma a três dirofilárias, sendo necessário um grande número de tentativas para a remoção de todos os parasitas localizados no átrio direito e artérias pulmonares. Além disso, o uso desta está associado a riscos de danos acidentais intracardíacos embora seja considerado de baixo risco quando comparado com outros métodos para remoção de dirofilárias (Won Kyoung Yoon *et al.*, 2010).

A remoção de dirofilárias recorrendo a **laços** é considerada uma técnica mais segura quando comparada às pinças ou dispositivos em escova (*horsehair brush*) uma vez que minimizam os danos acidentais intracardíacos e vasculares frequentemente associados à apreensão cega destes parasitas. Estes também têm vantagem em comparação às pinças em cesta uma vez que o cirurgião pode controlar o grau de encerramento do laço e assim reduzir o risco de traumatismo ou rutura dos parasitas capturados. Como podem ser manipulados de forma a adaptar o tamanho, forma e ângulo pretendido de quem está a manuseá-los, a probabilidade de remoção destes parasitas poderá ser maior (Alho *et al.*, 2016). Assim, segundo Alho e col. (2016), a remoção através da utilização de laços aparenta ser uma técnica mais eficiente que outras já descritas, como por exemplo pinças flexíveis de crocodilo (*Ishihara*).

Observou-se ainda que dispositivos em cesta ou em laço são os recomendados em cães pequenos e gatos (Yoon *et al.*, 2013).

Contudo, atualmente não há consenso sobre o dispositivo ideal, sendo uma área ainda por explorar.

4. PROGNÓSTICO

A maior parte dos estudos publicados não indicam as taxas de mortalidade, mas foi referido por Kittleson e col. (1998) e Hoch e col. (2008) que se poderão esperar taxas entre os 30% e 40%. CID e falência multiorgânica foram descritas como causas primárias de morte tanto antes como após o procedimento de remoção dos parasitas.

Sendo o prognóstico para animais que sofrem de SVC considerado mau a reservado, a persistência da regurgitação da válvula tricúspide, hipertensão pulmonar e diminuição do débito cardíaco, são indicadores de um prognóstico desfavorável (Strickland, 1998).

Em alguns cães com SVC, as dirofilárias adultas poderão regressar para a vasculatura pulmonar, embora algumas delas se encontrem originalmente no átrio e ventrículo direitos (Yoon *et al.*, 2013).

Num estudo realizado por Bové e col. (2010), no qual se procedeu à extração mecânica de dirofilárias em 21 cães, 14 sobreviveram indicando uma taxa de mortalidade de 29%, sendo similar às taxas anteriormente referidas embora a maioria dos cães apresentassem uma taxa residual de dirofilárias nas artérias pulmonares. O tempo de seguimento médico destes animais foi de $24,4 \pm 17,7$ meses. 11 dos 14 cães sobreviveram pelo menos 18 meses e destes, seis tiveram uma sobrevida de mais de dois anos. Estes resultados sugerem que um animal com SVC, que se submete a esta intervenção e sobrevive até ter alta hospitalar, tem um prognóstico favorável a longo prazo.

5. CONCLUSÕES

A SVC é uma complicação grave da dirofilariose que pode ser fatal e por isso requer uma intervenção rápida e invasiva que passa pela extração de dirofilárias adultas. Para tal, pode recorrer-se à técnica de extração mecânica sendo esta uma boa alternativa em relação à extração cirúrgica pois é menos invasiva, induz menores danos vasculares e requer um tempo de anestesia mais diminuto. As pinças em cesta e os laços funcionam de modo a aprisionar os parasitas em vez de os macerarem, sendo por isso considerados mais seguros em relação aos restantes e com boa eficácia. Para uma diminuição das complicações intra-procedimento, a extração das dirofilárias deve ser monitorizada recorrendo a duas técnicas imagiológicas, a fluoroscopia e ecocardiografia. Estas técnicas complementam-se uma vez que a primeira se utiliza para localizar o dispositivo de extração nas câmaras cardíacas e artéria pulmonar e a segunda permite a visualização do interior das câmaras cardíacas e dos parasitas.

Apesar de ser uma complicação frequente, existem poucos estudos randomizados que comparem a eficácia e segurança dos diferentes dispositivos e técnicas de monitorização. Assim, com o intuito de reduzir a taxa de mortalidade associada a esta síndrome, seria de toda a utilidade a realização de estudos multicêntricos, com o objetivo de estabelecer recomendações terapêuticas para o tratamento desta enfermidade.

6. REFERÊNCIAS BIBLIOGRÁFICAS

1. Adams E. W. (1956). A case of dirofilariasis with obstruction of hepatic veins. *North Am Vet* 37:299 – 302.
2. Alho, A. M., Belo, S., Meireles, J., & Carvalho, M. M. De. (2012). Dirofilariose Canina e Felina , uma Parasitose em Evolução (II) – Fisiopatologia , Diagnóstico e Terapêutica. *Clinica Animal*, 25(II), 26–32.
3. Alho, A. M., Fiarresga, A., Landum, M., Lima, C., Gamboa, Ó., Meireles, J., Carvalho, L. M. De. (2016). A Homemade Snare : An Alternative Method for Mechanical Removal of *Dirofilaria immitis* in Dogs. *Veterinary Medicine International*, 2016, 1–5.
4. Arita, N., Yamane, I., & Takemura, N. (2003). Comparison of canine heartworm removal rates using flexible alligator forceps guided by transesophageal echocardiography and fluoroscopy. *The Journal of Veterinary Medical Science / the Japanese Society of Veterinary Science*, 65(2), 259–261.
5. Atkins, C. E., Keene, B. W., & McGuirk, S. M. (1988). Investigation of caval syndrome in dogs experimentally infected with *Dirofilaria immitis*. *Journal of Veterinary Internal Medicine / American College of Veterinary Internal Medicine*, 2(1), 36–40. Retrieved from <http://www.ncbi.nlm.nih.gov/pubmed/3221353>.
6. Atkins, C. Canine heartworm disease, (2004) In: Ettinger, S. J., Feldman, E. C., eds. *Textbook of Veterinary Internal Medicine*, 6th ed., Philadelphia, PA: Saunders: 1118 - 1136.
7. Bové, C. M., Gordon, S. G., Saunders, A. B., Miller, M. W., Roland, R. M., Achen, S. E., Boggess, M. M. (2010). Outcome of minimally invasive surgical treatment of heartworm caval syndrome in dogs: 42 cases (1999-2007). *Journal of the American Veterinary Medical Association*, 236(2), 187–192.
8. Cardoso, L., Mendao, C., Madeira de Carvalho. (2012). Prevalence of *Dirofilaria immitis*, *Ehrlichia canis*, *Borrelia burgdorferi sensu lato*, *Anaplasma spp.* and *Leishmania infantum* in apparently healthy and CVBD - suspected dogs in Portugal - a national serological study. In *Parasites & Vectors*, 5:62.
9. Chiavaccini, L., Claude, A. K., & Meyer, R. E. (2014). An anesthetic protocol for adult heartworms removal in two cases of canine caval syndrome. *Veterinary Anaesthesia and Analgesia*, 41(1), 105–106.
10. Corrales, G. M., & Matute, A. M. (2011). Dirofilariosis y otras filariosis. In S. L. U. Acalanthis Comunicación y Estrategias (Ed.), *Enfermedades Vectoriales del Perro y del Gato* (pp. 168–180). Madrid: Bayer HealthCare.
11. Gompf, B. (2014). Heartworms , Recognizing Caval Syndrome - The What ? In *Heartworms - Caval Syndrome*.
12. Hidaka, Y., Hagio, M., Murakami, T., Okano, S., Natsuhori, K., & Narita, N. (2003). Three dogs under 2 years of age with heartworm caval syndrome. *Journal of Veterinary Medical Science*, 65(10), 1147–1149.

13. Hoch, H., Strickland, K. N. (2008). Canine and feline dirofilariasis: prophylaxis, treatment and complications of treatment. *Compend Contin Educ Pract Vet*; 30: 146 - 151.
14. Jackson, R. F. (1977). Surgical Treatment of the Caval Syndrome of Canine Heartworm Disease. *J Am Vet Assoc* 171 1065 - 1069.
15. Jackson, R. F. (1969). The venae cavae or liver failure syndrome of heartworm disease. *J Am Vet Med Assoc* 154.384 - 385.
16. Kienle, R. D., & Kittleson, M. D. (1998). Chapter 23: Heartworm Infection and Disease (Dirofilariasis). In *Small Animal Cardiovascular Medicine* (pp. 910–917).
17. Kitagawa, Y., Sasaki, Y., Ishihara, K., Kawakami, M. (1991). Cardiopulmonary function values 710 before and after heartworm removal in dogs with caval syndrome. *Am J Res* 52:126-132.
18. Kitagawa, H., Yasuda K., Kitoh, K., Sasaki, Y.(1994). Blood gas analysis in Dogs with Heartworm Caval Syndrome. *J Vet Med Sci* 56: 861-867.
19. Kitagawa, H., Kitoh, K., Iwasaki, T., & Sasaki, Y. (1997). Comparison of laboratory data in dogs with heartworm caval syndrome surviving and nonsurviving after surgical treatment. *Journal of Veterinary Medical Science*, 59(7), 609–611.
20. Lee, A. C. Y., & Atkins, C. E. (2010). Understanding Feline Heartworm Infection: Disease, Diagnosis, and Treatment. *Topics in Companion Animal Medicine*, 25(4), 224–230. Retrieved from <http://dx.doi.org/10.1053/j.tcam.2010.09.003>
21. Lee, S. G., Moon, H. S., & Hyun, C. (2008). Percutaneous heartworm removal from dogs with severe heart worm (*Dirofilaria immitis*) infestation. *Journal of Veterinary Science*, 9(2), 197–202.
22. McCall, J. W., Genchi, C., Kramer, L. H., Guerrero, J., & Venco, L. (2008). *Chapter 4 Heartworm Disease in Animals and Humans. Advances in Parasitology* (Vol. 66).
23. Miller, M. W., & Gordon, S. G. (2009). Canine Heartworm Disease. In D. C. Bonagura, John D.; Twedt (Ed.), *Kirk's Current Veterinary Therapy XIV* (14ª edição, pp. 838–839). Saunders Elsevier.
24. Mircean, V., Dumitrache, M.O., Gyorke, A., Pantchev, N., Jodies, R., Mihalca, A.D., et al. (2012). Seroprevalence and geographic distribution of *Dirofilaria immitis* and tick-borne infections (*Anaplasma phagocytophilum*, *Borrelia burgdorferi sensu lato*, and *Ehrlichia canis*) in dogs from Romania. *Vector borne and zoonotic diseases* (Larchmont, NY). 12:595-604.
25. Nelson, W. R., & Couto, C. G. (2010). Dirofilariose. In E. G. koogan S.A. (Ed.), *Medicina Interna de Pequenos Animais* (quarta ed, pp. 127–136).
26. Scansen, B. A. (2011). Interventional cardiology for the criticalist. *Journal of Veterinary Emergency and Critical Care*, 21(2), 133–134.
27. Schrey, C. F., & Trautvetter, E. (1998). Canine and feline heartworm disease – diagnosis and therapy. *WALThAM FOCUS*, 8(2), 23–30.
28. Silva, R. C. Da, & Langoni, H. (2008). Dirofilariose: zoonose emergente negligenciada. *Ciência Rural, Santa Maria*, 39(5), 1615–1624.
29. Small, M. T., Atkins, C. E., Gordon, S. G., Birkenheuer, A. J., Booth-Sayer, M. a, Keene, B. W., Miller, M. W. (2008). Use of a nitinol gooseneck snare catheter for removal of adult *Dirofilaria*

- immitis in two cats. *Journal of the American Veterinary Medical Association*, 233(9), 1441–1445.
30. Strickland, K. N. (1998). Canine and feline caval syndrome. *Clinical Techniques in Small Animal Practice*, 13(2), 88–95.
 31. Venco, L. (2016). Surgical heartworm removal in dogs. Just an option or the safest choice? Budapest.
 32. Vieira, A. L., Silvestre-Ferreira, A. C., Fontes-Sousa, A. P., Balreira, A. C. , Morchón R., Carretón,E., Vilhena, H., Simón, F., Montoya-Alonso, J. A. (2015). Seroprevalence of heartworm (*Dirofilaria immitis*) in feline and canine hosts from central and northern Portugal. *Journal of Helminthology*, 89, pp 625-629.
 33. von Lichtenberg, F., Jackson, R. F., Otto, G. F. (1962). Hepatic lesions in dogs with dirofilariasis. *J Am Vet Med Assoc* 141: 122-128
 34. Yoon, W. K., Choi, R., Lee, S. G., & Hyun, C. (2013). Comparison of 2 retrieval devices for heartworm removal in 52 dogs with heavy worm burden. *Journal of Veterinary Internal Medicine*, 27(3), 469–473.
 35. Yoon, W. K., Han, D., & Hyun, C. (2010). Catheter-guided percutaneous heartworm removal using a nitinol basket in dogs with caval syndrome. *Journal of Veterinary Science*, 12(2), 199–201.
 36. Yoon, W. Y., Jeong, S. W., Kim, J. Y., Han H. Y., Lee B., Namkang, H. S. (2005). The efficacy of surgical tretment with flexible alligator forceps in dogs with heartworm infection. *J Vet Clin*, 22, 309-313.