Afinal os antecedentes cirúrgicos são importantes – a propósito de um caso clínico

Celina Oliveira, Dinis Costa, Celina Gomes, Maria José Pereira
Serviço de Anestesiologia – Hospital de Braga

INTRODUÇÃO

Uma via aérea difícil é definida como uma situação clínica em que um anestesiologista experiente tem dificuldade na ventilação com máscara facial, na entubação traqueal ou em ambos[1]. Segundo as orientações práticas da ASA, uma história da via aérea deve ser obtida antes do início da anestesia em todos os doentes de forma a detectar factores de risco médicos, cirúrgicos e anestésicos que possam indicar a presença de uma via aérea difícil[2].

CASO CLÍNICO

M. B. M., sexo masculino, 74 anos de idade, submetido a correcção cirúrgica de fístula do liquído cefalorraquidiano de C2 a C6.

Avaliação Pré-anestésica

Antecedentes Pessoais e Cirúrgicos:

Diabetes Mellitus tipo 2 insulinotratada; HTA e Dislipidémia.

Laminectomia bilateral de C4-C6 por espondilose cervical com mielopatia realizada 15 dias antes (decorreu sem intercorrências).

Avaliação da Via Áerea:

Mallampati classe 2, mobilidade cervical e articulação temporo-mandibular sem limitação.

Distância tiro-mentoniana > 6 cm

Possuía colar cervical.

A entubação orotraqueal na cirurgia anterior decorreu sem dificuldade e foi realizada pelo mesmo Anestesiologista.

ASA: III

Anestesia

Anestesia Geral Balanceada sob monitorização *standard* da ASA.

Pré-oxigenação com FiO_2 100% durante 2 min.

A entubação foi difícil (ver abordagem da via áerea).

Pós-operatório

Extubação e recobro decorreu sem intercorrências. Foi entregue ao doente uma comunicação escrita a informar esta situação.

DESCRIÇÃO DA ABORDAGEM DA VIA AÉREA

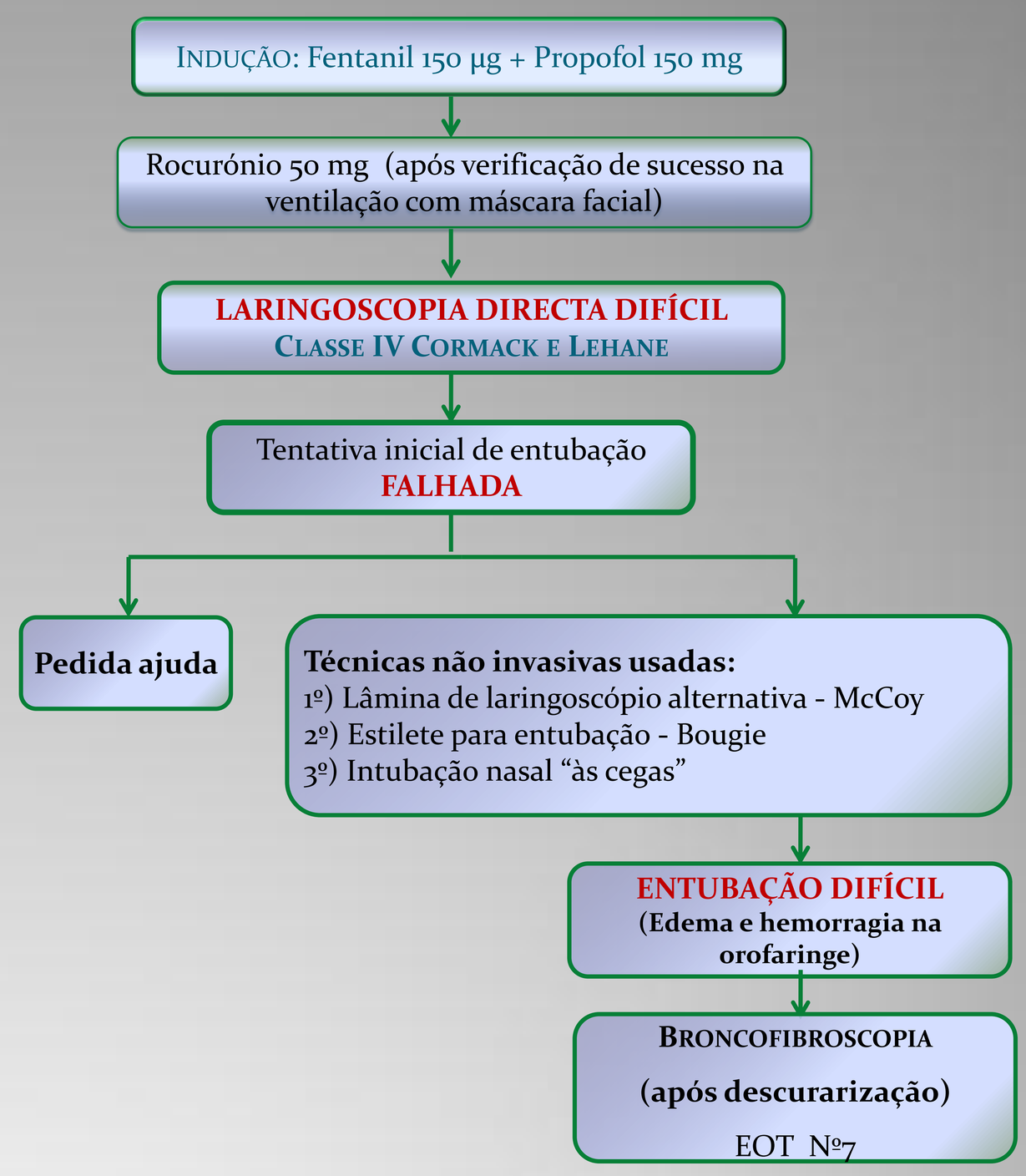

DISCUSSÃO E CONCLUSÃO

A ausência de história de entubação difícil na cirurgia realizada 15 dias antes (nas 2 situações foi realizada pelo mesmo Anestesiologista) e uma avaliação da via aérea sem alterações, encaminhou-nos para uma provável EOT sem dificuldade. Contudo, a entubação foi difícil, apenas conseguida por broncofibroscopia e após descurarização (demorou cerca de 30 minutos). Acreditamos que esta resultou da alteração anatómica causada pela laminectomia cervical realizada anteriormente, ou seja, um antecedente cirúrgico[2]. Deste caso podemos ainda realçar a importância de apenas termos administrado o relaxante muscular após garantirmos uma ventilação por máscara eficaz, pois se assim não fosse teríamos um caso de "não ventila, não entuba e está curarizado".

Referências: 1 - Anesthesiology 2003; 98: 1269-77
2 - Ann. Fr. Anesth. Reanim. 1993; 12: 385-92