



**INSTITUTO UNIVERSITÁRIO EGAS MONIZ**

**MESTRADO INTEGRADO EM MEDICINA DENTÁRIA**

**MATERIAIS E TÉCNICAS DE SUTURA EM MEDICINA  
DENTÁRIA**

Trabalho submetido por  
**Inês Colmonero Lima**  
para a obtenção do grau de Mestre em Medicina Dentária

**outubro de 2021**





**INSTITUTO UNIVERSITÁRIO EGAS MONIZ**

**MESTRADO INTEGRADO EM MEDICINA DENTÁRIA**

**MATERIAIS E TÉCNICAS DE SUTURA EM MEDICINA  
DENTÁRIA**

Trabalho submetido por  
**Inês Colmonero Lima**  
para a obtenção do grau de **Mestre em Medicina Dentária**

Trabalho orientado por  
**Prof. Doutor Ricardo Alves**

**outubro de 2021**



## Dedicatória

*Aos meus pais, a quem devo **tudo**.*



## **Agradecimentos**

Ao meu orientador, Prof. Doutor Ricardo Castro Alves, por aceitar orientar este trabalho, por todo o apoio, disponibilidade e paciência desde o primeiro dia. Agradecer por todos os ensinamentos e partilhas, sem nunca esquecer os sorrisos que este caminho nos proporcionou.

Ao Instituto Universitário Egas Moniz, a todos os restantes professores e funcionários que se cruzaram no meu caminho e com quem tive a oportunidade de aprender, crescer e acima de tudo sorrir.

Um agradecimento incondicional aos meus pais. Pelo amor que tenho por eles, e por todos os valores que sempre me transmitiram. Pela oportunidade, por caminharem sempre comigo, por serem o meu abrigo e ainda que eu não o demonstre, por serem os pilares da minha vida.

Um agradecimento especial à Sofia Furtado, ao Leonel Lima, ao Sebastião Ferreira, à Felícia Almeida e à Madalena Belmar. Foram um pilar no meu percurso e do fundo do meu coração, estou-vos grata. Que consigamos manter esta ligação forte.

À minha tia Inês agradecer por tudo, especialmente pelo apoio absoluto durante este percurso. Sem nunca esquecer a minha avó Olga, que espero que esteja orgulhosa de mim, o meu avô Lima e avô Zé, que são uma referência e que espero que estejam orgulhosos também. E a toda a família Colmonero pela força incansável que me deram.

Ao António Cruz, pela gigante e constante amizade. Pelo amigo que foste e serás para a vida. Às minhas amigas, as de sempre, não só por compreenderem a minha ausência, mas porque sempre me apoiaram, me motivaram e acima de tudo acreditaram em mim. Ao Nuno Lambiza que é um exemplo e que segue comigo.

A vocês todos, obrigada do fundo do meu coração.



## **Resumo**

A cicatrização de feridas cirúrgicas na cavidade oral apresenta algumas particularidades devido ao ambiente único que apresenta. Neste sentido, a escolha dos materiais e técnicas adequadas a cada situação clínica, promovendo uma sutura eficiente, terá importância no sucesso da cicatrização.

Esta revisão bibliográfica tem como objetivo estudar o conceito sutura e consequente cicatrização dos tecidos; estudar os materiais utilizados, nomeadamente os instrumentos, os tipos de agulhas e as características físicas e biológicas dos fios de sutura, bem como as técnicas de sutura mais usadas em medicina dentária. Adicionalmente, será analisado o papel das técnicas microcirúrgicas. Foi realizada uma pesquisa bibliográfica nas bases de dados “Medline/Pubmed”, “Cochrane Library”, “Embase” e “B-on” com os termos: “suture materials”, “suture techniques”, “oral surgery”, “periodontal surgery” e “wound healing”. Foi dada preferência a revisões sistemáticas e estudos randomizados controlados. Foi ainda efetuada uma pesquisa manual em revistas de referência na área da cirurgia oral e periodontal e em livros de texto sobre o tema. Foram incluídos artigos publicados em inglês, espanhol e português sem qualquer outro tipo de restrição.

**Palavras-chave:** Cicatrização; materiais de sutura; técnicas de sutura; cirurgia oral.



## **Abstract**

Healing of surgical wounds in the oral cavity present some particularities due to its unique environment. Therefore, the choice of materials and techniques appropriate to each clinical situation, promoting an efficient suture, will be important in the success of healing.

This bibliographic review aims to study the concept of suturing and consequent tissue healing; to study the materials used, namely the instruments, the types of needles and the physical and biological characteristics of suture threads, as well as the most used suturing techniques in dentistry. Additionally, the role of microsurgical techniques will be analyzed. A literature search was performed in the databases "Medline/Pubmed", "Cochrane Library", "Embase" and "B-on" with the terms: "suture materials", "suture techniques", "oral surgery", "periodontal surgery" and "wound healing". Preference was given to systematic reviews and randomized controlled studies. A manual search was also performed in journals of reference in the area of oral and periodontal surgery and in textbooks on the subject. Articles published in English, Spanish and Portuguese were included without any other type of restriction.

**Keywords:** Healing; suture materials; suture techniques; oral surgery.



# Índice geral

|   |           |
|---|-----------|
| <b>I. Introdução.....</b>                                     | <b>11</b> |
| <b>II. Sutura .....</b>                                       | <b>13</b> |
| 2.1. Breve contextualização histórica.....                    | 13        |
| 2.2. Definição .....  | 14        |
| 2.3. Cicatrização .....                                       | 15        |
| 2.3.1. Fase Inflamatória.....                                 | 15        |
| 2.3.2. Fase Proliferativa .....                               | 16        |
| 2.3.3. Fase Maturação .....                                   | 16        |
| 2.3.4. Cicatrização periodontal .....                         | 18        |
| 2.3.5. Cicatrização após colocação de implantes .....         | 18        |
| 2.3.6. Fatores que afetam a cicatrização na mucosa oral ..... | 19        |
| <b>III. Fios de sutura.....</b>                               | <b>21</b> |
| 3.1. Fios de sutura reabsorvíveis .....                       | 23        |
| 3.2. Fios de sutura reabsorvível - origem natural .....       | 25        |
| 3.2.1. <i>Catgut</i> .....                                    | 25        |
| 3.3. Fios de sutura reabsorvível - origem sintética.....      | 26        |
| 3.3.1. Ácido Poliglicólico (PGA).....                         | 26        |
| 3.3.2. Poliglactina 910.....                                  | 27        |
| 3.3.3. Poliglecaprone 25.....                                 | 28        |
| 3.3.4. Poligliconato .....                                    | 29        |
| 3.3.5. Polidioxanona (PDS).....                               | 29        |
| 3.4. Fios de sutura não-reabsorvíveis .....                   | 30        |
| 3.4.1. Seda.....  | 30        |
| 3.4.2. Nylon (Poliamida).....                                 | 31        |
| 3.4.3. Poliésteres .....                                      | 32        |
| 3.4.4. Polipropileno (PPS).....                               | 33        |
| 3.4.5. Politetrafluoretileno (PTFE) .....                     | 34        |
| 3.5. Agulhas cirúrgicas .....                                 | 35        |
| 3.5.1. Fixação à sutura .....                                 | 35        |
| 3.5.2. Curvatura.....   | 35        |

|  |           |
|--|-----------|
| 3.5.3. Ponta da agulha .....                         | 36        |
| 3.6. Classificação dos nós cirúrgicos.....           | 37        |
| 3.6.1. Nó quadrado .....                             | 38        |
| 3.6.2. Nó de cirurgião.....                          | 39        |
| 3.6.3. Nó “Granny” .....                             | 39        |
| 3.7. Instrumentos .....                              | 40        |
| 3.7.1. Porta-agulhas.....                            | 40        |
| 3.7.2. Tesouras .....                                | 41        |
| 3.7.3. Pinças de tecidos .....                       | 42        |
| <b>IV. Técnicas de sutura .....</b>                  | <b>43</b> |
| 4.1. Sutura simples interrompida/Ponto simples ..... | 43        |
| 4.2. Sutura em 8.....                                | 45        |
| 4.3. Ponto cruzado .....                             | 46        |
| 4.4. Sutura contínua simples.....                    | 47        |
| 4.5. Sutura continua travada .....                   | 48        |
| 4.6. Sutura colchoeiro vertical ou Donati.....       | 50        |
| 4.7. Sutura colchoeiro horizontal .....              | 51        |
| 4.8. Colchoeiro horizontal modificado.....           | 53        |
| 4.9. Sutura <i>sling</i> .....                       | 55        |
| 4.10. Sutura <i>double-sling</i> .....               | 56        |
| 4.11. Sutura <i>double-crossed</i> .....             | 58        |
| <b>V. Microcirurgia.....</b>                         | <b>61</b> |
| <b>VI. Conclusão.....</b>                            | <b>65</b> |
| <b>VII. Perspetivas futuras.....</b>                 | <b>67</b> |
| <b>VIII. Bibliografia.....</b>                       | <b>69</b> |

## Índice de figuras

|   |    |
|---|----|
| <b>Figura 1</b> - Características da agulha.....                              | 37 |
| <b>Figura 2</b> - Ponto simples (1,2,3), Sutura simples interrompida (4)..... | 44 |
| <b>Figura 3</b> - Sutura em 8.....  | 45 |
| <b>Figura 4</b> - Ponto cruzado.....  | 46 |
| <b>Figura 5</b> - Sutura contínua simples. ....                               | 47 |
| <b>Figura 6</b> - Sutura contínua travada.....                                | 49 |
| <b>Figura 7</b> - Sutura colchoeiro vertical ou Donati.....                   | 50 |
| <b>Figura 8</b> - Sutura colchoeiro horizontal. ....                          | 52 |
| <b>Figura 9</b> - Colchoeiro horizontal modificado.....                       | 54 |
| <b>Figura 10</b> - Sutura <i>sling</i> .....                                  | 55 |
| <b>Figura 11</b> - Sutura <i>double-sling</i> . ....                          | 57 |
| <b>Figura 12</b> - Sutura <i>double crossed</i> . ....                        | 59 |



## **Lista de siglas**

**FDA** - Federal Food and Drug Administration.

**PDS** - Polidioxanona

**PGA** - Ácido Poliglicólico

**PPS** - Polipropileno

**PTFE** – Politetrafluoretileno

**e-PTFE** – Politetrafluoretileno expandido

**PET** – Polietileno Tereftalato



## **I. Introdução**

A sutura consiste no último tempo operatório de um procedimento cirúrgico (Snyder, 1976) tendo um papel importante na cicatrização, através da aproximação e fixação dos retalhos cirúrgicos e promovendo a cicatrização ideal (por primeira intenção) (H Koshak, 2017). A diminuição da tensão do retalho, a diminuição da hemorragia, o controlo da hemóstase, o restabelecimento da função dos tecidos suturados e a criação de uma barreira à contaminação bacteriana são também aspetos a ter em consideração. A cicatrização é maximizada com a escolha adequada das propriedades e técnicas de sutura, consoante os diferentes procedimentos clínicos. A cicatrização da ferida começa pela formação de um coágulo de sangue e passa por vários processos naturalmente adaptados, que ocorrem numa sequência específica. A cicatrização pode envolver a regeneração (substituição dos tecidos danificados pelo mesmo tipo de células) e a fibrose (substituição dos tecidos danificados por tecido conjuntivo) (Politis et al., 2016).

A sutura ideal deve reger-se por aspetos como poder ser usada em qualquer procedimento; que o seu manuseio seja fácil e confortável; que o tecido envolvido tenha uma reação mínima; que haja alta resistência à rotura, segurança do nó; que não corte ou rasgue o tecido; que não seja alérgica e/ou cancerígena; que seja absorvida de forma previsível sem reação do tecido e que o seu preço seja razoável (H Koshak, 2017). O conhecimento da sutura, agulhas (tipo, tamanho, forma), instrumentos e técnicas são absolutamente necessários para maximizar os resultados das técnicas cirúrgicas. As diferenças em termos de reação dos tecidos e adesão bacteriana, devem ser sempre consideradas na seleção do material de sutura apropriado (H Koshak, 2017). A manipulação delicada e adequada dos tecidos durante as várias técnicas de sutura pode garantir a ótima cicatrização do tecido e um elevado resultado estético.



## II. Sutura

### 2.1. Breve contextualização histórica

A utilização de suturas remonta à antiguidade, vários materiais como fibras vegetais, resinas, tendões, intestinos de animais, crina de cavalo, filamentos de ouro entre outros foram testados. As referências mais antigas ao ato de suturar figuram numa escrita egípcia que data 3.500 a.C. (Mackenzie, 1973). No ano 30 d.C um médico e escritor relatou que a fibra de linho, devia ser monofilamentada, de forma a facilitar a sutura, sendo mais maleável de forma a facilitar o nó de sutura. Aurélio Cornélio Celsus relatou pela primeira vez na história, a técnica de ligadura de vasos. É interessante, que técnicas de sutura e ligadura estejam registadas nos escritos de Hipócrates e Galeno. De referir que Galeno de Pergamon, 150 anos d. C., tratou a rutura de tendões nos gladiadores com suturas utilizando fios de seda e tiras de serosa de intestino de herbívoros, dando alguma esperança de recuperação, uma vez que, anteriormente, a paralisia era o esperado (Lyons & Petrucelli, 1987).

Acredita-se que o nome de um dos fios de sutura mais conhecido nos dias de hoje, o *Catgut*, tenha tido origem num médico árabe Rhazes (850-923 d. C.). Este introduziu a palavra *kitgut* para designar os fios confeccionados com tiras de intestino de animais herbívoros, utilizados como cordas de instrumentos musicais (alaúde), para realizar ligaduras de vasos e suturas de feridas (Mackenzie, 1973).

Foi através do francês, Ambroise Paré (1510-1590) que o material de sutura evoluiu. Inicialmente barbeiro, tornou-se num cirurgião conhecido, pioneiro nas tiras de linho e seda para ligaduras vasculares. Ambroise Paré, acreditava na capacidade de regeneração dos tecidos vivos. Foi ele que introduziu as fitas adesivas para encerrar feridas e que difundiu a ligadura de vasos em substituição da cauterização destes com azeite a ferver (Popa et al., 2018).

Está descrito, que o professor Joseph Lister (1827-1912) motivado por Louis Pasteur (1822-1895) utilizou ácido carbólico e o fenol para combater germes nas mãos, instrumentos, material cirúrgico, material de sutura e feridas, introduzindo assim a antissepsia. Com isto o professor Lister, iniciou uma mudança fundamental no paradigma do material de sutura, sendo a partir daqui o momento em que todos os tipos de sutura foram rotineiramente esterilizados (Gusmão, 2018; Lyons & Petrucelli, 1987).

Ainda no século XIX, o médico americano Philipe Physick, que manuseava suturas, considerava, pela primeira vez na história, a possibilidade de o fio cumprir a sua função e ser absorvido pelos tecidos circundantes. Devido à industrialização, materiais como a seda e o algodão foram anexados a uma agulha, assim em 1900 já se dispunha de *catgut* em tubo de vidro mergulhado em solução esterilizante. A partir da Primeira Guerra Mundial desenvolveram-se métodos de esterilização mais seguros, como a radiação ionizante com Cobalto 60 (Mackenzie, 1973). Desenvolveu-se também material sintético para a confecção dos fios de sutura cirúrgicos. A utilização da poliamida e poliéster, iniciou-se por volta do ano 1940. Mais tarde em 1962, o Polipropileno, e a partir de 1970 os primeiros fios reabsorvíveis de origem sintética começaram a ser comercializados. O primeiro fio reabsorvível sintético, um polímero de ácido poliglicólico, a poliglactina 910, foi introduzido pela *Ethicon* em 1979 (Lyons & Petrucelli, 1987). Começando assim uma nova tendência, a utilização de vários fios para sutura cirúrgica esterilizados, com agulhas pré-instaladas, prontos para serem usadas (Mackenzie, 1973).

## **2.2. Definição**

A palavra sutura, do latim *sutūra*. Define-se como um ponto ou série de pontos feitos para fixar a posição dos bordos de uma ferida cirúrgica/traumática. É todo e qualquer filamento de material utilizado para ligar vasos sanguíneos ou aproximar tecidos (H Koshak, 2017).

A sutura usada em cirurgia oral apresenta um comportamento diferente das suturas usadas noutras partes do corpo. A qualidade dos tecidos envolvidos é diferente, existe a constante presença de saliva e a contaminação bacteriana (Certosimo et al., 1998).

O principal objetivo da sutura é (re)posicionar e fixar os retalhos cirúrgicos para promover a cicatrização ideal. As suturas cirúrgicas devem manter os bordos do retalho em aposição, até que a ferida cicatrize o suficiente, para suportar as tensões funcionais normais; deve fornecer uma tensão adequada no encerramento da ferida, sem espaço morto, mas ao mesmo tempo sem tensão excessiva para evitar a isquemia e necrose dos tecidos; manter a hemostasia; e a cicatrização por primeira intenção (Hupp & Tucker, 2014).

A seleção do material de sutura deve ser baseada num conhecimento sólido por parte do cirurgião e deve ocorrer durante o planeamento cirúrgico (Batman & Pearson, 2008).

### 2.3. Cicatrização

A cicatrização da mucosa oral compreende uma série de respostas sequenciais que permitem encerrar a ferida. Requer múltiplos processos que ocorrem numa sequência específica. (Politis et al., 2016; Smith & Martínez, 2018). Permite evitar a invasão de microrganismos ou outro tipo de agentes nos tecidos, prevenindo a inflamação crônica. A mucosa oral está continuamente exposta a desafios traumáticos e infecciosos, sendo que a cicatrização ocorre num ambiente fluido e quente, e em contexto salivar que contém diversos microrganismos. Assim, o tecido desenvolve estratégias para contornar este ambiente adverso (Politis et al., 2016).

Após a lesão do tecido, diferentes mecanismos biológicos são imediatamente iniciados, de forma a restabelecer a saúde dos tecidos. Diferentes células são recrutadas e ativadas de forma sequencial para que o processo avance. Outra componente, importante na cicatrização de feridas, é a matriz extracelular, esta ideia assenta no fato das células secretarem e organizarem várias moléculas, incluindo as glico-proteínas como colagénio e fibronectina, bem como proteoglicanos e proteínas de matriz celulares. Esta fase é de grande importância para que seja permitida a migração e diferenciação celular e finalmente os tecidos sejam recuperados. São necessários mecanismos hemostáticos e inflamatórios intactos, e as células mesenquimais têm de migrar para a área a cicatrizar de forma a proliferarem (Politis et al., 2016). O processo de cicatrização é constituído pelas seguintes fases: fase inflamatória, fase proliferativa, fase de maturação (Barros et al., 2011).

#### 2.3.1. Fase Inflamatória

É a primeira fase da cicatrização. Inicia-se, imediatamente, com a libertação de substâncias vasoconstritoras (tromboxano A<sub>2</sub> e prostaglandinas). Inicia-se também uma cascata de coagulação e as plaquetas libertam fatores de crescimento que atraem os neutrófilos à ferida. De seguida, é formado um coagulo constituído por colagénio, plaquetas e trombina, tornando-se numa reserva proteica para a síntese de citocinas e fatores de crescimento. A resposta inflamatória inicia-se com a vasodilatação e aumento da permeabilidade vascular, promovendo a quimiotaxia, ou a migração de neutrófilos para a

ferida. Estas são as primeiras células a chegar, e apresentam-se em maior concentração nas primeiras 24h. Aderem à parede do endotélio mediante uma ligação com os recetores de membrana, produzem radicais livres que vão auxiliar na destruição bacteriana, e gradualmente são substituídos por macrófagos (Smith & Martínez, 2018).

Por sua vez, os macrófagos que, migram para a ferida após 48/96 horas, são as principais células antes dos fibroblastos migrarem e iniciarem a replicação. Têm um papel fundamental no término do processo iniciado pelos neutrófilos sendo a sua maior contribuição a secreção de citocinas e fatores de crescimento, além de fazerem parte da angiogénese e síntese da matriz celular, que são imprescindíveis na transição para a fase proliferativa (Smith & Martínez, 2018).

### **2.3.2. Fase Proliferativa**

Para que a organização se mantenha e para se originarem tecidos recém-formados, são necessários quatro processos: a angiogénese, a epitelização, juntamente com a formação do tecido de granulação e a síntese de colagénio. Esta fase tem início por volta do 4º dia e estende-se até por volta da segunda semana (Smith & Martínez, 2018).

A epitelização ocorre precocemente e a angiogénese é estimulada pelo fator de necrose tumoral alfa (TNF-ALFA) e é caracterizada pela migração das células endoteliais e a formação de capilares, essencial para uma cicatrização adequada. No final da fase proliferativa, dá-se a formação de tecido de granulação, onde os fibroblastos e as células endoteliais são as principais células. Assim, os fibroblastos dos tecidos adjacentes migram para o local, são ativados, para que saiam do seu estado de quiescência (estado “latente”), através do PDGF (fator de crescimento derivado das plaquetas). De seguida os fatores de crescimento são libertados, e têm como função estimular os fibroblastos a produzirem colagénio tipo I e a transformarem-se em miofibroblastos, que por sua vez vão promover a contração da ferida (Politis et al., 2016; Smith & Martínez, 2018; Zuhr et al., 2017).

### **2.3.3. Fase Maturação**

Esta fase da cicatrização, é caracterizada pela deposição organizada de colagénio, na tentativa de recuperação da estrutura tecidual normal (Mendonça & Coutinho-Netto, 2009).

Tem início durante a 3<sup>a</sup> semana e caracteriza-se pelo aumento da resistência, sem aumento da quantidade de colagénio. Assim, há um equilíbrio de produção e destruição das fibras de colagénio, por ação da colagenase. Havendo um aumento da resistência no local, ou um aumento da força tênsil da ferida. A reorganização da nova matriz é um processo importante sendo que a matriz antiga, sofre uma lise através da colagenase secretada pelos fibroblastos e leucócitos. A cicatrização é bem-sucedida quando ocorre o equilíbrio entre a síntese da nova matriz e a lise da matriz antiga (Smith & Martínez, 2018).

O local da ferida está preenchido, na sua totalidade, pelo tecido de granulação, e uma rede linfática em regeneração. Este tecido de granulação enriquece com mais fibras de colagénio e começa a adquirir uma aparência fibrótica característica de uma cicatriz. Com a evolução do processo há uma deposição de colagénio e a maioria das células desaparece, com a apoptose de fibroblastos e de células endoteliais (Politis et al., 2016).

Resumidamente, a evolução do processo de cicatrização remonta à infiltração de neutrófilos, infiltração de macrófagos, fibroplasia e deposição de matriz extracelular, angiogênese, cicatrização e reepitelização (Smith & Martínez, 2018).

A nível biológico a cicatrização pode ser por primeira ou segunda intenção. Ambas resultam no encerramento da ferida cirúrgica, no entanto estes processos apresentam diferenças tanto na duração das diversas fases de cicatrização, como na qualidade do tecido (Zuhr et al., 2017).

Por definição, cicatrização por primeira intenção é quando os bordos da ferida se encontram coaptados com ausência de tensão através do fio de sutura, com devida vascularização e formação mínima de tecido novo. A infiltração bacteriana não é esperada, rapidamente se estabelece a circulação sanguínea e é formado um tecido que cobre a ferida. Assim, em poucos dias e em condições favoráveis, a ferida pode encerrar sem sinais clínicos inflamatórios, secreções purulentas ou tecido de granulação (Zuhr et al., 2017). Há pouca perda de tecido e há ausência de tecido cicatricial fibroso, sendo que a fibrose dá lugar à regeneração do tecido. Por sua vez, este tecido de granulação é substituído por uma rede de colagénio resultando numa cicatriz quase invisível. No que se refere às complicações pós-operatórias, estas são reduzidas (Lindhe & Meyle, 2008; Zuhr et al., 2017).

A cicatrização por segunda intenção ocorre quando há demasiada tensão nos bordos do retalho, deiscência da sutura, hipo-perfusão sanguínea no local, exposição da ferida intencionalmente no sentido de sarar ou quando o encerramento primário não é

exequível. Está associado à formação de tecido reparador e o corpo produz tecido de granulação, que vai preencher o *gap*. Relativamente ao pós-operatório é caracterizado por cicatrizes hipertróficas, defeitos de volume e tecido fibrótico. Há também um maior risco de infeção bacteriana, desconforto pós-operatório, maior tempo de cicatrização e comprometimento estético (Zuhr et al., 2017).

#### **2.3.4. Cicatrização periodontal**

A cicatrização pós extração segue o mesmo processo da cicatrização óssea. Logo após a extração do dente, o processo da coagulação do sangue começa. A reepitelização inicia-se 24h pós extração. Uma semana depois, o coágulo de sangue é substituído por tecido de granulação, e por fim, após 8 semanas, o alvéolo fica preenchido com osso. O processo de remodelação do osso continua por mais 6 meses e é acompanhada por perda de largura e altura óssea, devido aos processos de reabsorção e remodelação. Esta perda tem variações, consoante a localização da extração, a presença ou não de dentes adjacentes, consoante o indivíduo, se é fumador ou não e se foram usadas membranas e/ou substitutos ósseos (Moore & Hill, 1996).

A cicatrização da ferida após cirurgia periodontal, apresenta um risco notável na ocorrência de triângulos negros. De forma a evitar inflamações é importante, uma cuidada higiene oral, e as incisões da cirurgia devem ser bem planeadas de forma a assegurar a mínima retração (Moore & Hill, 1996; Politis et al., 2016; Zuhr et al., 2017).

#### **2.3.5. Cicatrização após colocação de implantes**

Em redor dos implantes a cicatrização é específica, sendo que o parafuso de cicatrização é coberto por tecido mole que cicatriza sem formação de tecido de granulação (Sculean et al., 2014).

No local do implante em si, a cicatrização ocorre entre o osso e a superfície do implante. São formados coágulos de sangue, que posteriormente são infiltrados por granulócitos e macrófagos. As células progenitoras fibroblásticas migram para a matriz provisória, permitindo a formação de tecido de granulação, que é vascularizado através da migração celular endotelial. As células do tecido de granulação diferenciam-se em

osteoblastos, formando osso, concluindo o processo de osteointegração (Politis et al., 2016; Silverstein, 2005).

### **2.3.6. Fatores que afetam a cicatrização na mucosa Oral**

A mucosa oral apresenta capacidades notáveis de cicatrização, no entanto, são inúmeros os fatores que podem afetar este processo, nomeadamente doenças e outras condições. É clinicamente útil estar atento aos fatores locais e sistêmicos que estão associados a estas alterações (Guo & DiPietro, 2010).

Os fatores locais são os que influenciam diretamente as características da ferida. Nomeadamente a hemorragia pós-operatória; a isquemia, hipoxia; o edema; a infeção local; o trauma oclusal e o tipo de sutura. Os fatores sistêmicos, são os que provêm do estado geral de saúde ou doença do indivíduo, e que afetam a capacidade de cicatrização. A idade é um dos principais fatores sistêmicos a referir (Guo & DiPietro, 2010).

Segundo a Organização Mundial de Saúde, a população idosa está a crescer mais rapidamente do que qualquer outra faixa etária, e o aumento da idade é um fator de risco. O atraso na cicatrização de feridas no idoso está associado a uma resposta inflamatória alterada, tal como a infiltração retardada de células T na área da ferida (Swift et al., 2001).

Além da idade, o stress é outro fator com impacto negativo na cicatrização oral. O stress psicológico prejudica a imunidade, mediada por células, no local da ferida, causando um significativo atraso no processo de cicatrização (Godbout & Glaser, 2006).

O tabaco aumenta o risco de doenças cardíacas e vasculares, AVC, doenças pulmonares crónicas entre outras. Do mesmo modo, os efeitos negativos do tabaco, no resultado da cicatrização de feridas, é conhecido há muito tempo (Ahn et al., 2008).

A desnutrição parece também ter um grande impacto na cicatrização de feridas após cirurgia. Os doentes com deficit nutricional necessitam de repor os nutrientes para de certa forma, regularizar o processo (Arnold & Barbul, 2006).

Outro fator sistémico inerente à falha do processo de cicatrização, é a medicação. Os medicamentos que interferem com a formação de coágulos, com a função plaquetária, com respostas inflamatórias e proliferação celular, têm a capacidade de afetar a cicatrização de feridas (Guo & DiPietro, 2010).

Outros fatores, como a obesidade, o álcool, e a doença da diabetes influenciam negativamente a cicatrização (Guo & DiPietro, 2010; Politis et al., 2016).



### III. Fios de sutura

Estão disponíveis e são descritos, diversos tipos de fios de sutura, com diferentes características e que apresentam benefícios e indicações específicas na medicina dentária (Medeiros et al., 2016). Consoante os materiais utilizados para a produção dos fios, estes podem ser classificados baseados na sua origem, no seu comportamento biológico e na sua estrutura física (Burkhardt & Lang 2015).

Biologicamente, no que se refere à perda de resistência à tração e de acordo com as suas propriedades de degradação, os fios que apresentam uma degradação rápida nos tecidos e que perdem a força de tração numa média de 60 dias, são consideradas reabsorvíveis. Os que, de forma geral, mantêm a sua resistência à tração durante mais do que os 60 dias, são consideradas não reabsorvíveis (Veeraraghavan, 2021).

Relativamente à origem, os fios de sutura podem ser de origem natural, provenientes dos animais, ("*catgut*" e a seda); e de origem vegetal, (linho e algodão). Por outro lado, os fios de origem sintética derivam do ácido glicólico, do ácido poliglicólico, das poliamidas como o *nylon*, dos poliésteres e dos polímeros que derivam do vinil, como o etileno e o propileno (Minozzi et al., 2009).

Relativamente à estrutura física, são classificadas de acordo com o número de fios que apresentam. As monofilamentadas são compostas por apenas um único fio de material, são estruturalmente simples, apresentam menos resistência ao passar pelo tecido e resistem mais aos organismos que provocam infeção. Apresentam características de nó fácil, no entanto deve-se ter atenção ao manuseio deste tipo de fio. Por outro lado, as multifilamentadas consistem em vários fios juntos, torcidos ou entrançados, proporcionando uma maior resistência à tração e flexibilidade. As suturas multifilamentadas podem ser revestidas para ajudar a atravessar o tecido e melhorar o seu manuseamento. Visam reduzir o trauma tecidular (Byrne & Aly, 2019; H Koshak, 2017; Minozzi et al., 2009).

Além destas características, os fios de suturas apresentam outras especificações:

Cor: é possível optar por materiais tingidos ou não tingidos. No caso de um material não-reabsorvível, torna-se vantajoso para fácil visualização na remoção da sutura (Hochberg et al., 2009).

Resistência à tração: a resistência de um material é a tensão mais elevada que o fio é capaz de suportar sem se partir. De referir que o fio, quando é usado, a sua resistência à tração vai diminuir. Os materiais com maior resistência são: o aço e os fios naturais. Por outro lado, os menos resistentes são o *catgut*, a seda, o polipropileno, o ácido poliglicólico, o *nylon* e o poliéster (Minozzi et al., 2009).

Capilaridade: define-se como a propriedade que facilita a passagem de fluidos ao longo do fio de sutura e é uma propriedade inerente aos fios multifilamentados. Tem um papel importante, devido ao espaço intersticial disponível para acolher microrganismos, contribuindo para a infeção pós-operatória. Os fios monofilamentados não apresentam esta característica. Esta propriedade favorece a infeção (Minozzi et al., 2009).

Flexibilidade: é a adaptabilidade de um material de sutura e traduz-se na capacidade do fio se dobrar ou torcer sem partir. Difere de plasticidade e da elasticidade (Minozzi et al., 2009).

Plasticidade: é a capacidade do fio manter a sua nova forma após a sua extensão (Minozzi et al., 2009).

Elasticidade: capacidade elástica do fio, ou seja, de se estender e voltar ao comprimento inicial sem romper. Esta característica é favorável em casos de edema, onde o fio estica, voltando ao comprimento inicial quando o edema diminui (Hochberg et al., 2009; Minozzi et al., 2009).

Calibre do fio: Os tamanhos das suturas são normalmente indicados, seguindo as normas da Farmacopeia dos Estados Unidos (USP). Este sistema de numeração centra-se no diâmetro do fio, é determinado em milímetros e expresso em zeros. Quanto menor o calibre do fio, maior o número de zeros. O maior calibre é 1-0, sendo o 10-0 o diâmetro de fio mais pequeno e com menor quantidade de resistência à tração. A resistência à tração da sutura nunca deve exceder a resistência à tração do tecido. Assim, numa simples extração dentária, que requer sutura, são sugeridos fios de calibres maiores, 3/0, para uma melhor resistência sobre o tecido do alvéolo. O diâmetro mais usado é o 4-0, em cirurgias de retalho periodontal, sendo a sutura 5-0 utilizada principalmente em tecidos delicados

e para cirurgias de enxerto de tecido mole. Numa cirurgia de implantes, um diâmetro de 3-0, pode ser escolhido com o intuito de fixar retalhos quando, a técnica de sutura é um colchoeiro. Contudo, um fio 4-0 também pode ser indicado, nomeadamente quando se opta por suturas interrompidas ou contínuas (H Koshak, 2017; Silverstein et al., 2009). A agulha é selecionada de acordo com o tipo de tecido, com a acessibilidade ao mesmo e com o diâmetro do material de sutura (H Koshak, 2017).

Facilidade de Remoção: a sutura, quando não reabsorvível, deve ser removida em controlo pós-operatório entre 5 e 7 dias pós-cirurgia. As poliamidas apresentam-se como as mais fáceis de remover em comparação com seda e outros materiais naturais (Asher et al., 2019).

Uma sutura é considerada ideal quando é esterilizada; quando tem boas características de manuseamento; quando garante o nó seguro; quando tem resistência adequada à tração; quando mantém a tensão durante a toda a fase de cicatrização; no caso de reabsorvíveis, que a absorção seja rápida pós cicatrização; e quando permanece inerte nos tecidos sem provocar reação tecidual (H Koshak, 2017).

De forma a clarificar a informação, segue a descrição pormenorizada dos fios de sutura mais utilizados em medicina dentária. Pode também observar-se em anexo dois quadros resumo sobre as características dos fios.

### **3.1. Fios de sutura reabsorvíveis**

Remonta aos anos 70 a introdução de suturas de ácido poliglicólico, consideradas sintéticas, até então, só havia disponível o tipo de sutura reabsorvível natural (Balamurugan et al., 2016).

Os fios de sutura reabsorvíveis considerados naturais são preparados a partir de colagénio, altamente purificado, de mamíferos saudáveis. Por outro lado, os fios sintéticos consistem em polímeros sintéticos, como o ácido glicólico, ácido láctico, paradioxonona, carbonato de trimetileno e e-caprolactona (Minozzi et al., 2009).

A absorção é rápida, no entanto, algumas suturas são tratadas para que o tempo de absorção se prolongue. De forma a melhorar as propriedades de manipulação, estas podem ser revestidas ou impregnadas com agentes específicos, e coloridas com um

corante aprovado pela FDA com a finalidade de aumentar a visibilidade nos tecidos. O processo de esterilização passa por utilização de um gás de oxido de etileno ou por radiação gama (Hupp et al., 2014; Minozzi et al., 2009).

O processo de degradação das suturas reabsorvíveis naturais difere das sintéticas. Assim, os fios de sutura reabsorvíveis naturais são degradados através de ação enzimática, por enzimas proteolíticas que quebram o fio. Os sintéticos são degradados por hidrólise, um processo no qual a água penetra gradualmente o fio da sutura, provocando a quebra das cadeias dos polímeros da mesma. Sendo o produto final desta hidrólise  $\text{CO}_2$  e  $\text{H}_2\text{O}$  e o monómero. Este efeito de hidrólise aumenta com o aumento das alterações da temperatura ou do pH (Balamurugan et al., 2012; Veeraraghavan, 2021).

Este processo de degradação, tanto por enzimas proteolíticas como por hidrólise, provoca uma reação inflamatória nos tecidos que rodeiam a zona suturada. No entanto esta reação tecidular, é menor no processo de hidrólise. Assim, subentende-se que as suturas naturais provocam maior reação no tecido em relação às suturas sintéticas (Hupp et al., 2014; Medeiros et al., 2016).

Este processo de absorção ocorre em duas fases: na primeira, a resistência à tração diminui de uma forma gradual e, quase linear, durante as primeiras semanas após a colocação. A segunda fase caracteriza-se pela perda de massa da sutura. Em ambas as fases há respostas celulares leucocitárias que servem para remover os restos celulares e o material de sutura, da linha de aproximação do tecido (Chu, 2013; Kudur et al., 2009).

A perda de resistência à tração e a taxa de absorção são fenómenos distintos. Assim uma sutura pode perder rapidamente a resistência à tração e ser absorvida lentamente, ou por outro lado pode manter a resistência à tração, considerada adequada através da cicatrização da ferida, e ser absorvida rapidamente. Ainda assim, o fio é eventualmente, dissolvido na sua totalidade, não deixando qualquer remanescente no tecido (Kim et al., 2007).

Por norma as feridas intraorais são suturadas com suturas reabsorvíveis. Aqui a reatividade dos tecidos varia. A polidioxanona (PDS) e o poligliconato (Maxon) são os menos reativos; o ácido poliglicólico (PGA) e poliglactina (Vicryl) apresentam

reatividade de nível médio; e o *catgut* como o mais reativo com tecidos (Andrade et al., 2006; Politis et al., 2016).

Apesar das inúmeras vantagens, as suturas reabsorvíveis apresentam algumas limitações. Em pacientes com febre, infecção ou deficit de proteínas, o processo de absorção pode ser acelerado, o que, por conseguinte, provocará uma diminuição muito rápida da força de tração. Estão contraindicados em pacientes com problemas de cicatrização. Este conjunto de características, induzem a complicações pós-operatórias uma vez que o fio de sutura não mantém a força adequada para resistir ao *stress* até que a cicatrização esteja completa (H Koshak, 2017; Kurtzman et al., 2005; Veeraraghavan, 2021).

### **3.2. Fios de sutura reabsorvível - origem natural**

#### **3.2.1. *Catgut***

*Catgut* é um fio natural e reabsorvível. O mecanismo de digestão é enzimático, que é mediado pela ação de linfócitos e macrófagos durante cerca de 30 dias. Assim, a reabsorção é feita por biodegradação proteolítica provocada por enzimas proteolíticas. Este mecanismo de reabsorção provoca alta reação tecidual, sendo mais intensa do que os fios reabsorvíveis sintéticos (Kim et al., 2020).

O *catgut* apresenta filamentos de colagénio, altamente puro. Os fios de colagénio, são torcidos entre si, resultando num fio multifilamentado. Quanto mais colagénio puro a sutura apresentar, menos material estranho é introduzido na ferida cirúrgica. Relativamente ao desempenho, o *catgut* apresenta boa flexibilidade, mas a resistência à tração é relativamente fraca, assim como a estabilidade (Medeiros et al., 2016).

O *Catgut* é classificado como *plain* (simples) ou *chromic* (cromado). O *plain gut*, ou *Catgut Simples* é reabsorvido na sua totalidade na cavidade oral, em 70 dias. Em termos de desempenho apresenta boa flexibilidade, mas baixa resistência à tração, com a duração de 7 a 10 dias na sua máxima resistência. Apresentam baixa estabilidade do nó e alta reação tecidual (Kim et al., 2020).

O *chromic gut* ou *Catgut Cromado*, é impregnado com uma solução de sal de crómio. Esta adição, permite que as características menos positivas do *catgut* sejam ultrapassadas, prolongando a reabsorção completa para 90 dias. A sua máxima resistência à tração mantém-se de 10 a 21 dias, e apresentam menos reação tecidual, quando comparadas com as *plain gut*. Os fabricantes, embalam estes fios em álcool desinfetante, com a finalidade de preservar a flexibilidade. A literatura recomenda a remoção do álcool, com a ajuda de água estéril ou soro fisiológico numa gaze, antes da utilização (Moore & Hill, 1996).

No geral são indicadas para suturas profundas, como no perióstio e tecido subcutâneo, e em indivíduos não colaborantes. Por outro lado, estão contraindicadas em pacientes com patologias sanguíneas (Medeiros et al., 2016; Veeraraghavan, 2021). Alguns autores consideram que não estão indicadas para cirurgias periodontais (Burkhardt & Lang, 2015). No entanto, um artigo recente refere que este tipo de sutura, ainda é bastante utilizado em cirurgia plástica e cirurgia oral (Kim et al., 2020).

### **3.3. Fios de sutura reabsorvível - origem sintética**

#### **3.3.1. Ácido Poliglicólico (PGA)**

Os fios de sutura com PGA são homopolímeros trançados de ácido glicólico. É um material sintético, reabsorvível e multifilamentado entrelaçado. Há a libertação do monómero de ácido poliglicólico solúvel. Apresenta-se como um polímero biodegradável, termoplástico, considerado o derivado mais simples dos poliésteres. Pode apresentar-se na forma revestida com policarbonato na cor verde, violeta ou bicolor, ou na forma não revestida que é incolor ou bege. Se revestida, por policaprolato, há uma redução da capilaridade e um aumento do deslizamento, facilitando o deslizamento do nó. Este é um dos materiais de sutura sintético mais comum (Davis & Smith, 2021).

A resposta inflamatória associada à reabsorção destas suturas sintéticas à base de ácido poliglicólico é relativamente pequena. A resistência à tração é elevada, aproximadamente 65% nas primeiras duas semanas e 40% durante um período aproximadamente de três semanas. O PGA é digerido por hidrólise mantendo-se entre 21

e 28 dias em ambiente intraoral, sendo a reabsorção completa de 60 a 90 dias (Kudur et al., 2009; Minozzi et al., 2009; Zuhr et al., 2017).

O PGA é indicado para feridas intraorais que têm elevada probabilidade de infecção (Srinivasan et al., 2020).

Num estudo onde compararam a reação inflamatória entre o PGA e a seda, concluíram que a reação inflamatória dos tecidos gengivais foi inferior no PGA (Sortino et al., 2008). Quando comparado com as suturas reabsorvíveis naturais, como o *catgut*, a resistência à tração e a segurança do nó do PGA são excelentes. Um estudo de 2019, onde o objetivo foi avaliar e comparar a resistência à tração da sutura reabsorvível natural e sintética mostrou que as suturas feitas de material sintético trançado (PGA, revestida a violeta) apresentam uma resistência à tração bastante superior ao das suturas reabsorvíveis naturais de *catgut crômico*. No entanto, mostraram que as suturas monofilamentadas de *catgut crômico* apresentam menos irregularidades superficiais do que as suturas PGA multifilamentadas. Contudo, relativamente à tração, as suturas sintéticas de ácido poliglicólico apresentaram muito melhor resistência à tração do que as suturas feitas de material natural (*catgut crômico*, multifilamentado) (Nindhia et al., 2019).

### 3.3.2. Poliglactina 910

Poliglactina 910 é um fio sintético absorvível. É composto por 2 polímeros, com 90% de ácido poliglicólico e 10% de ácido láctico. É um multifilamento entrançado disponível como sutura simples, não revestida, ou na versão mais utilizada, revestida com um lubrificante de revestimento de poliglactina 370 (proporção 30:70) e estearato de cálcio (lubrificante orgânico absorvível) (Veeraraghavan, 2021).

A sua reabsorção por hidrólise, ocorre entre 40 e 70 dias. A sua resistência à tração vai diminuindo nos primeiros 20 dias, sendo totalmente perdida aos 28 dias. É de fácil manuseio, permite dar nós seguros e de fácil execução, no entanto apresenta leve reação tecidular, por ser sintético. Encontra-se disponível na cor violeta e incolor/bege (Kudur et al., 2009; Minozzi et al., 2009; Veeraraghavan, 2021). Vários fabricantes, foram desenvolvendo versões inovadoras, criando um fio monofilamentado que não requer revestimento; uma sutura antibacteriana, onde o *Triclosan* está incorporado, prevenindo infecções locais e uma terceira modificação que é a “poliglactina de rápida absorção” com

o nome de “*Vicryl Rapide*” da *Ethicon* (Odjik et al., 2017; Srinivasan et al., 2020; Tabrizi et al., 2019).

Um estudo realizado em 2015, com o objetivo de avaliar a velocidade de cicatrização de feridas e incidência de complicações após a utilização de três materiais diferentes de fios de sutura sintética reabsorvível, nomeadamente, em cirurgia oral, revelou que o *Vicryl Rapide*® tem as melhores propriedades dos materiais de sutura absorvíveis disponíveis para aplicação em cirurgia oral. Os resultados indicam que o *Vicryl Rapide*® contribui mais do que o *catgut* ou o *Dexon*® para uma cicatrização mais rápida de feridas humanas, com menos ocorrências de deiscência de feridas e reações *in loco* mais suaves (Gazivoda et al., 2015).

Comparando o fio de poliglactina 910 com o ácido poliglicólico (PGA), este apresenta vantagens como uma maior resistência à tração e reabsorção mais rápida. O seu revestimento garante uma passagem mais suave pelo tecido (Veeraraghavan, 2021). No entanto, por serem de reabsorção mais lenta, estes materiais podem não ser a primeira opção para cirurgia oral (Nelson, 2015). Na literatura é descrito apenas um caso, que descreve uma possível reação alérgica à sutura de poliglactina 910, após cirurgia muco-gengival (Bakr et al., 2016).

### **3.3.3. Poliglecaprone 25**

Este fio comumente chamado de “*monocryl*” apresenta uma composição sintética e é monofilamentado, constituído por um copolímero, 75% de ácido glicólico e 25% de  $\epsilon$ -caprolactona. Encontra-se disponível numa versão tingida pela cor violeta ou não tingida. A reabsorção é por hidrólise, e encontra-se completa, entre os 60 e 100 dias (Veeraraghavan, 2021).

Em comparação com outros fios monofilamentados, as propriedades de manuseamento, são uma vantagem a referir. Esta característica advém da formação de uma cadeia provisória de polímeros macios, um “pré-polímero” que é rico em caprolactona. Nas fases seguintes de produção, é adicionado o ácido glicólico que complementa os segmentos rijos ao “pré-polímero” obtendo-se um fio com alta resistência à tração sem comprometimento do manuseio. Numa sutura não tingida de poliglecaprone a resistência à tração degrada-se a 50% na primeira semana, e 30% na

segunda semana. A versão tingida mantém 70% da força após uma semana de colocação, assim, a resistência à tração é elevada e é totalmente perdida aos 21 dias (Dart & Dart, 2011; Medeiros et al., 2016; Veeraraghavan, 2021).

O poliglecaprone 25 apresenta mínima reação tecidual, tem pouca memória, elevada flexibilidade e a segurança do nó é alta (Trott, 2012; Veeraraghavan, 2021).

Um estudo em 2007, avaliou a capacidade da sutura de poliglecaprone 25 inibir a colonização bacteriana. Foram utilizadas suturas revestidas com e sem *triclosan*, concluindo que a aplicação de *triclosan* potencia a inibição das bactérias (Banche et al., 2007; Ming et al., 2008).

#### **3.3.4. Poligliconato**

Poligliconato é um fio monofilamentado sintético reabsorvível que chegou ao mercado em 1985. Este copolímero é composto por 64% de ácido glicólico e 36% de carbonato de trimetileno. É um fio não revestido que pode ou não ser tingido de verde escuro (Brandt & Jenkins 2012). O poligliconato tem boas propriedades de manuseamento, contudo não tem memória. Por ser monofilamento apresenta como vantagem a reação tecidual mínima, mas a sua principal vantagem é a retenção da resistência à tração durante um longo período de tempo. Retém 50% a 75% da sua resistência entre 2 e 4 semanas após colocação e só é totalmente perdida por volta dos 56 dias, após a colocação, tornando-o uma excelente escolha em situações que é necessária uma retenção a longo prazo. A absorção é lenta e está completa em 180 dias (Edlich et al., 2002; Kudur et al., 2009; Politis et al., 2016; Zuhr et al., 2017).

#### **3.3.5. Polidioxanona (PDS)**

A polidioxanona ou poli-p-dioxanona é um polímero incolor, cristalino e biodegradável. A sutura de polidioxanona é uma sutura cirúrgica reabsorvível, estéril, composta de poliéster, poli (p-dioxanona). A polidioxanona é um poli (éter-éster) caracterizado por uma temperatura de transição vítrea na faixa de 10 ° C a 0 ° C e uma cristalinidade de cerca de 55%. É metabolizado *in vivo* em água e ao dióxido de carbono (Bartholomew, 1981; Trott, 2012).

Existe uma modificação deste fio, que é quimicamente semelhante, mas é recozido a uma temperatura acima da temperatura de fusão, de forma a conferir suavidade, tornando o fio mais flexível (Veeraraghavan, 2021).

Como todos os monofilamentos, a polidioxanona apresenta pouca fricção na passagem pelo tecido. No que se refere às restantes características, este fio perde 74% da sua resistência à tração aos 14 dias e 58% aos 28 dias, aos 90 dias perde a resistência à tração na sua totalidade. A absorção é por hidrólise e fica completa num período de cerca de seis meses (180 a 238 dias). Provoca reatividade mínima do tecido durante este processo. É apresentada com a cor violeta (Bartholomew, 1981; Domnick, 2014; Veeraraghavan, 2021).

É indicada em feridas contaminadas ou com maior risco de infeção, e também, devido à longa duração da resistência á tração, constitui uma alternativa mais fiável para suturar músculo. Apresenta a grande desvantagem de ser rígido, o que provocará desconforto ao paciente após um longo período (Dennis et al., 2016; Domnick, 2014).

### **3.4. Fios de sutura não-reabsorvíveis**

As suturas não reabsorvíveis são o tipo de fio que, como o próprio nome indica, não são absorvidos pelo tecido. São materiais adequados e resistentes à ação do tecido humano. Apresentam um tratamento para capilaridade, pois a passagem do líquido tecidual ao longo dos fios induz a infeção (H Koshak, 2017).

As suturas não reabsorvíveis são compostas por filamentos simples ou múltiplos, de fibras metálicas, sintéticas ou orgânicas. As multifilamentadas são transformadas num fio, por torção ou entrançadas. Estas suturas podem ser revestidas ou não, naturalmente coloridas ou não coloridas ou até tingidas com um corante aprovado também pela FDA para aumentar a visibilidade (Veeraraghavan, 2021).

#### **3.4.1. Seda**

A seda cirúrgica é uma sutura natural composta por proteínas fibrosas, a fibroína, que forma a sua estrutura básica e contribui para a resistência à tração, e a sericina que é uma goma que envolve e mantém os fios unidos. É um material de sutura não reabsorvível, multifilamentado trançado, tingido e revestido, por cera ou silicone.

O trançado da sutura melhora as propriedades de manuseamento e aumenta a resistência à tração, embora esta característica continue a ser inferior à de muitas outras suturas. É um dos fios mais utilizados em medicina dentária (Leknes et al., 2005).

Além de apresentar qualidades excepcionais de manipulação, é extremamente maleável e macia. Apresenta segurança nos nós e é, normalmente, tingida com pigmentos pretos, para tornar fácil a visibilidade e outra grande vantagem, é o custo (Chen et al., 2015). A seda encontra-se indicada para a cirurgia em geral, tanto em extrações simples como cirurgia de retalho (Menziletoglu et al., 2020). Contudo, por ser um fio orgânico e devido às bactérias, induz uma reação inflamatória nos tecidos (H Koshak, 2017).

Outras desvantagens são: o alto nível de fricção à passagem dos tecidos, ser pouco elástica e a sua resistência à tração é muito baixa. Contudo o revestimento com a cera ajuda a contrariar estes aspetos negativos (Asher et al., 2019; Minozzi et al., 2009; Veeraraghavan, 2021). Apesar de ser considerada não reabsorvível, a seda degrada-se lentamente nos tecidos ao longo de 2 anos (Srinivasan et al., 2020). Este material não é muito resistente às forças mastigatórias e funcionais. A utilização da seda está contraindicada em zonas de implantes ou enxertos ósseos (Davis & Smith, 2021). Devido à suscetibilidade de infeção, recomenda-se que a sutura seja removida uma semana após a colocação (Davis & Smith, 2021).

### 3.4.2. Nylon (Poliamida)

Nylon pertence à primeira geração de polímeros termoplásticos sintéticos. Foi introduzido como sutura cirúrgica em 1940. É feito de unidades repetidas de amida (poliamida) unidas por elos. As suturas em *nylon* podem ser monofilamentadas ou multifilamentadas, revestidas ou não por silicone e são tingidas com cor preta ou azul. Apresenta como vantagens a alta resistência à tração, uma elasticidade ótima e baixa reação tecidual e capilaridade e excelente qualidade de manuseamento. O monofilamento tem tendência a regressar ao seu estado inicial, apresentando assim memória elevada e a propensão para o deslizamento do nó. Desta forma a segurança do nó fica comprometida, sendo necessário 3-4 nós para que o ponto se mantenha no lugar. Por outro lado, o fio multifilamentado, encontra-se disponível com maior maleabilidade e características de manuseio, no entanto com uma diminuição da memória e associado

a uma maior taxa de infecção (Medeiros et al., 2016; Minozzi et al., 2009; Veeraraghavan, 2021).

Num estudo, onde o objetivo era, após a cirurgia oral, a comparação da acumulação de bactérias em diferentes materiais de sutura (nomeadamente a *seda*; a *poliglactina 910, Vicryl*; o *nylon, Ethilon*; e o *poliéster, Ethibond Excel*), verificou-se que todas as suturas apresentavam bactérias. No entanto, as suturas de *nylon* apresentaram níveis significativamente mais baixos de acumulação de bactérias, comparativamente aos restantes materiais. O tipo de cirurgia não apresentou impacto significativo (Asher et al., 2019). Em 2021 foi publicado um estudo onde o objetivo era comparar a colonização bacteriana em diferentes materiais de sutura usado em implantologia oral. Como resultado, as suturas de *nylon* apresentaram o menor acúmulo microbiano (Nadafpour et al., 2021).

### **3.4.3. Poliésteres**

Poliéster é o termo utilizado para qualquer polímero orgânico que tenha um grupo funcional éster na cadeia principal. Compostos por um polímero termoplástico polietileno tereftalato (PET), preparado a partir de fibras de alto peso molecular, apresenta uma cadeia longa linear com anéis aromáticos recorrentes, como componentes integrais. É um tipo de plástico à base de petróleo, feito a partir da mistura etilenoglicol e ácido tereftálico (Dennis et al., 2016; Silverstein et al., 2009).

É um material não reabsorvível, sintético, monofilamentado ou multifilamentado entrançado, revestido ou não revestido. Se revestidos, apresentam uma camada de silicone, teflon ou polietileno e são caracterizados pela diminuição de acumulação de bactérias e são pouco traumáticos para os tecidos. O fio que não é revestido apresenta um aspeto mais áspero, que lesiona os tecidos e favorece a acumulação de bactérias (Smith & Macsai, 2007).

Os multifilamentados revestidos são os de eleição. Apresentam alta resistência à tração e o entrançado confere um melhor manuseamento, mais segurança no nó e mais retenção. Estas suturas são geralmente tingidas com a cor verde e são amplamente utilizadas (Davis & Smith, 2021; Kudur et al., 2009; Minozzi et al., 2009; Veeraraghavan, 2021).

### 3.4.4. Polipropileno (PPS)

Polipropileno é mais um polímero termoplástico. Foi desenvolvido pela primeira vez como sutura em 1970. Produzido pela polimerização em cadeia do monômero propileno, é um material não reabsorvível, sintético e monofilamentado, característica que se obtém através da polimerização do propileno (Koshak, 2017; Veeraraghavan, 2021). É biologicamente inerte, mesmo na presença de infecção (Medeiros et al., 2016).

É bastante elástico, flexível e muito resistente, no entanto quando comparado com o *nylon* a resistência é inferior (Kudur et al., 2009), a sua força tênsil também é elevada, facilitando a distribuição da tensão em suturas contínuas (Dart & Dart, 2011). Por ser monofilamentado apresenta pouca reação inflamatória, podendo ser usado na presença de infecção. A sua remoção é fácil e a resistência à tração é excelente. É de fácil manuseio, no entanto, como desvantagens apresenta pouca segurança no nó, elevada memória e falta de elasticidade (H Koshak, 2017; Hochberg et al., 2009; Minozzi et al., 2009).

Um estudo, em 2020, com objetivo de comparar quatro materiais de sutura diferentes, em termos de influência na cicatrização de feridas, aderência microbiana e reação dos tecidos, conclui que, a cicatrização é significativamente melhor nos tecidos moles em redor de suturas monofilamentares e sintéticas, quando comparada com suturas multifilamentares e naturais. Os materiais utilizados foram, a *seda* natural não reabsorvível revestida de cera multifilamentada; um *polipropileno* sintético monofilamentado não reabsorvível; um *poliéster* copolímero multifilamentar reabsorvível de ácido glicólico e um *poliéster* copolímero monofilamentar. O fio de sutura *polipropileno* não reabsorvível, apresentou características clínicas superiores, relativamente às outras suturas estudadas. A cicatrização dos tecidos moles foi melhor e houve uma menor reação inflamatória. Por outro lado, a pior cicatrização, aconteceu em redor da sutura de *seda*, com forte reação inflamatória e adesão bacteriana quando comparada com as outras suturas estudadas (Dragovic et al., 2020).

### **3.4.5. Politetrafluoretileno (PTFE)**

PTFE é um fluoropolímero de tetrafluoretileno, produzido pela polimerização dos radicais livres do tetrafluoretileno. É um material inerte, não reabsorvível, monofilamentado de origem sintética. Contrariamente a outros monofilamentos, o PTFE é suave, flexível e macio, evitando assim que as extremidades cortadas irrite os tecidos orais. Apresenta alta resistência à tração, com excelentes propriedades de manuseamento e segurança de nó ideal. Não tem memória de forma e apresenta baixa reação tecidual. Há pouco risco de contaminação bacteriana por efeito de capilaridade (Javed et al., 2012).

Assim o PTFE apresenta a maioria das características positivas das suturas entrançadas (Arce et al., 2019; Veeraraghavan, 2021). Como desvantagem é o custo da sutura (Koshak, 2017). A sutura PTFE é considerada a ideal para cirurgias orais, nomeadamente para cirurgias de implantes (Dart & Dart, 2011; Veeraraghavan, 2021).

Em 2005, num estudo cujo objetivo foi avaliar clínica e histologicamente reações dos tecidos aos materiais de seda e politetrafluoretileno expandido (ePTFE) colocados em tecidos orais humanos, observou-se que o uso de suturas nos tecidos gengivais desencadeia uma reação inflamatória e que a magnitude desta reação pode variar com o material de sutura utilizado. As suturas multifilamentadas trançadas de seda potenciaram, aparentemente uma reação inflamatória mais extensa do tecido (Leknes et al., 2005).

Mais recentemente, um outro estudo, teve como objetivo comparar *in vivo* a adesão bacteriana de dois materiais de sutura em cirurgia oral: a seda (não reabsorvível, natural e entrançada) e politetrafluoretileno expandido (e-PTFE, não absorvível, sintético e monofilamento). Os resultados confirmam o estudo feito em 2005 por Leknes et al., sugerindo que a estrutura multifilamentar da seda favorece uma maior adesão, proliferação e persistência bacteriana, portanto a sutura e-PTFE deve ser preferida na cirurgia oral (Scarano et al., 2021).

### 3.5. Agulhas cirúrgicas

As agulhas cirúrgicas são desenhadas de forma a conduzir o fio de sutura através do tecido. O conhecimento básico sobre as agulhas é essencial para a eficácia da sutura. A acessibilidade ao tecido, a importância do resultado estético e o desempenho de cada um dos tipos de agulha são fatores a ter presentes na escolha da mesma (H Koshak, 2017). Idealmente são em aço inoxidável e apresentam uma excelente resistência à corrosão, com o intuito de evitar a inoculação de corpos estranhos e microrganismos nas feridas. A resistência é a característica das agulhas que torna possível a penetração nos tecidos (Barros et al., 2011; Edlich et al., 2002).

O seu diâmetro deve ser o mais pequeno possível, de forma a reduzir ao máximo o trauma nos tecidos (H Koshak, 2017). As agulhas são compostas pelo olho, extremidade que se fixa à sutura, um corpo, onde o porta-agulhas prende, e uma ponta ativa que se estende desde a sua ponta até à secção máxima transversal do seu corpo (**Figura 1**) (H Koshak, 2017; Edlich et al., 2002).

#### 3.5.1. Fixação à sutura

As agulhas “*eyed*”, resultam num fio duplo incorporado na agulha, promovendo um excessivo trauma no tecido. Com pouca utilidade na cirurgia oral, tornam-se contra-indicadas (Domnick, 2014; Torres-Lagares et al., 2011).

As agulhas “*Swaged*” já apresentam o fio incorporado. São atraumáticas e apresentam-se pré-embaladas e já esterilizadas (H Koshak, 2017). São mais fáceis de usar e é menos provável que o fio se desfie. O menor manuseio ajuda a manter a integridade da sutura (Domnick, 2014; Torres-Lagares et al., 2011).

#### 3.5.2. Curvatura

O corpo da agulha é a porção mais larga da agulha e é aqui que o porta-agulhas prende. As agulhas encontram-se disponíveis desde a forma reta à curva, variando de 90° ( $\frac{1}{4}$ ), 135° ( $\frac{3}{8}$ ), 180° ( $\frac{1}{2}$ ), a 225° ( $\frac{5}{8}$ ) (Smith & Macsai, 2007). Tanto as agulhas retas como as curvas, podem ser cilíndricas ou cortantes, possuindo indicações distintas. A curvatura mais utilizada na cavidade oral são os  $\frac{3}{8}$  de círculo devido à maior facilidade de manuseio

em feridas grandes e superficiais, requerendo menos movimento de pulso; permitindo que o médico passe da superfície vestibular para lingual num único movimento (Ho et al., 2021).

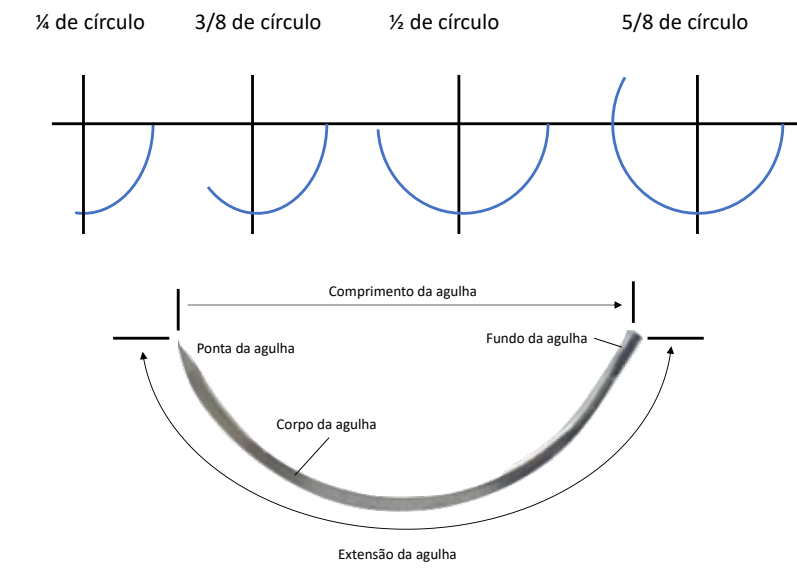
Contudo, as agulhas com  $\frac{1}{2}$  círculo também são recomendadas. Estas requerem menos espaço, no entanto é necessária mais supinação e pronação do pulso. Podem ser escolhidas para áreas mais restritas como vestibular dos molares superiores e também em cirurgia mucogengival (Domnick, 2014; H Koshak, 2017; Silverstein et al., 2009).

### **3.5.3. Ponta da agulha**

A ponta ativa vai desde a ponta da agulha até ao máximo da secção transversal do corpo. O corte transversal do corpo da agulha apresenta um perfil cilíndrico, plano ou triangular. Podem ser cónicas ou de corte, sendo estas corte convencional ou invertido. As agulhas cónicas, estão indicadas para encerrar tecidos como vísceras, tecidos subcutâneos e músculo. As agulhas de corte triangular, foram desenvolvidas para cortar tecidos mais densos (Edlich et al., 2002).

Contudo, olhando para a secção transversal desta agulha, ela apresenta duas arestas de corte oposto, e uma terceira no interior, mais afiada. Quando é aplicada uma força excessiva na passagem pelo tecido, este pode rasgar. Para prevenir este problema, foi desenvolvida a agulha de corte invertido ou reverso. Esta agulha apresenta uma superfície interna lisa, com uma terceira aresta de corte na extremidade externa da haste e ponta da agulha, que se encontra direcionado para longe da ferida, reduzindo o risco de rasgar o tecido. Devido a estas características, esta agulha de corte invertido é indicada para suturar tecidos da cavidade oral como gengiva queratinizada e mucosa (Dominick, 2014).

Outra opção é a agulha cónica. Afunilada com o corpo redondo, apresenta a ponta de corte invertido. Combina a ação precisa do corte da ponta invertida, com a redução do trauma do tecido, devido ao corpo redondo. Esta agulha tem indicação para tecidos gengivais mais delicados, como mucosa oral, mas não é eficaz na sutura do mucoperiosteio (Domnick, 2014; Ho et al., 2021; H Koshak, 2017).



**Figura 1** - Características da agulha.

O comportamento biomecânico das agulhas cirúrgicas é determinado pelo quão afiada é a agulha; pela ductilidade e resistência à flexão da agulha; e pelo momento em que o porta-agulhas fixa a agulha. Foram realizados, testes que simularam a força necessária para que a agulha passasse através de uma membrana que simula o tecido humano. Os fabricantes testaram também a resistência à flexão através da força necessária para dobrar a agulha, determinando o momento final da flexão. A força necessária para deformar irreversivelmente a agulha é a medida mais crítica, sendo a ductilidade definida como a medida de resistência da agulha até quebrar (Edlich et al., 2002).

### 3.6. Classificação dos nós cirúrgicos

A segurança do nó é definida pela capacidade de um nó resistir ao deslizamento e à rutura, à medida que é aplicada uma carga. O deslizar e/ou a rutura são fatores críticos para manter a integridade de uma sutura. A falha do nó pode resultar numa reabertura da ferida, provocar reações adversas no tecido e colocar em questão todo o processo cirúrgico até então executado (Silver et al., 2016). Os nós cirúrgicos devem cumprir certos requisitos como: não ficarem na zona da incisão; a execução ser firme e com o menor volume possível; o manter essa firmeza ao longo de todo o processo de cicatrização; e o evitar a fricção e a tensão excessiva entre as extremidades, de forma a que o fio não rompa (procura-se a aproximação e não a compressão do tecido). As pontas soltas devem ser

cortadas o mais curto possível (menos de 3 mm) (Zuhr et al., 2017). De referir que a execução de nós, mais que o necessário, apenas adicionam volume e não resistência. Não é o número de nós que define a segurança da sutura. No entanto, é importante ter um conhecimento prático sobre o número mínimo de nós em cada tipo de sutura. O primeiro nó determina a posição e tensão da sutura, ou seja, a posição das bordas da ferida, e o segundo nó, eventualmente o terceiro, fixam a posição do primeiro laço (H Koshak, 2017).

O nó apresenta 3 componentes, o laço que é criado; o nó em si; e as extremidades soltas, que são as pontas da sutura. (Silver et al., 2016; Veeraraghavan, 2021). Relativamente às técnicas de execução, o nó pode ser dado, manualmente ou com ajuda do porta-agulhas. O tipo de nó escolhido depende do material de sutura utilizado, da profundidade e localização da incisão, e da tensão necessária. O fator ou a maior variável que põe em causa a segurança do nó, é o ser humano. O médico dentista deve trabalhar de forma lenta e cuidadosa de modo a não provocar uma tensão exagerada, para evitar romper a sutura ou até mesmo que os tecidos fiquem necrosados (Ege & Najafov, 2020).

O objetivo do nó é unir as duas pontas da sutura de forma segura e delicada. São seguros pela fricção do material de sutura, e consoante o material dos fios, difere o tipo de nó. A firmeza, é a necessária de forma a evitar o deslizamento e o desprendimento do retalho, no entanto não pode comprometer a vascularização. Geralmente os nós ficam na face vestibular dos retalhos, diminuindo ou eliminando o contacto direto com a língua do paciente, preservando o conforto. Os nós mais utilizados em cirurgia oral, são de conceção simples, habitualmente a escolha passa por três opções: nó quadrado; nó de cirurgião e o nó “*granny*” (Silver et al., 2016).

### **3.6.1. Nó quadrado**

Consiste em dois nós realizados em direções opostas. No primeiro nó dá-se uma volta sobre o porta-agulhas, segura-se a ponta do fio de sutura e puxa-se o nó de maneira a ajustar ao retalho. O segundo nó é realizado da mesma forma, mas no sentido oposto. É de fácil execução, mas pode soltar-se quando é utilizado um material de sutura sintético ou monofilamento. Em suturas de ePTFE deve usar-se este tipo de nó, mas, com um *loop* adicional, isto é, são executados três *loops*, cada um com a direção oposta do anterior. de forma a garantir a segurança do mesmo (H Koshak, 2017; Veeraraghavan, 2021; Zuhr et al., 2017).

### 3.6.2. Nó de cirurgião

O nó de cirurgião, é uma modificação do nó quadrado, em que o primeiro nó é duplicado. Assim, começa com duas voltas sobre o porta-agulhas e aperta-se, é seguido de mais uma volta pelo porta-agulhas, no sentido oposto das voltas iniciais. A duplicação do primeiro nó evita o deslizamento e que o nó se solte, especialmente quando os retalhos estão sobre tensão. Quando utilizada a técnica de sutura de colchoeiro, este é o nó de eleição. É muito utilizado com material de sutura entrelaçada, seja sintético ou natural. Quando o material é reabsorvível pode adicionar-se mais uma volta (Koshak, 2017; Veeraraghavan, 2021). Outro autor defende que este nó, apenas deve ser escolhido quando o material de sutura é sintético, de forma a evitar a perda da laçada (Silverstein et al., 2009).

### 3.6.3. Nó “Granny”

Semelhante a um nó quadrado, na medida em que é feito com dois nós sobrepostos, mas ambos são feitos na mesma direção. O primeiro nó é executado dando-se uma volta sobre o porta-agulhas, agarra-se a ponta do fio de sutura e puxa-se o nó de maneira a ajustar ao retalho. Um segundo nó é realizado da mesma forma e na mesma direção. Uma vez fixo, pode dar-se outro nó, numa direção oposta (triplo) (H Koshak, 2017; Veeraraghavan, 2021). Em fios de sutura *catgut*, *plain* ou *chromic*, este nó pode ser o selecionado. Por outro lado, não é recomendado quando se utilizam materiais sintéticos, reabsorvíveis ou não reabsorvíveis (Silverstein et al., 2009).

Em 2007, um estudo mediu as propriedades de segurança do nó, incluiu várias suturas tanto reabsorvíveis como não reabsorvíveis. Concluíram que a segurança do nó variou em todas as suturas testadas, e que os materiais monofilamentados sintéticos tendem a desamarrar mais facilmente que os restantes (Kim et al., 2007). Segundo um estudo efetuado por Silver et al., em 2016 a segurança do nó depende do material de sutura, técnica do nó e número de voltas. No entanto, é independente do calibre da sutura. O nó de cirurgião é mais seguro do que o nó quadrado quando usadas suturas apropriadas para a cavidade oral. O mesmo estudo mostrou que o *Vicryl* tem maior segurança de nó relativamente ao *chromic gut* e à seda. A segurança do nó é mais elevada para suturas trançadas não revestidas devido ao maior coeficiente de fricção (Veeraraghavan, 2021).

### **3.7. Instrumentos**

Para realizar uma sutura são indispensáveis instrumentos apropriados. É importante ter instrumentos de boa qualidade, esterilizados, e que apresentem o tamanho certo para a localização e natureza das feridas que vão ser encerradas (Trott, 2012).

#### **3.7.1. Porta-agulhas**

O porta-agulhas é o principal instrumento utilizado para suturar. É utilizado para prender e manipular agulhas. Variam de tamanho e forma e as suas características são determinadas consoante o tipo de agulha e a localização do tecido a ser suturado (Hupp et al., 2014).

De acordo com Silverstein em 2003, o porta-agulhas deverá ter um tamanho adequado ao da agulha escolhida. Devem ser fabricados em aço de alta qualidade, e devem conter carboneto de tungsténio na zona que prende a agulha, para que a mesma não se deforme. Segundo o mesmo autor, os mais utilizados em Medicina Dentária são do tipo Mayo e Mathieu. A maioria tem um padrão dentado ou um cruzado de dentes na sua ponta. Alguns apresentam o bloqueio com uma matraca distal ao polegar, como o porta-agulhas Mayo-Hegar ou de Olsen-Hegar, outros apresentam um mecanismo de mola para travar, como o Castroviejo (Smith & Macsai, 2007).

Os porta-agulhas que existem são:

- Porta agulhas Castroviejo: Muito delicado, e mais indicado para microcirurgia;
- Porta agulhas de Mathieu: possuem uma tranca com matraca na extremidade proximal dos cabos, que permite travar ou destravar por meio de um aperto conjunto e progressivo dos cabos;
- Porta agulhas de Mayo-Hegar;
- Porta agulhas Olsen Hegar: Alguns fabricantes incorporaram um componente de corte no próprio porta-agulhas, com o qual o médico dentista pode cortar as pontas de sutura sem trocar de instrumento.

Para controlar corretamente o porta-agulhas e para o dirigir de forma correta, o médico dentista deve segurar o instrumento da seguinte forma:

- O polegar e o dedo anelar são inseridos nas argolas/aros;
- O dedo indicador fica seguro ao longo do comprimento do porta-agulhas para o fixar e dirigir;
- O segundo dedo ajuda a controlar o mecanismo de bloqueio;
- O dedo indicador não deve ser colocado na argola/aro, porque vai diminuir acentuadamente o controlo do instrumento.

No entanto, os porta-agulhas podem ser seguros com a palma da mão, onde não se coloca nenhum dedo nos aros. O aro superior deve repousar contra a base do polegar. Pode ser usado, também, como se fosse pegar um lápis, e aqui o indicador e o polegar repousam sobre o corpo do porta-agulha, sendo que esta forma pode ser usada no tipo Mathieu ou Castroviejo (Domnick, 2014; Smith & Macsai, 2007).

### **3.7.2. Tesouras**

A tesoura de corte é utilizada para cortar o fio de sutura após o nó ser atado. É também utilizada para cortar o fio na remoção da sutura. Estas tesouras devem ser diferenciadas das tesouras utilizadas para tecidos. Estão disponíveis em várias formas, tamanhos e pesos. São classificadas de acordo com o tipo de ponta; que pode ser romba-romba, afiada-afiada, afiada-romba, com a forma da lâmina, reta ou curva; ou com o tipo de corte, simples ou serrilhado. As tesouras retas são utilizadas para trabalhar quando o local de sutura é mais próximo, enquanto que as pontas curvas estão indicadas para locais mais profundos e difíceis de alcançar. É necessário que as tesouras estejam sempre afiadas (Politis et al., 2016; Veeraraghavan, 2021). As tesouras, de forma geral, têm um cabo longo e argolas ou aros para os dedos. Maioritariamente apresentam pontas curtas, porque o único propósito é cortar fios. A tesoura mais utilizada em cirurgia oral é a de Dean. Apresenta o cabo ligeiramente curvo e bordas com serrilha, facilitando o corte do fio (Hupp et al., 2014).

### **3.7.3. Pinças de tecidos**

As pinças de tecido são utilizadas para manusear e manipular o retalho. Apresentam pontas ativas delicadas, no sentido em que são usadas apenas para segurar, não perfurando ou esmagando o tecido a ser suturado (Veeraraghavan, 2021).

A pinça de eleição para auxiliar a sutura na cavidade oral é a de Adson. Tem como objetivo principal, levantar a superfície do retalho de modo a que se torne mais recetiva a entrada perpendicular da agulha e também atingir alguma estabilidade do tecido. Deve ser usada na mão não dominante (Silverstein, 2003; Veeraraghavan, 2021).

Existem três opções de pinças ideais para os médicos dentistas:


- Pinça de ponta lisa: que não possui nenhum dente, o que pode limitar o controlo;
- Pinça de ponta 1x2: com apenas um único dente, que pode perfurar tecidos mais delicados;
- Ou, a pinça com dentes múltiplos: que é a pinça de eleição.

## **IV. Técnicas de sutura**

É importante assegurar o encerramento primário das feridas cirúrgicas e suficiente vascularização. Ao realizar a sutura, o médico dentista deve ter conhecimentos para a escolha da técnica adequada. Os tecidos e o ambiente na cavidade oral são muito particulares, com a presença de saliva e alimentos, a par dos movimentos da língua e forças mastigatórias. Conseqüentemente, os requisitos do encerramento da ferida cirúrgica são também específicos. O cirurgião terá que ter em conta a presença de dentes ou coroas adjacentes ao retalho. Quando a margem gengival não é incluída no retalho, as técnicas de sutura não diferem das utilizadas fora do ambiente da cavidade oral, no entanto, existem suturas específicas para a medicina dentária. As mais utilizadas em cirurgia oral são descritas no seguimento do trabalho (Griffin et al., 2011; Ho et al., 2021).

### **4.1. Sutura simples interrompida/Ponto simples**

Uma sutura simples interrompida é a técnica mais usada para suturar em Medicina Dentária para mobilizar retalhos sem tensão (Burkhardt & Lang, 2015). A sutura ou ponto simples passa uma vez por cada lado da incisão, num único laço simples e é atada por cima da superfície, por norma, a vestibular. Ao repetir este processo, com múltiplos laços ao longo do comprimento da incisão, forma-se uma sutura simples interrompida. Mais detalhado são vários pontos simples independentes e seguidos, até encerrar a incisão. É utilizada quando os retalhos vestibular e lingual/palatino se pretendem justapostos (Silverstein, 2005; Veeraraghavan, 2021). Idealmente a sutura deve cruzar a incisão em linha reta, e este desenho só deve ser alterado em casos pontuais (Zuhr et al., 2017).



**Figura 2** - Ponto simples (1,2,3), Sutura simples interrompida (4).

Descrição do ponto simples (**Figura 2**):

- a. A agulha entra por vestibular a 2-3mm de distância da margem do retalho e prossegue para o interior do tecido;
- b. Passa entre as raízes dos dentes para que a lingual/palatino a curva da agulha perfure o tecido interior e saia através da mucosa;
- c. As pontas apresentam-se já fora do tecido, são atadas com um nó, preferencialmente a vestibular. No interior da ferida a configuração do fio é de um laço;
- d. Na sutura simples interrompida, repete-se o processo até encerrar a ferida.

É uma técnica fácil de realizar. Como vantagens esta sutura proporciona uma boa resistência à tração e apresenta um risco mínimo de edema ou de qualquer comprometimento da circulação sanguínea. É um ponto forte que pode ser usado em zonas de stress. Na sutura continua interrompida, o facto de existirem múltiplos pontos é outra vantagem, no caso de um ponto falhar, os outros podem fornecer a resistência necessária para manter as margens da incisão coaptadas (H Koshak, 2017; Veeraraghavan, 2021).

Como desvantagens desta técnica de sutura estão descritas a possibilidade de cicatriz, devido ao crescimento do epitélio sobre a sutura. Pode também haver tendência para causar uma depressão à superfície, no local da incisão, devido à contração de tecidos durante a cicatrização. Esta inversão pode ser evitada ao mudar a configuração da sutura, diminuindo a tensão. Outra desvantagem é o tempo de execução que quando comparado com uma sutura contínua, é mais demorado uma vez que requer a execução de mais nós (H Koshak, 2017; Minozzi et al., 2009; Veeraraghavan, 2021).

#### 4.2. Sutura em 8

A sutura em forma de oito, classificada como uma sutura interdentária, é utilizada para aproximar os retalhos vestibular e lingual, quando estes não se encontram exatamente justapostos, por exemplo, quando um retalho se encontra mais apical. Pode ser uma opção para quando são utilizados enxertos ósseos, em implantologia, ou cirurgia periodontal (Griffin et al., 2011).

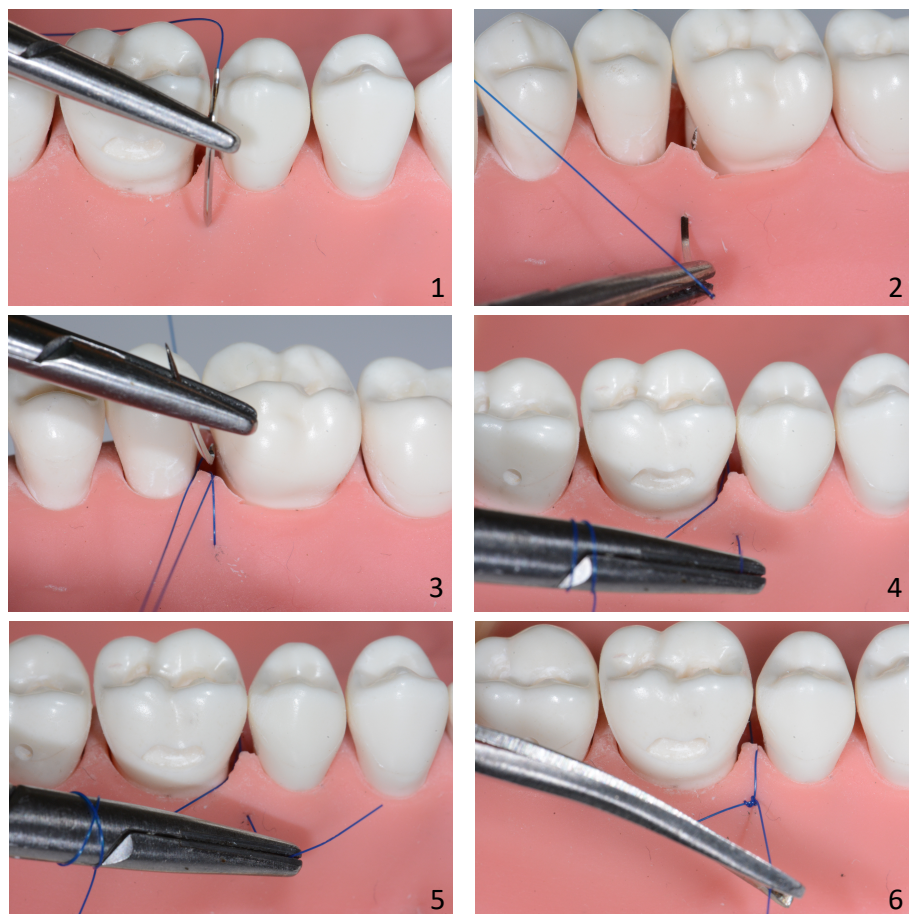


Figura 3 - Sutura em 8.

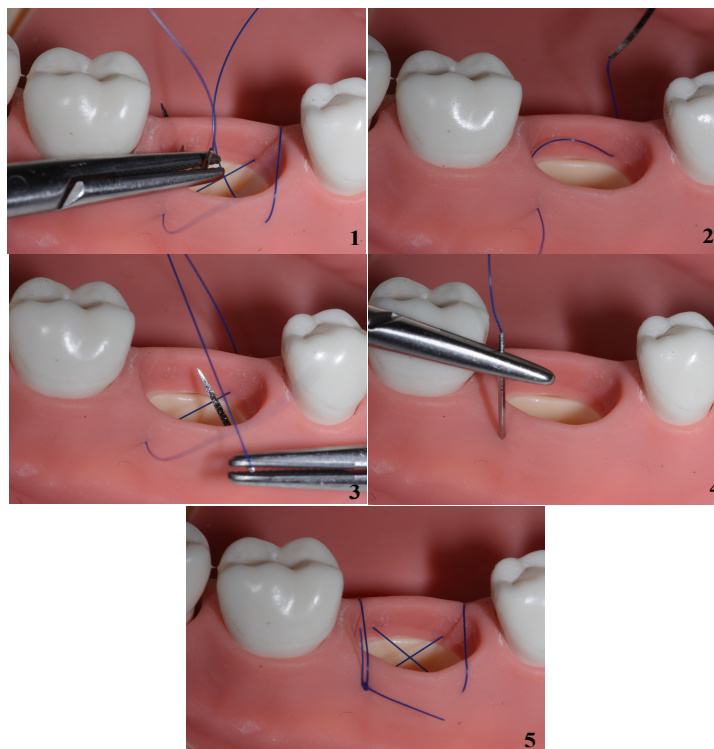
Descrição da sutura em 8 (**Figura 3**):

- a. A agulha penetra no sentido epitélio-conjuntivo, por vestibular;
- b. No retalho lingual, inverte-se a agulha e penetra-se o retalho, pelo lado externo, ou seja, no mesmo sentido epitélio-conjuntivo;
- c. De volta ao ponto inicial, a vestibular, ata-se o nó.

Apesar da execução idêntica ao ponto simples, anteriormente descrito, é mais simples de executar em zonas de difícil acesso, como a lingual do segundo molar. Difere na segunda fase de execução, onde a penetração é feita pelo lado externo do retalho (epitélio-conjuntivo) e não pelo interno (conjuntivo-epitélio), como no ponto simples. Com a mesma finalidade do ponto simples, de coaptar os tecidos, a configuração em oito interpõe o fio de sutura entre os retalhos (Griffin et al., 2011).

#### **4.3. Ponto cruzado**

É uma modificação do colchoeiro horizontal e é um dos pontos mais utilizados. Esta técnica destina-se, principalmente, ao encerramento espaços edêntulos pós-extração, formando uma cruz sobre a zona edêntula (Griffin et al., 2011; Veeraraghavan, 2021).



**Figura 4 - Ponto cruzado.**

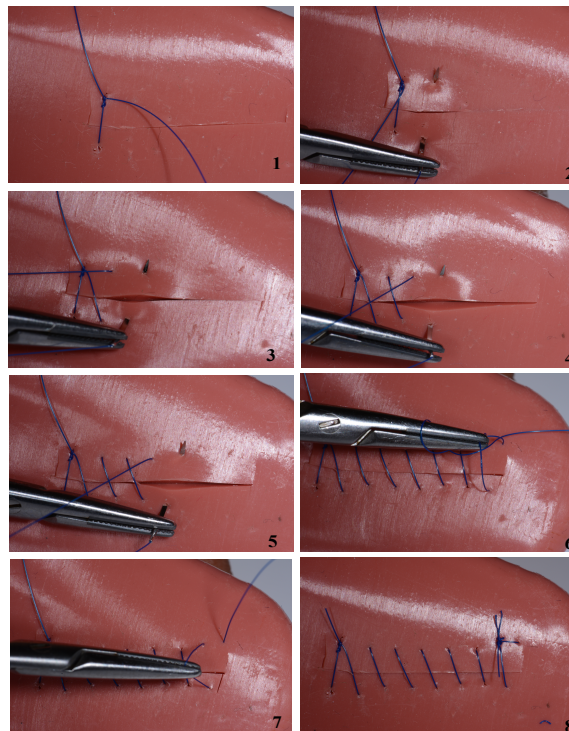
Descrição do ponto cruzado (**Figura 4**):

- a. A agulha entra por vestibular de um dos lados e segue para lingual;
- b. Aqui, emerge, e o fio atravessa, obliquamente, pelo local desdentado, até vestibular, onde pica, pela parte externa e segue até lingual novamente;
- c. Esta ponta do fio encontra-se com a ponta inicial (a vestibular). Dá-se o nó.

Esta técnica de sutura é considerada por muitos autores a técnica de eleição para extrações de um único dente. Apresenta a vantagem de manter uma tensão uniforme sobre os tecidos, através dos quatro cantos da sutura, permitindo que haja a devida compressão. Outra vantagem é a hemostasia, devido à tensão do retalho e também devido ao “X” criado o coágulo é mantido no alvéolo (Veeraraghavan, 2021).

#### 4.4. Sutura contínua simples

A sutura contínua simples ou “*running loop*” é uma técnica de sutura específica para encerrar, de forma mais rápida, zonas edêntulas, por exemplo, no encerramento após extrações múltiplas (Silverstein, 2005; Veeraraghavan, 2021).



**Figura 5** - Sutura contínua simples.

Descrição da sutura continua simples (**Figura 5**):

- a. Inicia-se com um ponto de sutura interrompida convencional, onde o primeiro nó se torna o nó de ancoragem para a linha contínua que se segue. As pontas não são cortadas. A ponta que tem a agulha (a mais longa) é utilizada para fazer os restantes “*loops*” até ao nó final da incisão;
- b. A agulha segue obliquamente para lingual/palatino, entra no tecido a alguns milímetros de distância do ponto convencional interrompido suturado anteriormente, passa através do tecido, por baixo e paralelamente à incisão;
- c. Assim que sai do lado oposto, por vestibular não é dado o nó. Ao invés, repete-se este processo até atingir a extremidade da ferida;
- d. Na extremidade da ferida executa-se o nó.

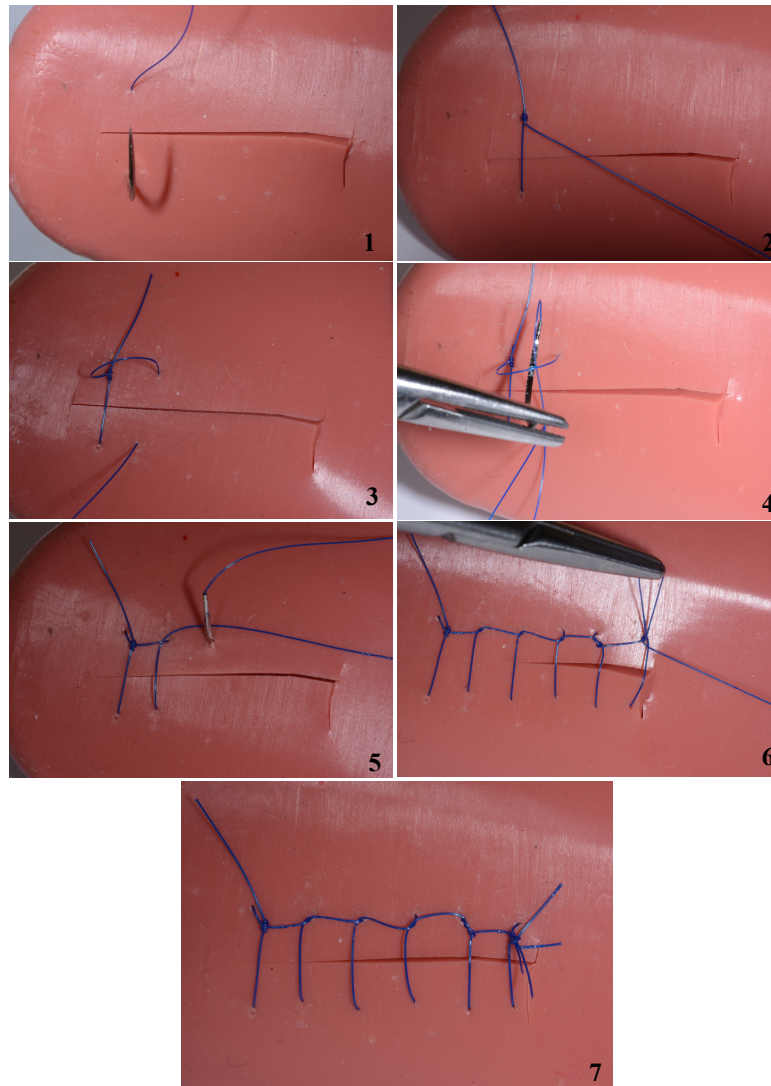
Deve manter-se uma suave a tensão sobre o fio, para que os “*loops*” que se vão formando se mantenham firmes. O nó, é executado apenas na extremidade da incisão. No final, a sutura que atravessa internamente os tecidos apresenta-se perpendicular à incisão, por outro lado o fio que se encontra à superfície e que está exposto ao longo da incisão, apresenta-se de forma oblíqua.

Este tipo de sutura tem vantagens, proporcionando uma distribuição uniforme da tensão ao longo de toda a extensão da incisão. O fator rapidez é outra vantagem, e é também uma técnica de simples execução (Griffin et al., 2011).

Como principal desvantagem, temos o facto de a integridade total da sutura ser suportada apenas em dois nós. Qualquer rutura, em qualquer ponto, traduz-se no comprometimento de toda a sutura (Koshak, 2017; Singisetti & Ashcroft, 2009).

#### **4.5. Sutura continua travada**

A sutura continua travada é uma variante da técnica de sutura simples continua. Cada laço da sutura é trancado em si mesmo, antes de se fazer o próximo laço, ou seja, é incorporado um “bloqueio” onde o fio passa sob o laço anterior, antes de ser puxado através do tecido (Zuhr et al., 2017).



*Figura 6 - Sutura contínua travada.*

Descrição da sutura contínua travada (**Figura 6**):

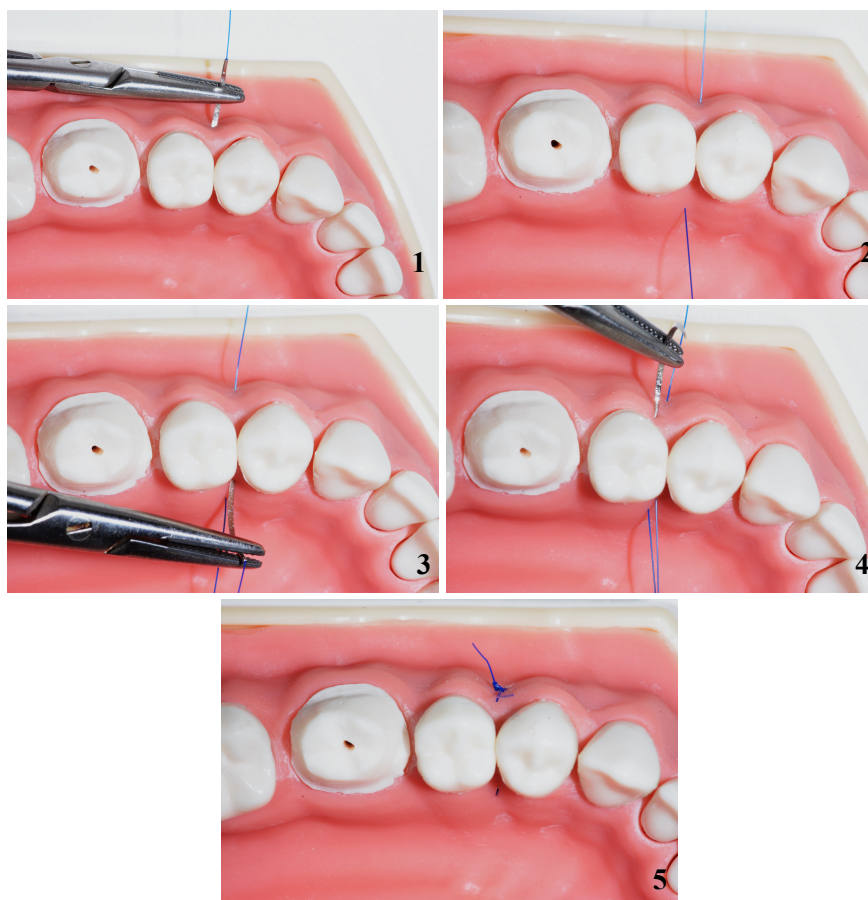- Inicia-se com um ponto de sutura interrompida convencional, onde o primeiro nó se torna o nó de ancoragem para a linha contínua travada que se segue;
- Após o segundo laço ter passado pelos tecidos e saído, a sutura não é apertada;
- A agulha passa através do laço anterior, e de seguida tranca-se;
- A sutura aperta e segue-se para o terceiro laço. É importante manter a tensão nos laços anteriores à medida que a agulha faz a próxima passagem através do tecido;
- Este processo é repetido em todos os laços feitos até ao final da incisão.

É uma técnica adequada para o encerramento de retalhos de grandes extensões. O objetivo de “trancar” a sutura é ajudar na aproximação dos tecidos com uma orientação anatômica própria, perpendicular à ferida. Há também um efeito hemostático adicional devido à tensão nos tecidos (Griffin et al 2011; Zuhr et al., 2017).

Esta técnica apresenta as mesmas desvantagens das suturas simples contínuas. São também dependentes apenas de dois nós, o que aumenta o risco de perder a completa integridade da sutura, caso haja a rutura em qualquer ponto da mesma. Acresce a problemática de que se for aplicada demasiada força no trancar, pode existir comprometimento vascular nos tecidos subjacentes (Silverstein, 2003; Veeraraghavan, 2021).

#### **4.6. Sutura colchoeiro vertical ou Donati**

A sutura de colchoeiro vertical assemelha-se à sutura simples interrompida, acrescentando uma ponte de sutura, perto da borda da ferida (Silverstein, 2005; Veeraraghavan, 2021).



**Figura 7 - Sutura colchoeiro vertical ou Donati.**

Descrição da sutura colchoeiro vertical (**Figura 7**):

- a. A agulha entra na mucosa vestibular ligeiramente distante da margem gengival, (cerca de 6 mm);
- b. Segue e emerge a uma distância igual, pelo interior do retalho lingual;
- c. Reintroduz-se a agulha num ponto mais próximo (2-3 mm) da mucosa, ainda por lingual;
- d. Volta a emergir por vestibular também num ponto mais próximo. Assim será possível dar o nó por vestibular.

Resultando assim numa dupla ponte da ferida, uma profunda nos tecidos e outra superficial e mais próxima da borda da ferida. Ambas as pontas do fio terminam apenas de um lado da ferida, para que se possa terminar a sutura com um nó (Marsidi et al.,2020).

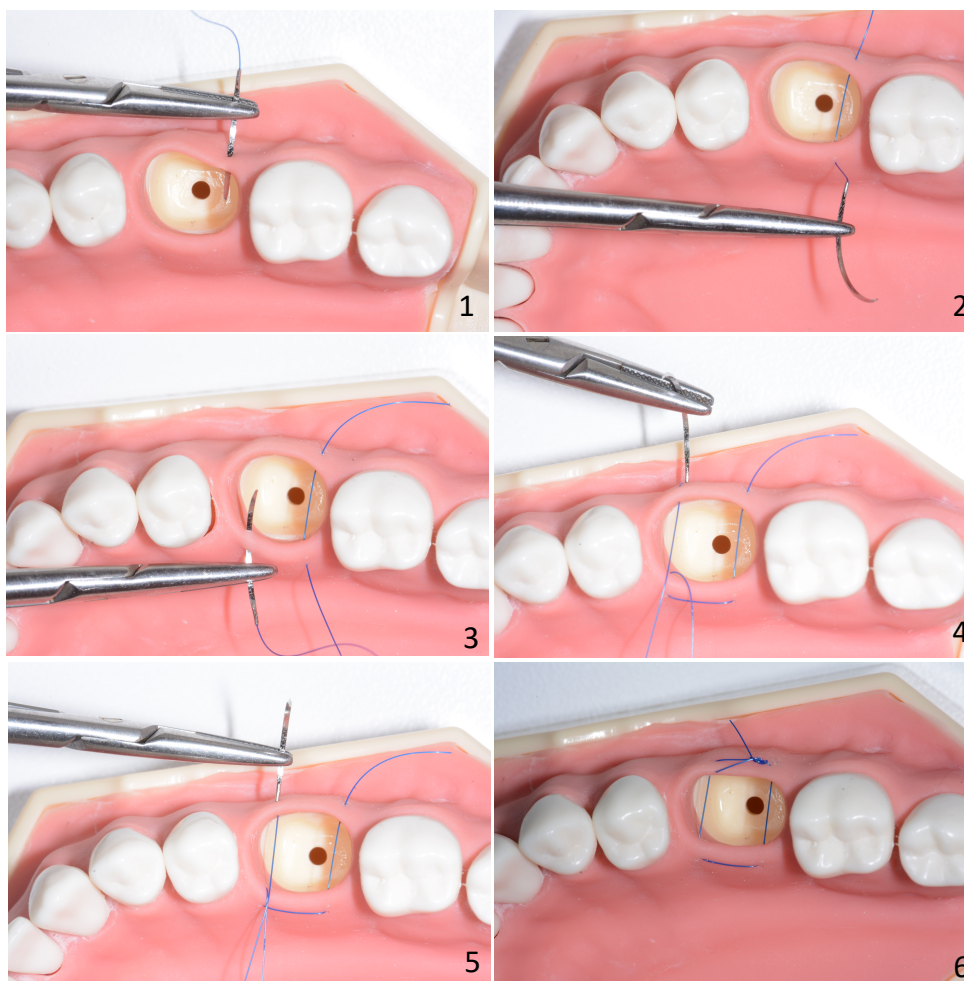
Uma vantagem é a eliminação do espaço morto. O fio de sutura não passa a mucosa pela superfície, minimizando assim a hipótese de ficar cicatriz. Assim, existe uma melhor adaptação e máxima aproximação dos tecidos. Obtém-se uma ligeira eversão das margens da ferida. No caso de ser esperado algum retardamento na cicatrização, esta sutura oferece um apoio adicional à ferida, e desta forma é usada para controlar a hemorragia dos tecidos moles (Griffin et al., 2011; H Koshak, 2017).

Esta técnica ajuda a pressionar a papila no espaço interdentário, mas não é uma técnica muito utilizada. É necessário usar uma agulha atraumática com um fio mais reduzido em diâmetro (4-0 ou mais pequeno) (Veeraraghavan, 2021).

Esta técnica de sutura está indicada para procedimentos periodontais, no entanto são usadas também em cirurgia oral, atuando como sutura compressiva dos tecidos gengivais (Griffin et al., 2011).

#### **4.7. Sutura colchoeiro horizontal**

Esta é uma técnica de sutura bidimensional onde o fio de sutura é colocado de forma horizontal nos tecidos. É especialmente útil em cirurgia dento-alveolar, principalmente com áreas edêntulas (Lee & Lee, 2016).



**Figura 8** - Sutura colchoeiro horizontal.

**Descrição da sutura colchoeiro horizontal (Figura 8):**

- a. A agulha passa primeiro por ambas as mucosas vestibular e lingual, como num ponto simples;
- b. De seguida reintroduz-se na mucosa do mesmo lado, a lingual, mas a uma distância considerável, do ponto de saída anterior;
- c. A agulha reinsertida passa de lingual para vestibular, como se de outro ponto simples se tratasse;
- d. Emerge a uma distância semelhante do ponto de entrada inicial;
- e. Quando ambas as pontas dos fios estão do mesmo lado, por vestibular, termina-se a sutura com o nó.

A vantagem desta técnica é que uma única sutura de colchoeiro horizontal, serve como duas suturas simples interrompidas separadas, o que reduz o tempo de execução. Também comprime a ferida a partir de quatro cantos, o que ajuda na hemostasia,

paralelamente resulta em algum grau de eversão da ferida, evitando que a mucosa seja invertida para dentro da cavidade (Kudur et al., 2009).

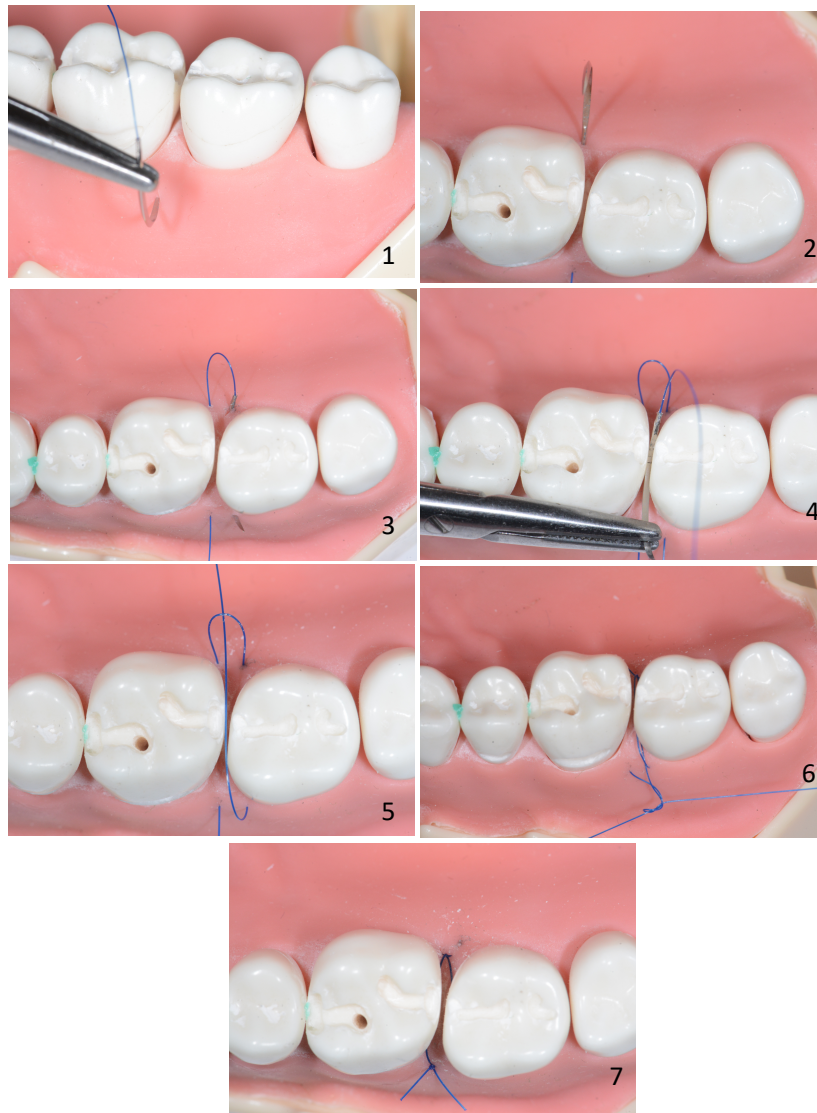
Como desvantagens, esta técnica restringe o fornecimento de sangue às bordas da incisão. A distância da penetração da agulha e profundidade é a mesma a cada ponto de entrada, no entanto horizontalmente as distâncias diferem. Caso seja usada indevidamente, pode provocar necrose e deiscência da ferida (Koshak, 2017). Outra desvantagem é a dificuldade na remoção da sutura sem desconforto, pois a sutura tende a ficar submersa devido ao inchaço que pode surgir (Chacon et al., 2013; Griffin et al., 2011).

Recomenda-se o colchoeiro horizontal para um procedimento de regeneração óssea guiada. Tal como a sutura colchoeiro vertical, esta técnica é indicada para procedimentos periodontais (Lee & Lee, 2016).

#### **4.8. Colchoeiro horizontal modificado**

O colchoeiro horizontal modificado ou também conhecido por colchoeiro horizontal modificado de Laurell é indicado como as outras técnicas de colchoeiro, em situações de cirurgia periodontal, nomeadamente técnicas regenerativas, predominantemente em incisões interproximais. Também indicado para situações em áreas como a tuberosidade ou retromolar. Esta técnica pode ser utilizada em combinação com outras, por exemplo, sutura simples interrompida dependendo dos requisitos da ferida em questão (Cohen, 2007; Hanasono & Hotchkiss, 2006).

Uma das desvantagens da técnica de sutura anteriormente descrita (o colchoeiro horizontal) é a dificuldade da remoção da mesma. Desta forma, esta modificação permite que se ultrapasse esta barreira. O facto de a sutura ser travada, permite que esta zona fique mais exposta, melhorando a sua remoção e diminuindo o desconforto para o paciente (Cohen, 2007; Hanasono & Hotchkiss, 2006).



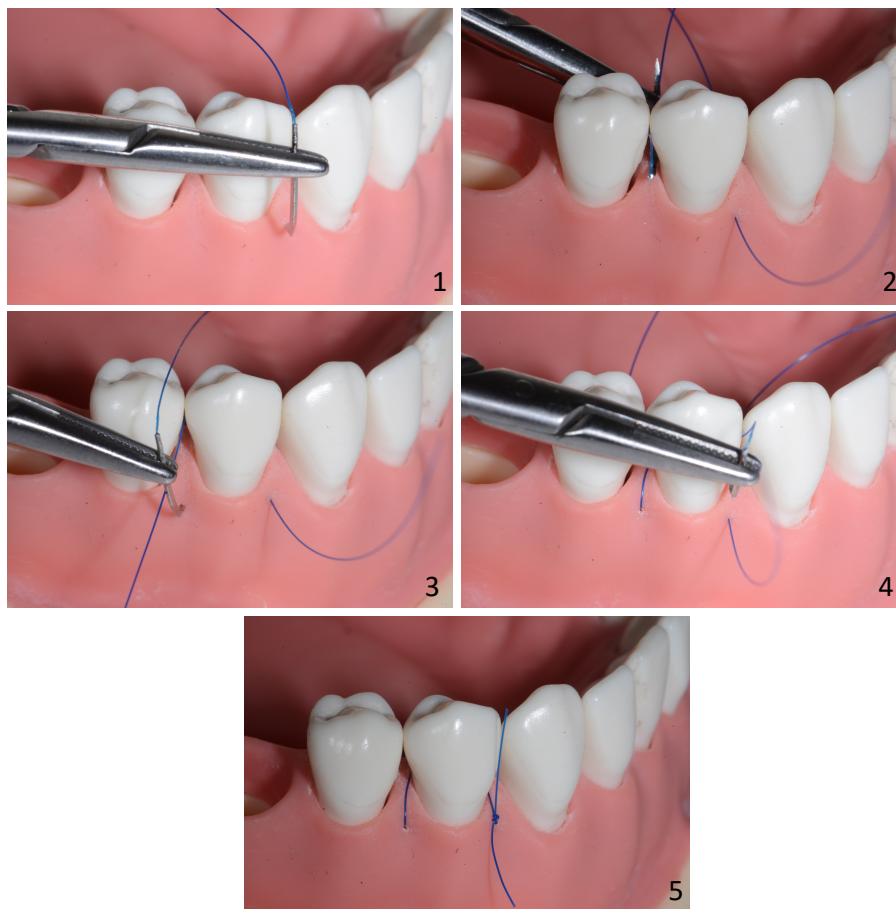
**Figura 9** - Colchoeiro horizontal modificado.

Descrição da sutura colchoeiro horizontal (**Figura 9**):

- a. A agulha passa primeiro por ambas as mucosas vestibular e lingual, como num ponto simples;
- b. De seguida reintroduz-se na mucosa do mesmo lado, a lingual, mas a uma distância considerável, do ponto de saída anterior;
- c. A agulha reinsertida passa de lingual para vestibular, como se de outro ponto simples se tratasse;
- d. Emerge a uma distância semelhante do ponto de entrada inicial sem puxar o fio, deixando um laço;
- e. A agulha passa através desse mesmo laço, tranca-se voltando com agulha para vestibular, e aperta o nó.

#### 4.9. Sutura *sling*

A sutura suspensória interrompida, comumente referida como sutura do tipo *sling*, é indicada quando é elevado um retalho, apenas num lado da arcada, ou quando se vão reposicionar os retalhos vestibular e lingual em alturas diferentes. Escolhida quando há necessidade de reposicionamento dos retalhos no sentido coronal com ancoragem adicional num dente ou implante. A capacidade de alterar a tensão e a posição vertical do retalho permite um bom controlo das forças extras do retalho (Aghdashi et al., 2020).



**Figura 10 - Sutura *sling*.**

Descrição da sutura do tipo *sling* (**Figura 10**):

- a. A mesial, a agulha penetra na superfície vestibular, no sentido epitélio-conjuntivo;
- b. O fio envolve o ponto de ancoragem, dente ou implante;
- c. Sob o ponto de contacto, contrário ao ponto inicial, a agulha volta para vestibular;

- d. Vai penetrar, outra vez, no sentido epitélio-conjuntivo, no sentido vestibular-lingual;
- e. Volta a envolver o ponto de ancoragem, retornando ao ponto inicial e atase o nó.

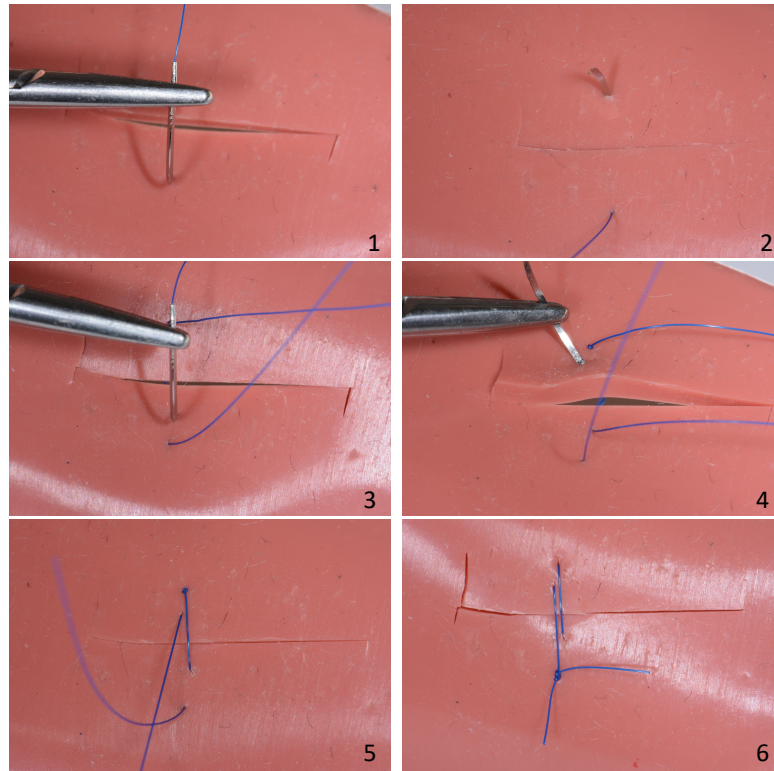
Esta técnica de sutura é descrita em cirurgias de tunelização utilizando aloenxerto, sendo um método simples que requer menos tempo, é necessário apenas um nó para terminar. Desta forma dá conforto ao paciente (Allen, 2010).

#### **4.10. Sutura *double-sling***

A *double-sling*, é uma técnica sutura modificada descrita por Wachtel et al., em 2006, que combina duas suturas interrompidas, com tamanhos diferentes, de forma a que sejam envolvidas as diferentes camadas de tecido. Em tratamentos periodontais regenerativos, a cicatrização num ambiente submerso é crucial para atingir o resultado desejado. Neste sentido, a escolha de uma abordagem de técnicas de sutura “por camadas” tem elevada importância no alcance de uma cicatrização desejável. O encerramento preciso de uma incisão é conseguido através da adaptação das diversas camadas de tecido. Na cavidade oral, o tecido interno (ou seja, periósteo e tecido conjuntivo profundo) e externo (ou seja, tecido conjuntivo superficial e epitélio) deve ser suturado camada por camada. Assim, em áreas delicadas (por exemplo, as papilas), para abordar a dupla camada de que é composto o tecido, são utilizadas duas suturas diferentes (Wachtel et al., 2006).

A sutura profunda de colchoeiro horizontal ou vertical, que envolve as estruturas mais profundas de tecido conjuntivo, acaba por aumentar a divergência das áreas superficiais da ferida, tornando-se necessário uma ou mais suturas superficiais interrompidas para fechar a camada mais externa do tecido, assegurando assim a adaptação e o encerramento do tecido. Contudo é uma técnica demorada e sensível do ponto de vista técnico, nomeadamente nas áreas posteriores. Além disto, na remoção da sutura, especialmente do colchoeiro profundo, é frequente a dor. Remanescentes de sutura podem ficar retidos no tecido, interrompendo o processo de cicatrização (Wachtel et al., 2006).

Neste seguimento, a modificação da técnica de sutura, a *double-sling* supera estas desvantagens, ao combinar apenas duas suturas interrompidas, em diferentes camadas/profundidades do tecido (Wachtel et al., 2006).



*Figura 11 - Sutura double-sling.*

Descrição da sutura *double-sling* (**Figura 11**):

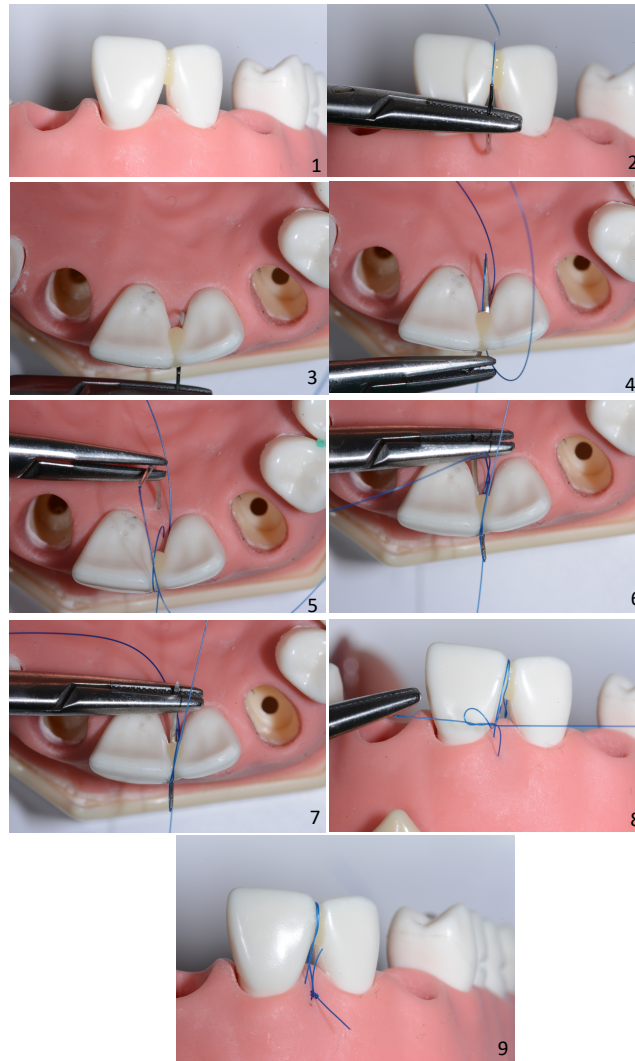
A primeira parte da sutura vai encerrar as áreas profundas do tecido, enquanto a segunda vai atuar na zona mais superficial.

- a. Inicia-se a sutura por vestibular, com a agulha a atravessar o tecido profundo, com grande profundidade da espessura do ponto onde a agulha pica até à incisão;
- b. A agulha segue com a mesma profundidade para lingual/palatino e emerge;
- c. A agulha volta ao ponto inicial;
- d. É inserida superficialmente por vestibular com uma menor profundidade, aproximadamente de 2mm;
- e. Segue para lingual/palatino à mesma profundidade, envolvendo apenas as camadas superficiais do retalho.

Alguns autores recomendam ter atenção, à quantidade de tecido usado por vestibular e lingual/palatino para a execução da técnica. De forma a estabilizar a sutura, referem que se deve realizar um nó de cirurgião sem utilizar qualquer tensão ou pressão para que não haja comprometimento no aporte sanguíneo e na cicatrização. De referir que os retalhos devem ser posicionados com uma adaptação minuciosa dos tecidos externos e internos (Wachtel et al., 2006).

#### **4.11. Sutura *double-crossed***

Na sutura *double-crossed*, desenvolvida por Zuhr em 2009, o avanço coronal e a compressão do retalho são os pontos-chave. Nesta técnica, há também um ponto de ancoragem. O retalho vestibular é seguro e estabilizado na posição coronal desejada e as voltas adicionais, por baixo do ponto de ancoragem, conferem pressão no retalho para os tecidos subjacentes. Numa primeira fase, e antes de iniciar a sutura, é necessário criar temporariamente o ponto de ancoragem, ao nível do ponto de contacto, com uma resina *flow*, sem execução do ataque ácido ou colocação de adesivo (Zuhr et al., 2009).



*Figura 12 - Sutura double crossed.*

Descrição da sutura *double-crossed* (**Figura 12**):

- a. Inicia-se na face vestibular onde a agulha penetra, aproximadamente 5 mm para apical da ponta da papila (mas nunca apical à junção muco-gengival);
- b. A sutura reaparecerá no topo da área da papila palatina;
- c. Neste seguimento a agulha será enrolada ao redor da região de contato, fica imóvel e desliza sob o ponto de contato para reaparecer no lado palatino novamente sem picar nenhum tecido mole;
- d. O mesmo procedimento é repetido mais uma vez, começando por palatino, isto é, a agulha entra através do tecido palatino a aproximadamente 5 mm apical da ponta da papila;
- e. Depois de passar pela área interdentária, a agulha aparece no lado vestibular logo abaixo da ponta da papila;

- f. Aqui a agulha é conduzida e colocada sob o ponto de contato para reaparecer na face vestibular, novamente sem picar qualquer tecido mole;
- g. Ata-se o nó por vestibular, de forma suave.

Cada uma das áreas interdentárias é, de certa forma, fixa com esta sutura cruzada para estabilizar todo o complexo de tecidos moles vestibulares na posição coronal desejada. Este cruzar da sutura em volta do ponto de contato na área interproximal vai gerar pressão, em particular no enxerto de tecido conjuntivo subjacente, o que, aumenta a sua estabilidade e nutrição durante o período inicial de cicatrização da ferida. A *double-crossed* ou dupla sutura cruzada é utilizada em diversas situações clínicas. Além da tunelização, também é sugerida em situações como aumento do volume gengival, recessões gengivais, cirurgias “*second stage*” de implantes. Com esta técnica, com a área de ancoragem situada a coronal e no centro vestibulo-lingual da crista alveolar, é possível atingir a máxima fixação e estabilização do complexo gengivo-papilar. Ao cruzar, a sutura garante uma maior estabilidade da ferida, uma adaptação do retalho e do enxerto de tecido conjuntivo, aos tecidos subjacentes. A nutrição e sobrevivência, tanto do tecido mole do retalho elevado como, do enxerto de tecido conjuntivo colocado, são essenciais.

Como resultado da aplicação desta técnica, vai existir uma maior cicatrização e revascularização do enxerto de tecido conjuntivo, uma vez que o coágulo sanguíneo é importante no processo de cicatrização. A vantagem desta técnica, é o nó. Quando atado, a tensão da sutura não é apoiada num único ponto, mas sim distribuída. Assim, impede que os pontos mais frágeis do tecido mole se rompam (Zuhr et al., 2009).

## V. Microcirurgia

Apesar do campo da microcirurgia ser relativamente recente, o uso de microscópio cirúrgico foi introduzido por Carl-Olof Siggesson Nylén, em 1921, na universidade de Estocolmo. Operou inicialmente, animais e mais tarde aplicou o microscópio numa cirurgia ao ouvido (Belcher, 2017; Mavrogenis et al., 2019). J.H Jacobson e E.L. Suarez em 1960, foram os primeiros, a aplicar técnicas microcirúrgicas durante uma anastomose de pequenas veias, com recurso a um microscópio (Su & Pan, 2017). Já em 1978, Apotheker e Jako introduziram o uso do microscópio na medicina dentária (Belcher, 2017). Em 1992 Carr publicou um artigo descrevendo o uso do microscópio cirúrgico na prática Endodôntica (Carr, 1992).

Ainda em 1992, a microcirurgia foi integrada na Periodontologia (Padhye et al., 2009). No ano seguinte, em 1993, Shanelec e Tibbetts disponibilizaram um curso de formação contínua sobre microcirurgia periodontal no encontro anual da *American Academy of Periodontology* (Belcher, 2017). A microcirurgia assenta na tríade: iluminação, ampliação e aperfeiçoamento das capacidades cirúrgicas. É fundamentado em três premissas: o aperfeiçoar da habilidade motora através de movimentos delicados, meticulosos e precisos, aumentando a competência cirúrgica; redução do trauma tecidual no local submetido à cirurgia; e encerramento primário da ferida. De referir que estes últimos dois princípios, apresentam grande relevância no período pós-operatório (Shanelec, 2003).

Neste sentido, centra-se num tipo de tratamento minimamente invasivo, provocando menos trauma, menos dor, menos cicatrizes, menos complicações pós-operatórias e um tempo de recuperação menor.

### **Instrumentos microcirúrgicos**

Os instrumentos devem ser manipulados pela ponta do polegar, indicador e dedo médio; as duas pegas devem ser redondas para aumentar a tração e devem ter aproximadamente 18 centímetros de comprimento. Devem ser suficientemente pesados de forma a manter a estabilidade, ainda assim o peso não deve exceder os 15 a 20 gramas, de forma a prevenir fadiga muscular. Devem apresentar uma superfície colorida, para evitar o brilho metálico (Burkhardt & Hürzeler, 2000). O bloqueio do porta-agulhas não

deve exceder os 50 gramas, sendo que elevadas forças levam ao tremor. Por outro lado, baixas forças diminuem a sensibilidade do movimento. No que se refere às pinças, estas devem ter 1 a 2 milímetros de distância quando o instrumento repousa na mão, sem ser feita qualquer pressão.

### **Fios de sutura - microcirurgia**

Uma das vantagens associada à microsutura é a possibilidade de colocar os pontos mais próximos uns dos outros, otimizando o encerramento dos bordos da ferida e possibilitando a cicatrização por primeira intenção, aumentando o conforto para o paciente, dado o tamanho reduzido. Como desvantagem, temos o tempo mais longo do procedimento, pois são necessários mais pontos (Sitbon & Attathom, 2014). Relativamente à cor da sutura na microcirurgia, se não for uma sutura de cor preta bem demarcada, mesmo com recurso à ampliação, a sua visualização é de elevada dificuldade (Padhye et al., 2009).

### **Agulhas microcirúrgicas**

As agulhas na microcirurgia são menores do que as convencionais, o que faz com que possam atravessar a papila várias vezes sem haver qualquer comprometimento do aporte sanguíneo (Sitbon & Attathom, 2014). Em microcirurgia, a utilização de agulhas com um ângulo de curvatura de 90°, ou seja ¼ de círculo, é mais comum (Edlich et al., 2002). Mais tarde, outros autores, referem que as agulhas de corte reverso com 3/8 de círculo apresentam resultados favoráveis. Sendo que o comprimento da agulha varia entre os 5 e 13 milímetros, dependendo do tipo de procedimento (Padhye et al., 2009). Recentemente, foi descrito que uma das agulhas mais apropriadas para a microcirurgia é uma agulha com o formato de “espátula”, com comprimento de 6.6 milímetros e curvatura de 140 graus (Belcher, 2017).

Além disso, um material de sutura mais fino, em combinação com a implementação de um conceito microcirúrgico, demonstrou melhorar significativamente a revascularização pós-operatória de enxertos de tecido conjuntivo durante a fase de cicatrização inicial.

## Técnicas de sutura

Na prática microcirúrgica, têm vindo a ser aplicadas algumas modificações de técnicas de sutura que vão permitir o deslocamento atraumático dos tecidos moles na cirurgia plástica periodontal. Existem quatro superfícies de ancoragem:

- Dentes/implantes - mais fácil de usar;
- Mucosa mastigatória - que não apresenta fibras elásticas e está firmemente aderida ao periósteo;
- Periósteo;
- Tecido conjuntivo do vestíbulo que devido à sua mobilidade, é a superfície de ancoragem menos estável.

A combinação de um colchoeiro vertical com colchoeiro horizontal, parece favorecer a capacidade de mover e estabilizar o complexo gengivopapilar ao longo da junção amelocementária, com o uso de microsuturas de diâmetro 6.0 ou 7.0 (Ronco & Dard, 2016). Uma outra técnica utilizada na microcirurgia, é a técnica de *sling*, com o objetivo de aproximar o enxerto à superfície radicular. A agulha do fio de sutura 7-0 ou 8-0 passa no sulco, inverte o trajeto passa no enxerto e por fim atravessa o tecido interproximal, e quando é dado o nó o enxerto une-se à raiz promovendo a sua estabilização (Belcher, 2017).

Na execução do nó de sutura em microcirurgia, apenas as pontas dos instrumentos são visíveis no campo do microscópio. Na mão dominante deve estar o porta-agulhas, e na não dominante uma pinça de disseção (Tibbetts & Shanellec, 2007).

Por fim a microcirurgia em Periodontologia pode ser útil em procedimentos como (Padhye et al., 2009):

- Alongamento coronário;
- Recobrimento radicular;
- Aumento da papila interdentária;
- Implantologia.



## **VI. Conclusão**

Com a presente revisão bibliográfica conclui-se que existem diversos materiais e técnicas de sutura disponíveis. Com o conhecimento e a experiência, o médico dentista deve avaliar cada situação e, a partir daí, escolher a técnica e o material adequados para um melhor resultado. A sutura e cicatrização eficiente, dependem não só, mas também, desta escolha cuidada. Pretende-se que a sutura tenha tensão mínima, permitindo a hemostasia e a cicatrização por primeira intenção, de forma a minimizar a infecção e a perda óssea nos locais cirúrgicos. Não existe ainda, o fio de sutura ideal, que abranja todos os requisitos para cirurgia oral. No entanto, cada médico deverá escolher uma sutura que seja o mais próxima possível do ideal mantendo as seguintes características; bom manuseamento, isenta de reações teciduais, forte resistência à tração, passagem suave pelos tecidos, ser estéril e não ser alergénico. Além destas características, o baixo custo é também um fator a ter em conta.

Neste sentido é importante acompanhar a evolução dos novos materiais, numa perspetiva centrada no doente, contudo centrada também na utilização por parte do médico dentista.



## **VII. Perspetivas futuras**

A melhoria e o desenvolvimento dos materiais de sutura em medicina dentária são uma constante nos últimos anos. Com base nos princípios da ciência, os benefícios e limitações do uso dos materiais de sutura tradicionais em medicina dentaria devem ser analisados e estudados em busca do material ideal. Perspetiva-se que, no futuro, sejam testados novos materiais que de certa forma possam ultrapassar as limitações dos materiais tradicionais. Estão já a ser desenvolvidas novas suturas com propriedades adicionais, que incluem agentes microbianos, moléculas bioativas como o DNA, medicamentos, anticorpos, proteínas e fatores de crescimento com o intuito de aumentar o potencial terapêutico das suturas.

Assim, estão a ser estudadas suturas eluídas com fármacos, suturas com células e suturas inteligentes. para superar complicações pós-operatórias de feridas, incluindo infeções locais, biofilme, cicatrizes, inflamação e dor. Estes avanços prometem um imenso potencial na engenharia de tecidos, medicina regenerativa e cirurgias minimamente invasivas. Para satisfazer estes requisitos em busca do material ideal, é necessário realizar estudos pré-clínicos detalhados e avaliar a segurança e eficácia executando testes em humanos com estas novas suturas.

Perspetiva-se que a próxima geração de material de sutura, resultado do trabalho multidisciplinar, tenha um imenso potencial de impacto nos resultados cirúrgicos e na gestão de feridas intraorais.



## VIII. Bibliografia

- Aghdashi, F., Roohandeh, N., Nemati, M., & Tabrizi, R. (2020). Comparison of the Effect of Sling and Single Interrupted Sutures on Periodontal Parameters after Surgical Extraction of Impacted Mandibular Third Molars. *Frontiers in Dentistry*, 1–8. <https://doi.org/10.18502/fid.v17i15.4178>
- Ahn, C., Mulligan, P., & Salcido, R. S. (2008). Smoking-the Bane of Wound Healing. *Advances in Skin & Wound Care*, 12(5), 227–236. <https://doi.org/10.1097/01.ASW.0000305440.62402.43>
- Allen, E. P. (2010). Subpapillary continuous sling suturing method for soft tissue grafting with the tunneling technique. *The International Journal of Periodontics & Restorative Dentistry*, 30(5), 479–485. <http://www.ncbi.nlm.nih.gov/pubmed/20814601>
- Andrade, M. G. S., Weissman, R., & Reis, S. R. A. (2006). Tissue reaction and surface morphology of absorbable sutures after in vivo exposure. *Journal of Materials Science: Materials in Medicine*, 17(10), 949–961. <https://doi.org/10.1007/s10856-006-0185-8>
- Arce, J., Palacios, A., Alvítez-Temoche, D., Mendoza-Azpur, G., Romero-Tapia, P., & Mayta-Tovalino, F. (2019). Tensile Strength of Novel Nonabsorbable PTFE (Teflon®) versus Other Suture Materials: An In Vitro Study. *International Journal of Dentistry*, 2019, 1–5. <https://doi.org/10.1155/2019/7419708>
- Arnold, M., & Barbul, A. (2006). Nutrition and Wound Healing. *Plastic and Reconstructive Surgery*, 117, 42S–58S. <https://doi.org/10.1097/01.prs.0000225432.17501.6c>
- Asher, R., Chacartchi, T., Tandlich, M., Shapira, L., & Polak, D. (2019). Microbial accumulation on different suture materials following oral surgery: a randomized controlled study. *Clinical Oral Investigations*, 23(2), 559–565. <https://doi.org/10.1007/s00784-018-2476-0>

- Bakr, M., Cruden, C., Albrani, H., Hannawi, H., George, R., & Khzam, N. (2016). An Unusual Allergic Reaction to Polyglactin 910 Suture Material Following Muco-gingival Surgery. *Journal of Research in Medical and Dental Science*, 4(4), 31. <https://doi.org/10.5455/jrmds.2016447>
- Balamurugan, R., Mohamed, M., Katikaneni, H. K. R., & Kumar, K. A. (2012). Clinical and Histological Comparison of Polyglycolic Acid Suture with Black Silk Suture after Minor Oral Surgical Procedure. *The Journal of Contemporary Dental Practice*, 13(4), 521–527. <https://doi.org/10.5005/jp-journals-10024-1179>
- Banche, G., Roana, J., Mandras, N., Amasio, M., Gallesio, C., Allizond, V., Angeretti, A., Tullio, V., & Cuffini, A. M. (2007). Microbial Adherence on Various Intraoral Suture Materials in Patients Undergoing Dental Surgery. *Journal of Oral and Maxillofacial Surgery*, 65(8), 1503–1507. <https://doi.org/10.1016/j.joms.2006.10.066>
- Barros, M., Gorgal, R., Machado, A. P., Correia, A., & Montenegro, N. (2011). [Surgical basic skills: surgical sutures]. *Acta Medica Portuguesa*, 24 Suppl 4, 1051–1056. <http://www.ncbi.nlm.nih.gov/pubmed/22863517>
- Bartholomew, R. S. (1981). PDS (Polydioxanone Suture): A New Synthetic Absorbable Suture in Cataract Surgery. *Ophthalmologica*, 183(2), 81–85. <https://doi.org/10.1159/000309144>
- Bateman, G. J., Saha, S., & Pearson, D. (2008). Contemporary Periodontal Surgery: 1. Surgical Principles. *Dental Update*, 35(6), 411–413. <https://doi.org/10.12968/denu.2008.35.6.411>
- Belcher, J. (2017). Periodontal Microsurgery. In *Practical Periodontal Plastic Surgery* (pp. 13–20). John Wiley & Sons, Inc. <https://doi.org/10.1002/9781119014775.ch4>
- Brandt, M. T., & Jenkins, W. S. (2012). Suturing Principles for the Dentoalveolar Surgeon. *Dental Clinics of North America*, 56(1), 281–303. <https://doi.org/10.1016/j.cden.2011.08.004>

- Burkhardt, R., & Hürzeler, M. B. (2000). Utilization of the surgical microscope for advanced plastic periodontal surgery. *Practical Periodontics and Aesthetic Dentistry : PPAD*, 12(2), 171–180. <http://www.ncbi.nlm.nih.gov/pubmed/11404959>
- Burkhardt, R., & Lang, N. P. (2015). Influence of suturing on wound healing. *Periodontology 2000*, 68(1), 270–281. <https://doi.org/10.1111/prd.12078>
- Byrne, M., & Aly, A. (2019). The Surgical Suture. *Aesthetic Surgery Journal*, 39(Supplement\_2), S67–S72. <https://doi.org/10.1093/asj/sjz036>
- Carr, G. B. (1992). Microscopes in endodontics. *Journal of the California Dental Association*, 20(11), 55–61. <http://www.ncbi.nlm.nih.gov/pubmed/1284396>
- Certosimo, F. J., Nicoll, B. K., Nelson, R. R., & Wolfgang, M. (1998). Wound healing and repair: a review of the art and science. *General Dentistry*, 46(4), 362–369; quiz 370–371. <http://www.ncbi.nlm.nih.gov/pubmed/9758982>
- Chacon, A., Shiman, M., Strozier, N., & Zaiac, M. (2013). Horizontal running mattress suture modified with intermittent simple loops. *Journal of Cutaneous and Aesthetic Surgery*, 6(1), 54. <https://doi.org/10.4103/0974-2077.110102>
- Chen, X., Hou, D., Tang, X., & Wang, L. (2015). Quantitative physical and handling characteristics of novel antibacterial braided silk suture materials. *Journal of the Mechanical Behavior of Biomedical Materials*, 50(2999), 160–170. <https://doi.org/10.1016/j.jmbbm.2015.06.013>
- Chu, C. C. (2013). Types and properties of surgical sutures. In *Biotextiles as Medical Implants* (pp. 231–273). Elsevier. <https://doi.org/10.1533/9780857095602.2.232>
- Cuffari, L., & Siqueira, J. T. T. de. (1997). Suturas em cirurgia oral e implantodontia. *Rev. Bras. Implantodontia*, 12–17. <https://pesquisa.bvsalud.org/portal/resource/pt/biblio-857237>
- Dart, A. J., & Dart, C. M. (2011). Suture Material: Conventional and Stimuli Responsive. In *Comprehensive Biomaterials* (pp. 573–587). Elsevier. <https://doi.org/10.1016/B978-0-08-055294-1.00245-2>

- Davis, B., & Smith, K. D. (2021). Oral Surgery Suturing. In *StatPearls*. StatPearls Publishing. <http://www.ncbi.nlm.nih.gov/books/NBK572089/>
- Dennis, C., Sethu, S., Nayak, S., Mohan, L., Morsi, Y. Y., & Manivasagam, G. (2016). Suture materials - Current and emerging trends. *Journal of Biomedical Materials Research Part A*, *104*(6), 1544–1559. <https://doi.org/10.1002/jbm.a.35683>
- Domnick, E. D. (2014). Suture Material and Needle Options in Oral and Periodontal Surgery. *Journal of Veterinary Dentistry*, *31*(3), 204–211. <https://doi.org/10.1177/089875641403100313>
- Dragovic, M., Pejovic, M., Stepic, J., Dragovic, S., Nikolic, N., Kuzmanovic-Pficer, J., Colic, S., & Milasin, J. (2018). Microbial adherence affinity and clinical characteristics of polypropylene versus silk sutures in oral surgery. *Srpski Arhiv Za Celokupno Lekarstvo*, *146*(5–6), 258–263. <https://doi.org/10.2298/SARH170428184D>
- Edlich, R., Szarmach, R. R., Livingston, J., Rodeheaver, G. T., & Thacker, J. G. (2002). An Innovative Surgical Suture and Needle Evaluation and Selection Program. *Journal of Long-Term Effects of Medical Implants*, *12*(4), 20. <https://doi.org/10.1615/JLongTermEffMedImplants.v12.i4.10>
- Ege, B., & Najafov, E. (2020). Comparison of two different suture knot techniques on postoperative morbidity after impacted mandibular third molar surgery. *Journal of Stomatology, Oral and Maxillofacial Surgery*, *121*(3), 206–212. <https://doi.org/10.1016/j.jormas.2020.02.002>
- Gazivoda, D., Pelemis, D., & Vujaskovic, G. (2015). A clinical study on the influence of suturing material on oral wound healing. *Vojnosanitetski Pregled*, *72*(9), 765–769. <https://doi.org/10.2298/VSP140401064G>
- Godbout, J. P., & Glaser, R. (2006). Stress-Induced Immune Dysregulation: Implications for Wound Healing, Infectious Disease and Cancer. *Journal of Neuroimmune Pharmacology*, *1*(4), 421–427. <https://doi.org/10.1007/s11481-006-9036-0>

- Griffin, T. J., Hur, Y., & Bu, J. (2011). Basic Suture Techniques for Oral Mucosa. *Clinical Advances in Periodontics*, 1(3), 221–232. <https://doi.org/10.1902/cap.2011.110053>
- Guo, S., & DiPietro, L. A. (2010). Factors Affecting Wound Healing. *Journal of Dental Research*, 89(3), 219–229. <https://doi.org/10.1177/0022034509359125>
- Gusmão, S. (2018). História da Medicina. *JBNC - Jornal Brasileiro De Neurocirurgia*, 15(1), 5–10. <https://doi.org/10.22290/jbnc.v15i1.467>
- H Koshak, H. (2017). Dental Suturing Materials and Techniques. *Global Journal of Otolaryngology*, 12(2). <https://doi.org/10.19080/GJO.2017.12.555833>
- Hanasono, M. M., & Hotchkiss, R. N. (2006). Locking Horizontal Mattress Suture. *Dermatologic Surgery*, 31(5), 572–573. <https://doi.org/10.1111/j.1524-4725.2005.31163>
- Ho, C. C. K., Attia, D., & Liu, J. (2021). Suturing Techniques. In *Practical Procedures in Implant Dentistry* (pp. 155–162). Wiley. <https://doi.org/10.1002/9781119399186.ch16>
- Hochberg, J., Meyer, K. M., & Marion, M. D. (2009). Suture choice and other methods of skin closure. *The Surgical Clinics of North America*, 89(3), 627–641. <https://doi.org/10.1016/j.suc.2009.03.001>
- Hupp, J. R., Ellis III, E., & Tucker, M. R. (2014). *Cirurgia oral y maxilofacial contemporanea*. Elsevier.
- Javed, F., Al-Askar, M., Almas, K., Romanos, G. E., & Al-Hezaimi, K. (2012). Tissue Reactions to Various Suture Materials Used in Oral Surgical Interventions. *ISRN Dentistry*, 2012, 1–6. <https://doi.org/10.5402/2012/762095>
- Jian, K., Shu, M., Chunjie, L., Zhenhua, L., Shujuan, G., & Yafei, W. (2015). Microsurgery for root coverage: A systematic review and Meta-analysis. *Pakistan Journal of Medical Sciences*, 31(5), 1263–1268. <https://doi.org/10.12669/pjms.315.7782>

- Kim, H., Hwang, K., & Yun, S. M. (2020). Catgut and its Use in Plastic Surgery. *Journal of Craniofacial Surgery*, 31(3), 876–878. <https://doi.org/10.1097/SCS.00000000000006149>
- Kim, J.-C., Lee, Y.-K., Lim, B.-S., Rhee, S.-H., & Yang, H.-C. (2007). Comparison of tensile and knot security properties of surgical sutures. *Journal of Materials Science: Materials in Medicine*, 18(12), 2363–2369. <https://doi.org/10.1007/s10856-007-3114-6>
- Koyuncuoglu, C. Z., Yaman, D., Kasnak, G., & Demirel, K. (2019). Preference of Suture Specifications in a Selected Periodontal and Implant Surgeries in Turkey. *European Journal of Dentistry*, 13(01), 108–113. <https://doi.org/10.1055/s-0039-1688732>
- Kudur, M., Pai, S., Sripathi, H., & Prabhu, S. (2009). Sutures and suturing techniques in skin closure. *Indian Journal of Dermatology, Venereology and Leprology*, 75(4), 425. <https://doi.org/10.4103/0378-6323.53155>
- Kurtzman, G. M., Silverstein, L. H., Shatz, P. C., & Kurtzman, D. (2005). Suturing for surgical success. *Dentistry Today*, 24(10), 96–102; quiz 103. <http://www.ncbi.nlm.nih.gov/pubmed/16277068>
- Lee, J.-H., & Lee, S. H. (2016). Modified interrupted suturing technique for preventing suture irritation. *The Journal of Prosthetic Dentistry*, 115(1), 129–130. <https://doi.org/10.1016/j.prosdent.2015.06.018>
- Leknes, K. N., Røynstrand, I. T., & Selvig, K. A. (2005). Human Gingival Tissue Reactions to Silk and Expanded Polytetrafluoroethylene Sutures. *Journal of Periodontology*, 76(1), 34–42. <https://doi.org/10.1902/jop.2005.76.1.34>
- Lindhe, J., & Meyle, J. (2008). Peri-implant diseases: Consensus Report of the Sixth European Workshop on Periodontology. *Journal of Clinical Periodontology*, 35, 282–285. <https://doi.org/10.1111/j.1600-051X.2008.01283.x>
- Lyons, A. S., & Petrucelli. (1978). *Medicine: An Illustrated History*. <https://repository.library.georgetown.edu/handle/10822/779027>

- Mackenzie, D. (1973). The History of Sutures. *Medical History*, 17(2), 158–168. <https://doi.org/10.1017/S0025727300018469>
- Marsidi, N., Vermeulen, S. A. M., Horeman, T., & Genders, R. E. (2020). Measuring Forces in Suture Techniques for Wound Closure. *Journal of Surgical Research*, 255, 135–143. <https://doi.org/10.1016/j.jss.2020.05.033>
- Mavrogenis, A. F., Markatos, K., Saranteas, T., Ignatiadis, I., Spyridonos, S., Bumbasirevic, M., Georgescu, A. V., Beris, A., & Soucacos, P. N. (2019). The history of microsurgery. *European Journal of Orthopaedic Surgery & Traumatology*, 29(2), 247–254. <https://doi.org/10.1007/s00590-019-02378-7>
- Medeiros, A. C., Araújo-Filho, I., & Carvalho, M. D. F. de. (2016). Fios de sutura. *Journal Of Surgical And Clinical Research*, 7(2), 74–86. <https://doi.org/10.20398/jscr.v7i2.11437>
- Mendonça, R. J. de, & Coutinho-Netto, J. (2009). Aspectos celulares da cicatrização. *Anais Brasileiros de Dermatologia*, 84, 257–262. <https://doi.org/10.1590/S0365-05962009000300007>
- Menziletoglu, D., Guler, A. Y., Basturk, F., Isik, B. K., & Erdur, E. A. (2020). Comparison of two different flap designs for bilateral impacted mandibular third molar surgery. *Journal of Stomatology, Oral and Maxillofacial Surgery*, 121(4), 368–372. <https://doi.org/10.1016/j.jormas.2019.08.006>
- Ming, X., Rothenburger, S., & Nichols, M. M. (2008). In Vivo and In Vitro Antibacterial Efficacy of PDS Plus (Polidioxanone with Triclosan) Suture. *Surgical Infections*, 9(4), 451–457. <https://doi.org/10.1089/sur.2007.061>
- Minozzi, F., Bollero, P., Unfer, V., Dolci, A., & Galli, M. (2009). The sutures in dentistry. *European Review for Medical and Pharmacological Sciences*, 13(3), 217–226. <http://www.ncbi.nlm.nih.gov/pubmed/19673173>
- Moore, R. L., & Hill, M. (1996). Suturing techniques for periodontal plastic surgery. *Periodontology* 2000, 11(1), 103–111. <https://doi.org/10.1111/j.1600-0757.1996.tb00188.x>

- Nadafpour, N., Montazeri, M., Moradi, M., Ahmadzadeh, S., & Etemadi, A. (2021). Bacterial Colonization on Different Suture Materials Used in Oral Implantology: A Randomized Clinical Trial. *Frontiers in Dentistry*. <https://doi.org/10.18502/fid.v18i25.6935>
- Nelson, W. J. (2015). Letter of Welcome. *Journal of Oral and Maxillofacial Surgery*, 73(8), 1. <https://doi.org/10.1016/j.joms.2015.03.037>
- Nindhia, T. G. T., Astawa, P., Nindhia, T. S., & Wayan Surata I. (2019). Comparison tensile strength of natural and synthetic absorbable sutures. *International Journal of Applied Pharmaceutics*, 157–159. <https://doi.org/10.22159/ijap.2019.v11s5.T1011>
- Odiijk, R., Hennipman, B., Rousian, M., Madani, K., Dijksterhuis, M., de Leeuw, J. W., & van Hof, A. (2017). The MOVE-trial: Monocryl® vs. Vicryl Rapide™ for skin repair in mediolateral episiotomies: a randomized controlled trial. *BMC Pregnancy and Childbirth*, 17(1), 355. <https://doi.org/10.1186/s12884-017-1545-8>
- Padhye, A., Hegde, R., & Sumanth, S. (2009). Microscope-Enhanced Periodontal Therapy: A Review and Report of Four Cases. *The Journal of Contemporary Dental Practice*, 10(5), 88–100. <https://doi.org/10.5005/jcdp-10-5-88>
- Politis, C., Schoenaers, J., Jacobs, R., & Agbaje, J. O. (2016). Wound Healing Problems in the Mouth. *Frontiers in Physiology*, 7(NOV), 1–13. <https://doi.org/10.3389/fphys.2016.00507>
- Popa, C. C., Marinescu, A. A., Mohan, A. G., Săceleanu, M. V., & Ciurea, A. V. (2018). Remember: Ambroise Paré (1510-1590) - message for young surgeons. *Romanian Journal of Morphology and Embryology = Revue Roumaine de Morphologie et Embryologie*, 59(2), 637–640. <http://www.ncbi.nlm.nih.gov/pubmed/30173276>
- Ronco, V., & Dard, M. (2016). A novel suturing approach for tissue displacement within minimally invasive periodontal plastic surgery. *Clinical Case Reports*, 4(8), 831–837. <https://doi.org/10.1002/ccr3.582>
- Scarano, A., Inchingolo, F., Leo, L., Buggea, C., Crisante, A., Greco Lucchina, A., & Scogna, G. (2021). Bacterial adherence to silk and expanded polytetrafluorethylene

- sutures: an in vivo human study. *Journal of Biological Regulators and Homeostatic Agents*, 35(2 Suppl. 1), 205–210. <https://doi.org/10.23812/21-2suppl1-21>
- Sculean, A., Gruber, R., & Bosshardt, D. D. (2014). Soft tissue wound healing around teeth and dental implants. *Journal of Clinical Periodontology*, 41, S6–S22. <https://doi.org/10.1111/jcpe.12206>
- Shanelec, D. A. (2003). Periodontal microsurgery. *Journal of Esthetic and Restorative Dentistry: Official Publication of the American Academy of Esthetic Dentistry ... [et Al.]*, 15(7), 402--407; discussion 408. <https://doi.org/10.1111/j.1708-8240.2003.tb00965.x>
- Silver, E., Wu, R., Grady, J., & Song, L. (2016). Knot Security- How is it Affected by Suture Technique, Material, Size, and Number of Throws? *Journal of Oral and Maxillofacial Surgery*, 74(7), 1304–1312. <https://doi.org/10.1016/j.joms.2016.02.004>
- Silverstein, L. H. (2005). Essential principles of dental suturing for the implant surgeon. *Dental Implantology Update*, 16(1), 1–7. <http://www.ncbi.nlm.nih.gov/pubmed/15709717>
- Silverstein, L. H., Kurtzman, G. M., & Shatz, P. C. (2009). Suturing for Optimal Soft-Tissue Management. *Journal of Oral Implantology*, 35(2), 82–90. <https://doi.org/10.1563/1548-1336-35.2.82>
- Singiseti, K. K., & Ashcroft, G. P. (2009). The Aberdeen ‘Continuous Interrupted’ Surgical Suturing Technique. *The Annals of The Royal College of Surgeons of England*, 91(4), 349–349. <https://doi.org/10.1308/rcsann.2009.91.4.349>
- Sitbon, Y., & Attathom, T. (2014). Minimal intervention dentistry II: part 6. Microscope and microsurgical techniques in periodontics. *British Dental Journal*, 216(9), 503–509. <https://doi.org/10.1038/sj.bdj.2014.356>
- Smith, J. H., & Macsai, M. S. (2007). Needles, Sutures, and Instruments. In M. S. Macsai (Ed.), *Ophthalmic Microsurgical Suturing Techniques* (pp. 9–20). Springer Berlin Heidelberg. [https://doi.org/10.1007/978-3-540-68041-3\\_2](https://doi.org/10.1007/978-3-540-68041-3_2)

- Smith, P. C., & Martínez, C. (2018). Wound Healing in the Oral Mucosa. In *Oral Mucosa in Health and Disease* (pp. 77–90). Springer International Publishing. [https://doi.org/10.1007/978-3-319-56065-6\\_6](https://doi.org/10.1007/978-3-319-56065-6_6)
- Snyder, C. C. (1976). On the History Of The Suture. *Plastic and Reconstructive Surgery*, 58(4), 401–406. <https://doi.org/10.1097/00006534-197610000-00001>
- Sortino, F., Lombardo, C., & Sciacca, A. (2008). Silk and polyglycolic acid in oral surgery: A comparative study. *Oral Surgery, Oral Medicine, Oral Pathology, Oral Radiology, and Endodontology*, 105(3), e15–e18. <https://doi.org/10.1016/j.tripleo.2007.09.019>
- Srinivasan, K., Gowtham, K., Anandh, B., & Umar, M. (2020). Suture Materials in Dental Surgeries: A Review. *Annals of SBV*, 9(1), 30–32. <https://doi.org/10.5005/jp-journals-10085-8122>
- Su, M. F., & Pan, Y.-C. (2017). Introduction to Microsurgery and Training. In S. Dibart (Ed.), *Practical Periodontal Plastic Surgery* (pp. 8–12). John Wiley & Sons, Inc. <https://doi.org/10.1002/9781119014775.ch3>
- Swift, M. E., Burns, A. L., Gray, K. L., & DiPietro, L. A. (2001). Age-Related Alterations in the Inflammatory Response to Dermal Injury. *Journal of Investigative Dermatology*, 117(5), 1027–1035. <https://doi.org/10.1046/j.0022-202x.2001.01539.x>
- Tabrizi, R., Mohajerani, H., & Bozorgmehr, F. (2019). Polyglactin 910 suture compared with polyglactin 910 coated with triclosan in dental implant surgery: randomized clinical trial. *International Journal of Oral and Maxillofacial Surgery*, 48(10), 1367–1371. <https://doi.org/10.1016/j.ijom.2019.01.011>
- Tibbetts, L. S., & Shanelec, D. A. (2007). A review of the principles and practice of periodontal microsurgery. *Texas Dental Journal*, 124(2), 188–204. <http://www.ncbi.nlm.nih.gov/pubmed/17396709>
- Torres-Lagares, D., Barranco-Piedra, S., Rodriguez-Caballero, A., Serrera-Figallo, M., Segura-Egea, J., & Gutierrez-Perez, J. (2012). Suture needles in Oral Surgery:

- Alterations depending on the type and number of sutures. *Medicina Oral Patología Oral y Cirugía Bucal*, 17(1), e129–e134. <https://doi.org/10.4317/medoral.17266>
- Trott, A. T. (2012). Instruments, Suture Materials, and Closure Choices. In *Wounds and Lacerations* (pp. 82–94). Elsevier. <https://doi.org/10.1016/B978-0-323-07418-6.00008-3>
- Veeraraghavan, R. (2021). Wound Closure and Care in Oral and Maxillofacial Surgery. In K. Bonanthaya, E. Panneerselvam, S. Manuel, V. V Kumar, & A. Rai (Eds.), *Oral and Maxillofacial Surgery for the Clinician* (pp. 217–237). Springer Singapore. [https://doi.org/10.1007/978-981-15-1346-6\\_11](https://doi.org/10.1007/978-981-15-1346-6_11)
- Wachtel, H., Fickl, S., Zuhr, O., & Hürzeler, M. B. (2006). The double-sling suture: a modified technique for primary wound closure. *The European Journal of Esthetic Dentistry : Official Journal of the European Academy of Esthetic Dentistry*, 1(4), 314–324. <http://www.ncbi.nlm.nih.gov/pubmed/19655501>
- Zuhr, O., Akakpo, D. L., & Hürzeler, M. (2017). Wound closure and wound healing. Suture techniques in contemporary periodontal and implant surgery: Interactions, requirements, and practical considerations. *Quintessence International (Berlin, Germany : 1985)*, 647–660. <https://doi.org/10.3290/j.qi.a38706>
- Zuhr, O., Rebele, S. F., Thalmair, T., Fickl, S., & Hürzeler, M. B. (2009). A modified suture technique for plastic periodontal and implant surgery--the double-crossed suture. *The European Journal of Esthetic Dentistry : Official Journal of the European Academy of Esthetic Dentistry*, 4(4), 338–347. <http://www.ncbi.nlm.nih.gov/pubmed/20111759>



## IX. Anexos

| Comportamento biológico              | Suturas reabsorvíveis                             |  |   |   |   |  |  |
|--------------------------------------|---|--|---|---|---|--|--|
|                                      | Plain Gut   | Chromic Gut  | Ácido Poliglicólico - PGA                                   | Poliglactina 910  | Poliglecaprone 25   | Poligliconato  | Polidioxanona  |
| <b>Material</b>                      | Natural   | Natural  | Monofilamento, sintético, trançado                          | Multifilamento trançado, sintético  | Monofilamento sintético   | Monofilamento sintético  | Monofilamento, sintético   |
| <b>Estrutura</b>                     | Incolor   | Incolor  | Violeta, verde, incolor                                     | Violeta, incolor  | Incolor, violeta  | Verde, incolor   | Violeta  |
| <b>Cor</b>                           | Colagénio   | Colagénio  | Homopolímero de ácido glicólico                             | 2 polímeros: 90% ácido poliglicólico e 10% ácido láctico                            | Copolímero de 75% de ácido glicólico e 25% de ε-caprolactona      | Copolímero 64% ácido glicólico e 36% de carbonato de trimetileno | Poliéster, poli (p-dioxanona)  |
| <b>Composição</b>                    | Variável  | Mais de 120 dias                                     | 10-14 dias  | Totalmente perdida aos 28 dias  | Totalmente perdida aos 21 dias                                    | Totalmente perdida aos 10-14 dias                                | Totalmente perdida aos 90 dias   |
| <b>Resistência à tração</b>          | Por enzimas proteolíticas de 3 a 5 dias           | Por enzimas proteolíticas de 7 a 10 dias             | Reabsorção lenta por hidrólise; completa entre 60 a 90 dias | reabsorção por hidrólise; completa de 40 a 70 dias                                  | Reabsorção por hidrólise completa de 60 a 100 dias                | Reabsorção lenta por hidrólise completa aos 180 dias             | Reabsorção por hidrólise fica completa de 180 a 238 dias                               |
| <b>Taxa de reabsorção</b>            | Elevada   | Elevada  | Mínima  | Mínima  | Ligeira   | Mínima   | Mínima   |
| <b>Reação tecidual</b>               | Raro  | Raro   | Cirurgia Plástica Periodontal                               | Cirurgia de Retalho   | Cirurgia Oral Geral   | Retenção a longo prazo   | Músculo, aponevrose, cirurgia oral;  |
| <b>Indicações</b>                    | DermeGut Plain® (DemeTECH)<br>PlainGut® (Ethicon) | DemeGut Chromic® (DemeTECH)<br>ChromicGut® (Ethicon) | Demesorb® (DemeTECH)<br>Serafit® (SERAG)                    | Novosyn Quick® e Novosyn® (B-Braun)<br>Vicryl® (Ethicon)<br>Vicryl Rapid® (Ethicon) | DemeProne® (DemeTECH)<br>Serafast® (SERAG)<br>Monocryl® (Ethicon) | Maxon™<br>Maxon™ (Covidien)                                      | DemeDiox® (DemeTECH)<br>SeraSynth® (SERAG)<br>MonoPlus® (B-Braun)<br>PDS® II (Ethicon) |
| <b>Exemplos de marcas comerciais</b> |   |  |   |   |   |  |  |

*Materiais e Técnicas de Sutura em Medicina Dentária*

| <b>Comportamento biológico</b>       | <b>Suturas não-reabsorvíveis</b>  |  |   |   |  |
|--------------------------------------|---|--|---|---|--|
| <b>Material</b>                      | <b>Seda</b>   | <b>Nylon</b>   | <b>Poliéster</b>  | <b>Polipropileno</b>  | <b>PTFE</b>  |
| <b>Estrutura</b>                     | Multifilamentada, trançada  | Monofilamento  | Monofilamento ou multifilamento   | Monofilamento   | Monofilamento  |
| <b>Cor</b>                           | Preto, branco   | Preto, verde, incolor  | Verde, azul, incolor  | Azul, incolor   | Branco   |
| <b>Composição</b>                    | Proteína orgânica - fibroína  | Unidades repetidas de amida unida por elos   | Polímero termoplástico polietileno tereftalato  | Polimerização em cadeia do monómero propileno   | Polimerização dos radicais livres do tetrafluoretileno                       |
| <b>Resistência à tração</b>          | Baixa   | Alta   | Alta  | Alta  | Alta   |
| <b>Reação tecidual</b>               | Significativa   | Mínima   | Mínima  | Mínima  | Mínima   |
| <b>Indicações</b>                    | Exodontia   | Exodontia e Cirurgia de Retalho  | Cirurgia geral e de Implantes   | Cirurgia Periodontal  | Cirurgia Periodontal   |
| <b>Exemplos de marcas comerciais</b> | Silkam® (B-Braun)<br>Mersilk® (Ethicon)<br>Demesilk® (DemeTECH)<br>Sera Flex® (SERAG) | Supramida® (B-Braun)<br>Ethilon® (Ethicon)<br>Demelon® (DemeTECH)<br>Supramid® e Nylon (SERAG) | PremiCron® (B-Braun)<br>DagroFil® (B-Braun)<br>Ethibond® (Ethicon)<br>Demebond® (DemeTECH)<br>Sulene® e Terylene® (SERAG) | Optilene® (B-Braun)<br>Prolene® (Ethicon)<br>DemeLene® (DemeTECH)<br>Sera Pren® (SAREG) | CytoPlast® (Osteogenics Biomedical)<br>PTFE™ (DemeTECH)<br>Sera Mon® (SERAG) |