



INSTITUTO UNIVERSITÁRIO EGAS MONIZ

MESTRADO INTEGRADO EM MEDICINA DENTÁRIA

**INFLUÊNCIA DA RESPIRAÇÃO ORAL NA OCLUSÃO
DENTÁRIA**

Trabalho submetido por
Flavia Fernandes Coelho Murcia
para a obtenção do grau de Mestre em Medicina Dentária

Junho de 2019



INSTITUTO UNIVERSITÁRIO EGAS MONIZ

MESTRADO INTEGRADO EM MEDICINA DENTÁRIA

**INFLUÊNCIA DA RESPIRAÇÃO ORAL NA OCLUSÃO
DENTÁRIA**

Trabalho submetido por
Flavia Fernandes Coelho Murcia
para a obtenção do grau de **Mestre** em Medicina Dentária

Trabalho orientado por
Prof. Doutora Ana Delgado

Junho de 2019

Agradecimentos

Em primeiro lugar, agradeço à minha orientadora, a Prof. Doutora Ana Delgado, pela disponibilidade de me orientar, pelo apoio na elaboração deste trabalho, com a sua paciência e sabedoria, sempre disposta a me ajudar.

Agradeço, também, ao Instituto Universitário Egas Moniz, por toda a colaboração, e auxílio para obtenção do título de Mestre em Medicina Dentária e, assim possibilitar-me continuar minha trajetória profissional.

Aos meus pais, pela confiança e por estarem sempre ao meu lado, designadamente minha mãe, pela disponibilidade em nos visitar e ajudar-me no quotidiano da minha família.

À minha sogra, por esta sempre disposta a nos auxiliar, por passar connosco um tempo no cuidado das minhas filhas, e assim conseguir elaborar este trabalho.

De maneira especial, agradeço às minhas filhas, as pequenas Sara e Maria, por todo amor, que me serve de incentivo, pois sem elas me faltaria forças novamente para frequentar a universidade novamente.

Ao meu marido Thiago, pelo carinho, companheirismo e disposição em me ajudar a qualquer momento, sem medir esforços.

À minha amiga Carol, por todo incentivo, paciência e, principalmente, incansável esforço, pois mesmo não conhecer o tema, sempre mostrou disposta a revisar todo o trabalho, em todas suas etapas.

Às minha amigas e companheiras e colegas nessa jornada Gisele e Janice, que ficarão sempre marcadas na minha vida.

E, finalmente, agradeço à Deus, por todo cuidado comigo e com toda família, dando-me fé em sempre seguir adiante.

Resumo

O sistema estomatognático é composto por dentes, tecidos de suporte, maxilares, articulações, músculos, lábios, bochechas, mucosa, glândulas, vasos e nervos, interligados anatomicamente e funcionalmente, o qual é responsável por importantes atividades fisiológicas do nosso corpo. A respiração, desenvolvida logo após o nascimento, é uma das principais funções do sistema estomatognático e é vital para o seu bom funcionamento. A respiração nasal está relacionada com as funções normais do nosso organismo, permitindo um desenvolvimento adequado da função muscular e esquelética. Já a alteração da respiração por via oral, pode ocorrer devido hábitos e/ou obstruções mecânicas e gerar grandes alterações na função desse sistema, tendo efeito no desenvolvimento craniofacial e cervical. Os fatores mais comuns que alteram o modo respiratório e levam à respiração oral são, obstrução nasal, rinite alérgica, pólipos nasais e desvios do septo.

O correto diagnóstico do paciente com síndrome da respiração oral necessita de uma abordagem multidisciplinar, pois algumas das referidas alterações têm consequências tanto fisiológicas quanto biológicas, interferindo também na postura do respirador oral, que com o seu desenvolvimento apresenta características comuns como: rotação posterior da mandíbula, posição da língua para baixo e para frente e inclinação da cabeça para trás. Em consequência dessas alterações, poderá haver um compromisso de toda a postura corporal do respirador oral.

De acordo com esses pressupostos, apesar das opiniões serem controversas quanto à relação entre a respiração oral e a má oclusão dentária e postura, muitos autores acreditam que a respiração oral está relacionada com as alterações morfológicas do complexo craniofacial.

A grande maioria dos pacientes respiradores orais apresentam má oclusão dentária e, vários têm sido os estudos para avaliar essa correlação. Este trabalho tem como objetivo descrever, através de uma revisão bibliográfica, como a função respiratória pode influenciar a oclusão, o desenvolvimento craniofacial e a postura corporal de um indivíduo.

Palavras-chave: Respiração oral; oclusão; sistema Estomatognático

Abstract

The stomatognathic system is composed of the structures of the mouth and the jaws interconnected anatomically and functionally, being responsible for the important physiological activities of our body. Breathing, developed soon after birth, is one of the main functions of the stomatognathic system and vital for its proper functioning. Nasal breathing is related to the normal functions of our body, allowing an adequate development of muscular and skeletal function. The alteration of oral respiration may occur due to habits and / or mechanical obstructions and generate large alterations in the function of this system, having an effect on craniofacial and cervical development. The most common factors that alter the respiratory mode and lead to oral breathing are nasal obstruction, allergic rhinitis, nasal polyps and septal deviations.

The correct diagnosis of the patient with oral breathing syndrome requires a multidisciplinary approach, since some of these alterations cause physiological as well as biological consequences, also interfering in the mouth breath posture, which with its development has common characteristics such as: posterior rotation of the mandible, tongue position down and forward and head tilt back. As a result of these changes, there may be a consequence in the entire body posture of the mouthpiece.

According to these assumptions, although the opinions are controversial as to the relationship between oral breathing and dental malocclusion, many authors believe that oral breathing is related to the morphological alterations of the craniofacial complex.

The great majority of oral breathers present dental malocclusion, and there are several studies to evaluate this correlation. This work has as objective to describe, through a literature review, how respiratory function may influence occlusion, craniofacial development and body posture of an individual.

Keywords: *Oral breathing; Occlusion; Stomatognathic System*

Índice Geral

I. Introdução.....	9
II. Desenvolvimento	11
2. Crescimento e desenvolvimento craniofacial	11
2.1. Tipos de crescimento ósseo	12
2.2. Matriz funcional	14
2.3. Crescimento da maxila	15
2.4. Crescimento da mandíbula	16
3. Sistema estomatognático.....	16
3.1. Funções do sistema estomatognático.....	17
3.1.1. Respiração nasal.....	19
3.1.1.1. Fisiologia da respiração nasal.....	20
3.2 Respiração oral.....	21
3.2.1 Etiologia da respiração oral.....	23
3.2.2 Características do respirador oral.....	24
3.3 Oclusão.....	28
3.3.1 Alterações das relações esqueléticas e dentárias no plano sagital	32
3.3.1.1. Classe I de Angle	32
3.3.1.2. Classe II de Angle.....	32
3.3.1.3. Classe III de Angle	33
3.3.1.4. Overjet	34
3.3.2. Alterações das relações esqueléticas e dentárias no plano vertical.....	35
3.3.2.1. Trespasse vertical diminuído - mordida aberta.....	35
3.3.2.2. Trespasse vertical aumentado - sobremordida.....	36
3.3.3. Alteração da relação esquelética e dentária no plano transversal	36
3.3.3.1. Mordida cruzada posterior	37

3.4. Características oclusais comuns em respiradores orais	37
3.5. Relação da respiração oral com a postura cervical.....	39
III. Discussão	43
IV. Conclusão	47
V. Bibliografia	49

Índice de Figuras

Figura 1: Alterações do crânio e da face durante o crescimento, comparado ao nascimento e durante a fase adulta.....	12
Figura 2: Trajeto da respiração nasal durante a inspiração; deslocamento da laringe e do diafragma para baixo.....	20
Figura 3: Esquema representando a alteração da respiração.....	22
Figura 4: Posicionamento da língua e correto selamento labial na respiração nasal e posicionamento da língua durante a respiração oral.....	27
Figura 5: Características do respirador bucal.....	28
Figura 6: Exemplo da normoclusão em classe I	31
Figura 7: Posicionamento dos primeiros molares permanentes nos diferentes tipos de classe	32
Figura 8: Paciente Classe I com má oclusão com apinhamento dentários.....	32
Figura 9: Paciente classe II divisão 1 bilateral com <i>overjet</i>	33
Figura 10: Paciente classe II divisão 2 de Angle.....	33
Figura 11: Paciente classe III de Angle.....	34
Figura 12: <i>Overjet</i> acentuado.....	34
Figura 13: Paciente com mordida aberta anterior.....	35
Figura 14: Paciente com mordida aberta completa anterior e posterior.....	36
Figura 15: Paciente apresenta sobremordida.....	36
Figura 16: Paciente com mordida cruzada posterior unilateral.....	37
Figura 17: Postura correta do esqueleto humano em oclusão	40
Figura 18: Postura de um paciente respirador oral.....	42

I. Introdução

A oclusão dentária é a forma como os dentes se relacionam entre si, sendo parte morfológica do sistema estomatognático, o qual desempenha importantes funções vitais para o harmonioso crescimento e desenvolvimento do complexo maxilofacial (Suliano, Rodrigues, Junior, & Porto-carreiro, 2007). Tais funções incluem a respiração, a fala, a mastigação e a deglutição, as quais devem estar perfeitamente equilibradas e estreitamente relacionadas entre si. A respiração nasal é umas das principais funções desempenhadas pelo homem, podendo ter efeitos consideráveis na morfologia e nas funções craniofaciais e cervicais (Cuccia, Lotti, & Caradonna, 2008). Alguns hábitos orais deletérios são capazes de interferir no equilíbrio e desenvolvimento do sistema estomatognático e na harmonia da face do ser humano, que reflete a sua expressão e emoção e são importantes na fala e comunicação (Lemos, Willo, Mion, & de Mello Junior, 2009).

O desenvolvimento ósseo de um indivíduo envolve uma série de mudanças que ocorrem entre o nascimento e até à maturidade. Durante esse período de maturação craniofacial, é possível notar a relação entre os maxilares, dentes, base do crânio, tecido muscular e língua (Kreia, Corr, Neto, Retamoso, & Tanaka, 2011).

O equilíbrio muscular orofacial depende das forças opostas dos lábios, bochechas e língua em repouso e durante a deglutição. Um mecanismo adaptativo ou um hábito adquirido persistente pode interferir neste equilíbrio, e por sua vez, no desenvolvimento craniofacial. Hábitos orais como deglutição, sucção, mastigação são funções neuromusculares aprendidas, que se tornam inconscientes, e estas são consideradas prejudiciais de acordo com alguns fatores como a duração, a frequência e a intensidade, estando diretamente associadas com as funções do sistema estomatognático (Klein, 1986; Knösel, Klein, Bleckmann, & Engelke, 2011).

Durante a infância podem ocorrer interferências como padrões respiratórios inadequados que modifiquem o equilíbrio muscular e levam a deformidades faciais, pois podem influenciar nas variáveis do crescimento facial (Bakor, Enlow, Pontes, & De Biase, 2011). Existe um amplo consenso que a hipotonicidade muscular está relacionada com o crescimento facial mais vertical. Os dentes e suas estruturas de suporte são

conhecidos por serem resistentes a forças de curta duração, mas forças leves e contínuas podem ter um efeito notável sobre o desenvolvimento esquelético, especialmente em crianças mais jovens (Engelke, Jung, & Knösel, 2011). Existe, portanto, uma inter-relação anatômica e fisiológica; forma e função caminham em conjunto, pois a atividade funcional está inserida na estrutura anatômica (Vellini-Ferreira, 2004).

Tudo indica que a respiração oral, ocasionada por hábitos repetitivos ou obstrução mecânica, pode causar uma postura diferente da cabeça e ser decisiva no posicionamento da mandíbula e da língua, afetando inclusive o posicionamento dos dentes na arcada dentária. Além disso ocorrem alterações estruturais do sistema estomatognático para permitir a sua instalação e funcionalidade; nesta situação, fica suscetível a ocorrência de mudanças posturais para conseguir uma melhor respiração e estabelecimento de uma nova postura da cabeça (Machado, Mezzomo, & Badaró, 2012; Proffit & Fields Jr., 2007)

O respirador oral apresenta alterações músculo-esqueléticas como: tórax comprimido, escápulas elevadas e inclinação do pescoço e projeção da cabeça, que facilita o percurso do ar através das vias aéreas. Nota-se também uma alteração da coluna cervical para obter o equilíbrio do corpo, que nesses casos se encontra para frente e para baixo (Costa et al., 2005).

A estrutura do complexo craniofacial tem o padrão de maturação e a taxa de crescimento individuais. Portanto para a obtenção de uma face harmoniosa e equilibrada é imprescindível que haja um crescimento alinhado entre os ossos do complexo craniofacial, o que pode não ocorrer nos pacientes respiradores orais devido às alterações musculoesqueléticas citadas acima (Kreia et al., 2011).

II. Desenvolvimento

2. Crescimento e desenvolvimento craniofacial

Com a intenção de compreender a maneira com a qual a respiração oral pode influenciar tanto a má oclusão como a postura do indivíduo, tem que se compreender como ocorre o crescimento e desenvolvimento craniofacial, pois todas as estruturas do corpo humano estão interligadas.

O início da formação da face humana dá-se na fase embrionária, onde ocorrem vários fenômenos importantes os quais determinam o seu desenvolvimento. No início da gestação, pela quinta semana de gravidez, formam-se os cinco arcos branquiais, ligados por fendas e sulcos. Cada arco é constituído por um esqueleto cartilágneo e um vaso sanguíneo que se comunica com a aorta dorsal e ventral, além dos nervos e músculos. Os dois primeiros são denominados arco mandibular, o qual se bifurca dando início aos processos maxilar e mandibular, que em conjunto com o processo frontonasal, auxiliam na formação das fossas nasais, lábios, bochecha e boca. Dentro, é desenvolvida a parte esquelética, muscular, vascular e neural, entre outras que nutrem a face e o pescoço (Interlandi, 1977; Moyers, 1991).

Na infância, a cabeça representa cerca de um quarto da altura total do corpo, enquanto no adulto forma cerca de um oitavo da altura total do corpo. Portanto, entre o nascimento e a maturidade, o corpo deve crescer mais rápido em tamanho proporcional, do que a cabeça. A velocidade do crescimento é diferente em cada parte do corpo e modifica-se ao longo da vida; ainda que este seja um processo ordenado, possui picos de aceleração e estabilidade (Vellini-Ferreira, 2004). O crescimento craniofacial é bastante específico: a parte média da face e a cavidade nasal crescem de acordo com a demanda de oxigénio, a maxila e a mandíbula apresentam uma taxa de crescimento mais elevada para continuar com seu metabolismo alto até atingir seu pleno desenvolvimento, (Figura 1) (Björk, 1955). O crescimento progride numa taxa relativamente alta no início, diminuindo progressivamente até alcançar um período mínimo no pré-puberal (Foster, 1990; Proffit & Fields Jr., 2007). Durante este processo pode sofrer alterações, tanto pela genética, como pelo meio ambiente. Esses fatores agem em locais do tecido

neuromuscular, ósseo, cartilaginoso e dentes. Qualquer alteração que ocorra irá interferir no resultado final da oclusão dentária (Kreia et al., 2011).

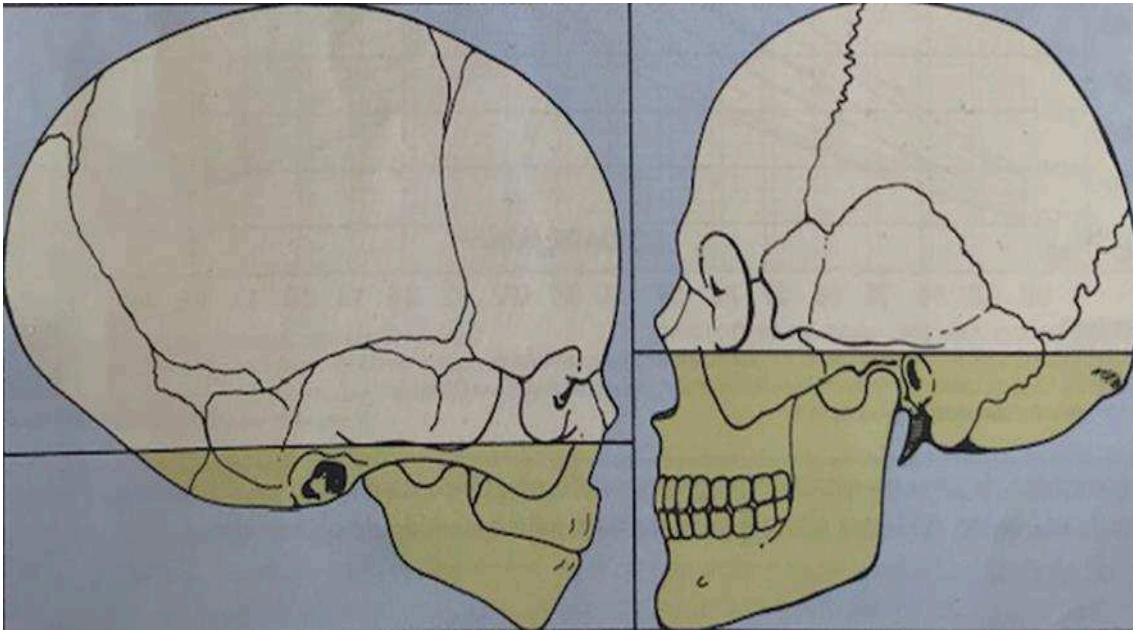


Figura 1: Alterações do crânio e da face durante o crescimento, comparado ao nascimento e durante a fase adulta (adaptado de Proffit & Fields Jr., 2007).

2.1. Tipos de crescimento ósseo

O esqueleto ósseo craniofacial é uma estrutura complexa que suporta e protege várias funções vitais, e o mesmo depende biologicamente do seu crescimento, função e estrutura (Moyers, 1991). É constituído por vasos, linfáticos e nervos, revestido por tecido conjuntivo, denominados endóstio na parte interna e perióstio na parte externa, que são ricos em osteoblastos, células que formam o osso, e osteoclastos, células que fazem a reabsorção óssea (Vellini-Ferreira, 2004), seu crescimento ocorre por uma ossificação endocondral e uma ossificação intramembranosa. A base do crânio, o septo nasal e o côndilo da mandíbula, que contribuem para o crescimento e desenvolvimento mandibular e facial, são de origem endocondral, nos maxilares e calota craniana de origem intramembranosa (Proffit & Fields Jr., 2007; Sadowsky, DMD, BDS, DipOrth, & MDent, 1998).

O osso é composto por osteócitos, que são células ósseas formadas pelos osteoblastos e substância intracelular (Vellini-Ferreira, 2004). Na ossificação endocondral, forma-se primeiro a cartilagem, a qual será substituída por osso, e promovem a formação contínua de osso em locais que recebem compressões altas.

Conforme o osso cresce destrói e ocupa o lugar da cartilagem, por isso são encontrados a articulações e em algumas partes da base do crânio. Na formação do tecido ósseo a partir da ossificação intramembranosa ocorre uma condensação das células mesenquimais indiferenciadas do tecido conjuntivo membranoso em osteoblastos, que produzem substância óssea extracelular, a matriz osteóide, que sofre calcificação (osso), onde os osteoblastos ficam aprisionados sem se poderem proliferar. Em todo complexo craniofacial ocorre uma aposição contínua e reabsorção óssea, igualmente em todo o componente ósseo do corpo humano, sendo esta a forma predominante de crescimento do crânio. Sabemos que o crescimento e o desenvolvimento envolvem mecanismos complexos, pelo que podemos perceber onde cada indivíduo apresenta um padrão de crescimento ósseo individual (Sadowsky, 1998 & Moyers).

A primeira ideia de raciocínio de Enlow (1968), é a definição restrita de crescimento ósseo, já que o aumento geral do tamanho de qualquer osso envolve dois processos básicos: crescimento e remodelação. O crescimento representa a soma de um aumento real de tamanho, enquanto a remodelação é definida como um processo de ajuste sequencial e progressivo que funciona para manter a forma e a proporção do osso. Este diferencia-se claramente entre deslocamento, que é um fenómeno fisiológico e comportamental, e crescimento que é um fenómeno anatómico. Enlow afirma ainda que todas as mudanças que um osso sofre durante o crescimento são causadas por vários tecidos, e que esses mesmo tecidos moles produzem efeito morfogenético secundário apenas sobre as deposições e reabsorções ósseas. Afirma ainda que todas as mudanças no tamanho e na forma dos ossos são provocadas pela atividade dos tecidos moles, mas que qualquer mudança em posição espacial (deslocamento) é um efeito provocado por depósitos e reabsorções ósseas. O crescimento craniano é um processo biológico complexo, está sujeito a uma definição mais abrangente, que engloba tanto alterações no tamanho e na forma do osso, como mudanças na sua posição espacial. Basicamente, as outras teorias concordam que as mudanças no tamanho e na forma dos tecidos ósseos são devidas à atividade periosteal, enquanto enfatizam que a tradução de um osso no espaço é uma resposta passiva à expansão morfogeneticamente primária do funcionamento dos espaços neurais, orbitais, nasais, orais e faríngeos da cabeça.

2.2. Matriz funcional

O conceito de que a respiração inadequada, ou obstrução nasal pode afetar negativamente o desenvolvimento dentofacial foi colocado em prática na década de 1840 (Clark, 2005). A teoria da matriz funcional criada por Moss, afirma que a respiração nasal promove o desenvolvimento e crescimento adequado do complexo craniofacial relacionando se com funções do sistema estomatognático. Tal teoria tem como princípio, a noção de que o crescimento facial está diretamente ligado à atividade funcional (Lessa et al., 2007). Segundo Moss e Salentijn (1969) o crescimento das cavidades nasais e orais ocorre em resposta às atividades funcionais do indivíduo, e estas no que lhe diz respeito são os principais fatores determinantes para o crescimento da maxila e mandíbula.

Durante muitos anos Moss (1969) desenvolveu o método de análise craniana funcional, tendo em vista a atual teoria de crescimento do osso craniano estudada por Scott e Enlow. Existem dois tipos de matrizes funcionais, periosteal e capsular, que possuem diferenças e papéis complementares com ação morfogenética primárias no crescimento do tecido ósseo (Moss & Salentijn, 1969). A matriz funcional periosteal influi na aposição e reabsorção óssea, controla a remodelação, a forma e o tamanho do osso e a matriz funcional capsular são a cerebral e a facial, que possuem estruturas, áreas e tipos de tecidos particulares. O crânio é composto por uma série de componentes funcionais, cada um contém uma matriz funcional e uma unidade esquelética associada. Um deles é a matriz funcional, realiza funções como a respiração, fala e mastigação, e outro é a matriz esquelética, cujo papel é dar suporte e proteger a sua matriz funcional. Conforme a matriz capsular e os seus elementos associados se expandem, os ossos endocondrais e intramembranosos crescem para manter os espaços fisiológicos (Vellini-Ferreira, 2004). Na revisão da hipótese da matriz funcional, Moss explicou o papel relativo do controle genético e epigenético (ambiental) nos mecanismos que promovem e controlam o crescimento, determinando que ambos são fundamentais. Os fatores genéticos e epigenéticos, separadamente, não são eficientes e somente combinados desencadeiam as ações necessárias para o crescimento e desenvolvimento. (Moss, 1997). Sobre os tecidos moles, Proffit (2007) afirma que a sua influência é um fator de extrema sensibilidade no desenvolvimento e orientação espacial das estruturas ósseas que são cobertas por estes.

2.3.Crescimento da maxila

A maxila é constituída por ossos pares, localizados abaixo das cavidades orbitárias, por fora das cavidades nasais e por cima da cavidade oral e articula-se com os ossos frontais, a outra maxila, lacrimal, malar, etimóide, palatino e corneto inferior (Zagalo et al., 2010). O crescimento da área nasomaxilar que separa a cavidade nasal da oral, acontece através de dois processos: deslocamento passivo por crescimento da base do crânio que empurra a maxila para a frente, e deslocamento ativo das estruturas maxilares e nariz (Moyers, 1991).

O crescimento da maxila ocorre inteiramente por ossificação intramembranosa. Nas suturas observa-se aposição do osso por proliferação do tecido conjuntivo, no local onde este osso se encontra com peças vizinhas que ligam a base do crânio ao crânio e à maxila (Vellini-Ferreira, 2004). A remodelação maxilar por aposição óssea na parte posterior da tuberosidade maxilar, resulta num aumento posterior do arco maxilar e a aposição óssea na parte externa da tuberosidade e reabsorção óssea na parte interna, permite que a lâmina cortical se desloque para posterior e aumente o espaço para as cavidades pneumáticas (Rakosi, Jonas, & Graber, 1999). Na infância o crescimento passivo é importante para a formação da base do crânio, mas com o passar dos anos tem menos importância pois o crescimento da base do crânio diminui. Com cerca de sete anos de idade ocorre a finalização da formação neural e entre os sete e os quinze anos de idade dá-se o crescimento passivo com movimento total da maxila para frente. Os restantes movimentos ocorrem em resposta aos estímulos dos tecidos moles existentes ao redor (Proffit & Fields Jr., 2007).

A maxila cresce para cima e para trás e ao mesmo tempo ocorre um deslocamento anterior e inferior e um aumento da profundidade facial que pode estar relacionado com os ossos vómer e septo nasal. O crescimento da maxila em altura também está relacionado com o desenvolvimento da cavidade nasal e dos seios maxilares, e correspondem às necessidades respiratórias. O processo de remodelação faz uma expansão lateral e anterior dessas estruturas e recolocação do palato para baixo, com aposição na sua face bucal, sendo que o crescimento da sutura mediana palatina auxilia no aumento em largura do palato e do arco alveolar (Pinzan et al., 2006).

2.4.Crescimento da mandíbula

A mandíbula é uma estrutura esquelética móvel, a única do crânio, constituída pelo corpo mandibular e duas porções laterais ou ramo mandibulares (Zagalo et al., 2010). Pode-se considerá-la suspensa pelos músculos mastigatórios, e liga-se à maxila e ao crânio através de uma complexa musculatura que abrange tanto o pescoço como a cabeça, a que se dá a denominação de articulações temporomandibulares (mandíbula e osso temporal). Estas articulações, participam em praticamente, todos os movimentos funcionais e fisiológicos junto com a mandíbula, como mastigar, deglutir, falar, respirar. Devido a todas essas variadas funções torna-se indispensável que sua articulação seja só dirigida apenas pelos músculos mastigatórios, obtendo um equilíbrio tanto oclusal como muscular corporal (Arellano, 2002).

Na mandíbula encontramos dois tipos de ossificação: a ossificação endocondral e a ossificação intermembranosa. A ossificação do tipo endocondral ocorre na cartilagem dos côndilos da mandíbula e a do tipo intramembranosa é responsável pelo crescimento dos ramos e corpo mandibular (Pinzan, Garib, Sanches, & Pe, 2006). O crescimento da mandíbula é responsável pelo deslocamento do osso para baixo e para a frente, o qual também é influenciado pelo movimento da base craniana média para a frente, gerando um movimento dos côndilos para trás e para cima e, contribuindo para o crescimento da mandíbula em altura (Pinzan et al., 2006). Os côndilos funcionam como um controle para o centro de crescimento por estarem localizados junto à base do crânio, onde ocorre a sua articulação que gera forças que levam a cartilagem a adaptar-se à pressão (Rakosi et al., 1999).

3. Sistema estomatognático

O sistema estomatognático é constituído pelo complexo conjunto de estruturas craniofaciais e cervicais que desenvolvem funções comuns e podem ser consideradas estáticas ou passivas (tendões, ligamentos, articulações, ossos, arcada dentária, maxila e mandíbula). Relacionam-se entre si pela articulação temporomandibular, e as estruturas dinâmicas ou ativas representam a parte neuromuscular (músculos, gânglios, nervos), que mobiliza as partes estáticas. É responsável pelas funções vitais do organismo, respiração, mastigação, sucção e deglutição, fala, articulação, pelas funções sociais, e pelo correto equilíbrio biológico do corpo humano (Machado et al., 2012). O

sistema estomatognático depende da saúde biológica e, principalmente, da perfeita harmonia funcional entre os seus componentes fisiológicos (Schinestsck & Schinestsck, 1998), que devem estar em equilíbrio para um bom funcionamento pois, qualquer alteração em alguma das suas partes acarreta um desequilíbrio total desse sistema (Coutinho, Abath, Campos, Antunes, & Carvalho, 2009; Pereira, Oliveira, & Cardoso, 2017). Estas estruturas não exercem uma função específica e individualizada, ou seja, respondem em conjunto, pelo que qualquer modificação anatômica ou funcional específica pode levar a desequilíbrios (Castro, Toro, Sakano, & Ribeiro, 2012).

As estruturas que compõem este sistema são: cavidades nasais, oral, faríngea, espaço de Donders e seios paranasais e estruturas musculares, articulares, vasculares, nervosas, ligamentares e linfáticas, assim como estruturas como o periodonto, dentes, bochechas, mucosa e pele (Susanibar, F., Douglas, C. R., & Dacillo, 2013). No início do seu desenvolvimento ocorre a formação do aparelho faríngeo, que auxilia nos segmentos do crânio e cervicais e participa no crescimento orofacial. Este irá transformar-se nas estruturas adultas, o que acontece da segunda à oitava semana de gravidez, período mais importante do seu desenvolvimento, quando qualquer alteração pode interferir na formação da estrutura cervicocraniofacial (Campos, Susanibar, Carranza, & Oliveira, 2015). Os músculos orais e faríngeos são inervados pelo quinto, nono e décimo nervos cranianos que são responsáveis pela respiração e alimentação. Esses músculos também são importantes para a postura da face (Moyers, 1991).

A musculatura orofacial representa as funções essenciais como respiração e deglutição, assim como a expressão e a comunicação. E essas funções estão diretamente ligadas entre si, e podem determinar a postura da cabeça, mandíbula, língua e músculos (Moyers, 1991).

3.1. Funções do sistema estomatognático

O sistema estomatognático é capaz de executar diversas funções, como já foi referido acima, que podem ser classificadas em dois tipos: primárias e secundárias. As primárias representam as ações relacionadas com a mastigação, deglutição, saliva e fala, já as secundárias envolvem a postura, os gestos e a respiração.

Estas funções estão diretamente relacionadas com a morfologia, a qual se modifica e amadurece com o crescimento e desenvolvimento craniofacial. No entanto, deve haver, sempre um equilíbrio entre elas para poder exercer os efeitos adequados que mantém a saúde do sistema estomatognático. Abaixo é feita uma descrição das características de algumas destas funções, pois elas se correlacionam entre si e também podem interferir no modo respiratório (Marchesan, 1990).

A sucção é uma função inata do ser humano, um reflexo simples e importante para o seu desenvolvimento logo após o nascimento, através da amamentação natural ou artificial, e que exercita também a sua musculatura. O posicionamento da língua e do lábio inferior durante a amamentação favorece o desenvolvimento da deglutição fisiológica, promovendo a forma da deglutição adulta (Peres, Barros, Peres, & Victora, 2007). Durante a sucção são efetuados movimentos de abertura, de fecho e o avanço da mandíbula, que auxiliam no crescimento e desenvolvimento da musculatura oral e da face.

Responsável por uma das funções mais importantes do sistema estomatognático, a mastigação é um processo mecânico que inclui atividades neuromusculares e digestivas e é responsável pela trituração dos alimentos. O processo mastigatório fisiológico é bilateral alternado, onde as forças se distribuem e intercalam entre trabalho e repouso, favorecendo o equilíbrio funcional e muscular e auxiliando no desenvolvimento da erupção dentária, sendo portanto, importante para o crescimento craniofacial harmonioso (Pastana, Costa, & Chiappetta, 2007). As alterações mastigatórias mais comuns são: tempo de mastigação, atividade muscular em excesso, interposição de lábios, presença de ruídos e, boca aberta.

Logo após a mastigação inicia-se o processo de deglutição, atividade consciente na fase oral que envolve uma ação neuromuscular complexa. Pode ser classificada como deglutição anatômica ou funcional e apresenta a fase oral, faríngea e esôfago-gástrico (Marchesan & Junqueira, 1997). Na infância, até uns quatro anos de idade o processo de deglutição ocorre com a língua entre os maxilares e não se encostam, depois dessa idade já passa para a deglutição madura, que os maxilares estão em oclusão e a língua encontra-se na ponta anterior do palato e pouquíssima contração dos lábio (Vellini-Ferreira, 2004). Na presença de algum defeito anatômico as estruturas adaptam-se para

promover a deglutição, o que mantém as funções do sistema estomatognático no caso de alguma má oclusão (Navarro et al., 2013).

Durante a deglutição, a língua tem um papel essencial no ato de engolir, pois ajuda a empurrar o bolo alimentar para a faringe e é impulsionada para a frente. A pressão necessária para deglutir, requer a estabilização da mandíbula e língua, mantendo os dentes em oclusão com o auxílio dos músculos elevatórios. Na ausência de dentes são os músculos faciais que exercem esta função (Moyers, 1991).

Já a fala é uma característica concedida ao ser humano, onde há interação entre as capacidades biológicas inatas e a estimulação ambiental, que inclui o sistema fonarticulatório de natureza muscular e o sistema nervoso central (Navarro et al., 2013). A articulação da fala envolve o mesmo posicionamento da língua durante a deglutição, para os fonemas produzidos na ponta da língua, com projeção anterior da língua. Porém nem todo indivíduo com deglutição atípica vai apresentar alterações na fala (Moyers, 1991).

3.1.1. Respiração nasal

Desenvolvida a partir dos primeiros instantes de vida, logo após o nascimento, a respiração, é uma das funções vitais do ser humano (Felcar et al., 2010). Ao nascer, as vias aéreas têm que se abrir para facilitar a passagem de ar pelas narinas e faringe, o que favorece o posicionamento dos maxilares e da língua (Proffit & Fields Jr., 2007). Através dela ocorre o processo de troca gasosa e filtragem de partículas e microorganismos do oxigênio do meio externo, que chega aos pulmões na temperatura ideal e favorece a oxigenação (Felcar et al., 2010).

A respiração nasal ocorre através das vias aéreas, que são constituídas pela boca, fossas nasais, faringe, laringe, traqueia, brônquios e bronquíolos (Zagalo et al., 2010). As vias aéreas estão divididas em vias superiores e inferiores, as superiores incluem a cavidade oral, estrutura nasal, orofaringe, nasofaringe e laringofaringe (Lester & Hoit, 2014). A sua complexa anatomia torna-a vulnerável a ser a causa de obstruções das vias aéreas superiores, na presença de anomalias anatómicas e fisiológicas (Vig, 1998).

O correto desenvolvimento e funcionamento das vias aéreas permite ao ser humano respirar pelo nariz com a boca fechada (Page & Mahony, 2017), o qual beneficia o desenvolvimento e o crescimento anatômico e funcional das inúmeras partes do corpo, diretamente relacionadas com a manutenção do arranjo esquelético e, das funções orofaciais, além do desenvolvimento mental e físico (Machado et al., 2012), diminui a região de palato mole e melhora potencialmente a função dos músculos dilatadores das vias aéreas para ajudar a mantê-las abertas (Torre & Guilleminault, 2018).

O pico de crescimento orofacial ocorre nos dois primeiros anos de vida, aos 6 anos de idade, já quase 60% da face adulta se desenvolveu. Portanto, é indispensável estabelecer a respiração nasal desde o nascimento para maximizar o desenvolvimento correto do crescimento ósseo e das vias aéreas superiores (Torre & Guilleminault, 2018).

3.1.1.1. Fisiologia da respiração nasal

A passagem do ar ocorre pelo trato respiratório nasais e orais que passa pela faringe, a laringe e a traqueia como demonstra a figura 2. O fluxo de ar, quando passa através do trato respiratório, está sujeito a resistências de vários níveis; quando ocorrem, os músculos respiratórios do tronco e do pescoço tendem a aumentar o seu esforço para compensar o aumento da resistência nasal (Miller & Vargervik, 1979).

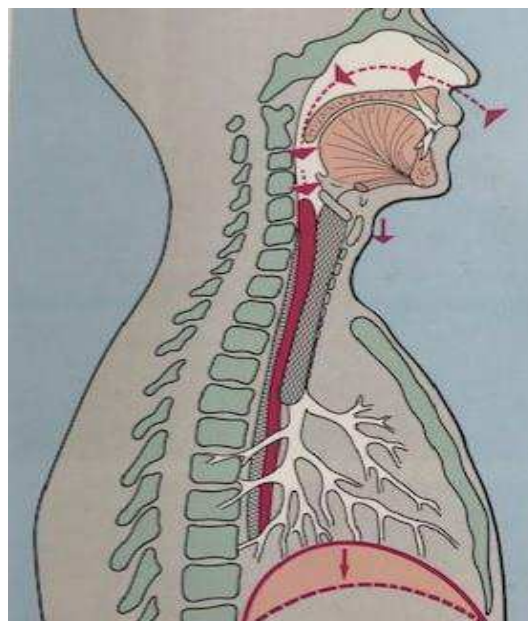


Figura 2: Trajeto da respiração nasal durante a inspiração; deslocamento da laringe e do diafragma para baixo. (adaptado de Rakosi, Jonas, & Graber, 1999)

Durante a inspiração, o ar entra pela cavidade oral e cavidade nasal. Durante o seu trajeto, o ar é aquecido, umidificado e filtrado pelas células e estruturas anexas da mucosa de revestimento do nariz (Aniceto et al., 2015). Isto ocorre de forma automática e voluntária e abrange três funções: ventilação, difusão e perfusão. A ventilação pulmonar pode ocorrer de duas maneiras, pelas as narinas (preferencialmente em descanso) e pela boca (em atividade por demanda de mais oxigênio), pois depende da necessidade do organismo (Giuca et al.,2009).

Quanto menos turbulento for esse percurso, maior será o fluxo e menor a resistência. Porém, isso não ocorre em casos de obstrução quando necessita de maior pressão para aumentar o fluxo de ar (Rubin, 1979). É possível verificar que, quando ocorre resistência na entrada do fluxo de ar através da cavidade nasal, a respiração altera-se e o indivíduo começa a usar tanto o nariz como a boca. Isto pode acontecer devido à grande quantidade de influxo de ar, maior que a capacidade da cavidade nasal suporta ou por alguma obstrução como, por exemplo, devido ao estreitamento da mesma (Lester & Hoit, 2014).

Apesar da maioria dos indivíduos serem respiradores nasais, todos respiram parcialmente pela boca, e em algumas situações fisiológicas têm necessidade maior de ar. Durante um exercício físico, por exemplo, ocorre um esforço máximo para entrada de ar, onde metade deste vem pela boca. Durante o repouso o esforço para se respirar pelo nariz é muito maior do que pela boca, o que pode ocasionar alguma obstrução nasal, como o congestionamento e a respiração fica parcialmente oral (Proffit & Fields Jr., 2007).

3.2 Respiração oral

Para Lusvarghi (1999), o respirador oral apresenta uma alteração no modo respiratório através da cavidade nasal, por esta ser insuficiente, obtendo auxílio da boca ou utilizando apenas a boca para respirar. O ato de respirar pela boca tem uma etiologia multifatorial e pode ser causado por uma obstrução anatômica (Harari, Redlich, Miri, Hamud, & Gross, 2010), como, por exemplo, a das vias aéreas, que leva a uma alteração no modo respiratório. Nas crianças, essa obstrução pode ser sutil e ocorrer por diversas razões (Page & Mahony, 2017).

A idade em que a criança se torna respiradora oral pode aumentar as chances de alterar o crescimento facial, porque as taxas de crescimento variam durante o desenvolvimento e é razoável pensar que a respiração oral se inicia antes do surto de crescimento, provocando um grande impacto nos tecidos esqueléticos (Souki et al., 2012). O pico de desenvolvimento craniofacial ocorre nos primeiros 10 anos de vida, se a ocorrência de alguma obstrução das vias aéreas se mantiver, a chance de se tornar um respirador oral crônico é elevada (Mocellin, 1992).

O risco de efeitos adversos devido a qualquer hábito oral depende de quatro fatores: frequência, intensidade, duração e suscetibilidade (Souki et al., 2012). Hábitos repetitivos ou por obstrução mecânica podem ocasionar a respiração oral, o que leva a uma mudança tanto na parte óssea, no tipo facial, como no corpo, como um todo, sendo necessária uma avaliação multidisciplinar (Costa et al., 2005).

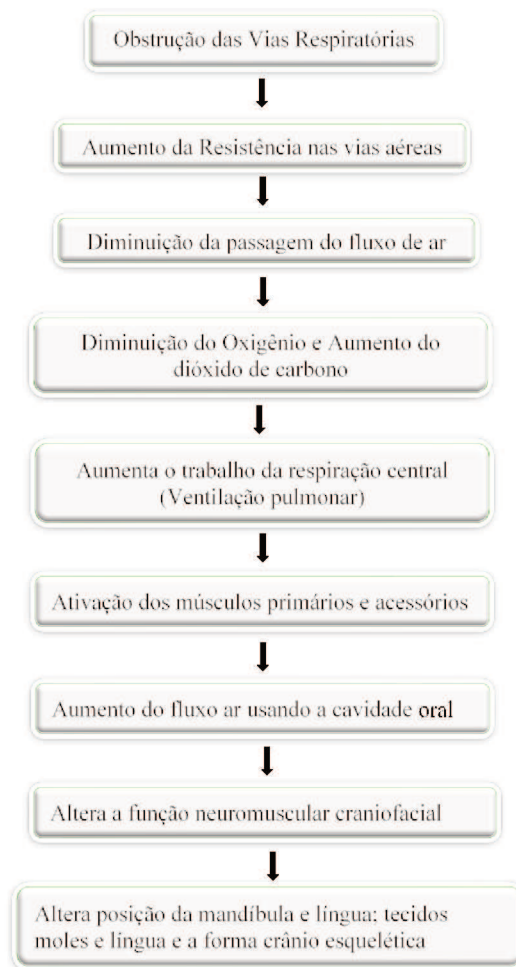


Figura 3: Esquema representando a alteração da respiração (adaptado de Miller & Vargervik, 1979).

O que ocorre com o respirador oral é que durante a inspiração e expiração o ar passa pela cavidade oral, gerando um aumento da pressão aérea intraoral. O palato altera-se e fica mais profundo, e ao mesmo tempo, como o ar não passa pela cavidade nasal, o mesmo não chega aos seios maxilares que ficam comprimidos (Vellini Ferreira, 2004). Desta forma, os seios paranasais não são ventilados corretamente, o que reduz o crescimento da matriz capsular descrito por Moss. Baseado neste fundamento, qualquer alteração nas vias aéreas influencia de modo negativo o desenvolvimento craniofacial (Subtelny, 1975). Estas alterações podem ocorrer devido a bloqueios na passagem do fluxo de ar pelas vias aéreas, por malformação, desvio de septo ou inflamações da mucosa, entre outras, conforme demonstra a figura 3 (Lessa et al., 2007).

Citando Nordlund e, Korner (1981), os efeitos prejudiciais da respiração oral não se limitam a arcos dentários estreitos, mas também incluem o subdesenvolvimento da cavidade nasal e da maxila. Acredita-se que o estreitamento das arcadas dentárias esteja relacionado com distúrbios no equilíbrio da musculatura da língua e da bochecha com compressão medial dos processos alveolares, impulsionando o segmento anterior para a frente. Os autores afirmaram que em pessoas com faces longas e estreitas, a nasofaringe fica visível, o que provoca a diminuição da respiração nasal (Klein, 1986).

3.2.1 Etiologia da respiração oral

As causas da respiração oral podem ser diversas, como obstruções físicas, hipertrofia nas tonsilas palatinas e faríngeas, pólipos nasais, desvio de septo, rinite alérgica e hipertrofia dos cornetos nasais, ou hábitos orais deletérios como sucção prolongada de chupeta ou dedo e, posicionamento incorreto da língua, entre outros, que causam alterações na arcada dentária alterando o seu equilíbrio (Harari et al., 2010).

Para Rickett, (1968), os primeiros sinais de ligação de uma síndrome respiratória obstrutiva foram a presença de adenoides ou tonsilas volumosas, e interposição da língua durante a deglutição. Grippaudo et al., (2016) afirmaram que as principais causas da obstrução das vias aéreas são rinite alérgica e hipertrofia das adenoides, mas para Harari et al. (2010), é especificamente na hipertrofia das adenoides na população pediátrica, onde o fenómeno da respiração oral tem maior relevância porque influencia negativamente o crescimento e o desenvolvimento. Porém, o espaço ocupado pelas

tonsilas faríngeas é mais significativo do que o tamanho delas, pois a preservação do espaço faríngeo para respiração é a função mais primitiva. E distúrbios como a postura da língua, tenacidade muscular, posição da mandíbula podem alterar esse espaço (Bizzeto, 2004).

Geralmente, estes distúrbios estão associados a vários sintomas: falta de fluxo aéreo nasal, espirros, comichão, coriza, mas também ronco, possível síndrome da apneia obstrutiva do sono e aumento de infecções respiratórias, como otites, sinusites e amigdalites. (Harari et al., 2010). A respiração 100% oral é muito raro de se encontrar, mas pode ocorrer quando existe obstrução nasal total, como atresia das canoas com obstrução óssea total ou de partes moles das narinas posteriores, que impede o fluxo aéreo nasal (Vig, 1998). A respiração oral crônica pode estar associada a alergias, infecções, inflamações da mucosa e, obstrução mecânicas das narinas (Proffit & Fields Jr., 2007).

3.2.2 Características do respirador oral

O correto posicionamento dos tecidos orofaciais caracterizados por uma posição de descanso com a língua em contato com o palato, lábios levemente selados e os dentes anteriores quase em contato, favorecendo assim uma base para o desenvolvimento facial e dentário normal (Knösel et al., 2011).

A função adaptativa do respirador oral, presume modificações posturais comprovadas por episódios recorrentes e por longos períodos, o que acarreta um desequilíbrio miofuncional no ser humano, que procura garantir a função respiratória, e essas alterações funcionais tornam-se estruturais com o tempo, envolvendo não só os órgãos, como toda a estrutura corporal (Arellano, 2002).

As características faciais encontradas no respirador oral são:

- Posicionamento da língua para baixo
- Lábios entreaberto e rachados
- Face longa e entristecida
- Narinas estreitas
- Lábios encurtados

- Lábio inferior volumoso e evertido
- Olheiras
- Bochechas caídas, flacidez da musculatura da face

A síndrome da respiração oral, também conhecida como síndrome da face longa, acontece quando a criança altera a respiração nasal por competência oral ou mista e apresenta as chamadas “faces adenoideanas” típicas: redução no prognatismo facial, nariz e narinas pequenas, lábio superior curto e presença de boca aberta e esta causa rotação para trás e para baixo da mandíbula, influenciando o desenvolvimento vertical da face anterior inferior e dimensão ântero-posterior mais estreita das vias aéreas (Abreu, Rocha, & Lamounier, 2008; Chambi-Rocha, Cabrera-Domínguez, & Domínguez-Reyes, 2018) Apresenta também características como eversão do lábio inferior, saliva nas comissuras labiais, lábios ressecados, lábio superior encurtado (Martinelli, Fornaro, Oliveira, Ferreira, & Rehder, 2011). Num estudo realizado sobre respiradores orais, foram encontrados 62,5% com aumento excessivo da face, sendo esta bastante estreita e 22,5% com face longa e estreita (Sies, Farias, & Vieira, 2007).

A síndrome da face longa não ocorre por acaso, pois foi realizado um estudo para comparar o padrão respiratório de pacientes normais e pacientes de face longa, com técnicas respirométricas, tendo-se concluído que os que apresentavam a face longa tinham um menor fluxo de ar através das vias aéreas (Vig, 1998). A compensação que é feita por causa da diminuição desse fluxo aéreo nasal e com vista a facilitar a respiração provoca a redução da tenacidade do músculo orofacial o que leva a alterações posturais como incompetência labial, baixa posição da língua no soalho da boca e aumento da altura facial vertical com rotação da mandíbula no sentido horário (Grippaudo et al., 2016; Harari et al., 2010).

Segundo Vig (1998), o protótipo do respirador oral apresenta um aumento da altura da face inferior e postura labial, base alar estreita, e o clínico pode esperar encontrar um arco maxilar estreito e um abóboda palatina alta com má oclusão de classe II de Angle e mordida cruzada posterior. O ideal é realizar uma intervenção o mais cedo possível, para melhorar a estabilidade dos maxilares a longo prazo, e anular o fator de risco para o crescimento facial e funções dos músculos periorais.

De um modo geral, a respiração oral é prejudicial para saúde, pelo que o facto da criança manter os lábios selados propicia uma boa condição de saúde, para além de manter a pressão interna negativa da boca, o que é imprescindível para o adequado desenvolvimento orofacial e neuromuscular e a manutenção da tônica muscular. Estudos relatam que a respiração nasal e oral juntas rompem a pressão interna negativa da boca, o que interfere no sistema estomatognático, devido à condição postural dos órgãos fonoarticulatórios o que e pode gerar diversas adaptações, tais como: queda do lábio inferior, boca constantemente em posição entreaberta e hipofunção do músculo orbicular, língua com ponta rebaixada no soalho oral e o dorso elevado ou posicionada em contato anterior com os dentes, deglutição atípica, hiperfunção do músculo do mento, aumento da face na vertical, assimetrias faciais, respiração ruidosa, palato duro profundo e/ou estreito e alterações de mordida e oclusão (Mattos, 2018; Pacheco, Berwig, & Neu, 2012).

A respiração oral pode mudar o crescimento dos maxilares e alterar a posição dentária, postura da cabeça e língua, pois é necessário baixar a mandíbula e a língua e inclinar a cabeça para trás. Os maxilares ficam separados, mais pelo movimento da maxila para cima e inclinação da cabeça para trás do que o posicionamento da mandíbula para baixo (Pacheco, Berwig, & Neu, 2012; Proffit & Fields Jr., 2007).

O posicionamento da língua em contato com o céu da boca em repouso e durante a ingestão, exerce uma força lateral que contrabalança com a força interior exercida pelos músculos bucinadores, mantendo-se a integridade da maxila em desenvolvimento. Quando a língua repousa no palato, os dentes irrompem em torno desta produzindo a forma normal ou saudável do arco maxilar. No momento em que a criança respira pela boca e a língua vai para o soalho da boca, os músculos bucinadores continuam a empurrar para dentro, o que causa o colapso da maxila, conforme mostra a figura 4 (Flutter, 2006). Em consequência de uma maxila estreita com o palato alto, apinhamento dentário e retrognatismo ou prognatismo da mandíbula, devido à falta de crescimento maxilar, influenciada pela posição da língua, pois quando é deslocada para frente as forças centrífugas e centrípetas que agem na maxila não se encontram balanceadas. A isso acresce a hiperatividade do bucinador na musculatura de expressão facial (Rakosi et al., 1999). O modelo subjacente a esta teoria baseia-se no pressuposto de que as forças

neuromusculares ativas são responsáveis pelo equilíbrio da posição do dente (Engelke et al., 2011).

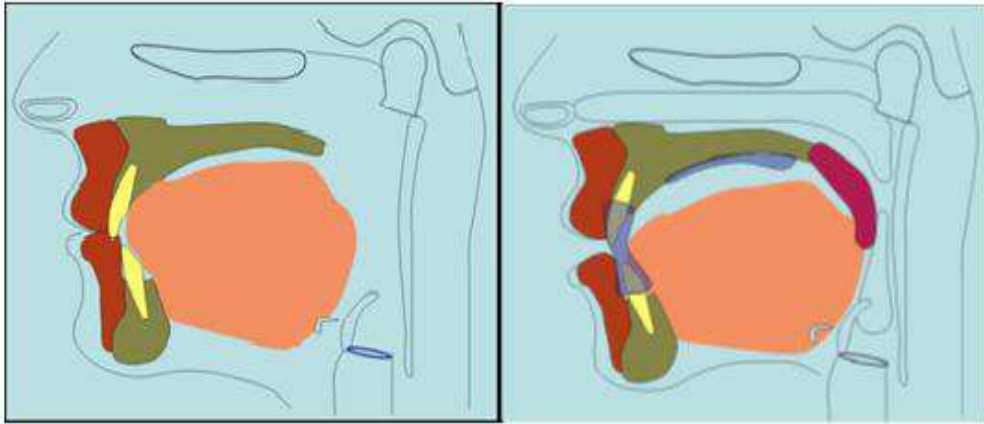


Figura 4: Posicionamento da língua e correto selamento labial na respiração nasal e posicionamento da língua durante a respiração oral (adaptado de Engelke et al., 2011)

A respiração oral crónica apresenta um conjunto de sinais e sintomas, que alteram o equilíbrio facial e proporcionam características típicas como: boca aberta, hipotonia da língua e cianose intraorbitária, face longa e entristecida, lábios entreabertos e gretados, bochechas caídas, olheiras, flacidez total da musculatura da face e narinas estreitas, como demonstra a figura 5.

Em geral, o respirador oral opta por alimentos pastosos, come de boca aberta, podem babar-se durante o sono e manifesta diferenças no comportamento, como sono agitado, nervosismo e, dificuldade de concentração. Mostra-se, inquieto, ansioso e impaciente, tem baixo rendimento escolar e baixa aptidão desportiva (Felcar et al., 2010) Além disso, existem problemas médicos e sociais frequentemente relacionados com o cansaço devido à falta de sono, que é interrompido pela respiração oral e pela apneia do sono, como distúrbio de deficit de atenção e hiperatividade (Grippaudo et al., 2016).

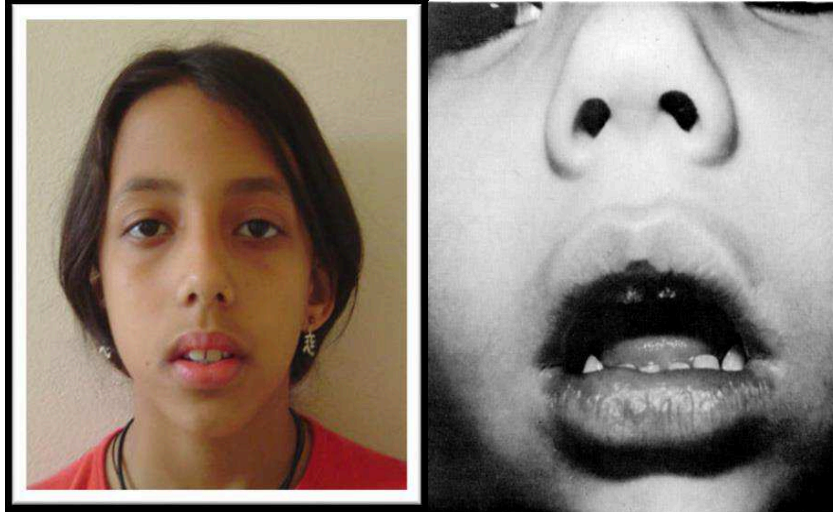

Figura 5: Características do respirador bucal (adaptado de Aniceto et al., 2015; Principato, 1991)

3.3 Oclusão

A oclusão dos dentes está relacionada com padrões estéticos e dinâmicos que ocorrem entre os dentes opostos, e envolve as relações funcionais de todas as partes do sistema mastigatório como ossos, articulação temporomandibular, músculos e tecidos de suporte (Galvão, 1997).

O conceito de oclusão começou a ser desenvolvido no final do século XIX, à medida que as noções de oclusão protética se desenvolveram e foram passadas à dentição natural. Angle foi o responsável pela maior parte do desenvolvimento do conceito de oclusão dentária. Em 1890, o autor publicou a classificação da má oclusão, subdividindo os principais tipos de má oclusão, e ainda a definição exata do que seria oclusão normal. O seu princípio baseou-se nos primeiros molares superiores e inferiores permanentes de maneira que a cúspide mesiovestibular do molar superior ocluisse no sulco vestibular do primeiro molar inferior. Se esta relação estivesse presente e os dentes corretamente posicionados numa linha de oclusão, a mesma denominar-se-ia oclusão normal (Proffit & Fields Jr., 2007). Nos anos 70, Andrews estendeu a classificação normal de Angle, reestruturou os pré-requisitos estáticos da oclusão ótima, denominados como as “seis chaves de oclusão” que se baseiam na posição dentária, especificamente na morfologia da coroa dentária. As seis chaves de oclusão normal são: relação molar interarcos; angulação mesiodistal de coroa; inclinação labiolingual de coroa; rotações; contatos proximais; plano oclusal (curva de spee) (Rakosi et al., 1999). As seis chaves são elementos independentes do sistema estrutural; a ausência de uma

ou mais levam a uma oclusão não adequada e constituem bases sólidas para a avaliação oclusal e metas de tratamento para a maioria dos pacientes (Feres, Portella, & Feres, 2005).

O conceito de oclusão normal foi muitas vezes confundido com o de oclusão ideal, que exerce todas as funções fisiológicas do sistema mastigatório, preservando todas as estruturas, enquanto o conceito de normalidade pressupõe, em qualquer sistema biológico, o rompimento das funções fisiológicas do sistema para adaptação dos valores considerados normais (Feres et al., 2005). Na Alemanha, o conceito de mordida correta é equivalente à oclusão normal. No entanto, olhando para o crescimento natural dos dentes num adulto durante a vida, tem que se considerar que a oclusão normal é uma exceção e não a regra. Muitos são capazes de obter uma aproximação aos critérios da oclusão normal, mas uma oclusão normal ideal naturalmente desenvolvida raramente é encontrada. O termo oclusão normal refere-se apenas ao princípio oclusal e não a várias formas morfológicas de oclusão normal estática e dinâmica que surgem devido aos diferentes princípios esqueléticos de cada pessoa (Slavicek, 2015).

Com o conceito de oclusão normal definido no início do século XX a ortodontia não consistia apenas na correção de dentes tortos, mas sim no tratamento da má oclusão resultante da mudança durante o crescimento e desenvolvimento. A radiografia cefalométrica possibilitou aos médicos dentistas avaliar as posições dos dentes e dos maxilares ocorridas durante o crescimento, onde muitos casos de más oclusões classe II e III resultavam de relações maxilares deficientes e não apenas de dentes desalinhados (Proffit & Fields Jr., 2007).

As más oclusões caracterizam desvios de normalidade da arcada dentária, da estrutura craniofacial ou de ambos, com respostas diferentes tanto nas diversas funções do sistema estomatognático quanto na aparência e autoestima dos indivíduos afetados (Suliano et al., 2007). A má oclusão e a deformação dentofacial acontece devido a mudanças no processo de desenvolvimento, sendo por isso necessário a sua avaliação comparativamente com o desenvolvimento normal. O conhecimento da etiologia da má-occlusão é fundamental, pois na maioria das vezes necessitamos remover a causa para corrigir o defeito (Proffit & Fields Jr., 2002; Vellini Ferreira, 2004). O binómio causa-efeito é mais que verdadeiro, e o agente que causa as más oclusões não atua isolado,

mas sim associado a outros fatores. Quando uma criança apresenta dentes anteriores e superiores projetados e com respiração oral, amígdalas grandes e adenoides volumosas, lábio curto, hipotônico e desprovido de função, onde todos estes fatores estão associados (Vellini Ferreira, 2004).

O desenvolvimento craniofacial e a má oclusão estão relacionados com diversos fatores que os influenciam, tanto no tamanho e forma dos arcos maxilares, como também na relação com os tecidos moles (lábio, bochecha e língua). A maioria das más-oclusões demonstram ser uma variação do desenvolvimento normal (Nanda, 2000). A diferenciação da tendência da forma de crescimento facial é determinada pela alteração do crescimento nos dois sentidos, vertical e horizontal. Um crescimento maior no sentido ântero-posterior, posiciona a mandíbula mais para frente e no sentido vertical mais para baixo. A resultante de um crescimento natural ou o efeito da resposta maxilar e/ou mandibular nos sentidos vertical e/ou horizontal pode gerar um prognatismo, ou retrognatismo e diferentes tipos faciais (Kreia et al., 2011).

São vários métodos de classificação da oclusão que foram criados. No entanto, apenas, dois subsistem aos dias de hoje e são usados rotineiramente: o sistema Angle, que é usado mundialmente, e o sistema de Simon, que são baseados no plano orbital, sagital e de Frankfurt, muito usados nas análises cefalométricas (Moyers, 1991) e importante na análise da posição dos dentes e maxilares em relação ao esqueleto craniofacial(Vellini-Ferreira, 2004).

Angle definiu as três classes de más oclusões, conforme aparece na figura 7, de acordo com a relação oclusal dos primeiros molares (Moyers, 1991), que são alterações esqueléticas relacionadas com o plano ântero-posterior:

A normocclusão ou “oclusão normal”, conhecida como a “chave de molar”, é a relação correta entre os molares superiores e inferiores, como definida na classe I de Angle abaixo, que está relacionada na figura 6, na qual é muito frequente apresentarem perfil reto e equilíbrio nas funções da musculatura peribucal, mastigatória e da língua e dentes na linha de oclusão (Vellini-Ferreira, 2004).

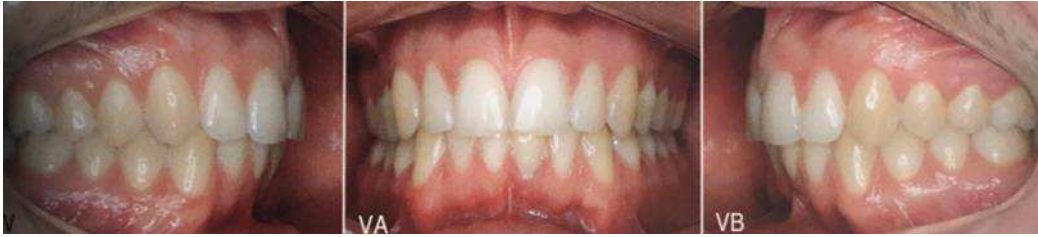

Figura 6: Exemplo da normocclusão em classe I (adaptado de Graber et al., 2017)

Classe I: Cúspide mesiovestibular do primeiro molar superior oclui no sulco mesiovestibular do primeiro molar inferior, relação normal dos molares, mas linha de oclusão errada por mal posicionamento dentário, por rotações, apinhamentos e outros;

Classe II: Molar inferior distalmente posicionado em relação ao molar superior, sem definição de linha de oclusão.

Classe III: Molar inferior mesialmente posicionado em relação ao molar superior, sem definição de linha de oclusão.

A linha de oclusão pode encontrar-se alinhada ou desalinhada nas más oclusões de classe II e III. Porém a má oclusão de classe I e a oclusão normal só diferem na linha de oclusão, onde se encontra desalinhada (Proffit & Fields Jr., 2007).

Arkerman e Proffit adicionaram à classificação de Angle cinco características que devem ser avaliadas e consideradas como: apinhamento e assimetria nos arcos dentários e projeção dos incisivos, reconhecer a relação entre protusão e apinhamento, incluiu a classificação de Simon e informações sobre proporções esqueléticas maxilomandibulares num ponto apropriado (Proffit & Fields Jr., 2007).

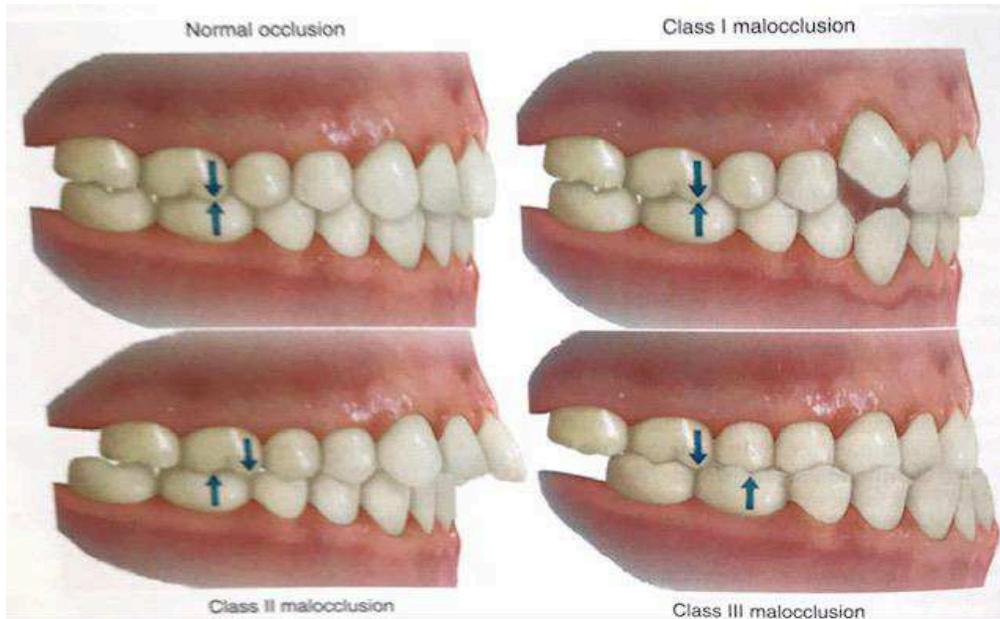


Figura 7: Posicionamento dos primeiros molares permanentes nos diferentes tipos de classe (adaptado de Graber, Vanaesdall Jr., Vig, & Huang, 2017)

3.3.1 Alterações das relações esqueléticas e dentárias no plano sagital

Quando existe um problema ântero-posterior na oclusão ou em relação ao posicionamento dos dentes anteriores, por crescimento excessivo ou negativo dos maxilares, mal posicionamento dos dentes na base óssea, ou os dois casos em conjunto.

3.3.1.1. Classe I de Angle

Na má oclusão de classe I, os problemas que ocorrem são normalmente devido a falta de espaço no arcada dentária (apinhamento dentário) caso da figura 8, ou excesso de espaço (diastemas), mordida aberta, mordida profunda ou sobremordida, mordida cruzada e protusão dentária (Vellini-Ferreira, 2004).

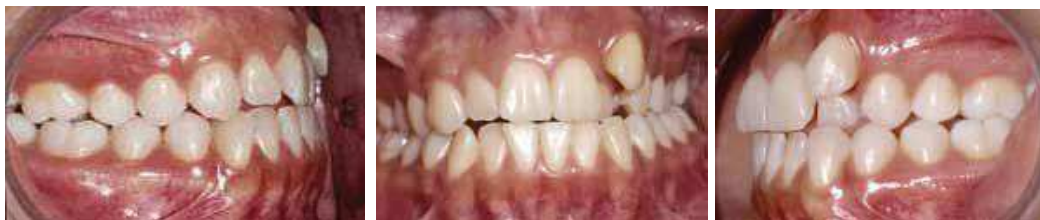

Figura 8: Paciente Classe I com má oclusão com apinhamento dentários (adaptado de Nojima, 2011)

3.3.1.2. Classe II de Angle

Na má oclusão caracterizada por alteração no plano sagital dos primeiros molares permanentes, todo o arco maxilar é deslocado anteriormente ou o arco

mandibular é retraído em relação ao arco superior. Dentro da classe II distingue-se diferentes tipos ou divisões (Brusola, 2000).

As más oclusões de classe II de Angle foram subdivididas em divisão 1º e a divisão 2º e geralmente apresentam perfis convexos. A divisão 1º apresenta inclinação vestibular dos incisivos superiores como na figura 9, frequentes em pacientes com problema de desequilíbrio da musculatura facial. Essa desordem com projeção dos dentes é conhecida como *overjet* (Vellini-Ferreira, 2004), podendo afetar ambos os lados, sendo bilateral direita e esquerda, ou afetar somente uma das arcadas, no caso unilateral, chamando de Classe II subdivisão direita ou esquerda (Brusola, 2000).

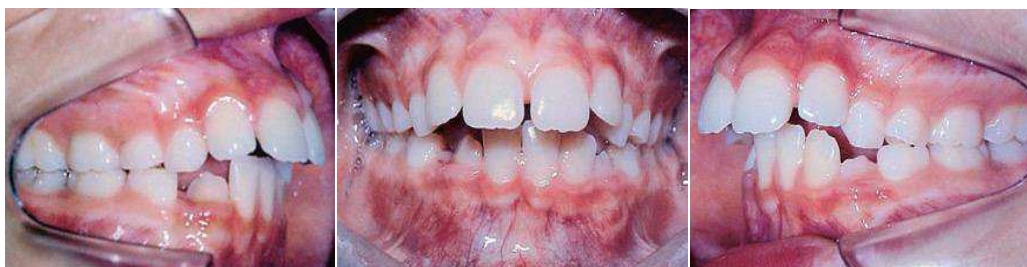

Figura 9: Paciente classe II divisão 1 bilateral com *overjet* (adaptado de Freitas, 2009).

A divisão 2º da classe II de acordo com a figura 10 não apresenta trespasse horizontal dos incisivos superiores, que se encontram lingualizados ou verticalizados como na figura 10. Os pacientes apresentam um perfil facial mais reto e levemente convexo, associados com uma musculatura mais equilibrada, podendo estar associado a mordida profunda, por ausência dos toques entre os incisivos (Vellini-Ferreira, 2004), incisivos centrais superiores retoinclinados e os incisivos laterais com inclinação vestibular (Brusola, 2000).

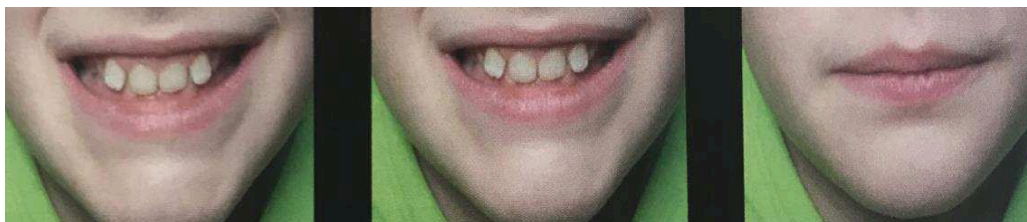


Figura 10: Paciente classe II divisão 2 de Angle (adaptado de Graber et al., 2017).

3.3.1.3. Classe III de Angle

A classe III de Angle é caracterizada pelo avanço da mandíbula em relação à maxila e também pode haver subdivisões no caso de ocorrer bilateralmente ou

unilateralmente. A relação dos dentes incisivos encontra-se geralmente invertida, sendo que os incisivos superiores ocluem na lingual dos incisivos inferiores (Brusola, 2000). Os pacientes que apresentam má oclusão de classe III têm características determinantes como: perfil côncavo, musculatura na maioria das vezes desequilibrada, mordida cruzada anterior e posterior frequentes, como se pode ver na figura 11 (Vellini-Ferreira, 2004).

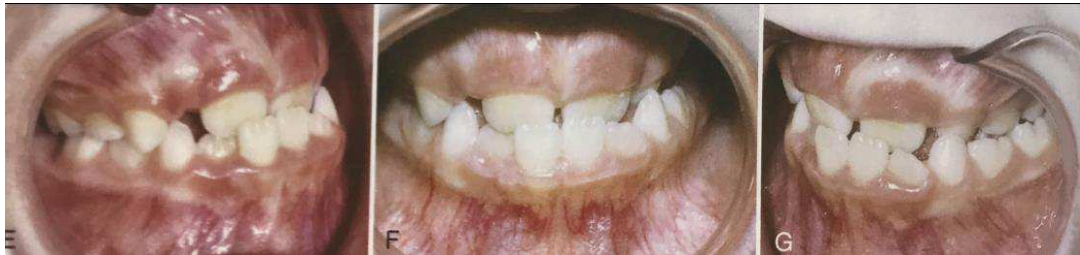

Figura 11: Paciente classe III de Angle (Graber et al., 2016).

3.3.1.4. Overjet

O *overjet* representa o plano ântero-posterior, é considerado um *overjet* aceitável quando os incisivos superiores se apresentam à frente dos inferiores e o bordo incisivo dos inferiores toca levemente a superfície palatina dos incisivos superiores. Quando esse trespasse dos incisivos superiores se projeta muito à frente dos inferiores e podemos medir em milímetros no plano horizontal, dizemos que está acentuado. Quando os bordos incisivos dos superiores ocluem no bordo incisivo dos inferiores, esta oclusão está em topo. Na região dos posteriores a cúspide palatina dos incisivos superiores precisa ocluir no sulco oclusal dos dentes inferiores (Figura 12) (Sies et al., 2007).

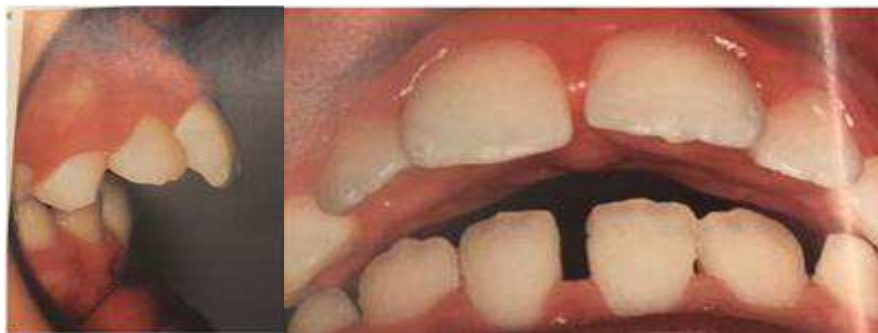

Figura 12: *Overjet* acentuado (Vellini-Ferreira, 2004)

3.3.2. Alterações das relações esqueléticas e dentárias no plano vertical

Ocorre quando não há contato entre os dentes superiores e inferiores, ou quando esse trespasse ocorre em excesso, pode ser pelos dentes estarem em infra oclusão ou por erupcionarem além da linha de oclusão. As alterações verticais são as mais difíceis de se corrigir, e menos estáveis após o tratamento (Maciel & Leite, 2005; Santos, Cavalcanti, Sarmento, & Aguiar, 2010).

3.3.2.1. Trespasse vertical diminuído - mordida aberta

É definida por uma alteração na dimensão vertical sem contato entre o arco maxilar e o arco mandibular em que a abertura pode apresentar diversos tamanhos (Cirelli, C. C.; Martins, L. P.; Melo, A. C. M.; Paulin, 2001; Monguilhott, Frazzon, & Cherem, 2003), podendo afetar apenas uma região limitada ou toda arcada dentária o que não é muito comum. É com frequência vista na região anterior dos incisivos, devido, sobretudo, a hábitos deletérios, conforme mostra a figura 13, onde não há contato entre os incisivos. Nesses casos, normalmente não ocorrem alterações esqueléticas em relação ao padrão de crescimento vertical sendo classificada como uma mordida aberta simples. Porém quando ocorre alteração esquelética durante o crescimento da face e desenvolvimento dentoalveolar, é caracterizada como uma mordida aberta complexa que normalmente apresenta mordida aberta anterior e posterior como na figura 14 (Maciel & Leite, 2005; Proffit & Fields Jr., 2007). A mordida aberta nos dentes posteriores ocorre pela erupção incompleta dos dentes ou por contatos inadequados dos dentes (Linden, 1986; Monguilhott et al., 2003).

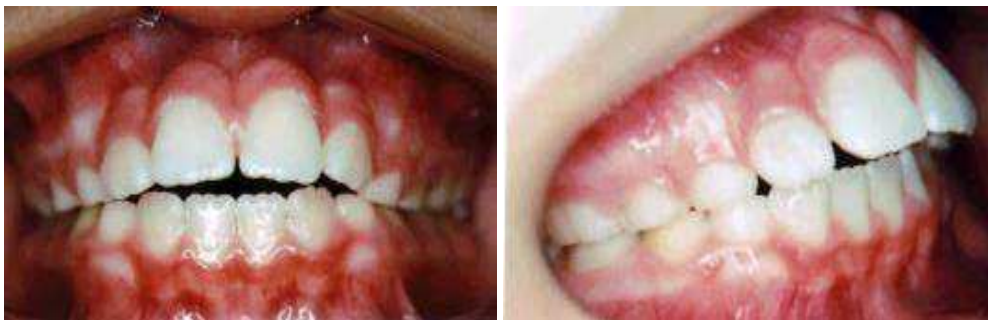

Figura 13: Mordida aberta Anterior (adaptado de Maciel & Leite, 2005)

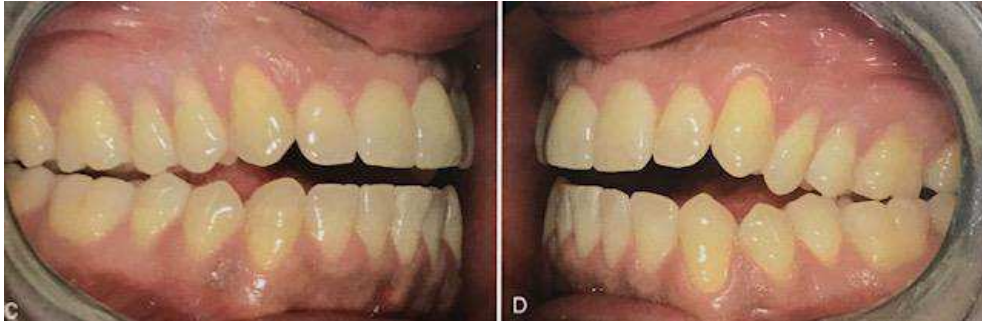


Figura 14: Mordida aberta completa anterior e posterior (adaptado de Graber et al., 2017).

3.3.2.2. Trespasse vertical aumentado - sobremordida

A sobremordida é de difícil diagnóstico, sendo necessário uma equipe multifatorial e um diagnóstico diferencial. Caracteriza-se por uma má oclusão no sentido vertical, que engloba a parte esquelética, dentária e neuromuscular, onde apresenta um trespasse vertical excessivo na região dos incisivos. Pode estar relacionada com problemas dentoalveolares, e com o excesso de erupção dos incisivos ou falta da irrupção dos dentes posteriores, por disfunção dos lábios ou língua e alteração de crescimento da maxila e mandíbula, como na figura 15 abaixo (Brito, Leite, & Machado, 2009)

Nota-se trespasse dos incisivos, de canino a canino, considerado normal onde os dentes superiores devem ultrapassar mais da metade da coroa dos dentes inferiores. Na parte posterior deve ocorrer o contato da face oclusal dos pré-molares e molares superiores com a face oclusal dos pré-molares e molares inferiores (Sies et al., 2007).

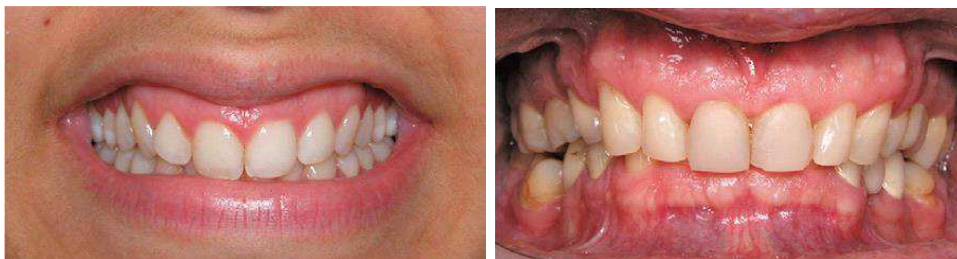

Figura 15: Paciente apresenta sobremordida adaptado de (Brito et al., 2009)

3.3.3. Alteração da relação esquelética e dentária no plano transversal

As relações oclusais são examinadas no plano transversal, e avaliar a alteração que ocorre nos dentes superiores em relação aos dentes inferiores, bucolingual ou

labiolingual, quando a cúspide vestibular do dente superior oclui na cúspide lingual do dente inferior.

3.3.3.1. Mordida cruzada posterior

A mordida cruzada posterior acomete problemas no sentido vestibulo-linguais entre os dentes antagonistas em oclusão (Kutin & Hawes, 1969). Impede que a maxila e a mandíbula ocluam de maneira correta, o que pode ser consequência de um desarranjo dentário ou crescimento alveolar inadequado da maxila ou mandíbula (Figura 16) (Proffit & Fields Jr., 2007; Santos et al., 2010).

Pode ser considerada dentária devido à inclinação axial de um ou mais dentes superiores ou inferiores sem afetar a parte óssea, muscular ou funcional devido a algum movimento que altera a arcada dentária sem modificação na inclinação dos dentes, por deslocamento da mandíbula; esquelética quando ocasionada por uma deformação das estruturas funcionais na arcada dentária; ou óssea quando ocorre assimetria durante o crescimento ósseo da maxila ou mandíbula na largura dos arcos, ou uma alteração em ambas (Moyers, 1991; Santos et al., 2010). A diminuição do arco maxilar em largura é o problema mais comum que acomete os pacientes e de acordo com o grau de distorção ela pode ser considerada unilateral ou bilateral (acomete os dois lados da arcada).

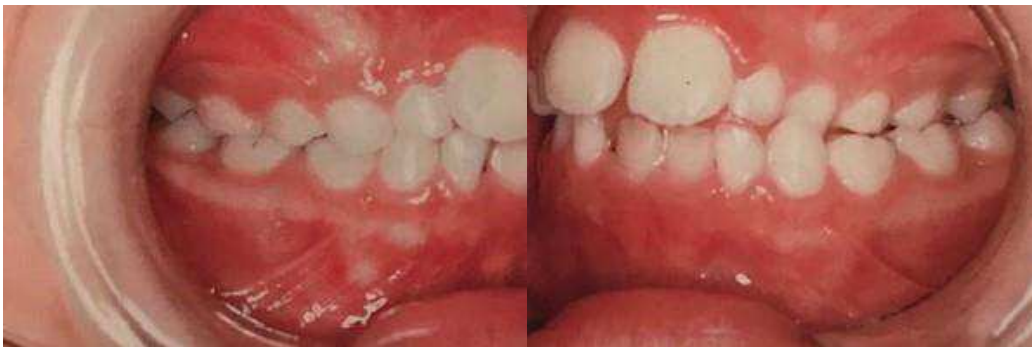

Figura 16: Paciente com mordida cruzada posterior unilateral (adaptado de Vellini-Ferreira, 2008).

3.4. Características oclusais comuns em respiradores orais

Características intraorais e ósseas normalmente encontradas no respirador oral:

- Mordida aberta anterior
- Mordida cruzada posterior

- Mandíbula retraída e rotacionadas para trás e para baixo
- Arcadas atresicas \ apinhamento dentário
- Sorriso gengival
- Overjet
- Palato ogival \ profundo
- Tendência a padrão classe II de Angle

As primeiras mudanças características do respirador oral descritas por Ricketts, (1968) foram a, mordida aberta dentária e esquelética associada com a rotação posterior da mandíbula e a mordida cruzada lateral geralmente em molares.

Crianças com respiração oral apresentam contração transversal da mandíbula superior, palato alto arqueado e sorriso gengival associado à má oclusão de classe II, ou às vezes classe III, com alta prevalência de mordida cruzada e mordida aberta anterior (Harari et al., 2010; Souki et al., 2009; Mocelin et al.,2000; Reed E et al.,2014).

Cuccia et al. (2008), encontrou num estudo feito com pacientes respiradores orais uma tendência a apresentarem padrão classe II de Angle e dolicofaciais (apresentam a face mais alongada, maior crescimento vertical). A rotação da mandíbula para trás e para baixo, tem tendência a desenvolver uma má oclusão de classe II e perfil esquelético conforme aumenta o *overjet* (crescimento vertical, aumento da mordida aberta anterior)(Grippaudo et al., 2016). A prevalência de mordida cruzada posterior foi 3 vezes maior nos respiradores orais do que nasais, como também apresentaram ausência da selagem dos lábios na região anterior, no estudo feito por (Harari et al., 2010).

Harvold e colaboradores (1975 e 1979), produziram experimentalmente a obstrução nasal em macacos e descobriram que a mudança da respiração nasal para a oral resultava em estreitamento da maxila, rotação posterior da mandíbula e aumento da altura facial anterior. Outros, incluindo Nordlund (1918), Brash e colaboradores (1929), argumentaram que a redução da respiração nasal é um resultado direto da estrutura facial e dental existente.

Maciel & Leite (2005), realizou um estudo com 130 crianças e entre as quais se incluíam respiradores orais. Observou-se que 35% apresentavam alterações quanto ao

aspecto respiratório, onde apenas 3% com respiração oral e 20% respiração oronasal. De acordo com as classificações de Angle 63% apresentavam classe I, 15,5% classe II e 3,9% classe III e 17% apresentavam o primeiro molar com mordida em topo. Em relação aos tipos de mordidas, 33,8% apresentaram mordida aberta anterior com transpasse, 11,5% mordida aberta anterior sem transpasse, 7,7% mordida cruzada bilateral, 3,8% mordida cruzada anterior, 4,6% mordida cruzada posterior esquerda ou direita.

Sies, Farias, & Vieira (2007), após avaliarem um grupo de 40 adolescentes diagnosticados com respiração oral e com relação a oclusão dentária, 12,5% apresentaram normocclusão; 19,35% com classe I de Angle e face muito alta e estreita; 41,94% Classe II divisão 1ª de Angle com face muito alta e estreita, 19,35% com face baixa e larga e 9,68% com face alta e estreita; 3,23% classe II divisão 2ª de Angle; 6,46% classe III de Angle com face alta e estreita e outro com face muito alta e estreita, (Sies et al., 2007).

Bresolin, Shapiro, & Shapiro,(1983) descobriram que os respiradores orais tinham faces mais longas com uma maxila mais estreita e mandíbulas retrógnatas e Trask, Shapiro, & Shapiro (1987) descobriram que as crianças alérgicas que respiravam pela boca tinham faces mais longas e mais retrusivo do que as crianças respiradoras nasais. Crianças com respiração oral têm mandíbula constantemente aberta e uma postura baixa da língua com crescimento mandibular excessivo, com constante distração do côndilo mandibular da fossa, que pode ser um estímulo ao crescimento. Além disso, a falta de pressão da língua no palato e na mandíbula pode causar uma deficiência esquelética maxilar transversal e sagital, uma má oclusão de Classe III com *overjet* reduzido ou reverso. Muitos autores também descobriram que os respiradores orais apresentam alta prevalência de arcada dentária estreita e apinhamento dentário, principalmente considerando a arcada superior (Grippaudo et al., 2016).

3.5. Relação da respiração oral com a postura cervical

A verticalização de uma postura genuína faz parte do processo evolutivo acerca das alterações biológicas sofridas pelo indivíduo, desde o seu nascimento até seu desenvolvimento final (ontogenia). As mudanças só começam a acontecer conforme a musculatura do pescoço amadurece e o recém-nascido consegue sustentar e erguer a

cabeça sentado, preparando se para andar (Arellano, 2002), os reflexos normais dos pés não ocorrem antes dos 3 meses. Para a criança ser capaz de erguer-se e se pôr de pé, são necessários mais doze meses (Slavicek, 2015).

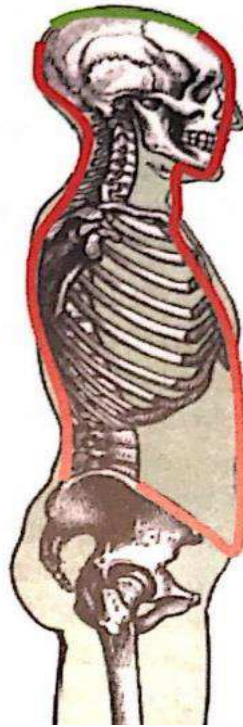


Figura 17: Postura correta do esqueleto humano em oclusão (adaptado de Slavicek, 2015).

O desenvolvimento do ser humano nos primeiros dois anos de vida é marcado pela verticalização da coluna, conforme a figura 17 acima. Neste processo os pés amadurecem e a coluna vertebral é modificada para ficar em pé, os sentidos são orientados para o horizonte e sujeito à força da gravidade. Isso aplica-se à posição e forma alterada das fileiras de dentes e principalmente ao sistema craniomandibular. Uma parte dos músculos mastigatórios do grupo adutor da base do crânio é realocada em termos de evolução e tornam-se nos músculos posturais. Eles ainda executam a função de fechamento, mas servem principalmente para centralizar os côndilos contra a eminência articular. O ser humano mais íntegro é capaz de suportar, através de seus músculos, até mesmo a mandíbula não suportada pela oclusão na posição fisiológica de repouso, em estado de prontidão para as funções requeridas. A ativação em conjunto dos músculos responsáveis por fechar e abrir boca é uma contradição, porque estes são na verdade antagonistas, mas contribuem significativamente para a postura ereta do

corpo e da cabeça apoiada não-oclusiva. A perda da zona de apoio e perda vertical têm um efeito imediato na postura geral (Slavicek, 2015).

A posição postural modifica-se durante o crescimento e desenvolvimento, na infância e adolescência. Essas alterações são consideradas normais até os oito anos, após essa idade, o corpo adapta-se e realinha-se. Entretanto se criança apresentar alguma disfunção, como no caso de um respirador oral, essa alteração mantém-se durante toda a fase de crescimento e desenvolvimento (Morimoto, Paula, & Karolczak, 2012). A postura corporal interfere na posição da cabeça, que por sua vez é diretamente responsável pela postura da mandíbula e da língua na cavidade oral. Entretanto o inverso também pode ocorrer, com uma disfunção do sistema estomatognático, levando a alterações posturais, que podem causar um desequilíbrio geral do sistema (Sousa, Paço, & Pinho, 2017).

Características posturais do respirador oral:

- Projeção da cabeça
- Ombros para dentro
- Tórax comprimido
- Hiperlordose \ hipercifose \ escoliose
- Assimetria pélvicas
- Hiperextensão de joelhos
- Joelho valgos
- Pés planos

As mudanças corporais que ocorrem no respirador oral, acontecem pelo fato do corpo humano se modificar para uma melhor respiração e ajudar na passagem de ar, das vias aéreas superiores para às vias aéreas inferiores o que pode ocasionar a protusão de cabeça (Neumann, 2002). Os músculos agem de forma sinérgica buscando o equilíbrio corporal, e alteram o centro de gravidade e toda a mecânica do corpo humano. Quando a cabeça se projeta, os ombros ficam para dentro, deprimindo o tórax, o que leva a alterações no ritmo e na capacidade respiratória, pois o diafragma trabalha numa posição mais baixa e sem sincronia, o que ocasiona respiração rápida e curta e diminuí a oxigenação (Figura 18). Outras alterações músculoesqueléticas são hipercifose torácica

e hiperlordose lombar, escoliose, escápulas aladas, depressão submamária, abdome proeminente, assimetrias pélvicas, hiperextensão de joelho e joelhos valgos e pés planos (Felcar et al., 2010; Morimoto et al., 2012).

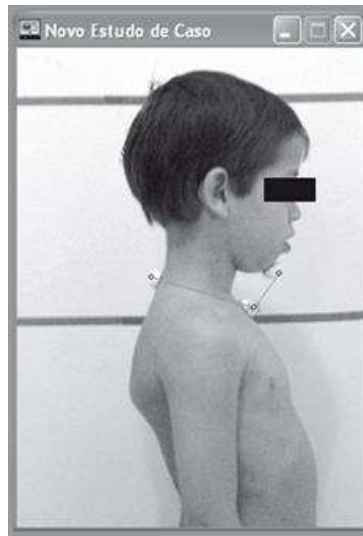


Figura 18: Postura de um paciente respirador oral (adaptado de Motta et al., 2009).

Uma postura errada da cabeça modifica toda a carga sobre as articulações crânio vertebral, conseqüentemente não tem um bom prognóstico para o crescimento e desenvolvimento craniofacial (Cuccia et al., 2008; Darnell, 1983).

III. Discussão

A morfologia craniofacial e os padrões oclusais são influenciados por uma variedade de fatores. A questão da obstrução das vias aéreas superiores e o seu impacto no desenvolvimento craniofacial e nos padrões dentários tem sido estudada desde há muitos anos. Descobertas em numerosos estudos clínicos sugeriram uma relação entre a respiração oral e o desenvolvimento de anormalidades esqueléticas e dentárias. Alguns autores acreditam que a respiração oral altera o crescimento e desenvolvimento craniofacial, entretanto outros autores discordam e acreditam que essa alteração decorre de outros fatores que predispõem à respiração oral (Rossi, Rossi, Rossi, Yamashita, & Pignatari, 2015).

A correta avaliação e diagnóstico miofuncional orofacial do sistema estomatognático é realizada pelo terapeuta da fala, e durante alguns anos, limitou-se à função da deglutição. No entanto, diversos autores já divulgaram a relevância das demais funções, como mastigação e respiração para o desenvolvimento e crescimento desse sistema. Outros profissionais como fisioterapeutas, médicos-dentistas, otorrinolaringologista e oftalmologistas, têm se associado para alargar o campo de estudos relativo ao sistema estomatognático (Machado et al., 2012). Um estudo de revisão bibliográfica realizado recentemente afirma que os hábitos orais deletérios causam danos ao sistema estomatognático, no que se refere a estruturas ósseas e funções orofaciais (Pereira, Oliveira, & Cardoso, 2017).

Cheng et al. (1988), Cooper (1989), Parolo & Bianchini (2000), Queluz & Gimenez (2000), concluíram que a abordagem interdisciplinar da obstrução nasal, envolvendo otorrinolaringologistas e ortodontistas, é vantajosa para reduzir o efeito adverso da alteração do modo respiratório na oclusão e na morfologia craniofacial (Frasson, Magnani, Nouer, Siqueira, & Lunardi, 2006). A alteração de hábitos para mudar a respiração nasal durante a infância pode propiciar um correto crescimento craniofacial (Cuccia et al., 2008). É importante ressaltar a frequência, duração e a idade em que se instala o hábito oral deletério, pois também influencia no crescimento e desenvolvimento. Foi possível averiguar que a manutenção de um hábito aos dois anos de idade e aos quatro anos de idade provoca mudanças na oclusão. Assim, considerando

a estrutura e funções do sistema estomatognático, recomenda-se a remoção do hábito até aos dois anos de idade, após isso já se observa alteração miofuncional orofacial, oclusal e mordida aberta anterior (Pereira et al., 2017).

Foram realizados estudos que apontam que a discrepância maxilomandibular ao longo da vida acarreta alterações posturais diretamente relacionadas com às rotinas como a forma de respirar, falar, comer e beber (Kasai & Portella, 2001). Segundo Proffit (2007), a influência da respiração na posição da maxila e dos dentes, seria devido à mudança da postura cervical, que modificaria os tecidos moles com as pressões de longa duração. Estudos revelaram que uma mudança da postura quase sempre acompanha uma obstrução nasal. Num exemplo com obstrução nasal completa, ocorre uma inclinação imediata com cerca de cinco graus no ângulo craniovertebral, e quando se remove a obstrução nasal, a postura original é restabelecida (Proffit & Fields Jr., 2007).

Neiva et al.(2018), fizeram uma revisão de estudos já realizados que compara pacientes respiradores orais e postura cervical em crianças. Em seis desses estudos encontraram projeção da cabeça, em outros seis, desarranjo de toda a postura corporal e em dois estudos apresentaram desvio das escápulas, achando as evidências baixas e com pouca qualidade, não concordando que a respiração oral esteja interligada com a desarmonia corporal. Entretanto num estudo feito por Cuccia et al (2008) foi relatado que a respiração oral causa um aumento da elevação da cabeça em relação à coluna cervical que interfere na posição do osso hioide e discrepância intermaxilar. Um outro artigo estudado pelos autores, apresentam resultados que indicam que a obstrução nasal induz à alteração da posição da cabeça.

A obstrução respiratória em crianças, com respiração oral durante períodos críticos de crescimento, provoca uma tendência mais alta para a rotação no sentido horário da mandíbula crescente, com um aumento desproporcional na altura facial anterior inferior e diminuição da altura facial posterior. Tais aumentos na altura anterior vertical e inferior são frequentemente associados a retrógnatas (e mordidas abertas) (Harari et al., 2010). Numa amostra de 70 crianças respiradoras nasais e orais, avaliando a radiografia cefalométrica, pode-se constatar que houve uma maior inclinação do plano mandibular nas crianças com respiração oral. A proporção da altura facial posterior e anterior e da altura facial anterior superior e inferior foram menores nos

respiradores orais, indicando uma altura facial posterior menor que a anterior e altura facial anterior inferior aumentada em relação a superior, o que confirma que as crianças respiradoras orais apresentam rotação da mandíbula no sentido horário, e um maior crescimento vertical da face (Lessa et al., 2007).

Num estudo realizado em 53 pacientes, comparando as cefalometrias em diversos pontos, com pacientes respiradores orais e respiradores nasais, foram encontradas diferenças significativas entre eles; nos respiradores orais observaram um aumento da hiperextensão da cabeça para melhorar a abertura das vias aéreas, houve também a distalização das vertebrae C3-C4, a parte inferior da coluna cervical deslocou-se lateralmente para baixo e para trás, aumentando a curvatura das espinhas cervicais. Já na parte oclusal observou-se uma inclinação maior do plano palatino nos respiradores orais, confirmando o retrognatismo mandibular e a inclinação posterior do plano, com aumento da altura da face anterior e diminuição da altura facial posterior. Esses aumentos estão geralmente associados ao retrognatismo e à mordida aberta, afetando a dimensão vertical (El Aouame, Daoui, & El Quars, 2016).

Harari et al. (2010), também avaliaram 116 pacientes, 55 com obstrução nasal e 61 com respiração nasal, onde foram analisadas as cefalometrias. Do mesmo modo, manifestou-se diferenças significativas para os respiradores orais na dimensão horizontal, vertical e lateral. Houve um aumento do *overjet* e rotação da mandíbula para trás e para baixo na dimensão horizontal. Na dimensão vertical observou-se um aumento do ângulo mandibular e do plano palatino mais alto e, quanto à dimensão lateral, estreitamento significativo dos arcos maxilares e mandibulares na região de caninos e primeiros molares. Este resultado confirma a evidência de que crianças respiradoras orais apresentam rotação no sentido horário da mandíbula (rotação para baixo e posterior), estimulando o crescimento vertical aumentado da porção anterior da face em relação à posterior da face. Entretanto, na dimensão lateral, houve diferença significativa na prevalência da mordida cruzada posterior. Esse achado pode ser explicado pela posição inferior da língua após a rotação descendente da mandíbula para permitir a respiração oral exclusivamente. Além disso, o alongamento dos músculos bucinadores pode criar pressão interna na arcada dentária superior (Harari et al., 2010)

No estudo feito por Grippaudo et al. (2016), os autores reconhecem que a respiração oral tem um papel fundamental nas causas da má oclusão, e é considerada um fator de risco, pois altera o equilíbrio fisiológico do crescimento. Costa et al.(2005), um estudo realizado com 177 crianças e adolescentes, encontraram 41% de má oclusão de classe I, 37% de má oclusão de classe II e 13% de má oclusão de classe III, e verificaram que o padrão da má oclusão entre os grupos variou bastante, discordando que o padrão respiratório esteja relacionado com algum tipo de má oclusão dentária. Toda via, foi encontrado no estudo alteração quanto à postura da cabeça dos pacientes, onde a maioria apresentava a projeção da cabeça, confirmando que a respiração oral interfere no sistema estomatognático, uma vez que o paciente busca uma melhor posição para facilitar a respiração.

Para Vig, (1998), testes mais objetivos e sem equívocos devem ser realizados para estabelecer o correto comprometimento das vias aéreas no crescimento facial, para esclarecer o impacto da função respiratória e determinar as intervenções apropriadas.

Nestes casos, importa verificar se existe uma associação significativa entre os maus hábitos, a respiração oral e a má oclusão e se as crianças com esses hábitos apresentam características de má oclusão piores do que as da população em geral. Quando isso ocorre, os maus hábitos e a respiração oral são fatores de risco para a má oclusão que precisam ser corrigidos precocemente (Grippaudo et al., 2016).

IV. Conclusão

Vários estudos e análises controversas revelaram a existência de uma relação entre a respiração oral com o desenvolvimento da oclusão e da morfologia craniofacial e a postura cervical, sem haver, contudo, uma relação direta. A preocupação quanto às prováveis alterações esqueléticas e dentárias decorrentes do padrão respiratório desperta interesse e é o motivo de divergências, há bastante tempo, nas áreas de ortodontia, de otorrinolaringologia e do terapeuta da fala, entre outras. Verificou-se com este estudo, que:

- Hábitos orais deletérios podem levar à respiração oral;
- A projeção da cabeça é predominante nos respiradores orais;
- Verifica-se uma rotação da mandíbula para baixo e crescimento vertical aumentado nos respiradores orais;
- Pacientes respiradores orais apresentam maior incidência de má-oclusão de classe II, mordida aberta e mordida cruzada posterior.

Considera-se necessária a realização de mais estudos para averiguar uma melhor relação entre a respiração oral e a oclusão dentária.

V. Bibliografia

- Abreu, R. R., Rocha, R. L., & Lamounier, J. A. (2008). *Prevalence of mouth breathing among children*. 84(5), 467–470.
- Aniceto, M. F., Pimentel, R., Gomes, V. T., Luciane, D., Rodrigues, O., Ferreira, P. E., & Costa-frutuoso, J. R. (2015). Importância da expansão rápida da maxila no tratamento do paciente respirador bucal. *Rev. Ibirapuera*, 10, 34–41.
- Arellano, J. C. V. (2002). Relações entre Postura Corporal e Sistema Estomatognático. *Jornal Brasileiro de Oclusão, ATM e Dor Orofacial.*, 2(6), 155–164.
- Bakor, S. F., Enlow, D. H., Pontes, P., & De Biase, N. G. (2011). Craniofacial growth variations in nasal-breathing, oral-breathing, and tracheotomized children. *American Journal of Orthodontics and Dentofacial Orthopedics*, 140(4), 486–492.
- Bizzeto, M. S. (2004). Estudo Comparativo entre Crianças Respiradores Bucais e Nasais nos Diferentes Tipos Faciais. *Revista Dental Ortodontia Ortopedia Facial*, 79–87.
- Björk, A. (1955). Facial growth in man, studied with the aid of metallic implants. *Acta Odontol Scand*, 13(1), 9–34.
- Bresolin, D., Shapiro, P. A., & Shapiro, G. G. (1983). Mouth breathing in allergic children: Its relationship to dentofacial development. *American Journal of Orthodontics*, 83, 334–34.
- Brito, H. H. A., Leite, H. de R., & Machado, A. W. (2009). Sobremordida exagerada: diagnóstico e estratégias de tratamento. *Revista Dental Press de Ortodontia e Ortopedia Facial*, 14(3), 128–157.
- Brusola, J. A. C. (2000). *Ortodoncia Clínica y terapéutica* (2nd ed.). Barcelona.
- Campos, B., Susanibar, F., Carranza, C., & Oliveira, N. (2015). *Embriologia do Sistema Estomatognático. Susanibar F, Marchesan IQ, Ferreira VJA, Douglas CR, Parra D, Dioses A. Motricidade Orofacial: fundamentos neuroanatômicos, fisiológicos e linguísticos* (1st ed.). Riberão Preto.
- Chambi-Rocha, A., Cabrera-Domínguez, M. E., & Domínguez-Reyes, A. (2018). Breathing mode influence on craniofacial development and head posture. *Jornal de Pediatria*, 94(2), 123–130.
- Cirelli, C. C.; Martins, L. P.; Melo, A. C. M.; Paulin, R. F. (2001). Mordida aberta anterior associada a hábitos de sucção de chupeta - relato de caso clinico. *Jornal Brasileiro de Fonoaudiologia*, 2(2), 36–39.

- Costa, J., Pereira, S., Mitri, G., Motta, J., Pignatari, S., & Weckx, L. (2005). Relação da oclusão dentária com a postura de cabeça e coluna cervical em crianças respiradoras orais. *Rev Paul Pediatr*, 23(2), 88–93.
- Cuccia, A. M., Lotti, M., & Caradonna, D. (2008). Oral breathing and head posture. *Angle Orthodontist*, 78(1), 77–82.
- Darnell, M. W. (1983). A proposed chronology of events for forward head posture. *J. Craniomandibular Pract.*, 1, 49–54.
- El Aouame, A., Daoui, A., & El Quars, F. (2016). Nasal breathing and the vertical dimension: A cephalometric study. *International Orthodontics*, 14(4), 491–502.
- Engelke, W., Jung, K., & Knösel, M. (2011). Intra-oral compartment pressures: A biofunctional model and experimental measurements under different conditions of posture. *Clinical Oral Investigations*, 15(2), 165–176.
- Enlow, D. H. (1968). The human face: An account of the postnatal growth and development of the cranio-facial skeleton. *Hoeber Medical Division, Harper & Row*, 158–159.
- Felcar, J. M., Bueno, I. R., Carolina, A., Massan, S., Torezan, R. P., & Cardoso, J. R. (2010). Prevalência de respiradores bucais em crianças de idade escolar Prevalence of mouth breathing in children from an elementary school. *Ciencia & Saude Coletiva*, 15(2), 437–444.
- Feres, M. A. L., Portella, M. Q., & Feres, R. C. L. (2005). Functional occlusion and orthodontics: a contemporary approach. *Clin. Pesq. Odontol.*, 2(2), 155–163.
- Foster, T. D. (1990). *A Textbook of Orthodontics* (3, ed.). Blackwell Scientific.
- Frasson, J. M. D., Magnani, M. B. B. de A., Nouer, D. F., Siqueira, Vâ. C. V. de, & Lunardi, N. (2006). Estudo cefalométrico comparativo entre respiradores nasais e predominantemente bucais. *Rev. Bras Otorringolaringol*, 72(1), 72–82.
- Freitas, J. C. de. (2009). Má oclusão Classe II, divisão 1, de Angle com discrepância ântero-posterior acentuada. *Revista Dental Press de Ortodontia e Ortopedia Facial*, 14(2), 131–143.
- Galvão, F. S. (1997). *Oclusão: evolução conceitual e sua interferência clínica*. São Paulo: Santos.
- Graber, L. W., Vanaesdall Jr., R. L., Vig, K. W. L., & Huang, G. J. (2016). *Orthodontics: current principles and techniques* (6, ed.). Elsevier Health Sciences.
- Grippaudo, C., Paolantonio, E. G., Antonini, G., Saulle, R., La Torre, G., & Deli, R.

- (2016). Association between oral habits, mouth breathing and malocclusion
Associazione fra abitudini viziate, respirazione orale e malocclusione. *Acta Otorhinolaryngologica Italica*, 36, 386–394.
- Harari, D., Redlich, M., Miri, S., Hamud, T., & Gross, M. (2010). The effect of mouth breathing versus nasal breathing on dentofacial and craniofacial development in orthodontic patients. *Laryngoscope*, 120(10), 2089–2093.
- Interlandi, S. (1977). *Ortodontia: bases para a iniciação* (A. Médicas, ed.). São Paulo: Artes Médicas (pp. 109-117)
- Kasai, R. C. B., & Portella, M. Q. (2001). Intervenção fonoaudiológica em pacientes submetidos ao tratamento ortodôntico-cirúrgico. *Rev Dent Press Ortodon Ortopedi Maxilar*, 79–84.
- Klein, J. C. (1986). Nasal Respiratory Function and Craniofacial Growth. *Archives of Otolaryngology--Head and Neck Surgery*, 112(8), 843–849.
- Knösel, M., Klein, S., Bleckmann, A., & Engelke, W. (2011). Tongue position after deglutition in subjects with habitual open-mouth posture under different functional conditions. *Orthodontics and Craniofacial Research*, 14(3), 181–188.
- Kreia, T. B., Corr, A., Neto, B., Retamoso, L. B., & Tanaka, O. (2011). Tendência de crescimento facial em Ortodontia e Ortopedia Funcional dos Maxilares Type of facial growth trend in orthodontics and dentofacial orthopedics. *Rev Gaúcha Odontol.*, 59, 97–102.
- kutin, G., & Hawes, R. R. (1969). Posterior crossbites in the deciduous and mixed dentitions. *American Journal of Orthodontics*, 56(5), 491–504.
- Lemos, C. M., Willo, N. S., Mion, O. D. G., & de Mello Junior, J. F. (2009). *Alterações funcionais do sistema estomatognático em pacientes com rinite alérgica: estudo caso-controle*. 75(2), 268–274.
- Lessa, F. C. R., Enoki, C., Feres, M. F. N., Valera, F. C. P., Lima, W. T. A., & Matsumoto, M. A. N. (2007). Influência do padrão respiratório na morfologia craniofacial. *Revista Brasileira de Otorrinolaringologia*, 71(2), 156–160.
- Lester, R. A., & Hoit, J. D. (2014). Nasal and Oral Inspiration During Natural Speech Breathing. *Journal of Speech, Language, and Hearing Research*, 57(3), 734–742.
- Linden, F. P. G. M. Van der. (1986). *Ortodontia: desenvolvimento da dentição* (Quintessence, ed.), (pp. 115-120). Michigan.
- Lusvarghi. L. (1999). Identificando o respirador bucal. *Rev Assoc Paul Cir Dent*, 265–

274.

- Machado, P. G., Mezzomo, C. L., & Badaró, A. F. V. (2012). A postura corporal e as funções estomatognáticas em crianças respiradoras orais: uma revisão de literatura. *Revista CEFAC*, 14(3), 553–565.
- Maciel, C. T. V., & Leite, I. C. G. (2005). Aspectos etiológicos da mordida aberta anterior e suas implicações clínicas. *Pró-Fono Rev de Atual Cient*, 17(3), 293–302.
- Marchesan, I. Q. (1990). *Motricidade oral: visão clínica do trabalho fonoaudiológico integrado com outras especialidades. Distúrbios da Comunicação* (Vol. 3).
- Marchesan, I. Q., & Junqueira, P. (1997). *Atipia ou adaptação: como considerar os problemas de deglutição. Aspectos atuais em terapia fonoaudiológica* (2nd ed.). São Paulo: Pancast.
- Martinelli, R. L. de C., Fornaro, É. F., Oliveira, C. J. M. de, Ferreira, L. M. D. B., & Rehder, M. I. B. C. (2011). Correlações entre alterações de fala, respiração oral, dentição e oclusão. *Rev, CEFAC*, 13(1), 17–26.
- Miller, A. J., & Vargervik, K. (1979). Neuromuscular changes during long-term adaptation of the rhesus monkey to oral respiration. In *Nasorespiratory Function and Craniofacial Growth*. University of California.
- Mocellin, M. (1992). Respirador bucal. In *Petrelli E. Ortodontia para fonoaudiologia*. São Paulo: Lovise.
- Monguilhott, L. M. T., Frazzon, J. S., & Cherem, V. B. (2003). Hábitos de sucção: como e quando tratar na ótica da ortodontia x fonoaudiologia. *Rev Dent. Press. Ortodontia Ortopedia Facial*, 8(1), 95–104.
- Morimoto, T., Paula, A., & Karolczak, B. (2012). Associação entre as alterações posturais e a respiração bucal em crianças. 25(2), 379–388.
- Moss, M. L. (1997). *The functional matrix hypothesis revisited . 1 . The role of mechanotransduction*. 8–11.
- Moss, M. L., & Salentijn, L. (1969). The primary role of functional matrices in facial growth. *American Journal of Orthodontics*, 55(6), 566–577.
- Motta, L. J., Martins, M. D., Fernandes, K. P. S., Mesquita-Ferrari, R. A., Biasotto-Gonzalez, D. A., & Bussadori, S. K. (2009). Relação da postura cervical e oclusão dentária em crianças respiradoras orais. *Revista CEFAC*, 11(suppl 3), 298–304.
- Moyers, R. E. (1991). *Ortodontia*. Michigan: (4th ed., pp. 7-58; 86-139)Year book medical.

- Navarro, P. R., Assis, G. B. De, Souza, L. L., Macluf Filho, E., Azenha, C. R., & Tessitore, A. (2013, June 21). Alterações de funções orais na presença de aparelhos ortodônticos fixos com recursos intraorais. *Revista CEFAC*, 15(5), 1281–1291.
- Neiva, P. D., Kirkwood, R. N., Mendes, P. L., Zabjek, K., Becker, H. G., & Mathur, S. (2018). Postural disorders in mouth breathing children: a systematic review. *Brazilian Journal of Physical Therapy*, 22(1), 7–19.
- Neumann, D. A. (2002). *Kinesiology of the musculoskeletal system. Foundations for physical rehabilitation. 1 vol* (1st ed.). St. Louis: Mosby, Inc.
- Nojima, L. I. (2011). Tratamento conservador de uma má oclusão Classe I de Angle , com atresia maxilar e apinhamento anterior. *Board Brasileiro de Ortodontia e Ortopedia Facial*, 16(5), 163–171.
- Pacheco, A. D. B., Berwig, L. C., & Neu, A. P. (2012). *Relação da respiração oral e hábitos de sucção não-nutritiva com alterações*. 14(2), 281–289.
- Page, D. C., & Mahony, D. (2017). The Airway, Breathing & Orthodontics. *Heal Talk*, 10(01), 22–24.
- Pastana, S. D. G., Costa, S. D. M., & Chiappetta, A. L. D. M. L. (2007). Análise da mastigação em indivíduos que apresentam mordida cruzada unilateral na faixa-etária de 07 a 12 anos. *CEFAC*.
- Pereira, T. S., Oliveira, F. de, & Cardoso, M. C. de A. F. (2017). Associação entre hábitos orais deletérios e as estruturas e funções do sistema estomatognático: percepção dos responsáveis. *CoDAS*, 29(3), 1–6.
- Peres, K. G., Barros, A. J. D., Peres, M. A., & Victora, C. G. (2007, June). Effects of breastfeeding and sucking habits on malocclusion in a birth cohort study. *Revista de Saúde Pública*, 41(3), 343–350.
- Pinzan, A., Garib, D. G., Sanches, F. S. H., & Pe, S. C. da C. (2006). Crescimento e desenvolvimento craniofacial. *Crescimento e Desenvolvimento Craniofacial: Introdução À Ortodontia*, 11–15.
- Principato, J. J. (1991). Upper airway obstruction and craniofacial morphology. *Otolaryngology - Head and Neck Surgery*, 104(6), 881–890.
- Proffit, W. R., & Fields Jr., H. W. (2007). *Ortodontia Contemporanea* (Elsevier, ed.) (pp. 3-65; 121-248).
- Rakosi, T., Jonas, I., & Graber, T. M. (1999). *Ortodontia e Ortopedia Facial: Diagnóstico*.

- Rickett, R. M. (1968). Respiratory obstruction syndrome. *American Journal of Orthodontics*, 54(7), 495–507.
- Rossi, R. C., Rossi, N. J., Rossi, N. J. C., Yamashita, H. K., & Pignatari, S. S. N. (2015). Dentofacial characteristics of oral breathers in different ages: a retrospective case–control study. *Progress in Orthodontics*, 16(1).
- Rubin, R. M. (1979). *The orthodontist's responsibility in preventing facial deformity. McNAMARA JR., JA naso-respiratory function and craniofacial growth. Ann Arbor: University of Michigan, Center for Human Growth and Development.*
- Sadowsky, P. L., DMD, BDS, DipOrth, & MDent. (1998). Craniofacial growth and the timing of treatment. *American Journal of Orthodontics and Dentofacial Orthopedics : Official Publication of the American Association of Orthodontists, Its Constituent Societies, and the American Board of Orthodontics*, 113(1), 19–23.
- Santos, J. Al. dos S., Cavalcanti, A. L., Sarmiento, D. J. de S., & Aguiar, Y. P. Co. A. (2010). Prevalência de mordida cruzada anterior e posterior em estudantes de 13 a 17 anos de idade da rede pública municipal de Campina Grande (PB). *Rev Sul-Bras Odontol*, 7(3), 261–267.
- Schinestsck, P. A., & Schinestsck, A. R. A. (1998). A importância do tratamento precoce da maclusão dentária para o equilíbrio orgânico e postural. *JBO*, 3(2), 15–30.
- Sies, M. L., Farias, S. R. De, & Vieira, M. M. (2007). Oral breathing : relationship between facial type and dental occlusion in Respiração oral : relação entre o tipo facial e a oclusão dentária em adolescentes. *Rev Soc Bras Fonoaudiologia*, 12(3), 191–198.
- Slavicek, R. (2015). *Concepts in Oral Medicine - tractatio* (G. M. Fortbildungs-GnbH, ed.). (pp. 12-93;162-185).
- Souki, B. Q., Lopes, P. B., Pereira, T. B. J., Franco, L. P., Becker, H. M. G., & Oliveira, D. D. (2012). Mouth breathing children and cephalometric pattern: Does the stage of dental development matter? *International Journal of Pediatric Otorhinolaryngology*, 76(6), 837–841.
- Souki, B. Q., Pimenta, G. B., Souki, M. Q., Franco, L. P., Becker, H. M. G., & Pinto, J. A. (2009). Prevalence of malocclusion among mouth breathing children: Do expectations meet reality? *International Journal of Pediatric Otorhinolaryngology*, 73(5), 767–773.
- Sousa, V., Paço, M., & Pinho, T. (2017). Implicações da Respiração Oral e Deglutição

- Atípica na Postura Corporal. *Nascer e Crescer*, 26(2), 89–94. Retrieved from
- Subtelny, J. D. (1975). Effect of Diseases of Tonsils and Adenoids on Dentofacial Morphology. *Annals of Otolaryngology, Rhinology & Laryngology*, 84(19_suppl), 50–54.
- Suliano, A. A., Rodrigues, M. J., Junior, A. de F. C., & Porto-carreiro, C. da F. (2007). associação com alterações funcionais do sistema estomatognático entre escolares Prevalence of malocclusion and its association with functional alterations of. *Cad. Saúde ...*, 23(8), 1913–1923.
- Susanibar, F., Douglas, C. R., & Dacillo, C. (2013). *Fundamentos Fisiológicos de la Sensibilidad del Sistema Estomatognático. Susanibar F; Parra D; Dioses A. Motricidad Orofacial: Fundamentos basados en evidencias. Madrid: EOS.*
- Torre, C., & Guilleminault, C. (2018). Establishment of nasal breathing should be the ultimate goal to secure adequate craniofacial and airway development in children. *Jornal de Pediatria*, 94(2), 101–103.
- Trask, G. M., Shapiro, G. G., & Shapiro, P. A. (1987). The effects of perennial allergic rhinitis on dental and skeletal development: a comparison of sibling pairs. *American Journal of Orthodontics Dentofacial Orthop*, 92, 286–293.
- Vellini-Ferreira, F. (2004). Ortodontia: Diagnóstico e Planejamento Clínico. In A. Médicas (Ed.), *Ortodontia : Diagnóstico e Planejamento Clínico* (6th ed., pp. 31-52;75-114;255-308).
- Vig, K. W. L. (1998). Nasal obstruction and facial growth: the strength of evidence for clinical assumptions. *American Journal of Orthodontics and Dentofacial Orthopedics : Official Publication of the American Association of Orthodontists, Its Constituent Societies, and the American Board of Orthodontics*, 113(6), 603–611.
- Zagalo, C., Santos, J. M. dos, Cavanias, A., Silva, A. J. S., Evangelista, J. G., Oliveira, P., & Tavares, V. (2010). *Anatomia da cabeça e pescoço e anatomia dentária* (1st ed., pp. 40-46). Egas Moniz Publicações.