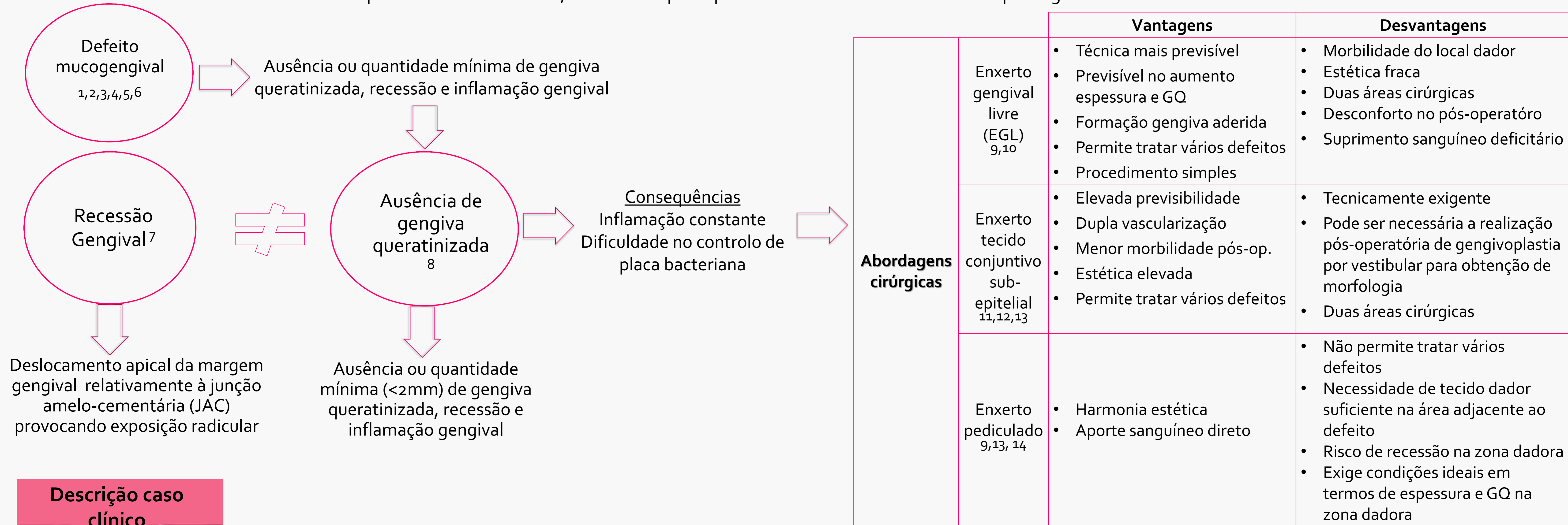
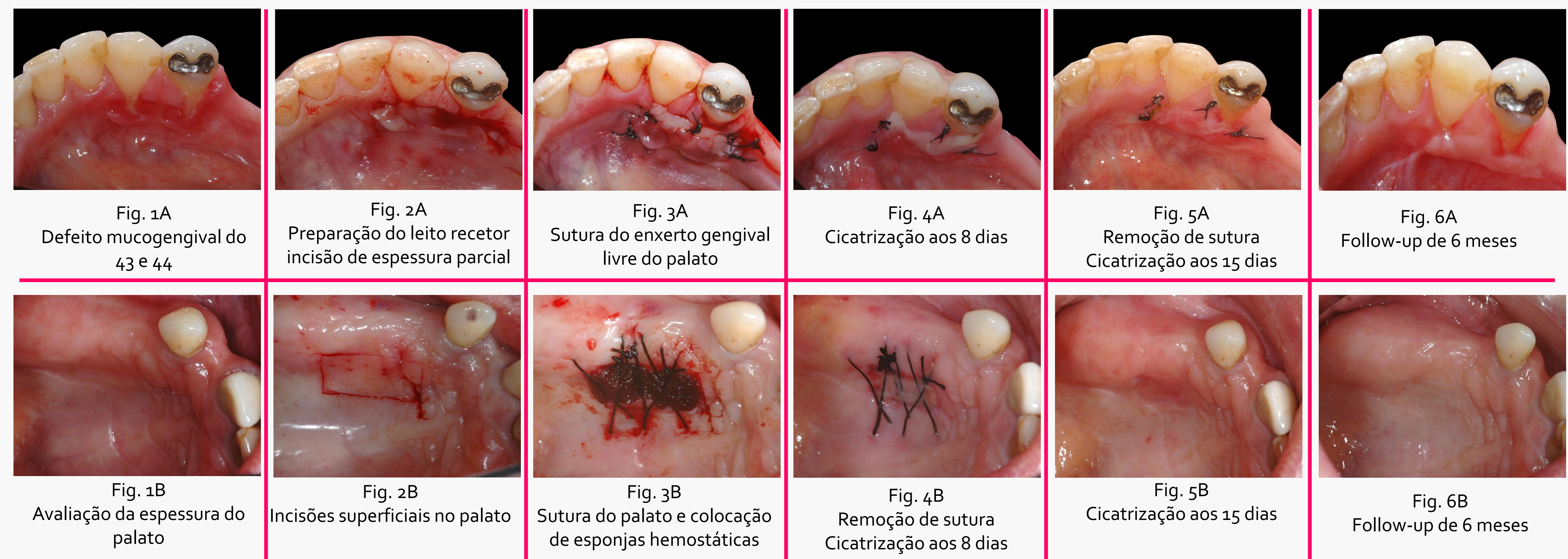


Introdução

- O objetivo desde poster foi descrever um caso de uma doente, do sexo feminino, sem patologias sistémicas, não fumadora que se dirigiu à consulta de periodontologia do ISCEM, referindo desconforto por lingual dos dentes 44 e 45;
- Após a análise do caso verificou-se que não existia gengiva queratinizada (GQ) nesses dois dentes, situação desencadeada por uma PPR acrílica mal adaptada e associada a um periodonto biotipo fino, provocando assim um constante processo de inflamação gengival;
- Concluiu-se que a abordagem indicada seria a realizada do EGL cujo objetivo seria o aumento de banda de GQ de forma a permitir à doente um adequado controlo de placa bacteriana na zona. Após este tratamento foi aconselhado à doente a substituição da sua PPR acrílica;
- Estes defeitos são mais comuns por vestibular dos dentes, sendo este tipo de procedimentos raramente realizados por lingual dos dentes.



Descrição caso clínico



Discussão

- A mucosa palatina é a principal fonte dadora de tecido conjuntivo e epitelial, devido ao fato de ser revestida por uma camada de queratina¹⁸.
- A área dadora por norma localiza-se entre o canino e a face mesial do 1º molar¹⁸.

Conclusão

- Optou-se por este tratamento uma vez que a se doente sentia dor na zona do 44 e 45, provocado pela prótese removível que foi substituída por uma nova
- A existência e uma banda de GQ insuficiente por lingual dos dentes 44 e 45 impedia um controlo adequado de placa bacteriana, perpetuando a uma inflamação constante
- Além da realização deste tipo de procedimento para a correção de defeitos mucogengivais, é importante controlar todos os fatores causais
- Por ser tratar de uma zona não estética e de difícil acesso, selecionou-se um procedimento fácil e previsível como o EGL. O conhecimento das indicações deste tipo de procedimento é muito importante, requerendo uma abordagem o mais precoce possível por parte do clínico
- Atualmente estão bem definidas as indicações para a correção de defeitos mucogengivais, sendo o procedimento de enxerto gengival livre considerado a técnica mais previsível

Indicações para aumento gengiva queratinizada (GQ)

Desconforto do doente (estética, escovagem, mastigação, hipersensibilidade) ¹⁶	Tratamento de lesões de abrasão cervical ¹⁶	Impedir agravamento de recessão pré-existente ¹⁵	No tratamento ortodôntico quando ocorre deiscência do osso alveolar ¹⁷
Situações de risco para o desenvolvimento de recessões gengivais ¹⁵	Melhoria do controlo de placa bacteriana ¹⁵	Próteses removíveis onde os conectores prejudiquem a mucosa marginal ¹⁵	Em tratamentos de Pfixa onde as dimensões gengivais são insuficientes para a margem da restauração ¹⁵