



INSTITUTO UNIVERSITÁRIO EGAS MONIZ

MESTRADO INTEGRADO EM MEDICINA DENTÁRIA

HIPOMINERALIZAÇÃO INCISIVO MOLAR – CASO CLÍNICO

Trabalho submetido por
Ana Filipa de Salema Vieira
para a obtenção do grau de Mestre em Medicina Dentária

Setembro de 2020



INSTITUTO UNIVERSITÁRIO EGAS MONIZ

MESTRADO INTEGRADO EM MEDICINA DENTÁRIA

HIPOMINERALIZAÇÃO INCISIVO MOLAR - CASO CLÍNICO

Trabalho submetido por
Ana Filipa De Salema Vieira
para a obtenção do grau de **Mestre** em Medicina Dentária

Trabalho orientado por
Prof. Doutora Luísa Bandeira Lopes

Setembro de 2020

Aos meus pais, Emanuel e
Paula, que sempre viveram
os meus sonhos como se dos
deles se tratassem

AGRADECIMENTOS

À Prof.^a Doutora Luísa Lopes, por toda a dedicação, disponibilidade e apoio durante a realização deste projeto. Ao longo destes anos foi um prazer aprender consigo e ver toda a entrega e paixão que põe em tudo o que faz. Obrigada pelos conselhos assertivos e pela ajuda incansável. Levo-a como inspiração.

Aos meus pais, que permitiram com que tudo isto fosse possível. Obrigada por me apoiarem desde o início em todas as minhas decisões, por acreditarem sempre em mim e nunca me deixarem desistir. Em vocês tenho o maior orgulho do mundo.

Aos meus irmãos, que me acompanham desde sempre e que são os meus companheiros de vida. Obrigada mano, por me mostrares que quem arrisca, conquista e que essa tua irreverência move montanhas. E um obrigada especial a ti, mana, que sempre me acompanhaste nesta aventura e me deste a mão ao longo de toda esta caminhada.

Aos meus avós, por todo o carinho e amor. Ao meu avô, que é o sinónimo de força e determinação. Que sempre me mostrou que tudo se consegue com trabalho e persistência. E à minha avó, que sempre soube dizer a palavra amiga no momento certo. Não podia estar mais feliz por me verem chegar até aqui.

Ao meu colega de box, Abelardo, que se tornou a melhor surpresa de todas. Obrigada pela amizade, pelos risos constantes, pela confiança e por me mostrares que a nossa força de vontade é o combustível suficiente para concretizarmos os nossos sonhos.

A todos os meus familiares e amigos, por todas as palavras de incentivo e por acreditaram tanto em mim. Obrigada pelo apoio, pela presença, pelas aventuras e sorrisos partilhados, por estarem comigo sempre e fazerem com que tudo se torne mais fácil.

Ao Instituto Universitário Egas Moniz, por me ter proporcionado memórias incríveis, por me ter feito crescer e por me ter dado a oportunidade de conhecer pessoas que vou levar para o resto da vida.

E por fim, obrigada a todos os Professores e funcionários, por toda a aprendizagem, conhecimento e crescimento que me proporcionaram, ao longo destes cinco anos.

RESUMO

A Hipomineralização Incisivo Molar (HIM) é definida como um defeito qualitativo na mineralização do esmalte que afeta um a quatro molares permanentes, podendo também afetar os incisivos definitivos. Clinicamente, caracteriza-se por apresentar alterações na aparência do esmalte, como manchas brancas, amarelas e/ou castanhas na sua superfície. Uma vez que corresponde a um defeito qualitativo, o esmalte nestas áreas, caracteriza-se por ser menos mineralizado, mais poroso e mais frágil, o que faz com que esteja sujeito a maior desgaste e, inclusivamente, a fraturas pós-eruptivas.

Relativamente ao tratamento dos pacientes com hipomineralização, a intervenção clínica revela-se um verdadeiro desafio para o Médico Dentista, na medida em que estes pacientes apresentam complicações associadas a sensibilidade dentária aumentada e a dificuldade na anestesia local. Adicionalmente, os pacientes revelam características psicológicas relutantes, sendo a ansiedade e o medo muito frequentes.

O desafio na abordagem destes pacientes não termina aqui, revelando-se o diagnóstico e a decisão do melhor tratamento, um desafio igualmente difícil.

Sendo este um tema extremamente atual e cada vez mais frequente, o objetivo deste trabalho consistiu em relatar o caso clínico de uma paciente que foi diagnosticada com lesões dentárias compatíveis com HIM. Aprofundam-se conteúdos essenciais à compreensão deste tema tais como aspetos clínicos, formas de diagnóstico, classificação, características psicológicas destes pacientes e formas de tratamento, especificando ainda a abordagem terapêutica que realizámos perante este caso.

Palavras-chave: Hipomineralização incisivo-molar, diagnóstico, etiologia, tratamento multidisciplinar

ABSTRACT

Molar Incisor Hypomineralization (HIM) is defined as a qualitative defect in enamel mineralization that affects one to four permanent molars and may also affect the definitive incisors. Clinically, it is characterized for presenting alterations in the appearance of the enamel, such as white, yellow and/or brown spots on its surface. Since it corresponds to a qualitative defect, the enamel in these areas is characterized by being less mineralized, more porous and more fragile, which makes it subject to greater wear and even post-eruptive fractures.

Regarding the treatment of patients with hypomineralization, the clinical intervention proves to be a real challenge for the Dentist, as these patients present complications associated with increased dental sensitivity and difficulty in local anesthesia acceptance. Additionally, patients reveal reluctant psychological characteristics, anxiety and fear being very frequent.

The challenge in approaching these patients does not end here, revealing the diagnosis and decision of the best treatment, an equally difficult challenge.

As this is an extremely current and increasingly frequent topic, the objective of this work was to report the clinical case of a patient who was diagnosed with HIM compatible dental lesions. The contents essential to the understanding of this subject such as clinical aspects, forms of diagnosis, classification, psychological characteristics of these patients and forms of treatment are deepened, also specifying the therapeutic approach we have taken to this case.

Keywords: Molar-incisor hypomineralization, diagnosis, etiology, multidisciplinary treatment

INDÍCE GERAL

I. INTRODUÇÃO	11
1. Esmalte	14
2. Hipomineralização Incisivo Molar – Definição	17
3. Prevalência.....	18
4. Etiologia	19
5. Características clínicas do esmalte hipomineralizado	22
6. Estratégias de diagnóstico	24
6.1- Diagnóstico diferencial	27
7. Classificação de HIM	28
8. Abordagens e estratégias terapêuticas	29
8.1- Técnicas preventivas	32
8.2- Técnicas terapêuticas em dentes posteriores.....	34
8.3- Técnicas terapêuticas em dentes anteriores:.....	37
9. Características psicológicas dos pacientes	39
II. DESCRIÇÃO DO CASO CLÍNICO	43
1. 1ª Consulta de Odontopediatria (26/10/2018)	43
2. 2ª Consulta de Odontopediatria (16/11/2018)	46
3. 3ª Consulta de Odontopediatria (30/11/2018)	47
4. 4ª Consulta de Odontopediatria (14/12/2018)	48
5. 5ª Consulta de Odontopediatria (14/06/2019)	48
6. 6ª Consulta de Odontopediatria (17/07/2019)	49
7. 7ª Consulta de Odontopediatria (18/10/2019)	49
8. 8ª Consulta de Odontopediatria (08/11/2019)	50
9. 9ª Consulta de Odontopediatria (05/12/2019)	50
10. 10ª Consulta de Odontopediatria (12/12/2019)	52
11. 11ª Consulta de Odontopediatria (06/02/2020)	56
III. DISCUSSÃO	57
IV. CONCLUSÃO	65
V. BIBLIOGRAFIA	67

ÍNDICE DE FIGURAS

Figura 1. Árvore de decisão terapêutica	32
Figura 2. Ortopantomografia	44
Figura 3. Ficha Dentária Internacional	45
Figura 4. RVG do dente 36	45
Figura 5. Imagem radiográfica da restauração definitiva Classe II no dente 36	47
Figura 6. Imagem radiográfica do dente 26.....	48
Figura 7. Fotografia intra-oral após cimentação da coroa de aço no 36.....	49
Figura 8. Periapical do dente 74	50
Figura 9. Fotografia intra-oral frontal pré-tratamento	51
Figura 10. Fotografia intra-oral lateral direita pré-tratamento	51
Figura 11. Fotografia intra-oral lateral esquerda pré-tratamento	51
Figura 13. Fotografia intra-oral após cimentação da coroa de aço no 16.....	52
Figura 12. Fotografia intra-oral antes da colocação da coroa de aço no 16	52
Figura 12. Fotografia frontal intra-oral antes de ser submetido ao procedimento terapêutico de microabrasão	53
Figura 13. Fotografia frontal intra-oral pós-tratamento	54
Figura 14. Fotografia intra-oral lateral direita pós-tratamento	54
Figura 15. Fotografia intra-oral lateral esquerda pós-tratamento	54
Figura 19. Fotografia final extra-oral frontal a sorrir	55
Figura 18. Fotografia final extra-oral frontal em repouso.....	55
Figura 21. Fotografia final extra-oral lateral direita a sorrir	55
Figura 20. Fotografia final extra-oral lateral direita em repouso	55
Figura 22. Fotografia final extra-oral lateral esquerda em repouso	55
Figura 23. Fotografia final extra-oral lateral esquerda a sorrir	55

ÍNDICE DE TABELAS

Tabela 1. Critérios de diagnóstico para Hipomineralização Incisivo Molar e respetiva definição	26
Tabela 2. Quadro resumo comparativo entre os diferentes defeitos de esmalte.....	28
Tabela 3. Classificação e respetivas características clínicas dos diferentes níveis de severidade da HIM.....	29
Tabela 4. Quadro Resumo das modalidades de tratamento para primeiros molares permanentes	36

LISTA DE ABREVIATURAS

µm – Micrómetro

Ac. – Ácido

AI – Amelogénese Imperfeita

AINEs – Anti-inflamatórios não esteroides

AMBN – Ameloblastina

AMELX – Amelogenina

C – Canino

Ca²⁺ – Cálcio

CCP-ACP – Fosfopeptídeo de caseína e fosfato de cálcio amorfo

CIV – Cimento de Ionómero de Vidro

COX2 – Ciclooxygenase 2

D – Distal

DDE – Defeito de desenvolvimento do esmalte

EAPD – European Academy of Pediatric Dentistry

EMPs – Proteínas da matriz do esmalte

ENAM – Enamelina

F – Flúor

FDI – Ficha dentária internacional

FEPE – Fratura de esmalte pós-eruptiva

FPE – Fratura pós-eruptiva

HIM – Hipomineralização incisivo molar

ID – Incisivo definitivo

IV – Ionómero de vidro

JAD – Junção amelodentinária

KLK4 – Kallikrein Related Peptidase 4

MDP – Medicina Dentária Preventiva

Mg²⁺ – Magnésio

MMP-20 – Enzima enamelisina

MP's – Molares permanentes

P – Fósforo

pH – Potencial Hidrogeniónico

PMP's – Primeiros molares permanentes

PO₄ – Fosfato

RVG – Radiovisiography

Sn – Estanho

TJs – Tight junctions

I. INTRODUÇÃO

Desde o fim dos anos 70, que a presença de opacidades nos primeiros molares permanentes, combinada com a fragmentação do esmalte nos casos mais graves, é analisada. Desde então, têm surgido uma grande variedade de terminologias e definições para descrever as possíveis alterações que podem ocorrer nessa estrutura, nomeadamente os “Defeitos de Desenvolvimento do Esmalte” (DDE) (Jälevik, 2010).

Com o objetivo de remediar esta situação e simplificar a comunicação e partilha de opiniões entre profissionais, em 1982, a *Federation Dentaire Interncionale* (FDI) procedeu à publicação de um índice universal para os DDE. O conteúdo deste índice acabou por se tornar muito complexo, e então, em 1992, foi proposto um mais simples, o DDE modificado (mDDE), que é ainda hoje usado (Jälevik, 2010).

Apesar das referências alusivas a este defeito nos remeterem para muitos anos atrás, foi apenas em 2001 que foi introduzido o termo “Hipomineralização Incisivo Molar” (HIM) (Oliveira et al., 2015). Em 2000, os autores de três estudos diferentes analisaram a prevalência de defeitos no esmalte nos primeiros molares permanentes (PMP’s), e ao reuniram-se no congresso EAPD em Bergen concluíram que os três estudos abordavam o mesmo defeito. Em conjunto deliberaram uma definição e uma nomenclatura para esta malformação (Jälevik, 2010). Surgiu assim o termo, HIM, descrito pela primeira vez por Weerheijm (Oliveira et al., 2015).

Estruturalmente, os dentes são formados por um conjunto de quatro tecidos, o esmalte, a dentina, o cimento e a polpa. Cada um destes tecidos possui a sua composição e características próprias que permitem que a estrutura dentária tenha particularidades únicas e exerça funções importantes, tanto a nível estético como a nível funcional (Santos, 2014).

A camada mais externa do dente é o esmalte, conhecida por ser uma estrutura muito resistente, de constituição essencialmente mineral (Radlanski, 2011). Forma-se através de um processo complexo denominado amelogénese, que envolve uma série de atividades celulares que são reguladas por células muito sensíveis, os ameloblastos (Ruan & Moradian-Oldak, 2015; Santos et al., 2014).

Devido à grande sensibilidade metabólica, são vários os fatores que podem interferir com o processo normal da síntese do esmalte, causando diferentes malformações, que se encontram dependentes do estágio de desenvolvimento em que atuam. As alterações sentidas no decorrer da sua formação produzem modificações estruturais de caráter permanente, uma vez que os ameloblastos têm pouca capacidade reparadora (Santos et al., 2014).

Estas classificam-se como defeitos quantitativos e qualitativos do esmalte, de acordo com a fase de formação do esmalte em que atua o fator interveniente. Conseqüentemente, surgem dois tipos de defeitos: hipoplasia (defeito quantitativo), caracterizada por ser uma falha na estrutura dentária associada a uma diminuição da espessura do esmalte e hipomineralização (defeito qualitativo), na qual se dá uma alteração da microestrutura do esmalte, sem que a sua espessura fique comprometida (Bekes & Weerheijm et al., 2020; Santos et al., 2014).

Atualmente, a etiologia da HIM não é totalmente conhecida, sendo considerada uma anomalia de origem sistêmica em que se acredita que houve o comprometimento da função normal dos ameloblastos (Oliveira et al., 2015). Na literatura, são vários os fatores mencionados que procuram justificar esta modificação nomeadamente, fatores sistêmicos, locais e hereditários capazes de influenciar o funcionamento normal das células produtoras do esmalte. Sendo que os problemas na saúde geral dos pacientes durante a vida intrauterina e durante a infância são os fatores que apresentam maior consistência (Alfaro et al., 2018; Muñoz et al., 2018).

Clinicamente, estes pacientes apresentam alterações na coloração do esmalte que são caracterizadas por se apresentarem sob a forma de opacidades demarcadas de forma assimétrica nas superfícies dentárias que variam entre as cores branca, amarela e acastanhada consoante o grau de severidade (Busuttil-Naudi, 2018; Spezzia, 2019; Weerheijm et al., 2003).

De forma a facilitar a decisão do médico dentista no tratamento destas lesões, na Medicina Dentária tem-se procurado, esquematizar a melhor abordagem terapêutica ajustável a cada situação. Assim, os diferentes graus de desmineralização têm sido classificados em diferentes estádios de severidade de HIM, implementando-se o tratamento mais adequado. Os tratamentos podem ser procedimentos minimamente

invasivos como, a colocação de selantes e aplicação de verniz de flúor na superfície do esmalte, ou procedimentos mais invasivos como, microabrasão, branqueamento, restauração a resina, faceta ou cimentação de coroas metálicas, podendo inclusive culminar na extração do dente afetado (Lygidakis, 2010).

A HIM dependendo do grau de severidade, revela diferentes graus de comprometimento estético e funcional. Apresenta alterações da superfície dentária que, por ser mais vulnerável, encontra-se mais suscetível à fratura pós-eruptiva, sensibilidade dentária, desenvolvimento do processo carioso e dificuldade em anestésiar (Spezzia, 2019). O esmalte poroso é um mau isolante, uma vez que permite a passagem de estímulos externos diretamente à polpa produzindo, desta forma, o desenvolvimento de uma inflamação crônica subclínica da polpa, o que faz com que se desencadeiem respostas exageradas a estímulos simples nos dentes com este defeito (Elhennawy et al., 2020). Na consulta de Medicina Dentária, estes pacientes apresentam com maior frequência um perfil não colaborante caracterizado por comportamento inadequado, medo e ansiedade. A sensibilidade acrescida nestes pacientes resulta, muitas vezes, numa intervenção com desconforto e dor, fazendo com que procedimentos simples se transformem num verdadeiro desafio para o médico dentista (Dantas-Neta, 2016).

Atualmente, a HIM é um defeito dentário cada vez mais frequente na prática clínica. Apresenta uma prevalência global média de 14,2% (Zhao et al., 2018) e exhibe valores percentuais díspares a nível geográfico que variam entre os 2,4 e os 40,2% (Silva et al., 2016), em que é estimado que em cerca de 27,4% dos casos são necessárias intervenções terapêuticas (Schwendicke et al., 2020). Nestes pacientes, atividades diárias tão simples como a escovagem dos dentes é afetada, o que resulta numa insuficiente e incorreta higiene oral que favorece a acumulação de placa e que, por sua vez possibilita o desenvolvimento de cáries e dor crónica (Ferreira et al., 2005).

Tendo em conta que este defeito dentário envolve a saúde e a qualidade de vida dos pacientes, e que ainda hoje suscita tantas interrogações, propõe-se a apresentação de um caso clínico. Este trabalho tem como objetivo discutir a intervenção terapêutica de uma paciente diagnosticada com lesões dentárias compatíveis com HIM (posteriormente diagnosticada como severa) após se ter apresentado na consulta de Odontopediatria da Clínica Universitária Egas Moniz, com lesões nos primeiros molares definitivos e afetação concomitante dos incisivos. Para que tal seja possível é objetivo inicial deste

trabalho, a exposição introdutória do tema, em que abordamos tópicos fundamentais como a definição, a prevalência, a etiologia, as características clínicas, as estratégias de diagnóstico, a classificação e as características psicológicas dos pacientes, de forma a assentar noções fundamentais para a compreensão do mesmo.

De seguida procedeu-se à apresentação do caso clínico onde se descreveram os procedimentos terapêuticos realizados clinicamente e se discutiu, ainda, as abordagens terapêuticas mais indicadas segundo a severidade da hipomineralização, à luz do conteúdo evidenciado na literatura revisada.

1. Esmalte

O esmalte dentário é a camada mais externa do dente que cobre a dentina na sua porção mais coronária. É constituído 2% por água, 1% matéria orgânica, tratando-se essencialmente de material proteico, e alto conteúdo inorgânico, sendo 97% cristais de hidroxiapatite firmemente compactados e organizados entre si (Radlanski, 2011). Desta forma, trata-se da estrutura mais dura e mineralizada do corpo humano, tendo a capacidade de proteger as estruturas dentárias contra os possíveis estímulos nocivos externos (Domingos et al., 2019; Nishio, 2008). Para que consigamos interpretar melhor a presença de alterações na estrutura deste tecido, conhecidas por DDE, é essencial compreender o processo que leva à sua formação (Elhennamy et al., 2020).

Este tecido forma-se através de um processo biológico complexo a que chamamos amelogénese, constituído por uma série de atividades celulares reguladas e de processos de mineralização controlados por proteínas (Radlanski, 2011) que se organiza em diferentes estágios sequenciais de desenvolvimento, sendo estes os estágios pré-secretório, secretório, transitório e de maturação, definidos desta forma segundo a morfologia e função dos ameloblastos (Ruan & Moradian-Oldak, 2015). Os ameloblastos são células epiteliais que constituem uma única camada celular que cobre o esmalte em desenvolvimento. Estas células são responsáveis por expressar um conjunto importante de genes e secretar a matriz que lhe dá origem (Elhennamy et al., 2020; Nishio, 2008). Adicionalmente, apresentam uma alta sensibilidade metabólica, o que faz com que fatores endógenos e exógenos possam alterar o seu normal funcionamento, provocando alterações na superfície do esmalte (Santos, 2014).

A formação do esmalte dá-se paralelamente à formação de dentina e inicia-se durante a fase de sino do desenvolvimento dentário. Resulta da sobreposição de camadas, recebendo um incremento de aproximadamente 4 μm diários, desde a extremidade das futuras cúspides e bordo incisal dos molares e incisivos, à junção amelodentinária (JAD). Microscopicamente é possível visualizar a distribuição por camadas na arquitetura do esmalte, conhecidas por estrias de Retzius (Elhennamy et al., 2020).

É no epitélio interno do órgão do esmalte que se dá o início do processo. Nele, estão contidos diferentes estados de maturidade dos ameloblastos, células produtoras de esmalte que, inicialmente apresentam um aspeto cuboide e capacidade de diferenciação e, após se diferenciarem, surgem em forma colunar, passando a ter a capacidade de sintetizar uma matriz rica em proteínas de esmalte (EMPs) que dão origem a um género de núcleos de cristais que se alongam em longas fitas finas e, mais tarde se transformam em prismas de esmalte (Elhennamy et al., 2020). Os prismas de esmalte originam-se na JAD, imediatamente após a eliminação da membrana basal, sob os pré-ameloblastos totalmente diferenciados. Após o estabelecimento da JAD e mineralizada uma fina camada de esmalte aprismático, os ameloblastos desenvolvem uma projeção ou processo de Tomes, responsável pela secreção do esmalte (Ruan & Moradian-Oldak, 2015).

A síntese do esmalte inicia-se por uma fase de secreção, caracterizada pela síntese das diferentes proteínas da matriz do esmalte (EMPs), tais como, amelogenina (AMELX), ameloblastina (AMBN), enamelina (ENAM), e enzima enamelisina, também conhecida por MMP-20, pelos ameloblastos (Elhennamy et al., 2020).

Durante este estágio inicial, a amelogénese está sujeita a influências externas e internas, como é o caso dos traumas diretos ou influências genéticas. Um distúrbio nesta fase pode levar a que menos EMPs sejam secretadas e se origine um defeito hipoplásico do esmalte. Por outro lado, é seguida de uma fase de maturação, em que a fase de secreção de EMPs pelos ameloblastos cessa e envolve o aumento da densidade mineral, em que os ameloblastos secretam agentes proteolíticos, que clivam as proteínas da matriz, e permitem a mineralização crescente (peptidase relacionada à calicreína (KLK4) e metalopeptidases (MMP2, MMP3, MMP9)). Neste estágio, ocorre um conjunto de processos complexos de atividades como o transporte de iões, a remoção da EMP, o balanço de pH e a apoptose, levando à possibilidade de haver uma multiplicidade de

distúrbios que facilitam a hipomineralização do esmalte (Suckling et al, 1984; Suckling et al., 1998).

A secreção da matriz do esmalte é uma fase essencial, uma vez que dá origem a uma estrutura molecular na qual os cristais são depositados, funcionando como o esqueleto do cristal, onde os íons fosfato de cálcio ($\text{Ca}_3(\text{PO}_4)_2$) se depositam e formam o cristal de hidroxiapatite [$\text{Ca}_{10}(\text{PO}_4)_6(\text{OH})_2$]. A disposição dos prismas ao longo da espessura do esmalte corresponde ao percurso realizado pela célula que lhe deu origem (Radlanski, 2011).

As proteínas da matriz do esmalte desempenham papéis vitais na regulação da mineralização e cristalização durante o desenvolvimento do esmalte (Ruan & Moradian-Oldak, 2015). A carência de um dos constituintes essenciais à sua formação pode levar à má formação dentária, de diversas magnitudes e severidades. Porém, o mecanismo que leva a que cada uma dessas proteínas exerça a sua função e a sua influência no processo de mineralização do esmalte dentário constituem questões por definir (Elhennamy et al., 2020).

A amelogenina é a proteína mais abundante, constituindo mais de 90% da matriz orgânica extracelular. Estudos em laboratório comprovaram que é fundamental para o desenvolvimento adequado do esmalte, sendo que um déficit desta proteína resulta em dentes com esmalte desorganizado hipoplásico. Desta forma, foi demonstrado que a amelogenina é essencial para a organização do padrão prismático, controle do tamanho e regulação do crescimento do cristal (Ruan & Moradian-Oldak, 2015).

Uma vez atingida a espessura total da camada de esmalte, iniciam-se os estágios de transição e maturação. A fase de maturação é considerada a mais longa de todo o processo, levando até 2/3 do tempo da formação do esmalte, durante o qual a matriz proteica é proteolicamente degradada à medida que os cristais crescem em largura, e é posteriormente removida na sua totalidade para permitir a conclusão da mineralização (Manuscript, 2020). Quanto mais matriz é reabsorvida pelos ameloblastos, mais espaço é criado para os cristais, que são por sua vez em maior número e espacialmente mais organizados (Elhennamy et al., 2020)

Concluída a síntese do esmalte, os ameloblastos transformam-se novamente em células cuboides, desta vez indiferenciáveis, incapazes de sintetizar mais tecido

(Elhennamy et al., 2020). O esmalte maduro é acelular e não reabsorve ou remodela. Como resultado, não é possível a sua regeneração após falha (Ruan & Moradian-Oldak, 2015). Muitas malformações do esmalte são devidas à falha de um dos processos relevantes entre a produção de matriz, organização de matriz, formação de cristais e, sobretudo reabsorção da matriz. Uma absorção incompleta não permite a mineralização completa da matriz (Elhennamy et al., 2020).

2. Hipomineralização Incisivo Molar – Definição

A denominação de Hipomineralização Incisivo Molar como sendo uma anomalia de defeito de desenvolvimento dentário surgiu pela primeira vez em 2001, por Weerheijm et al., que propôs a designação de HIM como sendo um defeito qualitativo de origem sistêmica do desenvolvimento do esmalte (Elhennawy et al., 2017; Domingos et al., 2019). Foi em 2003, na Reunião da Academia Europeia de Odontopediatria em Atenas, que esta nomenclatura foi aceite para definir uma patologia de etiologia desconhecida que afeta um ou mais molares permanentes, podendo abranger os incisivos definitivos (Bordoni, 2010).

A definição proposta em 2003 foi descrita com o intuito de esclarecer e promover o diagnóstico correto desta malformação, em que um ou mais molares têm de se encontrar obrigatoriamente envolvidos podendo ou não, afetar os incisivos definitivos. Sendo que, a presença simultânea de lesões nos incisivos e molares ocorre em casos de maior severidade (Silva et al., 2017).

Esta alteração pode atingir tanto a dentição decídua como a definitiva, podendo envolver grupos dentários completos ou, exclusivamente uma unidade dentária (Spezzia, 2019). Para além da distribuição variada que pode acometer, a forma como afeta cada dente individualmente também é notoriamente variada, podendo estes defeitos ser classificados como leves, moderados ou severos (Bekes, & Weerheijm, 2020; Silva et al., 2017).

A HIM, como já referenciado anteriormente, é determinada por um defeito causado pela mineralização incompleta da matriz do esmalte devido a uma interrupção na fase final da amelogénese (Koch, 2020), conduzindo a uma diminuição da

concentração mineral do mesmo desde a junção amelo-dentinária (JAD), à camada mais superficial (Bordoni, 2010). Nos dentes afetados, a espessura do esmalte mantém-se, existindo apenas uma alteração na sua composição e microestrutura (Domingos et al., 2019). Obtém-se, desta forma, um esmalte hipomineralizado com diminuição no conteúdo mineral em relação ao esmalte normal, definido por ser mais poroso e naturalmente mais frágil, exibindo características mecânicas e físicas diminuídas em relação ao esmalte saudável (Elhennawy et al., 2020; Domingos et al., 2019).

3. Prevalência

Ao longo dos anos, vários têm sido os estudos realizados com o objetivo de determinar a prevalência desta malformação. A panóplia de resultados que têm sido apresentados é extensa e, caracteriza-se por uma variação de 2,8 a 40,2% quanto à prevalência. Esta inconsistência nos resultados dificulta a sua interpretação, podendo ser justificada por inúmeros fatores, como por exemplo a falta de padronização entre clínicos. Em resposta a este problema, e com vista à sua resolução, em 2018, foi introduzido um sistema de avaliação baseado no *European Academy of Pediatric Dentistry* (EAPD) (Almuallem & Busuttill-Naudi, 2018) com o objetivo, de estabelecer um protocolo de diagnóstico e classificação destas lesões, confiando numa melhoria significativa destas avaliações epidemiológicas (Ghanim et al., 2017).

Na pesquisa de literatura elaborada, o primeiro registo é do ano 1996, em que Seow apresentou um estudo comparativo entre a presença de defeitos no esmalte, com características clínicas compatíveis com HIM, entre crianças prematuras e de parto eutócico. Este estudo permitiu concluir que estas crianças apresentavam um risco superior de exibirem alterações desta estrutura, rondando valores de 21% e 11%, respetivamente (Seow, 1996).

Em 2018, por sua vez, Zhao publicou as suas conclusões após análise de 70 estudos, dos quais recolheu dados que lhe permitiram determinar a prevalência desta patologia a nível mundial (14,2%). Indo ainda mais longe na sua pesquisa, mostrou números percentuais a nível geográfico (Espanha 21,1%, América do Sul 18,0%, Oceânia 16,3%, Europa 14,3%, Ásia 13%, África 10,9%), apresentando dados da prevalência entre género (Homens 14,3%, Mulheres 14,4%) e ainda associação com a idade das crianças

(15,5% em menores de 10 anos, 12,1% maiores de 10). Este conjunto de estudos permite concluir que a HIM é um problema de elevada incidência a nível mundial, não apresentando diferenças significativas entre sexos, expondo desta forma a HIM como um problema crescente na atualidade (Zhao et al., 2018).

4. Etiologia

Apesar dos vários estudos prospetivos e das diversas sugestões quanto à causa, ainda não foram determinados os fatores etiológicos que levam ao desenvolvimento desta malformação, permanecendo a sua etiologia desconhecida até aos dias de hoje (Manton et al., 2020; Nanci, 2017; Weerheijm et al., 2003). Acredita-se, no entanto, que o quadro clínico tenha origem sistémica, em perturbações que ocorrem durante os primeiros anos de vida (Alfaro et al., 2018; Muñoz et al., 2018).

Inúmeros fatores têm sido apontados como potenciais causas para este problema, uns relacionados com agentes de predisposição genética, outros associados a causas sistémicas e ambientais. Quer uns quer outros, influenciam o desenvolvimento da mineralização do esmalte, esperando-se que atinjam os dentes segundo um padrão regular. Deste modo, o fator causal prevalente deve ser capaz de justificar a razão pela qual os dentes, que se formam ao mesmo tempo, podem ser afetados de diferentes formas e com diferentes graus de severidade (Elhennamy et al., 2020).

Existe um forte indício para que o problema seja causado pela interrupção dos dois últimos estágios da amelogénese, dos estágios de transição e de maturação (Muñoz et al., 2018). Por esta mesma razão, ter conhecimento da patogénese do esmalte hipomineralizado pode levar à compreensão dos potenciais fatores etiológicos (Elhennamy et al., 2020).

Após breve descrição relativa do processo de formação do esmalte, compreendemos que a regulação do transporte iónico assume um papel importante para o estabelecimento de uma densidade mineral correta, e que uma desregulação neste mecanismo pode ter consequências estruturais. Existem vários processos minerais que, se alterados, podem levar ao desenvolvimento de lesões no esmalte, como é exemplo, a afetação do transporte de Ca^{2+} , a presença do ião Mg^{2+} ou mesmo do ião fluoreto. No

caso da afetação do transporte de Ca^{2+} , um menor transporte iônico resultará numa diminuição da densidade mineral. Da mesma forma, a presença do íon Mg^{2+} resulta numa inibição da sua mineralização (Suckling et al., 1998). Por último, a presença de Flúor, que se acredita que provoque a desregulação da principal proteína proteolítica (KLK4), leva à acumulação de proteínas, principalmente AMELX, que é inibidora do crescimento do cristal, provocando um aumento da porosidade do esmalte (Radlanski, 2011; Suckling et al., 1983).

A albumina, quando ligada a cristais de hidroxiapatite em desenvolvimento, durante a fase em que as amelogeninas que protegem os cristais são clivadas, inibe o crescimento impedindo o aumento da densidade mineral. Foi ainda proposto na literatura a influência da hiperemia associada ao trauma neste tipo de defeito, por aumento dos níveis de albumina sérica disponível. Estas hipóteses propõem situações que podem permitir movimento de íões e proteínas do sangue entre células durante o desenvolvimento dentário, quando as junções estreitas entre os ameloblastos (TJs) devem ser estanques (Elhennamy et al., 2020; Radlanski, 2011).

Cada vez se torna mais evidente a possibilidade de não existir uma causa ambiental única, sendo provável que tenha uma etiologia complexa com contribuição de fatores genéticos (Elhennamy et al., 2020). Atualmente, defende-se que a HIM é uma doença complexa, na qual atuam fatores genéticos em sinergia com fatores ambientais (Fatturi et al., 2019). Por esta mesma razão, têm sido realizados estudos ao longo dos anos, em gémeos, que revelaram resultados diferentes relativamente a esta conclusão (Elhennamy et al., 2020).

Algumas pesquisas apontam para que perturbações estabelecidas durante os diferentes períodos de desenvolvimento da criança (fase pré-natal, perinatal, pós-natal), atuam na fase de desenvolvimento dentário, perturbando a amelogénese. São de destacar, exposições sistémicas como a febre, infeções, *stress*, problemas respiratórios, sendo o termo “sistémico” utilizado para descrever problemas que podem afetar a saúde da criança, nomeadamente no que toca ao estabelecimento de defeitos permanentes no esmalte (Fatturi et al., 2019).

Foram avaliadas as possíveis complicações pré-natais que pudessem estar envolvidas. Segundo a revisão sistemática e meta-análise realizada por Fatturi et al.

(2019), a toma de medicamentos durante a gravidez, o tabaco e o baixo peso à nascença não foram associados. Por outro lado, as doenças maternas durante a gravidez revelaram estar relacionadas com HIM. Mães com problemas de saúde durante a gestação apresentaram um risco 40% mais elevado de terem filhos com HIM do que os filhos de mães saudáveis. Condições que alteram o ambiente extracelular também mostraram estar correlacionadas. Por exemplo, a febre interfere com a atividade ameloblástica tal como o stress e a ansiedade, que são condições psicológicas associadas a problemas físicos como alterações nutricionais, distúrbio do sono e perda de peso (Fatturi et al., 2019). Por fim, doenças maternas e complicações no nascimento, como hipoxia infantil durante o parto e cesariana, estão significativamente associadas a este defeito (Elhennamy et al., 2020; Fatturi et al., 2019), em particular, quando se considera a cesariana como o parto de escolha nomeadamente em situações em que a gravidez apresenta risco, tais como pré-eclâmpsia, prematuridade ou diabetes (Fatturi et al., 2019).

Durante a primeira infância (período entre o nascimento e os 3 a 4 anos de idade), a influência de fatores intimamente relacionados com a saúde (pirexia/febre, asma, pneumonia e outras infeções) foram avaliados (Elhennamy et al., 2020). Os estudos que avaliaram a relação com infeções como amigdalite, otite média, infeções do trato urinário, infeções na garganta, gastroenterite e infeções orais revelaram resultados bastante heterogéneos. No entanto, no período pós-natal, houve correlação com complicações respiratórias como asma, pneumonia, rinite, problemas respiratórios e febre (Fatturi et al., 2019; Muñoz et al. 2018).

Foi realizado um estudo com o objetivo de determinar o efeito do uso de antibióticos e AINEs mais comumente prescritos na infância – amoxicilina, amoxicilina/Ac. Clavulâmico, eritromicina, paracetamol, ibuprofeno, celecoxib – na ciclooxigenase-2 na mineralização do esmalte. Onde observou-se que os grupos de crianças tratados com antibióticos não mostraram diferenças estatisticamente significativas no conteúdo dos elementos minerais do esmalte, somente o paracetamol e o celecoxib mostraram uma diminuição significativa de Ca^{2+} e P, em comparação com as amostras controlo. Permitindo concluir, que a COX2 está envolvida no estágio de maturação e controlo dos níveis de cálcio e fósforo do órgão do esmalte, e que o consumo de paracetamol (inibidor da COX2) durante a formação do esmalte pode resultar na sua hipomineralização. Porém, mais estudos são necessários para que se consigam obter conclusões mais precisas (Muñoz et al., 2018).

De uma forma geral, esta condição parece estar associada a fatores multifatoriais e sistêmicos que atuam durante o último trimestre de gestação e os três primeiros anos de vida (Busuttil-naudi, 2018). Resumindo, condições como doenças maternas, *stress*, complicações no parto, problemas respiratórios, febre e doenças na infância são os fatores que apresentam maior associação à HIM, ainda que existam sérias limitações entre os estudos, tendo assim de ser analisados com cautela. É de realçar, a falta de esclarecimento acerca do fator causal nestas pesquisas, não estando esclarecido se o defeito é devido ao próprio problema sistêmico ou à medicação para a patologia (Fatturi et al., 2019). Em acréscimo, é importante notar que o número de dentes afetados foi correlacionado ao período de desenvolvimento dentário em que o potencial agente causador ocorreu, sendo que as crianças com problemas pré-natais, perinatais e pós-natais apresentam um maior número de dentes afetados em ordem crescente (Busuttil-naudi, 2018).

5. Características clínicas do esmalte hipomineralizado

O aspeto clínico da HIM é descrito pela presença de opacidades, em que há alteração na translucidez do esmalte nos dentes afetados sem modificação na sua espessura e superfície lisa. O esmalte hipomineralizado pode variar numa gama de tonalidades muito extensa, desde cores esbranquiçadas e cremes a amareladas e acastanhadas, mostrando sempre limites bem definidos e facilmente distinguíveis do esmalte saudável (Domingos et al., 2019; Oliveira et al, 2015).

Dependendo do comprometimento clínico, em relação à extensão e gravidade da lesão, pode ser classificado em diferentes graus de severidade. O grau de porosidade correlaciona-se com o grau de tonalidade. De uma maneira geral, quanto mais escura for a opacidade, mais severo e grave será o defeito, revelando-se as lesões mais escurecidas as mais difíceis de tratar e com pior prognóstico (Bekes & Weerheijm, 2020). A região mais afetada e onde encontramos mais lesões corresponde à dos 2/3 oclusais dos dentes, estando o terço cervical raramente afetado (Silva et al., 2017). A expressão desta anomalia, para além de poder variar quanto à severidade entre pacientes, também pode ser diversificada na forma como afeta as diferentes estruturas dentárias na cavidade oral, manifestando uma apresentação clínica com opacidades assimétricas na superfície do

esmalte podendo, ainda, manifestar-se apenas numa hemiarcada, permanecendo hígida a hemiarcada contralateral (Bekes & Weerheijm, 2020).

Intra-oralmente, na presença deste defeito, pelo menos um dos primeiros molares definitivos tem de estar afetado, podendo ou não abranger os incisivos permanentes. Sendo a presença de alterações nos molares um requisito, quando existem alterações presentes apenas nos incisivos considera-se esta uma alteração estrutural de outro tipo que não HIM (Bekes & Weerheijm, 2020). São muitos os sinais clínicos associados a esta malformação, variando entre alterações de cor, sensibilidade dentária, maior suscetibilidade à cárie, dificuldade em anestésiar, fratura do esmalte pós-eruptiva e perda precoce dentária (Busuttil-naudi, 2018).

Diferentes métodos como microscopia ótica e microscopia eletrónica de varrimento foram utilizados para estudar a microestrutura e as propriedades estruturais do esmalte afetado (Bekes & Weerheijm, 2020). Histologicamente, estudos relatam que o esmalte hipomineralizado é afetado em toda a sua espessura, iniciando a sua alteração estrutural na junção amelodentinária (JAD) e não na superfície, contrariamente aos restantes defeitos de esmalte (Bekes & Weerheijm, 2020; Busuttil-naudi, 2018). Este apresenta uma estrutura com cristais de hidroxiapatite menos organizados e conteúdo em proteínas aumentado, albumina tipo I, colagénio, ameloblastina, 1-antitripsina, antitrombina III, as quais inibem a atividade enzimática do esmalte e o crescimento dos cristais de hidroxiapatite durante a fase de maturação da amelogénese (Elhennawy & Schwendicke, 2016).

De acordo com a investigação de Fearne e colegas, o esmalte afetado tem um decréscimo na concentração mineral de 20%, enquanto que o conteúdo em proteínas é 3 a 15% superior (Almuallem & Busuttil-Naudi, 2018), originando uma redução geral na quantidade de minerais (conteúdo reduzido em Ca^{2+} e P) e quantidades de carbono e carbonato aumentadas, até 10%, sendo que se observa um teor de 3% destes compostos no esmalte normal (Elhennawy et al., 2017). Segundo testes realizados, o esmalte nestas zonas apresenta propriedades mecânicas reduzidas, revelando dureza e módulo de elasticidade diminuídos em relação ao esmalte normal (Elhennawy & Schwendicke, 2016).

Nas lesões hipomineralizadas o esmalte é caracterizado por possuir uma densidade mineral diminuída, sendo mais poroso 5% a 25% comparativamente ao esmalte normal, e, por sua vez mais frágil. O esmalte hipomineralizado sob influências mastigatórias e forças de tensão é suscetível à fratura, podendo facilmente lascarse, o que origina frequentemente fratura pós-eruptiva do esmalte, deixando dentina exposta e provocando hipersensibilidade dentária, sintoma mencionado recorrentemente por estes pacientes.

Em termos gerais, os molares apresentam lesões mais severas devido ao seu papel ativo na mastigação, sendo que os incisivos apresentam uma estrutura menos severamente perturbada devido à ausência de forças mastigatórias na região anterior da cavidade oral, sendo menos suscetível à fratura. Apesar disso, as lesões associadas aos incisivos suscitam frequentemente outras inquietações nos pacientes, originando problemas estéticos que desencadeiam em problemas do foro psicossocial (Bekes & Weerheijm, 2020).

O esmalte hipomineralizado é um fraco isolador, estando a polpa exposta a estímulos físicos e mecânicos constantes. Através da excitação crónica provocada no tecido nervoso pulpar nestas estruturas dentárias, é gerada uma inflamação subclínica permanente que desenvolve um limiar de excitabilidade menor do que o normal (Busuttil-Naudi, 2018). A polpa mostra sinais de inflamação, como aumento da inervação, acumulação de células imunes e aumento da vascularização (Silva et al., 2017). Por consequência, os dentes com esta alteração tornam-se hipersensíveis aos estímulos externos. Esta modificação resulta na dificuldade em anestesiar estes dentes, mesmo com uma dose de anestésico superior, revelando-se esta etapa um verdadeiro desafio (Busuttil-Naudi, 2018).

6. Estratégias de diagnóstico

Para que consigamos estabelecer um prognóstico favorável na reabilitação destes casos é imprescindível a determinação de um diagnóstico e elaboração de um plano de tratamento adequado e atempado.

O reconhecimento prévio deste defeito na estrutura do esmalte, é um fator fundamental para o bom prognóstico na reabilitação destes pacientes permite a tomada de medidas preventivas e reabilitadoras que impedem o agravamento do quadro clínico.

Desta forma, percebemos o papel fundamental da formação e preparação do médico dentista no tratamento destes pacientes (Elhennawy & Schwendicke, 2016; Spezzia, 2019).

A distinção entre hipomineralização e hipoplasia tem um significado clínico importante. Assim os dentes hipomineralizados (defeito qualitativo) caracterizam-se por opacidades bem definidas e assimétricas de tons brancos, amarelos e/ou castanhos (Folayan et al., 2018), presentes frequentemente nos dois terços oclusais sendo que podem sofrer fraturas pós eruptivas. Por sua vez, nas lesões hipoplásicas (defeito quantitativo) não ocorre formação de esmalte (Silva et al., 2017).

Ainda sobre o aspeto clínico destes pacientes, alterações estruturais como fratura do esmalte pós-eruptiva, restaurações atípicas, devem ser levadas em conta, assim como as referências dadas pelo paciente sobre as queixas que apresentam, valorizando-se deste modo as questões de sensibilidade e dor, comumente mencionadas (Bekes & Weerheijm, 2020; Weerheijm et al., 2003). Na Tabela 1 descrevemos a definição das características clínicas mencionadas anteriormente associadas à HIM.

Para a execução de um correto diagnóstico, Weerheijm et al, 2003 descreveu algumas condições ideais para o sucesso da sua identificação. O exame clínico deve ser realizado com a superfície dos dentes limpa e húmida, logo após a emergência das estruturas dentárias na cavidade oral (Busuttill-Naudi, 2018; Weerheijm et al., 2003). A idade mais indicada para a avaliação é aos oito anos, uma vez que, nesta idade os dentes característicos por apresentarem esta alteração, os quatro primeiros molares definitivos e a maioria dos incisivos, já entraram em erupção na maioria das crianças. Quando as alterações presentes afetam exclusivamente os incisivos, o defeito poderá ser de origem distinta, não devendo ser considerado como HIM (Weerheijm et al., 2003).

Para além de ser necessário saber reconhecer as características clínicas típicas desta alteração, é essencial uma recolha detalhada dos dados da história clínica prévia dos pacientes, tendo em conta informações acerca dos hábitos, antecedentes familiares, histórias prévias relevantes e condições de saúde pré, peri e pós-natais ou dos 3 primeiros anos de vida, importantes para fundamentar o diagnóstico (Bekes & Weerheijm, 2020).

Igualmente relevante são crianças com problemas de saúde na infância ou defeitos de mineralização dos segundos molares decíduos, serem consideradas de risco mais elevado para desenvolverem HIM (Busuttill-Naudi, 2018).

Tabela 1. Critérios de diagnóstico para Hipomineralização Incisivo Molar e respetiva definição

Características Clínicas	Definição
Opacidades demarcadas	Alteração na translucidez do esmalte, com uma grande gama de cores (branco, amarelo ou castanho) e com vários graus de extensão. A espessura do esmalte é normal, superfície lisa e bem delimitada
Fratura do esmalte pós-eruptiva (FEPE)	Defeito provocado após erupção da estrutura dentária. Perda do esmalte de superfície inicialmente formado. A perda é frequentemente associada a uma opacidade demarcada pré-existente
Restaurações atípicas	O tamanho e forma da restauração não estão em conformidade com o quadro de desenvolvimento da lesão de cárie. Nestes casos, podemos encontrar restaurações amplas nas cúspides e opacidades características da HIM em torno das restaurações
Ausência de um ou vários primeiros molares permanentes por extração	No caso de extração de um primeiro molar para avaliação da presença desta anomalia é necessária a avaliação dos restantes molares e incisivos. Observamos normalmente restaurações atípicas e alterações na opacidade do esmalte nestes dentes
Dente não erupcionado/ incluso	O primeiro molar permanente ou incisivo permanente não erupcionarem na idade prevista pode indicar a presença de hipomineralização incisivo molar, no entanto devemos aguardar a erupção destas peças dentárias para que possamos reconhecer outras características para o diagnóstico

Fonte: Adaptado de Weerheijm et al. (2003); García & Martínez (2010), sem autorização do autor

De forma geral, é de grande importância que o médico dentista proceda à determinação de um diagnóstico precoce de maneira a impedir o agravamento das condições orais presentes nos pacientes com alterações estruturais deste tipo, uma vez que, características como a sensibilidade, dor, FEPE, cárie, podem afetar negativamente a qualidade de vida, desencadeando uma progressão irreversível e tratamentos mais complexos e dispendiosos (Spezzia, 2019).

6.1- Diagnóstico diferencial

O aspeto clínico característico do defeito de HIM pode ser confundido com uma variedade de outras anomalias dentárias que apresentam características clínicas semelhantes. São elas, a amelogênese imperfeita, hipoplasia do esmalte, fluorose dentária e lesões de mancha branca/*white spots* (Bekes & Weerheijm, 2020). Para a determinação de um plano terapêutico adequado, é fundamental estabelecer um diagnóstico correto (Domingos et al., 2019), assim:

- **Amelogênese Imperfeita (AI)**, é uma alteração dentária de origem genética que afeta o esmalte. Geralmente, existe história familiar anterior que nos permite fazer correlação e compromete todos os dentes de ambas as dentições (Bekes & Weerheijm, 2020; Busuttil-naudi, 2018)
- **Hipoplasia do esmalte**, caracterizado por um defeito quantitativo, em que há redução localizada na espessura do esmalte (Bekes & Weerheijm, 2020; Busuttil-naudi, 2018).
- **Fluorose dentária**, associada a história prévia de ingestão de quantidades elevadas de flúor durante o período de formação do esmalte, origina um esmalte mais poroso caracterizado por opacidades difusas com tonalidade esbranquiçada e severidade proporcional à quantidade de flúor ingerida. Surge de forma simétrica em dentes que se formam no mesmo período (dentes homólogos). Os dentes anteriores são os mais frequentemente afetados. Apresentam ligeira resistência à cárie (Bekes & Weerheijm, 2020; Soares & Freitas, 2006).
- **Lesões de mancha branca /white spots**, é um sinal clínico precoce do desenvolvimento de cárie dentária, presente nas zonas compatíveis a acumulação de placa bacteriana. Frequentemente encontrada no terço cervical dos dentes (Almuallem & Busuttil-Naudi, 2018; Bekes & Weerheijm, 2020)

Tabela 2. Quadro resumo comparativo entre os diferentes defeitos de esmalte

	Amelogênese Imperfeita	Hipoplasia	Fluorose	White spots	HIM
Etiologia	Fatores hereditários	Trauma e fatores hereditários	Exposição excessiva a fluoretos durante a amelogênese	Multifatorial (depósitos microbianos+placa bacteriana+hospedeiro +tempo)	Desconhecida
Nº de dentes afetados	Todos os dentes	1 dente ou grupo de dentes	Dentes homólogos	1 ou vários dentes	1 a 4 Molares + Incisivos (ocasionalmente)
Características clínicas	Perda de estrutura e afeta todos os dentes de ambas as dentições	Perda de estrutura dentária, redução localizada na espessura do esmalte. Representada por lesões com margens regulares e lisas	Alteração na translucidez do esmalte. Representado por opacidades difusas esbranquiçadas. Presente de forma simétrica em dentes homólogos	Fase inicial: alteração da cor Fase tardia: cavitação Nas zonas compatíveis a acumulação de placa bacteriana (sulcos e fissuras)	Presença de opacidades bem definidas e assimétricas, representada por alteração na translucidez do esmalte (branco, amarelo ou castanho) sem modificação na espessura e superfície lisa do esmalte
Tratamento	Estético e conservador + coroas totais	Estético e conservador	Dentisteria estética	Dentisteria operatória	Estético e conservador, exodontia, ortodontia
Prevenção	Não	Ocasionalmente	Sim	Sim	Potencialmente

Fonte: Neville et al. (2009); Bekes & Weerheijm (2020)

7. Classificação de HIM

Tendo como objetivo a divisão das diferentes formas de manifestação clínica e na procura de estabelecimento de protocolos, com vista à standardização da melhor forma de abordagem terapêutica em consonância com cada padrão de apresentação, têm surgido ao longo dos anos várias formas de classificação da HIM (Bekes & Weerheijm, 2020).

São múltiplos os elementos necessários à avaliação que nos possibilitam determinar a gravidade desta alteração, sendo a cor da lesão, o tamanho, a presença de fratura do esmalte, sensibilidade e qualidade de vida fatores indispensáveis para uma classificação adequada (Silva et al., 2017). Na grande maioria dos casos, a HIM pode ser dividida em três subgrupos conforme a gravidade, em leve, moderada ou severa (Bekes & Weerheijm, 2020).

Em casos leves, os pacientes revelam alterações na coloração representadas por opacidades bem delimitadas no esmalte, manchas brancas, amarelas e/ou acastanhadas com distribuição assimétrica nos 2/3 oclusais, em áreas livres de stress mastigatório, sem presença de fratura pós-eruptiva e sensibilidade dentária. Não referindo, igualmente, sensibilidade na escovagem dentária e descontentamento a níveis estéticos. Em casos moderados, os pacientes apresentam alteração na coloração do esmalte com opacidades bem definidas assimétricas, com gravidade clínica progressiva, fratura pós-eruptiva limitada ao esmalte, exposição de dentina, sensibilidade dentária aumentada, ou lesão de cárie associadas (Bekes & Weerheijm, 2020).

Por sua vez, nos casos considerados graves, os pacientes revelam alteração no esmalte com opacidades demarcadas associadas a fratura pós-eruptiva afetando o esmalte e dentina, lesão de cárie, exposição dentinária, história de sensibilidade dentária exacerbada, persistente e/ou espontânea e fortes preocupações estéticas que podem desencadear em problemas do foro psicossocial (Bekes & Weerheijm, 2020; Silva et al., 2017).

Tabela 3. Classificação e respetivas características clínicas dos diferentes níveis de severidade da HIM

HIM leve	HIM moderada	HIM severa
<ul style="list-style-type: none"> - Opacidades isoladas com distribuição assimétrica nos 2/3 oclusais; - Opacidades demarcadas presentes em áreas livres a stress e forças mastigatórias; - Ausência de história de hipersensibilidade; - Lesão de hipomineralização sem associação a processo carioso 	<ul style="list-style-type: none"> - Opacidades demarcadas no terço oclusal, fratura pós-eruptiva limitada ao esmalte ou lesão de cárie associada, limitadas a uma ou duas superfícies, sem envolver cúspides; - Restaurações atípicas; - Sensibilidade dentária; - Queixas associadas a componente estética 	<ul style="list-style-type: none"> - Fratura do esmalte pós-eruptiva; - Processo carioso associado a esmalte alterado, compreendendo mais de duas superfícies dentárias, envolvendo cúspides; - História de hipersensibilidade dentária; - Destruição coronária com possível exposição dentinária e comprometimento pulpar; - Restaurações atípicas; - Preocupações estéticas significativas

Fonte: Bekes & Weerheijm (2020); Silva et al. (2017)

8. Abordagens e estratégias terapêuticas

Dada a sua aparência heterogénea e características clínicas particulares, a gestão da HIM é desafiante, tal como o seu diagnóstico, e a necessidade individual de tratamento

varia consideravelmente, com um amplo espectro de modalidades de tratamento disponíveis (Elhennawy & Schwendicke, 2016; Bekes & Weerheijm, 2020).

Os dentes afetados exigem um controlo periódico, muitas vezes acompanhado de tratamento regular. Se por um lado, apresentam um risco crescente de fratura pós-eruptiva, por outro lado, exibem uma forte correlação com o desenvolvimento de lesões de cárie, justificada pelo aumento de retenção de placa bacteriana, associada à fraca higiene, causada pela característica hipersensibilidade sentida nestas estruturas. Americano et al. (2017) referem que as crianças com HIM apresentam uma frequência de 2,1 a 4,6 vezes superior de desenvolverem cáries em relação às crianças sem HIM.

Na mesma linha de pensamento, existem estudos que demonstram que os dentes afetados pela HIM passam por tratamentos dentários com uma frequência quase 10 vezes superior à dos dentes sãos (Papageorgiou & Waes, 2020). Desta forma, percebemos que a decisão do tratamento deve ser feita segundo a severidade das lesões a curto e longo prazo (Mathu-Muju & Wright, 2006).

Posto isto, as indicações de tratamento variam de acordo com o grau de severidade da malformação, tornando a execução de um diagnóstico correto um fator fundamental para o médico dentista. Os tratamentos vão desde tratamentos preventivos (prevenindo o desenvolvimento de cárie e/ou fratura pós-eruptiva), gestão de hipersensibilidade ou dor, tratamentos restauradores (conservadores ou invasivos) e a extração, seguida ou não de tratamento ortodôntico (Elhennawy & Schwendicke, 2016; Papageorgiou & Waes, 2020).

Para uma correta decisão sobre qual das opções de tratamento é mais apropriada, é necessário avaliar individualmente alguns fatores como a história médica, idade do paciente, grau de severidade, extensão do defeito, colaboração do paciente, custo económico e presença de outras anomalias ou alterações orais (Gómez & López, 2012; Elhennawy & Schwendicke, 2016).

William et al., em 2006, propuseram um guia de seis passos para a manipulação destes pacientes, que consiste numa cronologia de procedimentos com o objetivo de estabelecer uma abordagem terapêutica apropriada e ajustada a cada caso. Em primeiro lugar, estabeleceu que o passo inicial é a identificação do risco de desenvolvimento de HIM, seguido de diagnóstico precoce, tratamentos preventivos de remineralização e hipersensibilidade, prevenção de cárie e fratura pós-eruptiva, tratamentos restauradores

ou eventuais extrações, e sem esquecer, um bom controlo e manutenção (Gómez & López, 2012). Os seis passos propostos são:

1. **Identificação do risco:** Determinar se existem fatores de risco associados ao desenvolvimento de HIM através de uma anamnese e história clínica detalhada.
2. **Diagnóstico precoce:** Avaliação radiográfica e controlo dentário durante e prematuramente à sua erupção.
3. **Remineralização e dessensibilização:** Aplicação de estratégias remineralizadoras e dessensibilizantes.
4. **Prevenção de cárie e rutura pós-eruptiva:** Tratamentos preventivos e instrução de cuidados de higiene oral, aplicação de selantes, conselhos de dieta não cariogénica e diminuição do risco de cárie.
5. **Tratamentos restauradores ou extrações:** Restaurações a resina composta, cimentação de coroas metálicas, extrações e avaliação de necessidade de tratamento ortodôntico pós extração.
6. **Manutenção:** Realizar um controlo rigoroso das margens das restaurações e avaliar a necessidade de refazer a restauração ou efetuar o recobrimento da coroa a longo prazo.

Um dos fatores mais importantes para o bom prognóstico é o diagnóstico precoce, uma vez que, a identificação atempada destas lesões permite reduzir a sua progressão a partir de abordagens preventivas e conservadoras (Busuttill-naudi, 2018; Papageorgiou & Waes, 2020).

As opções de tratamento devem por um lado, assegurar o controle das lesões nos incisivos, que por regra apresentam menos severidade comparativamente aos molares definitivos, e por outro garantir a manutenção dos primeiros molares permanentes (PMP's), que apresentam frequentemente lesões mais severas, o que se justifica pela carga mastigatória que é aplicada a nível destes dentes (Papageorgiou & Waes, 2020).

Mathu-Muju e Wright, em 2006, sugeriram um esquema para o planeamento da abordagem destes pacientes baseado na severidade da HIM (Figura 1), com vista a facilitar a escolha do tratamento na hora da decisão. Seguidamente, centrar-nos-emos nas técnicas preventivas e, por sua vez, nas abordagens de tratamento particulares dos primeiros molares permanentes e incisivos definitivos afetados por este defeito.

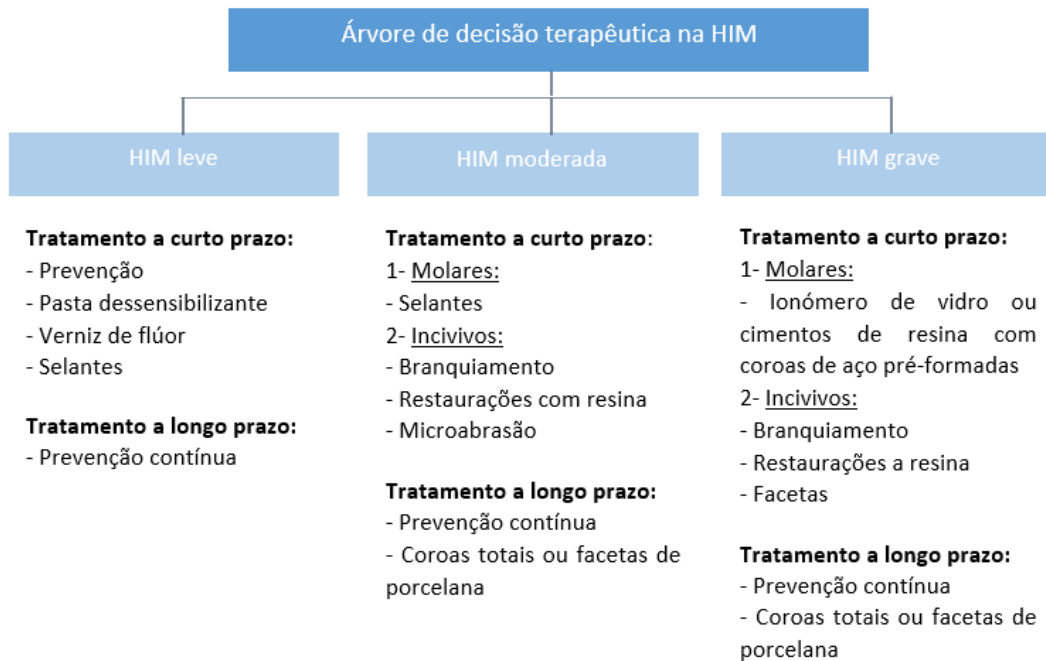


Figura 1. Árvore de decisão terapêutica, segundo Mathu-Muju & Wright, 2006 (adaptado, sem autorização do autor)

8.1- Técnicas preventivas

A percepção da doença e das suas consequências, por parte da criança e dos seus progenitores, são importantes para que estes redobrem os cuidados e participem ativamente na prevenção, sendo os conselhos para uma higiene oral adequada e dieta com baixo teor cariogénico imprescindíveis (Americano et al., 2017; Elhennawy & Schwendicke, 2016).

Atualmente, são diversas as possibilidades que estão ao nosso alcance para que a prevenção seja uma abordagem imprescindível com resultados promissores. O principal foco nesta abordagem tem por objetivo o fortalecimento da estrutura do esmalte através da aplicação de técnicas que aumentem a biodisponibilidade de iões e permitam restaurar o equilíbrio mineral oral, possibilitando a sua remineralização. Em acréscimo, a utilização de cosméticos ricos em iões permite que estes possam inter-relacionar-se com os cristais de hidroxiapatite, remineralizando a superfície do esmalte e originando cristais mais

resistentes de fluorapatite, aumentando, por sua vez, a resistência à desmineralização e a diminuição da sensibilidade (Busuttill-naudi, 2018; Papageorgiou & Waes, 2020)

Temos o caso do uso de pasta dentífrica fluoretada, que reduz o risco de cárie e a sensibilidade dentária (Busuttill-naudi, 2018; Papageorgiou & Waes, 2020).

Adicionalmente, a aplicação tópica profissional de produtos fluoretados, fornecidos sob a forma de vernizes ou géis, tem como um dos vernizes fluoretados mais utilizados o Duraphat, que contem 50 mg de NaF/mL (correspondente a 22.600 ppm F) e se liga à superfície do esmalte, atuando como um reservatório de flúor de libertação lenta. O Gelkam, que contem uma concentração mais baixa, 0,4% SnF (correspondente a 3000 ppm Sn e a 1000 ppm F), tem a particularidade de poder ser aplicado várias vezes semanalmente em casa pelo progenitor após a escovagem dos dentes. Contudo, os pais têm de ser conscientes e bastante prudentes na realização desta tarefa para que não haja um efeito controverso de promoção de fluorose (Özgü et al., 2013; William et al., 2006).

Para além da utilização destes géis e vernizes, também está relatado o recurso à utilização de pastas dentífricas contendo vidro cerâmico bioativo (NovaMin). Este material permite a remineralização dos túbulos dentinários através da formação de apatite, aumentando a permeabilidade aos fluidos, reduzindo o movimento hidrodinâmico a nível tubular e, desta forma, a sensibilidade dentinária (Abbasj et al., 2015).

Também é proposta a utilização de pastas dessensibilizantes contendo arginina. A arginina promove o selamento dos túbulos dentinários, reduzindo as vias aferentes expostas aos estímulos e, por sua vez, a resposta sensitiva (Bekes et al., 2017; Yang et al., 2016).

No que diz respeito às pastas dessensibilizantes de fosfato de cálcio amorfo (CPP-ACP), os nanocomplexos CPP-ACP são peptídeos derivados de caseína que funcionam como um reservatório estável de cálcio e fosfato que tem a capacidade de se ligar fortemente ao biofilme oral, aderindo à superfície dentária e evitando a precipitação espontânea, permitindo ainda a penetração profunda destes iões na lesão. Desta forma, a libertação de iões Ca^{2+} e PO_4 é lenta, aumentando a biodisponibilidade destes iões na saliva e incentivando a remineralização das áreas hipomineralizadas do esmalte em toda a sua extensão, ao passo que os produtos com apenas F- na sua constituição tendem a remineralizar principalmente a camada mais superficial do esmalte (Busuttill-naudi, 2018;

Reynolds, 1997). Os materiais mais utilizados são as pastas dentífricas tópicas (GC Tooth Mousse ou MI Paste) e as pastilhas (Recaldent Pty e Adams). É importante não esquecer que estes produtos, uma vez que contêm caseína, podem estar contraindicados em crianças alérgicas ao leite (Tam & Manton, 2020). A utilização de materiais fluretados e de CPP-ACP mostraram resultados superiores quando usados como terapia combinada, ao invés de individualmente (Busuttil-naudi, 2018).

Para além dos cuidados diários, muitos médicos dentistas incluem nos seus protocolos preventivos a proteção de todos os pacientes com selantes de fossas e fissuras. Quando aplicados nas superfícies oclusais, estes são eficazes na prevenção de cáries, estando a sua eficácia intimamente ligada à longevidade da retenção clínica do selante. Se a superfície do esmalte dos molares estiver intacta, os selantes de resina podem ser usados em conjunto com a aplicação de adesivo para que o mesmo aumente a sua retenção. Caso os molares não estejam completamente erupcionados, hipersensíveis ou com a presença de fratura pós-eruptiva, a utilização de selantes à base de ionómero de vidro (IV) é preferível. Mesmo que sirva apenas para fazer um controlo temporário, devido à baixa resistência do material, funcionando como opção preventiva provisória. A aplicação de selantes de fissuras deve ser monitorizada e substituída quando necessário (Papageorgiou & Waes, 2020).

8.2- Técnicas terapêuticas em dentes posteriores

De um modo geral, os PMP's são os dentes que apresentam maior gravidade de lesões na sua superfície. Com o objetivo de combater estas alterações têm surgido vários recursos que procuram contornar este problema, sendo muito diversificadas as opções de tratamento que temos ao nosso alcance. Por todas estas razões, percebemos que a decisão do médico dentista não é fácil, mas antes de mais, uma das questões que se deve colocar é se as estruturas dentárias afetadas são para restauração ou para extração. Esta decisão depende de múltiplos fatores como a idade da criança, gravidade da HIM, envolvimento pulpar, restaurabilidade do dente, presença dos gérmenes do terceiro molar, custo do tratamento, e se pretende um tratamento a curto, médio ou longo prazo (Busuttil-naudi, 2018).

Casos graves de HIM, com defeitos estruturais cavitados, podem ser restaurados diretamente (temporariamente utilizando cimento de ionómero de vidro (CIV) e definitivamente usando resina composta) ou indiretamente, com recurso a restaurações em cerâmica, compósito ou metal. É importante que compreendamos que a escolha dos materiais não depende unicamente da gravidade da lesão. A idade e a cooperação da criança, também são cruciais para esta decisão (Bekes, 2020).

O ionómero de vidro (IV) é um material hidrofílico comumente utilizado para restaurações temporárias. Segundo Gómez et al., citados por Kotsanos et al. (2005) as restaurações com IV estão indicadas quando não é possível um correto isolamento do dente. Estes são materiais de eleição devido às suas características únicas, apresentando capacidade de adesão ao remanescente dentário e libertação de Flúor mesmo em casos de molares parcialmente erupcionados. É considerado um material de obturação de médio a curto prazo devido à sua baixa resistência ao desgaste, ideal para tratamentos temporários até que se proceda à reabilitação com restaurações definitivas finais (Pérez et al., 2010).

A resina composta é um material resistente que permite a reabilitação a longo prazo quando reúne as condições ideais de adesão. Em lesões hipomineralizadas extensas, esta aplicação não é eficaz uma vez que a ligação ao esmalte poroso é menor e compromete a adesão. Por esta razão, está indicada a remoção completa do esmalte afetado antes de se considerar a reabilitação com resina. Por outro lado, quando os defeitos do esmalte são bem definidos e limitados a duas superfícies no máximo, sem alteração das cúspides e com margens supragengivais, as resinas compostas tornam-se o material de primeira escolha (Shivanna & Shivakumar, 2011).

A cimentação de coroas metálicas preformadas (CMP's), também conhecidas por coroas de aço inoxidável, são um tipo de coroas pré-fabricadas que se adaptam individualmente a cada dente. Podem ser utilizadas em molares severamente danificados, apresentando grandes taxas de sucesso a longo prazo. Devido às suas características individuais, as coroas de aço inoxidável são consideradas a melhor opção de tratamento para os molares definitivos mais comprometidos, visto que poderão evitar uma degradação pós-eruptiva maior do esmalte, controlar a sensibilidade dentária e restabelecer a oclusão correta e os contactos interproximais, exigindo mínimo ou nenhum preparo dentário, podendo ser feito numa única consulta, não necessitando da fase

laboratorial. Para além destas mais valias todas, é uma técnica pouco dispendiosa (Bekes, 2020; Busuttil-naudi, 2018).

Ainda dentro das opções de tratamento dos PMP's, a exodontia, por vezes assumem particular relevância dada a gravidade da afetação dentária, em que o tratamento restaurador não é o indicado. Em situações de HIM severa, quando o dente está tão afetado que não é viável a sua restauração ou está comprometida a sua vitalidade pulpar (pulpite irreversível ou necrose pulpar) e é impossível recuperar a sua funcionalidade, uma extração estratégica é a técnica mais adequada para este tratamento (Kotsanos et al, 2005).

Na Tabela 4 apresenta-se, de forma sintetizada, as diferentes formas de tratamento dos PMP's afetados por HIM, bem como algumas das suas características e particularidades.

Tabela 4. Quadro Resumo das modalidades de tratamento para primeiros molares permanentes

Modalidade de Tratamento	Descrição
Preventivos	<ul style="list-style-type: none"> • Aplicação tópica de flúor • Pasta dessensibilizante • Aplicação tópica diária de pasta de complexo de fosfopéptidos de caseína e fosfato de cálcio amorfo (CPP-ACP), com um cotonete • Aplicação de selantes de cimento de ionómero de vidro (CIV), que podem proporcionar proteção contra lesões de cárie e reduzir a permeabilidade da superfície
Restaurações Diretas	<ul style="list-style-type: none"> • Preparação cavitária <ul style="list-style-type: none"> - Todo o esmalte defeituoso é removido - Apenas o esmalte muito poroso é removido, até obtenção de boa resistência, com recurso a broca montada em contra ângulo, para dentina • Restaurações com CIV <ul style="list-style-type: none"> - CIV convencional ou CIV modificado com resina composta (CIVMR) - Capacidade de adesão quer ao esmalte, quer à dentina - Libertação de Flúor (F-) a longo termo - Baixas propriedades mecânicas: - Não recomendado para ser utilizado em áreas de <i>stress</i> mecânico - Pode ser utilizado como restauração intermédia • Restaurações em resina composta (RC) <ul style="list-style-type: none"> - Estabilidade a longo termo, quando comparadas com outros materiais de restauração

	<ul style="list-style-type: none"> • Compómeros (resina reforçada com IV): <ul style="list-style-type: none"> - Têm boas características de manipulação - Liberação de F- - Têm propriedades de força tênsil e de flexão superiores às apresentadas pelo CIV e pelo CIVMR, mas inferiores à RC - O uso em dentes permanentes está limitado às áreas não sujeitas a <i>stress</i> mecânico.
Restaurações de Recobrimento Total	<ul style="list-style-type: none"> • Quando os PMP's apresentam FPE's moderados a severos, as coroas metálicas preformadas (CMP) são o tratamento de eleição. <ul style="list-style-type: none"> - Previnem a deterioração futura do dente - Permitem um controlo da sensibilidade dentária - Permitem estabelecer contactos interproximais corretos e relações oclusais próprias - Não são tão sensíveis à técnica do operador nem tão dispendiosas como as restaurações fundidas - Requerem pouco tempo de preparação e inserção - Se não estiverem bem-adaptadas, podem produzir mordida aberta, gengivite ou ambos - Quando colocadas corretamente, podem permitir a preservação dos PMP's até que possam ser feitas restaurações fundidas Restaurações aderidas de recobrimento total ou parcial (do tipo <i>inlay</i> ou <i>onlay</i>) ou coroas totais <ul style="list-style-type: none"> - Quando comparadas com as CMP, as restaurações supra: <ul style="list-style-type: none"> - Requerem redução mínima da estrutura dentária - Minimizam o trauma pulpar - Protegem a estrutura dentária - Promovem altas forças nas sobreposições cuspídeas - Promovem o controlo da sensibilidade - Mantêm a saúde periodontal devido às margens supra-gengivais
Extrações e Considerações Ortodônticas	<ul style="list-style-type: none"> • A extração atempada de PMP's é um tratamento a considerar em caso de: <ul style="list-style-type: none"> - Hipomineralização severa - Sensibilidade severa ou dor - Lesões de grande dimensão - Dificuldade de restauração - Incapacidade de atingir boa analgesia local - Problemas de gestão comportamental que impossibilitem o tratamento restaurador - Patologia apical - Problemas de espaço ortodôntico, onde os PMP's estejam extensamente restaurados e na presença de pré-molares saudáveis

Fonte: Adaptado de Garg et al. (2015), sem autorização do autor.

8.3- Técnicas terapêuticas em dentes anteriores:

Devido à grande variedade de extensão e severidade das lesões que podem comprometer os incisivos definitivos, o modo de apresentação clínica destes dentes é, também ele, bastante variável, apesar da fratura pós-eruptiva do esmalte e a sensibilidade dentária serem bastante reduzidas nestes dentes em comparação com os PMP's, como

referido anteriormente. Assim, os problemas estéticos adquirem um grande peso tanto para o paciente como para os seus progenitores (Fayle, 2003).

De forma geral, as lesões afetam a camada de esmalte em toda a sua extensão, comprometendo a sua estrutura desde a camada mais superficial até à junção amelo-dentinária (Busuttill-naudi, 2018). Por este motivo, técnicas à base de branqueamento vital externo com peróxido de carbamida ou peróxido de hidrogénio não conseguem eliminar as opacidades do esmalte. Não obstante, certos autores defendem que, embora não haja a eliminação completa das manchas, a utilização destas técnicas mostra resultados favoráveis ao permitir a diminuição do contraste de cores existente na superfície do dente (Tam & Manton, 2020).

Seguindo o mesmo raciocínio, conseguimos compreender que a microabrasão com ácido/pedra-pomes/taça de borracha em micromotor a partir de efeitos mecânicos e erosivos simultâneos no esmalte apresenta, de igual modo limitações na eliminação das manchas. Ao longo dos anos, têm sido várias as fórmulas documentadas que foram sendo utilizadas para desgastar o esmalte superficial através da técnica de microabrasão. Porém, com o tempo as concentrações de ácido diminuíram, pelo que foi adicionado um agente suspenso abrasivo e misturado numa solução solúvel com água por forma a facilitar a sua posterior remoção sendo, atualmente, o ácido hidrófluídrico a 18% e ácido ortofosfórico a 37,5% os compostos mais indicados (Tam & Manton, 2020; Wray & Welbury, 2001) para o efeito. Segundo Sundberg et al. (2014) são necessárias, em média, 5 a 10 aplicações do sistema para que se obtenha um aspeto visual satisfatório e clinicamente aceitável. Alguns autores sugeriram o uso de macroabrasão da superfície com o auxílio de uma broca de diamante extra-fina antes do recurso a abrasão químico-mecânica em lesões leves, mas ainda assim bem marcadas. As lesões brancas superficiais são, deste modo, mais passíveis de serem removidas através desta técnica do que as que exibem opacidades mais escuras e profundas na espessura do esmalte.

Como última opção de tratamento não invasivo, destaca-se a técnica de infiltração de resina. As lesões hipomineralizadas do esmalte apresentam uma porosidade aumentada, pelo que desta forma, as estratégias de infiltração podem ser bastante satisfatórias (Crombie et al. 2014). Esta técnica microinvasiva consiste numa opção de tratamento inovadora para lesões de mancha branca. Um grupo de cientistas da Charité em Berlim e a Universidade de Kiel na Alemanha desenvolveram o sistema ICON®, um

sistema que utiliza uma resina fotopolimerizável de baixa viscosidade, denominada “infiltrante”, que preenche, reforça e estabiliza o esmalte hipomineralizado sem qualquer preparo ou danos na estrutura remanescente de esmalte saudável. Este sistema está indicado no tratamento de lesões de cárie proximais e lesões de mancha branca nas faces livres vestibulares. O dente é preparado mediante a desmineralização com gel de ácido clorídrico (HCL) a 15% e o tecido duro em falta é substituído por resina infiltrante através de mecanismos ativos e mecânicos (Crombie et al. 2014; Freitte et al., 2011; Sant'anna et al., 2016).

Já dentro das opções invasivas de tratamento salienta-se a reabilitação com recurso a restauração a resina. O aperfeiçoamento e surgimento de novos materiais restauradores, com variedade de opalescentes e pigmentos, tem permitido o aumento da eficácia no disfarce destas alterações oferecendo hoje em dia, uma das formas mais fiáveis de melhorar os problemas estéticos destes dentes. Com o intuito de melhorar as condições de adesão e o resultado estético final deste tratamento, pode ser necessário um preparo prévio do esmalte que deve ser controlado de modo a evitar lesões impróprias nos dentes jovens, caracterizados por terem maior camara pulpar. Apesar de ser possível disfarçar as opacidades sem desgastar o dente através de estratégias de cor, haverá sempre um aumento do volume do dente relacionado (Fayle, 2003).

Para além da reabilitação direta a resina composta, existe dentro das restaurações definitivas a possibilidade de reabilitar esteticamente o dente através de facetas diretas (compósito) ou indiretas (compósito, cerâmica, porcelana) que produzem efeitos estéticos bastante satisfatórios, revelando os melhores resultados a longo prazo no sector anterior (Almeidalima, 1963). Facetas de porcelana estão indicadas apenas para pacientes com idade superior a 18 anos uma vez que, a partir desta idade, as margens gengivais já estão definidas (Busuttil-naudi, 2018).

9. Características psicológicas dos pacientes

Sob o enfoque psicológico, existe um quadro comportamental comum associado às crianças portadoras desta alteração estrutural, constituindo alguns inconvenientes a nível da conduta para o estabelecimento da terapêutica necessária (Spezzia, 2019).

O esmalte hipomineralizado é um fraco isolador, o que resulta na privação de uma adequada proteção dos tecidos pulparem a estímulos térmicos. Como consequência, os dentes comprometidos tornam-se sintomáticos a alterações de temperatura (Discepolo & Baker, 2011). As crianças apresentam, frequentemente, hipersensibilidade a práticas cotidianas simples, como por exemplo sintomatologia dolorosa aumentada, inclusive quando respiram ar frio e presença de sensibilidade durante a higiene oral, aquando a escovagem dos dentes, inviabilizando desta forma uma higiene oral adequada, e condicionando ainda mais o prognóstico dos dentes afetados e respetivo tratamento (Gómez & López, 2012; Jälevik & Klingberg, 2002; Spezzia, 2019; Wong, 2010). A preocupação dos pais e dos pacientes incluem aspetos estéticos, o desgaste dentário rápido, perda do esmalte, suscetibilidade aumentada à cárie, sensibilidade e, finalmente, a perda da estrutura dentária (Gómez & López, 2012).

É importante ter em conta que o tratamento dentário pode ser doloroso, devido à dificuldade em assegurar uma anestesia apropriada. Rodd e colaboradores constataram que alguns molares hipomineralizados apresentavam uma inflamação pulpar subjacente, mesmo na ausência de lesão cáriosa associada (Discepolo & Baker, 2011; Fagrell *et al.*, 2008; Jälevik & Klingberg, 2002). Num estudo sobre o estado pulpar dos MP's hipomineralizados observou-se, segundo os resultados obtidos da avaliação imunocitoquímica, que a hipomineralização dentária acarreta alterações a nível da polpa, sendo elas o aumento da densidade de inervação, vascularização e acumulação de células do sistema imunitário, que são indicadores de resposta inflamatória e estão associados a uma inflamação crónica subclínica pulpar (Rodd *et al.*, 2007).

Todas estas alterações podem justificar a dificuldade em obter sucesso na anestesia (Discepolo & Baker, 2011; Fagrell *et al.*, 2008; Jälevik & Klingberg, 2002). Desta forma, é importante que o médico dentista não desvalorize o desconforto que estes pacientes possam sentir (Discepolo & Baker, 2011) e valorizem estratégias para diminuir a hipersensibilidade, como o uso de dessensibilizantes (Bekes, 2020).

Para além destes pacientes revelarem um desafio acrescido em consulta por apresentarem hipersensibilidade e dificuldade em anestésiar, os obstáculos não terminam por aqui. Os problemas estéticos resultantes das lesões demarcadas características da HIM nos incisivos são outro desafio significativo na medida em que as crianças afetadas estão sujeitas a comentários desagradáveis por parte dos colegas, afetando a sua confiança e a

vontade de sorrir (Silva et al., 2017). De uma forma geral, as crianças afetadas com HIM apresentam com mais frequência um perfil incooperante, denotando maior medo e ansiedade e revelando ser mais nervosas e apreensivas face às restantes (Spezzia, 2019; Silva et al., 2017). Segundo um estudo realizado na Suécia, com pacientes que sofriam de HIM severa, concluiu-se que, em relação ao grupo controlo que não sofria de HIM, mas possuía elevado risco cariogénico, os pacientes afetados com HIM apresentavam uma necessidade 10 vezes superior de tratamentos. Desta maneira, é fácil compreender que se uma criança tem sucessivas experiências negativas durante o tratamento, existe um risco elevado de vir a desenvolver medo e ansiedade em relação aos médicos dentistas (Jälevik & Klingberg, 2002). Assim, o médico dentista tem um papel muito importante no que toca à colaboração destes pacientes, devendo informar a criança e os pais sobre as possíveis complicações na conduta clínica devido à ineficácia de uma boa anestesia, de forma a obter uma melhor resposta. Em caso de situações mais complicadas em que a hipersensibilidade impossibilite o tratamento, a utilização de sedação ligeira com recurso a óxido nítrico, sedação moderada ou, ainda, anestesia geral, poderão ser tomadas em conta (Discepolo & Baker, 2011; Mahoney, 2012).

II. DESCRIÇÃO DO CASO CLÍNICO

Paciente B.L.F, do género feminino, 6 anos de idade, raça caucasiana, compareceu na consulta revelando um perfil psicológico receoso, inicialmente pouco colaborante, com alterações da coloração na superfície dentária e queixas de sensibilidade a estímulos térmicos e mecânicos.

De seguida é descrita a abordagem clínica realizada.

1. 1ª Consulta de Odontopediatria (26/10/2018)

Na primeira consulta, a paciente compareceu na Clínica Dentária Egas Moniz, por indicação da médica dentista anterior, para avaliação e segunda opinião da melhor forma de tratamento das lesões que apresentava nas superfícies dentárias. Nesta primeira consulta de Odontopediatria, foi assinado o termo de consentimento informado, que autoriza a observação clínica e recolha de dados da menor, com o intuito de permitir a execução de um correto diagnóstico. Seguida da realização de uma história clínica pormenorizada, onde se recolheu e registou devidamente todas as características individuais da paciente.

Durante a anamnese, foi possível perceber que a paciente não apresentou nenhuma complicação ao longo da gestação, nem pós-parto, sendo referido unicamente por parte da progenitora alguns problemas a nível respiratório e dermatológico, nomeadamente asma e eczema. Foi ainda referido que a paciente se encontrava em tratamento médico desde 21/10/2018, tomando uma saqueta de Broncho-Vaxom® diária, 3,5 mg, para prevenção de colites.

A progenitora esclareceu-nos sobre a situação prévia à consulta, explicando que a paciente tinha tido a primeira consulta de Medicina Dentária em setembro de 2018 e tinha uma próxima consulta marcada a 23/11/2018 com o objetivo de colocar selantes a nível dos primeiros molares definitivos já erupcionados (16, 26, 36, 46). Referiu que nessa consulta a médica dentista tinha mencionado que a presença de sintomatologia dentária exuberante e que a presença de manchas na superfície dos dentes era uma situação clínica a denotar, tendo aconselhado a procura de uma segunda opinião na nossa clínica dentária

para que se estabelecesse um plano de tratamento o mais adequado possível à reabilitação necessária.

Com base nesse objetivo, efetuámos uma ortopantomografia (Figura 2.), servindo de exame complementar de diagnóstico ao exame intra-oral. Após análise minuciosa, foi possível visualizar a presença de algumas alterações na dentição mista da nossa paciente, entre elas, lesões de cárie em múltiplos dentes (55, 65, 75, 36), restaurações a resina composta (85), manchas de variadas tonalidades, do branco ao amarelo escuro, nos dentes incisivos e molares permanentes erupcinados e fraturas pós eruptivas a nível dos molares definitivos. Para além desta alteração da cor do esmalte, foram referidas queixas de sensibilidade extrema, descrevendo sensibilidade dentária e sintomatologia dolorosa, na ingestão de alimentos frios, escovagem dos dentes e inspiração de ar frio, sobretudo a nível dos molares e, quanto aos incisivos, alguma sensibilidade e descontentamento a nível estético por parte da progenitora.

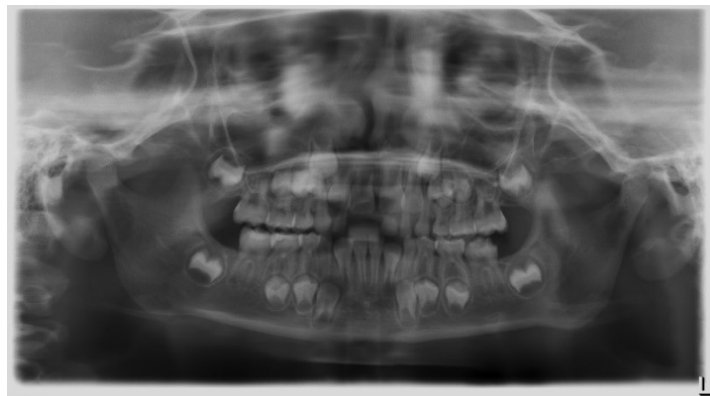


Figura 2. Ortopantomografia

Posto isto, procedemos ao preenchimento da ficha dentária internacional (FDI) (Figura 3.) e realizámos um RVG ao dente 36 onde pudemos observar a extensão da lesão deste mesmo dente (Figura 4.).

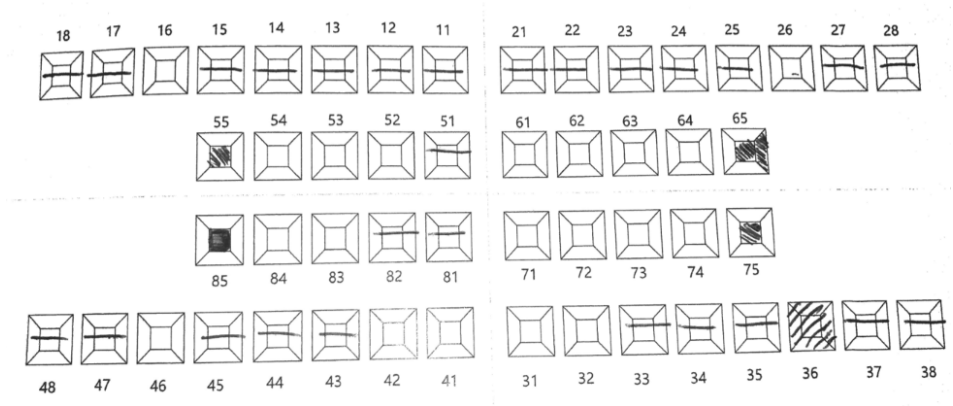


Figura 3. Ficha Dentária Internacional

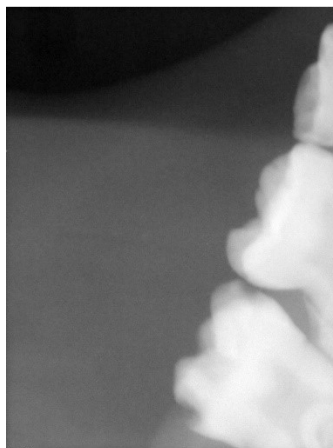


Figura 4. RVG do dente 36

Perante a análise do quadro clínico apresentado foi possível diagnosticar uma anomalia de defeito qualitativo do esmalte compatível com HIM severa, afetando os molares e incisivos definitivos.

Numa primeira fase, procurámos esclarecer e clarificar a mãe perante este diagnóstico, explicando as razões que levavam a paciente a ter algumas diferenças na coloração dos seus dentes e a associação direta com a sua, agora justificável, sensibilidade dentária. Alertámos sobre o prognóstico reservado das estruturas dentárias afetadas.

De seguida, procurámos delinear a melhor abordagem terapêutica diante este quadro clínico, regendo-nos por tratamentos conservadores como princípio e focando-nos essencialmente na melhoria da qualidade de vida perante as queixas de grande sensibilidade, tendo em conta a faixa etária da paciente.

Face à grande destruição coronária já presente a nível do dente 36, devido à lesão de cárie e presença de fratura pós-eruptiva, planeámos a reconstrução da coroa a resina composta. Com o objetivo de, por um lado diminuir a sensibilidade sentida pela paciente, e por outro, conseguirmos proteger e preservar a estrutura dentária remanescente, uma vez que a dentina exposta não é tão resistente. Explicámos que se poderia tratar apenas de uma abordagem terapêutica inicial e caso se mantivessem as queixas de extrema sensibilidade o mais indicado seria a colocação posterior de uma coroa de aço pré formada a nível deste dente. Por outro lado, a nível das lesões de cárie iniciais que afetavam os dentes 55, 65 e 75, aconselhámos ir vigiando.

Recomendámos ainda, o tratamento adjuvante com uma pasta dessensibilizante (*GC tooth mouse*), indicando a colocação diária nas superfícies dentárias após a escovagem, com vista a ajudar no problema da hipersensibilidade.

2. 2ª Consulta de Odontopediatria (16/11/2018)

Nesta consulta realizámos a restauração a resina composta, classe II do dente 36, como se observa na Figura 5.

Primeiramente, procedemos à determinação da cor do compósito com que pretendíamos restaurar, A2 Filtek Z250®, segundo a escala Vita.

Uma vez anestesiada e o isolamento absoluto aplicado, procedemos à restauração. Preparámos a superfície dentária através da técnica *selective enamel etching* com sistema adesivo *scotchbond* universal e restaurámos segundo a técnica de estratificação da resina.

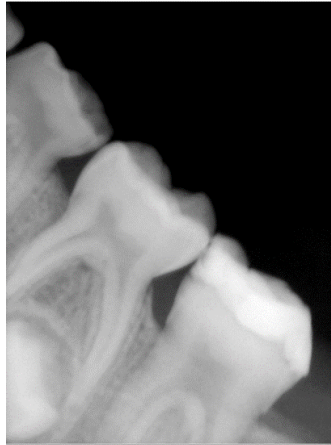

Figura 5. Imagem radiográfica da restauração definitiva Classe II no dente 36

De seguida, realizou-se um Rx para avaliar a adaptação da restauração, onde observámos uma cárie em esmalte presente a distal do 74. Informámos a progenitora desta situação e aconselhámos a melhoria da higiene oral nas faces proximais, com o auxílio de fio dentário, para evitar a progressão da lesão.

Para terminar, marcámos a paciente para tratamento restaurador do dente 16, planeando fazer o recobrimento das cúspides palatinas afetadas com fratura pós-eruptiva.

3. 3ª Consulta de Odontopediatria (30/11/2018)

Efetuíamos a restauração de recobrimento das cúspides palatinas do dente 16.

Em primeiro lugar, decidimos a cor do compósito com que pretendíamos reabilitar, A3 Filtek Z250®, segundo a escala Vita. Em segundo, realizámos anestesia local com lidocaína 2% e isolamento absoluto, assim preparámos a superfície dentária através da técnica *selective enamel etching* com sistema adesivo *scotchbond universal* e restaurámos.

4. 4ª Consulta de Odontopediatria (14/12/2018)

Foi feita uma consulta de Medicina Dentária Preventiva (MDP), em que realizámos uma destartarização, polimento dentário e aplicação de moldeira de flúor durante 4 minutos.

Para finalizar, abordámos o tema da importância de uma higiene oral adequada, procedemos à motivação e ensino de técnicas de escovagem e utilização de fio dentário.

Marcámos ainda, consulta de controlo após seis meses para destartarização e controlo radiológico da face distal do 74.

5. 5ª Consulta de Odontopediatria (14/06/2019)

Na consulta de controlo, foi possível observar que os primeiros molares definitivos evoluíram em relação à gravidade das lesões que afetavam o esmalte. Realizámos RVG do dente 26, como mostra a figura 6, para avaliação da cárie presente a mesial deste dente.

Com vista a reverter esta situação, planeámos tratamentos a nível dos dentes mais afetados 16, 26 e 36. Assim sendo, planificámos a restauração a resina do dente 26 e 36 e a colocação de uma coroa de aço a nível do 16.

Por fim, efetuámos a destartarização, o polimento dentário, aplicação de moldeira de flúor e procedemos à motivação de higiene oral.

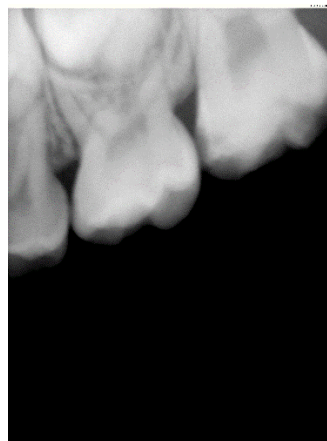


Figura 6. Imagem radiográfica do dente 26

6. 6ª Consulta de Odontopediatria (17/07/2019)

Restauração a resina composta classe II (M) do dente 26.

Inicialmente, decidimos a cor do compósito com que pretendíamos reabilitar, A3 Filtek Z250®, segundo a escala Vita. Posteriormente a esta decisão, procedemos à anestesia com lidocaína 2% e ao isolamento absoluto.

Assim, preparámos a superfície dentária através da técnica *selective enamel etching* com sistema adesivo *scotchbond* universal e restaurámos segundo a técnica de estratificação.

7. 7ª Consulta de Odontopediatria (18/10/2019)

Procedemos à cimentação definitiva de coroa de aço pré formada no dente 36 (Figura 7).

Após anestesia local com infiltrativa (lidocaína 2%), realizámos a remoção da cárie que afetava a face lingual e da restauração efetuada anteriormente, garantindo que não estava infiltrada, e realizámos o preparo conservador do dente com broca troncocónica e fissura fina para a região interproximal.

Prosseguimos com prova de coroa, lavámos e secámos bem (tanto a superfície dentária como a estrutura de aço), aplicámos Cimento de Ionómero de Vidro (Ketac Cem) no interior da coroa e cimentámos aplicando força no sentido ocluso-cervical contra o dente, removendo os excessos de cimento posteriormente.

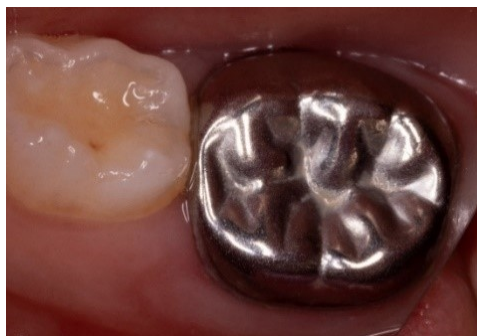

Figura 7. Fotografia intra-oral após cimentação da coroa de aço no 36

8. 8ª Consulta de Odontopediatria (08/11/2019)

Nesta consulta, sob isolamento relativo com *dry tips* e rolos de algodão, realizámos a restauração a resina composta classe II (D) e colocação de selante de fossas e fissuras à base de resina no dente 74.

Primeiro, realizámos Rx periapical do 74 para avaliação da profundidade da lesão de cárie (Figura. 8). Recorrendo à escala Vita, determinámos a cor do dente e por sua vez, a cor da resina com que pretendíamos restaurar, A2 Filtek Z250®, preparámos a superfície dentária através da técnica *selective enamel etching* com sistema adesivo *scotchbond* universal e restaurámos.

De seguida, colocámos selante resinoso (Fissurit®) e verificámos oclusão.

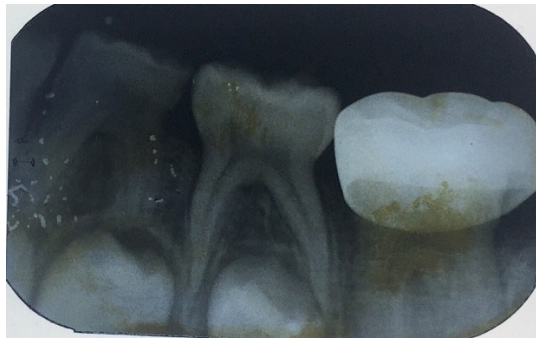

Figura 8. Periapical do dente 74

9. 9ª Consulta de Odontopediatria (05/12/2019)

Nesta consulta efetuámos a cimentação de coroa de aço a nível do 16.

Primeiro foi feito o registo fotográfico a fim de obter imagens do caso pré-tratamento. Realizámos fotografias intra-orais, nomeadamente frontal, lateral direita, lateral esquerda e da arcada superior como apresentado nas imagens abaixo (Figura. 9, 10, 11).

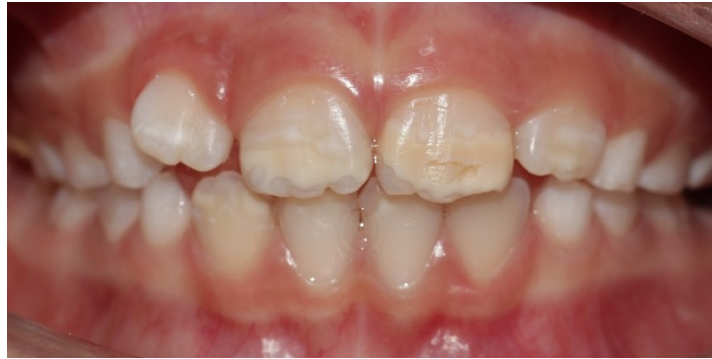

Figura 9. Fotografia intra-oral frontal pré-tratamento

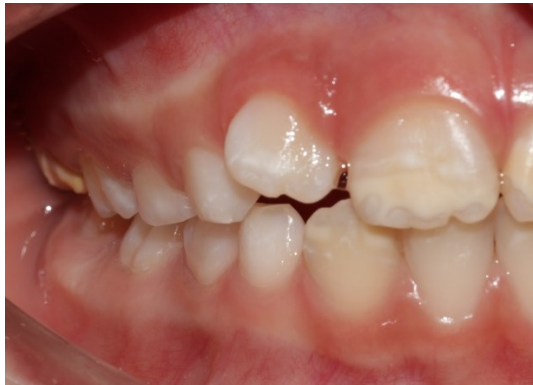

Figura 10. Fotografia intra-oral lateral direita pré-tratamento

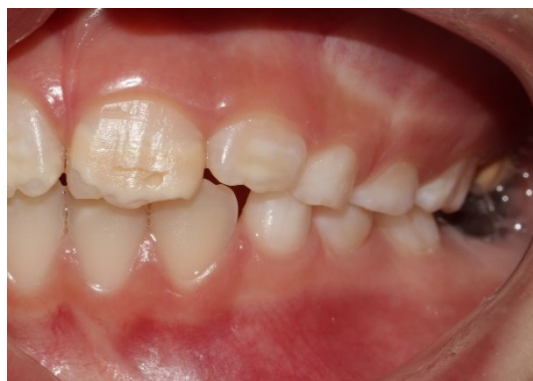

Figura 11. Fotografia intra-oral lateral esquerda pré-tratamento

Seguido de tratamento conservador a curto prazo de cimentação de coroa de aço no dente 16 (Figura 12 e 13).

Foi feita a anestesia local com infiltrativa (lidocaína 2%), reforçada com anestesia intraligamentar (lidocaína 2%) a nível do 16. Posteriormente, isolamento relativo utilizando dry tips e rolos de algodão, preparo do dente, lavagem, secagem, colocação de cimento de ionómero de vidro (Ketac Cem) na coroa, seguida de cimentação, como descrito anteriormente.

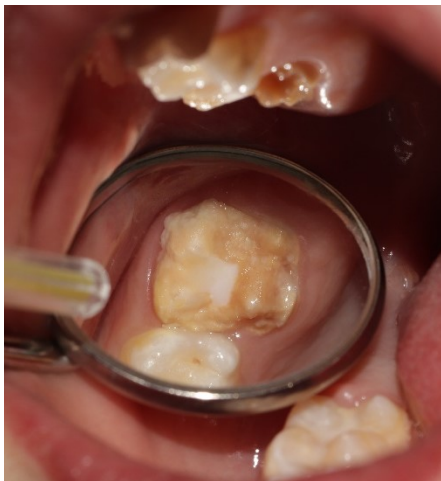

Figura 12. Fotografia intra-oral antes da colocação da coroa de aço no 16 (mostrando evidência de rutura pós-eruptiva do esmalte com margens ásperas)

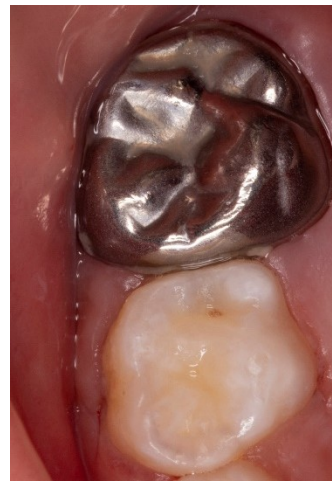

Figura 13. Fotografia intra-oral após cimentação da coroa de aço no 16

10. 10ª Consulta de Odontopediatria (12/12/2019)

Reabilitação estética dos incisivos centrais superiores, 11 e 21, com técnica de microabrasão e restauração a resina.

Inicialmente, fizemos o estudo da cor do esmalte hipomineralizado presente no sector anterior (Figura 14), para que conseguíssemos uma reabilitação em consonância com as estruturas dentárias adjacentes, seguido de protocolo de microabrasão.

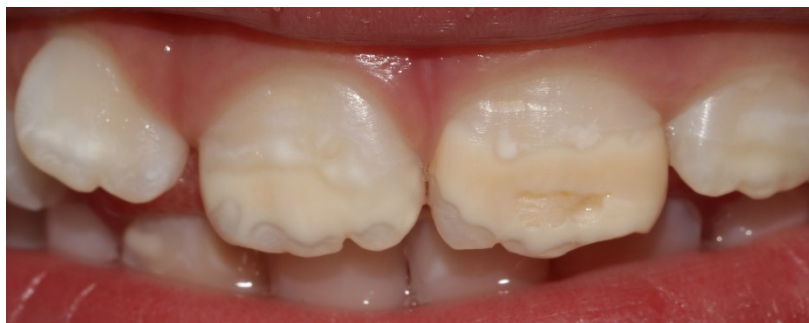

Figura 12. Fotografia frontal intra-oral antes de ser submetido ao procedimento terapêutico de microabrasão

Após anestesia infiltrativa com lidocaína 2%, isolamento absoluto de C-C (de forma a impedir a lesão dos tecidos moles por extravasamento do agente abrasivo durante a execução da técnica) e tomados os cuidados relativos à proteção da paciente e da equipa, com óculos de proteção, aplicámos a pasta abrasiva (mistura de ácido ortofosfórico 37% e pedra-pomes na proporção de 1:1) sobre a face vestibular dos ICS e realizámos o desgaste superficial das lesões de esmalte hipomineralizado com taça de borracha e contra-ângulo. Lavámos e observámos a superfície do esmalte avaliando o desaparecimento das manchas, repetindo o procedimento até obtermos um resultado satisfatório.

Uma vez obtido o resultado pretendido, pudemos reabilitar a estrutura com resina, A3 Filtek Z250®.

Começámos por lavar e secar bem a superfície dentária para implementação da técnica *selective enamel etching* com sistema adesivo *scotchbond* universal.

Uma vez a superfície dentária preparada, restaurámos segundo a técnica de estratificação da resina recuperando a anatomia e a estética dentária do 11 e 21.

Antes de terminar, foram realizadas fotografias intra (Figura 15, 16, 17) e extra-orais (Figura 18, 19, 20, 21, 22, 23) para registo e avaliação do resultado pós-tratamento.

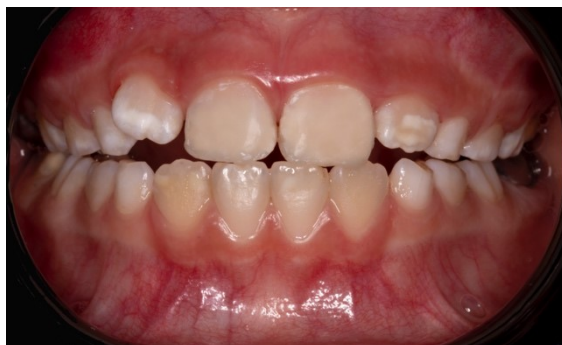

Figura 13. Fotografia frontal intra-oral pós-tratamento

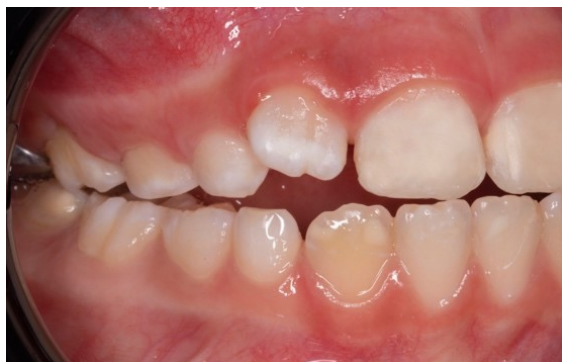

Figura 14. Fotografia intra-oral lateral direita pós-tratamento

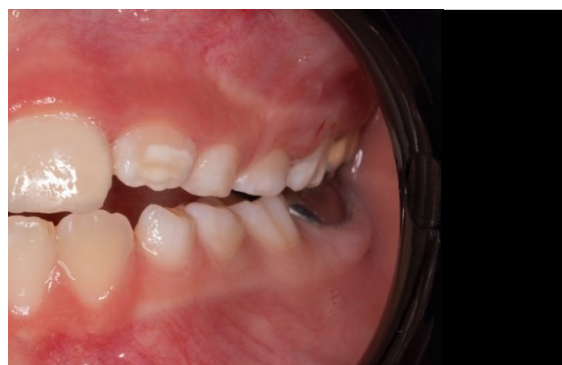

Figura 15. Fotografia intra-oral lateral esquerda pós-tratamento

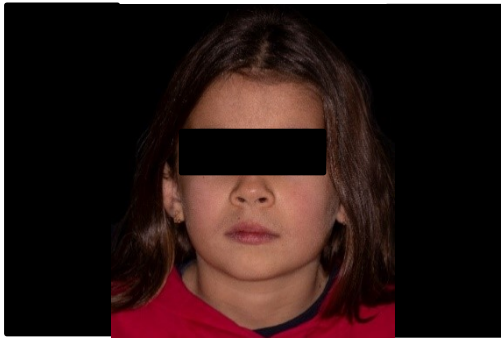

Figura 18. Fotografia final extra-oral frontal em repouso

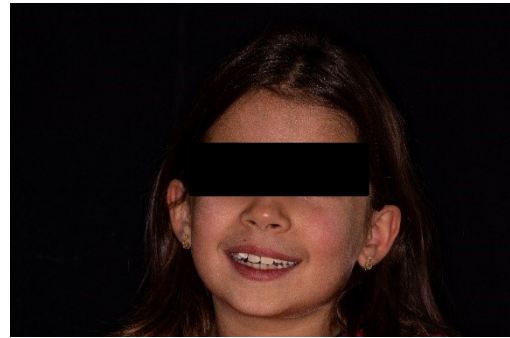

Figura 19. Fotografia final extra-oral frontal a sorrir

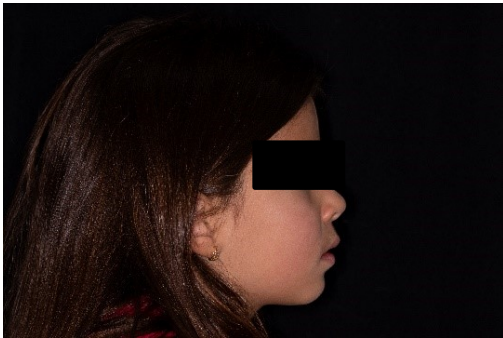

Figura 20. Fotografia final extra-oral lateral direita em repouso

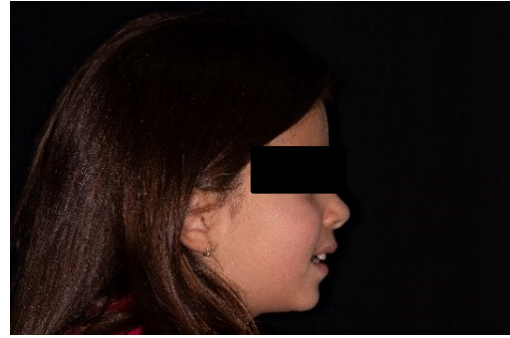

Figura 21. Fotografia final extra-oral lateral direita a sorrir

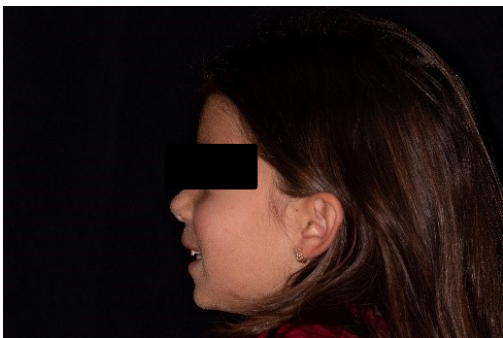

Figura 22. Fotografia final extra-oral lateral esquerda em repouso

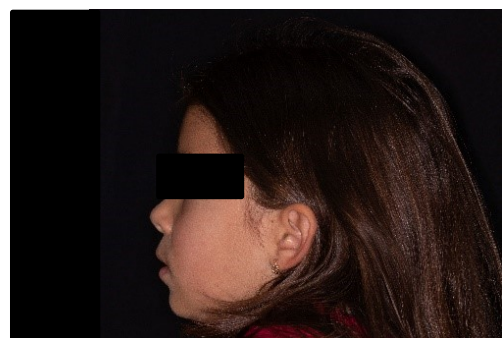

Figura 23. Fotografia final extra-oral lateral esquerda a sorrir

11. 11ª Consulta de Odontopediatria (06/02/2020)

Paciente compareceu na consulta para check-up de rotina.

Segundo a paciente as queixas de sensibilidade reduziram significativamente, mostrando-se muito mais recetiva e interativa.

Foi realizado uma destartarização e moldeira de flúor durante 4 minutos.

III. DISCUSSÃO

A HIM é um tema extremamente atual e desafiante, que tem ganho cada vez mais protagonismo na área de Odontopediatria, devido à prevalência e falta de consenso quanto à abordagem terapêutica. Assim, o objetivo deste trabalho foi a apresentação de um caso clínico da reabilitação de uma paciente diagnosticada com lesões nas estruturas dentárias compatíveis com HIM. Concluída a descrição do caso em análise, foi necessário fundamentar o que nos orientou para este diagnóstico, e discutir as opções tomadas, perante as evidências observadas na revisão do estado da arte atrás efetuado.

Na literatura são vários os fatores propostos que tentam explicar a etiologia da HIM, no entanto não há consenso nesta temática até aos dias de hoje, pelo que, as razões que levam ao desenvolvimento desta alteração de desenvolvimento do esmalte permanecem desconhecidas (Manton et al., 2020; Weerheijm et al., 2003). Alfaro et al. (2018) defendem que perturbações sistémicas que comprometem o desenvolvimento normal da criança nos primeiros anos de vida, coincidindo com o período de desenvolvimento do esmalte, são explicações passíveis para esta malformação. Vários autores corroboram esta opinião, incluindo Busuttil-Naudi (2018), que acredita que fatores sistémicos multifatoriais, que interferem com o último trimestre da gravidez e com os primeiros anos da criança, são possíveis desencadeantes. São inúmeros os fatores mencionados na literatura, como febre, infeções, *stress*, problemas respiratórios, entre outros (Fatturi et al., 2019). No caso clínico relatado, através da anamnese da paciente, foi possível perceber que não tinha tido complicações durante a gestação, nem durante o parto e que apenas mais tarde desenvolvera complicações a nível sistémico, padecendo de problemas respiratórios e dermatológicos, mais concretamente asma e eczema. Não foi possível associar nenhum fator ao período de formação do esmalte que justificasse o desenvolvimento desta patologia.

Através da recolha de dados da história clínica prévia, registámos que a paciente apresentava grande sensibilidade dentária, referindo algia na execução de tarefas simples, como a ingestão de alimentos frios, na prática da higiene oral e ao inspirar ar frio. Segundo a explicação de Busuttil-Naudi (2018), é possível que compreendamos esta alteração, na medida em que é descrito que a hipersensibilidade detetada a estímulos externos é justificada pelo esmalte hipomineralizado ser um fraco isolador e sujeitar a polpa a estímulos físicos e mecânicos constantes. Mediante a estimulação sucessiva do tecido

nervoso das estruturas dentárias afetadas, é desenvolvida a inflamação crônica da polpa, a qual produz um limiar de excitabilidade menor do que o normal, desencadeando respostas exacerbadas perante estímulos simples.

Após a avaliação clínica intra-oral, observaram-se manchas assimétricas em tons variados de branco e amarelo com limites bem definidos a nível dos incisivos. A nível dos molares definitivos foram identificadas opacidades mais escurecidas e zonas com falta de esmalte compatíveis com fraturas de esmalte pós-eruptiva. Na ortopantomografia, é de notar alterações que afetam os dentes posteriores, essencialmente o dente 36. Através desta análise e sustentado no que foi dito pelos autores Folayan et al. (2018), concluíram que o defeito do esmalte é compatível com HIM. Indo mais longe, Bekes e Weerheijm (2020) e Silva et al. (2017) referem que em pacientes que revelam opacidades demarcadas nos incisivos e molares permanentes, associadas a fraturas pós-eruptivas que acometem mais do que duas faces da estrutura dentária, história de sensibilidade acentuada e queixas relacionadas com a componente estética, se classifica como HIM severa.

Tendo em consideração a sensibilidade acentuada sentida pela paciente e procurando a melhoria deste quadro clínico, foi recomendada a aplicação tópica de uma pasta dessensibilizante de fosfato de cálcio amorfo (CPP-ACP) – *GC tooth mouse* – de forma rotineira, após a escovagem dos dentes. Esta pasta consiste numa solução supersaturada de iões, que funciona como um reservatório de Ca^{2+} e PO_4 de libertação lenta. Este produto tem um efeito a longo prazo, devido à sua capacidade em restaurar o equilíbrio mineral na cavidade oral e atua como estratégia de remineralização e aumento da densidade mineral. Segundo o autor Busuttil-naudi (2018), a incorporação de iões sob a forma de complexos CPP-ACP estáveis permite que estes tenham a capacidade de se ligar fortemente ao biofilme oral e de se depositarem na superfície do esmalte. Esta deposição de iões possibilita a manutenção de altos gradientes de iões biodisponíveis na saliva, evitando a precipitação espontânea e permitindo a libertação lenta de iões ao longo do tempo. Desta forma, viabiliza a penetração profunda dos iões na lesão e incentiva a remineralização do esmalte hipomineralizado em toda a sua extensão. Ao contrário do que acontece na aplicação tópica de produtos fluoretados, que não têm uma ligação tão estável à superfície do esmalte e por essa razão não permitem a remineralização em toda a extensão, atuando apenas a nível da superfície (Busuttil-naudi, 2018; Reynolds, 1997).

Com base nas características clínicas que figuram esta anomalia presente nos incisivos e molares da paciente e, tendo em vista a prevenção da progressão do quadro clínico, numa primeira fase optou-se por uma abordagem conservadora, realizando procedimentos não invasivos.

Procurando ter uma abordagem preventiva face ao facto da face oclusal dos molares ser uma região com elevada suscetibilidade para o desenvolvimento de cárie, devido à sua anatomia e à dificuldade de higienização sentida pelos pacientes que sofrem este defeito, optou-se inicialmente por um tratamento conservador, realizando procedimentos não invasivos. Considerando o mencionado pelos autores Papageorgiou e Waes (2020), e tendo o objetivo de preservar o máximo da estrutura dentária ao nível dos PMP's, foi realizado o selamento das fossas e fissuras com a aplicação de selantes resinosos. A utilização de selantes está indicada como método preventivo à formação de cárie dentária, uma vez que o preenchimento das irregularidades anatómicas características das faces oclusais dos dentes posteriores funciona como barreira mecânica, impedindo a colonização e retenção de bactérias e hidratos de carbono provenientes da dieta nestas áreas. Existem dois tipos de selantes, os resinosos e os à base de ionómero de vidro. Dado que os molares se encontravam completamente erupcionados, permitindo o isolamento adequado durante o procedimento, os selantes resinosos foram a opção visto apresentarem melhores propriedades físicas e resistência ao desgaste (Beraldo et al., 2015).

Com o avançar do tempo, nas consultas de follow-up, deparámo-nos com a progressão e o agravamento das lesões distribuídas nas superfícies dentárias, tornando-se necessária a alteração da abordagem à base de práticas preventivas e minimamente invasivas. Se por um lado, a preocupação a nível dos molares passou a ser a reconstrução da coroa clínica dos dentes hipomineralizados com falhas no esmalte, por outro, nos incisivos detinha-se na atenuação do contraste de cores presentes nas faces vestibulares livres que afetavam o sector anterior a nível estético. De forma a alcançar os objetivos reabilitadores próprios de cada dente, optou-se por abordagens terapêuticas diferentes.

Deste modo, apercebendo-nos da necessidade de proceder à intervenção terapêutica dos PMP's, uma vez que estes apresentavam um quadro clínico evolutivo relativamente ao comprometimento e à severidade das lesões, com fraturas pós-eruptivas e sensibilidade acrescida, que interferia com o bem-estar e a qualidade de vida da

paciente. É de realçar o facto de as lesões dos molares apresentarem tons mais escuros, uma vez que segundo Bekes e Weerheijm (2020), apresentam uma reabilitação mais desafiadora, bem como pior prognóstico.

Posto isto, a nível dos molares, numa primeira fase e face às falhas no esmalte provenientes de fraturas do esmalte pós-eruptivas, que são mais frequentes nos molares devido à diminuição das propriedades físicas acometidas pela hipomineralização associadas às cargas funcionais aumentadas no sector posterior (Bekes & Weerheijm, 2020), procedeu-se ao tratamento restaurador dos elementos mais debilitados - dentes 16, 26 e 36 - com restaurações diretas adesivas. Perante as características clínicas oferecidas pelas resinas compostas relativamente à estabilidade a longo prazo, ao bom desempenho clínico quanto à dureza e à resistência ao desgaste, optou-se pela resina composta como material restaurador na realização das restaurações diretas (Shivanna & Shivakumar, 2011).

Uma vez que, o comprometimento dos ID não se encontrava tão avançado, existindo apenas algumas alterações de cor demarcadas na superfície, preferimos manter uma abordagem conservadora, continuando simultaneamente a fazer o controlo e o acompanhamento devidos no decorrer das consultas de tratamento dos PMP's.

Com o avançar do tempo, verificou-se a fraca capacidade adesiva nestes dentes, culminando na desadaptação e infiltração das restaurações. Perante o fracasso do tratamento restaurador, foi necessária uma abordagem menos conservadora, restando duas opções, a cimentação de coroas de aço inoxidável preformadas ou a extração dos dentes severamente afetados (Shivanna & Shivakumar, 2011).

A opção de extração de molares não é fácil, para o seu sucesso, é preciso um planeamento conjunto entre o odontopediatra e o ortodontista, tendo em atenção os aspetos gerais e locais reunidos pela paciente. A idade ideal para a implementação desta forma de tratamento situa-se no intervalo entre os 8 e os 11,5 anos, pois é nesta altura que os pacientes podem realmente tirar benefício do tratamento. A idade média do comprometimento dos PMP's com prognóstico reservado e consequente necessidade de tratamento restaurador imprescindível dá-se aos 8,5-9 anos e a erupção dos segundos molares permanentes dá-se por volta dos 12 anos, mostrando que o intervalo de anos

referido, é o melhor para considerarmos a terapia de extração e eventual reposição do 2º e 3º molar (Kirschneck & Proff, 2020).

Em relação ao tratamento com coroas de aço preformadas, este consiste na cimentação de uma coroa de metal que é adaptada individualmente a cada dente. Tem por objetivo fazer o recobrimento completo da coroa clínica dos dentes afetados, protegendo-os contra o desgaste e evitando uma maior perda de estrutura. Além disso, reduz a sensibilidade, evita fraturas e ajuda a manter o espaço e a altura da coroa do dente respectivo. É recomendada no tratamento de dentes jovens, funcionando como restauração provisória no tratamento de dentes fraturados ou traumatizados. Esta técnica apresenta grandes vantagens, uma vez que requer pouco tempo de consulta, não é dispendiosa e está inequivocamente associado a grandes melhorias das condições clínicas. Pode ser utilizada também para preservar o dente enquanto se aguarda pela idade ideal de tratamento que envolve a exodontia, ou em situações em que os dentes não possuem estrutura dentária suficiente para suportar o tratamento com restauração (Bekes et al., 2020).

Após ponderação entre as vantagens e desvantagens de cada uma das opções com a progenitora, e para que fosse possível manter a dimensão vertical de oclusão e o controle do espaço necessário na arcada, optou-se por manter os dentes e proceder à cimentação de coroas de aço preformadas.

A nível dos incisivos, dada a presença de várias manchas com comprometimento estético, e dada as queixas da paciente e progenitora, foi necessário avaliar as possíveis reabilitações. Assim sendo, o que está documentado na literatura remete-nos para a existência de um vasto leque de opções de tratamento que pretendem resolver este problema, desde um simples polimento seletivo, branqueamento, microabrasão, técnicas de infiltração de resina, restaurações diretas adesivas e até restaurações indiretas em cerâmica, porcelana e compósito (Araújo et al., 2019). Deste modo, optou-se pelo tratamento dos ICS's utilizando a complementaridade entre duas técnicas restauradoras, aplicando técnicas de microabrasão e posterior restauração direta a resina composta.

Esta decisão foi tomada tendo em conta a profundidade das lesões hipomineralizadas. Por esta razão, e para o disfarce das alterações de cor presentes, o tratamento à base de branqueamentos não foi opção pois, como mencionado por Tam e

Manton (2020), não conseguem fazer a eliminação completa das manchas, permitindo apenas diminuir o contraste de cores.

Devido à profundidade das lesões, o tratamento à base de infiltração de resinas também não pôde ser abordado, devido à sua capacidade de infiltração ser menor em zonas mais profundas. A técnica de infiltração de resina é uma técnica microinvasiva que requer dois passos sequenciais. Primeiro faz-se o tratamento químico-mecânico da superfície, com o objetivo de eliminar a camada mais superficial do esmalte, altamente mineralizada, permitindo o aumento da penetração do infiltrante. Em segundo lugar, ocorre a incorporação de uma resina de baixa viscosidade no copo da lesão através de mecanismos de difusão ativos e mecânicos (Tam & Manton, 2020).

Seguindo este raciocínio e tendo como objetivo a eliminação das manchas da superfície do esmalte, procedemos ao tratamento da superfície com técnicas de microabrasão. Esta é uma técnica químico-mecânica extremamente eficaz na remoção de manchas e irregularidades da superfície do esmalte. Funciona por ação conjunta entre um agente abrasivo e erosivo (pedra-pomes, ácido e material rotatório de baixa rotação). Esta remoção é conseguida através da eliminação de uma pequena camada do esmalte superficial, o que faz com que apresente resultados satisfatórios apenas em lesões pouco profundas, existindo a necessidade de combinar técnicas de reabilitação quando as manchas são mais profundas. Segundo Sundberg, citados por Tam & Manton (2020), a melhoria das aparências visuais, através da ação da microabrasão, dá-se em média no emprego de 5 a 10 aplicações do sistema microabrasivo, que resulta numa diminuição de cerca de 25 a 200 µm (micrómetros) na espessura do esmalte.

Uma vez atingida a melhoria no contraste de cores do esmalte com técnicas de microabrasão, mas sem sucesso na eliminação das manchas justificada pela profundidade das manchas, procedeu-se à reabilitação funcional e estética com recurso a tratamento restaurador com resina composta.

Dada a tenra idade da paciente, abordagens definitivas mais estéticas como, reabilitação com facetas, utilizando materiais cerâmicos e porcelanas, não foram tomadas, estando indicadas numa idade mais avançada, quando as margens gengivais já estiverem definidas (Busuttill-naudi, 2018). Nesta fase, segundo Fayle (2003), e devido ao surgimento de novos materiais restauradores, é possível realizar um jogo de opalescentes

e pigmentos, que tornou a reabilitação através de resinas compostas uma das formas mais fiáveis de melhorar os problemas estéticos destes dentes.

Em virtude do que foi mencionado e, de acordo com a literatura, são variadíssimos os tratamentos sugeridos para a abordagem da HIM. Sendo do interesse do médico dentista o bem-estar e a qualidade de vida dos pacientes, torna-se imprescindível o conhecimento acerca das vantagens, desvantagens, indicações e contra-indicações de cada um deles. Com base na apresentação deste caso clínico é possível compreender que a individualização do tratamento a cada paciente é uma condição necessária para que se consiga satisfazer o paciente em todas as vertentes, sejam elas, a nível funcional ou estético, permitindo por sua vez o sucesso do tratamento.

IV. CONCLUSÃO

A Hipomineralização Incisivo Molar é um problema bastante atual e cada vez mais prevalente. O acompanhamento deste caso clínico evidenciou a notória relevância do papel do médico dentista, para um bom prognóstico no tratamento destes pacientes.

O reconhecimento clínico e o diagnóstico atempado, revelaram ser fatores promissores para a conservação das estruturas afetadas. Se, por um lado, o esmalte hipomineralizado apresenta porosidade aumentada e resistência às forças de tensão e compressão diminuídas, mostrando maior fragilidade e risco de fratura pós-eruptiva associadas, por outro, o aumento da sensibilidade leva a que os pacientes executem uma má higiene oral, o que aumenta o risco de cárie. Desta forma, conseguimos verificar que a identificação precoce dos dentes afetados permite que medidas preventivas sejam tomadas e, desta maneira, se consiga preservar uma maior quantidade de tecido dentário.

De realçar ainda que o esclarecimento sobre esta patologia, à criança e aos pais, permite que haja uma entreaajuda médico-paciente-progenitores, tornando assim os seus papéis igualmente importantes e ativos na preservação das estruturas afetadas.

Na literatura, são muito diversificadas as opções de tratamento que existem ao alcance dos profissionais, desde procedimentos não invasivos e minimamente invasivos, a abordagens menos conservadoras. Para garantir que é tomada a melhor opção, é necessário que o Médico Dentista tenha conhecimento das *guidelines*, de forma a estar esclarecido quanto às indicações, vantagens e desvantagens de cada tratamento, de modo a tomar decisões terapêuticas ponderadas e adequadas a cada situação.

No caso em análise nesta dissertação, constatou-se que devido à fragilidade das estruturas dentárias hipomineralizadas, foram necessárias múltiplas intervenções com abordagens progressivamente mais invasivas. Isto denota a importância do seguimento profissional destes pacientes. É muito importante que o paciente compreenda que o acompanhamento ao longo dos anos é fundamental para um bom prognóstico. O cumprimento das consultas de *follow-up* é imprescindível para um bom resultado a longo prazo.

Os resultados finais deste caso clínico mostraram ser substancialmente positivos, demonstrando que é possível devolver a qualidade de vida aos pacientes.

V. BIBLIOGRAFIA

Abbasi, Z., Bahrololoom, M. E., Shariat, M. H., & Bagheri, R. A. F. A. T. (2015). Bioactive glasses in dentistry: a review. *Journal of Dental Biomaterials*, 2(1), 1-9.

Alfaro Alfaro, A., Castejón Navas, I., Magán Sánchez, R., & Alfaro Alfaro, M. (2018). Síndrome de hipomineralización incisivo-molar. *Pediatría Atención Primaria*, 20(78), 183-188.

Almuallem, Z., & Busuttil-Naudi, A. (2018). Molar incisor hypomineralisation (Mih) – an overview. *British Dental Journal*, 225(7), 601–609.

Americano, G. C. A., Jacobsen, P. E., Soviero, V. M., & Haubek, D. (2017). A systematic review on the association between molar incisor hypomineralization and dental caries. *International Journal of Paediatric Dentistry*, 27(1), 11–21.

Araújo, W. A. F., Silva, C. F., & Nevoa, J. C. (2019). O Uso Da Microabrasão De Esmalte Para Remoção De Manchas Brancas Sugestivas De Fluorose Dentária, Relato De Caso Clínico. *Odontologia: Serviços Disponíveis e Acesso*, 11–16.

Bekes, K. (2020). Indirect Restoration Approaches for MIH-Affected Teeth. In *Molar Incisor Hypomineralization* (pp. 153-166). Springer, Cham.

Bekes, K., & Weerheijm, K. L. (2020). Diagnosis, Classifications and Treatment Strategies of MIH-Affected Teeth. In *Molar Incisor Hypomineralization* (pp. 47-58). Springer, Cham.

Bekes, K., Heinzelmann, K., Lettner, S., & Schaller, H. G. (2017). Efficacy of desensitizing products containing 8% arginine and calcium carbonate for hypersensitivity relief in MIH-affected molars: an 8-week clinical study. *Clinical oral investigations*, 21(7), 2311-2317.

Beraldo, D. Z., Pereira, K. F. S., Zafalon, E. J., & Yoshinari, F. M. S. (2015). Análise comparativa entre selante resinoso e selante ionomérico por microscópio eletrônico de varredura. *Revista de Odontologia Da UNESP*, 44(4), 239–243. (Beraldo et al., 2015)

Bordoni, N. (2010). *Vinculación De La Carrera De Odontología De La Facultad De Odontología De La Universidad De Buenos Aires Con La Sociedad: Documento De Posición* (Vol. 25).

Busuttil-naudi, Z. A. A. (2018). *CLÍNICO Molar incisivo hypomineralisation (MIH) - uma visão geral*. 225(7), 601–609.

Crombie, F., Manton, D., Palamara, J., & Reynolds, E. (2014). Resin infiltration of developmentally hypomineralised enamel. *International journal of paediatric dentistry*, 24(1), 51-55.

Dantas-Neta, N. B., Moura, L. D. F. A. D. D., Cruz, P. F., Moura, M. S., Paiva, S. M., Martins, C. C., & Lima, M. D. D. M. D. (2016). Impact of molar-incisor hypomineralization on oral health-related quality of life in schoolchildren. *Brazilian Oral Research*, 30(1).

de Oliveira, D. C., Favretto, C. O., & Cunha, R. F. (2015). Molar incisor hypomineralization: considerations about treatment in a controlled longitudinal case. *Journal of Indian Society of Pedodontics and Preventive Dentistry*, 33(2), 152.

Discepolo, K. E., & Suher Baker, D. M. D. (2011). Adjuncts to traditional local anesthesia techniques in instance of hypomineralized teeth. *New York State Dental Journal*, 77(6), 22.

Domingos, P. A. S., Ricci-Donato, H. A., Nonato, C. N., de Souza, É. O., & da Silva, V. J. (2019). HIPOMINERALIZAÇÃO MOLAR-INCISIVO: REVISÃO DE LITERATURA. *Journal of Research in Dentistry*, 7(1), 8-12.

Elhennawy, K., Bekes, K., Dobsak, A., Tangl, S., Shokoohi-Tabrizi, H., & Schwendicke, F. (2020). Structural, Mechanical, and Chemical Evaluation of Molar Incisor Hypomineralization-Affected Enamel. In *Molar Incisor Hypomineralization* (pp. 11-20). Springer, Cham.

Elhennawy, K., & Schwendicke, F. (2016). Managing molar-incisor hypomineralization: A systematic review. *Journal of Dentistry*, 55, 16–24.

Elhennawy, K., Manton, D. J., Crombie, F., Zaslansky, P., Radlanski, R. J., Jost-Brinkmann, P. G., & Schwendicke, F. (2017). Structural, mechanical and chemical evaluation of molar-incisor hypomineralization-affected enamel: A systematic review. *Archives of Oral Biology*, 83, 272–281.

Fagrell TG, Lingström P, Olsson S, Steiniger F, Norén JG. Bacterial invasion of dentinal tubules beneath apparently intact but hypomineralized enamel in molar teeth with molar incisor hypomineralization. *Int J Paediatr Dent*. 2008 Sep;18(5):333-40.

Fatturi, A. L., Wambier, L. M., Chibinski, A. C., Assunção, L. R. da S., Brancher, J. A., Reis, A., & Souza, J. F. (2019). A systematic review and meta-analysis of systemic exposure associated with molar incisor hypomineralization. *Community Dentistry and Oral Epidemiology*, 47(5), 407–415.

Fayle, S. A. (2003). Molar Incisor Hypomineralisation: Restorative management. *European Journal of Paediatric Dentistry*, 4(3), 121–126.

Ferreira, L. T., Paiva, E., Ríos, H., Boj Quesada, J. R., Espasa Suárez de Deza, J. E., & Planells del Pozo, P. (2005). Hipomineralización incisivo molar: su importancia en Odontopediatría. *Odontología Pediátrica*, 2005, vol. 13, num. 2, p. 54-59.

Folayan, M. O., Oyedele, T. A., & Oziegbe, E. (2018). Time expended on managing molar incisor hypomineralization in a pediatric dental clinic in Nigeria. *Brazilian Oral Research*, 32, e79.

Freitte, M. M., Ibacache, R. C., Martínez, G. R., Truffello, A. M., & Araya, I. U. (2011). Tratamiento de lesiones de caries interproximales mediante el uso de infiltrantes. *Revista clínica de periodoncia, implantología y rehabilitación oral*, 4(3), 134-137.

García, L.; Martínez, EM. Hipomineralización Incisivo-Molar. Estado Actual. *Cient Dent* 2010;7;1:19-28.

Ghanim, A., Silva, M. J., Elfrink, M. E. C., Lygidakis, N. A., Mariño, R. J., Weerheijm, K. L., & Manton, D. J. (2017). Molar incisor hypomineralisation (MIH)

training manual for clinical field surveys and practice. *European Archives of Paediatric Dentistry*, 18(4), 225–242.

Gómez, J. F., & López, M. M. H. (2012). Diagnóstico y Tratamiento de la hipomineralización incisivo molar. *Revista Latinoamericana de Ortodoncia y Odontopediatría*, 19.

Jälevik, B., & Klingberg, G. A. (2002). Dental treatment, dental fear and behaviour management problems in children with severe enamel hypomineralization of their permanent first molars. *International Journal of Paediatric Dentistry*, 12(1), 24-32.

Koch, G. (2020). MIH: An Introduction. In *Molar Incisor Hypomineralization* (pp. 3-10). Springer, Cham.

Kotsanos, N., Kaklamanos, E. G., & Arapostathis, K. (2005). Treatment management of first permanent molars in children with Molar-Incisor Hypomineralisation. *European journal of paediatric dentistry*, 6(4), 179.

Kirschneck, C., & Proff, P. (2020). Extraction of MIH-Affected Molars and Orthodontic Space Closure. In *Molar Incisor Hypomineralization* (pp. 187-196). Springer, Cham.

Lygidakis, N. A. (2010). Treatment modalities in children with teeth affected by molar-incisor enamel hypomineralisation (MIH): A systematic review. *European Archives of Paediatric Dentistry: Official Journal of the European Academy of Paediatric Dentistry*, 11(2), 65–74.

Mahoney E. Molar incisor hypomineralization. *Ann R Australas Coll Dent Surg*. 2012 Apr;21:56-7.

Manton, D. J., Crombie, F. A., & Silva, M. J. (2020). The Pathogenesis and Aetiology of MIH: More Questions Than Answers. In *Molar Incisor Hypomineralization* (pp. 33-44). Springer, Cham.

Muñoz, C. S., Silva, A. P., Solano, F., Castells, M. T., Vicente, A., & Ruiz, A. J. O. (2018). Effect of antibiotics and NSAIDs on cyclooxygenase-2 in the enamel mineralization. *Scientific reports*, 8(1), 1-7.

Nanci, A. (2017). *Ten Cate's Oral Histology-e-book: development, structure, and function*. Elsevier Health Sciences.

Nanci, A. (2017). *Ten Cate's Oral Histology-e-book: development, structure, and function*. Elsevier Health Sciences.

Nishio, C. (2008). Formação do esmalte dentário, novas descobertas, novos horizontes. *Revista Dental Press de Ortodontia e Ortopedia Facial*, 13(4), 17–18.

Özgül, B. M., Saat, S., Sönmez, H., & Öz, F. T. (2013). Clinical evaluation of desensitizing treatment for incisor teeth affected by molar-incisor hypomineralization. *Journal of Clinical Pediatric Dentistry*, 38(2), 101-105.

Papageorgiou, S. N., & van Waes, H. (2020). Prophylaxis and Desensitizing of MIH Teeth. In *Molar Incisor Hypomineralization* (pp. 113-125). Springer, Cham.

Pérez T, Maroto M, Martín C, B. E. (2010). Hipomineralización incisivo molar (HIM). Una revisión sistemática. *Jada*, 5(5), 223–228.

Radlanski, R. J. (2011). *Orale Struktur-und Entwicklungsbiologie*. Berlin: Quintessenz-Verlag.

Rao, M. H., Aluru, S. C., Jayam, C., Bandlapalli, A., & Patel, N. (2016). Molar incisor hypomineralization. In *Journal of Contemporary Dental Practice* (Vol. 17).

Reynolds, E. C. (1997). Remineralization of enamel subsurface lesions by casein phosphopeptide-stabilized calcium phosphate solutions. *Journal of dental research*, 76(9), 1587-1595.

Rodd H D, Boissonade F M DPF. Pulpal status of hypomineralised permanent molars. *Pediatr Dent*. 2007;(29):514–20.

Ruan, Q., & Moradian-Oldak, J. (2015). Amelogenin and Enamel Biomimetics. *Journal of materials chemistry. B*, 3, 3112–3129. Mathu-Muju K, Wright JT. Diagnosis and treatment of molar incisor hypomineralization. *Compend Contin Educ Dent*. 2006;27(11):604-611. (Ruan & Moradian-Oldak, 2015)

Sant'anna, G. R. D., Silva, I. M., Lima, R. L., Souza-Zaroni, W. C., Leite, M. F., & Samiei, M. (2016). Infiltrante resinoso vs Microabrasão no manejo de lesões de mancha branca: relato de caso. *Revista da Associação Paulista de Cirurgios Dentistas*, 70(2), 187-197.

Santos, C. T., Picini, C., Czlusniak, G. D., & Alves, F. B. T. (2014). Anomalias do esmalte dentário - revisão de literatura. *Arch Health Invest*, 3(4), 74–81.

Schwendicke, F., Elhennawy, K., & Krois, J. (2020). Prevalence, Incidence, and Burden of Molar Incisor Hypomineralization. In *Molar Incisor Hypomineralization* (pp. 21-31). Springer, Cham.

Seow, W. K. (1996). A study of the development of the permanent dentition in very low birthweight children. *Pediatric Dentistry*, 18(5), 379–384.

Shivanna, V., & Shivakumar, B. (2011). Novel treatment of white spot lesions: A report of two cases. *Journal of conservative dentistry: JCD*, 14(4), 423.

Silva, M. J., Scurrah, K. J., Craig, J. M., Manton, D. J., & Kilpatrick, N. (2016). Etiology of molar incisor hypomineralization - A systematic review. *Community Dentistry and Oral Epidemiology*, 44(4), 342–353.

Silva, M. J., Kilpatrick, N., Crombie, F., Ghanim, A., & Manton, D. (2017). What's new in molar incisor hypomineralization? *Dental Update*, 44(2), 100–106.

Spezzia, S. (2019). Hipomineralização molar incisivo em odontopediatria: considerações gerais. *Journal of Oral Investigations*, 8(1), 100.

Stellini, E., De Francesco, M., Avventi, M., Gracco, A., Berengo, M., Simionato, F., & Mazzoleni, S. (2013). In vitro comparison of the bond strength to the enamel of conventional and self-etching dental fissure sealants. *European Journal of Paediatric Dentistry*, 14(4), 319-322.

Suckling, G., Elliott, D. C., & Thurley, D. C. (1983). The production of developmental defects of enamel in the incisor teeth of penned sheep resulting from induced parasitism. *Archives of Oral Biology*, 28(5), 393-399.

Suckling G, Thurley DC. Histological, macroscopic and microhardness observations of fluoride-induced changes in the enamel organ and enamel of sheep incisor teeth. *Arch Oral Biol.* 1984;29:165–77.

Suckling, G. W. (1998). History of the DDE indices. *The New Zealand Dental Journal*, 94(415), 9.

Sundfeld, R. H., Sundfeld-Neto, D., Machado, L. S., Franco, L. M., Fagundes, T. C., & Briso, A. L. F. (2014). Microabrasion in tooth enamel discoloration defects: three cases with long-term follow-ups. *Journal of Applied Oral Science*, 22(4), 347-354.

Tam, C. P., & Manton, D. J. (2020). Aesthetic Management of Molar Incisor Hypomineralization: Staged Strategies for Affected Incisors. In *Molar Incisor Hypomineralization* (pp. 167-186). Springer, Cham.

Weerheijm, K. L., Duggal, M., Mejàre, I., Papagiannoulis, L., Koch, G., Martens, L. C., & Hallonsten, A. L. (2003). Judgement criteria for Molar Incisor Hypomineralisation (MIH) in epidemiologic studies: A summary of the European meeting on MIH held in Athens, 2003. *European Journal of Paediatric Dentistry*, 4(3), 110–113.

William, V., Messer, L. B., & Burrow, M. F. (2006). Molar incisor hypomineralization: review and recommendations for clinical management. *Pediatric dentistry*, 28(3), 224-232.

Wong PD. Molar incisor hypomineralization: clinical management in children. *Ann R Australas Coll Dent Surg.* 2010 Mar;20:45.

Wray A, Welbury R. Treatment of intrinsic discoloration in permanent anterior teeth in children and adolescents. *Int J Paediatr Dent.* 2001;11(4):309–15.

Yang, Z. Y., Wang, F., Lu, K., Li, Y. H., & Zhou, Z. (2016). Arginine-containing desensitizing toothpaste for the treatment of dentin hypersensitivity: a meta-analysis. *Clinical, cosmetic and investigational dentistry*, 8, 1.

Zhao, D., Dong, B., Yu, D., Ren, Q., & Sun, Y. (2018). The prevalence of molar incisor hypomineralization: evidence from 70 studies. *International Journal of Paediatric Dentistry*, 28(2), 170–179.