



INSTITUTO SUPERIOR DE CIÊNCIAS DA SAÚDE EGAS MONIZ

MEDICINA DENTÁRIA

DIAGNÓSTICO E TRATAMENTO DE DOENÇAS PERI- IMPLANTARES: CONCEITOS ATUAIS

Trabalho submetido por
Jorge Miguel Gaspar Rodrigues
para a obtenção do grau de Mestre em Medicina Dentária

Setembro de 2014



INSTITUTO SUPERIOR DE CIÊNCIAS DA SAÚDE EGAS MONIZ

MEDICINA DENTÁRIA

DIAGNÓSTICO E TRATAMENTO DE DOENÇAS PERI- IMPLANTARES: CONCEITOS ATUAIS

Trabalho submetido por
Jorge Miguel Gaspar Rodrigues
para a obtenção do grau de Mestre em Medicina Dentária

Trabalho orientado por
Mestre Alexandre Miguel Santos

Setembro de 2014

Agradecimentos

Ao Prof. Mestre Alexandre Miguel Santos por todo o apoio, disponibilidade, ajuda e também paciência.

À minha mãe que nunca me deixou desistir de lutar por aquilo que queria e que sempre me deu força e se esforçou, fazendo sacrifícios para tudo isto ser possível.

À minha avó por todo o apoio nesta fase da minha vida estando sempre presente mesmo nos momentos mais complicados, dando força para continuar contra todas as adversidades.

Ao meu avô que embora já não esteja presente para ver este trabalho concluído, sempre me apoiou.

Ao resto da minha família que sempre tentaram ajudar e nunca deixaram de se preocupar.

Aos meus amigos no geral por terem feito parte desta fase da minha vida dando forças para acabar.

Um especial obrigado à Soeiro, a melhor parceira de box, por me ter aturado durante cinco anos, apoiando-me em todos os aspectos da minha vida e não deixando desanimar, tendo sido como uma irmã.

Ao Miguel por todos os momentos durante este curso e todo o apoio.

À Inês pela força que possui de triunfar na vida, sendo um exemplo de força e coragem a seguir. Facilitando e ajudando durante o percurso académico.

À Carina, à Lacerda, à Sofia Mendonça e à Sofia Morais pelo apoio e pelos momentos passados.

Aos Zés, por todo o apoio ao longo deste período, estando presentes quando mais precisava ajudando-me a ver o mundo de outra perspectiva.

Resumo

Atualmente o tratamento com implantes dentários tem-se tornado cada vez mais frequente para repor dentes perdidos, demonstrando taxas de sucesso de 95% após 5 anos em função.

Excelentes resultados podem ser esperados, no entanto complicações biológicas podem ocorrer como as doenças peri-implantares.

Apesar dos implantes serem considerados como uma opção de tratamento previsível, as doenças peri-implantares podem ocorrer, colocando um desafio quer para o clínico quer para o doente.

Foi realizada uma pesquisa na Medline/Pubmed que incluiu artigos publicados em inglês até ao fim de 2014. As seguintes palavras foram usadas: “dental implants”, “peri-implant health”, “peri-implant disease”, “peri-implantitis”, “peri-implant sulcus fluid”, “peri-implant keratinized mucosa”, “implant mobility”, “treatment peri-implant infections”, “treatment peri-implantitis”.

O objectivo desta revisão de literatura foi avaliar os parâmetros de diagnóstico clínicos e radiográficos. Avaliar a prevalência das doenças peri-implantares, analisar quais os indicadores de risco dividindo-os de acordo como grau de evidência sustentado pela literatura, em indicadores de evidência substancial, de evidência limitada e de evidência pouco clara.

E por fim analisar os diferentes tratamentos existentes, descrevendo o seu protocolo e resultados clínicos e radiográficos.

Até à data, a literatura sugere como indicadores de risco com evidência substancial para a doença peri-implantar a má-higiene oral, história de periodontite e o tabaco.

É fundamental uma monitorização nas consultas de suporte periodontal de forma a prevenir e diagnosticar precocemente as doenças peri-implantares, uma vez que estas podem conduzir à completa perda de osteointegração e consequente perda do implante.

Continuam ainda por esclarecer quais as estratégias terapêuticas mais eficazes para o tratamento das lesões peri-implantares tendo em conta a sua morfologia, extensão e severidade. Contudo, as modalidades terapêuticas atualmente implementadas fornecem um benefício considerável para a prática clínica.

Palavras-chave: implantes, peri-implantite, diagnóstico, tratamento

Abstract

Currently treatment with dental implants has become increasingly common to replace missing teeth, showing success rates of 95% after 5 years in function.

Excellent results can be expected, however biological complications can occur as peri-implant disease.

Although the implants are considered as a previsible treatment option, peri-implant disease may occur, posing a challenge both to clinicians and to the patient.

A search in Medline / Pubmed which included articles published in English was until 2014. The following words were used: "peri-implant sulcus fluid", "peri-implant keratinized mucosa", "implant mobility", "treatment peri-implant infections", "peri-implantitis treatment".

The purpose of this literature review is to evaluate the clinical and radiographic diagnosis. Assess the prevalence of peri-implant diseases, analyze which risk indicators exist dividing them according to the degree of evidence supported by literature: on indicators of substantial evidence, limited evidence and unclear evidence.

And finally analyze the different existing treatments, describing its protocol and clinical and radiographic results.

To date, the literature suggests as indicators of risk with substantial evidence for peri-implant disease: bad oral hygiene, periodontitis history and tobacco.

It is essential clinical monitoring of the periodontal support, in order to prevent and early diagnosis peri-implant disease, since these may lead to complete loss of osseointegration and loss of the implant.

Are still unclear what the more effective therapeutic strategies for the treatment of peri-implant damage taking account their morphology, extent and severity. However, the therapeutic modalities currently implemented provide a substantial benefit to clinical practice.

Keywords: implants, peri-implantitis, diagnosis, treatment

Índice Geral

I.	Introdução.....	12
II.	Desenvolvimento.....	13
	1. Definição.....	13
	2. Prevalência.....	16
	3. Anatomia peri-implantar.....	22
	4. Diagnóstico.....	24
	4.1. Índice de placa.....	24
	4.2. Profundidade de sondagem.....	25
	4.3. Hemorragia à sondagem.....	26
	4.4. Largura de mucosa peri-implantar queratinizada.....	27
	4.5. Supuração.....	27
	4.6. Mobilidade Implantar	28
	4.7. Radiográfico	29
	4.8. Meios de diagnóstico avançados.....	30
	5. Etiologia.....	31
	5.1. Microbiológica.....	31
	5.2. Outros.....	34
	6. Indicadores de risco.....	36
	6.1. Indicadores de evidência substancial.....	36
	6.1.1. Má Higiene Oral.....	37
	6.1.2. Histórico de Periodontite.....	38
	6.1.3. Hábitos tabágicos.....	39
	6.2. Indicadores de evidência limitada.....	39

6.2.1. Diabetes.....	39
6.2.2. Consumo de álcool.....	39
6.3. Indicadores de evidência pouco clara.....	40
6.3.1. Fatores genéticos.....	40
6.3.2. Superfície Implantar.....	40
7. Sobrecarga oclusal.....	42
8. Tratamento.....	43
8.1. Tratamento de suporte A - Tratamento mecânico.....	45
8.2. Tratamento de suporte B - Tratamento antisséptico.....	48
8.3. Tratamento de suporte C - Tratamento antibiótico.....	49
8.4. Tratamento de suporte D - Tratamento regenerativo e/ou ressectivo.....	50
8.5. Tratamento E - Explantação do implante.....	52
8.6. Tratamento não cirúrgico.....	53
8.6.1. Tratamento da mucosite peri-implantar.....	53
8.6.2. Tratamento da peri-implantite.....	53
8.6.3. Conclusões.....	54
8.7. Tratamento cirúrgico das doenças peri-implantares.....	55
8.8. Protocolo para tratamento cirúrgico da peri-implantite.....	56
8.9. Resultados.....	58
8.10. Tratamento de suporte peri-implantar.....	64
9. Evidência científica.....	69
III. Conclusão.....	70
IV. Bibliografia.....	72
V. Anexos	

Índice de Figuras

Figura 1 - Resultado da análise de implantes colocados num subgrupo de doentes.....	18
Figura 2 - Diagrama de decisão para o protocolo de “Cumulative Interceptive Supportive Therapy” (CIST).....	45
Figura 3 - Classificação dos defeitos ósseos peri-implantares.....	55

Índice de tabelas

Tabela 1: Classificação da peri-implantite.....	14
Tabela 2 : Resultados descritivos em diferentes grupos de saúde ou doença peri-implantar.....	17
Tabela 3 :Resumo dos resultados sobre a prevalência da peri-implantite.....	19
Tabela 4 : Prevalência usando diferentes parâmetros para definir peri-implantite.....	21
Tabela 5: Índices utilizados para avaliar a acumulação de placa em redor dos implantes.....	25
Tabela 6: Sintetização do protocolo de “ <i>Cumulative Interceptive Supportive Therapy (CIST)</i> ”.....	53
Tabela 7: Resultados e conclusões de todas as revisões sistemáticas e meta-análises encontradas até a data	69

Índice de siglas

CHX- Digluconato de clorexidina

CIST- Cumulative Interceptive Supportive therapy

CO₂-Dióxido de carbono

EDTA- Ácido diamino-tetracético

Er:YAG - Erbium:yttrium-aluminum-garnet

g- Gramas

HS- Hemorragia à sondagem

Hz-Hertz

IL- Interleucina

InGaAlP – Indium gallium aluminum phosphorus

IP-Índice de placa

mJ- Microjoule

MM- Milímetro

N-Newton

NI- Nível de inserção

PDT- tratamento fotodinâmico

PMN- Neutrófilos polimorfonucleares

PS- Profundidade de sondagem

PTFE-e – Politetrafluoretileno expandida

I. Introdução

Na mudança do milênio, estimativas comerciais indicavam que mais de 2 milhões de implantes dentários são colocados anualmente e esperava-se um aumento desse número nos anos seguintes.(Klinge, 2012)

Atualmente a colocação de implantes orais é um procedimento de rotina para os clínicos tanto para reabilitações de edêntulos parciais como totais. Sendo que a taxa de sucesso destes após 10 anos em função chega a 95%.(Roos-Jansaker, Lindahl, Renvert, & Renvert, 2006) Na prática clínica não é apenas a sobrevivência implantar que importa mas sim o sucesso do implante e da supra-estrutura protodôntica. Em 1986, Albrektsson postulou que a taxa de sucesso do tratamento com implantes era de 85% no final de um período de 5 anos e de 80% ao final de 10 anos.(Albrektsson, Zarb, Worthington, & Eriksson, 1986) Pacientes fumadores apresentam um risco aumentado de fracasso precoce do implante bem como um prognóstico mais reservado.(Sgolastra, Petrucci, Severino, Gatto, & Monaco, 2014) Segundo Bain (1996) a taxa de insucesso do tratamento com implantes em fumadores é de 38,5% enquanto que em não fumadores é de 5,7%.(Bain, 1996)

Complicações de natureza biológica ou técnicas têm sido descritas como afetando cerca de 38,7 % das supra-estruturas protodônticas.(Heitz-Mayfield, 2008)

O objectivo desta revisão é salientar as considerações clínicas para o diagnóstico e manutenção das complicações biológicas definidas como doenças peri-implantares. Se não for diagnosticada ou tratada, a doença peri-implantar pode levar à perda implantar.

II. Desenvolvimento

1. Definição

O termo peri-implantite surgiu pela primeira vez na literatura científica em 1965 num artigo francês de Levignac, chamado “*L’ostéolyse périimplantaire, Périimplantose – Périimplantite*”. Apenas duas décadas depois é que o termo aparece na literatura científica inglesa para descrever condições patológicas relacionadas com infecções em redor de implantes orais.(Klinge & van Steenberghe, 2012)

Peri-implantite foi introduzido como termo nos anos 80 e depois modificada em 90 para descrever uma doença inflamatória que resulta em perda de suporte ósseo em redor do implante. Esta foi claramente diferenciada da mucosite no qual a inflamação em redor do implante não é acompanhada de perda de suporte óssea e é reversível. (Stuart J Froum & Rosen, 2012; Mombelli & Decaillet, 2011)

As definições para as doenças peri-implantares foram inicialmente propostas no 1º Workshop Europeu de periodontologia em 1993, tendo sido posteriormente modificado no 6º Workshop Europeu de Periodontologia de 2008 no qual o termo peri-implantite ficou definido por Zitzmann and Berglundh (2008) como um doença inflamatória que ocorre em redor do implante. Caracterizada por inflamação dos tecidos moles e perda óssea marginal de suporte. A mucosite peri-implantar foi como uma inflamação na mucosa em redor de um implante onde não existem sinais de perda óssea.(Klinge & van Steenberghe, 2012; Lang, Berglundh, & Working Group 4 of Seventh European Workshop on, 2011; Lindhe, Meyle, & Group, 2008; Sgolastra et al., 2014; Zitzmann & Berglundh, 2008)

A peri-implantite é precedida por uma inflamação nos tecidos em redor dos implantes, isto é denominado como mucosite peri-implantar. (Mombelli & Decaillet, 2011; Murray, Knight, Russell, Tawse-Smith, & Leichter, 2013) Tem de se ter em conta que quando se fala de perda óssea marginal de suporte neste contexto, o processo de cicatrização primário foi bem sucedido e que o implante foi avaliado clinicamente e avaliado como osteointegrado.(Klinge, 2012)

A detecção primária de perda óssea limitada que ocorre por vezes após a colocação do implante é considerada como remodelação óssea e portanto é bastante diferente de perda óssea que pode ocorrer mais tarde.(Klinge, 2012)

Têm sugerido vários factores para a chamada “remodelação pós-operatória” do contorno ósseo, que ocorre durante a fase inicial da cicatrização após a colocação do implante. De acordo com os critérios de sucesso originalmente propostos por Albrektsson et al. (1986) e modificados em 1993, é considerado uma cicatrização aceitável se ocorrer até 1 milímetro(mm) de remodelação óssea no 1º ano e adicionalmente 0,2 mm de perda óssea durante os anos seguintes. (Klinge, 2012)

Lang et al (2011) verificaram que as lesões de mucosite peri-implantar podem evoluir mais rápido para peri-implantite do que a gengivite para periodontite.(Lang et al., 2011)

A peri-implantite está associada a bolsas peri-implantares, recessão mucosa ou supuração.(Muthukuru, Zainvi, Esplugues, & Flemmig, 2012)

Em contraste com os tecidos periodontais os tecidos peri-implantares parecem ter uma baixa capacidade para resolver lesões progressivas, associadas à placa bacteriana, e que quando se estendem para o osso marginal podem levar a perda do implante.(Stuart J Froum, 2010)

Embora os critérios de classificação da periodontite possam variar em alguns estudos, as diferenças entre a severidade da doença permite facilitar a comunicação entre clínicos, facilitando estabelecer prognósticos e tratamentos. Contudo, a peri-implantite durante muito tempo não teve nenhuma classificação o que fazia com que existisse alguma confusão no diagnóstico, na prevalência e no tratamento da doença. (Stuart J Froum & Rosen, 2012)

Surgiu então uma proposta de classificação da peri-implantite em leve, moderada ou avançada que se espera ajudar a clarificar e determinar a prevalência, as opções de tratamento e comparar os tratamentos. (Stuart J Froum & Rosen, 2012)

Classificação da peri-implantite	
Leve	PS \geq 4mm (HS e/ou supuração) Perda óssea <25% do comprimento implantar
Moderada	PS \geq 6mm (HS e/ou supuração) Perda óssea 25% a 50% do comprimento implantar
Severa	PS \geq 8mm (HS e/ou supuração) Perda óssea >50 % do comprimento implantar

Tabela 1: Classificação da peri-implantite. Adaptada de Froum & Rosen (2012)

Esta classificação implica que exista uma profundidade de sondagem (PS) mínima de 4mm assim como hemorragia à sondagem (HS) e perda óssea. (Stuart J Froum & Rosen, 2012)

Se um implante demonstrar HS e PS ≥ 4 até 8 mm com perda óssea $>25\%$ do comprimento do implante em duas faces do implante, a doença deve ser classificada de acordo com a severidade da doença, sendo que esta é determinada pelo lado com envolvimento mais severo da doença. (Stuart J Froum & Rosen, 2012)

Esta classificação é baseada numa comparação de perda óssea determinada por mudanças na percentagem de perda óssea relativamente ao comprimento do implante, ou seja é classificado em 3 categorias $<25\%$, 25% a 50% , ou $>50\%$ do comprimento implantar. (Stuart J Froum & Rosen, 2012)

Esta permite obter uma classificação mais fácil da perda óssea implantar, separando em diferentes categorias, isto combinado com a HS e/ou supuração permite um diagnóstico nas fases mais precoces da doença. (Stuart J Froum & Rosen, 2012)

Para esta classificação é necessário uma radiografia peri-apical do implante em questão para poder definir o nível de perda óssea em redor do implante. Deve ser efectuada uma radiografia peri-apical assim que o implante estiver em carga funcional para se comparar com as futuras avaliações. (Stuart J Froum & Rosen, 2012)

2. Prevalência

A mucosite e a peri-implantite são as complicações mais frequentes a longo prazo dos implantes dentários. (Mir-Mari, Mir-Orfila, Figueiredo, Valmaseda-Castellon, & Gay-Escoda, 2012)

A falta de critérios de diagnóstico globalmente aceites para as doenças peri-implantares fazem com que a interpretação da prevalência já existente seja complicada. A literatura reporta que a peri-implantite afecta 7,8 – 43,3% de todos os implantes estudados (Mir-Mari et al., 2012)

Determinar a prevalência das doenças peri-implantares (isto é a proporção de indivíduos com a doença em determinada altura) é dificultado por definições inconsistentes da doença, os resultados a um nível implantar e a um nível individual e o informação da perda de um implante isolado sem ser relacionado com doenças peri-implantares. (Murray et al., 2013)

A variação na prevalência das doenças peri-implantares deve-se à dificuldade em diferenciar as duas lesões, a morfologia e tamanho do defeito, extensão da doença, a grande variabilidade de marcas e modelos de implantes e diferentes formatos, dimensões e tratamentos de superfície. (Casati, Gurgel, Pinto, & Nociti, 2005)

Normalmente os estudos sobre perda óssea marginal são feitos tendo em conta o número de implantes disponíveis, apenas em raras ocasiões estes são feitos tendo em conta o doente, como a maior parte dos doentes normalmente têm mais do que um implante, podendo não serem todos afectados por destruição óssea, os valores apresentados podem levar a uma minimização da situação atual. Tal como múltiplos implantes no mesmo doente não podem ser considerados como independentes a nível estatístico. É recomendado que os estudos sejam apresentados tendo em conta o doente. (Klinge, 2012)

As complicações incluindo a perda óssea marginal pode apenas aparecer depois de 6 a 8 anos, portanto é evidente que os estudos a curto prazo apresentem resultados positivos que talvez a longo prazo não se mantenham. (Klinge, 2012)

A mucosite está presente em 39,4-80% dos pacientes com implantes. (Zeza & Pilloni, 2012)

Peri-implantite apareceu em 28-56% dos pacientes e 12-43 % dos implantes em 5 anos ou mais em função. (Muthukuru et al., 2012)

Numa revisão sistemática da presença de complicações técnicas e biológicas após a colocação de um implante após um período de 5 anos em função, complicações biológicas foram reportadas em menos de 40% dos implantes nas publicações disponíveis. (Berglundh, Persson, & Klinge, 2002)

Com o aumento do número de implantes colocados todos os anos é esperado também um aumento em relação à prevalência e à incidência das doenças peri-implantares. (Casati et al., 2005)

Segundo um estudo de Mir-Mari et al. (2012) a mucosite peri-implantar esteve presente em 21,6% dos implantes e 38,8% dos doentes e a peri-implantite esteve presente em 9,1% dos implantes e 16,3% dos doentes. Como demonstrado na tabela abaixo. (Mir-Mari et al., 2012)

Este estudo também veio dar informações sobre a condição de implantes colocados em pacientes com peri-implantite (pacientes com pelo menos um implante com peri-implantite), como os factores de risco (como por exemplo tabaco, história de periodontite) supostamente afectam os implantes da mesma maneira. Foi feita uma avaliação para ver se a doença peri-implantar representa uma condição generalizada e chegou-se a conclusão que apenas 11,1% dos implantes colocados em pacientes com peri-implantite se encontravam saudáveis, o que vem corroborar esta suposição. (Mir-Mari et al., 2012)

	Prevalência a nível implantar	Prevalência a nível do doente	Follow-up (anos)	PS (mm)
Saudável	51,3%	41,6%	6,5± 4,5	2,2 ±1,0
Clinicamente Estável	18,2%	13,1%	6,3± 4,1	2,4 ±1,1
Inflamação	30,7%	45,3%	5,8 ±4,1	3,0±1,2
Mucosite	21,6%	38,8%	5,8 ±4,2	2,8 ±1,0
Peri-implantite	9,1%	16,3%	6,0 ±3,9	3,5 ±1,6

Tabela 2: Resultados descritivos em diferentes grupos de saúde ou doença peri-implantar. Adaptado de Mir-Mari et al. (2012)

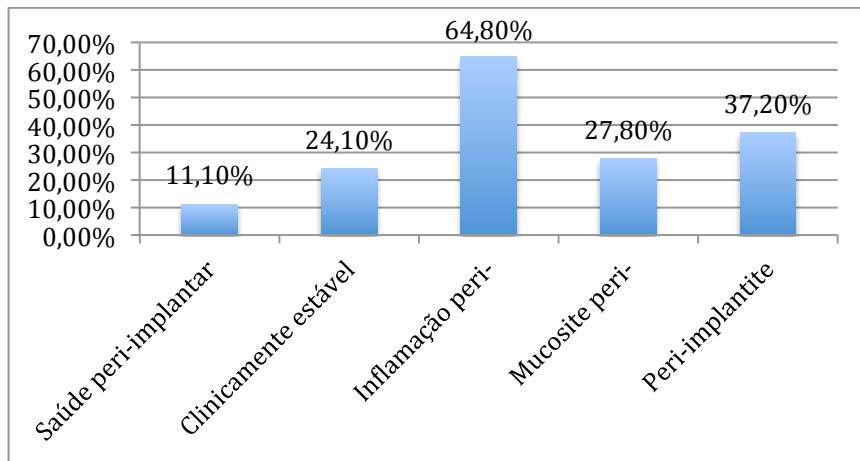


Figura 1: Resultado da análise de implantes colocados num subgrupo de pacientes com pelo menos 4 implantes e um diagnóstico de peri-implantite em pelo menos num. Adaptado de Mir-Mari et al. (2012)

Uma das principais razões pelas quais a prevalência das doenças peri-implantares é um assunto controverso é devido ao facto de diferentes autores apresentarem os resultados tendo em conta os implantes ou os doentes. Mir-Mari et al. (2012) verificaram que a proporção de doentes com peri-implantite foi de 16% que foi consideravelmente mais elevada do que a percentagem de implantes afectados de apenas 9%. (Mir-Mari et al., 2012)

Frasson et al. (2005) observaram as mudanças do nível ósseo, estas foram avaliadas em implantes que estiveram em função de 5 a 20 anos e de um total de 3413 implantes incluídos no estudo 12,4% (423 implantes) demonstraram perda óssea progressiva, e 28 % de 662 doentes tiveram um ou mais implantes com perda óssea progressiva. Foi concluído deste estudo que a prevalência de perda óssea avaliada tendo em conta o sujeito foi mais alta que tendo em conta os implantes. (Fransson, Lekholm, Jemt, & Berglundh, 2005)

Frasson et al. (2010) demonstraram que em implantes que desenvolveram peri-implantite a perda óssea no 1º ano em função foi de 1,68mm com 68 % dos implantes demonstrando perda óssea ≥ 1 mm e 32% mostrando perda óssea ≥ 2 mm. Concluíram que existe uma perda média por ano de 0,15mm em localizações com peri-implantite, e se esta progredir pode levar à perda do implante. (Fransson et al., 2010; Muthukuru et al., 2012)

Outros autores (tabela 3) observaram uma ocorrência entre 5% a 43% de doenças peri-implantares dependendo do critério de definição utilizado. (Murray et al., 2013)

Autores e ano de publicação	Tipo de estudo	Sistema de implante	Número de implantes	Número de doentes	Média de anos em função	Prevalência da doença (implantes)
Scheller et al, 1998	Estudo prospectivo multicentro	Branemark	59	57	5	24 % HS
Pollizzi et al, 2000	Estudo prospectivo multicentro	Branemark	163	86	5	27,3% HS
Bragger et al, 2001	Estudo prospectivo	ITI	105	85	4-5	9,6 % peri-implantite
Baelum e Ellegaard, 2004	Casos clínicos	2 fases –Astra 1 fase- ITI	244 211	140	5 10	45,5-51% HS 69,5-90,5% HS
Karoussis et al, 2004	Estudo prospectivo longitudinal	ITI	166	89	8-12	15,4-25,7% peri-implantite
Fransson et al, 2005	Estudo retrospectivo o cohort	Branemark	3413	662	5-20	92% mucosite peri-implantar 12,4 peri-implantite
Roos-Jansaker et al 2006	Estudo retrospectivo	Branemark	999	218	9-14	30,1% mucosite peri-implantar 43,3% peri-implantite
Renvert et al, 2007	Estudo cohort	Branemark	976	213	9-14	59% mucosite peri-implantar 14,9% peri-implantite

Tabela 3: Resumo dos resultados sobre a prevalência da peri-implantite. Adaptado de (Murray et al., 2013) systematic review

Jung et al. (2008) avaliaram a sobrevivência e as complicações após 5 anos em coroas implanto suportadas onde concluíram que ocorreu peri-implantite e complicações ao nível dos tecidos moles próximo de 9,7% nas coroas unitárias e 6,3% dos implantes tiveram perda óssea excedendo ≥ 2 mm (Jung et al., 2008)

Klinge et al. (2012) num estudo com um período de observação de 20 anos onde

forem incluídos 21 doentes com 123 implantes, a presença de perda óssea marginal foi de 2,4% a nível implantar (3 dos 123 implantes). Se os resultados fossem avaliados tendo em conta o doente, esta perda óssea foi de 14% (3 implantes em 21 doentes). (Klinge, 2012; Koldslund, Scheie, & Aass, 2010)

A unidade para reportar a prevalência da peri-implantite deve ser o doente e não os implantes. Pois implantes colocados no mesmo doente não devem ser considerados independentes uns dos outros, pois eles dependem de factores comuns como a ecologia oral, a higiene oral, o sistema imunológico, factores genéticos, tabaco e supra-estrutura prostodôntica.(Klinge, 2012)

Outra diferença que influencia os resultados dos estudos depende dos valores que foram tidos em conta para reportar a prevalência de perda óssea marginal, num estudo de Koldslund et al. (2010) era classificado como peri-implantite uma PS ≥ 4 mm e HS em combinação com perda óssea radiográfica ≥ 2 mm. Tendo em conta os doentes a prevalência de peri-implantite era de 20,4%. Se os valores para se classificar a peri-implantite neste estudo fossem de PS ≥ 6 mm e HS combinada com perda óssea radiográfica ≥ 3 mm a prevalência da peri-implantite seria de 11,3%, valores significativamente diferentes (Koldslund et al., 2010)

Podemos verificar na tabela 4 que a prevalência encontrada é afectada pelos critérios utilizados para definir a peri-implantite. A definição nestes estudos variaram desde perda $>50\%$ do comprimento implantar, PS >6 mm e componente intraósseo >3 mm e uma perda óssea vertical mínima de 4mm. Assim sendo encontraram-se resultados com uma variação de 11,3-47,1% dos doentes e 6,6-36,6% dos implantes. (Stuart J Froum & Rosen, 2012)

Estudo	Tipo de estudo	Número de doentes/implantes	Parâmetros usados para definir peri-implantite	Média de anos	Prevalência
Fransson et al. 2005	Estudo retrospectivo cohort para determinar a prevalência da peri-implantite	662/3413	Perda óssea >3 localizações	Grupo A:9,1 Grupo B:8,4	27,8 dos doentes 12,4% dos implantes
Roos-Jansaker et al. 2006	Estudo retrospectivo	218/1057	HS, PS em 3 a 4 localizações (3,1-3,7mm)	10,8	16% dos doentes 6,6% dos implantes
Koldsland et al.2010	Avaliação da prevalência da peri-implantite em doentes da universidade de Oslo 1990-2005	29/104	PS \geq 4 mm, perda óssea, perda óssea radiográfica >2mm, HS	10,2	47,1% dos doentes 36,6% dos implantes
		12/106	Perda óssea radiográfica \geq 3mm, HS, supuração em PS \geq 6mm	9,5	11,3% dos doentes

Tabela 4: Prevalência usando diferentes parâmetros para definir peri-implantite. Adaptado de Froum & Rosen (2012)

Zitzmann & Berglundh (2008) observaram que a mucosite peri-implantar ocorreu em 80% dos doentes e em 50% dos implantes. A peri-implantite estava presente em 28-56% a nível dos doentes e 12-43% dos implantes. (Zitzmann & Berglundh, 2008)

3. Anatomia peri-implantar

O tecido mucoso em redor dos implantes orais é denominado de mucosa peri-implantar e as características desta são estabelecidas durante o processo de cicatrização, que ocorre posteriormente após a colocação do implante.(Lindhe, Wennstrom, & Berglundh, 2010)

O tecido peri-implantar mucoso é importante para a manutenção da saúde peri-implantar e da estética. A mucosa peri-implantar é constituída por tecido conjuntivo e epitelial. A composição e dimensões do tecido mole peri-implantar têm sido estudado em modelos animais. Um estudo recente experimental mostrou que a mucosite peri-implantar leva pelo menos 6 semanas a formar-se num modelo em cães. (Heitz-Mayfield, 2008)

As fibras de tecido conjuntivo inserem-se na crista alveolar e possuem uma direção paralela à superfície do implante. Quando existe mucosa queratinizada, as fibras conjuntivas paralelas encontram-se entrelaçadas com fibras circulares, estendendo-se circunferencialmente em redor do implante.(Humphrey, 2006)

A mucosa peri-implantar difere da gengiva na sua vascularização, no conteúdo em colagénio e na direção das fibras de tecido conjuntivo. (Lindhe et al., 2010)

O tecido peri-implantar tem uma maior resposta inflamatória relativamente à colonização bacteriana comparado com o tecido periodontal devido à falta de ligamento periodontal e ao número reduzido de fibroblastos e vasos sanguíneos. Sendo que no tecido peri-implantar esta resposta é mais apical apresentando uma menor resistência à infeção devido à falta de vascularização na parte apical do implante.(Lindhe et al., 2010; Zeza & Pilloni, 2012)

A porção marginal da mucosa peri-implantar contém mais colagénio e menos fibroblastos que em redor dos dentes e isto indica um menor *turn-over* tecidual nestes tecidos. (Murray et al., 2013)

Enquanto que leucócitos e linfócitos são dominantes em ambos os tipos de lesões periodontais e peri-implantares. Neutrófilos e macrófagos existem em maior proporção na peri-implantite que na periodontite. Existe ainda um processo auto-limitativo que ocorre em tecidos em redor dos dentes do qual resulta numa cápsula de tecido conjuntivo protetor que separa a lesão do osso alveolar, não ocorrendo esta na peri-implantite, levando a que a lesão se estenda para o osso. Em contraste com a

periodontite, as lesões peri-implantes também possuem maior quantidade de osteoclastos.(Lang et al., 2011)

Na gengiva o sistema vascular provem de duas vias diferentes, pelos grandes vasos sanguíneos supraperiostais e o plexo vascular do ligamento periodontal, enquanto que na mucosa peri-implantar, o sistema vascular tem origem apenas no grande vaso sanguíneo supraperiosal no exterior da crista alveolar.(Lindhe et al., 2010)

4. Diagnóstico

A peri-implantite é caracterizada por alterações no nível ósseo combinado com HS com ou sem aumento considerável de bolsas peri-implantares sendo a supuração um achado comum. (Lang et al., 2011; Lindhe et al., 2008)

Os procedimentos de diagnóstico usados com implantes devem ser sensíveis para que ao primeiro sinal e sintoma de infecção seja detectado e intervencionado antes que ocorra perda óssea. Embora seja relativamente fácil diagnosticar fases avançadas de peri-implantite, o diagnóstico de fases precoces da mesma pode ser mais complicado. Devido à semelhança entre a peri-implantite e a periodontite os mesmos critérios podem ser aplicados para o diagnóstico, sendo estes a sondagem peri-implantar, radiografia peri-implantar, presença de mobilidade e microbiologia. (Murray et al., 2013)

Os sinais podem ser desde uma inflamação restrita à mucosa peri-implantar (mucosite) até HS, supuração, perda clínica de inserção e perda óssea em forma de cratera observada radiograficamente. (Sobreira, Júnior, Lopes, Vildes, & Cimões, 2011)

A mucosite peri-implantar apresenta uma inflamação que não está necessariamente associada a um aumento de PS. (Zeza & Pilloni, 2012)

Como a peri-implantite é uma doença indolor pode ser complicado diagnosticar precocemente, caso não sejam realizados exames clínicos e radiográficos regulares de controlo. (Casati et al., 2005)

Esta deve ser diagnosticada na sua fase inicial, pois isso irá permitir que seja feita uma intervenção antes que parte considerável do osso de suporte seja perdido. (Heitz-Mayfield, 2008)

4.1. Índice de placa

Mombelli et al. (1987) modificaram o índice de placa (IP) originalmente proposto para avaliar a formação do biofilme na área marginal em redor dos implantes. (Mombelli, van Oosten, Schurch, & Land, 1987)

Lindquist et al (1988) avaliaram os níveis de higiene oral de acordo com uma escala de 3 pontos e relataram uma relação significativa entre higiene oral e reabsorção de osso peri-implantar durante um período de 6 anos. Portanto é importante monitorizar

os hábitos de higiene oral , quantificando a acumulação de placa.(Lindquist, Rockler, & Carlsson, 1988)

Nível	Mombelli et al. 1987	Lindquist et al. 1988
0	Nenhuma detecção de placa	Nenhuma placa visível
1	Placa reconhecida apenas deslizando uma sonda na superfície marginal lisa do implante	Acumulação local de placa
2	Placa visível a olho nu	Acumulação geral de placa maior que 25%
3	Abundância de matéria mole	

Tabela 5: índices utilizados para avaliar a acumulação de placa em redor dos implantes. Adaptado de Lindquist et al. (1988)

4.2. Profundidade de sondagem

A PS em redor dos implantes orais deve ser específica e depende do acesso da sonda na zona sulcular, além disso diferentes valores de profundidade podem ser considerados como fisiológicos em diferentes sistemas de implantes. (Stuart J Froum, 2010)

O método de sondagem recomendado, é efectuado com uma força de pressão controlada de 0,25 N em 6 localizações em redor do implante. Este método mostrou uma reprodutibilidade de ± 1 mm em mais de 95% dos casos avaliados. A pressão excessiva mesmo com um complexo de tecido mole peri-implantar saudável pode causar a ruptura das fibras e resultar num aumento de profundidade incorreto.(Stuart J Froum & Rosen, 2012; Heitz-Mayfield, 2008; Klinge, 2012; Lang et al., 2011)

A pressão utilizada influencia o diagnóstico pois pode interferir diretamente na medida obtida e na presença de HS, visto já se ter observado que a sondagem em redor dos implantes leva a uma maior penetração da sonda no tecido peri-implantar em comparação com a sondagem periodontal. Devido à diferença na orientação das fibras do tecido conjuntivo e à ausência de cimento, estando estas fibras de colagénio inseridas

paralelamente à superfície do implante.(Casati et al., 2005)

Se forem usadas forças maiores às recomendadas e se a sonda penetrar até encontrar resistência, a sonda atravessa o suporte epitelial e só apresenta resistência ao atingir o osso alveolar. (Stuart J Froum, 2010)

Contudo, a sondagem de profundidade com valores ≥ 4 mm representa um critério clínico apropriado para definir se existe saúde ou doença peri-implantar. (Stuart J Froum & Rosen, 2012)

Como os implantes podem ser colocados mais apicalmente, por exemplo em áreas com uma emergência mais estética para a reabilitação, é importante que o clínico estabeleça um valor base inicial para definir a PS após a incorporação da supra-estrutura protodôntica. São recomendadas subseqüentes comparações de PS e perda de suporte com as valores base iniciais. (Stuart J Froum, 2010)

É preciso ter em conta o desenho dos implantes e do pilar porque a sondagem pode estar dificultada e subestimar a extensão da lesão. (Lang et al., 2011)

Embora existam opiniões de que esta sondagem peri-implantar poderá lesar severamente os tecidos moles e prejudicar a integridade do implante, não existe evidência científica disso, pelo contrário, após sondagem que invada o epitélio de suporte este é restabelecido à superfície de titânio do implante, entre 4 a 5 dias, tal como já foi evidenciado também para os tecidos periodontais.(Stuart J Froum, 2010; Salvi & Lang, 2004)

4.3. Hemorragia à sondagem

Durante a sondagem peri-implantar pode ser detetada a HS, que indica inflamação. A sua ausência é um parâmetro válido de estabilidade peri-implantar. Esta mostrou que é um indicador melhor no diagnóstico da peri-implantite do que na periodontite.(Murray et al., 2013)

A HS é definida pela presença de hemorragia após a penetração da sonda periodontal no sulco peri-implantar ou bolsa usando apenas uma força de pressão controlada de 0,25 N, o diâmetro da ponta da sonda (0,8 mm) e a força aplicada deve ser normalizada.(Stuart J Froum & Rosen, 2012)

Devemos ter em atenção que doentes com hábitos tabágicos, têm a resposta dos tecidos moles influenciada à HS. (Zeza & Pilloni, 2012)

A HS tem sido estudada como factor previsível de perda de suporte ósseo em redor dos implantes e embora a existência de HS não seja sempre indicativo de doença peri-implantar, a sua ausência é um forte sinal de estabilidade peri-implantar. (Casati et al., 2005; Stuart J Froum, 2010; Lindhe et al., 2008)

4.4. Largura da mucosa peri-implantar queratinizada

Um estudo animal demonstrou que a ausência de mucosa queratinizada peri-implantar aparenta aumentar a susceptibilidade de destruição peri-implantar induzida por placa bacteriana. A presença de mucosa queratinizada peri-implantar está relacionada com a saúde dos tecidos. Contudo, estudos clínicos longitudinais não têm mostrado diferenças estatisticamente significativas da progressão de lesões em implantes colocados em localizações com e sem mucosa queratinizada. (Hernández Alfaro, 2013)

Na presença de uma boa higiene oral, as características da mucosa podem ter pouca influência na sobrevivência a longo-prazo do implante. Porém a má higiene oral pode levar a um aumento de lesão tecidual peri-implantar em mucosa alveolar comparando com a mucosa queratinizada. A higiene oral é facilitada na presença de mucosa queratinizada. (Hernández Alfaro, 2013)

4.5. Supuração

Existe um número elevado de neutrófilos polimorfonucleares (PMN) em implantes com sinais severos de inflamação mucosa. Análises histopatológicas e imunohistoquímicas dos tecidos peri-implantares com presença de doença peri-implantar revelaram a presença de varias células inflamatórias. Na peri-implantite uma porção considerável de tecido conjuntivo é ocupado por um infiltrado inflamatório. Imunohistoquimicamente as características dos tecidos peri-implantares após a falha implantar é caracterizada por uma resposta inflamatória e imunológica intensa. Lesões peri-implantares contêm maiores proporções de linfócitos B e células PMN que as lesões de mucosite. (Hernández Alfaro, 2013)

Enquanto que nas lesões de mucosite a presença de supuração não é comum, a sua presença é um sinal específico de diagnóstico da peri-implantite. As lesões de peri-

implantite têm alguma formação de supuração que pode ser revelada através de pressão nos tecidos mucosos, (Stuart J Froum, 2010; Lindhe et al., 2008)

A falta de perda óssea peri-implantar e supuração serve como diagnóstico diferencial entre a peri-implantite e a mucosite. (Zeza & Pilloni, 2012)

4.6. Mobilidade implantar

A mobilidade implantar não é um critério útil para diagnóstico de peri-implantite, pois mesmo com severas perdas ósseas o implante pode estar totalmente osteointegrado na porção mais apical, não mostrando sinais de mobilidade. Quando existe mobilidade é porque o implante se encontra praticamente sem suporte ósseo devendo ser removido. (Lindhe et al., 2008; Murray et al., 2013; Salvi & Lang, 2004)

Como os implantes apresentam uma anquilose funcional, a sua mobilidade indica a perda de osteointegração, pois indica a presença de tecido fibroso interposto entre o osso e o implante dentário. (Casati et al., 2005)

Existe um dispositivo electrónico (Periotest®) originalmente desenhado para verificar a mobilidade em relação aos dentes naturais e foi recomendado por alguns autores como possível monitorização inicial dos graus de mobilidade implantar. Foram reportadas diferenças nos valores deste Periotest® para implantes na mandíbula e na maxila, com os implantes da maxila mostrando valores mais elevados. A sensibilidade de prognóstico deste teste para o diagnóstico da peri-implantite e sinais precoces de falha implantar têm sido criticados devido à falta de resolução, baixa sensibilidade e muito susceptível a variações do operador. (Salvi & Lang, 2004)

O diagnóstico também poderá ser realizado com a ajuda de um dispositivo não invasivo baseado nos princípios da análise da frequência da ressonância (Ostell®), que foi desenvolvido para medir a estabilidade primária implantar e monitorizar a estabilidade ao longo do tempo. Este método avalia a estabilidade da interface osso-implante através de transdutor de sinal ligado a um analisador de resposta de frequência. Os resultados são demonstrados graficamente, e num valor de 1 a 100 (quociente de estabilidade implantar). Sendo considerados valores a partir de 60 para uma boa estabilidade implantar. Vários autores mostraram que este valor tende a aumentar com o tempo, num implante osteointegrado estável, sugerindo um maior contacto osso-implante. Isto pode permitir a detecção da mobilidade implantar antes de aparecerem

sinais clínicos, contudo não existem dados conclusivos nos valores da interface do osso-implante. (Casati et al., 2005; Salvi & Lang, 2004)

4.7. Radiográfico

A avaliação clínica e radiográfica deve ser obtida rotineiramente após instalação da supra-estrutura protodôntica do implante, para se estabelecer um valor de referência inicial para o diagnóstico da peri-implantite. (Heitz-Mayfield, 2008; Klinge, 2012)

A radiografia peri-implantar serve para observar mudanças da distância de um ponto previamente estabelecido do implante à crista óssea. É importante assegurar que a película tem um posicionamento correto e reprodutível, que é para não existirem distorções entre radiografias. Embora seja necessário existir uma grande alteração na morfologia óssea para ser visível radiograficamente, estas têm poucos falsos positivos, com alta especificidade para detectar perda óssea peri-implantar. Devemos ter em conta que existe uma limitação radiográfica pois não dão informação sobre o suporte ósseo vestibular e palatino. (Stuart J Froum, 2010; Heitz-Mayfield, 2008; Murray et al., 2013)

Quando se utiliza as radiografias peri-apicais para a avaliação da posição implantar em relação às estruturas anatómicas e aos dentes adjacentes é preciso que a técnica do paralelismo do cone-longo e os mecanismos de posicionamento sejam utilizados, para padronizar as radiografias. (Stuart J Froum, 2010)

A distância entre o ombro do implante e a crista de osso alveolar representa um parâmetro radiográfico confiável para monitorizar a longo prazo na prática clínica, visto que o ombro do implante está normalmente posicionado a 3mm da porção coronária da crista de osso alveolar e portanto esta distância deve ser controlada radiograficamente ao longo do tempo. (Stuart J Froum, 2010)

A avaliação radiográfica é um método confiável para avaliar o nível ósseo em redor dos implantes, devem ser feitas radiografias anuais peri-apicais pois permitem juntamente com um exame clínico detalhado, obter informações sobre as condições reais do suporte ósseo, além de fornecer a informação adicional da adaptação dos elementos protodônticos. As radiografias peri-apicais não devem ser utilizadas como a única forma de diagnóstico de lesões peri-implantares, visto que elas só dão informação após se estabelecer um quadro de peri-implantite. (Casati et al., 2005) Estas têm apenas um carácter confirmatório e não exploratório. (Stuart J Froum, 2010; Salvi & Lang,

2004)

Foi sugerido que quando existe perda óssea $\geq 2\text{mm}$ comparado com as radiografias iniciais em combinação com HS deve ser interpretado como sinal de risco para o clínico avaliar se deve fazer alguma intervenção, pois alterações ósseas só por si não são indicadoras de patologia. (Klinge, 2012)

4.8. Meios de diagnóstico avançado

Têm sido estudados outros métodos de diagnóstico como a avaliação do fluido crevicular, que através de análises enzimáticas e imunológicas podem revelar marcadores de inflamação como a presença de prostaglandina E2, interleucinas, enzimas como a fosfatase alcalina e asparatato-amino-transferase entre outros. A utilização de outros marcadores bioquímicos mostrou uma alta atividade da elastase em redor dos implantes com peri-implantite e uma alta concentração de lactoferrina, o que nos indica que a doença peri-implantar se comporta de uma maneira semelhante à doença periodontal. (Casati et al., 2005; Salvi & Lang, 2004)

Estudos em humanos demonstraram que a mucosite peri-implantar é reversível tendo isto demonstrado ao nível do biomarcador IL-1 β em amostras de fluido crevicular após 3 semanas. (Lang et al., 2011)

Estudos demonstraram que os níveis de IL-1 β no fluido crevicular em redor de implantes com peri-implantite eram aproximadamente 3 vezes mais altos que os níveis em redor de implantes estáveis, demonstrando o envolvimento desta citocina catabólica na destruição óssea peri-implantar. (Salvi & Lang, 2004)

A avaliação microbiológica também pode ser um método de diagnóstico útil para o tratamento da peri-implantite, pois esta permite identificar os microrganismos presentes permitindo uma escolha mais adequada do agente antimicrobiano a ser utilizado. As principais ferramentas para o diagnóstico microbiológico são a cultura bacteriana, a reação de polimerase em cadeia (PCR), as sondagens de DNA, ensaios enzimáticos e anticorpos monoclonais. (Casati et al., 2005; Murray et al., 2013)

5. Etiologia

As doenças peri-implantares resultam de um desequilíbrio entre a carga bacteriana e a resposta do hospedeiro.(Heitz-Mayfield, 2008) À semelhança das doenças periodontais, o factor etiológico principal para o desenvolvimento das doenças peri-implantares é a colonização bacteriana sob a forma de um biofilme.(Mombelli, 2002)

5.1. Microbiológica

A evidência científica mostra uma etiologia microbiológica para as doenças peri-implantares. Durante o período inicial de acumulação de placa bacteriana foi demonstrado que as características clínicas e microbiológicas da placa em redor de implantes e dentes é semelhante, sendo a resposta histológica também semelhante entre os dois. (Stuart J Froum, 2010; Murray et al., 2013)

A nível histológico estudos mostraram que na peri-implantite existe uma ulceração epitelial em conjugação com a disrupção do tecido conjuntivo de adesão, isto sugere que os tecidos moles em redor do implante sejam menos resistentes às bactérias e portanto é provável que exista uma invasão bacteriana nas lesões peri-implantares, contudo não existe nenhuma evidência que sustente esta hipótese.(Lang et al., 2011; Mombelli & Decaillet, 2011)

O sucesso ou insucesso implantar parece estar associado a alterações quantitativas e qualitativas do biofilme bacteriano, o que pode ser observado por uma correlação direta entre uma maior taxa de perda de implantes em doentes periodontalmente comprometidos.(Casati et al., 2005; Romeiro, Rocha, & Jorge, 2010)

A colonização bacteriana ocorre rapidamente nas superfícies implantares que se denomina de biofilme.(Renvert, Lindahl, Roos Jansaker, & Persson, 2011) Esta provoca uma resposta inflamatória/imunológica.(Muthukuru et al., 2012; Zeza & Piloni, 2012)

Uma camada de glicoproteínas vai-se agregar à superfície do implante que se encontra exposto ao ambiente oral e passado alguns minutos a horas após a colocação

do implante, colónias de bactérias vão aderir-se a essa película de glicoproteínas. De seguida, as colónias vão-se dividindo e aumentando fazendo agregados maiores de bactérias orais. Estas bactérias normalmente são bactérias cocos Gram positivos. Com o passar do tempo a microbiota vai-se tornando mais complexa, na qual a sua composição depende da microbiota de todo o ecossistema oral. (Stuart J Froum, 2010)

Os padrões de colonização diferem entre as superfícies do implante e do dente e isto é consistente com estudos que nos indicam que a colonização das superfícies implantares ocorre entre 10-14 dias após a cirurgia de colocação. (Stuart J Froum, 2010)

Uma revisão de estudos animais, confirmou que a resposta precoce do hospedeiro em redor de um implante relativamente à flora bacteriana é semelhante em magnitude e intensidade à de um dente natural, embora a inflamação em redor de implantes seja mais pronunciada e progredindo mais rapidamente num espaço de tempo de 90 dias. (Heitz-Mayfield & Lang, 2010)

Do ponto de vista microbiológico a periodontite é semelhante à peri-implantite sendo que microrganismos como a *Porphyromonas gingivalis*, *Tanarella Forsythensis*, *Fusobacterium nucleatum*, *Campylobacter*, *Peptostreptococcus micros* e *Streptococcus intermedius* têm sido identificados em ambas as infecções. (Casati et al., 2005; de Waal, Winkel, Meijer, Raghoobar, & van Winkelhoff, 2014; Shibli et al., 2008)

A *Porphyromonas gingivalis* estava presente em 95% dos implantes dentários e 85% em redor dos dentes afectados por periodontite. A *Tanarella forsythensis* estava presente em 80% dos implantes e 85% dos dentes com periodontite, para além destes microrganismos periodontopatogénicos existem outros que não estão associados à periodontite, mas estão associados a peri-implantite como *Staphylococcus spp* e *Candida ssp*, *Enterobacter* e *Klebsiella*, tendo sido encontrados em 60% dos implantes afectados com peri-implantite. (Casati et al., 2005) Na saúde peri-implantar a microbiota associada são os Gram positivos facultativos, cocos e bastonetes e poucos Gram negativos. (Murray et al., 2013)

Segundo Muthukuru et al. (2012) o biofilme na peri-implantite mostrou ter uma maior diversidade bacteriana comparado com o biofilme associado à saúde peri-implantar. *Phyla chloroflexi*, *Tenericutes*, *Synergistetes* e espécies de *Parvimonas micra*, *Peptostreptococcus stomatis*, *Pseudoramibacter alactolyticus* e *Solobacterium moorei*, *Peptostreptococcus micros*, *Fusobacterium nucleatum*, *Treponema denticola* e alguns dos patogénicos periodontais como a *Porphyromonas gingivalis*, *Prevotella intermedia*, *Prevotella nigrescens* e *Aggregatibacter actinomycetemcomitans* têm sido

associados à peri-implantite.(Mombelli, 2002; Muthukuru et al., 2012; Shibli et al., 2008)

Estes microrganismos produzem endotoxinas como a colagenase, hialuronidase e sulfatos que aumentam a resposta inflamatória que resulta na perda de suporte ósseo e tecido peri-implantar.(Subramani, Jung, Molenberg, & Hammerle, 2009)

Embora não exista evidência para a existência de um número limitado de microrganismos patogénicos específicos da peri-implantite, estudos demonstraram que a microflora associada a peri-implantite e à periodontite crónica pode ter um perfil diferente. Esta diferença poderá estar associada a uma maior quantidade do número de *Peptostreptococcus micra*, ou *Staphylococcus* (*Staphylococcus aureus* e *Staphylococcus epidermidis*). Os *Peptostreptococcus* são microrganismos comensais nos humanos que podem causar abscessos e infeções com necrose de tecidos moles. O *Staphylococcus aureus* e o *Staphylococcus epidermidis* são bem conhecidos patogénicos implicados nas infeções de dispositivos médicos implantados que atravessem barreiras. Estudos longitudinais mostraram que o *Staphylococcus aureus* pode colonizar logo após a colocação do implante e pode persistir por longo tempo.(Mombelli & Decaillet, 2011)

Podem existir diferenças entre a maneira como a superfície do titânio e dos dentes é colonizada, e embora o *Staphylococcus aureus* não esteja frequentemente considerado nas pesquisas microbiológicas periodontais, sabe-se que este tem a habilidade de se agregar a quase todo o biofilme de titânio.(Stuart J Froum, 2010; Harris & Richards, 2004)

As infeções causadas por implantes podem ser difíceis de erradicar devido às bactérias que lá existem estarem bem desenvolvidas e em biofilmes que as protegem, o *Staphylococcus aureus* autolisina pode ser um importante factor nas colonizações primárias que levam a infeções nesses implantes.(Stuart J Froum, 2010) Esta autolisina é um factor chave para a colonização precoce da superfície peri-implantar, sendo bastante difícil de erradicar uma vez que se encontra normalmente em biofilme muito bem organizados.(Stuart J Froum, 2010)

Em doentes parcialmente edêntulos com bolsas periodontais residuais, estas podem influenciar a colonização dos sulcos peri-implantares. Os autores referem que entre os 3 e 6 meses após a colocação de implantes em pacientes com bolsas periodontais residuais, as mesmas bactérias encontradas nas bolsas periodontais residuais na altura da colocação do implante, também colonizaram os sulcos peri-

implantares. As bactérias periodontopatogénicas que foram detetadas nas bolsas também foram detectadas no implante 3 meses depois. Isto diz-nos que durante o desenvolvimento do biofilme o padrão de colonização bacteriano pode ser influenciado pela colonização bacteriana dos vários nichos do ambiente oral (mucosa, oral, língua, orofaringe, saliva).(Stuart J Froum, 2010; Mombelli, 2002)

Nos doentes totalmente edêntulos, a colonização do sulco peri-implantar parece ter origem nos microrganismos provenientes da saliva e de outros nichos intraorais, sendo que, duas semanas após a colocação de implantes é possível detetar uma microflora predominantemente Gram positiva, semelhante à encontrada na saúde gengival.(Mombelli & Lang, 1998)

Doentes parcialmente edêntulos possuem uma microflora peri-implantar mais potencialmente patogénica que pacientes totalmente edêntulos, isto é, possuem maiores proporções de bactérias associadas à periodontite e peri-implantite. Contudo a taxa de sucesso entre doentes parcialmente edêntulos e totalmente edêntulos é semelhante, isto pode dever-se a uma maior quantidade de placa ser encontrada em pacientes totalmente edêntulos, enquanto que os doentes parcialmente edêntulos têm menor quantidade mas maior proporção de bactérias periodontopatogénicas.(de Waal et al., 2014)

5.2. Outras etiologias

A peri-implantite por vezes pode ser iniciada ou mantida por factores iatrogénicos como excesso de cimento remanescente, restaurações debordantes, má posição implantar e complicações técnicas tais como a colocação demasiado próxima de dentes. Pode também ser por perda óssea induzida na altura em que se coloca o implante por traumatismo ósseo para além da sua capacidade adaptativa. (Klinge, 2012; Lang et al., 2011)

Mombelli & Decaillet (2011) demonstraram que o excesso de cimento dentário também está associado com sinais clínicos e radiográficos da doença peri-implantar em 81% de 39 casos. Após a eliminação deste excesso de cimento os sinais da doença desapareceram em 74% dos casos.(Mombelli & Decaillet, 2011)

Os implantes de titânio puro têm uma superfície coberta de dióxido de titânio apresentando, uma energia de superfície elevada o que facilita a interação entre os tecidos do hospedeiro e o implante, o que auxilia na osteointegração. Se esta superfície do implante for contaminada, isto contribui para uma diminuição da energia de

superfície provocando uma reação de corpo estranho. O tipo de hipersensibilidade que se segue contribui para a falha do implante. (Murray et al., 2013)

Implantes com superfícies mais rugosas têm maior probabilidade de desenvolver peri-implantites do que implantes menos rugosos, sendo também mais susceptíveis à progressão da doença.(Lang et al., 2011; Romeiro et al., 2010; Subramani et al., 2009)

Vários factores podem contribuir para a acumulação bacteriana, desenhos de implantes utilizados atualmente contêm áreas que são retentivas de placa, nas quais podem acumular bactérias. O biofilme de placa forma-se e acumula-se ao longo das interfaces implante-pilar e pilar-supra-estrutura protodôntica. Falhas microscópicas entre os vários componentes, um grau de rugosidade da superfície das reabilitações e pilares, a exposição das superfícies implantares, e sobre-contorno das reabilitações implantares contribuíram para a acumulação de placa e criaram um ambiente que facilitou a colonização bacteriana.(Subramani et al., 2009)

6. Indicadores de risco

Um indicador de risco é uma exposição que está associada a um “*outcome*” apenas em estudos transversais. Pode ser um potencial ou possível factor de risco, mas a evidência obtida neste tipo de estudos é mais fraca do que nos estudos longitudinais.(Heitz-Mayfield, 2008)

Um factor de risco é definido como um factor biológico, comportamental e ambiental que se estiver presente aumenta a probabilidade da doença, e se ausente ou removido, reduz a probabilidade desta. Os factores de risco são em parte a causa da doença.(Koldslund, Scheie, & Aass, 2011)

Existe evidência científica que a má higiene oral, um historial de periodontite, tabaco, diabetes (Murray et al., 2013), consumo de álcool e factores genéticos contribuem para a doença peri-implantar embora as maiores evidências apontem somente para a má higiene oral, historial de periodontite e o consumo de tabaco.(Lindhe et al., 2008)

Vários indicadores têm sido sugeridos como de risco para a peri-implantite como doenças sistémicas (diabetes), terapia de irradiação, periodontite, características da superfície implantar e desenho, carga imediata, tabaco,(Sgolastra et al., 2014) localização implantar, qualidade óssea e quantidade no local receptivo e comprimento implantar.(Ikebe, Wada, Kagawa, & Maeda, 2009)

Tendo em conta o grau de evidência sustentado pela literatura Heitz-Mayfield et al. (2008) definiu três níveis: os indicadores de risco de evidência substancial, de evidência limitada e os de evidência pouco clara.

6.1. Indicadores de evidência substancial

6.1.1. Má higiene oral

Devido à etiologia da peri-implantite se dever em grande parte à placa bacteriana é essencial um regime de higiene oral bom para a prevenção da mesma, isto já foi demonstrado em estudos em que se estabeleceu uma relação direta entre má

higiene oral e perda óssea peri-implantar, especialmente em fumadores, e em que quanto maior o nível de placa maior a doença peri-implantar. (Murray et al., 2013)

Existe uma clara associação entre má higiene oral e o desenvolvimento de lesões peri-implantares, tendo sido isto demonstrado por Ferreira, Silva, Cortelli, Costa, and Costa (2006); Lindquist, Carlsson, and Jemt (1997)

Um aumento de falhas implantares e aumento de prevalência de problemas nos tecidos moles tem sido reportada em pacientes com mau controlo de placa bacteriana.(Tonetti, 1998)

6.1.2. Histórico de periodontite

Doentes que perderam os seus dentes como resultado de uma periodontite podem estar mais susceptíveis para a doença peri-implantar, isto também está demonstrado em vários estudos que mostram que os riscos de ter peri-implantite eram maiores em pacientes com periodontite.(Murray et al., 2013)

A doença peri-implantar pode ser influenciada pelas condições periodontais devido à semelhança da microflora que coloniza os dentes e os implantes em doentes parcialmente edêntulos.(Tonetti, 1998)

Encontrou-se uma associação significativa entre doentes periodontalmente comprometidos e a peri-implantite.(Koldslund et al., 2011)

Um estudo demonstrou que a perda óssea marginal em pacientes periodontalmente comprometidos após um período de 5 anos 45% dos implantes tinham uma perda óssea marginal de $\geq 1,5\text{mm}$ e 30% dos implantes tinham bolsas $\geq 6\text{mm}$.(Tonetti, 1998)

Várias revisões sistemáticas suportam a ideia que doentes periodontalmente comprometidos estão mais susceptíveis à doença peri-implantar, comparativamente a pacientes periodontalmente saudáveis.(Karoussis, Kotsovilis, & Fourmoussis, 2007; Quirynen, Abarca, Van Assche, Nevins, & van Steenberghe, 2007; Schou, Holmstrup, Worthington, & Esposito, 2006; Van der Weijden, van Bommel, & Renvert, 2005)

Existe evidência científica que um histórico de periodontite é um indicador de risco para a peri-implantite e que doentes periodontalmente comprometidos têm maior perda óssea implantar.(Sgolastra, Petrucci, Severino, Gatto, & Monaco, 2013)

6.1.3. Hábitos tabágicos

O consumo de tabaco é um importante indicador de risco tanto para a peri-implantite como para a periodontite, doentes fumadores têm maior HS, aumento de bolsas peri-implantares, inflamação mucosa e perda óssea radiográfica, sendo tudo isto maior na maxila. (Murray et al., 2013)

O tabaco está associado com uma taxa de falha implantar maior para implantes de titânio maquinados, provavelmente devido aos seus efeitos negativos na irrigação sanguínea do osso durante a cicatrização primária.(Galindo-Moreno et al., 2005)

A nicotina presente no tabaco aumenta a taxa de perda óssea alveolar, é um vasoconstritor que produz uma diminuição do fluxo sanguíneo oral nos tecidos moles e reduz o suprimento de oxigénio, nutrientes e células defensivas contra agentes patogénicos na placa bacteriana. Pode interferir na libertação de radicais livres derivados de oxigénio por neutrófilos e monócitos, ou reduzindo a capacidade dos linfócitos B ativos produzirem anticorpos. (Galindo-Moreno et al., 2005)

Os fibroblastos do ligamento periodontal são especialmente sensíveis à nicotina pois esta inibe a sua proliferação e a sua ligação com proteínas extracelulares, aumenta também a capacidade de bactérias periodontopatogénicas aderirem ao epitélio oral. (Galindo-Moreno et al., 2005)

Segundo vários estudos, doentes com hábitos tabágicos têm uma incidência maior de doenças peri-implantares que doentes não fumadores.(Attard & Zarb, 2002; Gruica, Wang, Lang, & Buser, 2004; McDermott, Chuang, Woo, & Dodson, 2003; Strietzel et al., 2007)

Segundo Tonetti (1998) uma maior percentagem de perda implantar aconteceu em pacientes fumadores comparado com não fumadores, sendo que a percentagem de fumadores que perderam implantes foi de 11,3% comparado com 4,8% não fumadores. O consumo de tabaco foi associado com maiores níveis significativos de perda óssea marginal e inflamação dos tecidos moles, a extensão de perda óssea marginal está associada à quantidade de cigarros fumados.(Tonetti, 1998)

Tonetti (1998) avaliou os níveis de falha implantar a curto prazo em pacientes que estavam a seguir um protocolo de cessação tabágica, esta demonstrou que os

resultados a curto prazo eram semelhantes aos não fumadores e eram muito menores que os fumadores que não seguiram este protocolo.(Tonetti, 1998)

Numa meta-análise realizada por Sgolastra et al. (2014) concluíram que existem diferenças estatisticamente significativas tendo como base o implante no grupo de fumadores.(Sgolastra et al., 2014)

6.2. Indicadores de risco de evidência limitada

6.2.1. Diabetes

A diabetes é uma doença sistémica que provoca o atraso da cicatrização e um aumento da susceptibilidade do doente para a infeção.(Fiorellini & Nevins, 2000)

Atualmente ainda existem poucos estudos que mostrem uma associação concreta entre peri-implantite e diabetes, embora se saiba que o atraso na cicatrização e um aumento da susceptibilidade para infeções esteja presente, não existem estudos com grande evidência científica fazendo a relação com peri-implantites.(Murray et al., 2013)

A associação entre a diabetes e a perda implantar foi focada em varias revisões sistemáticas (Kotsovilis, Karoussis, & Fourmoussis, 2006; Mombelli & Cionca, 2006), mas existe apenas um estudo de Ferreira et al. (2006) que indica a diabetes como indicador de risco para a peri-implantite e segundo este, um pobre controlo metabólico da diabetes está associado a um maior risco de peri-implantite.

6.2.2. Consumo de álcool

Outro possível factor de risco é o consumo de álcool, existindo estudos que mostram que o consumo de álcool diário aumentou a perda óssea marginal. (Murray et al., 2013)

O álcool tem uma ação tóxica no fígado e pode causar a interrupção da produção de protrombina e vitamina K, afectando os mecanismos de coagulação. Este pode produzir um atraso na cicatrização mesmo quando quantidades moderadas são consumidas e não havendo ainda défice vitamínico. O consumo de álcool é associado com deficiências na função dos neutrófilos, reduzindo a sua aderência, mobilidade e a sua atividade fagocitária e também modula a atividade dos linfócitos T. (Galindo-

Moreno et al., 2005)

Substâncias que também estão presentes nas bebidas alcoólicas, como nitrosaminas e etanol podem produzir reabsorção óssea e bloquear a estimulação da formação óssea.(Galindo-Moreno et al., 2005)

O único estudo que indica o álcool como indicador de risco para a peri-implantite é o de Galindo-Moreno et al. (2005), no qual estudou a influência do álcool na perda óssea peri-implantar. Este mostrou que a perda óssea marginal foi significativamente associada a um consumo diário de álcool >10g.

6.3. Indicadores de risco de evidencia pouco clara

6.3.1. Factores genéticos

Segundo o estudo de Laine et al. (2006) existe uma associação significativa entre o polimorfismo do gene IL-1RN e a peri-implantite, tendo este sido sugerido como indicador de risco para a peri-implantite. Porém, outros estudos falharam em demonstrar esta associação entre factores genéticos e peri-implantite.(De Boever & De Boever, 2006; Lachmann et al., 2007; Wilson & Nunn, 1999). Existem ainda outros estudos que mostram evidência de um sinergismo entre factores genéticos e tabaco.(Feloutzis et al., 2003; Gruica et al., 2004; Jansson, Hamberg, De Bruyn, & Bratthall, 2005)

Porém numa revisão sistemática de Huynh-Ba, Lang, Tonetti, Zwahlen, and Salvi (2008) e noutra de Dereka, Mardas, Chin, Petrie, and Donos (2012) não se chegou a conclusões definitivas acerca da associação entre o gene IL-1 e a peri-implantite.

6.3.2. Superfície implantar

Astrand et al. (2004) analisaram implantes com diferentes superfícies num mesmo doente, verificou-se uma frequência de peri-implantite superior em implantes com superfície rugosa comparativamente a implantes com superfície lisa.(Astrand et al., 2004)

Wennstrom, Ekestubbe, Grondahl, Karlsson, and Lindhe (2004) concluíram que implantes com superfície moderadamente rugosa (utilizada na maioria dos implantes

comercializados atualmente), apresentam alterações no nível ósseo semelhantes a implantes com superfície lisa.(Wennstrom et al., 2004)

Esposito, Ardebili, and Worthington (2014) concluíram que 3 anos após a colocação do implante existia evidência de que implantes com superfícies rugosas eram mais afetados por peri-implantite e que superfícies lisas tiveram menos 20% de risco de ser afetadas pela peri-implantite. (Esposito et al., 2014)

7. Sobrecarga oclusal

Uma carga oclusal resulta num stress para o osso, que pode causar a sua deformação. Esta é expressa em strains (ϵ). A magnitude do strain está diretamente relacionada com o stress aplicado ao osso, isto é, através da carga do implante. (Naert, Duyck, & Vandamme, 2012)

A mesma força pode afectar osso cortical e esponjoso de maneira diferente, dependendo da sua consistência, isto quer dizer que a mesma quantidade de stress pode resultar em diferente quantidade de tensão dependendo das propriedades ósseas. (Naert et al., 2012)

A carga mecânica, provocando stress e tensão pode ter tanto uma função positiva (anabólica) como negativa (catabólica) no osso. Foram definidos 4 níveis da magnitude da tensão mecânica relativamente à resposta óssea: atrofia por ausência de carga, resultando em perda óssea (50-100 $\mu\epsilon$); fase estável (100-1500 $\mu\epsilon$); ligeira sobrecarga, resultando em ganho ósseo (1500-3000 $\mu\epsilon$) e falha por fadiga resultando em perda óssea (>3000 $\mu\epsilon$). Se este último acontecer é o que teoricamente é classificado como sobrecarga oclusal. A sobrecarga oclusal é definida por forças em excesso maiores que 3000 microstrains no osso, que resulta na perda de massa óssea.

Além da magnitude da força outros parâmetros como a frequência, a duração, o período entre cargas, entre outros, têm um papel na resposta do osso à carga. (Naert et al., 2012)

Forças oclusais excessivas podem, num implante osteointegrado com sucesso resultar em perda óssea marginal e levar à perda implantar. (Naert et al., 2012)

Quando um implante sofre carga, o stress vai ser transferido pelo implante ao osso, com a percentagem maior do stress na porção mais coronal do osso. Isto segue um principio geral que quando dois materiais estão em contacto e um recebe uma carga o stress vai ser maior onde os materiais têm o primeiro contacto. (Naert et al., 2012)

Naert et al. (2012) concluíram que contactos oclusais em ambientes peri-implantares saudáveis não afectam negativamente a osteointegração e são mesmo anabólicos. Em contraste contactos oclusais na presença de inflamação aumentam significativamente a reabsorção óssea. (Naert et al., 2012)

8. Tratamento

O tratamento que tem sido proposto para a abordagem das doenças peri-implantares parece ser baseadas na evidência disponível para o tratamento da periodontite.(Heitz-Mayfield, 2008)

Os objectivos principais do tratamento são a eliminação da lesão inflamatória, parar a progressão da doença e manter o implante em função com os tecidos peri-implantares saudáveis. (Muthukuru et al., 2012)

O sucesso dos tratamentos deve ter sempre em conta a resolução da inflamação e a preservação do osso de suporte. (Lindhe et al., 2008)

Existe ainda pouca evidência científica que sugira qual o tratamento de suporte recomendado e quais as intervenções mais efetivas para o tratamento da peri-implantite. (Klinge, 2012)

O sucesso do tratamento está relacionado com vários factores sendo eles: prevenção da infecção aguda, estabilidade mecânica da ferida com a manutenção de um coágulo sanguíneo que preenche o defeito ósseo, criação de uma superfície de implante que seja condutiva à formação óssea e a criação de uma barreira que visa impedir o crescimento de tecido conjuntivo no interior do defeito ósseo.(Sobreira et al., 2011)

Tendo o tratamento periodontal como modelo, o tratamento da peri-implantite pode ser dividido numa fase não cirúrgica (desbridamento mecânico e tratamento antimicrobiano) e fase cirúrgica (técnicas ressectivas ou regenerativas). (Murray et al., 2013)

O desenho dos implantes, juntamente com os vários tipos de superfícies implantares modificadas podem facilitar a formação do biofilme bacteriano se expostos ao ambiente oral. Desta forma, a eliminação da carga bacteriana da superfície implantar constitui o elemento básico para o tratamento da peri-implantite.(Renvert, Roos-Jansaker, & Claffey, 2008)

Porém, uma redução da carga bacteriana a um nível compatível com a cicatrização dos tecidos é difícil de alcançar com uma abordagem puramente mecânica. De facto, a evidência disponível na literatura parece demonstrar que o tratamento

mecânico por se poderá não ser suficiente para a remoção da carga bacteriana das superfícies implantares com bolsas peri-implantares $\geq 5\text{mm}$.(Kotsovilis, Karoussis, Trianti, & Fourmoussis, 2008; Renvert, Roos-Jansaker, et al., 2008)

Assim, terapias coadjuvantes com antibióticos, antissépticos e a utilização de laser têm sido propostas de forma a melhorar as opções de tratamento não cirúrgico da mucosite e peri-implantite.(Hernández Alfaro, 2013)

Foram desenvolvidos protocolos de estratégias preventivas e terapêuticas baseado no diagnóstico clínico e radiográfico de forma a fornecer um tratamento adequado e uma detecção precoce da doença peri-implantar. (Mombelli & Lang, 1998)

O protocolo “*Cumulative Interceptive Supportive Therapy*” (CIST), é uma estratégia para manutenção implantar e tratamento das doenças peri-implantares. O princípio é a detecção precoce seguido da intervenção com o tratamento apropriado. Este protocolo pressupõe ser feita uma avaliação regular dos parâmetros chave, como a PS peri-implantar, HS , supuração, placa bacteriana e perda óssea radiográfica. Este tratamento tem 4 graus de tratamento (A- tratamento mecânico; B- Tratamento antisséptico; C- Tratamento antibiótico e D- Cirurgia regenerativa ou de acesso/ressectiva) e tem uma natureza cumulativa sendo cada passo consecutivo utilizado com o passo anterior. A severidade e extensão da doença é reflectida no nível de tratamento a ser feito. Existe ainda pouca evidência científica que suporte uma aderência rígida a este protocolo. (Stuart J Froum, 2010; Lindhe et al., 2008)

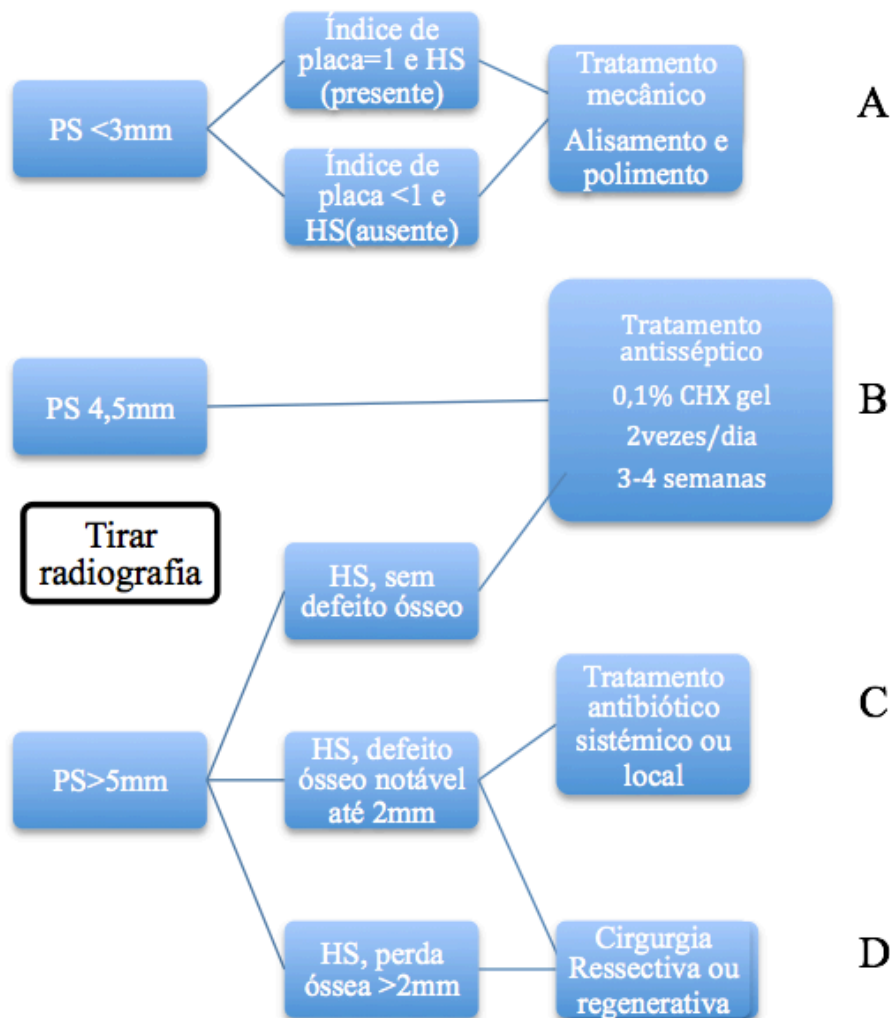


Figura 2: Diagrama de decisão para o protocolo de “Cumulative Interceptive Supportive Therapy” (CIST). Adaptado de Froum (2010)

8.1. Tratamento de suporte A- Tratamento mecânico

Tratamento indicado quando os implantes dentários apresentam placa bacteriana ou depósitos de cálculo dentário adjacente a tecidos peri-implantares ligeiramente inflamados (com HS), mas sem supuração ou PS < 3mm. Os doentes são reinstruídos para um rigoroso controlo de placa bacteriana e remotivados para as consultas de suporte periodontal. A placa bacteriana poderá ser removida fazendo um polimento com taças de borracha e pastas de polimento não abrasivas, enquanto que o cálculo dentário poderá ser removido com curetas de fibra de carbono, de plástico, ou resina. As curetas de metal convencionais e instrumentos ultrassónicos devem ser evitados pois danificam a superfície do implante e podem promover a acumulação bacteriana futura, contudo se forem utilizadas para remoção de grandes blocos de tártaro sem entrar em contacto com

a superfície do implante, podem ser utilizados. (Stuart J Froum, 2010; Murray et al., 2013)

O tratamento mecânico é uma importante parte do tratamento das lesões peri-implantares e segundo Lang et al, (2011) devido a diferenças microscópicas e macroscópicas no desenho dos implantes devem existir diferentes métodos de tratamento mecânico. (Lang et al., 2011)

O tratamento mecânico é realizado usando curetas não metálicas (curetas de plástico ou fibras de carbono) e/ou aparelhos ultra-sônicos com pontas de fibra de carbono ou revestidas com plástico ou ainda através de laser Er:YAG.

Atualmente começou-se a usar um método de jacto de aminoácido de glicina que é menos abrasivo que o de bicarbonato de sódio com água, este mostrou ser efetivo na remoção de biofilme bacteriano nas bolsas periodontais profundas. Este método baseia-se em inserir na bolsa infectada com uma ponta plástica pequena e flexível, um pó de glicina com ar comprimido que remove a estrutura do biofilme sobre irrigação. Estudos recentes demonstram que este tratamento é seguro por não causar enfisema e obter resultados clínicos comparáveis com aqueles obtidos com o tratamento usando instrumentos manuais, a razão pela qual existe um baixo risco de enfisema é devido ao desenho das pontas e à reduzida irrigação e pressão em comparação com os métodos previamente usados para o polimento supra-gengival e que causa menos trauma aos tecidos.(Renvert et al., 2011)

Nos últimos anos o tratamento com laser, tais como díodos, dióxido de carbono (CO₂) e Er:YAG têm ganho popularidade devido às suas propriedades para descontaminação de superfície, propriedades hemostáticas, remoção de cálculo e efeito bactericida.(Schwarz, Bieling, Bonsmann, Latz, & Becker, 2006)

O laser ER:YAG mostrou-se ser eficaz de remover depósitos bacterianos tanto de superfícies de titânio rugosas ou lisas sem lesar os implantes. Em particular a irradiação de superfícies implantares contaminadas, foi associada com um maior potencial bactericida, sugerindo a sua potencialidade para a descontaminação de superfícies.(Schwarz, Sahm, Iglhaut, & Becker, 2011)

O uso de laser Er:YAG tem mostrado ter um efeito bactericida, pois este pode tratar a superfície do implante de uma maneira eficaz e segura. Tem sido descritos melhores resultados clínicos com Er:YAG comparados com o tratamento mecânico não cirúrgico com curetas.(Renvert et al., 2011)

O tratamento por laser diodo na superfície dos implantes, apresenta um efeito de radiação fototérmica letal sobre colónias de bactérias Gram negativas, anaeróbias e produtoras de pigmento negro.(Romeiro et al., 2010)

O laser Er:YAG pode resultar numa redução maior da hemorragia à sondagem comparado com o tratamento associado à irrigação submucosa de CHX. (Muthukuru et al., 2012)

Segundo Esposito, Grusovin, Tzanetea, Piattelli, and Worthington (2010) os resultados com laser ou alisamento com pontas de ultra-sons não mostraram diferenças estatisticamente significativas em relação ao tratamento mecânico manual.

Nas lesões peri-implantares o tratamento não cirúrgico não mostrou ser efetivo, mas com o tratamento laser verificaram-se benefícios ligeiros.(Lindhe et al., 2008; Renvert et al., 2011)

O jacto de ar de pó de glicina submucoso pode resultar em maior redução da HS do que a irrigação submucosa de CHX como co-adjuvante do tratamento com instrumentos manuais e não mostrou diferenças entre este tratamento comparado com o tratamento com laser Er:YAG. (Muthukuru et al., 2012)

Existem outras modalidades de tratamento mecânico como o tratamento fotodinâmico(PDT) este consiste na desinfecção através de “*termed light activated disinfection*” (LAD) e a quimioterapia fotodinâmica ativada (PACT).

O tratamento fotodinâmico é definido como a inativação celular, de microrganismos e moléculas induzida por luz. Como a aplicação de fotossensibilização com azul de toluidina e irradiação com o laser em baixa potência que resultam na descontaminação da superfície dos implantes orais.(Casati et al., 2005; Mombelli, 2002)

O tratamento fotodinâmico é baseado numa associação de medicamentos fotossensibilizadores e luz no espectro visível ou infravermelhos (laser de baixa potência) (Dortbudak, Haas, Bernhart, & Mailath-Pokorny, 2001)

Este tratamento consiste na radiação laser para sensibilizar o corante depositado no local por meio de duas formas diferentes: promovendo uma resposta citotóxica que geram radicais livres e morte celular através do sistema redox, ou por libertação de energia, transformando o oxigénio molecular em oxigénio singlete, citotóxico para o organismo. (Dortbudak et al., 2001)

O tratamento fotodinâmico pode ser utilizado como auxiliar no tratamento da peri-implantite, houve casos em que o azul de toluidina a 0,0125 % gel foi aplicado

durante 5 minutos, a região irrigada com soro e em seguida foi aplicado o laser terapêutico InGaAip (685nm) com energia de 6,4J a 35 mW de potencia durante 6 minutos, após a 2º sessão os doentes não apresentavam sinais nem sintomas relatados inicialmente e os tecidos adjacentes ao implante estavam saudáveis, sem presença de bolsa peri-implantar com uma PS ≤ 1 . (Dortbudak et al., 2001)

Variáveis como o comprimento da onda, o diâmetro da fibra óptica, a energia de pulsação e a duração da pulsação, entre outros podem modificar significativamente os eventos térmicos associados ao tratamento laser e provocar alterações na superfície do titânio.(Kotsakis, Konstantinidis, Karoussis, Ma, & Chu, 2014)

8.2. Tratamento de suporte B –tratamento antisséptico

Este tratamento deve ser feito associado ao tratamento mecânico, ou seja ao tratamento de suporte A, e é realizado quando além de HS existe também PS entre 4-5mm, a supuração poderá estar ou não presente. (Stuart J Froum, 2010)

Para além do tratamento mecânico, é realizado um controlo químico de placa bacteriana através da utilização de CHX, tipicamente na forma de bochechos a 0,12%-0,2%(10ml), aplicação local de gel de CHX (0,2%) e/ou irrigação local com CHX (0,2%) 2 vezes ao dia por 3 a 4 semanas.

Antissépticos vão afectar a superfície do implante, como demonstrado em alguns estudos. Assim para se manter os tecidos moles saudáveis em redor dos implantes, podem ser usados colutórios à base de CHX, agentes fenólicos ou alcalóides derivados de plantas. Embora muitos profissionais prefiram a CHX devido à sua substantividade aos tecidos e porque em pH fisiológico esta interage com as cargas negativas da parede da célula bacteriana, aderindo ou incorporando-se na mesma.(Romeiro et al., 2010)

Segundo Renvert et al. (2008) o tratamento mecânico não cirúrgico pode ser efetivo no tratamento de mucosite peri-implantar e a conjugação com colutórios antimicrobianos aumenta o sucesso deste tratamento.(Renvert, Roos-Jansaker, et al., 2008)

Nenhum tratamento mostrou completa resolução dos casos de mucosite peri-implantar ou peri-implantite mas 38% dos casos tratados com CHX em gel após 3 meses demonstraram ausência de HS e 56,3% mostraram ausência de HS após 3 meses de tratamento com jacto de ar abrasivo de carbonato de sódio. Os autores Duarte et al. (2009); Heitz-Mayfield et al. (2011); Maximo et al. (2009); Ramberg, Lindhe,

Botticelli, and Botticelli (2009); Thone-Muhling et al. (2010) defendem que mudanças bioquímicas acontecem antes das mudanças clínicas e baseado nos estudos destes autores demonstraram que após 3 semanas de tratamento apenas existe reversibilidade bioquímica sendo que os resultados clínicos demoram mais tempo.

8.3. Tratamento de suporte C- Tratamento antibiótico

Este tratamento utiliza-se quando os valores de PS \geq 5mm, normalmente também se encontram depósitos de placa bacteriana e HS, a supuração pode ou não estar presente. Normalmente nesta fase a lesão peri-implantar já tem evidência radiográfica. A bolsa peri-implantar com uma PS aumentada representa um nicho ecológico que é favorável à colonização por microrganismos periodontopatogênicos Gram negativos anaeróbicos. Portanto o tratamento antibacteriano deve incluir antibióticos para reduzir de forma significativamente a invasão a um nível submucoso, permitindo a cicatrização dos tecidos moles.(Stuart J Froum, 2010)

Antes deste tratamento já devem ter sido feitos o tratamento mecânico (A) e a administração de antissépticos (B). O antibiótico deve ser administrado nos últimos 10 dias do tratamento antisséptico e deve ser um antibiótico com um espectro de atuação nas bactérias anaeróbicas Gram negativas, por exemplo metronidazol (Flagyl® Rhône-Poulenc 350mg 3x/dia) ou ornidazol (Tiberal®, Roche 500 mg 2x/dia). A eficácia deste tratamento foi comprovada em estudos clínicos nos quais as peri-implantites foram tratadas com sucesso e ficaram estáveis pelo período de 1 ano, a partir do qual se começaram a fazer procedimentos profiláticos para prevenir a reinfecção.(Stuart J Froum, 2010)

Como alternativa à administração sistêmica de antibióticos, pode-se utilizar a aplicação de antibióticos locais através do uso de dispositivos de liberação controlada, contudo apenas os que têm uma cinética de liberação adequada devem ser utilizados para assegurar o sucesso do tratamento. O antibiótico deve permanecer no local onde se pretende atuar pelo menos 7-10 dias numa concentração adequada o suficiente para penetrar o biofilme submucoso.(Stuart J Froum, 2010)

Existe também um dispositivo com um sistema de controlo de liberação que consiste em microesferas contendo hialato de minociclina (Arestin®; Johnson & Johnson) aplicados nas bolsas peri-implantares usando uma seringa. Estas microesferas

ficam unidas à superfície do implante e às paredes do tecido mole pelo menos 10 dias e fornecem uma aplicação de uma dose elevada ideal na localização afectada. Vários estudos (Renvert, Lessem, Dahlen, Lindahl, & Svensson, 2006; Renvert, Lessem, Dahlen, Renvert, & Lindahl, 2008; Salvi, Persson, Heitz-Mayfield, Frei, & Lang, 2007) comprovaram a eficácia deste produto tanto clinicamente como microbiologicamente. Estas microesferas demonstram ter resultados para o tratamento da peri-implantite semelhante à administração de antibióticos sistémicos. (Stuart J Froum, 2010)

A administração complementar de antibióticos sistémicos ou locais tem mostrado melhorar os resultados relativamente ao tratamento mecânico isolado, contudo, não resolve a totalidade das lesões. (Muthukuru et al., 2012; Renvert et al., 2011)

O nível ósseo apenas foi reportado num estudo no qual se comparou as microesferas de minociclina com a aplicação co-adjuvante de gel de CHX a 1%. Este estudo concluiu que não existem mudanças significativas no nível ósseo passado 12 meses de observação em ambos os grupos. (Renvert, Lessem, et al., 2008)

Embora seja claro que o tratamento sistémico ou local da peri-implantite tem um efeito positivo nos parâmetros clínicos e microbiológicos, este também pode ser limitado pois a experiência clínica mostra-nos que é particularmente difícil um dispositivo de libertação local ter o seu efeito no fundo de um defeito estreito e profundo devido à clearance do fluido crevicular. (Mombelli, 2002)

8.4. Tratamento de suporte D – Tratamento regenerativo e/ou ressectivo

Quando a infeção está controlada, sem presença de supuração e edema reduzido, é que se avança para a próxima fase do tratamento que poderá ser restabelecer o suporte ósseo do implante por técnicas regenerativas ou reorganizar os tecidos moles peri-implantares e /ou a arquitetura óssea por técnicas cirúrgicas ressectivas. Dependendo da forma e tamanho da lesão e das considerações estéticas deve-se ter em consideração a terapia cirúrgica regenerativa ou ressectiva. (Stuart J Froum, 2010)

Existe evidência científica que demonstra que o preenchimento ósseo de alguns defeitos peri-implantares pode ser conseguido se for feito após a terapia anti-infeciosa e usando a técnica de regeneração óssea guiada. Contudo a re-osteointegração de um

implante previamente contaminado com regeneração em defeito ósseo regenerado tem sido demonstrado histologicamente.(Persson, Berglundh, Lindhe, & Sennerby, 2001).

Os métodos para descontaminar a superfície adjacente aos tecidos moles lesados por peri-implantite incluem o alisamento com curetas de plástico ou carbono, alisamento com ultra-sons, dispositivos abrasivos de ar usando bicarbonato de sódio ou pó de glicina, irradiação laser, implantoplastia e/ou a aplicação de ácidos ou vários agentes antimicrobianos.(Heitz-Mayfield & Mombelli, 2014)

Relativamente à descontaminação local da superfície implantar durante a exposição cirúrgica não existe nenhuma evidência conclusiva de que exista um protocolo melhor que outro, pelo contrário um estudo mostrou que a eficácia seria a mesma.(Schou et al., 2003) O princípio microbiológico de irrigar as lesões, usando CHX seguindo-se de irrigação por soro fisiológico é o protocolo mais simples e efetivo para a descontaminação da superfície. Por vezes o clínico poderá ter de fazer um alisamento e polimento da porção supra-alveolar do implante. (Stuart J Froum, 2010)

Procedimentos cirúrgicos ressectivos (com implantoplastia para reduzir a rugosidade e diminuir a formação de placa) podem ter um efeito positivo nas taxas de sobrevivência nos implantes afectados por peri-implantite. No entanto, esta modalidade de tratamento pode levar ao sobreaquecimento do implante e à possível inclusão de partículas de titânio nos tecidos vizinhos, que podem iniciar uma resposta inflamatória adicional. (Murray et al., 2013)

A cirurgia ressectiva é indicada para a redução da profundidade da bolsa por meio da redução do tecido gengival marginal, tendo por vezes a exposição da superfície do implante (que poderá introduzir dificuldade no controlo do biofilme depois), o retalho com reposicionamento apical é uma técnica de cirurgia ressectiva.(Romeiro et al., 2010)

Observou-se uma resposta favorável quanto ao preenchimento ósseo dos defeitos causados pela peri-implantite, independentemente do tratamento de superfície do implante, porém houve uma maior percentagem de contacto osso-implante nos implantes com superfícies tratadas em comparação com implantes de superfícies maquinadas. Este resultado deveu-se a uma maior estabilidade do coágulo formado após o tratamento cirúrgico nos implantes de superfície tratada.(Persson et al., 2001) Casati et al. (2005) verificaram que não existiam diferenças significativas quanto à percentagem de contacto osso-implante ao comparar as diversas superfícies do

implante.(Casati et al., 2005)

As lesões em forma de cratera típicas características da peri-implantite avançada apenas podem ser efetivamente descontaminadas através de acesso cirúrgico. (Murray et al., 2013) Este facilita a remoção de todo o tecido de granulação da área do defeito assim como o tratamento mecânico e descontaminação da superfície implantar exposta.(Lindhe et al., 2008; Schwarz et al., 2011)

O tratamento com a cirúrgica regenerativa guiada tem como objectivo preencher e preencher o defeito ósseo e não a resolução da doença peri-implantar.(Schwarz et al., 2011)

A quantidade de osso formado no tratamento regenerativo depende de vários factores como a morfologia do defeito ósseo, da capacidade de manutenção do espaço e do tempo de permanência da membrana. (Claffey, Clarke, Polyzois, & Renvert, 2008)

Vários estudos descritos na literatura têm considerado as membranas de politetrafluoretileno expandido (PTFE-e) como sendo a melhor abordagem para tratamento dos defeitos ósseos peri-implantares. Embora a associação de enxertos ósseos e membranas de PTFE-e tenha mostrado resultados favoráveis (Schou et al., 2003), outro estudo demonstrou que não houve nenhuma diferença relativamente à utilização de apenas uma técnica (Nociti et al., 2001). Membranas reabsorvíveis como as de colagénio mostraram um preenchimento ósseo semelhante às de PTFE-e. É preciso ter em conta que a exposição prematura das membranas é um achado frequente chegando a acontecer em 60% dos casos, e quanto maior o tempo de exposição menor vai ser o ganho ósseo esperado. Em alguns casos a remoção destas membranas expostas deve ser considerada especialmente antes do desenvolvimento de processos agudos. Quando existem membranas expostas deve ser aconselhado ao paciente, bochechos e aplicação local de CHX.(Casati et al., 2005)

8.5. Tratamento E- Explantação do implante

Se um implante que previamente esteja osteointegrado tiver mobilidade clínica, a sua extração é necessária. Normalmente isto ocorre quando a lesão peri-implantar já envolve toda a superfície do implante e radiograficamente já é visível a radiotransparência em redor de todo o implante. (Stuart J Froum, 2010)

A extração do implante também pode ser necessária quando a infecção peri-implantar já está num nível muito avançado e não consegue ser controlada pelos

protocolos terapêuticos já descritos. Normalmente esta situação é clinicamente caracterizada pela presença de exsudado supurativo, abundante HS e um aumento severo da PS ≥ 8 mm, podendo mesmo existir a presença de dor. (Stuart J Froum, 2010)

Parâmetros clínicos	Tratamento recomendado
Presença de placa bacteriana + HS	Tratamento A Tratamento mecânico com taças de polimento de borracha e instrumentos com dureza inferior ao titânio
Supuração +/- com PS de 4-5mm	Tratamento B Tratamento A + antisséptico local (irrigação CHX 0,2% das bolsas peri-implantares 2x/dia
PS > 5mm Evidência radiográfica de perda óssea	Tratamento C Tratamento B + antimicrobianos sistêmicos específicos para microrganismos anaeróbios.
Perda óssea avançada	Tratamento D Tratamento C + intervenção cirúrgica para regeneração óssea guiada e/ou a correção de morfologia tecidual.
Perda de osteointegração	Tratamento E Remoção do implante

Tabela 6: Sintetização do protocolo de “*Cumulative Interceptive Supportive Therapy (CIST)*”. Adaptado de Mombelli e Lang (1998)

8.6. Tratamento não cirúrgico

8.6.1. Tratamento da mucosite peri-implantar

Foram demonstrados benefícios no tratamento da mucosite peri-implantar em doentes tratados com bochechos com colutórios com óleos essenciais. (Ciancio, Lauciello, Shibly, Vitello, & Mather, 1995) Antimicrobianos de libertação local não mostraram benefícios no tratamento da mucosite peri-implantar, nem a irrigação isolada por um profissional do sulco com CHX. Por outro lado, a irrigação autoadministrada com CHX mostrou benefícios. (Hernández Alfaro, 2013)

8.6.2. Tratamento da peri-implantite

O tratamento mecânico não-cirúrgico isolado não mostra ser eficaz no tratamento das lesões peri-implantares sendo apenas verificadas mudanças ligeiras na HS, contudo a PS parece não melhorar a longo-prazo.(Renvert, Roos-Jansaker, et al., 2008) O tratamento mecânico com a co-adjunção de antimicrobianos sistêmicos incluem irrigação com antimicrobianos locais e administração de antimicrobianos sistêmicos. Embora existam melhoras a curto prazo na PS, HS e nos parâmetros microbiológicos, estes não permitem concluir sobre os efeitos dos antimicrobianos sistêmicos isolados.(Lindhe et al., 2008)

O tratamento mecânico com a co-adjunção de antimicrobianos locais, com o uso de fibras de tetraciclina, demonstrou que existiu melhoras nos parâmetros clínicos como a PS e HS. Buchter, Meyer, Kruse-Losler, Joos, and Kleinheinz (2004) demonstraram benefícios clínicos da combinação do uso de uma preparação de doxiciclina de liberação lenta. Foi sugerido que o uso adjuntivo de gel CHX e microesferas de minociclina melhoraram parâmetros clínicos e microbiológicos. Renvert, Roos-Jansaker, et al. (2008) concluíram que existiram benefícios do uso adjuntivo de microesferas contendo minociclina. Embora os antimicrobianos locais como adjuntivo do tratamento mecânico tenham demonstrado melhoras na HS e Ps, este tratamento não resolveu as lesões em todos os casos.(Renvert, Roos-Jansaker, et al., 2008)

O tratamento laser não mostra benefícios quando comparado com o tratamento mecânico convencional.(Hernández Alfaro, 2013)

8.6.3. Conclusões

- O tratamento mecânico não cirúrgico é eficaz no tratamento de lesões de mucosite peri-implantar, a co-adjunção de colutórios antimicrobianos aumenta o sucesso do tratamento mecânico em lesões de mucosite.
- Em lesões de peri-implantite, o tratamento não cirúrgico não mostrou ser efetivo. A co-adjunção de CHX apenas teve efeitos limitados nos parâmetros clínicos e microbiológicos. Contudo a adjunção de antibióticos locais ou sistêmicos demonstrou reduzir a HS e a PS.
- Têm sido demonstrados apenas efeitos ligeiros do tratamento laser na peri-implantite.(Hernández Alfaro, 2013)

8.7. Tratamento cirúrgico das doenças peri-implantares

O tratamento cirúrgico de lesões peri-implantares é realizado em casos em que existam bolsas com $PS \geq 5\text{mm}$. (Hernández Alfaro, 2013)

Vários métodos de descontaminação da superfície implantar têm sido sugeridas como parte do tratamento cirúrgico da peri-implantite. Uma das formas mais usadas e com bons resultados na descontaminação da superfície implantar pode ser realizada com uma gaze embebida em CHX e de seguida irrigada com soro fisiológico. (Hernández Alfaro, 2013)

A configuração do defeito pode ter um impacto no resultado do tratamento regenerativo de lesões peri-implantares. Schwarz, Sahm, Schwarz, and Becker (2010) investigaram o resultado do tratamento cirúrgico regenerativo usando osso mineral natural combinado com uma membrana de colagénio. A classificação presente na figura 3 foi utilizada.

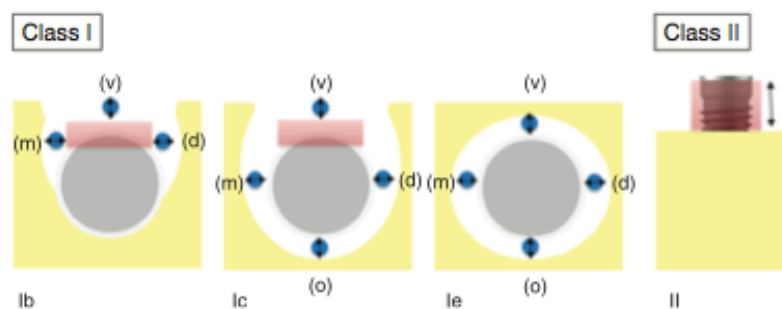


Figura 3: Classificação dos defeitos ósseos peri-implantares. Classe I: defeitos infra-ósseos. Classe Ib (deiscência vestibular + uma reabsorção óssea semicircular no meio do corpo do implante). Classe Ic (deiscência vestibular associada a uma reabsorção óssea circular existindo ainda osso compacto em lingual). Classe Ie (reabsorção óssea circular não existindo deiscências sendo que existe ainda osso compacto em vestibular e lingual). Classes II defeito supra-alveolar. Os retângulos vermelhos na imagem indicam as áreas que necessitam de implantoplastia. Adaptado de Schwarz et al. (2011)

As lesões de peri-implantite em humanos são frequentemente defeitos combinados com uma configuração de classe II (79%) assim como um aspecto infra-ósseo classe I. Embora se pensasse que a classe Ie tivesse a maior frequência

(55,3%). Ocorreram deiscências vestibulares em 13,3-15,8% (classe Ic e Ib) dos implantes. Até à altura deste estudo não havia evidência de tratamentos combinando a cirurgia ressectiva com implantoplastia e o tratamento regenerativo de defeitos peri-implantares classe I + II.(Schwarz et al., 2011)

Os autores observaram que enquanto os defeitos Classe Ie quando preenchidos com osso natural mineral co-adjuvante com membrana de colagénio mostrava bons resultados, os defeitos classe Ib e Classe Ic tiveram resultados desfavoráveis.

Devido à dificuldade de estabilização dos enxertos ósseos particulados ser um desafio nas superfícies implantares supra-ósseas expostas isto é nos defeitos classe II é preconizado a eliminação cirúrgica das bolsas patológicas peri-implantares seguido de uma implantoplastia para reduzir o risco de reinfecção dessa localização. (Schwarz et al., 2011)

A utilização de enxertos ósseos com ou sem membrana foi também avaliada, no qual se verificou que uma mucosa peri-implantar saudável era comum depois do tratamento, mas a quantidade de regeneração óssea variava conforme os estudos. O tratamento cirúrgico envolvendo a regeneração óssea sem membrana após a descontaminação de um dispositivo abrasivo de ar demonstrou um ganho ósseo de 4,2mm observado radiograficamente correspondendo a 100% de regeneração observado após 3 anos.(Behneke, Behneke, & d'Hoedt, 2000)

As membranas no tratamento cirúrgico são aplicadas para estabilizar o coágulo sanguíneo e para prevenir o crescimento de tecido conjuntivo e epitélio no defeito ósseo peri-implantar. Vários materiais de enxerto têm sido combinados com membranas para manter o espaço criado por baixo da membrana e para servir como osteocondutivo para promover regeneração óssea.(Hernández Alfaro, 2013)

Estudos animais demonstraram que a combinação de materiais de enxerto e membranas são preferíveis no tratamento cirúrgico em defeitos ósseos peri-implantares, contudo a exposição da membrana é uma complicação frequente.(Schou et al., 2003)

8.8. Protocolo para tratamento cirúrgico da peri-implantite

De acordo com o 6º Workshop de Periodontologia o tratamento não cirúrgico não é eficaz na peri-implantite. O tratamento cirúrgico depende do tipo de defeito e das paredes afetadas, isto poderá ser 1,2 ou 3 paredes, defeitos circunferenciais ou a

combinação destes. Com isto a Universidade Internacional da Catalunha desenvolveu um protocolo cirúrgico para a resolução da peri-implantite.(Hernández Alfaro, 2013)

- Mobilidade: remoção do implante .
- Sem mobilidade.
 - Perda de suporte óssea >50%: remoção do implante.
 - Perda óssea horizontal (defeito supra-alveolar):
 - Remoção da placa e cálculo supra e subgingival.
 - Tratamento mecânico e descontaminação da superfície implantar: esta descontaminação é realizada com uma gaze embebida em soro fisiológico por 5 minutos, depois com CHX a 0,1%, e de após isto irrigar 10 vezes alternando entre cada solução.(Schou et al., 2003)
 - Modificação da arquitetura óssea com uma broca redonda e irrigação com soro fisiológico.
 - Modificação da superfície implantar com uma broca diamantada de 30µm numa peça de mão (15.000 rpm), seguida de uma broca diamantada de 15µm, broca de Arkansas e brocas de polimento de silicone, deixando a superfície polida.(Romeo et al., 2005)
 - Retalho de reposição apical
 - Controlo de placa regular (Romeo et al., 2005)
 - Defeito infra-ósseo (1,2 ou 3 paredes):
 - Remoção da placa e calculo supra e subgingival
 - Tratamento mecânico e descontaminação da superfície implantar: a descontaminação é realizada com bolas de algodão embebidas em soro fisiológico durante 5 minutos e com CHX 0,1% seguida de irrigação, 10 vezes alternando entre cada solução.
 - Deiscências vestibulares ou linguais, podem ser tratadas adicionalmente com implantoplastia, visto que respondem a tratamentos regenerativos pior.(Schwarz et al., 2010)
 - Regeneração óssea guiada com biomaterial mais membrana reabsorvível de colagénio. A regeneração óssea guiada não mostrou diferenças nos resultados entre usar membranas reabsorvíveis e não reabsorvíveis, a complicação mais comum é a exposição da membrana.

- Retalho de reposicionamento.
- Defeitos combinados (defeitos supra-alveolares e infra-ósseos) : a porção supra-alveolar do implante pode ser tratada com implantoplastia, a porção do implante exibindo um defeito infra-ósseo pode ser tratado com o tratamento de regeneração óssea guiada.(Hernández Alfaro, 2013; Schwarz et al., 2010)

8.9. Resultados

Ao comparar as pontas de ultra-sons às curetas de aço, de plástico e ao jacto abrasivo de bicarbonato de sódio observou-se que todos os instrumentos provocaram alterações na superfície do implante e removeram a cobertura superficial de óxido de titânio, no entanto as curetas de plástico e o jacto abrasivo promoveram menos alterações.(Casati et al., 2005)

Karring, Stavropoulos, Ellegaard, and Karring (2005) comparam um dispositivo abrasivo de ar com o tratamento mecânico manual, para isso trataram as localizações com o sistema Vector® (Durr Dental, Bietigheim-Bissingen, Germany) com uma ponta de fibra de carbono flexível direita ou curvada combinada com um spray aerossol de fluido de polimento Vector® com partículas de hidroxiapatite (tamanho das partículas de 10µm) o controlo foi feito apenas com curetas de fibra de carbono. Não foi utilizada anestesia local e a instrumentação em cada implante demorou cerca de 2 a 3 minutos. O mesmo tratamento foi repetido após 3 meses. Após 6 meses não existiam diferenças estatisticamente significativas para os níveis de osso marginal e PS, entre os dois grupos.

Schwarz, Bieling, Bonsmann, et al. (2006); Schwarz et al. (2005) compararam o laser Er:YAG com o tratamento manual com a aplicação subgingival de CHX. Num grupo utilizou-se o laser Er:YAG (Key 3, KaVo, Biberach, Germany) emitindo uma radiação infravermelha num comprimento de onda de 2,94µm. Os parâmetros do laser estavam definidos para 100mJ/pulsção, 10Hz, e a energia da pulsção na ponta era de aproximadamente 85mJ/pulsção. O feixe do laser foi guiado para a superfície do impante irrigado por água com uma peça especial (2061, KaVo, Biberach, Germany) e uma ponta de fibra de vidro em forma de cone emitindo um feixe radial e axial. A ponta foi guiada num movimento circular desde a parte coronal à apical paralelamente à superfície implantar em contacto. No grupo de controlo o tratamento mecânico manual

foi realizado com curetas de plástico seguidas de irrigação das bolsas com CHX 0,2% e aplicação subgingival de gel de CHX a 0,2%, seguido de 2 semanas com colutórios de 0,2% CHX, 2 vezes por dia por 2 minutos. Observou-se que após 6 meses (Schwarz et al., 2005) e após 1 ano (Schwarz, Bieling, Bonsmann, et al., 2006) não existiam diferenças estatisticamente significativas no NI ou PS entre os dois grupos. Num doente existiu a perfuração da mucosa bucal por parte do tratamento a laser Er:YAG o que foi necessário suturar e resultou em recessão mucosa após a cicatrização (Schwarz, Bieling, Bonsmann, et al., 2006).

Renvert et al. (2011) compararam a eficácia do laser Er:YAG com o dispositivo abrasivo de ar. Antes do tratamento as supra-estruturas foram removidas. Um grupo foi tratado com um dispositivo abrasivo de ar (Perio-Flow®, EMS, Nyon, Switzerland), a ponta foi colocada na bolsa e usada por aproximadamente 15 segundos em cada localização, foi tentado tratar toda a circunferência do implante. Este dispositivo utiliza um pó hidrofóbico de 25mm e uma ponta flexível que permite aceder as bolsas periodontais e peri-implantares. O outro grupo foi tratado com o laser Er:YAG (Key Laser 3 Perio, KaVo, Biberach, Germany) numa energia de 100mJ/pulsção e 10Hz usando uma ponta de safira cónica. A ponta do instrumento foi usada paralelamente e fazendo um movimento circunferencial em redor do implante. Após 6 meses ambos os métodos resultaram numa redução de HS, na frequência da supuração e na PS, no entanto não existiram diferenças estatisticamente significativas entre os dois grupos.

O efeito terapêutico das fibras periodontais de tetraciclina (Actisite®; Alza, Palo Alto, CA, USA) mostrou ser idêntico ao efeito da administração sistémica de antibióticos. Foi demonstrado que as infecções peri-implantares podem ser controladas com sucesso pelos procedimentos de tratamento de suporte cumulativo mecânico, antisséptico e antibiótico. (Stuart J Froum, 2010)

(Tang, Cao, Sha, Lin, & Wang, 2002) estudaram o tratamento com antibióticos locais comparado com tratamento mecânico com ultra-sons. Foi efectuada a aplicação do gel de metronidazol a 25% em profundidades de 3mm em comparação o tratamento mecânico com ultra-sons no qual inseriu uma ponta de carbono 1 a 2mm no sulco gengival na potência mínima por 15 segundos. Ambas as intervenções foram repetidas após uma semanas. Após 12 semanas, não foram detetadas diferenças estatisticamente significativas na PS entre os dois tratamentos.

Num estudo referido por Mombelli et al. (2002) estudou-se os efeitos clínicos

microbiológicos e radiológicos do tratamento da peri-implantite com tetraciclina de liberação local. Este estudo demonstrou que houve uma redução significativa das bolsas peri-implantares e da HS logo no 1º mês. (Mombelli, 2002)

Schwarz et al. (2011) compararam o tratamento mecânico com laser Er:YAG com as curetas de plástico e uma solução salina antes da regeneração óssea. Duas semanas após ter sido feito o tratamento mecânico com curetas de plástico seguido de irrigação das bolsas com 0,2% de CHX e aplicação subgengival de um gel de CHX, os doentes foram tratados com cirurgia de retalho, com remoção do tecido de granulação e implantoplastia nas superfícies implantares expostas vestibulares e supracrestais. A implantoplastia foi realizada de maneira a aplanar completamente as áreas e alisar a estrutura do implante usando brocas de diamante e pedra de Arkansas com irrigação com uma solução salina. Foi tido um cuidado particular a remover completamente qualquer depósito de titânio dos tecidos em redor. Os restantes defeitos intra-ósseos foram tratados ao acaso com dois tratamentos de superfície diferentes:

- Laser Er:YAG (Elexxion Delos, Elexxion AG, Radolfzell, Germany) emitindo uma radiação infravermelha de comprimento de onda de 2,940 nm. O feixe do laser foi guiado até a superfície do implante sobre irrigação com água com uma peça periodontal especial e uma ponta de safira com a forma de lanceta emitindo um feixe lateral de laser (Experimental Duros Yip, Elexxion AG). Os parâmetros do laser foram 100mJ/pulsção (11,4J/cm²), 10Hz, e uma energia de pulsção na ponta de 90 mJ/pulsção. A ponta foi guiada num movimento semicircular desde a parte mais coronal até a apical, paralelamente à superfície do implante em contacto.
- Curetas de plástico mais bolas de algodão embebidas em uma solução salina seguidas de uma irrigação com uma solução salina.

Em ambos os grupos, os componentes infra-ósseos foram regenerados com BioOss®, com tamanho de partículas de 0,25 a 1mm (Geistlich, Wolhusen, Switzerland). Antes da sua aplicação o material de enxerto foi misturado com soro fisiológico por 5 minutos. A seguir ao enxerto, uma membrana bioreabsorvível (BioGide, Geistlich) foi aplicada e adaptada sobre todo o defeito, cobrindo 2 a 3mm do osso alveolar em redor. Não foram usadas nem suturas nem pins para a fixação da membrana. Finalmente os retalhos mucoperiostais foram reposicionados coronalmente e fixados com suturas.

Quando consideramos o impacto da configuração do defeito nos resultados clínicos na terapia cirúrgica regenerativa usando osso mineral natural + membrana de

colagénio, os melhores resultados foram obtidos em defeitos circunferenciais infra-ósseos (referidos como classe Ie). Em contraste, os defeitos semicircunferenciais (classe Ib) e circunferencial (referido como classe Ic) exibindo uma deiscência vestibular mostraram poucas alterações significativas nos valores da PS e no ganho de NI após 6 meses de cicatrização. Os defeitos de classe Ib e classe Ic mostraram menores PS e ganho no nível de suporte clínico em centro-vestibular. Baseado nestes resultados podemos especular que o osso natural mineral não foi suficientemente estabilizado na área da deiscência destes defeitos, favorecendo a dispersão das partículas do enxerto de osso.(Schwarz et al., 2011)

Num total de 30 pacientes as localizações tratadas tanto com curetas de plástico mais as bolas de algodão embebidas em soro fisiológico como com o laser Er:YAG revelaram maiores reduções da HS em classes Ic+II e classes Ie+ II do que classes Ib+II. Ambas as localizações tratadas com as curetas de plástico mais as bolas de algodão embebidas em soro fisiológico ou o laser Er:YAG exibiram uma redução significativa da PS e dos valores de nível de suporte clínico.(Schwarz et al., 2011)

Ambos os tratamentos, tanto as curetas de plástico mais bolas de algodão como o laser Er:YAG mostraram reduções nas profundidades de sondagem e aumento do nível de suporte clínico. Verificaram também que o laser ER:YAG era mais eficaz em defeitos classe Ie, enquanto que as bolas de algodão embebidas em soro fisiológico eram mais eficazes nos defeitos classe Ib. Estas diferenças podem evidenciar uma certa eficiência do laser Er:YAG em superfícies mais largas que têm um defeito com uma configuração menos acessível quando comparado com as bolas de algodão embebidas em soro fisiológico.(Schwarz et al., 2011)

Schwarz, Bieling, Latz, Nuesry, and Becker (2006) estudaram a eficácia da regeneração óssea em defeitos infra-ósseos utilizando hidroxiapatite nanocristalina ou Bio-Oss® + Bio-Gide®. Todos os doentes neste estudo foram tratados previamente com uma instrumentação não cirúrgica com curetas de plástico seguindo-se uma irrigação de 0,2% de CHX e uma aplicação subgingival de gel de CHX. Após elevação do retalho e remoção do tecido de granulação, os implantes foram tratados mecanicamente usando curetas de plástico e irrigadas com uma solução salina. As localizações foram preenchidas com hidroxiapatite nanocristalina (Ostim, Heraeus Kulzer, Hanau, Germany) injetado usando uma seringa com uma pasta pronta a utilizar ou com osso derivado de bovinos (Bio-Oss, Geistlich, Wolhusen, Switzerland, tamanho das

partículas de 0,25 a 1mm) em combinação com uma barreira de colagénio reabsorvível (Bio-Gide, Geistlich, Wolhusen, Switzerland). Após um período de 4 anos de tratamento, observaram-se diferenças significativas no NI (1,4mm) e PS (1,4mm), tendo o grupo do Bio-Oss obtido melhores resultados.

Romeo et al. (2005) compararam o grupo teste em que foi efectuada a implantoplastia co-adjuvante com antibióticos sistémicos (amoxicilina 50mg/kg durante 8 dias por via oral) e cirurgia ressectiva com aplicação de dois antibióticos locais diferentes com o grupo controlo onde não foi efectuada a implantoplastia. Foi aplicado gel de metronidazol (Elyzol 25%, Cabon S.p.A, Milan, Italy) seguido de uma solução de hidroclorito de tetraciclina (Ambramicina Sharper S.p.A, Milan, Italy) friccionada por 3 minutos e depois lavada com soro fisiológico frio. A implantoplastia foi efectuada com peça de mão a 15,000 rpm com broca diamantada (30µm) seguida de broca diamantada (15µm) (Komet, Gerb, Brasseler GmbH, Lemgo, Germany) terminando com broca pedra de Arkansas (Dura-green e Dura-White, Shofu Inc, Kyoto, Japan) e brocas de polimento de silicone (Brownie, Greenie, Shofu Inc). Os retalhos foram depois reposicionados apicalmente. Após 2 anos ambos os grupos apresentaram reduções estatisticamente significativas relativamente à HS e à PS, contudo o grupo onde foi realizada a implantoplastia teve melhores resultados sendo estes estatisticamente significativos relativamente aos parâmetros analisados.

Claffey et al. (2008) num estudo animal verificaram que o tratamento mecânico com acesso cirúrgico incluindo a descontaminação da superfície, tem melhores resultados no tratamento da peri-implantite do que o tratamento mecânico sem este acesso, o tratamento mecânico com acesso cirúrgico promove o preenchimento por osso e pode resultar em re-osteointegração. Esta re-osteointegração foi maior em superfícies mais rugosas que em superfícies mais lisas do implante. Não existe nenhum método de descontaminação que tenha mostrado ser superior. O uso de material de preenchimento com ou sem membranas resultou em quantidades diferentes de preenchimento ósseo e re-osteointegração neste estudo, porém esta diferença parece ser influenciada pelo tamanho e a morfologia do defeito peri-implantar. (Claffey et al., 2008)

Rocuzzo, Bonino, Bonino, and Dalmaso (2011) trataram as lesões peri-implantares com BioOss®. Após a elevação do retalho, a eliminação do tecido de granulação foi realizado com curetas de plástico e de seguida aplicado ácido etilodiamino-tetracético (EDTA) por 2 minutos seguido de gel de CHX 1% mais 2 minutos. O defeito ósseo foi então preenchido com o xenoenxerto e o retalho suturado. Foi

prescrita amoxicilina com ácido clavulânico por 6 dias e um colutório de CHX a 0,2% por 3 semanas. Após 12 meses verificou-se uma redução dos valores de PS, e de HS, existiu um ganho radiográfico a nível osso de 1,7mm e um preenchimento total do defeito em 75% dos implantes.

S. J. Froum, Froum, and Rosen (2012) propuseram um protocolo de 6 passos onde incluíram instrumentação com curetas de grafite ou pontas de titânio, abrasão com jacto de bicarbonato de sódio e aplicação de tetraciclina e solução de CHX. Aplicou-se de seguida matriz derivada do esmalte e uma combinação de factores de crescimento derivados do plasma (PDGF) com osso bovino inorgânico ou osso mineralizado congelado e de seguida colocada uma membrana de colagénio ou um enxerto de tecido conjuntivo subepitelial. Foi prescrita amoxicilina ou clindamicina por 10 dias. Após um período de 3 a 7,5 anos existiu uma redução de HS, PS e um ganho de osso de 3,4mm avaliado radiograficamente.

Heitz-Mayfield et al. (2012) elevaram um retalho mucoperióstico e removeram o tecido de granulação. As superfícies implantares foram limpas usando curetas de titânio e friccionando gazes embebidas em soro fisiológico, seguido de uma irrigação com soro fisiológico. Foi prescrita amoxicilina e metronidazol sistémica durante 7 dias e bochechos com CHX por 4 semanas. Após 12 meses a PS diminuiu de 5,3mm a 2,9mm, todos os implantes tinham uma PS <5mm e houve redução de HS.

Podemos verificar em resumo na tabela 1 em anexo o protocolo de todas as modalidades em tratamento para doenças peri-implantares e recomendações clínicas.

8.10. Tratamento de suporte peri-implantar

- Realizar uma consulta de controlo após 3, 6 e 12 meses, com controlos anuais.
- Remotivação para a higiene oral se estiver presente placa bacteriana.
- Radiografias peri-apicais.
- Avaliação clínica:
 - exploração visual (inflamação mucosa peri-implantar, presença de placa).
 - Palpação (supuração, abscesso, mobilidade implantar)
- Verificar a PS.
- Se existir perda progressiva óssea e a presença de inflamação (HS, supuração) o retratamento pode ser necessário.(Hernández Alfaro, 2013)

9. Evidência científica

Foi realizada uma pesquisa na Medline/Pubmed que incluiu artigos publicados em inglês até 2014. As seguintes palavras foram usadas: “dental implants”, “peri-implant health”, “peri-implant disease”, “peri-implantitis”, “peri-implant sulcus fluid”, “peri-implant keratinized mucosa”, “implant mobility”, “treatment peri-implant infections”, “treatment peri-implantitis”.

Tendo como base a medicina dentária baseada na evidência serão apresentados os resultados e conclusões de todas as revisões sistemáticas e meta-análises encontradas até a data.

Autores e ano	Título do estudo	Conclusões
Faggion et al. (2014)	A systematic review and Bayesian network meta-analysis of randomized clinical trials on non-surgical treatments for peri-implantitis	As diferenças entre os vários tratamentos não cirúrgicos são relativamente pequenas. Sendo que existe não existe evidência suficiente para concluir que um tratamento não cirúrgico em particular mostrou melhores resultados que o tratamento mecânico isolado.
Heitz-Mayfield et al. (2014)	The therapy of peri-implantitis: a systematic review	A evidência disponível não permite recomendações específicas para o tratamento da peri-implantite. O tratamento da peri-implantite teve bons resultados após 12 meses na maioria dos doentes em 7 estudos.
Salvi et al. (2014)	The effects of anti-infective measures on the occurrence of biologic implant complications and implant loss: a systematic review	Para atingir uma sobrevivência a longo-prazo para os implantes e respectivas restaurações um tratamento peri-implantar de suporte incluindo medidas preventivas anti-infecciosas devem ser implementadas. O tratamento da mucosite peri-implantar deve ser considerado como uma medida preventiva para evitar a peri-implantite. O tratamento da periodontite deve sempre preceder a colocação de implantes em pacientes periodontalmente comprometidos.

Mailoa et al. (2014)	Clinical outcomes of using lasers for peri-implantitis surfsasse detoxification: a systematic review and meta-analysis.	Em follow-ups de curto prazo, os lasers resultaram em redução de PS semelhante aos métodos convencionais utilizados na descontaminação da superfície implantar.
Kotsakis et al. (2014)	Systematic review and meta-analysis of the effect of various laser wavelengths in the treatment of peri-implantitis.	Não existe nenhum tratamento laser que seja superior ao tratamento convencional mecânico para a peri-implantite. Considerando a alta heterogeneidade e o pequeno número de estudos incluídos, os autores concluem que o tratamento laser não cirúrgico deve ser investigado como a fase I do tratamento para a peri-implantite.
Sgolastra et al. (2014)	Smoking and the risk of peri-implantitis. A systematic review and meta-analysis	Existe pouca evidência que o tabaco é um factor de risco para a peri-implantite. Contudo como foram incluídos poucos estudos, são necessários estudos futuros para confirmar estes resultados.
Pesce et al. (2014)	Peri-implantitis: a systematic review of recently published papers	A literatura científica disponível é caracterizada por uma ausência de um consenso unânime relativamente à etiologia da peri-implantite a à sua relação específica com a periodontite.
Chan et al (2014)	Surgical management of peri-implantitis: a systematic review and meta-analysis of treatment outcomes	A utilização de materiais de enxerto e membranas resultaram numa maior redução de PS e preenchimento ósseo avaliado radiograficamente, mas existe falta de estudos de grande qualidade para corroborar esta hipótese.
Khoshkam et al. (2013)	Reconstrutive procedures for treating peri-implantitis: a systematic review	Encontraram-se grandes diferenças entre os resultados regenerativos. Estas foram atribuídas aos factores do doente, morfologia do defeito, e os materiais reconstrutivos usados. Existe falta de evidência para suportar o benefício adicional dos procedimentos reconstrutivos comparados com outras modalidades de tratamento da peri-implantite.
Wilson V (2013)	An insight into peri-implantitis : a systematic literature review	Deve ser realizada uma examinação periodontal pormenorizada antes da colocação implantar. O doente deve ser informado da necessidade de manutenção regular e que o pré-requisito para a manutenção impantar é uma boa higiene oral para evitar a peri-implantite
de Waal et al.	Differences in peri-implant	Em condições de mucosite peri-implantar e saúde

(2014)	microflora between fully and partially edentulous patients: a systematic review	peri-implantar, os doentes parcialmente desdentados possuem microflora mais patogénica para os tecidos peri-implantares, que os desdentados totais.
Zeza B & Piloni A (2012)	Peri-implant mucositis treatments in humans: a systematic review	Nenhum dos tratamentos resolve completamente a mucosite peri-implantar. Estratégias de tratamento diferentes têm de ser estudadas. Os autores sugerem um protocolo de parâmetros usados para determinar o tamanho da amostra, diagnóstico e o efeito do tratamento, assim como períodos de follow-up para permitir uma comparação do efeito dos diferentes tratamentos.
de Waal et al.(2013)	Differences in peri-implant conditions between fully and partially edentulous subjects: a systematic review	Doentes parcialmente desdentados e totalmente desdentados têm uma taxa de sucesso implantar semelhante.
de Brandão et al.(2013)	Peri-implant bone loss in cement- and screw-retained prostheses: systematic review and meta-analysis	Não existe evidência que existam diferenças entre a perda óssea marginal entre restaurações cimentadas ou aparafusadas.
Atieh et al.(2013)	The frequency of peri-implant diseases: a systematic review and meta-analysis	As doenças peri-implantares não são incomuns e o tratamento de manutenção a longo prazo é essencial para diminuir o risco de peri-implantite. Um consenso informativo para os doentes deve incluir a necessidade deste tratamento de manutenção.
Muthukuru et al (2012)	Non-surgical therapy for the management of peri-implantitis: a systematic review	A evidência científica disponível sugere que o tratamento mecânico com a combinação de antibiótico local, jacto de ar de glicina ou laser Er:YAG reduz os sinais clínicos da inflamação mucosa com um sucesso maior comparativamente ao tratamento mecânico usando apenas curetas combinado com a irrigação de CHX.

<p>Esposito et al. (2012)</p>	<p>Treatment of peri-implantitis: what interventions are effective? A Cochrane systematic review</p>	<p>Não existe evidência de qual é o tratamento mais efetivo para a peri-implantite, isto não quer dizer que os tratamentos atuais não são efetivos apenas não existe nenhum que mostre superioridade relativamente a outro. Follow-ups maiores que 1 ano mostraram que existe uma recorrência da peri-implantite em 100% nos casos tratados</p>
<p>Dereka et al. (2012)</p>	<p>A systematic review on the association between genetic predisposition and dental implant biological complications</p>	<p>Não existe nenhuma associação óbvia entre o polimorfismo genético e a falha implantar em relação a complicações biológicas, embora exista uma tendência para uma potencial relação entre o genótipo IL-1 e a peri-implantite.</p>
<p>Chambrone et al. (2010)</p>	<p>Effects of occlusal overload on peri-implant tissue health: a systematic review of animal-model studies</p>	<p>Os dados acerca da sobrecarga oclusal em implantes estáveis são limitados. A sobrecarga oclusal pode levar a perda óssea na presença de placa bacteriana e um aumento de densidade óssea onde existe um bom controlo de placa.</p>
<p>Sahrman et al. (2011)</p>	<p>Regenerative treatment of peri-implantitis using bone substitutes and membrane: a systematic review</p>	<p>O preenchimento completo do defeito ósseo usando a regeneração óssea guiada não tem um resultado previsível. Na maioria dos estudos a saúde da mucosa não foi considerada.</p>
<p>Renvert et al. (2009)</p>	<p>Re-osseointegration on previously contaminated surfaces: a systematic review</p>	<p>A re-osteointegração é possível de obter num implante previamente contaminado após tratamento dos defeitos peri-implantares. A quantidade de re-osteointegração varia conforme os estudos. As características da superfície implantar podem influenciar o grau de re-osteointegração. A descontaminação da superfície isolada não resulta numa re-osteointegração dum implante contaminado. Nenhum método conseguiu uma completa resolução do defeito peri-implantar.</p>
<p>Renvert S, Persson GR (2009)</p>	<p>Periodontitis as a potencial risk factor for peri-implantitis</p>	<p>Baseado em 3 estudos com um número limitado de doentes, esta revisão sistemática indica que doentes periodontalmente comprometidos têm um maior risco de infeções peri-implantar.</p>
<p>Huynh-Ba et al (2008)</p>	<p>Association of the composite IL-1 genotype with peri-implantitis: a systematic review</p>	<p>Não existe evidência suficiente para suportar ou refutar uma associação entre o genótipo IL-1 e a peri-implantite.</p>

Esposito et al. (2008)	The efficacy of interventions to treat peri-implantitis: a Cochrane systematic review of randomised controlled clinical trials	Existe pouca evidência científica para demonstrar qual o tratamento mais efetivo para a peri-implantite. O tamanho das amostras e o período de follow-up tem sido demasiado curto.
Kotsovilis et al. (2008)	Therapy of peri-implantitis: a systematic review	O tratamento mecânico combinado com o tratamento antisséptico/antibiótico, o laser Er:YAG ou as técnicas regenerativas podem ser usados para o tratamento da peri-implantite, mas as indicações para cada um destes tratamentos ainda não foi estabelecido claramente.
Ong et al. (2008)	Systematic review of implant outcomes in treated periodontitis subjects	Existe alguma evidência que pacientes periodontalmente comprometidos podem ter uma maior perda implantar e complicações em redor dos implantes comparado com pacientes não comprometidos periodontalmente.
Schou S. (2008)	Implant treatment in periodontitis- susceptible patients: a systematic review	O tratamento implantar em pacientes periodontalmente comprometidos tem grande taxa de sucesso. O tratamento com implantes em pacientes periodontalmente comprometidos não é contra-indicado desde que a periodontite esteja tratada e numa fase de manutenção.
Romeo et al. (2004)	Peri-implant diseases. A systematic review of the literature	Cirurgia ressectiva ou regenerativa são os tratamentos propostos para a peri-implantite dependendo da morfologia dos defeitos ósseos. O tratamento para a peri-implantite contempla vários aspectos como a remoção da placa supra-gengival, uma técnica cirúrgica adequada, a remoção do tecido de granulação e descontaminação da superfície implantar exposta, a eliminação do ecossistema anaeróbio da bolsa peri-implantar (gingivectomia ou retalho de reposição apical) ou pela regeneração dos tecidos duros peri-implantares. E por fim é necessário estabelecer um regime eficiente de controlo de placa.

Klinge et al. (2002)	A systematic review of the effect of anti-infective therapy in the treatment of peri-implantitis	Não existe evidência para suportar um protocolo de tratamento específico, devem ser realizados mais estudos.
---------------------------------	--	--

Tabela 7: resultados e conclusões de todas as revisões sistemáticas e meta-análises encontradas até a data

III. Conclusão

- Existem semelhanças anatómicas e etiológicas entre a doença periodontal e a doença peri-implantar.
- Poucos estudos fornecem dados sobre a prevalência das doenças peri-implantares. No entanto, os que existem e que obedecem a um desenho adequado, mostram prevalências bastante aumentadas nestas condições, salientando assim a importância do estabelecimento de um diagnóstico precoce e de um tratamento previsível a médio e a longo prazo.
- Indicadores de risco para as doenças peri-implantares devem ser identificados previamente ao tratamento e eliminados se possível.
- Até a data, a literatura sugere como indicadores de risco com evidência substancial para a doença peri-implantar a má-higiene oral, história de periodontite e o tabaco.
- A análise de parâmetros clínicos como a presença de HS, aumento da PS e presença de supuração, e a avaliação radiográfica do nível ósseo peri-implantar são as bases para o diagnóstico de doenças peri-implantares. Se esta não for tratada pode levar à completa perda de osteointegração e consequente perda implantar.
- Instruções para uma higiene oral adequada e um desenho adequado da supra-estrutura protodôntica, que possibilite a remoção de placa bacteriana por parte dos doentes são essenciais.
- Continuam ainda por esclarecer quais as estratégias terapêuticas mais eficazes para o tratamento das lesões peri-implantares tendo em conta a sua morfologia, extensão e severidade. Contudo, as modalidades terapêuticas atualmente implementadas fornecem um benefício considerável para a prática clínica.
- Os objectivos principais do tratamento são a eliminação da lesão inflamatória, impedir a progressão da doença e manter o implante em função com tecidos peri-implantares saudáveis. Além disso recorre-se a procedimentos que resultem em regeneração dos tecidos peri-implantares perdidos.
- O tratamento cirúrgico tem uma maior taxa de sucesso na peri-implantite enquanto que o tratamento não cirúrgico é suficiente para tratar lesões

associadas à mucosite. Ambas as técnicas mostraram-se mais efetivas quando acompanhadas de antissépticos e antibióticos sistêmicos ou locais.

- A doença peri-implantar pode ser de difícil tratamento e não existe nenhum protocolo estabelecido que se tenha mostrado ser superior.
- Peri-implantite não é sinónimo de perda do implante.
- Um programa de suporte peri-implantar com controlo de placa bacteriana é necessário para a manutenção das lesões de peri-implantite.
- São necessários mais estudos longitudinais com amostras maiores, para analisar os indicadores de risco para a peri-implantite e o sucesso das várias modalidades de tratamento.

IV. Bibliografia

- Albrektsson, T., Zarb, G., Worthington, P., & Eriksson, A. R. (1986). The long-term efficacy of currently used dental implants: a review and proposed criteria of success. *Int J Oral Maxillofac Implants*, 1(1), 11-25.
- Astrand, P., Engquist, B., Anzen, B., Bergendal, T., Hallman, M., Karlsson, U., . . . Rundcranz, T. (2004). A three-year follow-up report of a comparative study of ITI Dental Implants and Branemark System implants in the treatment of the partially edentulous maxilla. *Clin Implant Dent Relat Res*, 6(3), 130-141.
- Attard, N., & Zarb, G. A. (2002). Implant prosthodontic management of posterior partial edentulism: long-term follow-up of a prospective study. *J Can Dent Assoc*, 68(2), 118-124.
- Bain, C. A. (1996). Smoking and implant failure--benefits of a smoking cessation protocol. *Int J Oral Maxillofac Implants*, 11(6), 756-759.
- Behneke, A., Behneke, N., & d'Hoedt, B. (2000). Treatment of peri-implantitis defects with autogenous bone grafts: six-month to 3-year results of a prospective study in 17 patients. *Int J Oral Maxillofac Implants*, 15(1), 125-138.
- Berglundh, T., Persson, L., & Klinge, B. (2002). A systematic review of the incidence of biological and technical complications in implant dentistry reported in prospective longitudinal studies of at least 5 years. *J Clin Periodontol*, 29 Suppl 3, 197-212; discussion 232-193.
- Buchter, A., Meyer, U., Kruse-Losler, B., Joos, U., & Kleinheinz, J. (2004). Sustained release of doxycycline for the treatment of peri-implantitis: randomised controlled trial. *Br J Oral Maxillofac Surg*, 42(5), 439-444. doi: 10.1016/j.bjoms.2004.06.005
- Casati, M. Z., Gurgel, B. C. V., Pinto, F. R., & Nociti, J. (2005). *Francisco Humberto; "DIAGNÓSTICO E TRATAMENTO DA PERIMPLANTITE."*, "Implantodontia: a atuação clínica baseada e, evidências científicas"05/2005, ed. 1, Artes Médicas, Vol. 2, pp.1-9, pp.1-9, 2005.
- Ciancio, S. G., Lauciello, F., Shibly, O., Vitello, M., & Mather, M. (1995). The effect of an antiseptic mouthrinse on implant maintenance: plaque and peri-implant gingival tissues. *J Periodontol*, 66(11), 962-965. doi: 10.1902/jop.1995.66.11.962
- Claffey, N., Clarke, E., Polyzois, I., & Renvert, S. (2008). Surgical treatment of peri-implantitis. *J Clin Periodontol*, 35(8 Suppl), 316-332. doi: 10.1111/j.1600-051X.2008.01277.x
- De Boever, A. L., & De Boever, J. A. (2006). Early colonization of non-submerged dental implants in patients with a history of advanced aggressive periodontitis. *Clin Oral Implants Res*, 17(1), 8-17. doi: 10.1111/j.1600-0501.2005.01175.x
- de Waal, Y. C., Winkel, E. G., Meijer, H. J., Raghoobar, G. M., & van Winkelhoff, A. J. (2014). Differences in peri-implant microflora between fully and partially edentulous patients: a systematic review. *J Periodontol*, 85(1), 68-82. doi: 10.1902/jop.2013.130088

- Dereka, X., Mardas, N., Chin, S., Petrie, A., & Donos, N. (2012). A systematic review on the association between genetic predisposition and dental implant biological complications. *Clin Oral Implants Res*, 23(7), 775-788. doi: 10.1111/j.1600-0501.2011.02329.x
- Dortbudak, O., Haas, R., Bernhart, T., & Mailath-Pokorny, G. (2001). Lethal photosensitization for decontamination of implant surfaces in the treatment of peri-implantitis. *Clin Oral Implants Res*, 12(2), 104-108.
- Duarte, P. M., de Mendonca, A. C., Maximo, M. B., Santos, V. R., Bastos, M. F., & Nociti, F. H. (2009). Effect of anti-infective mechanical therapy on clinical parameters and cytokine levels in human peri-implant diseases. *J Periodontol*, 80(2), 234-243. doi: 10.1902/jop.2009.070672
- Esposito, M., Ardebili, Y., & Worthington, H. V. (2014). Interventions for replacing missing teeth: different types of dental implants. *Cochrane Database of Systematic Reviews*(7). doi: 10.1002/14651858.CD003815
- Esposito, M., Grusovin, M. G., Tzanetea, E., Piattelli, A., & Worthington, H. V. (2010). Interventions for replacing missing teeth: treatment of periimplantitis. *Cochrane Database Syst Rev*(6), CD004970. doi: 10.1002/14651858.CD004970.pub4
- Feloutzis, A., Lang, N. P., Tonetti, M. S., Burgin, W., Bragger, U., Buser, D., . . . Kornman, K. S. (2003). IL-1 gene polymorphism and smoking as risk factors for peri-implant bone loss in a well-maintained population. *Clin Oral Implants Res*, 14(1), 10-17.
- Ferreira, S. D., Silva, G. L., Cortelli, J. R., Costa, J. E., & Costa, F. O. (2006). Prevalence and risk variables for peri-implant disease in Brazilian subjects. *J Clin Periodontol*, 33(12), 929-935. doi: 10.1111/j.1600-051X.2006.01001.x
- Fiorellini, J. P., & Nevins, M. L. (2000). Dental implant considerations in the diabetic patient. *Periodontol 2000*, 23, 73-77.
- Fransson, C., Lekholm, U., Jemt, T., & Berglundh, T. (2005). Prevalence of subjects with progressive bone loss at implants. *Clin Oral Implants Res*, 16(4), 440-446. doi: 10.1111/j.1600-0501.2005.01137.x
- Fransson, C., Tomasi, C., Pikner, S. S., Grondahl, K., Wennstrom, J. L., Leyland, A. H., & Berglundh, T. (2010). Severity and pattern of peri-implantitis-associated bone loss. *J Clin Periodontol*, 37(5), 442-448. doi: 10.1111/j.1600-051X.2010.01537.x
- Froum, S. J. (2010). Dental implant complication.
- Froum, S. J., Froum, S. H., & Rosen, P. S. (2012). Successful management of peri-implantitis with a regenerative approach: a consecutive series of 51 treated implants with 3- to 7.5-year follow-up. *Int J Periodontics Restorative Dent*, 32(1), 11-20.
- Froum, S. J., & Rosen, P. S. (2012). A proposed classification for Peri-implantitis. *The international Journal of Periodontics & Restorative Dentistry*, 32(5), 533-540.
- Galindo-Moreno, P., Fauri, M., Avila-Ortiz, G., Fernandez-Barbero, J. E., Cabrera-Leon, A., & Sanchez-Fernandez, E. (2005). Influence of alcohol and tobacco habits on peri-implant marginal bone loss: a prospective study. *Clin Oral Implants Res*, 16(5), 579-586. doi: 10.1111/j.1600-0501.2005.01148.x
- Gruica, B., Wang, H. Y., Lang, N. P., & Buser, D. (2004). Impact of IL-1 genotype and smoking status on the prognosis of osseointegrated implants. *Clin Oral Implants Res*, 15(4), 393-400. doi: 10.1111/j.1600-0501.2004.01026.x

- Harris, L. G., & Richards, R. G. (2004). Staphylococcus aureus adhesion to different treated titanium surfaces. *J Mater Sci Mater Med*, 15(4), 311-314.
- Heitz-Mayfield, L. J. (2008). Peri-implant diseases: diagnosis and risk indicators. *J Clin Periodontol*, 35(8 Suppl), 292-304. doi: 10.1111/j.1600-051X.2008.01275.x
- Heitz-Mayfield, L. J., & Lang, N. P. (2010). Comparative biology of chronic and aggressive periodontitis vs. peri-implantitis. *Periodontol 2000*, 53, 167-181. doi: 10.1111/j.1600-0757.2010.00348.x
- Heitz-Mayfield, L. J., & Mombelli, A. (2014). The therapy of peri-implantitis: a systematic review. *Int J Oral Maxillofac Implants*, 29 Suppl, 325-345. doi: 10.11607/jomi.2014suppl.g5.3
- Heitz-Mayfield, L. J., Salvi, G. E., Botticelli, D., Mombelli, A., Faddy, M., Lang, N. P., & Implant Complication Research, G. (2011). Anti-infective treatment of peri-implant mucositis: a randomised controlled clinical trial. *Clin Oral Implants Res*, 22(3), 237-241. doi: 10.1111/j.1600-0501.2010.02078.x
- Heitz-Mayfield, L. J., Salvi, G. E., Mombelli, A., Faddy, M., Lang, N. P., & Implant Complication Research, G. (2012). Anti-infective surgical therapy of peri-implantitis. A 12-month prospective clinical study. *Clin Oral Implants Res*, 23(2), 205-210. doi: 10.1111/j.1600-0501.2011.02276.x
- Hernández Alfaro, F. (2013). *Controversial issues in implant dentistry*. London etc. : Quintessence.
- Humphrey, S. (2006). Implant maintenance. *Dent Clin North Am*, 50(3), 463-478, viii. doi: 10.1016/j.cden.2006.03.002
- Huynh-Ba, G., Lang, N. P., Tonetti, M. S., Zwahlen, M., & Salvi, G. E. (2008). Association of the composite IL-1 genotype with peri-implantitis: a systematic review. *Clin Oral Implants Res*, 19(11), 1154-1162. doi: 10.1111/j.1600-0501.2008.01596.x
- Ikebe, K., Wada, M., Kagawa, R., & Maeda, Y. (2009). Is old age a risk factor for dental implants? *Japanese Dental Science Review*, 59-64.
- Jansson, H., Hamberg, K., De Bruyn, H., & Bratthall, G. (2005). Clinical consequences of IL-1 genotype on early implant failures in patients under periodontal maintenance. *Clin Implant Dent Relat Res*, 7(1), 51-59.
- Jung, R. E., Pjetursson, B. E., Glauser, R., Zembic, A., Zwahlen, M., & Lang, N. P. (2008). A systematic review of the 5-year survival and complication rates of implant-supported single crowns. *Clin Oral Implants Res*, 19(2), 119-130. doi: 10.1111/j.1600-0501.2007.01453.x
- Karoussis, I. K., Kotsovilis, S., & Fourmouis, I. (2007). A comprehensive and critical review of dental implant prognosis in periodontally compromised partially edentulous patients. *Clin Oral Implants Res*, 18(6), 669-679. doi: 10.1111/j.1600-0501.2007.01406.x
- Karring, E. S., Stavropoulos, A., Ellegaard, B., & Karring, T. (2005). Treatment of peri-implantitis by the Vector system. *Clin Oral Implants Res*, 16(3), 288-293. doi: 10.1111/j.1600-0501.2005.01141.x
- Klinge, B. (2012). Peri-implant marginal bone loss: an academic controversy or a clinical challenge? *Eur J Oral Implantol*, 5 Suppl, S13-19.
- Klinge, B., & van Steenberghe, D. (2012). Treatment options for the maintenance of marginal bone around endosseous oral implants. Introductory remarks. *Eur J Oral Implantol*, 5 Suppl, S7-8.

- Koldslund, O. C., Scheie, A. A., & Aass, A. M. (2010). Prevalence of peri-implantitis related to severity of the disease with different degrees of bone loss. *J Periodontol*, *81*(2), 231-238. doi: 10.1902/jop.2009.090269
- Koldslund, O. C., Scheie, A. A., & Aass, A. M. (2011). The association between selected risk indicators and severity of peri-implantitis using mixed model analyses. *J Clin Periodontol*, *38*(3), 285-292. doi: 10.1111/j.1600-051X.2010.01659.x
- Kotsakis, G. A., Konstantinidis, I., Karoussis, I. K., Ma, X., & Chu, H. (2014). Systematic review and meta-analysis of the effect of various laser wavelengths in the treatment of peri-implantitis. *J Periodontol*, *85*(9), 1203-1213. doi: 10.1902/jop.2014.130610
- Kotsovilis, S., Karoussis, I. K., & Fourmoussis, I. (2006). A comprehensive and critical review of dental implant placement in diabetic animals and patients. *Clin Oral Implants Res*, *17*(5), 587-599. doi: 10.1111/j.1600-0501.2005.01245.x
- Kotsovilis, S., Karoussis, I. K., Trianti, M., & Fourmoussis, I. (2008). Therapy of peri-implantitis: a systematic review. *J Clin Periodontol*, *35*(7), 621-629. doi: 10.1111/j.1600-051X.2008.01240.x
- Lachmann, S., Kimmerle-Muller, E., Axmann, D., Scheideler, L., Weber, H., & Haas, R. (2007). Associations between peri-implant crevicular fluid volume, concentrations of crevicular inflammatory mediators, and composite IL-1A -889 and IL-1B +3954 genotype. A cross-sectional study on implant recall patients with and without clinical signs of peri-implantitis. *Clin Oral Implants Res*, *18*(2), 212-223. doi: 10.1111/j.1600-0501.2006.01322.x
- Laine, M. L., Leonhardt, A., Roos-Jansaker, A. M., Pena, A. S., van Winkelhoff, A. J., Winkel, E. G., & Renvert, S. (2006). IL-1RN gene polymorphism is associated with peri-implantitis. *Clin Oral Implants Res*, *17*(4), 380-385. doi: 10.1111/j.1600-0501.2006.01249.x
- Lang, N. P., Berglundh, T., & Working Group 4 of Seventh European Workshop on, P. (2011). Periimplant diseases: where are we now?--Consensus of the Seventh European Workshop on Periodontology. *J Clin Periodontol*, *38 Suppl 11*, 178-181. doi: 10.1111/j.1600-051X.2010.01674.x
- Lindhe, J., Meyle, J., & Group, D. o. E. W. o. P. (2008). Peri-implant diseases: Consensus Report of the Sixth European Workshop on Periodontology. *J Clin Periodontol*, *35*(8 Suppl), 282-285. doi: 10.1111/j.1600-051X.2008.01283.x
- Lindhe, J., Wennstrom, J. L., & Berglundh, T. (2010). A mucosa em torno de dentes e de implantes. In: Lindhe J, Karring T, Niklaus P, editores. Tratado de Periodontia Clínica e Implantologia Oral. 5 ed. Rio de Janeiro: Guanabara Koogan; 2010. p. 68-82.
- Lindquist, L. W., Carlsson, G. E., & Jemt, T. (1997). Association between marginal bone loss around osseointegrated mandibular implants and smoking habits: a 10-year follow-up study. *J Dent Res*, *76*(10), 1667-1674.
- Lindquist, L. W., Rockler, B., & Carlsson, G. E. (1988). Bone resorption around fixtures in edentulous patients treated with mandibular fixed tissue-integrated prostheses. *J Prosthet Dent*, *59*(1), 59-63.
- Maximo, M. B., de Mendonca, A. C., Renata Santos, V., Figueiredo, L. C., Feres, M., & Duarte, P. M. (2009). Short-term clinical and microbiological evaluations of peri-implant diseases before and after mechanical anti-infective therapies. *Clin Oral Implants Res*, *20*(1), 99-108. doi: 10.1111/j.1600-

- 0501.2008.01618.x
- McDermott, N. E., Chuang, S. K., Woo, V. V., & Dodson, T. B. (2003). Complications of dental implants: identification, frequency, and associated risk factors. *Int J Oral Maxillofac Implants, 18*(6), 848-855.
- Mir-Mari, J., Mir-Orfila, P., Figueiredo, R., Valmaseda-Castellon, E., & Gay-Escoda, C. (2012). Prevalence of peri-implant diseases. A cross-sectional study based on a private practice environment. *J Clin Periodontol, 39*(5), 490-494. doi: 10.1111/j.1600-051X.2012.01872.x
- Mombelli, A. (2002). Microbiology and antimicrobial therapy of peri-implantitis. *Periodontol 2000, 28*, 177-189.
- Mombelli, A., & Cionca, N. (2006). Systemic diseases affecting osseointegration therapy. *Clin Oral Implants Res, 17 Suppl 2*, 97-103. doi: 10.1111/j.1600-0501.2006.01354.x
- Mombelli, A., & Decaillet, F. (2011). The characteristics of biofilms in peri-implant disease. *J Clin Periodontol, 38 Suppl 11*, 203-213. doi: 10.1111/j.1600-051X.2010.01666.x
- Mombelli, A., & Lang, N. P. (1998). The diagnosis and treatment of peri-implantitis. *Periodontol 2000, 17*, 63-76.
- Mombelli, A., van Oosten, M. A., Schurch, E., Jr., & Land, N. P. (1987). The microbiota associated with successful or failing osseointegrated titanium implants. *Oral Microbiol Immunol, 2*(4), 145-151.
- Murray, C. M., Knight, E. T., Russell, A. A., Tawse-Smith, A., & Leichter, J. W. (2013). Peri-implant disease: current understanding and future direction. *N Z Dent J, 109*(2), 55-62.
- Muthukuru, M., Zainvi, A., Esplugues, E. O., & Flemmig, T. F. (2012). Non-surgical therapy for the management of peri-implantitis: a systematic review. *Clin Oral Implants Res, 23 Suppl 6*, 77-83. doi: 10.1111/j.1600-0501.2012.02542.x
- Naert, I., Duyck, J., & Vandamme, K. (2012). Occlusal overload and bone/implant loss. *Clin Oral Implants Res, 23 Suppl 6*, 95-107. doi: 10.1111/j.1600-0501.2012.02550.x
- Nociti, F. H., Jr., Cesco De Toledo, R., Machado, M. A., Stefani, C. M., Line, S. R., & Goncalves, R. B. (2001). Clinical and microbiological evaluation of ligature-induced peri-implantitis and periodontitis in dogs. *Clin Oral Implants Res, 12*(4), 295-300.
- Persson, L. G., Berglundh, T., Lindhe, J., & Sennerby, L. (2001). Re-osseointegration after treatment of peri-implantitis at different implant surfaces. An experimental study in the dog. *Clin Oral Implants Res, 12*(6), 595-603.
- Quirynen, M., Abarca, M., Van Assche, N., Nevins, M., & van Steenberghe, D. (2007). Impact of supportive periodontal therapy and implant surface roughness on implant outcome in patients with a history of periodontitis. *J Clin Periodontol, 34*(9), 805-815. doi: 10.1111/j.1600-051X.2007.01106.x
- Ramberg, P., Lindhe, J., Botticelli, D., & Botticelli, A. (2009). The effect of a triclosan dentifrice on mucositis in subjects with dental implants: a six-month clinical study. *J Clin Dent, 20*(3), 103-107.
- Renvert, S., Lessem, J., Dahlen, G., Lindahl, C., & Svensson, M. (2006). Topical minocycline microspheres versus topical chlorhexidine gel as an adjunct to mechanical debridement of incipient peri-implant infections: a randomized

- clinical trial. *J Clin Periodontol*, 33(5), 362-369. doi: 10.1111/j.1600-051X.2006.00919.x
- Renvert, S., Lessem, J., Dahlen, G., Renvert, H., & Lindahl, C. (2008). Mechanical and repeated antimicrobial therapy using a local drug delivery system in the treatment of peri-implantitis: a randomized clinical trial. *J Periodontol*, 79(5), 836-844. doi: 10.1902/jop.2008.070347
- Renvert, S., Lindahl, C., Roos Jansaker, A. M., & Persson, G. R. (2011). Treatment of peri-implantitis using an Er:YAG laser or an air-abrasive device: a randomized clinical trial. *J Clin Periodontol*, 38(1), 65-73. doi: 10.1111/j.1600-051X.2010.01646.x
- Renvert, S., Roos-Jansaker, A. M., & Claffey, N. (2008). Non-surgical treatment of peri-implant mucositis and peri-implantitis: a literature review. *J Clin Periodontol*, 35(8 Suppl), 305-315. doi: 10.1111/j.1600-051X.2008.01276.x
- Roccuzzo, M., Bonino, F., Bonino, L., & Dalmaso, P. (2011). Surgical therapy of peri-implantitis lesions by means of a bovine-derived xenograft: comparative results of a prospective study on two different implant surfaces. *J Clin Periodontol*, 38(8), 738-745. doi: 10.1111/j.1600-051X.2011.01742.x
- Romeiro, R. d. L., Rocha, R. F., & Jorge, A. O. C. (2010). Etiologia e tratamento das doenças periimplantares. *Odonto* 2010;18(36):59-66.
- Romeo, E., Ghisolfi, M., Murgolo, N., Chiapasco, M., Lops, D., & Vogel, G. (2005). Therapy of peri-implantitis with resective surgery. A 3-year clinical trial on rough screw-shaped oral implants. Part I: clinical outcome. *Clin Oral Implants Res*, 16(1), 9-18. doi: 10.1111/j.1600-0501.2004.01084.x
- Roos-Jansaker, A. M., Lindahl, C., Renvert, H., & Renvert, S. (2006). Nine- to fourteen-year follow-up of implant treatment. Part II: presence of peri-implant lesions. *J Clin Periodontol*, 33(4), 290-295. doi: 10.1111/j.1600-051X.2006.00906.x
- Salvi, G. E., & Lang, N. P. (2004). Diagnostic parameters for monitoring peri-implant conditions. *Int J Oral Maxillofac Implants*, 19 Suppl, 116-127.
- Salvi, G. E., Persson, G. R., Heitz-Mayfield, L. J., Frei, M., & Lang, N. P. (2007). Adjunctive local antibiotic therapy in the treatment of peri-implantitis II: clinical and radiographic outcomes. *Clin Oral Implants Res*, 18(3), 281-285. doi: 10.1111/j.1600-0501.2007.01377.x
- Schou, S., Holmstrup, P., Jorgensen, T., Skovgaard, L. T., Stoltze, K., Hjorting-Hansen, E., & Wenzel, A. (2003). Implant surface preparation in the surgical treatment of experimental peri-implantitis with autogenous bone graft and ePTFE membrane in cynomolgus monkeys. *Clin Oral Implants Res*, 14(4), 412-422.
- Schou, S., Holmstrup, P., Worthington, H. V., & Esposito, M. (2006). Outcome of implant therapy in patients with previous tooth loss due to periodontitis. *Clin Oral Implants Res*, 17 Suppl 2, 104-123. doi: 10.1111/j.1600-0501.2006.01347.x
- Schwarz, F., Bieling, K., Bonsmann, M., Latz, T., & Becker, J. (2006). Nonsurgical treatment of moderate and advanced periimplantitis lesions: a controlled clinical study. *Clin Oral Investig*, 10(4), 279-288. doi: 10.1007/s00784-006-0070-3
- Schwarz, F., Bieling, K., Latz, T., Nuesry, E., & Becker, J. (2006). Healing of intrabony peri-implantitis defects following application of a nanocrystalline

- hydroxyapatite (Ostim) or a bovine-derived xenograft (Bio-Oss) in combination with a collagen membrane (Bio-Gide). A case series. *J Clin Periodontol*, 33(7), 491-499. doi: 10.1111/j.1600-051X.2006.00936.x
- Schwarz, F., Sahm, N., Iglhaut, G., & Becker, J. (2011). Impact of the method of surface debridement and decontamination on the clinical outcome following combined surgical therapy of peri-implantitis: a randomized controlled clinical study. *J Clin Periodontol*, 38(3), 276-284. doi: 10.1111/j.1600-051X.2010.01690.x
- Schwarz, F., Sahm, N., Schwarz, K., & Becker, J. (2010). Impact of defect configuration on the clinical outcome following surgical regenerative therapy of peri-implantitis. *J Clin Periodontol*, 37(5), 449-455. doi: 10.1111/j.1600-051X.2010.01540.x
- Schwarz, F., Sculean, A., Rothamel, D., Schwenzer, K., Georg, T., & Becker, J. (2005). Clinical evaluation of an Er:YAG laser for nonsurgical treatment of peri-implantitis: a pilot study. *Clin Oral Implants Res*, 16(1), 44-52. doi: 10.1111/j.1600-0501.2004.01051.x
- Sgolastra, F., Petrucci, A., Severino, M., Gatto, R., & Monaco, A. (2013). Periodontitis, implant loss and peri-implantitis. A meta-analysis. *Clin Oral Implants Res*. doi: 10.1111/clr.12319
- Sgolastra, F., Petrucci, A., Severino, M., Gatto, R., & Monaco, A. (2014). Smoking and the risk of peri-implantitis. A systematic review and meta-analysis. *Clin Oral Implants Res*. doi: 10.1111/clr.12333
- Shibli, J. A., Melo, L., Ferrari, D. S., Figueiredo, L. C., Faveri, M., & Feres, M. (2008). Composition of supra- and subgingival biofilm of subjects with healthy and diseased implants. *Clin Oral Implants Res*, 19(10), 975-982. doi: 10.1111/j.1600-0501.2008.01566.x
- Sobreira, F., Júnior, G., Lopes, N., Vildes, A., & Cimões, R. (2011). "PERI-IMPLANTITE: BASES CIENTÍFICAS PARA DIAGNÓSTICO E TRATAMENTO" INT J DENT, RECIFE, 10 (3) :180-185, JUL./SET.,2011.
- Strietzel, F. P., Reichart, P. A., Kale, A., Kulkarni, M., Wegner, B., & Kuchler, I. (2007). Smoking interferes with the prognosis of dental implant treatment: a systematic review and meta-analysis. *J Clin Periodontol*, 34(6), 523-544. doi: 10.1111/j.1600-051X.2007.01083.x
- Subramani, K., Jung, R. E., Molenberg, A., & Hammerle, C. H. (2009). Biofilm on dental implants: a review of the literature. *Int J Oral Maxillofac Implants*, 24(4), 616-626.
- Tang, Z., Cao, C., Sha, Y., Lin, Y., & Wang, X. (2002). Effects of non-surgical treatment modalities on peri-implantitis. *Zhonghua Kou Qiang Yi Xue Za Zhi*, 37(3), 173-175.
- Thone-Muhling, M., Swierkot, K., Nonnenmacher, C., Mutters, R., Flores-de-Jacoby, L., & Mengel, R. (2010). Comparison of two full-mouth approaches in the treatment of peri-implant mucositis: a pilot study. *Clin Oral Implants Res*, 21(5), 504-512. doi: 10.1111/j.1600-0501.2009.01861.x
- Tonetti, M. S. (1998). Risk factors for osseodisintegration. *Periodontol 2000*, 17, 55-62.
- Van der Weijden, G. A., van Bommel, K. M., & Renvert, S. (2005). Implant therapy in partially edentulous, periodontally compromised patients: a review. *J Clin Periodontol*, 32(5), 506-511. doi: 10.1111/j.1600-051X.2005.00708.x

- Wennstrom, J. L., Ekestubbe, A., Grondahl, K., Karlsson, S., & Lindhe, J. (2004). Oral rehabilitation with implant-supported fixed partial dentures in periodontitis-susceptible subjects. A 5-year prospective study. *J Clin Periodontol*, 31(9), 713-724. doi: 10.1111/j.1600-051X.2004.00568.x
- Wilson, T. G., Jr., & Nunn, M. (1999). The relationship between the interleukin-1 periodontal genotype and implant loss. Initial data. *J Periodontol*, 70(7), 724-729. doi: 10.1902/jop.1999.70.7.724
- Zeza, B., & Piloni, A. (2012). Peri-implant mucositis treatments in humans: a systematic review. *Ann Stomatol (Roma)*, 3(3-4), 83-89.
- Zitzmann, N. U., & Berglundh, T. (2008). Definition and prevalence of peri-implant diseases. *J Clin Periodontol*, 35(8 Suppl), 286-291. doi: 10.1111/j.1600-051X.2008.01274.x

V. Anexos

Anexo 1 : Tabela de protocolo de todas as modalidades em tratamento para doenças peri-implantares e recomendações clínicas

Métodos	Protocolo	Autores	Objectivos/Resultados
Implantoplastia	Broca diamantada: 30µm(15000 rpm) + 15µm(15000 rpm) +Pedra Arkansas + brocas polimento silicone.	Romeo et al. 2005	- Alisamento e polimento das espiras do implante para reduzir futura acumulação de placa bacteriana e facilitar higienização. - Pós-operatório com aumento de recessão gengival (exposição abutment e impactação alimentar, problema estético) - Associada a descontaminação + antibioterapia + regeneração + enxertos tecido conjuntivo. -Monoterapia não está indicada.
	Jacto de ar abrasivo	Schwarz et al. 2013 Tastepe et al. 2012	Remoção de endotoxinas entre 84%-98% e até 100% de biofilme in vitro. As partículas de pó podem ficar aderidas ou alterar a topografia da superfície implantar mas sem evidência de afectar a re-osteointegração. Eficaz na descontaminação de implantes previamente contaminados. Podem ocorrer complicações como enfisema subcutâneo (< no caso do aminoácido de glicina). Jacto bicarbonato + solução salina com melhores resultados na eliminação endotoxinas e detritos de todas as superfícies.
Ultra-sons c/ pontas metálicas	Ponta metálica convencional inserida 1 a 2mm no sulco peri-implantar.	Schwarz et al. 2009 Renvert et al. 2011 Sánchez-Garcés et al. 2004 Park et al. 2012	In vitro produz superfícies mais lisas com irregularidades reduzidas. Remoção bacteriana

1. Métodos mecânicos

				<p>mais eficaz do que com pontas plásticas. Efeito das alterações provocadas na reosteointegração e taxas de sobrevivência desconhecido.</p> <p>In vivo – a diminuição da rugosidade (Ra) a baixo de um certo limite (0,2 microns) sem grande impacto na composição microbiota supra e subgingival.</p>	Berglundh et al. 2007 Bollen et al. 1996
Ultra-sons c/pontas não metálicas		<p>Ponta de carbono inserida 1 a 2mm no sulco na potência mínima por 15 seg.</p> <p>Utiliza uma ponta de fibra de carbono (Vector) + fluido de polimento com partículas de hidroxiapatite (10µm) durante 2 a 3 minutos em cada implante.</p>	Tang et al 2002	<p>Reduz a HS e PS.</p> <p>Não foi detectada melhorias na redução de PS em comparação com curetas.</p>	
Curetas metálicas		<p>Curetas metálicas avaliadas “in vitro” usando profilometria de superfície</p>	Duarte et al. 2009 Mengel et al. 1998	<p>- Reduzem a rugosidade das superfícies rugosas dos implantes.</p> <p>- Redução da adesão <i>Streptococcus sanguini</i> (importante colonizador primário)</p> <p>Após 20 seg. de uso removem em média 0,83 µm de material superficial da superfície rugosa vs 0,19 µm com curetas titânio e pontas ultra-sons com pontas plásticas.</p>	
Curetas não metálicas		<p>Existem curetas de plástico, carbono, resina</p>	Aughthun et al. 1998	<p>- In vitro- remoção incompleta do biofilme.</p> <p>- Piores resultados em termos de reosteointegração em estudos animais mesmo combinado com gel de metronidazol.</p>	
Ácido cítrico		<p>Sem consenso na concentração e tempo de aplicação.</p> <p>A 40% pH1 30-60 seg.</p> <p>A aplicação deve ser limitada à superfície do implante (evitar contacto com o osso) o que</p>	Dennison et al. 1994 Gosau et al. 2010	<p>In vitro-Redução de endotoxina da <i>Prophyromonas gingivalis</i></p> <p>In vivo- não eliminou as bactérias aderidas às brocas após a implantoplastia quando submersas 1min a ácido cítrico 40%.</p> <p>Em concentrações de 4% a 10% sem citotoxicidade em osteoblastos humanos.</p>	
2. Métodos Químicos					

		torna a aplicação clínica mais difícil relativamente a outras técnicas.	Lan et al. 1999	In vitro- Ácido cítrico suprimiu a união, crescimento de fibroblastos e colagénio tipo I devido à sua acidez.
	Clorhexidina	Irigar superfície CHX 0,12% + cetilpiridínio 0,5% 1min+ lavar soro Irigar superfície CHX 0,1% ou 0,2% entre 30-60 seg. Bochechos CHX 0,12% 7 dias (Duarte 2009) ou 0,2% 4 semanas (Heitz-Mayfield 2012), após acesso cirúrgico	Wall et al. 2013	Agente químico que deve ser associado a outros métodos nomeadamente desbridamento. Diminuição bactérias anaeróbias e agentes patogéneos periodontais.
	Gel EDTA (ácido etilo-diamino-tetracético)	EDTA 24% 2 min + lavar soro	Wohlfahrt et al. 2012 Rocuzzo et al. 2011	- Remoção do “smear layer” antes de aplicar materiais regenerativos. - A principal vantagem é o seu pH neutro. - Sem diferenças significativas na PS e HS
	Peróxido de hidrogénio	PH 3% ou 10% 1min, aplicar com bolas algodão	Gosau et al. 2010 Nitrouka et al. 2011	3%- inativa bactérias aderidas de biofilmes humanos (in vivo). 10%- inactiva biofilme humano criado em laboratório e elimina 99,9% das bactérias aderidas à superfície do implante.
	Soro fisiológico	Irrigação ou aplicação com gaze ou bolas de algodão associada a métodos mecânicos de desbridamento.	Schwarz et al 2011 Heitz-Mayfield et al. 2012	Redução da PS e aumento do nível de inserção clínica.
	Tetraciclina	Tetraciclina 50mg/ml 5min após implanto-plastia ou jacto de ar abrasivo+ enxerto ósseo + membrana Solução de Cloridrato de Tetraciclina aplicar 3 min	Suh et al. 2003, Tinti et al. 2001, Park et al. 2011 Mombelli et al 2002	Antibiótico bacteriostático que inibe a síntese proteica. Redução significativa de bolsas a partir do 1º mês
	Tópicos			
3. Antibióticos				

			Persson et al. 2004	
<p>Terapia fotodinâmica PDT (<i>Photodynamic Therapy</i>)</p>	<p>Aplicação de clorido de fenotiazida e irradiação laser a 660nm</p> <p>Aplicação de azul de toluidina e irradiação a laser a 906nm</p> <p>Aplicação de Azul de toluidina a 100ug/ml + aplicação laser diodo(690nm) durante 60 s</p> <p>Aplicação de azul de toluidina a 0,0125% durante 5min + irrigação com soro + laser InGaAip (685nm) a 6,4J a 35mW durante 6 minutos</p> <p>Aplicação de:</p> <ul style="list-style-type: none"> - derivados de hematoporfirina e irradiados a 620-650nm - Fenotiazina como o azul de metileno e azul de toluidina (620-700) - Cianina (600-805nm) - Agentes fitoterapêuticos (550-700nm) - Hitalocianinas (660-700nm) <p>Aplicação de azul de metileno e laser diodo GaAIA de baixo nível a 660nm durante 3 a 5 minutos</p> <p>Azul de toluidina + laser diodo GaAIA a 685nm durante 80 seg.</p> <p>Aplicação de azul de toluidina durante 1 minuto+ irradiação com laser diodo a 690nm</p>	<p>Aplicação de clorido de fenotiazida e irradiação laser a 660nm</p> <p>Aplicação de azul de toluidina e irradiação a laser a 906nm</p> <p>Aplicação de Azul de toluidina a 100ug/ml + aplicação laser diodo(690nm) durante 60 s</p> <p>Aplicação de azul de toluidina a 0,0125% durante 5min + irrigação com soro + laser InGaAip (685nm) a 6,4J a 35mW durante 6 minutos</p> <p>Aplicação de:</p> <ul style="list-style-type: none"> - derivados de hematoporfirina e irradiados a 620-650nm - Fenotiazina como o azul de metileno e azul de toluidina (620-700) - Cianina (600-805nm) - Agentes fitoterapêuticos (550-700nm) - Hitalocianinas (660-700nm) <p>Aplicação de azul de metileno e laser diodo GaAIA de baixo nível a 660nm durante 3 a 5 minutos</p> <p>Azul de toluidina + laser diodo GaAIA a 685nm durante 80 seg.</p> <p>Aplicação de azul de toluidina durante 1 minuto+ irradiação com laser diodo a 690nm</p>	<p>Schar et al 2013</p> <p>Haas et al 2000</p> <p>Dortbudak et al. 2001</p> <p>Gursoy et al.2012</p> <p>Marorri et al. 2013</p> <p>Shibli et al. 2003</p> <p>Dörtbudak et al. 2001</p>	<p>Estimula a actividade dos fibroblastos e aumenta a sua aderência à superfície implantar de titânio.</p> <p>Melhorias na redução da PS e HS e NI.</p> <p>Redução significativa bacteriana.</p> <p>Reduziu em 92% a proporção de <i>Porphyrromonas gingivalis</i>, <i>Prevotella intermedia</i> e <i>Aggregatibacter actinomycetemcomitans</i></p>

