EGAS MONIZ SCHOOL of HEALTH & SCIENCE | INSTITUTO UNIVERSITÁRIO EGAS MONIZ

INSTITUTO UNIVERSITÁRIO EGAS MONIZ

MESTRADO INTEGRADO EM MEDICINA DENTÁRIA

ALTERAÇÕES PULPARES INDUZIDAS POR FORÇAS ORTODÔNTICAS E A SUA REVERSIBILIDADE

Trabalho submetido por
Pedro Afonso Prudêncio Mourinho Dias
para a obtenção do grau de Mestre em Medicina Dentária

novembro de 2023

EGAS MONIZ SCHOOL of HEALTH & SCIENCE | INSTITUTO UNIVERSITÁRIO EGAS MONIZ

INSTITUTO UNIVERSITÁRIO EGAS MONIZ

MESTRADO INTEGRADO EM MEDICINA DENTÁRIA

ALTERAÇÕES PULPARES INDUZIDAS POR FORÇAS ORTODÔNTICAS E A SUA REVERSIBILIDADE

Trabalho submetido por
Pedro Afonso Prudêncio Mourinho Dias
para a obtenção do grau de **Mestre** em Medicina Dentária

Trabalho orientado por
Prof. Doutor Ignacio Barbero Navarro

novembro de 2023

Agradecimentos

Em primeiro lugar, gostaria de expressar os meus sinceros agradecimentos ao meu orientador, Professor Doutor Ignacio Barbero Navarro, o apoio e a assertividade que demonstrou foram essenciais para concluir este projeto da melhor forma possível.

Ao Instituto Universitário Egas Moniz, pelas condições e recursos disponibilizados ao longo destes 5 anos de curso, e a todo o corpo docente, por tudo o que me ensinaram e pelos valores que me transmitiram.

Aos meus colegas e amigos que partilharam todos os momentos deste trajeto. As nossas experiências não têm preço, muito obrigado pelo apoio enorme que foram.

À minha família, especialmente aos meus pais, pelo apoio incondicional que sempre me deram, foi o que me fez ser quem sou e o que me permitiu chegar até aqui. Um agradecimento muito especial também à minha avó, por ser um grande exemplo de força, de compaixão e de solidariedade, sempre foi um dos meus pilares. Ao meu tio e padrinho, pela companhia e por toda a ajuda que deu até hoje.

Por fim, gostaria de agradecer à minha namorada, por me ouvir, aconselhar e por me compreender nos momentos mais complicados. Obrigado por estares comigo sempre, nos melhores e nos piores momentos.

Este projeto tem o contributo de todos vós, e por esse motivo, eu sou-vos eternamente grato.

Resumo

O tratamento ortodôntico tem-se vindo a tornar mais acessível e com isso tanto a oferta como a procura se tornaram mais populares. Ao longo dos anos têm sido observadas várias alterações pulpares durante o tratamento ortodôntico, nomeadamente no fluxo sanguíneo, na composição histológica, nas concentrações de diversas moléculas e na sensibilidade dentária.

A evidência atual é, em alguns casos, insuficiente para compreender os mecanismos através dos quais as forças ortodônticas promovem estas alterações, e noutros casos, é até insuficiente para associar determinadas alterações ao tratamento ortodôntico.

É por isso essencial que o médico dentista esteja ciente de todas as possibilidades com as quais se pode deparar durante o tratamento ortodôntico, de forma a conseguir fornecer um tratamento seguro e eficaz. Nesta medida, a presente revisão bibliográfica tem como objetivo apurar quais são as alterações pulpares ou com implicações pulpares, causadas pela prática ortodôntica, e tentar ainda perceber os mecanismos através dos quais as forças ortodônticas as promovem.

Palavras-chave: alterações pulpares; forças ortodônticas; tratamento ortodôntico; volume pulpar

Abstract

Orthodontic treatment has become increasingly accessible, and as a result, both the supply and demand have become more popular. Over the years, several pulpal changes have been observed during orthodontic treatment, including alterations in blood flow, histological composition, concentrations of various molecules, and dental sensitivity.

Current evidence is, in some cases, insufficient to understand the mechanisms through which orthodontic forces promote these changes, and in other cases, it is even insufficient to associate specific changes with orthodontic treatment.

It is therefore essential for the dentist to be aware of all the possibilities that may arise during orthodontic treatment in order to provide safe and effective treatment. In this regard, this literature review aims to determine what pulpal changes or changes with pulpal implications are caused by orthodontic practice and to try to understand the mechanisms through which orthodontic forces promote them.

Keywords: Pulpal changes; orthodontic forces; orthodontic treatment; pulp volume

Índice

Índice 5
I - Introdução 11
II - Desenvolvimento 13
1. Polpa Dentária 13
1.1 Histologia da polpa dentária: 13
1.2 Vascularização da polpa: 14
1.3 Inervação da polpa: 15
1.4 Mecanismos na perceção dolorosa: 17
1.5 Neuropéptidos 18
1.6 Agentes agressores e mecanismos de defesa da polpa 20
1.7 Resposta inflamatória 22
2. Movimento Ortodôntico 25
2.1 Forças ortodônticas e ortopédicas: 25
2.2 Biomecânica do movimento dentário 25
2.2.1 Mediadores biológicos da remodelação óssea 25
a) Prostaglandinas 25
b) Citocinas 26
c) Fatores de crescimento transformantes 27
d) Metaloproteínases de matriz 27
2.3 Modelo clássico do movimento dentário 28
2.4 Magnitude de força ideal para o movimento dentário ortodôntico 32
3. Alterações pulpares induzidas pelo tratamento ortodôntico 33
3.1 Alterações no fluxo sanguíneo pulpar 33
3.2 Alterações histológicas 35
3.3 Alterações enzimáticas 37
3.4 Alterações na sensibilidade pulpar 38
3.5 Perda de vitalidade 39
4. Reabsorção radicular 40
4.1 Reabsorção radicular interna 41
4.2 Reabsorção radicular externa 42
III - Conclusão 45
IV - Bibliografia 47

Índice de Figuras

Figura 1 - Anatomia do dente. Tecidos dentários e periodontais. Retirado de Lacruz et al. (2017)……... 12

Figura 2 - Camadas do complexo pulpo-dentinário. Ilustração das diferentes camadas histológicas da polpa, camada odontoblástica, camada pobre em células, camada rica em células e núcleo central do complexo pulpo-dentinário. Retirado de Sloan (2015)…… 13

Figura 3 – As fibras sensoriais que inervam os dentes e os tecidos de suporte têm origem no gânglio trigeminal (TG). As fibras nervosas simpáticas são provenientes do gânglio cervical superior (CSG). Os neurónios que inervam a mandíbula (Mand) e a maxila (Max) localizam-se em zonas diferentes do gânglio trigeminal. Retirado de Fristad et al. (2007)……. 15

Figura 4 - Distribuição das fibras A e C na polpa. As fibras A mielinizadas estão distribuídas pela periferia da polpa, penetrando a camada interna da dentina (pré-dentina) através dos túbulos dentinários, enquanto que as fibras C não mielinizadas se concentram na região central da polpa. Retirado de Närhi et al. (2016)…….. 16

Figura 5 - Comparação entre um dente saudável (A) e um dente com lesão de cárie (B). No dente B a lesão de cárie (LC) atingiu o terço superior da dentina, podendo ser observada uma área afetada pela cárie que não está infetada por bactérias, a dentina afetada (Da), podemos observar também uma zona, adjacente à câmara pulpar (P), na qual se depositou dentina reacional (Dr) como resposta à progressão da lesão de cárie. Retirado de Charadram et al. (2013)……... 21

Figura 6 - Diagrama esquemático do modelo clássico da teoria do movimento dentário, adaptado de Henneman et al. (2008)…… 30

Figura 7 - As diferentes reações dos tecidos periodontais, nas zonas de compressão e tensão, às forças ortodônticas. Adaptado de Li, Jacox, Little, e Ko (2018)……. 31

Figura 8 – a) Desenho ilustrativo do processo de reabsorção radicular interna; b) Aproximação da zona de reabsorção, adesão de odontoclastos à dentina mineralizada. Retirado de Haapasalo & Endal (2006)…… 42

Figura 9 - Classificação da reabsorção radicular de Malmgren. Grau 0 - ausência de reabsorção; Grau 1 - irregularidades no contorno apical, sem perde de comprimento; Grau 2 - reabsorção de até 2 mm de comprimento; Grau 3 - reabsorção de 2mm até 1/3 do comprimento radicular; Grau 4 – reabsorção superior a 1/3 do comprimento radicular. Retirado de Krishnan (2017)…… 43

Índice de tabelas

Tabela 1 - Principais características das fibras sensoriais pulpares (Fristad & Berggreen, 2016; Bae & Yoshida, 2020)….……..… 17

Tabela 2 - Características dos neuropéptidos pulpares, adaptado de Caviedes-Bucheli et al. (2008)…… 19

Tabela 3 - Resumo de alguns dos processos celulares que ocorrem em diferentes células do tecido pulpar na resposta inflamatória. Adaptado de Galler et al. (2021)…… 23

Lista de Abreviaturas

SP – Substância P

CGRP – Péptido relacionado com o gene da calcitonina

NKA – Neurocinina A

NPY – Neuropéptido Y

VIP – Péptido vasoativo intestinal

OPG – Osteoprotegerina

RANKL – Ligante do recetor ativador de fator nuclear k-B

TLR – Toll-like receptors

NLR – Nod-like receptors

CLR – Recetores de lectina tipo-C

PAMPs – Padrões moleculares associados a patógenos

DAMPs – Padrões moleculares associados a danos

PG – Prostaglandina

COX – Cicloxigenase

PGI_2 – Prostaciclina

PGE_2 – Prostaglandina E_2

TNF-α – Fator de necrose tumoral α

IL – Interleucina

TGF-β – Fator de transformação do crescimento β

RANK – Recetor ativador de fator nuclear k-B

TGFs – Fatores de crescimento transformantes

BMPs – Proteínas morfogénicas ósseas

MMPs – Metaloproteínases de matriz

TIMPs – Inibidores teciduais endógenos

CSFs – Fatores estimuladores de colónias

EPT – Teste elétrico

LDF – Laser Doppler Flowmetry

PBF – Fluxo sanguíneo pulpar

CBCT – Tomografia computadorizada de feixe cónico

AST – Aspartato aminotransferase

VEGF – Fator de crescimento endotelial vascular

ALP – Fosfatase alcalina

MMP-9 – Metaloproteínase de matriz 9

I - Introdução

O tratamento ortodôntico tem como objetivos melhorar a estética e corrigir maloclusões eliminando contactos oclusais que possam ser prejudiciais à saúde oral dos pacientes, consequentemente contribuindo para a melhoria da sua qualidade de vida relacionada com a saúde oral, no entanto, atualmente a reação ao tratamento por parte dos pacientes é cada vez mais influenciada por questões psicossociais e estéticas do que propriamente pela sua saúde oral (Healey et al., 2016). O ortodontista tem de ser capaz de encontrar um equilíbrio entre a expectativa estética do paciente e a melhoria na sua saúde oral, para isso tem de compreender quais os fatores de saúde oral que afetam a qualidade de vida do paciente (Ferrando-Magraner et al., 2019).

Para mover os dentes são aplicadas forças sobre os mesmos, que por sua vez têm efeitos na polpa, foram reportadas várias alterações pulpares associadas a tratamentos ortodônticos como alterações vasculares (Han et al., 2013; Lazzaretti et al., 2014), alterações celulares e enzimáticas (Lazzaretti et al., 2014; Veberiene et al., 2010), calcificações do tecido pulpar e formação de pedras pulpares (Ertas et al., 2017; Lazzaretti et al., 2014) e fibrose do tecido pulpar (Ramazanzadeh et al., 2009), existem também relatos de reabsorção radicular inflamatória induzida pelo tratamento ortodôntico (Brezniak & Wasserstein, 2009a, 2009b; Pandis et al., 2007).

Conforme podemos observar na Figura 1, o dente é formado por uma coroa, um colo e uma raiz, a coroa é constituída por uma camada externa, o esmalte, um tecido acelular e mineralizado de elevada dureza, e uma camada interna, a dentina, um tecido menos duro que o esmalte, também ele mineralizado, mas com conteúdo celular, sendo por isso um tecido vivo, a dentina prolonga-se para a raiz e é nesta zona revestida por cimento, um tecido celular que se assemelha ao osso. No interior da coroa e das raízes do dente existe um espaço, este tem o nome de cavidade pulpar na porção coronal e de canais radiculares na porção radicular (Seeley et al., 2003). Estes são preenchidos por um tecido que se encontra em íntimo contacto com a dentina, a polpa, que juntos formam o complexo pulpo-dentinário. A polpa é constituída por tecido conjuntivo e apresenta uma camada de odontoblastos na periferia, que são responsáveis pela dentinogénese, durante este processo os odontoblastos formam a dentina e constroem os túbulos dentinários nos quais vão residir prolongamentos destas mesmas células, os prolongamentos

odontoblásticos, tornando assim a dentina num tecido vivo e com resposta a estímulos havendo então uma relação dinâmica do complexo pulpo-dentinário (Fristad & Berggreen, 2016).

Os objetivos desta revisão são compreender quais são as alterações a nível pulpar que surgem associadas às forças aplicadas durante tratamento ortodôntico e determinar se estas são ou não permanentes. É essencial que o Médico Dentista esteja ciente das alterações, induzidas por forças ortodônticas, que possam ocorrer a nível da polpa, para que seja capaz de fazer um melhor planeamento clínico, e assim, fornecer um tratamento seguro e eficaz, e que além disso, seja capaz de atuar corretamente, em contexto clínico, perante este tipo de situações.

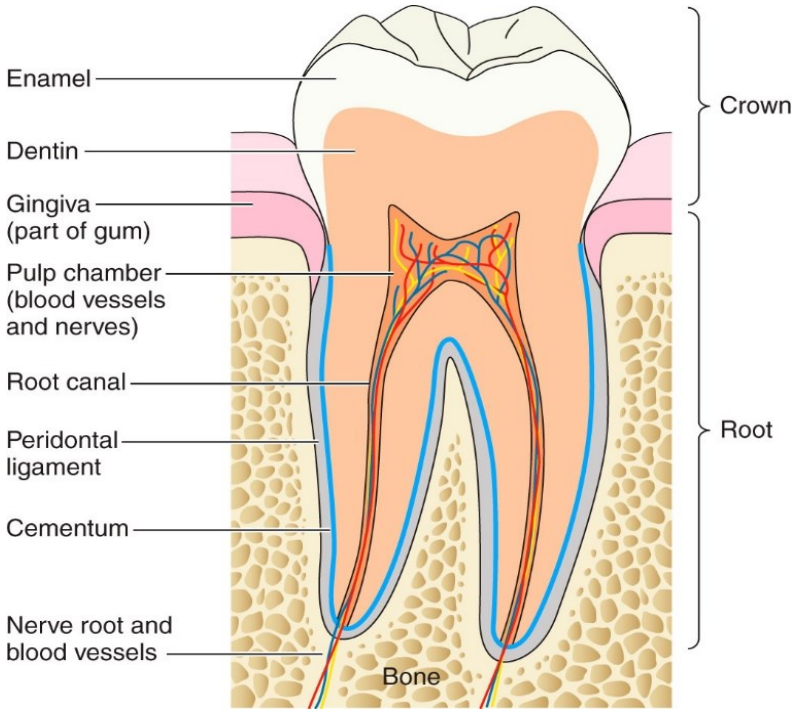

Figura 1 - Anatomia do dente. Tecidos dentários e periodontais.
Retirado de Lacruz et al. (2017).

II -Desenvolvimento

1. Polpa Dentária

1.1 Histologia da polpa dentária:

A polpa dentária é um tecido constituído por diversos tipos de células como, os fibroblastos e os odontoblastos, e células do sistema imunitário, nas quais se incluem, os linfócitos T, os macrófagos e as células dendríticas. As células pulpares estão dispostas em várias zonas, como demonstra a figura 5, a mais externa é a camada odontoblástica e está imediatamente adjacente à pré-dentina, em seguida existe uma zona pobre em células, que antecede a zona rica em células, que por sua vez contém uma grande quantidade de fibroblastos quando comparada com a região mais central da polpa, estão ainda presentes macrófagos, células dendríticas e ainda células estaminais mesenquimais indiferenciadas, o centro pulpar é constituído por tecido conjuntivo laxo, fibroblastos e por uma grande quantidade de vasos sanguíneos e nervos (Fristad & Berggreen, 2016).

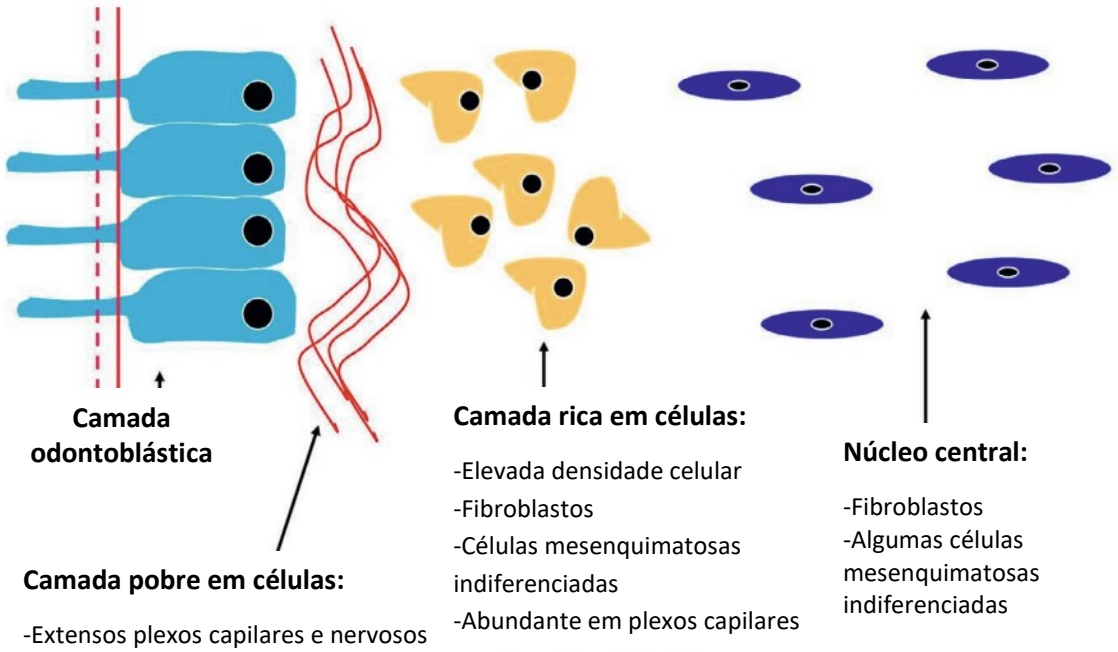

Figura 2 - Camadas do complexo pulpo-dentinário. Ilustração das diferentes camadas histológicas da polpa, camada odontoblástica, camada pobre em células, camada rica em células e núcleo central do complexo pulpo-dentinário. Retirado de Sloan (2015).

1.2 Vascularização da polpa:

A vascularização da polpa é assegurada por um sistema microcirculatório, uma vez que não estão presentes vasos de grande calibre como artérias e veias, é então constituído apenas por arteríolas e vénulas, que são responsáveis por manter a homeostasia do tecido pulpar através do transporte de O_2 e CO_2, nutrientes, hormonas e resíduos metabólicos (Hargreaves et al., 2012). A vascularização da polpa é assegurada pela artéria maxilar, de onde se ramificam a artéria alveolar inferior, responsável pelo suprimento sanguíneo dos dentes mandibulares, e ainda a artéria alveolar superior posterior e as artérias alveolar superior anterior e alveolar superior média, que se ramificam a partir da artéria infra-orbital (proveniente da artéria maxilar), que responsáveis pela vascularização dos dentes maxilares. Estes pequenos vasos passam na grande maioria pelo forâmen apical e ramificam-se do centro para a periferia, no entanto, alguns vasos de menor calibre podem aceder ao interior da polpa por meio de canais acessórios (Fristad & Berggreen, 2016; Netter, 2022).

O fluxo sanguíneo na região coronal da polpa é superior ao fluxo na região radicular, sendo que a zona de maior fluxo é a região dos cornos pulpares. Em repouso o fluxo sanguíneo pulpar é em média 0.15 a 0.60 ml/min/g de tecido, para medir o fluxo sanguíneo pulpar é possível recorrer à fluxometria de laser Doppler que consegue medir o fluxo sanguíneo através dos tecidos mineralizados do dente, mas apesar da medição do fluxo sanguíneo pulpar poder fornecer informações uteis na prática clínica, como na avaliação da vitalidade pulpar, o seu uso clínico é muito limitado devido aos custos, especificidade e sensibilidade (Fristad & Berggreen, 2016).

O sistema circulatório pulpar é capaz de responder dinamicamente, através da regulação do fluxo sanguíneo e linfático, a lesões e reações metabólicas, é ainda capaz de reagir a estímulos inflamatórios e de recrutar células do sistema imunitário. A regulação do fluxo sanguíneo na polpa é conseguida através da constrição e dilatação das arteríolas, sendo por isso, a resistência vascular, o fator determinante do fluxo sanguíneo pulpar, que por sua vez pode ser regulado por fatores metabólicos, neuronais ou hormonais (Hargreaves et al., 2012).

Apesar de geralmente se avaliar a vitalidade da polpa com recurso ao teste elétrico, este teste pode apresentar falsos positivos e falsos negativos, uma vez que a vitalidade

pulpar é determinada pela saúde do sistema circulatório, e não pela existência de fibras sensoriais funcionais, clinicamente é possível encontrar dentes necrosados, e, portanto, sem aporte sanguíneo, que, no entanto, estes ainda podem responder ao teste de sensibilidade térmico por ainda existirem fibras sensoriais do tipo C viáveis, isto acontece porque o sistema nervoso é mais resistente à autólise do que o sistema circulatório e possuí o seu corpo celular no gânglio trigeminal e não no interior da polpa, e assim num dente necrosado sem resposta ao teste térmico podemos obter um resultado positivo no teste elétrico (Abd-Elmeguid & Yu, 2009; Fristad & Berggreen, 2016).

1.3 Inervação da polpa:

A inervação da polpa inclui neurónios aferentes, responsáveis por conduzir estímulos sensoriais ao sistema nervoso central, e neurónios eferentes, que providenciam modulação neuronal da microcirculação, de reações inflamatórias e da dentinogénese (Fristad & Berggreen, 2016).

A polpa recebe fibras nervosas provenientes do nervo trigémeo (V par craniano do SNC), mais concretamente do gânglio trigeminal, bem como do gânglio cervical superior, pertencente ao sistema nervoso autónomo simpático (Hargreaves et al., 2012). A figura 3 representa esquematicamente a origem das fibras nervosas que inervam a polpa.

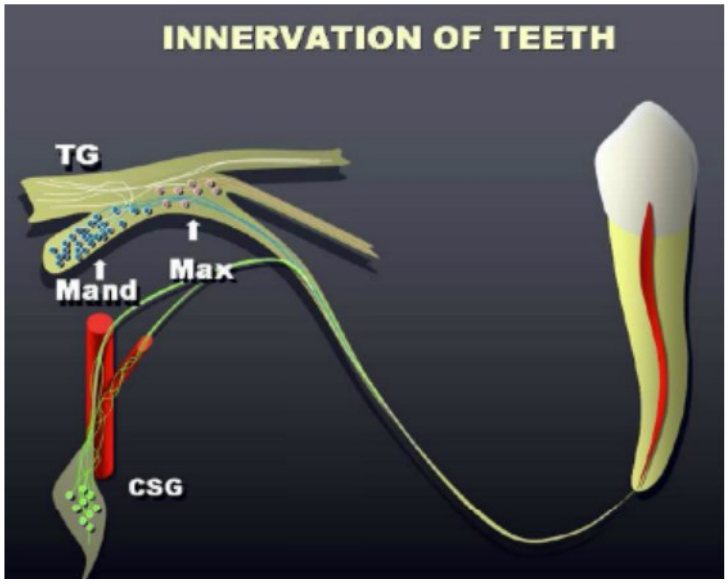

Figura 3 – As fibras sensoriais que inervam os dentes e os tecidos de suporte têm origem no gânglio trigeminal (TG). As fibras nervosas simpáticas são provenientes do gânglio cervical superior (CSG). Os neurónios que inervam a mandíbula (Mand) e a maxila (Max) localizam-se em zonas diferentes do gânglio trigeminal. Retirado de Fristad et al. (2007).

Num dente adulto, as fibras nervosas simpáticas tendem a juntar-se em torno das arteríolas no centro pulpar, a estimulação destas fibras resulta na constrição destes vasos e consequente redução do fluxo sanguíneo pulpar. As terminações neuronais das fibras simpáticas contem neurotransmissores, norepinefrina, produzida localmente nos terminais nervosos, e neuropéptidos, sintetizados no corpo do neurónio e transportados até aos terminais pelos axónios (Fristad & Berggreen, 2016).

No tecido pulpar, estão presentes dois tipos de fibras sensoriais, as fibras A mielinizadas, e as fibras C não mielinizadas, dispondo-se conforme se pode observar na figura 4. As fibras A presentes na polpa dividem-se, de acordo com o seu diâmetro e velocidade de condução em, fibras A-delta e fibras A-beta, ambas inervam os túbulos dentinários, a pré-dentina e a porção mais coronal da camada odontoblástica (Hargreaves et al., 2012), e são estimuladas pelo movimento do fluido dentinário, transmitindo uma dor aguda bem localizada, que surge rapidamente após a aplicação do estímulo. Já as fibras C concentram-se na região central da polpa dentária, se o estímulo, como o calor ou o frio, alcança esta região da polpa, as fibras C transmitem uma dor difusa e persistente, que aumenta progressivamente consoante a intensidade e a duração do estímulo, podendo irradiar pela face (Fristad & Berggreen, 2016).

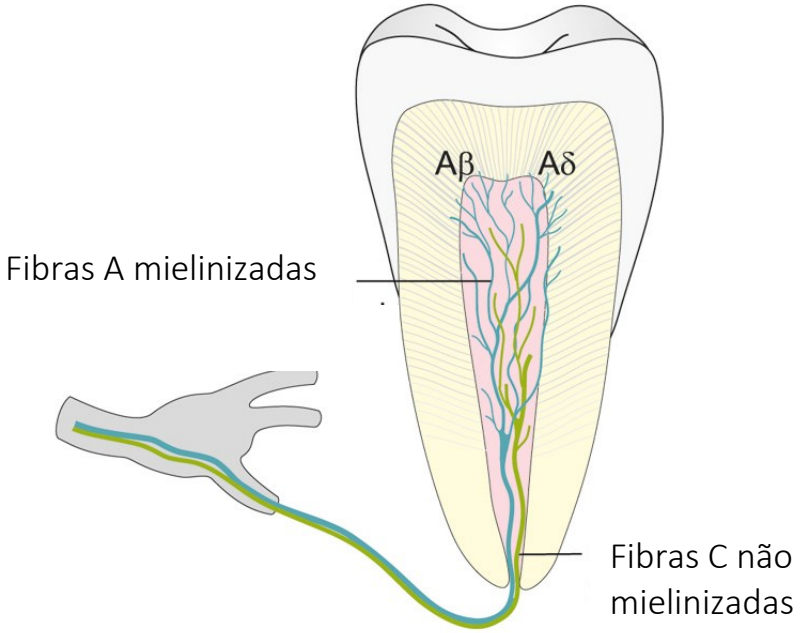

Figura 4 - Distribuição das fibras A e C na polpa. As fibras A mielinizadas estão distribuídas pela periferia da polpa, penetrando a camada interna da dentina (pré-dentina) através dos túbulos dentinários, enquanto que as fibras C não mielinizadas se concentram na região central da polpa. Retirado de Närhi et al. (2016).

A dor mediada pelas fibras C pode ser modulada por alterações do fluxo sanguíneo, pelo aumento da pressão arterial e por mediadores inflamatórios (Gopikrishna et al., 2009; Fristad & Berggreen, 2016). A Tabela 1 resume as características essenciais das principais fibras sensoriais na polpa.

Tabela 1 - Principais características das fibras sensoriais pulpares (Fristad & Berggreen, 2016; Bae & Yoshida, 2020).

Fibra	**Diâmetro**	**Velocidade de condução**	**Função sensorial**	**Limiar de estimulação**	**Localização dos terminais**
A-β	5-12 µm	30-70 m/s	Pressão	Baixo	Junção pulpo-dentinária e túbulos dentinários
A-δ	1-5 µm	6-30 m/s	Dor aguda bem localizada	Relativamente baixo	Junção pulpo-dentinária e túbulos dentinários
C	0.4-1 µm	0.5-2 m/s	Dor difusa, persistente e intensa	Relativamente alto	No tecido pulpar, principalmente em torno das arteríolas

1.4 Mecanismos na perceção dolorosa:

A perceção dolorosa envolve um sistema complexo com vários passos, começando na deteção de um estímulo nocivo, seguida do processamento desse mesmo estímulo ao nível da medula espinhal, e por fim, a perceção do que foi sentido no córtex cerebral (Fristad & Berggreen, 2016).

Na deteção, o estímulo provoca a despolarização dos nociceptores, que é suficiente para abrir os canais de sódio dependentes de voltagem e gerar um potencial de ação, podendo este ser conduzido ao sistema nervoso central, ou ainda, no sentido

antidrómico, causando a libertação de neuropéptidos proinflamatórios como a substância P (SP), péptido relacionado com o gene da calcitonina (CGRP), neurocininas, e ainda, o neurotransmissor, glutamato, nos terminais aferentes da polpa. O impulso nervoso é conduzido até ao complexo nuclear do trato espinhal trigeminal, na medula, onde é processado. Existem três subnúcleos distintos, oral, interpolar e caudal. No entanto, o subnúcleo caudal é o que recebe mais informação nociceptiva, e é ainda responsável pela modulação e transmissão de informações nociceptivas dentro do núcleo sensorial trigeminal (Hargreaves et al., 2012).

Posteriormente, a informação chega ao tálamo e é espalhada pelo córtex cerebral, é aqui que se dá a perceção dolorosa do estímulo sentido. Um ponto interessante a ter em conta, é que outros processos percetuais corticais têm influência na dor que é sentida, memórias de experiências anteriores, o medo e a ansiedade conseguem moldar a sensação dolorosa final, e transparecer uma dor mais intensa do que seria expectável de um determinado estímulo (Fristad & Berggreen, 2016).

1.5 Neuropéptidos

Os neuropéptidos são fundamentais na biologia pulpar. As fibras nervosas da polpa contém diversos neuropéptidos como a substância P (SP), o péptido relacionado com o gene da calcitonina (CGRP), a neurocinina A (NKA), o neuropéptido Y (NPY) e o péptido vasoativo intestinal (VIP) (Fristad & Berggreen, 2016).

Depois de libertados, os péptidos vasoativos causam alterações vasculares, como a vasoconstrição e a vasodilatação. Além das suas propriedades neurovasculares, os neuropéptidos, nomeadamente a substância P e a CGRP, também são mediadores inflamatórios neurogénicos, e têm por isso a capacidade de promover a inflamação, não só por vasodilatação, mas também extravasamento plasmático e recrutamento/regulação de células imunocompetentes como macrófagos, mastócitos e linfócitos (Caviedes-Bucheli et al., 2008).

Pensa-se ainda que neuropéptidos como o NPY, o CGRP, o VIP e a SP desempenham funções no que diz respeito à remodelação óssea, mais concretamente na osteogénese. Estudos indicam que tanto o VIP como o CGRP promovem a libertação de

osteoprotegerina (OPG) e inibem a libertação de ligante do recetor ativador de fator nuclear k-B (RANKL), o que sugere que estes possam ser inibidores da atividade osteoclástica (Yoo et al., 2014). As características dos neuropéptidos pulpares podem ser observadas de forma sucinta na tabela 2.

Tabela 2 - Características dos neuropéptidos pulpares, adaptado de Caviedes-Bucheli et al. (2008).

Neuropéptidos	**Localização**	**Estímulo para a libertação**	**Efeitos**
Substância P	Fibras Aδ e C	• Mecânico • Térmico • Químico • Elétrico • Cáries • Capsaicina • Mediadores inflamatórios • Bradicininas • Prostaglandinas	• Vasodilatação • Extravasamento de plasma • Estimula o sistema imunitário • Quimiotaxia • Aumenta a atividade dos macrófagos • Promove a mitose de linfócitos T • Formação de tecidos duros • Reparação de tecidos
Neurocinina A	Fibras Aδ e C		• Vasodilatação • Extravasamento de plasma • Quimiotaxia • Dor

CGRP	Fibras Aδ e C		• Vasodilatação • Extravasamento de plasma • Quimiotaxia • Supressor de linfócitos T • Dor • Promove a mitose de odontoblastos • Processos de reparação
Neuropéptido Y	Fibras simpáticas	• Stress • Elétrico • Térmico • Cáries	• Vasoconstrição • Dor • Processos de reparação
VIP	Fibras parassimpáticas	• Citocinas • Lipopolissacáridos • Óxido nítrico	• Vasodilatação • Imunomodulador • Regulação inflamatória

1.6 Agentes agressores e mecanismos de defesa da polpa

Uma das funções da polpa é defender a peça dentária de agentes agressores. Existem diversos agressores da polpa, o mais comum são os microrganismos responsáveis pela cárie dentária, que podem migrar pelos túbulos dentinários e alcançar o tecido pulpar, mas existem outros, como os agentes químicos, nos quais incluímos substâncias ácidas, adesivos dentinários e o peróxido de hidrogénio, e ainda agentes físicos, como a temperatura e traumatismos dentários provocados por acidentes, quedas e ainda por aplicação de forças mecânicas com intensidade excessiva, que podem desencadear

reações inflamatórias e eventualmente necróticas, bem como a obliteração pulpar (Fouad & Levin, 2016).

A polpa está munida de diversos mecanismos de defesa, desde logo, o fluido dentinário, que circula no interior dos túbulos fundamental à sensibilidade dentária e à deteção dolorosa a estímulos externos, a formação de dentina esclerótica, que tem como objetivo o encerramento dos túbulos dentinários impedindo a progressão de agentes agressores, a formação de dentina reacional (figura 5), que é produzida com o intuito de afastar o tecido pulpar da lesão de cárie, e por fim, as reações inflamatórias e imunológicas (Farges et al., 2015; Galler et al., 2021).

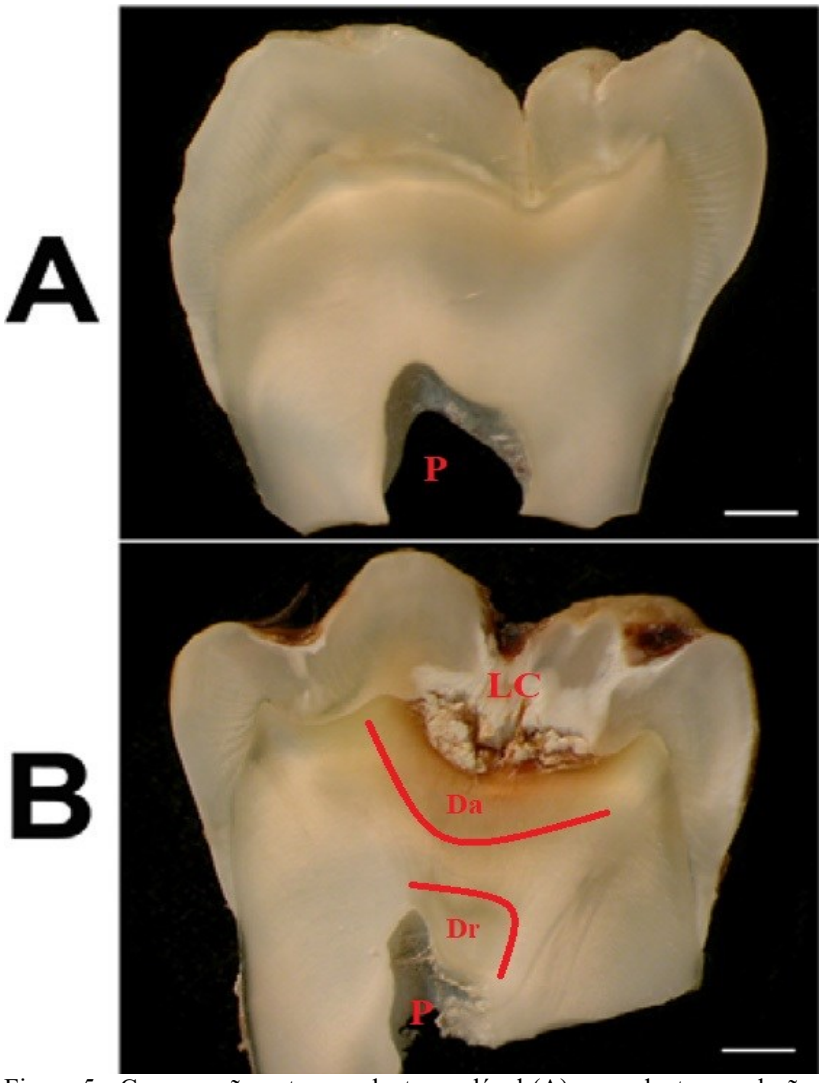

Figura 5 - Comparação entre um dente saudável (A) e um dente com lesão de cárie (B). No dente B a lesão de cárie (LC) atingiu o terço superior da dentina, podendo ser observada uma área afetada pela cárie que não está infetada por bactérias, a dentina afetada (Da), podemos observar também uma zona, adjacente à câmara pulpar (P), na qual se depositou dentina reacional (Dr) como resposta à progressão da lesão de cárie. Retirado de Charadram et al. (2013).

1.7 Resposta inflamatória

A resposta inflamatória é uma reação do organismo provocada por uma infeção ou por uma lesão nos tecidos, que envolve a uma cadeia de respostas organizadas e dinâmicas, incluindo vasodilatação e distribuição coordenada de componentes sanguíneos (plasma e leucócitos) ao local de infeção/lesão (Abdulkhaleq et al., 2018).

O aumento de células do sistema imune na polpa inflamada é notório, e pode ser observada a libertação de biomoléculas, esta resposta molecular pode preceder a resposta celular, sugerindo que moléculas sinalizadoras são secretadas pelas células hospedeiras da polpa antes do recrutamento e ativação celular (Zanini et al., 2017).

A presença de um agente indutor de inflamação ativa sensores especializados, que por sua vez levam à produção de mediadores inflamatórios específicos, estes alteram o estado funcional dos tecidos para que os mesmos se adaptem às condições criadas pelo indutor inflamatório, a esta sequência chamamos de via sinalizadora. Existem várias vias de sinalização da resposta inflamatória. Os recetores de reconhecimento de padrões (PRR), dos quais fazem parte os *toll-like receptors* (TLR), os *nod-like receptors* (NLR) e os recetores de lectina tipo-C (CLR), são uma família de recetores capaz de reconhecer padrões moleculares associados a patógenos (PAMPs) e padrões moleculares associados a danos (DAMPs) e dar início a uma resposta inflamatória. Ao contrário das PAMPs que têm origem patogénica, as DAMPs, são substâncias endógenas, libertadas quando as células sofrem danos (Zhang & Ning, 2021).

As duas maiores alterações no tecido pulpar durante a resposta inflamatória aguda são o aumento do fluxo sanguíneo e o aumento da permeabilidade dos capilares, que têm como consequência o extravasamento de plasma. Esta maior permeabilidade vascular permite que os leucócitos e as proteínas plasmáticas se desloquem dos capilares para a zona da inflamação para desempenharem funções de neutralização, diluição e fagocitose de forma a eliminar a causa e a reparar os danos (Fouad & Levin, 2016). A tabela 3, sumariza os processos celulares que ocorrem na resposta inflamatória, existentes em diferentes células da polpa dentária, desde o reconhecimento do estímulo e ativação de vias sinalizadoras, às moléculas libertadas como resposta e os seus efeitos nos tecidos (Galler et al, 2021).

Tabela 3 - Resumo de alguns dos processos celulares que ocorrem em diferentes células do tecido pulpar na resposta inflamatória. Adaptado de Galler et al. (2021).

	Células estaminais	**Rede neurovascular**	**Fibroblastos**	**Odontoblastos**
Ativação	Reconhecimento de PAMPs pelos PRRs: TLR1-10; Ativação pelos macrófagos e quimiocinas.	IL-6	Reconhecimento de PAMPs pelos PRRs: TLR2-5, NOD1 e NOD2.	Reconhecimento de PAMPs pelos PRRs: TLR1-6, TLR9.
Moléculas produzidas	VEGF	Óxido nítrico sintase endotelial e neuronal (NOSe e NOSn); Neuropéptidos: SP, VIP, CGRP, NPY.	Quimiocinas; Componentes do complemento; Metaloproteínase 9 (MMP9); Óxido nítrico sintase induzível (NOSi); IL1-α, IL-1β, IL-4, IL-6, IL-8, IL-10 e TNF-α.	Quimiocinas; TNF-α, IL1-α, IL-1β, IL-4, IL-6, IL-8 e IL-10; Neuropéptidos e fatores neurotróficos.
Efeitos	Angiogénese; Diferenciação de células estaminais; Formação de dentina.	**NO**: vasodilatação, angiogénese, neuroprotecção, e apoptose e necrose em altas concentrações; **Peroxinitrito**: Formação de dentina; **Neuropéptidos**: inflamação neurogénica e formação de dentina; **VEGF**: permeabilidade vascular, angiogénese.	Produção de citocinas pró-inflamatórias e componentes do complemento; Recrutamento celular e extravasamento; Diferenciação celular: Linfócitos T; Produção de anticorpos; Direcionamento do crescimento de nervos.	Produção de citocinas pró e anti-inflamatórias; Quimiotaxia; Recrutamento e maturação de células dendríticas; Diferenciação de macrófagos.

Mecanismo de defesa	Formação de dentina; Modulação imunológica.	Aumento de pressão intrapulpar e permeabilidade vascular; Migração de células imunes; Crescimento de fibras nervosas.	Secreção de proteína de ligação ao lipopolissacárido (LBP); Formação do complexo de ataque à membrana (CAM); Formação de dentina.	Produção de péptidos de defesa do hospedeiro; Secreção de LBP; Produção de dentina terciária.

2. Movimento Ortodôntico

2.1 Forças ortodônticas e ortopédicas:

As forças ortodônticas são forças que atuam sobre o ligamento periodontal e sobre o osso alveolar, enquanto as forças ortopédicas atuam na porção basal do osso dos maxilares, estas forças diferem na sua intensidade, duração, ponto(s) de aplicação e direção do vetor (Graber et al, 2017).

Existem dois tipos de forças, as contínuas e as intermitentes, a ortodontia fixa contemporânea é baseada na aplicação de forças contínuas leves, já a ortodontia removível é baseada na aplicação de forças intermitentes, ou seja, que atuam durante curtos períodos de tempo, por meio de dispositivos removíveis como os aparelhos funcionais (Graber et al, 2017). Contudo, uma força contínua pode ser interrompida, dando origem a um outro conceito, forças contínuas interrompidas, isto acontece quando uma força contínua perde o seu efeito e necessita de reativação. Na prática clínica as forças contínuas interrompidas podem apresentar vantagens uma vez que os tecidos têm tempo de se reorganizar, isto favorece novas alterações dos tecidos quando a força é ativada novamente (Graber et al, 2017).

2.2 Biomecânica do movimento dentário

2.2.1 Mediadores biológicos da remodelação óssea

a) Prostaglandinas

As prostaglandinas (PGs), são um produto metabólico do ácido araquidónico por ação da família de enzimas cicloxigenase (COX). A família das cicloxigenases é constituída pela COX-1, isoforma encontrada em quase todos os tecidos, que é expressa de forma contínua, sem depender de estímulos e induz a produção de prostaglandinas envolvidas em processos como a proteção de células estomacais, a regulação do fluxo sanguíneo nos rins, e ainda a formação de tromboxano A_2, e também pela COX-2, a isoforma induzível, a sua disponibilidade é limitada em condições basais, a sua síntese é ativada em tecidos inflamados, pela ação de citocinas, lipopolissacáridos e fatores de

crescimento para a produção de prostaglandinas pró-inflamatórias e de prostaciclinas (PGI_2) vasodilatadoras (Fristad & Berggreen, 2016).

A prostaglandina E_2 (PGE_2) atua como vasodilatadora, aumenta a permeabilidade vascular e as propriedades quimiotáticas, e ainda estimula a formação de osteoclastos, aumentando a reabsorção óssea. Estudos indicam que a expressão de prostaglandinas está aumentada no ligamento periodontal e no osso alveolar durante o tratamento ortodôntico (Yamaguchi & Fukasawa, 2021).

b) Citocinas

As citocinas são proteínas secretadas na resposta inflamatória, que atuam como sinalizadoras entre células do sistema imune. Citocinas como o fator de necrose tumoral α (TNF-α), as interleucinas (ILs), IL-1β, IL-6 e IL-17, o fator de transformação do crescimento β (TGF- β) são apenas algumas das citocinas envolvidas nas complexas vias de sinalização inflamatória da remodelação óssea. (Yamaguchi & Fukasawa, 2021). A variante β da IL-1, está particularmente envolvida na inflamação e é estimulante da reabsorção óssea, estudos indicam que é produzida por macrófagos e neutrófilos, estando a sua concentração aumentada no tecido gengival inflamado. Estudos in vitro mostraram que a IL-1β estimula a produção de IL-6 em células do ligamento periodontal, esta citocina induz a reabsorção óssea e pensa-se ainda que esteja envolvida na destruição de tecidos periodontais. A IL-17 é produzida por linfócitos T ativos, esta citocina é um importante mediador de doenças autoimunes e indutora da diferenciação de osteoclastos a partir de monócitos (Yamaguchi & Fukasawa, 2021).

O TNF-α tem a capacidade estimular a produção de outras citocinas inflamatórias, bem como de outras proteínas inflamatórias de fase aguda, contribuindo assim para a iniciação da inflamação e da reabsorção óssea, além disso tem ainda propriedades angiogénicas capazes de aumentar a vasculatura local (Yamaguchi & Fukasawa, 2021).

O sistema RANKL/RANK/OPG é um dos grandes intervenientes da remodelação óssea. O ligante do recetor ativador de fator nuclear k-B (RANKL) é uma citocina pertencente à família dos TNFs, secretada por células inflamatórias, que é essencial para a osteoclastogenese. A presença de PGE2 e de citocinas pró-inflamatórias induz a

expressão de RANKL por parte dos linfócitos T, que se liga ao recetor ativador de fator nuclear k-B (RANK), estimulando assim a diferenciação de osteoclastos e aumentando a reabsorção óssea (Baloul, 2016; Jeon et al., 2021). A osteoprotegerina (OPG) é uma proteína solúvel secretada por osteoblastos, pertencente à família de recetores de fatores de necrose tumoral, que compete com o RANK pelo seu ligante, o RANKL, sendo por isso um fator-chave na inibição da diferenciação e atividade de osteoclastos, reduzindo a atividade reabsortiva (Enhos et al., 2013). Ao contrário da RANKL, cuja expressão é estimulada pela PGE2, a produção de OPG é inibida por esta mesma prostaglandina (Yamaguchi & Fukasawa, 2021). Estudos in vitro, indicam que forças compressivas aumentam a secreção de RANKL e diminuem a secreção de OPG em células do ligamento periodontal (Nishijima et al., 2006).

c) Fatores de crescimento transformantes

Os fatores de crescimento transformantes (TGFs) são uma família de proteínas com contribuição em vários processos biológicos. No contexto do movimento dentário, o TGF-β é, desta família, a molécula com efeitos mais notórios, uma vez que participa na sinalização de diversos processos celulares como a migração, a proliferação e a diferenciação celular. No lado de tensão a sua expressão é substancialmente maior do que no lado de compressão, aqui o TGF-β tem a função de regular a diferenciação osteoblástica. Existem outros TGFs envolvidos nos processos de remodelação óssea do movimento dentário, nomeadamente as proteínas morfogénicas ósseas (BMPs), que induzem a formação de novo osso através da diferenciação e regulação osteoblástica. também fator de crescimento nervoso (Galler et al, 2021).

d) Metaloproteínases de matriz

As metaloproteínases de matriz (MMPs) são enzimas com capacidade para degradar componentes da matriz extracelular, o que as torna numa molécula de elevada importância nos processos de remodelação de tecidos tanto ósseos como do ligamento periodontal. Existem várias MMPs, cada uma é especializada em degradar diferentes componentes da matriz extracelular e, por isso, dividem-se em colagenases, gelatinases, estromelisinas, as MMPs associadas à membrana e um grupo de MMPs diversas

(Canavarro et al., 2012). Diversas MMPs participam em processos proteolíticos durante o movimento dentário ortodôntico, as colagenases incluem a MMP-1, a MMP-8 e a MMP-13, cuja função passa por clivar o colagénio intersticial do tipo I, II, III, VII, X e ainda outras moléculas da matriz extracelular, do grupo das gelatinases intervém a MMP-2, responsável por digerir gelatinas e moléculas de colagénio desnaturadas, a MMP-3 é uma estromelisina que está encarregue de degradar colagénio não intersticial do tipo III, IV, V, IX, X e XI e uma série de moléculas da matriz extracelular, do grupo das matrilisinas, a MMP-7, tem a função de degradar fibrinogénio, fibronectina e colagénio do tipo I, III, IV, V, IX, X, XI, para terminar a MMP-12, também conhecida como elastase de macrófagos, atua de forma semelhante à MMP-3 mas de forma exclusiva ao colagénio do tipo I e IV (Elgezawi et al., 2022).

Estas enzimas podem ser inibidas por inibidores endógenos e exógenos. Os inibidores teciduais endógenos (TIMPs) regulam a expressão e função das MMPs, atuando coordenadamente para regular a remodelação dos tecidos periodontais. Os inibidores exógenos incluem compostos sintéticos e naturais capazes de inibir a atividade proteolítica das MMPs, substâncias como a clorexidina, os fluoretos, o etanol e ainda o chá-verde são exemplos de inibidores exógenos das MMPs (Elgezawi et al., 2022).

A regulação anormal das concentrações de MMPs e TIMPs nos tecidos está muitas vezes associada a processos patológicos, tornando-as potenciais biomarcadores de doenças (Elgezawi et al., 2022).

2.3 Modelo clássico do movimento dentário

A aplicação de forças ortodônticas provoca uma série de reações nos tecidos de suporte do dente, o osso alveolar sofre uma remodelação que é mediada pelo ligamento periodontal, esta remodelação é o que permite que os dentes se movam (Proffit et al., 2013).

O modelo clássico do movimento dentário (Figura 6) baseia-se na teoria da pressão-tensão, esta relaciona o movimento dos dentes com alterações no ligamento periodontal e no osso alveolar, que surgem como resposta a forças de compressão e tensão exercidas nestes tecidos (Henneman *et al.,* 2008).

Após a aplicação de uma força ortodôntica, o dente movimenta-se dentro do alvéolo, na direção do vetor da força, isto acontece porque há deformação do ligamento periodontal, a compressão e a tensão em diferentes áreas do ligamento, ativam mecanorrecetores que promovem a libertação de citocinas, prostaglandinas e outros mediadores químicos, simultaneamente, o fluxo sanguíneo diminui nas zonas de compressão, levando a alterações químicas no ambiente, como a diminuição da concentração de O_2, o aumento da concentração de CO_2, e ainda a libertação de prostaglandinas e citocinas, que afetam a atividade celular de diferentes formas nas zonas de compressão e de tensão. Estes mediadores promovem a degradação do ligamento, na área de compressão, e a síntese de nova matriz extracelular do ligamento, na área de tensão, através da diferenciação e da regulação da atividade celular. (Henneman *et al.,* 2008; Li, Jacox, et al., 2018).

Além do ligamento periodontal, também o osso alveolar reage às forças aplicadas no dente, que provocam o fluxo de fluido canalicular, induzindo os osteócitos a produzir mediadores químicos (figura 7). Os mediadores libertados por osteócitos, osteoblastos e fibroblastos resultam numa série de processos celulares. No lado de tensão do ligamento, promovem a diferenciação e ativação de osteoblastos responsáveis pela formação de novo osso alveolar, enquanto que no lado de compressão, estimulam a diferenciação e a atividade osteoclástica (Henneman *et al.,* 2008).

Os osteócitos do osso alveolar, em conjunto com os osteoblastos e os fibroblastos do ligamento, produzem mediadores de uma resposta inflamatória estéril, como fatores estimuladores de colónias (CSFs) e RANKL, com o intuito de estimular a diferenciação celular e a atividade osteoclástica, e ainda OPG, que reduz a diferenciação osteoclástica por competir com o RANKL pelo seu recetor, RANK (Henneman *et al.,* 2008).

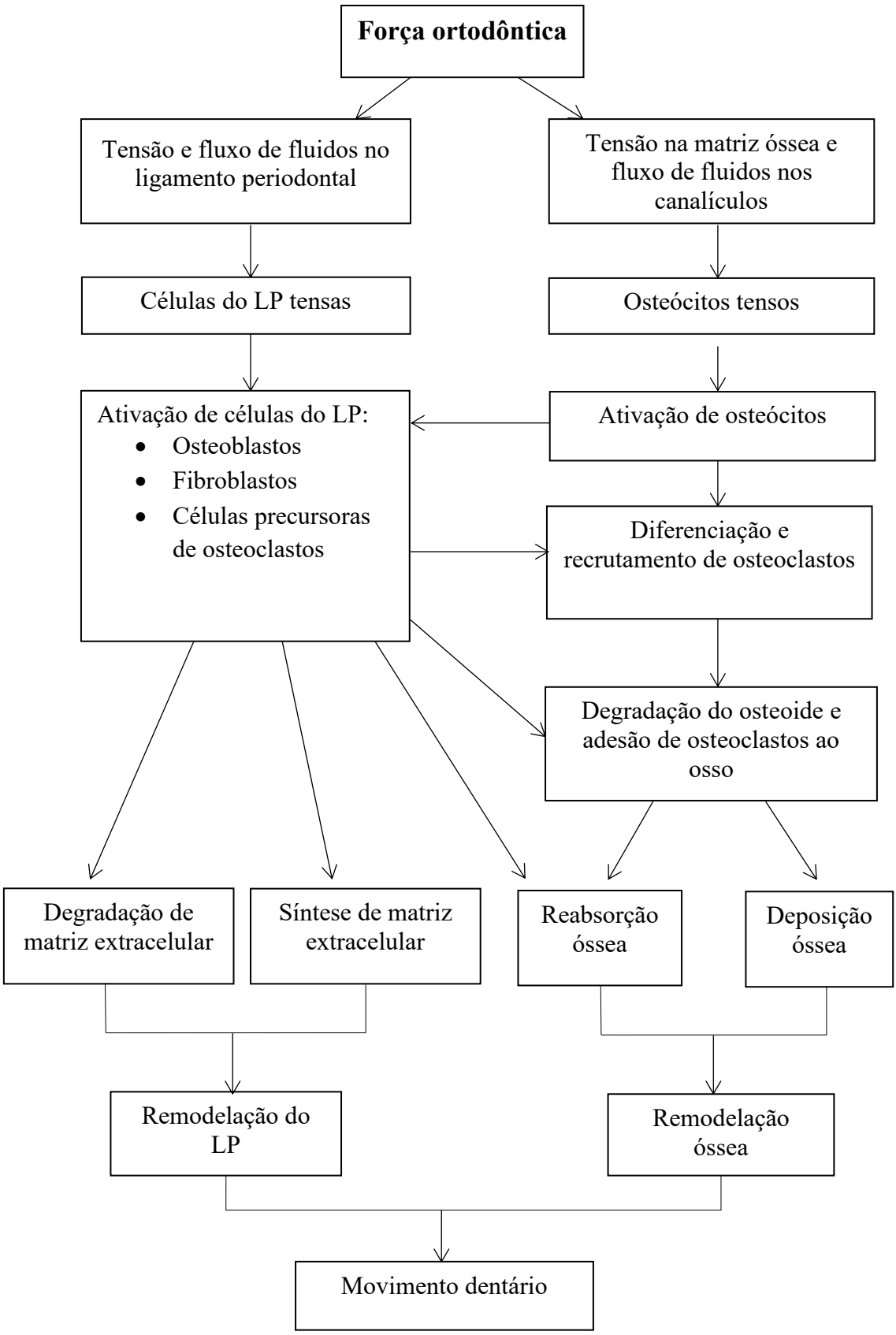

Figura 6 - Diagrama esquemático do modelo clássico da teoria do movimento dentário, adaptado de Henneman et al. (2008).

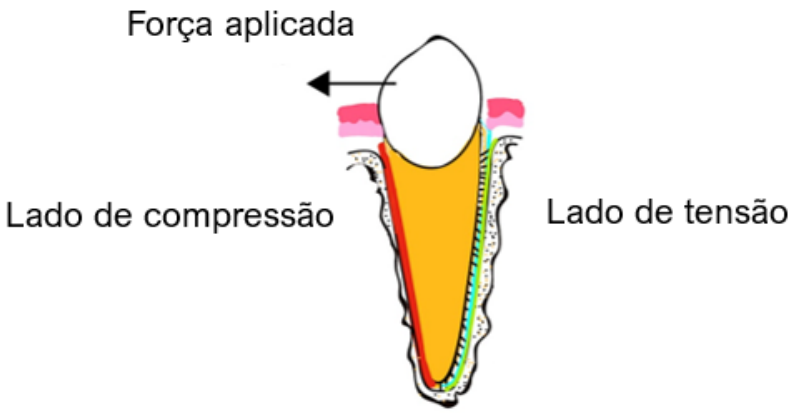

	Compressão	Tensão
Aumento	Cox2 → PGE_2 → RANKL, M-CSF TNFα MMPs eNOS → NO IL-1β	IL-10 → OPG TGFβ TIMPs iNOS → NO
Diminui	OPG	RANKL
Resultado	↑ Osteoclastos ↑ Reabsorção ↓ Deposição	↓ Osteoclastos ↓ Reabsorção ↑ Deposição

Figura 7 - As diferentes reações dos tecidos periodontais, nas zonas de compressão e tensão, às forças ortodônticas. Adaptado de Li, Jacox, Little, e Ko (2018).

Numa primeira instância, os osteoblastos têm de degradar o osteoide com recurso à atividade das MMPs, para que os osteoclastos possam aderir ao osso. Depois de aderidos, os osteoclastos sofrem alterações morfológicas e só em seguida podem dar início ao processo de reabsorção, no qual os osteoclastos libertam iões de hidrogénio para dissolver, não só a matriz inorgânica, mas também enzimas, como as MMPs, assim, tanto o ligamento periodontal como o osso alveolar são degradados. Simultaneamente ocorrem processos de formação, tanto de osso, como de ligamento. No lado de tensão, os osteoblastos são responsáveis por produzir nova matriz extracelular, que vai, posteriormente, ser mineralizada através da precipitação de iões de cálcio e fosfato presentes na matriz, enclausurando-os no processo e dando origem a novos osteócitos. A formação de novo osso dá-se a uma velocidade inferior à de reabsorção óssea, o que possivelmente explica o espessamento da área radiográfica do ligamento periodontal observada durante o movimento dentário ortodôntico (Li, Zhan, et al., 2021).

2.4 Magnitude de força ideal para o movimento dentário ortodôntico

A magnitude de força ideal para o movimento dentário ortodôntico (OTM) é descrita como a força mais leve capaz de induzir uma resposta máxima ou quase máxima, isto é, uma força capaz de mover o dente pelo osso alveolar através da remodelação óssea e do ligamento periodontal, que quando é excedida resulta no aumento do risco de efeitos adversos, como a reabsorção radicular apical externa e a hialinização excessiva, e também num maior desconforto para o paciente e uma menor eficiência clínica. A hialinização é inevitável no OTM, no entanto, se a magnitude da força for suficiente para impedir completamente o aporte sanguíneo de uma determinada área do ligamento periodontal, então esta porção do tecido torna-se mesmo avascular, e quanto maior for esta área maior será o atraso na iniciação do OTM, uma vez que a diferenciação de osteoclastos no ligamento periodontal se torna impossível, desta forma o processo de reabsorção só acontece numa fase mais tardia (Theodorou et al., 2019).

Uma revisão sistemática de Theodorou et al. (2019), procurou identificar o intervalo de força ideal, através da comparação da taxa de OTM em humanos submetidos a tratamento ortodôntico com aparelhos fixos completos, aplicando diferentes magnitudes de força devidamente quantificadas, foram ainda avaliadas como resultado secundário a dor e a reabsorção radicular apical externa. Este estudo concluiu que há um nível de evidência fraco a moderado de que o intervalo de forças entre 50 cN e 100 cN seja o ideal para uma melhor taxa de OTM, maior conforto do paciente, e para potencialmente exibir menos efeitos adversos.

Atualmente é aceite que a taxa de OTM é influenciada por diversas variáveis independentes da magnitude da força, e que só por si, estas sejam capazes de provocar diferenças significativas entre estudos semelhantes que não as tenham em consideração, complicando assim, a obtenção de resultados mais concretos quanto ao intervalo de forças ideal. Por este motivo, é muito importante que se compreendam melhor quais são os fatores que influenciam o OTM, permitindo efetuar tratamentos mais personalizados a cada paciente (Theodorou et al., 2019).

3. Alterações pulpares induzidas pelo tratamento ortodôntico

A aplicação de forças ortodônticas, ativam uma série de processos biológicos que afetam, não só os tecidos de suporte dos dentes, mas também o tecido pulpar. Fatores como a duração, a intensidade, a distribuição e a direção da força influenciam a magnitude das alterações pulpares (Vitali et al., 2022).

Já vários estudos observaram alterações no fluxo sanguíneo pulpar, na resposta a testes de sensibilidade, na expressão e atividade de diferentes enzimas e neuropéptidos e ainda na morfologia e histologia pulpar (Huokuna et al., 2022).

É essencial que o tecido pulpar não seja danificado pelo tratamento ortodôntico, e o médico dentista tem de ser responsável pela monitorização e preservação da vitalidade e da saúde pulpar durante todo o tratamento e follow-up, compete-lhe ainda, à luz da evidência disponível atualmente, entender os limites seguros na aplicação de forças nas peças dentárias, de modo a minimizar o risco de iatrogenia (Huokuna et al., 2022).

3.1 Alterações no fluxo sanguíneo pulpar

A vitalidade pulpar é um indicador de saúde pulpar. É essencial que o status pulpar seja monitorizado no decurso do tratamento ortodôntico, no entanto, o médico dentista apenas dispõe de métodos indiretos para avaliar a vitalidade pulpar (Huokuna et al., 2022).

A vitalidade da polpa pode ser avaliada através do teste elétrico (EPT) e dos testes térmicos, no entanto, o resultado destes testes obtém-se por extrapolação da resposta a uma corrente elétrica, no caso do EPT, ou à variação de temperatura, como é o caso dos testes térmicos. Existe outro método para avaliar a vitalidade pulpar, o Laser Doppler Flowmetry (LDF), um método não invasivo e bastante preciso de avaliar o fluxo sanguíneo pulpar, que utiliza a variação de frequência (Doppler Shift) da luz que é refletida de volta pelos eritrócitos em circulação (Huokuna et al., 2022; Vitali et al., 2022).

A diminuição do fluxo sanguíneo pulpar (PBF) foi observada, em todos os tipos de movimento ortodôntico, e é uma alteração consensual entre autores. O fluxo sanguíneo diminui imediatamente após a aplicação das forças ortodônticas, esta redução é considerada uma consequência direta da compressão mecânica dos vasos sanguíneos que entram no tecido pulpar através do forâmen apical ou de canais acessórios enquanto o dente é deslocado dentro do alvéolo, promovendo assim uma constrição e consequente redução do fluxo sanguíneo. Apesar da redução do PBF ser observada em todos os tipos de movimento, as forças intrusivas são vistas como as mais prováveis de causar reduções mais severas do PBF, uma vez que é o vetor de força que promove um deslocamento que tem significativamente mais impacto na região apical, e devem ser aplicadas com precaução acrescida de modo a evitar uma constrição excessiva do fluxo sanguíneo e respetivas consequências. Além da direção e sentido do vetor da força, também a intensidade da mesma influencia a severidade da redução do PBF, sendo que quando maior a intensidade da força, maior será a constrição dos vasos sanguíneos e consequentemente maior será a redução do PBF (Huokuna et al., 2022; Scherer et al., 2022; Vitali et al., 2022).

A redução do PBF provou ser transitória e é seguida por uma recuperação gradual no decurso do tratamento, que varia entre estudos, dentes sob o efeito de forças contínuas leves e moderadas reagiram bem e retomaram a atividade vascular fisiológica pulpar, na maioria dos casos, até 3 semanas após o tratamento ortodôntico. Foram observadas algumas diferenças na redução e no restabelecimento do PBF (Huokuna et al., 2022; Scherer et al., 2022; Vitali et al., 2022). Parece haver um gradiente idade-dependente, no qual indivíduos mais novos recuperam os valores basais do PBF mais rapidamente que indivíduos mais velhos, esta diferença pode estar relacionada com a deposição de dentina secundária, um processo fisiológico que decorre com o envelhecimento, que pode levar a um estreitamento gradual do forame apical, promovendo assim alterações mais severas do PBF e uma recuperação mais lenta (Huokuna et al., 2022; Scherer et al., 2022). Também foram observadas diferenças entre molares e os restantes dentes, anteriores e pré-molares, um estudo de Vitali et al. (2022) observou um restabelecimento dos valores basais do PBF mais lento em molares quando comparados às restantes peças dentárias. Pré-molares e os restantes dentes anteriores recuperaram o PBF fisiológico em períodos que variaram entre 72h e 3 semanas, no entanto, o PBF em molares atingiu os valores basais ao fim de 3 meses. Os molares possuem um forâmen apical mais estreito do que

os restantes dentes, o que pode ser responsável por uma constrição dos vasos sanguíneos mais acentuada nos molares e por um período de recuperação mais longo, à semelhança do que acontece com o estreitamento do forâmen em indivíduos mais velhos, devido à deposição de dentina secundária gradual com o envelhecimento. Seguindo a mesma lógica das situações anteriores, um estudo de Huokuna et al. (2022) verificou que dentes imaturos com o orifício apical mais largo sofreram uma menor redução do PBF e tiveram um período de recuperação mais breve.

3.2 Alterações histológicas

Estudos recentes têm vindo a reportar diversas alterações histológicas que se pensam estarem relacionadas com o tratamento ortodôntico, desde logo a formação de tecido fibrótico, alterações vasculares como a dilatação e a congestão, vacuolização, rutura da camada odontoblástica e da camada de pré-dentina, e ainda a formação de calcificações pulpares (Huokuna et al., 2022).

Estudos histológicos recentes mostram que existe uma redução da densidade celular pulpar com a idade, incluindo uma redução da quantidade de odontoblastos por apoptose e ainda alterações morfológicas, como a deposição de dentina secundária, que podem diminuir a capacidade da polpa resistir a situações de stress extremo e que se pensam estar associadas aos eventos apoptóticos anteriormente relatados, uma vez que estes perturbam o equilíbrio dos iões de cálcio e fósforo do fluido extracelular dentro dos túbulos dentinários (Scherer et al., 2022; Yan et al. 2022). Um estudo de Venkatesh et al. (2014), utilizou tomografia computadorizada de feixe cónico (CBCT) para observar o volume pulpar de um grupo de indivíduos submetidos a tratamento ortodôntico durante 17-18 meses. A diferença observada entre o grupo de estudo (submetido a tratamento ortodôntico) e o grupo de controlo foi significativa, ambos os grupos revelaram reduções da volumetria pulpar, como era expectável, uma vez que a deposição de dentina secundária é um processo natural e que decorre gradualmente com o envelhecimento, no entanto, esta diferença entre os dois grupos foi interpretada como uma consequência da deposição de dentina terciária, que ocorre como resposta a um estímulo externo. É especulado que tanto o tipo como a magnitude da força possam representar um risco acrescido de eventos apoptóticos e de deposição de dentina com consequente diminuição

da densidade celular e do volume da polpa, se aplicadas por um período de tempo prolongado (Scherer et al., 2022; Yan et al. 2022).

A fibrose pulpar observada foi normalmente assintomática. Esta é uma condição crónica que, geralmente, resulta de um estímulo de baixa intensidade que perdura por muito tempo, como é o caso do trauma oclusal ou do tratamento ortodôntico prolongado. Como mecanismo de defesa a agressores externos dá-se uma resposta inflamatória na polpa, a severidade e duração desta inflamação é decisiva na manutenção da vitalidade pulpar e pode resultar em alterações na polpa como a formação de tecido fibrótico (Vitali et al., 2021).

A formação de calcificações pulpares é um processo no qual minerais como o cálcio se depositam no tecido pulpar, formando nódulos calcificados ou pedras pulpares. Os fatores etiológicos para a formação destas calcificações ainda não foram inteiramente decifrados, no entanto, têm vindo a ser associadas a trauma, inflamação crónica. Estudos mostram um aumento na formação de calcificações pulpares de 1.56% a 6.5% após o tratamento com ortodontia fixa (Vitali et al., 2022). Porém, estes estudos não têm em conta fatores como a idade, histórico de traumas e hábitos parafuncionais como o bruxismo e por esse motivo não podem ser retiradas conclusões quanto à possível interferência do tratamento ortodôntico na formação de calcificações pulpares (Scherer et al., 2022; Vitali et al., 2022).

Os eventos vasculares observados foram ténues e não promoveram a degeneração pulpar. A congestão e dilatação de vasos sanguíneos, o aparecimento de pequenos focos hemorrágicos e a infiltração de células inflamatórias foram fenómenos observados, no entanto, não houve comprometimento da integridade pulpar (Vitali et al., 2021).

Foi observada angiogénese através do número de microvasos e da sua área na polpa em dentes movidos ortodonticamente. A angiogénese refere-se ao processo de formação de novos vasos sanguíneos a partir de capilares pré-existentes e é um processo essencial na regeneração pulpar, sendo responsável pela formação da maioria dos vasos sanguíneos formados em condições patológicas, é iniciada por uma quebra no suprimento de oxigénio e nutrientes aos tecidos, estando alinhado com a quebra existente do fluxo sanguíneo pulpar após a aplicação de forças ortodônticas (Vitali et al., 2021).

3.3 Alterações enzimáticas

O tratamento ortodôntico também tem vindo a ser associado a diversas alterações nas concentrações de enzimas, neuropéptidos e outros fatores tecidulares, nomeadamente o aumento dos níveis de aspartato aminotransferase (AST), fator de crescimento endotelial vascular (VEGF), substância P (SP) e péptido relacionado ao gene da calcitonina (CGRP), e ainda a diminuição dos níveis de fosfatase alcalina (ALP) (Huokuna et al., 2022; Scherer et al., 2022; Vitali et al., 2021).

A AST é uma enzima intracelular, que é libertada em ambiente extracelular após a morte da célula, níveis elevados desta enzima podem ser considerados como um marcador de danos teciduais. Foi observado um aumento transitório nos níveis de AST em dentes movidos ortodonticamente, que são comparáveis aos níveis de AST em dentes com pulpite reversível (Vitali et al., 2021).

O VEGF é uma proteína fundamental na estimulação do crescimento de novos vasos sanguíneos a partir de vasos sanguíneos existentes, num processo mencionando anteriormente, a angiogénese. O aumento gradual da concentração de AST e VEGF pode ser considerada como um indicador de um aumento da apoptose de osteoblastos e da redução dos níveis de oxigénio e da respiração pulpar pouco tempo após a aplicação de forças ortodônticas, no entanto, pode também ser indicativo da proliferação de osteoclastos e processos mitóticos induzidos pelo movimento dentário (Huokuna et al., 2022; Scherer et al., 2022).

A redução verificada nos níveis de ALP pode ser atribuído a danos e apoptose de células envolvidas na síntese desta enzima, sendo este achado consistente com as alterações histológicas que ocorrem no tecido pulpar, mais concretamente com a degeneração odontoblástica (Scherer et al., 2022).

Vários estudos referem o aumento das concentrações de SP, CGRP e outros neuropéptidos. A SP e a CGRP são neuropéptidos libertados pelos neurónios pulpares na presença de vários tipos de estímulos nocivos, um aumento nos níveis destes neuropéptidos foi observado depois da aplicação de forças ortodônticas, o que pode sugerir que estas possam ser lesivas para a polpa quando não controladas, uma vez que o aumento da concentração destes fatores pode desencadear vasodilatação, edema, ativação do sistema imunitário e recrutamento de células inflamatórias para a polpa, corrompendo

assim a homeostasia do tecido pulpar (Huokuna et al., 2022; Scherer et al., 2022; Vitali et al., 2021).

O aumento de AST, VEGF e de neuropéptidos em geral tem sido associado a condições inflamatórias e hipóxia, coincidente com a redução do PBF, sugerindo assim que as forças ortodônticas provocam uma ligeira reação inflamatória no tecido pulpar e não apenas nos tecidos de suporte do dente (Huokuna et al., 2022).

Um estudo de Han et al. (2020), observou um aumento na síntese da proteína c-Fos. A c-Fos é uma proteína pertencente a uma família de fatores de transcrição envolvidos na proliferação e diferenciação de várias células, incluindo osteoblastos, osteoclastos e odontoblastos. Em condições normais, a sua expressão é baixa e semelhante tanto na diferenciação de osteoblastos quanto na de odontoblastos. A estimulação mecânica promove a síntese de c-Fos, e após a aplicação de forças intrusivas de 300g foi verificado um aumento da expressão desta proteína (Vitali et al., 2021).

A metaloproteínase de matriz 9 (MMP-9) é uma enzima que degrada a matriz extracelular em processos fisiológicos e patológicos. A síntese, secreção e ativação da MMP-9 são reguladas meticulosamente, tornando esta molécula num biomarcador, indicador de inflamação e danos nos tecidos. Em condições normais a sua expressão é muito reduzida, já sob o efeito de forças intrusivas de 300g a expressão de MMP-9 aumentou e atingiu o pico ao fim de 4 semanas, após as quais apresentou uma gradual diminuição, no entanto, a sua concentração permaneceu superior ao do grupo de controlo. (Han et al., 2020). Níveis aumentados de c-Fos e MMP-9 têm vindo a ser associados a dilatação de vasos sanguíneos pulpares, inflamação, diminuição da densidade celular na polpa acompanhado de um aumento de fibras no tecido e ainda vacuolização de odontoblastos (Scherer et al., 2022).

3.4 Alterações na sensibilidade pulpar

A resposta ao teste elétrico parece ser afetada temporariamente pelas forças ortodônticas. Diversos estudos relataram um aumento no número de respostas negativas ao teste elétrico, bem como um aumento do limiar de resposta. Contudo, esta é uma alteração transitória, e estes resultados não devem ser interpretados como perda de

vitalidade, uma vez que os dentes que responderam negativamente ao teste elétrico acabaram por responder positivamente com o tempo (Huokuna et al., 2022; Vitali et al., 2022). Nos mesmos estudos os resultados dos testes térmicos foram menos claros, tornando difícil tirar conclusões, além disso, o mecanismo pelo qual as forças ortodônticas podem promover estas alterações não está bem definido, no entanto, a suspeita recai sobre a hipóxia provocada pela redução do PBF (Huokuna et al., 2022), que tem a capacidade de aumentar o limiar de resposta das fibras-A localizadas na periferia da polpa, enquanto que as fibras-C são menos afetadas (Vitali et al., 2022).

Para obter conclusões mais concretas são necessários mais estudos que observem a resposta sensível de dentes submetidos a forças ortodônticas, sendo que é de extrema importância o controlo dos fatores, alheios ao tratamento ortodôntico, que influenciem os resultados dos testes de sensibilidade, como a idade, histórico de trauma, o tipo de dente a ser avaliado e o número de repetições do teste, além disto também é de notar que o conceito de dor varia imenso de pessoa para pessoa (Vitali et al., 2022).

3.5 Perda de vitalidade

Ao longo dos anos tem-se vindo a observar várias alterações no tecido pulpar, as alterações do fluxo sanguíneo e do metabolismo da polpa contribuem para uma série de outras alterações no tecido pulpar, como a degeneração celular, o aumento das concentrações de mediadores inflamatórios e AST, que foi anteriormente apontado como um marcador biológico de necrose celular. É consensual que o tratamento ortodôntico provoca uma resposta inflamatória no tecido pulpar, resultando em alterações histológicas, caracterizadas principalmente por alterações na rede vascular e pela formação de tecido fibrótico, no entanto, nada indica que o tratamento ortodôntico, quando efetuado corretamente e com recurso a intensidades de força adequadas, induza a perda de vitalidade. A falta de estudos de qualidade que tenha em consideração co-fatores que influenciem o status pulpar não permite conferir certezas neste tópico, contudo à luz da evidência atual, nada indica que o tratamento ortodôntico possa levar à perda de vitalidade pulpar (Scherer et al., 2022; Weissheimer et al., 2021).

4. Reabsorção radicular

A reabsorção radicular é caracterizada pela perda de tecido dentário resultante da atividade clástica e pode ocorrer de forma fisiológica ou patológica. A reabsorção radicular da dentição decídua é o resultado de um fenómeno fisiológico, à exceção de quando esta acontece prematuramente. Os fatores responsáveis pelo início da reabsorção radicular fisiológica de dentes decíduos não foi completamente elucidada, contudo, a sua regulação parece ser efetuada por citocinas e fatores de transcrição semelhantes aos envolvidos na remodelação óssea. A reabsorção radicular de dentes definitivos, por outro lado, é um processo patológico de natureza inflamatória, que se não for devidamente tratado pode resultar na perda dos dentes afetados (Patel et al., 2010).

As células responsáveis pela reabsorção radicular, os odontoclastos, não conseguem colonizar tecidos não mineralizados, e por isso, não acontece em situações normais, uma vez que existe uma camada "anti-reabsorção" que protege as paredes internas e externas da superfície radicular. Nas paredes internas existe a pré-dentina e nas paredes externas existe o pré-cemento, estas camadas de tecido não são mineralizadas na sua totalidade, pelo que impossibilitam que os odontoclastos adiram à superfície radicular e iniciem o processo de reabsorção da raiz. Estão mencionados na literatura, diversos fatores etiológicos para a reabsorção radicular, de entre os quais trauma dentário e fatores iatrogénicos como é o caso do tratamento ortodôntico e do branqueamento interno, no entanto, poucas certezas existem quanto ao leque de fatores etiológicos para a reabsorção radicular, pelo que são necessários mais estudos (Heboyan et al., 2022). Alguns autores referem ainda a inflamação pulpar como um fator que contribui para a iniciação do processo de reabsorção (Patel et al., 2010).

Podemos classificar as reabsorções radiculares quanto à superfície que é reabsorvida, dividindo-se em reabsorção radicular interna e externa. Podemos ainda fazer uma subclassificação consoante a etiologia ou patogénese, dividindo a reabsorção radicular interna em inflamatória e de substituição, e as reabsorções radiculares externas em inflamatória, de substituição, de superfície, cervical e ainda apical transitória (Heboyan et al., 2019).

O ortodontista deve tomar as medidas necessárias para minimizar o risco induzir reabsorção radicular, com base numa boa avaliação pré-tratamento do comprimento e

formato das raízes, e na aplicação de forças idealmente entre os 20g-150g. O CBCT é o melhor meio complementar de diagnóstico disponível para fazer um diagnóstico precoce da reabsorção radicular. Na eventualidade de ser detetada, é atualmente recomendada uma fase inativa de 4 a 6 meses, em casos mais complicados o tratamento tem de ser mesmo terminado e deve ser delineado um plano de tratamento para a reabsorção. Quando o processo de reabsorção continua após o tratamento ou durante a fase de retenção, a terapia sequencial do canal radicular com hidróxido de cálcio é aconselhado, e só após o cessar da reabsorção, o tratamento definitivo é a obturação com guta-percha (Heboyan et al., 2022; Meeran, 2013).

Apesar de inevitável, a reabsorção radicular induzida pelo tratamento ortodôntico raramente resulta numa morbilidade significativa, e o processo normalmente termina com a interrupção da ativação de forças (Meeran, 2013).

4.1 Reabsorção radicular interna

Os odontoclastos, em contacto com a dentina mineralizada, aderem à sua superfície e iniciam o processo de reabsorção. No desenrolar do processo formam depressões na superfície da dentina, denominadas “Lacunas de Howship”.

Para que haja reabsorção interna da raiz, é preciso que haja aporte sanguíneo apicalmente à lesão, de forma a providenciar os nutrientes necessários aos odontoclastos, e que a camada protetora de odontoblastos e de pré-dentina tenham de ser danificadas, de forma a expor a camada de dentina mineralizada aos odontoclastos (Patel et al., 2010).

O tratamento ortodôntico e a inflamação pulpar são dois dos vários fatores etiológicos que têm vindo a ser associados à reabsorção radicular interna, o aumento da expressão de MMP-9 na polpa durante o tratamento ortodôntico (Scherer et al., 2022) pode ser um fator determinante para a rutura da camada odontoblástica e da camada de pré-dentina que resguardam a dentina mineralizada, podendo levar assim ao início do processo de reabsorção. O sistema OPG/RANKL/RANK que controla a atividade clástica na remodelação óssea, também foi identificado nos processos de reabsorção radicular. Este sistema é responsável pela diferenciação de odontoclastos a partir das suas células percursoras (Patel et al., 2010).

Devido à especificidade das condições necessárias para que a reabsorção radicular interna ocorra, a sua incidência é muito reduzida, principalmente casos de maior severidade (Heboyan et al., 2022; Patel et al., 2010).

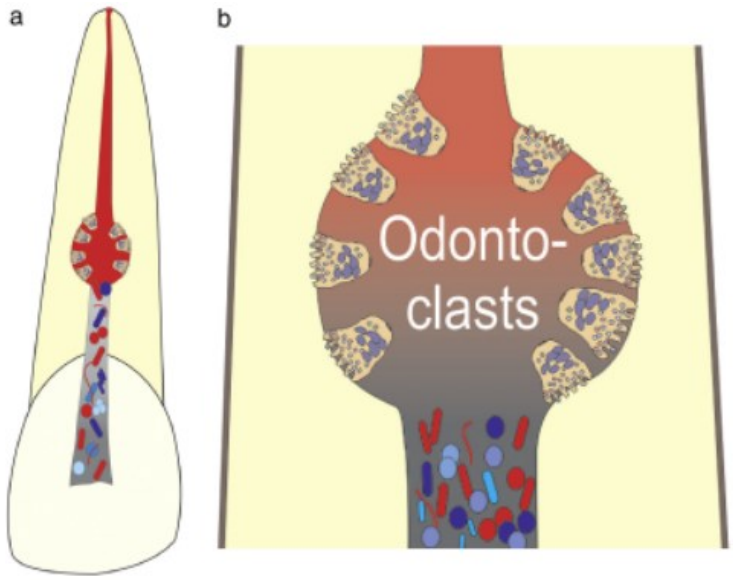

Figura 8 – a) Desenho ilustrativo do processo de reabsorção radicular interna; b) Aproximação da zona de reabsorção, adesão de odontoclastos à dentina mineralizada. Retirado de Haapasalo & Endal (2006).

4.2 Reabsorção radicular externa

Na reabsorção radicular externa, as células que se diferenciam em odontoclastos têm origem no ligamento periodontal. Se a dentina não for envolvida na reabsorção, o processo é considerado um processo terapêutico ortodôntico controlado. O cemento é um tecido com capacidade regeneradora, mas quando a reabsorção supera a regeneração a dentina fica exposta e os odontoclastos aderem à sua superfície, alastrando o processo de reabsorção, sendo que na dentina o processo é irreversível (Heboyan et al., 2019).

Toda a superfície radicular pode sofrer reabsorção, no entanto, é mais comum que o processo se dê na região mais apical da raiz, uma vez que esta é menos mineralizada e possuí menos fibras de Sharpey que a região cervical (Heboyan et al., 2019).

A reabsorção radicular externa pode ser classificada quanto à severidade de acordo com a escala de Malmgren (Figura 9), na qual estão descritos o Grau 0 - ausência de reabsorção; Grau 1 - irregularidades no contorno apical, sem perde de comprimento; Grau 2 - reabsorção de até 2 mm de comprimento; Grau 3 - reabsorção de 2mm até 1/3 do comprimento radicular; Grau 4 – reabsorção superior a 1/3 do comprimento radicular (Steven Tan et al., 2022).

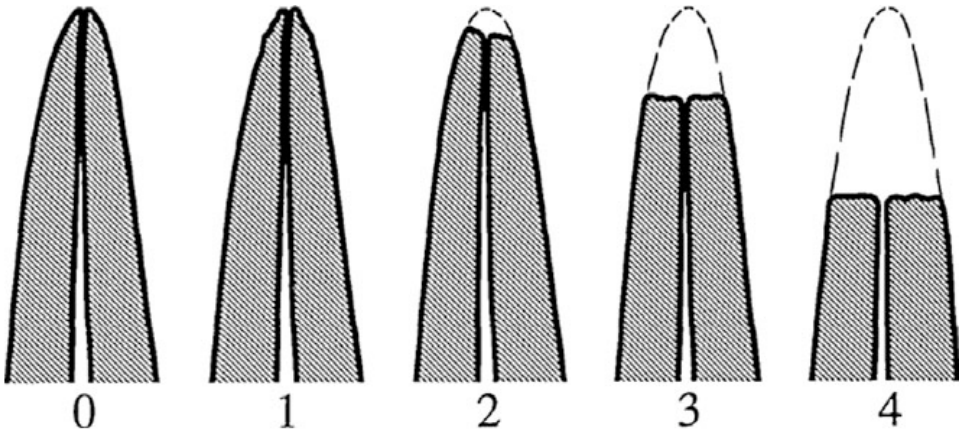

Figura 9 - Classificação da reabsorção radicular de Malmgren. Grau 0 - ausência de reabsorção; Grau 1 - irregularidades no controno apical, sem perde de comprimento; Grau 2 - reabsorção de até 2 mm de comprimento; Grau 3 - reabsorção de 2mm até 1/3 do comprimento radicular; Grau 4 – reabsorção superior a 1/3 do comprimento radicular. Retirado de Krishnan (2017).

III - Conclusão

A redução do fluxo sanguíneo pulpar está sempre presente durante o tratamento ortodôntico e é uma consequência direta da compressão dos vasos sanguíneos que vascularizam a polpa. O fluxo sanguíneo retorna gradualmente ao normal, sem que seja necessário interromper a atuação das forças ortodônticas, sendo que atualmente há conhecimento de variáveis como a idade ou a morfologia dentária, que influenciam tanto a severidade da redução do fluxo de sangue, como a recuperação de valores basais do fluxo sanguíneo pulpar.

Histologicamente também podem ser observadas alterações, nomeadamente alterações na composição celular da polpa, como a redução da quantidade de odontoblastos por apoptose, que por sua é um processo fisiológico que ocorre com o envelhecimento, mas que é significativamente mais notório em pacientes de ortodontia, sendo possível de observar indiretamente, através de exames de imagiologia como as radiografias periapicais ou, com maior precisão, o CBCT, pela diminuição da volumetria da câmara pulpar. A formação de tecido fibrótico e eventos vasculares, como a congestão e a dilatação de vasos sanguíneos, foram também observados, mas sem comprometimento da integridade pulpar. Processos de angiogénese também foram notórios como resposta às alterações do fluxo sanguíneo. Apesar pontualmente reportadas, a formação de calcificações pulpares não pode, à luz da evidência atual, ser considerada uma consequência do tratamento ortodôntico. A disrupção da camada odontoblástica e da camada de pré-dentina foram também observadas e são um pré-requisito para o início do processo de reabsorção radicular interna.

As concentrações de diversas moléculas podem também ser afetas pelo tratamento ortodôntico. É evidente o aumento de neuropéptidos como a SP e a CGRP, envolvidos na resposta inflamatória e no recrutamento de células imunitárias. As condições de hipóxia e a resposta inflamatória levam a um aumento de moléculas como a AST, libertada após a morte celular, e o VEGF, essencial na angiogénese. A diminuição da concentração de ALP foi também observada e associada à apoptose de células que sintetizam esta enzima, como é o caso dos odontoblastos. Na presença de forças intrusivas extremas (300g) foi detetado um aumento de c-Fos, uma proteína envolvida em processos de diferenciação

celular e ainda de MMP-9, uma enzima capaz de degradar matriz extracelular, sendo possível que esta esteja envolvida na fase inicial de processos de reabsorção radicular.

A sensibilidade pulpar ao teste elétrico é temporariamente afetada, as condições de hipóxia parecem aumentar o limiar de resposta de resposta da polpa, e o tratamento ortodôntico parece estar associado a um aumento do número de respostas negativas ao teste elétrico. Apesar disso, a vitalidade pulpar parece não ser afetada pelo tratamento ortodôntico.

A reabsorção radicular interna é um fenómeno raramente observado e para ocorrer são necessárias condições muito específicas, nomeadamente lesões na pré-dentina e na camada odontoblástica e inflamação pulpar. Por outro lado, a reabsorção radicular externa é inevitável, mas geralmente não tem consequências observáveis, através de uma prática ortodôntica adequada, a reabsorção da face externa da raiz só se verifica na região mais apical. A aplicação de forças com magnitudes idealmente entre as 20 e as 150g diminui o risco de reabsorção radicular interna, e na maioria dos casos limita a reabsorção radicular externa ao cemento, que por sua vez tem capacidade regenerativa.

Em suma, grande parte das alterações pulpares que surgem como resposta ao tratamento ortodôntico parecem estar associadas à redução do fluxo sanguíneo pulpar, além disso, grande parte destas alterações são transitórias e não comprometem a integridade pulpar. No entanto, tudo isto depende de uma prática clínica adequada, o uso de forças de maior intensidade pode aumentar a severidade e a incidência de algumas alterações. Apesar de pouco prático, a monitorização tanto do fluxo sanguíneo pulpar com Laser Doppler Flowmetry, como da sensibilidade pulpar com o teste elétrico, podem fornecer informações uteis ao médico dentista, para que este possa tomar decisões adequadas de forma a evitar alterações atípicas, que possam trazer consequências para o paciente. As alterações pulpares induzidas pelo tratamento ortodôntico são ainda um tema com muito por explorar, e mais estudos são necessários para apurar os mecanismos destas alterações, uma vez que muitas destas têm fatores etiológicos alheios às forças ortodônticas.

IV - Bibliografia

Abd-Elmeguid, A., & Yu, D. C. (2009). Dental pulp neurophysiology: Part 2. Current diagnostic tests to assess pulp vitality. *Journal (Canadian Dental Association)*, *75*(2), 139–143.

Abdulkhaleq, L. A., Assi, M. A., Abdullah, R., Zamri-Saad, M., Taufiq-Yap, Y. H., & Hezmee, M. N. M. (2018). The crucial roles of inflammatory mediators in inflammation: A review. *Veterinary World, 11(5)*, 627–635. https://doi.org/10.14202/vetworld.2018.627-635

Bae, Y.-C., & Yoshida, A. (2020). Morphological foundations of pain processing in dental pulp. *Journal of Oral Science*, *62*(2), 126–130. https://doi.org/10.2334/josnusd.19-0451

Baloul, S. S. (2016). Osteoclastogenesis and Osteogenesis during Tooth Movement. *Frontiers of Oral Biology*, *18*, 75–79. https://doi.org/10.1159/000351901

Brezniak, & N., Wasserstein, A. (2002a). Orthodontically induced inflammatory root resorption. Part I: The basic science aspects. *The Angle Orthodontist*, *72*(2), 175–179. https://doi.org/10.1043/0003-3219(2002)072<0175:OIIRRP>2.0.CO;2

Brezniak, N., & Wasserstein, A. (2002b). Orthodontically induced inflammatory root resorption. Part II: The clinical aspects. *The Angle Orthodontist*, *72*(2), 180–184. https://doi.org/10.1043/0003-3219(2002)072<0180:OIIRRP>2.0.CO;2

Canavarro, C., Teles, R. P., & Capelli Júnior, J. (2013). Matrix metalloproteinases -1, -2, -3, -7, -8, -12, and -13 in gingival crevicular fluid during orthodontic tooth movement: A longitudinal randomized split-mouth study. *European Journal of Orthodontics*, *35*(5), 652–658. https://doi.org/10.1093/ejo/cjs053

Caviedes-Bucheli, J., Muñoz, H. R., Azuero-Holguín, M. M., & Ulate, E. (2008). Neuropeptides in dental pulp: The silent protagonists. *Journal of Endodontics*, *34*(7), 773–788. https://doi.org/10.1016/j.joen.2008.03.010

Charadram, N., Austin, C., Trimby, P., Simonian, M., Swain, M. V., & Hunter, N. (2013). Structural analysis of reactionary dentin formed in response to polymicrobial invasion. *Journal of Structural Biology*, *181*(3), 207–222. https://doi.org/10.1016/j.jsb.2012.12.005

Elgezawi, M., Haridy, R., Almas, K., Abdalla, M. A., Omar, O., Abuohashish, H., Elembaby, A., Christine Wölfle, U., Siddiqui, Y., & Kaisarly, D. (2022). Matrix Metalloproteinases in Dental and Periodontal Tissues and Their Current Inhibitors: Developmental, Degradational and Pathological Aspects. *International Journal of Molecular Sciences*, *23*(16), Artigo 16. https://doi.org/10.3390/ijms23168929

Enhos, S., Veli, I., Cakmak, O., Ucar, F. I., Alkan, A., & Uysal, T. (2013). OPG and RANKL levels around miniscrew implants during orthodontic tooth movement. *American Journal of Orthodontics and Dentofacial Orthopedics: Official Publication of the American Association of Orthodontists, Its Constituent Societies, and the American Board of Orthodontics*, *144*(2), 203–209. https://doi.org/10.1016/j.ajodo.2013.02.028

Ertas, E. T., Veli, I., Akin, M., Ertas, H., & Atici, M. Y. (2017). Dental pulp stone formation during orthodontic treatment: A retrospective clinical follow-up study. *Nigerian Journal of Clinical Practice*, *20*(1), 37–42. https://doi.org/10.4103/1119-3077.164357

Farges, J.-C., Alliot-Licht, B., Renard, E., Ducret, M., Gaudin, A., Smith, A. J., & Cooper, P. R. (2015). Dental Pulp Defence and Repair Mechanisms in Dental Caries. *Mediators of Inflammation*, *2015*, 230251. https://doi.org/10.1155/2015/230251

Ferrando-Magraner, E., García-Sanz, V., Bellot-Arcís, C., Montiel-Company, J.-M., Almerich-Silla, J.-M., & Paredes-Gallardo, V. (2019). Oral health-related quality of life of adolescents after orthodontic treatment. A systematic review. *Journal of Clinical and Experimental Dentistry*, *11*(2), e194–e202. https://doi.org/10.4317/jced.55527

Fouad, A., Levin, L. G. (2016). Pulpal Reactions to Caries and Dental Procedures. In K. M. Hargreaves & L. H. Berman (Eds.), *Cohen's Pathways of the Pulp* (11th ed.,

pp. 573-598). Elsevier.

Fridstad, I., Berggreen, E. (2016). Structure and Functions of the Dentin-Pulp Complex. In K. M. Hargreaves & L. H. Berman (Eds.), *Cohen's Pathways of the Pulp* (11th ed., pp. 532-567). Elsevier.

Fristad, I., Bletsa, A., & Byers, M. (2007). Inflammatory nerve responses in the dental pulp. *Endodontic Topics*, *17*(1), 12–41. https://doi.org/10.1111/j.1601-1546.2010.00247.x

Galler, K. M., Weber, M., Korkmaz, Y., Widbiller, M., & Feuerer, M. (2021). Inflammatory Response Mechanisms of the Dentine-Pulp Complex and the Periapical Tissues. *International Journal of Molecular Sciences*, *22*(3), 1480. https://doi.org/10.3390/ijms22031480

Gopikrishna, V., Pradeep, G., & Venkateshbabu, N. (2009). Assessment of pulp vitality: A review. *International Journal of Paediatric Dentistry*, *19*(1), 3–15. https://doi.org/10.1111/j.1365-263X.2008.00955.x

Graber, L. W., Vanarsdall, R. L., Vig, K. W. L. & Huang, G. J. (2017). *Orthodontics: Current Principles & Techniques*. (6th ed.) Elsevier.

Haapasalo, M., & Endal, U. (2006). Internal inflammatory root resorption: The unknown resorption of the tooth. *Endodontic Topics*, *14*(1), 60–79. https://doi.org/10.1111/j.1601-1546.2008.00226.x

Han, G., Hu, M., Zhang, Y., & Jiang, H. (2013). Pulp vitality and histologic changes in human dental pulp after the application of moderate and severe intrusive orthodontic forces. *American Journal of Orthodontics and Dentofacial Orthopedics: Official Publication of the American Association of Orthodontists, Its Constituent Societies, and the American Board of Orthodontics*, *144*(4), 518–522. https://doi.org/10.1016/j.ajodo.2013.05.005

Han, G., Liu, W., Jiang, H., Yu, D., & Hu, M. (2020). Extreme intrusive force affects the expression of c-Fos and matrix metallopeptidase 9 in human dental pulp tissues. *Medicine*, *99*(9), e19394. https://doi.org/10.1097/MD.0000000000019394

Hargreaves, K. M., Goods, H. E., & Tay, F. R. (2012). *Seltzer and Bender's Dental Pulp* (2nd ed.). Quintessence Publishing.

Healey, D. L., Gauld, R. D. C., & Thomson, W. M. (2016). Treatment-associated changes in malocclusion and oral health-related quality of life: A 4-year cohort study. *American Journal of Orthodontics and Dentofacial Orthopedics: Official Publication of the American Association of Orthodontists, Its Constituent Societies, and the American Board of Orthodontics*, *150*(5), 811–817. https://doi.org/10.1016/j.ajodo.2016.04.019

Heboyan, A., Avetisyan, A., Karobari, M. I., Marya, A., Khurshid, Z., Rokaya, D., Zafar, M. S., & Fernandes, G. V. de O. (2022). Tooth root resorption: A review. *Science Progress*, *105*(3), 00368504221109217. https://doi.org/10.1177/00368504221109217

Heboyan, A., Avetisyan, A., Markaryan, M., Manrikyan, M., & Vardanyan, I. (2019). Tooth Root Resorption Conditioned by Orthodontic Treatment. *Oral Health and Dental Science*, *3*(3). https://doi.org/10.33425/2639-9490.1043

Henneman, S., Von den Hoff, J. W., & Maltha, J. C. (2008). Mechanobiology of tooth movement. *European Journal of Orthodontics*, *30*(3), 299–306. https://doi.org/10.1093/ejo/cjn020

Huokuna, J., Loimaranta, V., Laine, M. A., & Svedström-Oristo, A.-L. (2022). Adverse effects of orthodontic forces on dental pulp. Appearance and character. A systematic review. *Acta Odontologica Scandinavica, 81(4)*, 267–277. https://doi.org/10.1080/00016357.2022.2137232

Jeon, H. H., Teixeira, H., & Tsai, A. (2021). Mechanistic Insight into Orthodontic Tooth Movement Based on Animal Studies: A Critical Review. *Journal of Clinical Medicine*, *10*(8), 1733. https://doi.org/10.3390/jcm10081733

Krishnan, V. (2017). Root Resorption with Orthodontic Mechanics: Pertinent Areas Revisited. *Australian Dental Journal*, *62*(S1), 71–77. https://doi.org/10.1111/adj.12483

Lacruz, R. S., Habelitz, S., Wright, J. T., & Paine, M. L. (2017). DENTAL ENAMEL FORMATION AND IMPLICATIONS FOR ORAL HEALTH AND DISEASE. *Physiological Reviews*, *97*(3), 939–993. https://doi.org/10.1152/physrev.00030.2016

Lazzaretti, D. N., Bortoluzzi, G. S., Torres Fernandes, L. F., Rodriguez, R., Grehs, R. A., & Martins Hartmann, M. S. (2014). Histologic evaluation of human pulp tissue after orthodontic intrusion. *Journal of Endodontics*, *40*(10), 1537–1540. https://doi.org/10.1016/j.joen.2013.10.039

Li, Y., Jacox, L. A., Little, S. H., & Ko, C.-C. (2018). Orthodontic tooth movement: The biology and clinical implications. *The Kaohsiung Journal of Medical Sciences*, *34*(4), 207–214. https://doi.org/10.1016/j.kjms.2018.01.007

Li, Y., Zhan, Q., Bao, M., Yi, J., & Li, Y. (2021). Biomechanical and biological responses of periodontium in orthodontic tooth movement: Up-date in a new decade. *International Journal of Oral Science*, *13*(1), 20. https://doi.org/10.1038/s41368-021-00125-5

Meeran, N. A. (2013). Iatrogenic possibilities of orthodontic treatment and modalities of prevention. *Journal of Orthodontic Science*, *2*(3), 73–86. https://doi.org/10.4103/2278-0203.119678

Närhi, M., Bjørndal, L., Pigg, M., Fristad, I., & Rethnam Haug, S. (2016). Acute dental pain I: Pulpal and dentinal pain. *Den Norske Tannlegeforenings Tidende*, *126*(1). https://doi.org/10.56373/2016-1-4

Netter, F. H. (2022). *Netter Atlas of Human Anatomy: A Systems Approach.* (8th ed.). Elsevier.

Nishijima, Y., Yamaguchi, M., Kojima, T., Aihara, N., Nakajima, R., & Kasai, K. (2006). Levels of RANKL and OPG in gingival crevicular fluid during orthodontic tooth movement and effect of compression force on releases from periodontal ligament cells in vitro. *Orthodontics & Craniofacial Research*, *9*(2), 63–70. https://doi.org/10.1111/j.1601-6343.2006.00340.x

Pandis, N., Nasika, M., Polychronopoulou, A., & Eliades, T. (2008). External apical root resorption in patients treated with conventional and self-ligating brackets.

American Journal of Orthodontics and Dentofacial Orthopedics: Official Publication of the American Association of Orthodontists, Its Constituent Societies, and the American Board of Orthodontics, *134*(5), 646–651. https://doi.org/10.1016/j.ajodo.2007.01.032

Patel, S., Ricucci, D., Durak, C., & Tay, F. (2010). Internal Root Resorption: A Review. *Journal of Endodontics*, *36*(7), 1107–1121. https://doi.org/10.1016/j.joen.2010.03.014

Proffit, W. R., Fields, H. W., & Sarver, D. M. (2013). *Contemporary Orthodontics*. (5th ed.) Elsevier.

Ramazanzadeh, B. A., Sahhafian, A. A., Mohtasham, N., Hassanzadeh, N., Jahanbin, A., & Shakeri, M. T. (2009). Histological changes in human dental pulp following application of intrusive and extrusive orthodontic forces. *Journal of Oral Science*, *51*(1), 109–115. https://doi.org/10.2334/josnusd.51.109

Scherer, I., Tzanetakis, G. N., Eliades, T., & Koletsi, D. (2022). Changes in the Pulp Tissue Complex Induced by Orthodontic Forces: Is There a Need for Concern? A Systematic Review and Meta-Analysis of RCTs and Prospective Clinical Trials. *Oral Health & Preventive Dentistry*, *20*(1), 433–448. https://doi.org/10.3290/j.ohpd.b3556039

Seeley, R. R., Stephens, T. D., e Tate, P. (2003). *Anatomia e Fisiologia*. (6th ed.). Lusociência.

Sloan, A. J. (2015). Biology of the Dentin-Pulp Complex. In A, Vishwakarma, P. Sharpe, S. Shi, M. Ramalingam (Eds.) *Stem Cell Biology and Tissue Engineering in Dental Sciences* (pp. 371–378). Elsevier. https://doi.org/10.1016/B978-0-12-397157-9.00033-3

Steven Tan, J. H., Yazid, F., Abu Kasim, N., Zainal Ariffin, S. H., & Megat Abdul Wahab, R. (2022). Orthodontic Induced Inflammatory Root Resorption: The Process Involved and its Management - A Review of Literature. *Sains Malaysiana*, *51*(10), 3371–3381. https://doi.org/10.17576/jsm-2022-5110-21

Theodorou, C. I., Kuijpers-Jagtman, A. M., Bronkhorst, E. M., & Wagener, F. A. D. T. G. (2019). Optimal force magnitude for bodily orthodontic tooth movement with fixed appliances: A systematic review. *American Journal of Orthodontics and Dentofacial Orthopedics*, *156*(5), 582–592. https://doi.org/10.1016/j.ajodo.2019.05.011

Veberiene, R., Smailiene, D., Baseviciene, N., Toleikis, A., & Machiulskiene, V. (2010). Change in dental pulp parameters in response to different modes of orthodontic force application. *The Angle Orthodontist*, *80*(6), 1018–1022. https://doi.org/10.2319/111309-641.1

Venkatesh, S., Ajmera, S., & Ganeshkar, S. V. (2014). Volumetric Pulp Changes after Orthodontic Treatment Determined by Cone-beam Computed Tomography. *Journal of Endodontics*, *40*(11), 1758–1763. https://doi.org/10.1016/j.joen.2014.07.029

Vitali, F. C., Cardoso, I. V., Mello, F. W., Flores-Mir, C., Andrada, A. C., Dutra-Horstmann, K. L., & Duque, T. M. (2022). Association between Orthodontic Force and Dental Pulp Changes: A Systematic Review of Clinical and Radiographic Outcomes. *Journal of Endodontics, 48(3)*, 298–311. https://doi.org/10.1016/j.joen.2021.11.018

Vitali, F. C., Cardoso, I. V., Mello, F. W., Flores-Mir, C., Andrada, A. C., Dutra-Horstmann, K. L., & Duque, T. M. (2021). Effect of orthodontic force on dental pulp histomorphology and tissue factor expression. *The Angle Orthodontist*, *91*(6), 830–842. https://doi.org/10.2319/012221-65.1

Weissheimer, T., Silva, E. J. N. L., Pinto, K. P., Só, G. B., Rosa, R. A., & Só, M. V. R. (2021). Do orthodontic tooth movements induce pulp necrosis? A systematic review. *International Endodontic Journal*, *54*(8), 1246–1262. https://doi.org/10.1111/iej.13523

Yamaguchi, M., & Fukasawa, S. (2021). Is Inflammation a Friend or Foe for Orthodontic Treatment?: Inflammation in Orthodontically Induced Inflammatory

Root Resorption and Accelerating Tooth Movement. *International Journal of Molecular Sciences*, *22*(5), 2388. https://doi.org/10.3390/ijms22052388

Yan, W., Jiang, E., Renteria, C., Paranjpe, A., Arola, D. D., Liao, L., Ren, X., & Zhang, H. (2022). Odontoblast apoptosis and intratubular mineralization of sclerotic dentin with aging. *Archives of Oral Biology*, *136*, 105371. https://doi.org/10.1016/j.archoralbio.2022.105371

Yoo, Y.-M., Kwag, J. H., Kim, K. H., & Kim, C. H. (2014). Effects of neuropeptides and mechanical loading on bone cell resorption in vitro. *International Journal of Molecular Sciences*, *15*(4), 5874–5883. https://doi.org/10.3390/ijms15045874

Zanini, M., Meyer, E., & Simon, S. (2017). Pulp Inflammation Diagnosis from Clinical to Inflammatory Mediators: A Systematic Review. *Journal of Endodontics, 43(7)*, 1033–1051. https://doi.org/10.1016/j.joen.2017.02.009

Zhang, Y.-Y., & Ning, B.-T. (2021). Signaling pathways and intervention therapies in sepsis. *Signal Transduction and Targeted Therapy*, *6*(1), 407. https://doi.org/10.1038/s41392-021-00816-9