



INSTITUTO UNIVERSITÁRIO EGAS MONIZ

MESTRADO INTEGRADO EM MEDICINA DENTÁRIA

**A FOTOGRAFIA EM MEDICINA DENTÁRIA:
PROPOSTA DE PROTOCOLO CLÍNICO**

Trabalho submetido por
Tiago Nuno Almeida Ferreira Carvalho
Para a obtenção do grau de Mestre em Medicina Dentária

setembro 2018



INSTITUTO UNIVERSITÁRIO EGAS MONIZ

MESTRADO INTEGRADO EM MEDICINA DENTÁRIA

**A FOTOGRAFIA EM MEDICINA DENTÁRIA:
PROPOSTA DE PROTOCOLO CLÍNICO**

Trabalho submetido por
Tiago Nuno Almeida Ferreira Carvalho
Para a obtenção do grau de Mestre em Medicina Dentária

Trabalho orientado por
Doutor Eduardo Barros Fernandes

e coorientado por
Mestre Vasco Nunes da Silva

setembro 2018

Agradecimentos

Ao meu orientador, Professor Doutor Eduardo Barros Fernandes por toda a disponibilidade, o meu grande agradecimento,

Ao meu coorientador, Professor Vasco Nunes da Silva por todas as respostas pontuais aos e-mail e por todo o conhecimento durante este trabalho,

Aos meus pais, Nuno e Helena, por serem a âncora deste projeto. Por todo o esforço, sacrifício e ajuda durante estes 5 anos. Sem eles não seria possível, Obrigado por tudo,

Aos meus irmãos, João e Pedro, pela amizade e fraternidade,

Aos meus avós, Jaime e Irene, pelas refeições e apoio de “catering”, Obrigado,

À Maria Ana por me ter ouvido e apoiado durante os bons e maus momentos do curso,

Aos *Compichas* de Torres Vedras que me acompanharam, alguns desde o berço e outros desde o ensino básico, obrigado por continuarem a meu lado e à Inês por nos dar força a todos nós onde quer que ela esteja,

Aos *Partners in Crime* pelas longas noites no piso 3, pela ajuda, pela amizade, pela união e camaradagem,

Aos *Endobuilders*, pela motivação, ajuda e amizade,

Aos *Irritações* pela cumplicidade, companheirismo e lealdade,

À Carolina Oliveira, por aceitar ajudar-me durante este 2 anos de clínica na Box 10,

A todos os que me ajudaram durante este percurso e na realização deste projeto final,

Obrigado a todos.

Resumo

Esta monografia terá como principal objetivo descrever a importância da fotografia digital na Medicina Dentária atualmente. Não só como meio de diagnóstico, mas como meio de planeamento para os tratamentos clínicos, provas jurídicas e forenses, meio de comunicação e outras aplicabilidades. O uso de máquinas fotográficas, profissionais e semiprofissionais, no dia-a-dia do clínico, é cada vez mais usual, complementadas com objetivas, flashes e de outros acessórios. Serão mencionados e explicados os vários elementos necessários para a prática de fotografia em Medicina Dentária, como câmeras fotográficas, objetivas, flashes e acessórios referindo quais os mais usais na área.

Hoje em dia, a tecnologia de que dispomos e que está ao nosso alcance é muito vasta. As opções que temos para fotografar o que queremos de modo a visualizar e perceber melhor aquilo em que estamos a trabalhar, permite-nos planear de melhor forma e obter melhores resultados.

Com o aumento do uso da fotografia, os cuidados com a privacidade dos pacientes aquando o uso das imagens estão cada vez maiores e nesta dissertação serão estudadas algumas formas de como se deve atuar de modo a proteger o médico dentista e o paciente.

Um dos objetivos desta dissertação será propor um protocolo fotográfico clínico que possamos aplicar na Clínica Universitária Egas Moniz de modo a que os alunos possam evoluir a nível fotográfico, fotografando os seus trabalhos e mais tarde utilizarem-na na sua evolução como alunos ou médicos dentistas, na educação do paciente, nas apresentações de casos clínicos ou mesmo na elaboração de artigos científicos.

Palavras-chave: Fotografia Digital; Fotografia Dentária Digital; Guidelines; Proteção de Dados

Abstract

This dissertation will have the main purpose of describing the importance of Digital Photography in Dentistry today, not only as a means of diagnosis but as a means of planning for clinical treatments. It will also describe the various elements necessary to practice photography dental medicine field, such as cameras, lenses and flashes, and which are the most common in the area.

Nowadays, a wide range of technology is available. The options that we have to register what we want to better visualize and understand what we are working on, allows us to plan better and achieve better results.

The use of professional and semiprofessional cameras in the daily basis routine of the clinician is nowadays, complemented with objective, flashes and other accessories, and is becoming common.

One of the objectives of this dissertation will be to propose a Clinical Photographic Protocol that could be used at the Egas Moniz University Clinic so that the students can develop photographic skills, an later photograph their work and use it in their progress as a dentist, in patient education and in the presentation of clinical cases.

Key-words: Digital Photography; Digital Dental Photography; Guidelines; Data Protection

Índice Geral

I. INTRODUÇÃO	13
II. DESENVOLVIMENTO	15
1. A HISTÓRIA DA FOTOGRAFIA	15
2. FOTOGRAFIA DIGITAL: O PASSADO E O PRESENTE	16
2.1. Princípios da Fotografia	18
2.2. Composição Fotográfica	19
2.3. Câmeras Fotográficas	23
2.4. Luz	25
2.5. Lentes e Objetivas	25
2.6. Métodos de Armazenamento	26
2.7. Vantagens	30
3. FOTOGRAFIA DIGITAL APLICADA À MEDICINA DENTÁRIA	31
3.1. Razões e Propósitos do uso da Fotografia Digital	31
3.2. Materiais necessários á prática de Fotografia Dentária	36
3.2.1. Câmera DSLR Digital Single Lens Reflex	36
3.2.2. Lentes Macro	38
3.2.3. O Flash	39
3.2.4. Acessórios	40
3.3. Questões Médico Legais, Privacidade e Proteção de Dados	43
4. FOTOGRAFIAS CLÍNICAS EM MEDICINA DENTÁRIA	46
4.1. Técnicas para Fotografia Clínica Correta	46
4.2. Técnicas Fotográficas Extraorais	47
4.3. Técnicas Fotográficas Intraorais	48
5. FOTOGRAFIAS COMPLEMENTARES E ARTÍSTICAS	52
III. CONCLUSÃO	55
IV. BIBLIOGRAFIA	57

Índice de Figuras

Figura 1. Câmera de madeira inventada por Nicéphore Niepce.

Endereço: http://www.curious-eye.com/photography_pg2.php.....15

Figura 2. Retrato de Nicéphore Niepce.

Endereço: <https://www.thefamouspeople.com/profiles/nicphore-nipce-31741.php>.....15

Figura 3. Sensor CCD “Charged Couple Device”.

Endereço: <http://softboz.com.ua/vse-cto-vy-hoteli-uznat-o-cmos-no-boyalis-sprosit/>.....16

Figura 4. CMOS Sensor “Complimentary Metal Oxide Semiconductor”.

Endereço: <https://www.techhive.com/article/246931/security-cameras/cmos-is-winning-the-camera-sensor-battle-and-heres-why.html>.....17

Figura 5. Relação da Abertura do Diafragma com a quantificação em *f-stop*.

Fonte: Aschheim, K. W., & Wright, F. D. (2015). *Esthetics and Oral Photography*. Em *Esthetic dentistry: a clinical approach to techniques and materials* (3.^a ed., pp. 455–478). St. Louis: Elsevier/Mosby.....19

Figura 6. Exemplificação da profundidade de fundo em relação com a abertura do diafragma.

Endereço: <http://emanuelecardinali.com/2018/01/24/fotografia-capire-lesposizione-con-apertura-tempi-e-iso/>.....20

Figura 7. Exemplificação do efeito da velocidade do obturador.

Endereço: <https://www.fortespys.com/shutter-speed-in-digital-photography/>.....21

Figura 8. A relação dos vários fatores que definem a exposição da luz ao sensor de uma máquina fotográfica.

Fonte: Lowe, E. (2010, Spring). *Digital Photography: The AACD Series - Part One*. *Journal of Cosmetic Dentistry*, 26(1), 25–30.....22

Figura 9. Escala do equilíbrio de brancos.	
Endereço: http://www.luzdodeserto.pt/Equilibrio-de-Brancos	23
Figura 10. Exemplo de Máquina DSLR.	
Endereço: https://www.bhphotovideo.com/c/product/1203870REG/canon_0591c003_eos_rebel_t6i_dslr.html	24
Figura 11. Exemplo de Máquina Compacta.	
Endereço: https://www.pricedekho.com/kn/cameras/samsung-digital-camera-silver-es55-silver-price-pfVvqr.html	24
Figura 12. Vários tipos de lentes.	
Endereço: http://www.riccio.hu/ellenertekrol/	26
Figura 13. Cartão de Memória SD.	
https://www.pontofrio.com.br/cameras-filmadoras-drones/acessorios/fitasemidias/cartao-sd-64gb-48mbs-sandisk-9154166.html	28
Figura 14. Disco rígido (HD).	
Endereço: https://www.chip7.pt/hdd/20377-dell-500gb-sas-7200rpm-35-500gb-sas-unidade-de-disco-rigido.html	28
Figura 15. Esquema de um processo de digital “ <i>workflow</i> ”.	
Fonte: Sharland, M. R. (2008). An Update on Digital Photography for the General Dental Practitioner. <i>Dental Update</i> , 35(6), 398–404.	29
Figura 16. Digital Smile Design (DSD) - um programa utilizado e Medicina Dentária Estética baseado em fotografias.	
Endereço: https://www.monavaledental.com.au/digital-smile-design-mona-vale/	32
Figura 17. LCD de uma máquina fotográfica em diferentes posições.	
Endereço: https://www.fotografia-dg.com/fuji-s1-superzoom-prova-dagua/	36

Figura 18. Exemplo do efeito “ <i>Parallax</i> ”	
Endereço: http://www.govjobs.co/rangefinder-camera-diagram.html	36
Figura 19. Exemplo de funcionamento de uma Máquina Fotográfica DSLR comparado ao olho humano.	
Fonte: Aschheim, K. W., & Wright, F. D. (2015). <i>Esthetics and Oral Photography</i> . Em <i>Esthetic dentistry: a clinical approach to techniques and materials</i> (3. ^a ed., pp. 455–478). St. Louis: Elsevier/Mosby.....	37
Figura 20. Imagem de um sensor Full-Frame em comparação com um Crop Sensor.	
Endereço: https://photographylife.com/	38
Figura 21. Exemplo de um “ <i>Ring Flash Light</i> ”.	
Endereço: https://www.prolaika.sk/e-shop/canon-macro-ring-lite-mr-14ex-ii/p-3782062.xhtml	40
Figura 22. Exemplo de um “ <i>Twin Flash Light</i> ”.	
Endereço: https://www.bhphotovideo.com/c/product/239656USA/Canon_2357A002_M_T_24EX_Macro_Twin_Lite.html	40
Figura 23. Afastadores “ <i>Expandex</i> ”.	
Endereço: https://www.dentalcremer.com.br/produto/17229/afastador-labial-expandex--indusbello	41
Figura 24. Afastadores “ <i>Mirahold</i> ”.	
Endereço: https://www.dental-directory.co.uk/product/DRE320	41
Figura 25. Espelhos intraorais.	
Endereço: https://loja.lojamaisfacil.com.br/loja/produto-182105-2337-espelho_para_foto_cristal_indusbello_c_4	41
Figura 26. Espelho de contraste.	
Endereço: http://www.fotografiadental.cat/es/varios/42-flexipalette-b.html	42

Figura 27. Espelho de contraste palatino. Endereço: https://www.gibekstore.xyz/dental-supplies-c-1_120_121_1797/dental-photo-contrast-photography-black-background-board-palatal-contraster-ca2-p-19158.html	42
Figura 28. Efeito de um espelho de contraste numa fotografia. Endereço: https://wastemanagement.site/go/website-background-textures.html	42
Figura 29. Consentimento informado para autorizar fotografias a pacientes. Fonte: Vasileva, R., Petrova, G., Kolarov, R., & Nikolov, N. (2017). Informed consent in contemporary dental photography - ethics and law. <i>MedInform</i> , pp. 531–543.....	45
Figura 30. Fotografia Frontal (a;b). Endereço: http://www.dentistrytoday.com/restorative/photography	49
Figura 31. Angulação de 45° do espelho com o plano oclusal(a); Fotografia Oclusal Superior(b). Endereço: http://www.dentistrytoday.com/restorative/photography	49
Figura 32. Angulação de 45° do espelho com a máquina fotográfica (c); fotografia oclusal inferior (d). Endereço: http://www.dentistrytoday.com/restorative/photography	51
Figura 33. Fotografia lateral com afastador e espelho intraoral. Endereço: http://www.dentistrytoday.com/restorative/photography	52
Figura 34. Comunicação com o laboratório: Guia de sombras e cor. Fonte: Ho, C. C. K. (2017). <i>Clinical Photography</i> . Em S. Banerji, S. B. Mehta, & C. C. K. Ho (Eds.), <i>Practical procedures in aesthetic dentistry</i> . West Sussex, UK ; Ames, Iowa, USA: John Wiley & Sons Ltd.....	53
Figura 35. Ortopantomografia. Fonte: Fotografia clínica do Instituto Superior de Ciências da Saúde Egas Moniz.....	53

Figura 36. Radiografia Periapical.

Fonte: Fotografia clínica do Instituto Superior de Ciências da Saúde Egas Moniz.....53

Lista de Siglas

1. CCD – Charge Coupled Device
2. CD – Compact Disc
3. CMOS – Complimentary Metal Oxide Semiconductor
4. CPD – Capture – Processing – Display
5. DVD – Digital Video Disc
6. DSLR – Digital Single Lens Reflex
7. E-MAIL – Electronic Mail
8. HD – Hard Disk
9. JPEG – Joint Photographic Experts Group
10. LCD - Liquid Crystal Display
11. mm – milímetros
12. TPD – Técnico de Prótese Dentária
13. TTL – Trought The Lens
14. USB – Universal Serial Bus
15. WB – White Balance

I. INTRODUÇÃO

Nos últimos 150 anos a fotografia tem vindo a desenvolver-se intensamente, até mesmo com influência de médicos dentistas americanos que se tornaram fotógrafos profissionais durante os séculos XVIII e XIX, até agora ao século XXI onde conhecemos a era da fotografia Digital (Terry *et al.*, 2008).

A sociedade atual está a enfrentar uma revolução digital onde a maioria das populações consome produtos digitais diariamente e a fotografia não é exceção. O mundo digital é o futuro. (Ahmad, 2009)

Com este desenvolvimento tecnológico e a chegada de uma nova geração de câmeras digitais é cada vez mais usual o uso de fotografia digital na prática clínica em Medicina Dentária. (Kiran e Anupama, 2010)

A fotografia está a tornar-se uma parte essencial, na prática e na documentação, da Medicina Dentária. Para esse progresso ser devidamente acompanhado, é necessário, que os conhecimentos teóricos e as técnicas existentes dos princípios de fotografia façam parte do percurso académico do médico dentista. (Chander, 2017)

Existem muitas maneiras de utilizar a fotografia Digital em Medicina Dentária. O seu propósito irá definir a composição da imagem. Todas as imagens contêm informação, mas nem todas possuem a mesma quantidade de informação, o que em Medicina Dentária é importante para realizarmos um melhor diagnóstico. (Fondriest, 2008)

A Fotografia e a Medicina Dentária atuam sinergicamente para uma melhor visualização e revelação dos defeitos, ou patologias, que por vezes são mais difíceis de visualizar, não só nos dentes como em toda a cavidade oral (Desai e Bumb, 2013).

O principal objetivo da fotografia em Medicina Dentária é o registo da informação clínica de cada paciente em relação à sua cavidade oral, no entanto existem muitas aplicabilidades da fotografia em Medicina Dentária. Sendo que as mais comuns são: documentação; questões Médico-legais; diagnóstico e planeamento; motivação e educação do paciente; comunicação laboratorial; educação do próprio médico dentista e, menos frequentemente utilizada, na área de *Marketing*. (Uzunov *et al.*, 2015)

Os objetivos deste trabalho serão descrever as principais razões pelas quais a fotografia digital, hoje em dia, é fundamental para uma melhor prática clínica em Medicina Dentária, quais os equipamentos necessários para a sua prática clínica e quais as melhores condições e para uma fotografia de máxima qualidade, de modo a que esta seja aplicável nas diferentes áreas de Medicina Dentária.

II. DESENVOLVIMENTO

1. A História da Fotografia

A Fotografia começou a fazer parte do nosso dia-a-dia já no século XVII, o século que testemunhou o fabrico da primeira máquina fotográfica (Moreno *et al.*, 2006).

Foi no ano de 1826, que o francês Nicéphore Niepce descobriu um material que permitia fixar a imagem, uma vez que este material não se dissolvia nos químicos aplicados, e assim fixar a imagem numa placa de metal (Ferreira, 2002).

Depois de Nicéphore Niepce falecer, surgiu Louis Daguerre que desenvolveu o mesmo processo que outrora Nicéphore já tinha inventado, criando o processo de Daguerre que seria o primeiro modo de fotografia público para as pessoas.

Áreas como a Medicina, ligadas às Ciências, aperceberam-se das vantagens que este novo desenvolvimento lhes poderia trazer. Consequentemente, em 1840, deu-se o primeiro uso da fotografia na Medicina por parte do Dr. Alfred Francois Donne, em Paris, aquando do registo de ossos, dentes e detritos celulares (Harting *et al.*, 2015).



Figura 1. Câmera de madeira inventada por Nicéphore Niepce.



Figura 2. Retrato de Nicéphore Niepce

A fotografia convencional é um procedimento no qual obtemos imagens, permanentes, através de uma reação fotoquímica pela luz ou outras energias radiantes (Moreno *et al.*, 2005). O procedimento de fotografia convencional utilizava lâminas de prata mergulhadas numa emulsão de gelatina em película celulósica de modo a registar as imagens. As imagens não eram visíveis até o processo de conversão das películas, para o negativo, estar completo (Terry *et al.*, 2008).

Neste período da fotografia, as únicas variáveis existentes na fotografia e que podiam ser alteradas pelo Homem seriam: a seleção do tipo de película; o controlo da exposição à luz; e a execução do processo de revelação final da fotografia (Terry *et al.*, 2008).

A partir do século XVII, a câmara, que seria uma caixa escura, evoluiu ao adicionar-se uma lente ao orifício original da mesma, que hoje chamamos-lhe de objetiva (Moreno *et al.*, 2005).

Em 1861, o físico James Clerk Maxwell conseguiu, com grande êxito, a primeira fotografia a cores, através de um processo de adição de cor. Mais tarde surgiram as máquinas de rolo que continham várias películas e posteriormente chegam as câmeras digitais que viriam a substituir as anteriores (Moreno *et al.*, 2005).

Mais tarde, George Eastman, fundador da famosa Eastman Kodak Company, introduziu ao mundo o rolo fotográfico, melhorando as câmeras fotográficas Kodak e levando a fotografia desde as elites até à população menos enriquecida (Wander, 2017).

2. Fotografia Digital: o Passado e o Presente

A fotografia digital revolucionou a indústria fotográfica onde as máquinas digitais abrangem a maioria do consumo colocando a fotografia convencional como uma minoria. Os fotógrafos profissionais, neste momento, ou usam apenas material digital ou então combinam as duas vertentes: o digital e o convencional (Fahim e Thakur, 2014).

Na década de 1960, George Smith e Willard Boyle criaram o sensor “CCD”, charge-coupled device. Este sensor permitiria converter a luz, utilizada para criar a fotografia, em carga elétrica e posteriormente em linguagem digital. De seguida os cientistas da Kodak, em 1986, inventaram o primeiro sensor de megapíxel, que tinha a capacidade de gravar 1.4 milhões de píxeis produzindo uma imagem digital de formato 5x7 com ótima qualidade de impressão (Desai e Bumb, 2013).




Figura 3. Sensor CCD “Charged Couple Device”

As imagens digitais eram compostas por elementos denominados de píxeis e estes eram comprimidos com 3 cores: o vermelho, o verde e o azul. Estas cores poderiam variar numa intensidade de 0 a 255, em que no máximo (255) o resultado é branco e no mínimo (0) o resultado é preto. Se fizermos os cálculos das combinações possíveis ficamos com uma gama de 16.7 milhões de cores. A informação de cada cor é traduzida e armazenada no sensor. O sensor irá traduzir a informação armazenada que resultará num pixel que irá transmitir as cores da imagem. Cada pixel é comprimido em graus diferentes, o que determina a qualidade final da fotografia impressa (Fahim e Thakur, 2014).

Em 1994, The “*Apple QuickTake 100*” foi a primeira câmara digital que se podia ligar ao computador doméstico via cabo. Esta câmara possuía, um sensor CCD com 640x480 pixel, que tinha a capacidade de produzir oito imagens e armazená-las numa memória interna, e ainda um flash amovível (Desai e Bumb, 2013).

Nas câmeras digitais atuais a película, que antigamente era utilizada para que ocorresse uma reação química instantânea, foi substituída por um sensor eletrónico que capta a imagem. Como exemplo temos o “*Charged Couple Device*” (CCD) ou o “*Complimentary Metal Oxide Semiconductor*” (CMOS). Os sensores mais comuns e mais usados pelos fabricantes são os CCD, pois apresentam maior sensibilidade à luz e melhor qualidade de imagem comparativamente com os CMOS. No entanto são mais caros de fabricar e consomem mais energia (Desai e Bumb, 2013).




Figura 4. Sensor CMOS “Complimentary Metal Oxide Semiconductor”.

O sensor aplicado na maioria das câmeras digitais são os “*Charged Couple Device*” CCD. Alguns fabricantes de câmeras utilizam o “*Complimentary Metal Oxide Semiconductor*” CMOS. Ambos os sensores convertem a luz que captam em fotões em

eletrões. Esses eletrões serão traduzidos em informação ou linguagem digital (Kiran e Anupama 2014).

O equipamento da fotografia digital tem evoluído a um ritmo muito rápido. Esses desenvolvimentos permitem obter melhor qualidade nas imagens, melhor tratamento de imagens e aplicar melhores técnicas na prática em Medicina Dentária, assim como em todas as outras que utilizem fotografia digital (McLaren e Schoenbaum, 2011).

2.1. Princípios da Fotografia

Ahmad (2009) refere que as máquinas fotográficas digitais se baseiam em 3 processos que ocorrem em cadeia chamada de C.P.D. :

- “*Capture*”
- “*Processing*”
- “*Display*”

O “C” de *capture*, baseia-se na recolha de informação por parte do sensor que estiver presente na câmara fotográfica. Existe uma recolha de foto-díodos de silicone, o que comumente chamamos de pixéis. Ficamos com o registo da informação de brilho da imagem, ou seja luz.

O “P” de *processing*, remete ao processamento de imagem analógica para digital. Isto porque as máquinas captam a imagem através do sensor apenas em modo analógico. Depois dessa imagem analógica estar registada, é a fase de a convertermos em código binário (digital), ou seja, zeros “0” e uns “1”. Cada pixel tem uma informação específica de luz conforme a exposição que foi feita à luz durante a toma da fotografia. Essa informação é passada para código binário através de um conversor de analógico-digital.

E por último, o “D” de *display*, basicamente, é o reproduzir da imagem nos mais variados meios em que é possível fazê-lo, seja no LCD da câmara, impresso, projetado ou no computador.

2.2 Composição Fotográfica

No respeito às definições da máquina fotográfica e aos fatores que constroem uma boa fotografia vamos precisar de enumerar quatro:

- Abertura do Diafragma ou Profundidade de campo
- Velocidade do Obturador ou *Shutter Speed*
- ISO
- Exposição
- Equilíbrio de brancos

Abertura do Diafragma e Profundidade de campo

A abertura do diagrama quantifica o fluxo de luz que atinge o sensor digital controlando apenas a luz que atravessa a objetiva. A abertura do diafragma pode, comumente, ser definida em vários termos, como: “*aperture*” abertura do diafragma; tamanho de abertura ou “*f-stop*”. Contudo, quanto maior a abertura, menor irá ser o seu valor “*f-stop*”. Estamos perante uma relação inversamente proporcional (Aschheim e Wright, 2015).

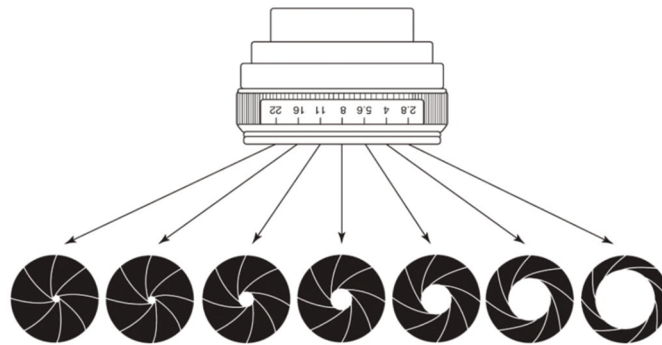


Figura 5. Relação da Abertura do Diafragma com a quantificação em *f-stop*.
Fonte: (Aschheim e Wright, 2015)

Outro efeito que a variação de abertura do diafragma irá causar será o ponto de focagem ou a profundidade de campo. A profundidade de campo irá permitir-nos determinar qual a parte da imagem que queremos focar. Imaginemos um tubo no seu longo eixo e que a nossa visão é longitudinal a esse tubo. Temos duas opções: ou focamos o comprimento do tubo num todo ou focamos apenas uma fração do mesmo. Vamos controlar esse parâmetro com a abertura do diafragma ou “*aperture*”. A abertura do diafragma é expressa na fórmula de “*f-stop*”. Imaginemos uma lente com 100mm de distância de focagem, o número da abertura irá dividir a distância de focagem por esse

mesmo número, ou seja, uma abertura de f-4 irá focar 25mm (100mm/f-4) da imagem que estiver a entrar na lente (Ahmad, 2009).

A profundidade de campo, varia inversamente à abertura do diafragma. Quanto maiores os números (p.e. f-22; f-32), menor será a abertura e menor a quantidade de luz que atinge o sensor (Terry *et al*, 2008).



Figura 6. Exemplicação da profundidade de fundo em relação com a abertura do diafragma.

A maioria das câmeras digitais DSLR tem a possibilidade de escolher entre focagem Manual ou focagem Automática. Na área de Medicina Dentária, a melhor opção é utilizarmos a opção Manual devido ao ambiente da cavidade oral, dentes brancos, gengiva rosa e fundo preto, por vezes a focagem automática não funciona da melhor maneira (Ahmad, 2009).

Velocidade do Obturador ou *Shutter Speed*

O Shutter ou Obturador é o dispositivo que, abre e fecha, permitindo a entrada de luz na câmera fotográfica. A velocidade do mesmo é o que vai definir a quantidade de luz que irá entrar na câmera e atingir o sensor. Conforme maior ou menor velocidade, maior quantidade ou menor quantidade de luz irá ter a fotografia, respetivamente (Aschheim e Wright, 2015).

A quantidade de tempo que o obturador da máquina demora a abrir e fechar é definida pela velocidade do obturador. Durante esse intervalo, a luz entra na câmera e atinge o sensor, que mais tarde vai traduzir essa luz numa imagem digital. À velocidade de abertura e fecho do obturador podemos chamar, também, de “*shutter speed*”. Essa

velocidade é expressa em frações de tempo como por exemplo, 1/125. Este número significa que temos uma velocidade de 1 segundo dividido por 125 vezes (Ahmad, 2009).

Cada velocidade de obturador é exatamente metade da velocidade mais alta que podemos definir a seguir (Aschheim e Wright, 2015).

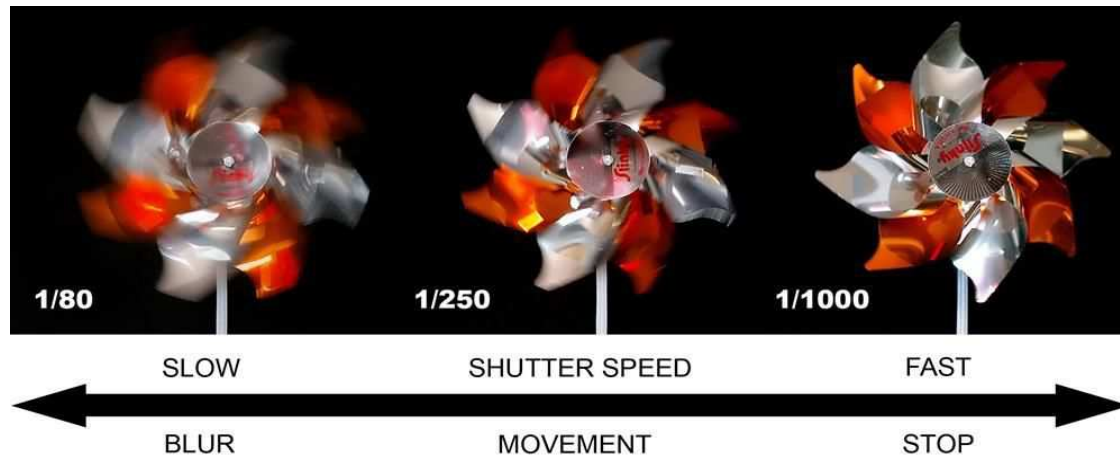


Figura 7. Exemplificação do efeito da velocidade do obturador.

ISO

A sensibilidade do sensor à luz, de cada máquina fotográfica, é controlada pelo ISO. Este valor pode variar dos 100 aos 12000 ou até mais, dependendo do modelo da câmera fotográfica. Conforme a necessidade de luz podemos aumentar ou diminuir o valor do ISO. No caso de ser necessário mais luz na fotografia aumentamos o ISO, o que em valores muito elevados pode causar uma espécie de “chuva” na fotografia ficando menos definida. Em casos de valores baixos de ISO, em que está presente em boa quantidade de luz, a fotografia irá ficar com boa definição (Lowe, 2010).

Exposição

A exposição é o fator que define a quantidade de luz que atinge o sensor da câmera. Este fator baseia-se em 3 variáveis: “*shutter speed*” ou velocidade do obturador; ISO e a abertura do diafragma. Estas 3 variáveis em conjunto, ou seja, a soma das definições de cada um destes fatores, irá resultar na quantidade de luz que o sensor receberá (Lowe, 2010).

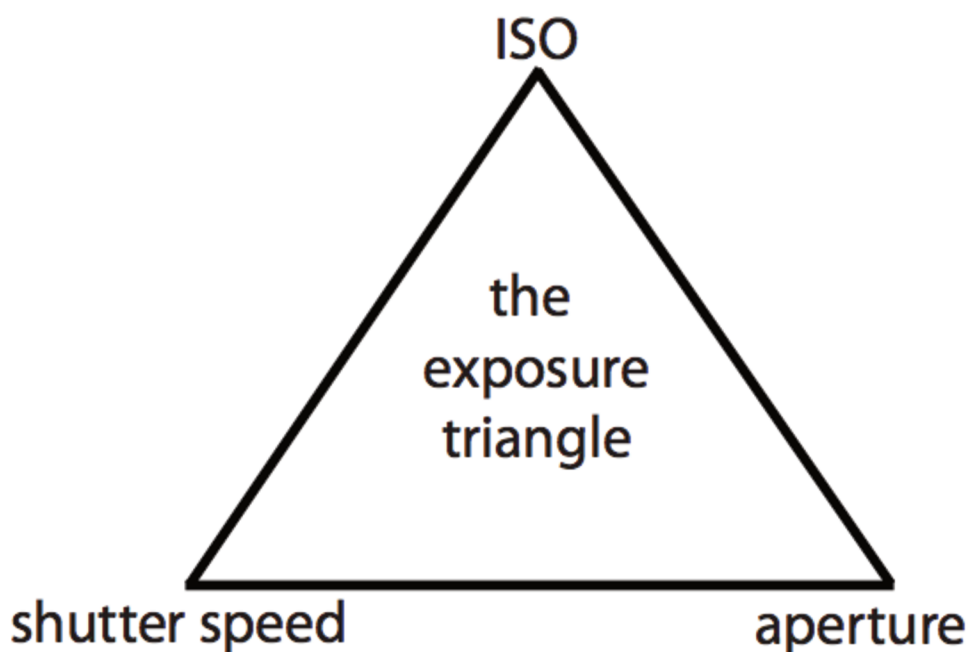


Figura 8. A relação dos vários fatores que definem a exposição da luz ao sensor de uma máquina fotográfica.

Fonte: (Lowe, 2010)

Equilíbrio dos Brancos

O WB ou “*white balance*” ou o equilíbrio de brancos consiste na correção dos brancos originais por parte da própria máquina. Ou seja, quando estamos perante uma luz que tem uma cor característica, como por exemplo a luz de tungsténio ou luzes com cor, o equilíbrio de brancos garante que perante essa luz, os objetos que estejam na fotografia, originalmente brancos, permaneçam brancos e que, conseqüentemente, não alterem a sua cor conforme a temperatura ou cor da luz que os ilumina.

O equilíbrio de brancos que existem nas DSLR pode ser configurado de duas formas: automático ou manual e personalizado. Há máquinas que têm mais opções consoante a luz do dia, se está céu limpo, nebulado, sombra, luz tungsténio ou flash (Ahmad, 2009).

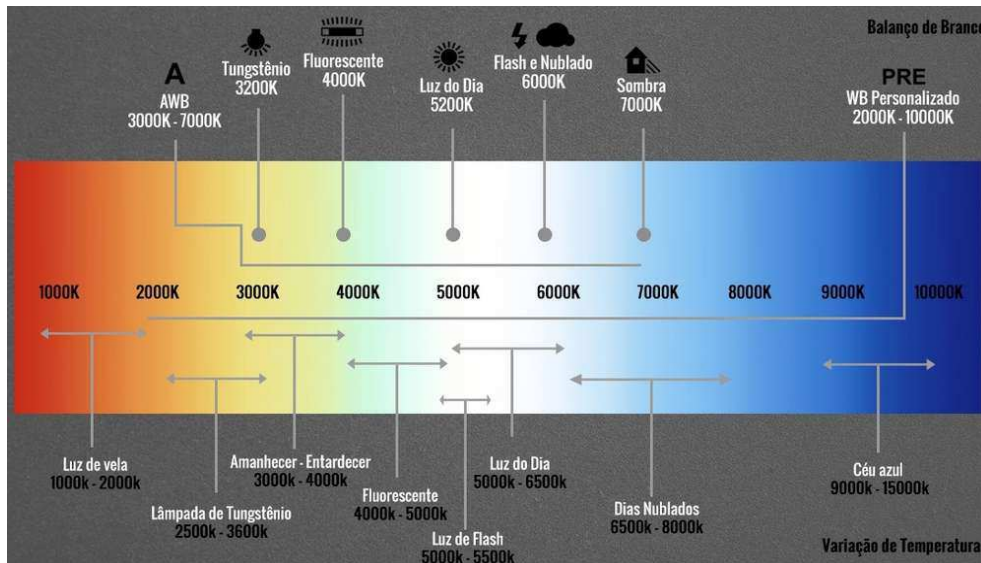


Figura 9. Escala do Equilíbrio de brancos.

2.3. Câmeras Fotográficas

Em toda a fotografia, seja em Medicina Dentária seja noutra área, o olhar, a visão do fotógrafo é mais importante do que o equipamento. Ter um equipamento sofisticado é bom, mas o que conta é a mensagem que queremos passar, é saber o que queremos captar como imagem e conseguir transmiti-la (Dunn, 2009).

Temos à nossa disposição dezenas de máquinas fotográficas no mercado, mas apenas algumas são as mais indicadas para a prática clínica de fotografia em Medicina Dentária (McLaren e Schoenbaum, 2011).

A quantidade de máquinas fotográficas que hoje existem no mercado e acessíveis ao consumidor são em vasta quantidade o que por vezes pode tornar complicado a escolha de uma câmera fotográfica (Ahmad 2009).

As câmeras fotográficas digitais estão em constante desenvolvimento e evolução, seja com mais megapixéis, melhor desempenho em situações de luz baixa ou outras inovações que as permita sobressair umas em relação às outras (Shagam & Kleiman, 2011).

É importante que a câmera fotográfica que usemos não provoque distorção na imagem, que permita repetir a imagem e com ampliação necessária a fazermos um diagnóstico com a máxima informação possível, assertivo e que permita também com efetividade (McLaren *et al.*, 2013)

Neste momento, existem vários géneros de máquinas fotográficas no mercado. Podemos dividi-las em 3 grupos principais:

- Câmeras compactas ou “*point and shoot*”
- Câmeras “*Mirrorless System*”
- Câmeras Reflex ou DSLR “*Digital Single Lens Reflex*”

As câmeras fotográficas compactas têm diversas desvantagens e limitações para a fotografia em Medicina Dentária. Não é possível controlar a imagem, porque o flash não é posicionado para a fotografia intraoral, e as imagens são distorcidas pela lente não ser “*macro*”. A maior limitação é o facto de a lente ser fixa e não possuir os alcances necessários à fotografia intraoral (Mahn, 2017).



Figura 10. Exemplo de Máquina DSLR



Figura 11. Exemplo de Máquina Compacta

As câmeras “*Mirrorless System*” são um grupo ainda em desenvolvimento. As DSLR são as máquinas com maiores vantagens e características para a prática de fotografia em Medicina Dentária. O sensor é de grande tamanho, permitindo reproduzir fotos com mais definição. Tem a opção de modo manual, assim como lentes e flashes intermutáveis (Mahn, 2017).

As câmeras fotográficas DSLR variam muito em termos de estrutura e preço, mas não, significativamente, na qualidade de imagem. Câmeras fotográficas mais dispendiosas normalmente permitem mais flexibilidade, melhor ajustamento e são mais robustas (McLaren e Schoenbaum, 2011).

2.4. Luz

De todos os componentes, a luz e o flash são dos fatores e efeitos mais importantes na fotografia (McLaren *et al.*, 2013).

Uma luz eficiente é a chave para uma fotografia bem sucedida, especialmente na fotografia em Medicina Dentária (Ahmad, 2009)

A experiência visual da fotografia baseia-se em 3 elementos:

- Cor
- Espaço
- Tempo

A Cor consiste num elemento de 3 dimensões ou três constituintes: a matiz, o valor e o croma. O Espaço irá definir a forma, a textura, a profundidade e a transparência. O Tempo remete para movimento, brilho e variação. Por exemplo, em Medicina Dentária uma gengiva rosa (cor), indica um estado de saúde oral, uma correta proporção de dente (espaço) remete a uma estética agradável e um sorriso infere a um momento de prazer (tempo). Esta tríade entre os 3 elementos Cor/Espaço/Tempo é conseguida através da manipulação da luz (Ahmad, 2009).

A Fotografia é descrita como a arte de “*pintar com a luz*” (Kiran e Anupama, 2010).

2.5. Lentes e Objetivas

É importante acompanhar a câmara fotográfica, com uma lente adequada ao efeito e neste caso, em Medicina Dentária, é essencial escolher uma lente com a distância focal correta. Lentes com distâncias focais curtas ou pequenas, chamadas de “*wide angle*”, não são as recomendadas por provocarem distorção da imagem fazendo com que os objetos pareçam mais perto do que eles aparentam (McLaren *et al.*, 2013).

A fotografia clínica em Medicina Dentária requer poder de ampliação para que seja possível observar, dentes, gengivas e os tecidos envolventes presentes na cavidade oral. Uma lente que seja aceitável para fins clínicos deverá possuir a capacidade de reproduzir uma imagem da cavidade oral, que permita o médico dentista visualizar os defeitos presentes em boca para que este possa fazer um diagnóstico mais completo. Além disso deverá permitir ao médico dentista posicionar-se a uma distância confortável e

aceitável tanto para ele como para o paciente sem que ocorra algum incómodo (Terry *et al.*, 2008)

São sugeridas lentes com distância de focagem entre os 90mm e os 105mm com carácter macro tanto para fotografias intra e extraorais (Ettorre *et al.*, 2006).

Terry *et al.*, (2008) sugere que as lentes macro ideais para a utilização em consultório clínico são lentes com distância focal fixa em 100mm e 105mm.

Lentes de grande qualidade, são normalmente, lentes que incluem propriedades como estabilizador de imagem, melhor reprodução de imagem, distância de focagem fixa e focagem automática mais rápida, permitindo assim captar imagem melhores e com um maior grau de qualidade (McLaren *et al.*, 2013).

Em termos de focagem automática é recomendado que esse modo seja desligado se a lente o assim permitir. É fundamental conjugar todo o equipamento fotográfico com uma lente de alta qualidade para que seja possível registar detalhes, como o brilho e a textura, com a maior qualidade possível (Mahn, 2017).



Figura 12. Vários tipos de lentes.

2.6. Métodos de Armazenamento

Feita a fotografia clínica, o fotógrafo ou médico dentista terá de alterar a imagem se assim o pretender. Na atualidade o computador substituiu a sala escura onde

antigamente se fazia a revelação das fotografias. Antes tínhamos imagens em papel fotográfico hoje temos imagens em ficheiros. (Terry *et al.*, 2008).

Os ficheiros das imagens que são efetuadas em máquinas do género DSLR podem ser gravadas em diferentes tipos de ficheiros digitais. Os mais comuns são o formato “.jpeg” (*Joint Photographic Experts Group*) e o formato *RAW*. A diferença entre os dois é que o primeiro sofre uma compressão, por parte de um algoritmo digital, que resulta num ficheiro mais pequeno, ou seja, ocupa menos espaço em termos de armazenamento e também perde alguma informação em comparação com a original, o formato *RAW* (Jakowenko, 2009).

Os fotógrafos profissionais ou a maioria deles, gravam as imagens em formato *RAW*. Não é um formato universal e prático, porque é um ficheiro em que a imagem ainda não sofreu qualquer tratamento após o processamento no sensor, contém a informação da imagem sem ter sofrido qualquer compressão. O que não acontece no formato JPEG que se apresenta já como forma final e comprimida (Shagam & Kleiman, 2011).

A compressão feita aos ficheiros após serem capturados e traduzidos pelo sensor, é um procedimento que leva à perda de informação contida na fotografia. Neste caso é importante que, se o fotógrafo não quiser perder qualidade de imagem para mais tarde poder editar e personalizar a fotografia, altere as definições da sua câmara fotográfica para que as imagens sejam gravadas em formato “*RAW*” (Sharland, 2013).

Com a evolução contínua das máquinas fotográficas e da qualidade que estas transmitem, os megapixéis aumentam o tamanho dos ficheiros. Será necessário ter formas e dispositivos de armazenamento capazes de guardar, eficazmente, grandes volumes de dados e ficheiros (Shagam & Kleiman, 2011).

Depois de ser realizada a fotografia em consultório, a imagem pode ser transmitida e guardada de muitas maneiras. A forma mais comum é através de uma cópia. Usualmente a imagem permanece do dispositivo ou máquina fotográfica onde a mesma foi registada e de seguida é copiada para um computador ou para um dispositivo mais pequeno como um CD, DVD, USB, HD ou mesmo um cartão de memória (Harting *et al.*, 2015)



Figura 13. Cartão de Memória SD.



Figura 14. Disco rígido (HD).

O armazenamento via discos externos ou discos rígidos, entre outros, permite aceder às informações e dados de modo facilitado, rápido e seguro. No armazenamento digital de imagens é recomendado que este seja feito, para além das vias principais como o computador, ou seja, que seja feito também em meios rígidos como, USB ou discos externos, caso as principais vias fiquem comprometidas e sejam provocados danos nos ficheiros ou que estes se percam (Shagam & Kleiman, 2011).

Para uma melhor gestão das fotografias efetuadas, existem autores, que recomendam dois programas ou "softwares", que tem exatamente a função e o propósito de gerir imagens conforme o consumidor desejar. Ou seja, estes programas possibilitam a categorização e divisão das imagens conforme o seu género ou como o fotógrafo o definir. Esses dois programas são o "Adobe Photoshop Lightroom 3" e o "Apple Aperture" (McLaren e Schoenbaum, 2011).

- Digital "Workflow"

Sharland (2008) apresenta o conceito de digital *workflow* como todo o processo, de tratamento das imagens, que ocorre depois do médico dentista fotografar o paciente. Ou seja, todos os processos de manipulação e armazenamento de imagens em conjunto são designados de digital *workflow*. Cada médico dentista ou fotógrafo, pode ter diferentes modos de o fazer, mas todos devem garantir que o armazenamento é feito num meio apropriado e seguro, caso aconteça algum imprevisto.

Uma vez efetuadas as fotografias, o médico dentista terá que manipular, organizar e armazenar as fotografias. Este processo designa-se de “*digital workflow*”, que inclui os métodos de manipulação, organização, armazenamento e “*back-up*”. É preciso ter cuidados no armazenamento dos ficheiros e fotografias, especialmente, aquando a categorização das fotografias, para não utilizar informações dos pacientes, como, nomes e outro tipo de detalhes, de modo a manter a confidencialidade e privacidade (Hodson, 2016).

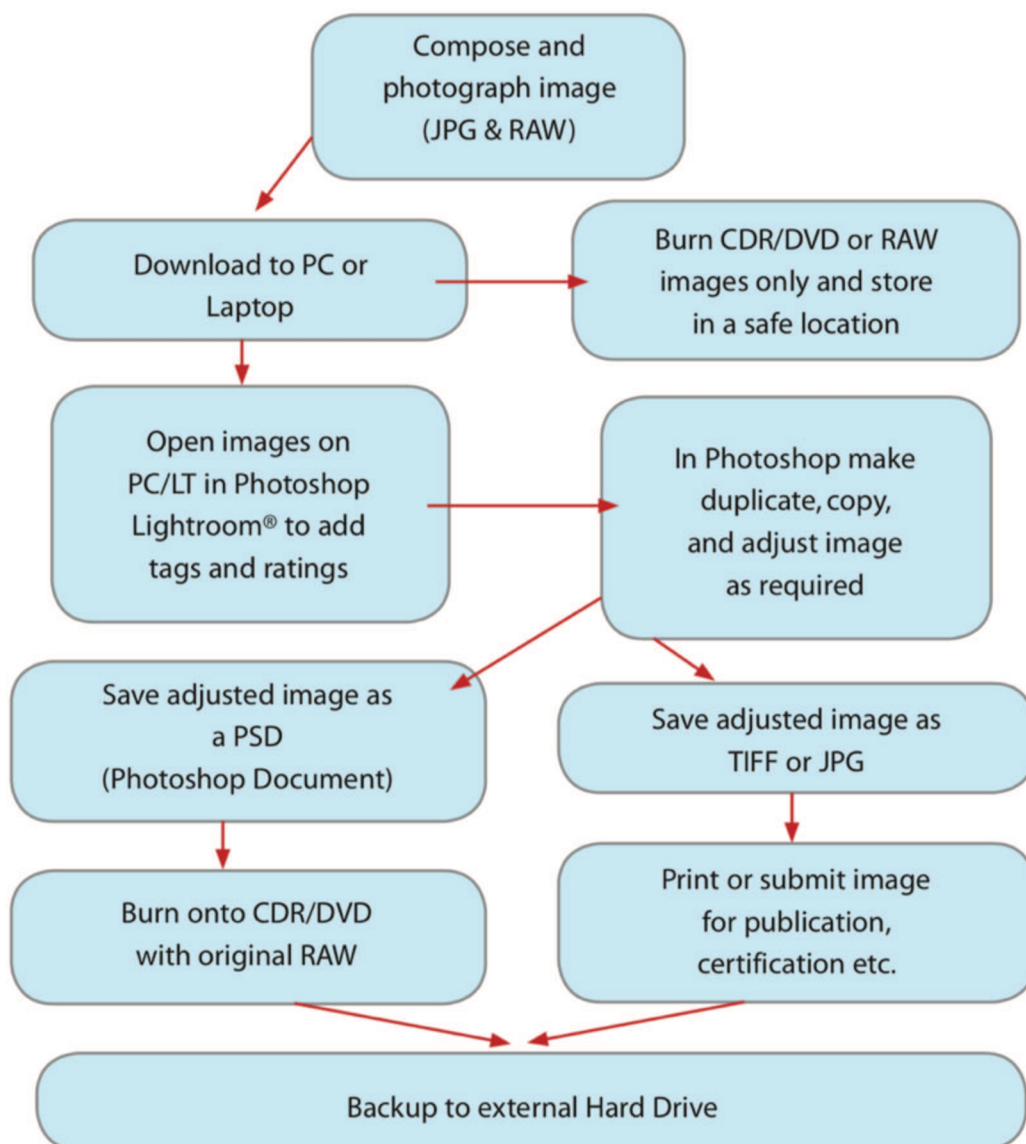


Figura 15. Esquema de um processo de digital “*workflow*”.
Fonte: (Sharland, 2008)

2.7. Vantagens

O uso de câmeras fotográficas e da fotografia em Medicina Dentária tem trazido muito conhecimento ao médico dentista de aspetos clínicos que, por vezes, são mais difíceis de ver no momento da consulta, que em casa ou no escritório, podem ser observados com mais calma e não passam despercebidos. A fotografia digital aplicada à Medicina Dentária tem vindo a ser uma ótima ferramenta de comunicação quer seja com o paciente, com o laboratório ou mesmo entre colegas (Kohli e Bhatia, 2016).

As vantagens da fotografia Digital em relação à fotografia Convencional são algumas e permitiram aumentar a prática de Fotografia em diversas áreas, nomeadamente na Medicina Dentária:

- Instantaneidade e conveniência por ser cada vez mais prático e fácil de utilizar uma máquina fotográfica;
- Flexibilidade para editar, copiar e trabalhar imagens;
- Ecológico por não ser necessário a utilização de químicos para a revelação de imagens;
- a longo prazo a utilização de meios de armazenamento reutilizáveis como os cartões de memória;

(Ahmad, 2009)

Outros autores como Madlenović *et al.*, (2010) afirmam haver vantagens como:

- Acesso instantâneo as imagens após o registo da fotografia;
- Ótima opção de escolha para a iluminação dos objetos a fotografar sem ter despesas altas em equipamento de iluminação;
- Os dados técnicos de cada fotografia são automaticamente guardados possibilitando uma reprodução adequada;
- Possibilidade de imprimir, copiar e enviar por e-mail;
- Revisão da fotografia e possibilidade de apagar no momento para repetir a fotografia.

3. Fotografia digital aplicada à Medicina Dentária

3.1. Razões e Propósitos do uso da Fotografia Digital

A Fotografia Digital é, hoje, uma ferramenta que está presente em todas as áreas da sociedade como, a saúde, a moda, a indústria, as comunicações, as artes, entre outras, oferecendo novos factos e diferentes perspetivas.

No presente seria difícil imaginar o nosso dia sem a fotografia. A fotografia marca um ponto de evolução na sociedade em como a tornou mais compreensiva e clara (Mladenović *et al.*, 2010).

Existem muitas razões para a utilização da fotografia digital na prática de Medicina Dentária. Maioritariamente, a razão principal é registar as manifestações orais de forma precisa, de modo a realizar um bom diagnóstico. As razões secundárias passam por documentação a nível legal, publicações ou artigos científicos, educação seja do paciente ou do médico dentista, comunicação com o paciente, comunicação com os colegas em casos de multidisciplinariedade, comunicação com os colegas dos laboratórios de prótese e, por fim, não menos importante, por motivos de *marketing* (Casaglia *et al.*, 2015).

A fotografia dentária tem vindo a ser cada vez mais importante como registos dentários, seja para comunicar melhor com o paciente acerca do seu tratamento, comunicar melhor com os laboratórios de prótese dentária ou mesmo com as companhias de seguro. No entanto, o seu contributo poderá ser mais utilizado e eficaz em Medicina Dentária Estética. Devido às fotografias intra e extraorais, a fotografia dentária é essencial na documentação dos resultados estéticos. Consequentemente cada vez mais são necessários profissionais com os conhecimentos técnicos e teóricos de fotografia (Aschheim e Wright, 2015).

- **Diagnóstico e Planeamento**

Casaglia *et al.*, (2015) e Ahmad, (2009) afirmam que a fotografia digital em Medicina Dentária deverá ser considerada um meio complementar de diagnóstico exatamente como um raio-x periapical ou uma ortopantomografia. Ainda afirmam que a fotografia digital é eficaz como método para uma segunda análise, seja em casa ou em consultório, ao estado pré-operativo.

Moncada *et al.* (2014), chega á conclusão de que a fotografia digital é bastante útil na avaliação de restaurações para observar defeitos das mesmas que são indetetáveis no exame objetivo tátil e visual. A fotografia digital como meio complementar de diagnóstico, nestas circunstâncias, fornece mais informação do que o exame clínico habitual.

O uso de fotografias intraorais é considerado um método de diagnóstico indireto válido para a avaliação e detecção de lesões de cárie, especialmente em dentes posteriores (Signori *et al.*, 2018)

Na especialidade de Ortodontia, as fotografias clínicas dão a possibilidade ao ortodontista de realizar uma observação cuidada e precisa durante a fase de planeamento do tratamento, de modo a que este seja o mais correto possível (Pani, 2017).

O uso de fotografias dentárias é fundamental na análise de um sorriso. Retratos faciais permitem uma boa análise de diagnóstico e são indispensáveis para o plano de tratamento. Além disso as fotografias permitem ao médico dentista avaliar os casos e tratamentos por tempo ilimitado (Ward *et al.*, 2018).

A fotografia digital é indispensável nos cuidados de saúde, na sua prática e na prática de Medicina Dentária Estética. No diagnóstico e planeamento de casos estéticos é essencial o uso de fotografias para o diagnóstico e para o desenvolvimento do plano de tratamento.

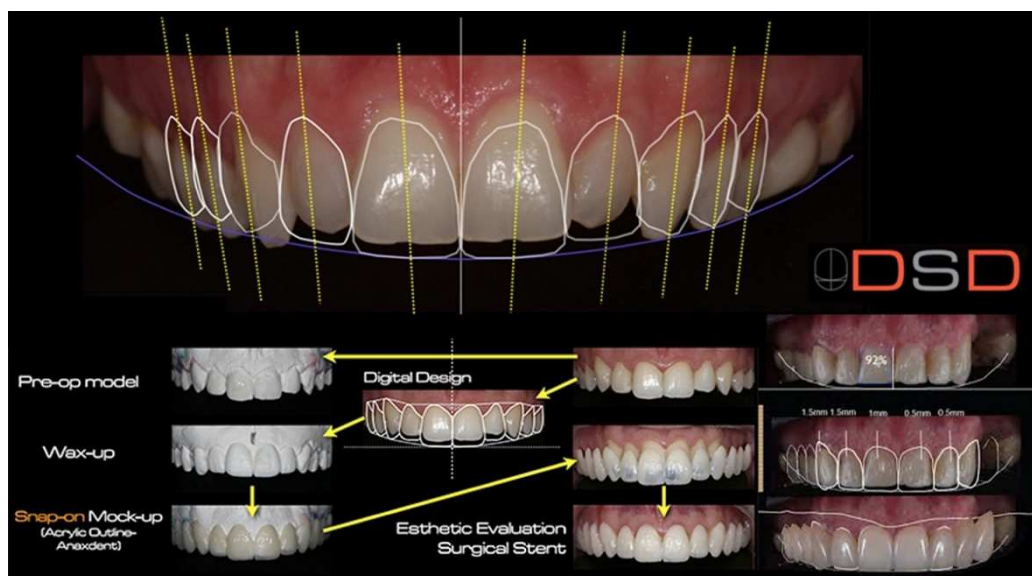


Figura 16. Digital Smile Design (DSD) - um programa utilizado em Medicina Dentária Estética baseado em fotografias digitais.

Tal como um ortodontista não deve iniciar o seu diagnóstico e plano de tratamento sem uma cefalometria e um conjunto de fotografias, o médico dentista que esteja a realizar um diagnóstico e tratamento estético num paciente, não deve iniciar o mesmo sem efetuar uma série de fotografias (Goodlin, 2011).

- **Progresso e resultados finais**

A fotografia digital tem também a função de ajudar na monitorização dos tratamentos e dos resultados finais. Isto só é possível se fizermos um bom acompanhamento e podermos comparar o tratamento desde o início (Mladenovic *et al*, 2010).

- **Comunicação**

A comunicação poderá passar por comunicar com o próprio paciente, com o técnico de prótese dentária ou mesmo com os colegas de clínica. (Ward, 2007)

As fotografias clínicas são extremamente úteis no que remete à comunicação e motivação do paciente. No início dos tratamentos ou mesmo no diagnóstico é possível explicar o estado da cavidade oral a nível de gengivas, dentes, simetrias, problemas oclusais, entre outros. Numa fase seguinte, será útil para explicar as várias opções de tratamento existentes, o que só por palavras, por vezes, é difícil para os pacientes compreenderem devido à falta de conhecimento na área (McDonnell & Newsome, 2010).

É essencial na comunicação com o TPD ou com o laboratório de prótese. Torna eficaz a comunicação, por vezes, de tratamentos estéticos em que é necessário transmitir características como a translucidez, opalescência, opacidade, cores, tamanhos e formas (Hodson, 2016).

As fotografias digitais podem ser facilmente armazenadas e transmitidas ao TPD, fornecendo informações importantes. Em relação à cor, à superfície do dente, forma e outras características. Uma melhoria na cor de um elemento protético pode estar relacionada com o desempenho do médico dentista pelo uso de câmara fotográfica digital (Sampaio *et al.*, 2018)

Na comunicação com o laboratório, as fotografias digitais são úteis, no ponto em facilitam o diálogo entre o médico dentista e o TPD durante o tratamento e a realização

de elementos protéticos ou próteses. Por vezes para atingir a sombra ou a cor desejada, de uma prótese, que mais se adequa à cor original do paciente, são preciso determinadas informações. Que, nestes casos, são mais fáceis de transmitir através de instruções, por parte do médico dentista, juntamente com fotografias ilustrativas (McDonnell & Newsome, 2010).

A comunicação entre colegas da mesma clínica, por exemplo num caso multidisciplinar, pode ser melhorada através do uso de fotografias que todos possam ver. Assim, é possível cada um dar a sua opinião clínica, explicar o tratamento a efetuar, definir pontos cruciais do tratamento e discutir a sua manutenção (Casaglia *et al.*, 2015).

- **Registos Médico legais**

Christensen, (2005) afirma que os números de casos e de médicos dentistas envolvidos em processos de justiça, devido a queixas por parte do paciente por má prática, estão a aumentar de ano para ano. Afirma também que quando em tribunal, presente ao juiz, as fotografias do caso em questão, facilitam, em muito, a defesa do médico dentista ou da clínica em questão.

- **Publicações Científicas e Educação**

O médico dentista também poderá fotografar os seus atos clínicos caso o seu objetivo seja demonstrar as suas capacidades perante a comunidade científica, colegas ou mesmo estudantes. Como estudantes, as imagens são essenciais para uma melhor compreensão e melhor assimilar das matérias em questão (Casaglia *et al.*, 2015).

As fotografias são essenciais para o processo de aprendizagem, seja no ensino pré-graduado, no pós-graduado, residências clínicas ou grupos de trabalho (McDonnell & Newsome, 2010).

Na era em que vivemos, a capacidade que nos é permitida de captar, guardar e partilhar imagens e vídeos, quase instantaneamente, tem vindo a revolucionar a comunicação. Posteriormente leva a um aumento do consumo e do uso de produtos multimédia em consulta com os pacientes e em regime de aprendizagem. Consequentemente, tanto os estudantes como os professores tem vindo a habituar-se a

imagens e vídeos de grande qualidade o que tem resultado na extinção de abordagens pedagógicas mais tradicionais (Stieber *et al.*, 2015).

- **Ciências Forenses**

A fotografia é, muitas vezes, importante na descoberta e identificação de humanos. A seguir à impressão digital, é o segundo meio mais utilizado na identificação pessoal. A identificação é feita, por vezes através de fotografias e pela história clínica do paciente. Pelas mudanças ocorridas na cavidade oral como, extrações, ausência, restaurações, próteses, entre outras. (Casaglia *et al.*, 2015).

Para o médico dentista forense, a recolha, preservação, e reprodução precisa e visível de evidências, são fundamentais na identificação de mordida em casos de abuso. A fotografia mantém informações detalhadas. Dentro dos casos de identificação, as fotografias corroboram com os registos escritos, fichas clínicas e relatórios. As fotografias com qualidade podem revelar detalhes perdidos inicialmente ou indetetáveis a olho nu (Bernstein e Wright, 2018).

As fotografias digitais têm tido muito significado e peso ao prevenir casos de litígio e ao resolver casos forenses (Kohli e Bathia, 2016).

- **Marketing**

Por último e não menos importante, a fotografia pode também ser utilizada para fins de publicidade e promoção de algum produto ou serviço (Ahmad, 2009).

Ahmad, (2009) e Casaglia *et al.*, (2015), afirmaram que o *marketing* pode ser dividido em dois tipos: interno e externo.

O interno remete a uma forma de marketing em que os elementos da equipa têm que motivar os pacientes com o objetivo de estes os referenciem aos amigos e família. Para tal acontecer é preciso obter uma boa relação com o paciente. Caso contrário a tentativa de marketing e de promoção dos serviços médico dentários, falhará. O externo tem como objetivo atingir as grandes massas populacionais. Baseia-se na promoção através de canais televisivos, revistas, jornais e sítios na internet (Casaglia, 2015).

3.2. Materiais necessários à prática de Fotografia Dentária

3.2.1. Câmera DSLR Digital Single Lens Reflex

A câmera fotográfica mais versátil e funcional para a prática de fotografia dentária será uma máquina de modelo DSLR. Uma câmera DSLR oferece vários tipos de tecnologia que permitem facilitar a obtenção de imagens durante os procedimentos clínicos. Possui a tecnologia de TTL (through the lens) em que permite visualizar e focar precisamente o que queremos fotografar em tempo real; contém também um LCD “*Liquid Crystal Display*”, permitindo visualizar a imagem que está a chegar ao sensor; a eliminação do efeito de “*parallax*”, ou seja, a lente, o sensor e o visualizador ou LCD encontram-se todos no mesmo eixo ótico, permitindo ao fotógrafo ter uma imagem real e direta do que vai fotografar (Ahmad, 2009).



Figura 17. LCD de uma máquina fotográfica em diferentes posições.

Todas as câmeras digitais tem um LCD a cores, que transmite o que queremos fotografar em tempo real permitindo controlar melhor a fotografia eliminamos o efeito de “*parallax*” (Agarwal *et al.*, 2014).

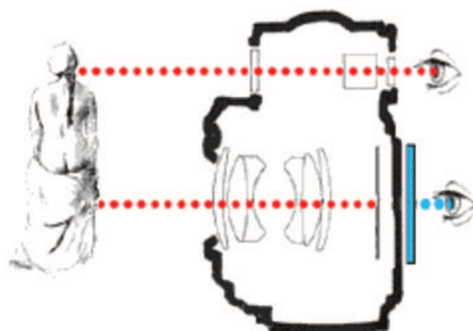


Figura 18. Exemplo do efeito “*Parallax*”.

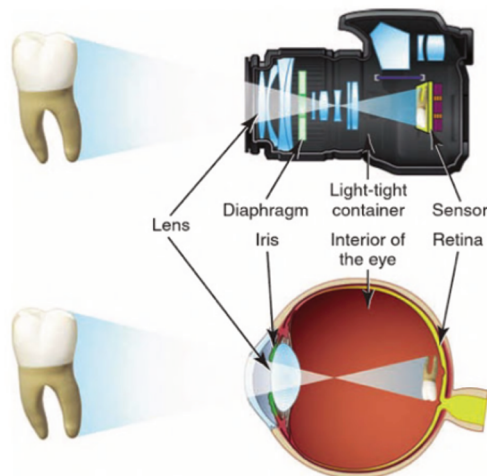


Figura 19. Exemplo de funcionamento de uma Máquina Fotográfica DSLR comparado ao olho humano.
Fonte: (Aschheim e Wright, 2015)

A questão durante a compra máquina fotográfica poderá estar no sensor. Existem dois tipos de sensores comumente utilizados pelas principais marcas de fabricantes. Estes sensores são o CCD ou CMOS. O mais comum de ser utilizado é o CMOS por ter menos custos no fabrico, ao contrário do CCD apesar de este ser ligeiramente melhor, é mais dispendioso para as marcas.

Em termos de medidas existem, também, dois tipos de sensores, mais comuns, que fazem categorizar as máquinas nos dois géneros mais conhecidos. Em primeiro temos o sensor de 35mm ao qual chamamos de “*full-frame*” (36 x 24mm) e em segundo temos o sensor APS-C ou “*crop sensor*” que é mais pequeno em relação ao outro (22.2 x 14.8mm). Tecnicamente os sensores “*full-frame*” apresentam uma imagem maior do que o APS-C e em fotografia dentária remete a um problema que será a razão da fotografia e a verdadeira distância de focagem.

Ao utilizarmos um sensor APS-C vamos estar a trabalhar com um “*crop*” ou um recorte de 1.6x em relação ao sensor de 35mm. Portanto, sempre que utilizarmos uma lente de 100mm com f/2.8 numa máquina com sensor APS-C, na realidade, estamos a utilizar uma lente de 162mm com f/4.54.

Este fator apenas obriga o médico dentista ou o fotógrafo a fazer um “*zoom out*” ou a afastar-se do paciente para obter uma imagem com razão de 1:1.

Normalmente esta é uma diferença que não é preponderante na compra da máquina porque as máquinas fotográficas “*full-frame*” na maioria dos mercados custam o dobro de uma máquina fotográfica com sensor APS-C, o que leva o comprador a preferir as

máquinas com sensor APS-C apesar da ligeira desvantagem (Kachalia e Geissberger, 2010).




Figura 20. Imagem de um sensor Full-Frame em comparação com um Crop Sensor.

Os autores recomendam as marcas Canon® ou Nikon®, como as câmeras ideais para a prática de fotografia dentária. Dentro destas marcas aconselham as máquinas DSLR de gama média ou inferior por estas terem um controlo de brancos ou “white balance” melhorado em relação as de gama superior. Além disso, a Canon® e a Nikon® apresentam sistema de luz ou flash ideais para a fotografia dentária. As recomendações são os modelos D7000 e a D7100 da marca Nikon® ou os modelos 70D e a 60D da marca Canon® (McLaren *et al.*, 2013).

3.2.2. Lentes Macro

A característica macro está relacionada com a capacidade de ampliação. A partir de certa aproximação do objeto. Uma lente macro, é capaz de reproduzir no sensor uma imagem em que o objeto a fotografar tem exatamente a mesma medida que na realidade. Esta característica é necessária nas lentes para a fotografia dentária. Para as fotografias extraorais esta função é desnecessária ou pode ser desligada (Agarwal *et al.*, 2014).

A verdadeira capacidade de uma lente macro é produzir uma imagem com poder de ampliação 1:2 ou mesmo 1:1. A ampliação 1:1 é a ideal o que significa que a imagem que tirámos corresponde ao tamanho dos objetos na vida real (Ahmad, 2009).

A lente de eleição será uma lente que nos forneça qualidade de imagem aquando a ampliação 1:1 e ao mesmo tempo que nos permita manter uma boa distância de trabalho sem causar desconforto ao paciente. Para este efeito as lentes ideais serão lentes com 100mm ou 105mm de distância focal (Sharland, 2013).

As lentes que são requisitadas para a fotografia dentária são as lentes macro, mais especificamente as lentes com distâncias focais aproximadas ao 100mm e com máxima abertura do diafragma (*f/stop*) de 2.8. As escolhas dos autores são: AF-S VR Micro-Nikkor 105mm f/2.8G IF-ED e AF-S DX Micro NIKKOR 85mm F3.5G ED VR da marca Nikon®; da marca Canon® sugerem a, Canon EF 100mm f/2.8L Macro IS USM e a Canon EF 100mm f/2.8L Macro USM (McLaren *et al.*, 2013; Ho, 2017)

3.2.3. O Flash

O flash é o elemento do equipamento técnico da fotografia com mais efeito na imagem final (McLaren e Schoenbaum, 2011).

Segundo Terry *et al.*, (2008), existem três tipos de flash eletrónicos para a fotografia dentária:

Ring Flash Light ou Flash Circular – é o mais usado pelos fotógrafos amadores ou inexperientes e considerado o flash universal para a fotografia macro em geral. É constituído por três diferentes tipos de luz: uma luz que circunda em totalidade a lente; um flash que apenas se situa num dos lados emitindo um foco de luz em diferentes direções; e um duplo foco, que se situam, um em cada um dos lados do flash. Este flash tem a capacidade, e é a sua principal indicação, tirar fotografias de objetos da cavidade oral que sejam mais posteriores onde há pouca luz e muitas sombras;

Point Flash Light – Fornece uma única fonte de luz numa única direção. No entanto, é móvel em redor da lente, possibilitando alterar a sua posição para diferentes incisões de luz. A vantagem deste flash é permitir captar a textura e o contorno das superfícies fotografadas;

Twin Flash Light – é constituído por dois flashes laterais em posições completamente opostas, ao lado da lentes. Requer mais experiência fotográfica sendo utilizado para

fotografais mais estéticas. Oferece uma luz mais uniforme, permitindo a visualização de detalhes como, transições de cor e variação de translucidez.

Os dois mais usados são os do género de Ring Flash e Twin Flash. O primeiro tem uma luz circular contínua permitindo iluminar de forma homogénea as estruturas. No entanto, tem uma desvantagem que é, ao fotografar a curtas distâncias, as sombras desaparecem criando por vezes imagens sem textura. Nos tratamentos em que os TPD necessitam de perceber a forma dos dentes e a sua textura, através das sombras, são utilizados os Dual Point ou Twin Flash (Krieger, 2018).



Figura 21. Exemplo de um “Ring Flash Light”



Figura 22. Exemplo de um “Twin Flash Light”

3.2.4. Acessórios

Afastadores

Em consultório, por vezes, temos algumas dificuldades em visualizar a maioria das estruturas presentes em boca e fazer com que a luz do flash alcance as mesmas. Para ganharmos melhor acesso e melhor campo de visão iremos precisar de uns afastadores laterais ou oclusais. Os afastadores não devem ser desconfortáveis para os pacientes, não podem refletir a luz e se possível ter a capacidade de se manterem em posição, sem que seja preciso a intervenção da assistente dentária.

Sempre que possível escolher o afastador mais largo para expor mais estruturas de interesse. Em caso de desconforto para o paciente o médico dentista pode sempre aplicar vaselina nos lábios de modo a não ferir ou deixar repercussões (Mahn, 2017)

Os afastadores de plástico são preferíveis aos de metal para evitar a reflexão da luz. Existem ainda afastadores de bochechas e afastadores de lábios ou oclusais. Os últimos são os mais indicados para quando o objetivo é obter uma vista e fotografia oclusal (Ho, 2017).



Figura 23. Afastadores “Expandex” Bilaterais

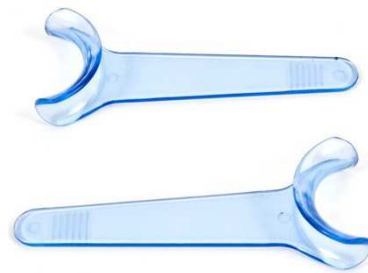


Figura 24. Afastadores “Mirahold” Unilaterais

- Espelhos Intraorais

Os espelhos são necessários quando falamos de regiões posteriores onde não conseguimos tirar uma fotografia com visão direta. Para tal será necessário espelhos intraorais de qualidade para podermos registar os tecidos como eles são sem interferências na imagem. O material que é sugerido pelos autores são os espelhos cobertos de Ródio. O Ródio é um elemento químico que tem a vantagem de ser resistente a corrosão e ter a capacidade de refletir as coisas com grande qualidade e definição (Ho, 2017; Mahn, 2017).

(Fahim e Thakur, 2014) aconselham os espelhos de vidro, porque refletem imagens com maior qualidade comparativamente aos espelhos de metal e para além disso são mais resistentes aos riscos efetuados pelo uso e lavagem.



Figura 25. Espelhos intraorais

Fahim, Thakur (2014) e Mahn (2017) defendem que as pegas dos espelhos devem ser grandes e afastadas dos espelhos para não interferirem na fotografia de algum modo, evitando que as mãos da assistente dentária apareçam na fotografia ou que esta provoque sombras indesejadas.

- Fundos e Contrastes

Os fundos e contrastes são necessários para que o médico dentista ou o fotógrafo possa isolar e concentrar a atenção no principal objeto da fotografia e para quem a observe não tenha qualquer tipo de distrações (Fahim, 2014).

Podemos usar qualquer objeto que seja preto e que não reflita nenhum tipo de luz. Quando usado corretamente causa um contraste que irá fazer com que o visualizador se concentre só no que queremos transmitir (Mahn, 2017).



Figura 26. Espelho de contraste.



Figura 27. Espelho de contraste palatino.

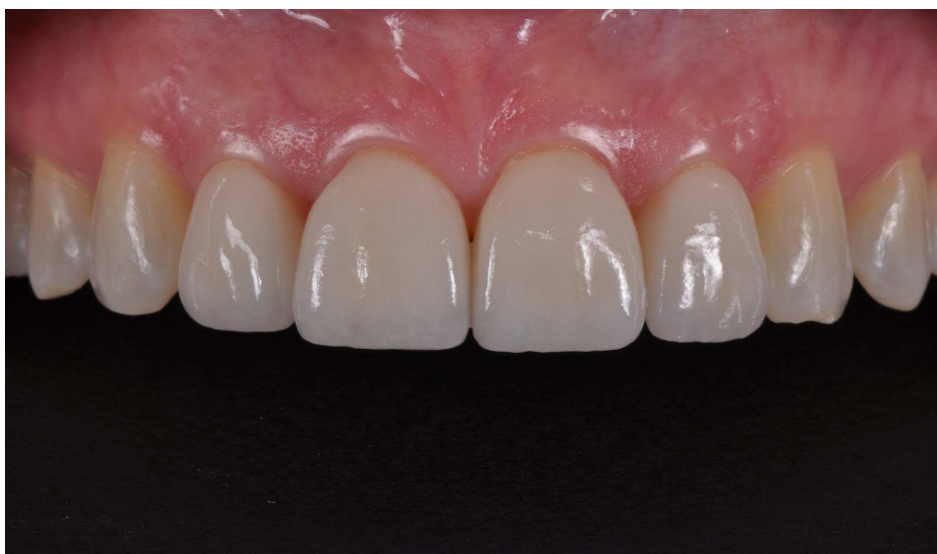

Figura 28. Efeito de um espelho de contraste numa fotografia.

Quando tiramos fotografias a dentes isolados, uma das maneiras de melhorarmos a imagem e o que o médico dentista quer transmitir é usar um fundo preto. Este fundo preto irá contrastar com a cor do dente e enaltecer as zonas translúcidas dos dentes (Patel, 2012).

3.3. Questões Médico Legais, Privacidade e Proteção de Dados

Com o aumento constante do uso de fotografia em Medicina Dentária, no diagnóstico, educação, comunicação entre outros, cada vez mais os profissionais estão alerta para as suas vantagens e para as questões que o seu uso acarreta. Este facto leva a que, esta evolução, esteja ligada inerentemente, a questões éticas, morais, legais e deontológicas no que respeita à personalidade dos pacientes e o seu direito à privacidade (Vasileva *et al.*, 2017).

No que respeita aos direitos de autor, o fotógrafo tem o direito de: (1) reproduzir a fotografia, (2) editar e reproduzir derivados da fotografia em questão; (3) distribuir cópias das fotografias em público, por venda, empréstimo ou troca; (4) utilizá-la como publicidade. Normalmente quando o botão da câmara fotográfica é pressionado e libertado, o fotógrafo que o fez possui os direitos de autor dessa fotografia (Harting *et al.*, 2015).

O fotógrafo, antes de tirar as fotografias, está sujeito a restrições devido à privacidade dos que o rodeiam. Nas circunstâncias em que assim o seja pedido, terá de ser feita uma declaração ou consentimento informado, em que a privacidade em questão não será posta em causa ou terá de existir uma autorização para uso da mesma sem repercussões (Harting *et al.*, 2015).

Os consentimentos informados são necessários para que o médico dentista possa utilizar as fotografias, do paciente em questão, em congressos, artigos, publicações online, entre outros. O consentimento informado deve ser claro e perceptível assim como não deve exceder uma página. O paciente deve ser informado de que as fotografias realizadas em consultório servem também para suportar planos de tratamento e para mais tarde permitir ter um meio para a avaliação do progresso e resultados finais (Ettorre *et al.*, 2006)

O consentimento informado para se realizar fotografias médicas ou médico-dentárias não funciona nos mesmos moldes que um consentimento informado relativo a um plano de tratamento e às possíveis complicações e sucessos. Um consentimento informado relativo a tratamentos está sujeito a uma elaboração, observação e examinação mais cuidada e criteriosa do que, comparativamente, a um consentimento informado de fotografia médica, para autorizar e esclarecer os fins das fotografias que possam ser tiradas antes, durante e depois do tratamento (Harting *et al.*, 2015).

É preciso esclarecer o paciente, ou os tutores, caso este seja menor de idade, das intenções e propósitos do uso das fotografias tiradas em consultório durante qualquer fase do tratamento. O consentimento deverá ser por escrito sendo este obrigatório no que respeita ao uso de imagens de pacientes em apresentações científicas, artigos, jornais científicos, entre outros. Também é importante esclarecer o paciente de que, por vezes, as fotografias utilizadas são trabalhadas, digitalmente, e que o conteúdo que define a pessoa, os traços que permitem caracterizar a fisionomia de uma pessoa e reconhecê-la, são eliminados. Desta forma ficará apenas o assunto de maior interesse, que na maioria dos casos são os dentes ou estruturas adjacentes (Vasileva *et al.*, 2017).

É do interesse do médico dentista que as fotografias tiradas mostrem de uma forma clara ou que auxiliem a esclarecer o paciente, juntamente com justificação médica, a severidade e a extensão das lesões presentes na cavidade oral. A comunicação é essencial para o médico dentista realizar um tratamento bem sucedido evitando mais tarde possíveis queixas e processos judiciais. Registos fotográficos precisos e esclarecedores são indispensáveis, para a longo prazo o médico dentista evitar ações judiciais .

Os processos que, por vezes, as clínicas e os médicos dentistas têm de enfrentar, são referentes a tratamentos com meses ou até anos. Para tal a palavra e a memória do médico dentista em tribunal não são tão eficazes como as fotografias do tratamento, logo é importante que mantenhamos os registos dos tratamentos efetuados, porque são fotografias com informação importante para casos de litígio (Wander e Ireland, 2014)..

Em tribunal, fotografias do início, do durante e do pós tratamento, irão servir de prova direta, em casos de alegada má pratica clínica, demonstrando o estado de saúde da

cavidade oral assim como os tecidos adjacentes: dentes, gengivas e tecidos moles (Wander e Ireland, 2014).

.....

/ Name and address of the hospital /

.....

/Names of the operator of dental photography/the photographer/

Declaration

of informed agreement of using dental photography

The undersigned....., ID.....

phone/e-mail for contact:.....

In the undersigned informed agreement I certify that after discussion in an understandable language and sufficient volume between me and my treating dentist, I am informed for the need and application of dental pictures needed for the process of dental research, my dental status, the nature of my illness, the different stages and the end result of the dental treatment. I acknowledge, that I am informed of the purposes and nature of the dental photography. I am familiar with the possible alternatives, the expected results, forecasts, possible risks and benefits, related with the proposed method and strategies for diagnostics and dental treatment. I am familiar with the risk of not using dental photography in the visible area and with the risk for my health if refusing treatment with this method.

I declare as:

1. Patient.....

2. Parent/guardian/trusted of the patient:.....

That I am informed personally my treating physician/dentist Dr....., for all circumstances connected with my condition and the proposed treatment, portreted in understandable language as well as that I have had the opportunity to ask questions about everything that I considered important and managed to make an informed decision for using dental photography in my dental treatment.

3. I agree that all of my photos, taken before and during my treatment, can be used from the authorized staff for educational, scientific and academic purposes as well as stored in files and be part of the documentation of the hospital.

4. I declare my agreement that photos can be published, shown and used for scientific and educational purposes and I allow them to be used in dental photo albums, professional magazines and/or textbooks and scientific publications.

Signature of the declarator: Signature of the dental photographer:

Figura 29. Consentimento informado para autorizar a realização de fotografias a pacientes.

Fonte: (Vasileva *et al.*, 2017)

4. Fotografias Clínicas em Medicina Dentária

4.1. Técnicas para a Fotografia Clínica Correta

- Preparação do Paciente

1. O paciente deve estar sentado confortavelmente;
2. O paciente deve ser informado do propósito das fotografias e assinar o consentimento informado;
3. A altura da cadeira deve ser ajustada ao nível mais conveniente ao médico dentista/fotógrafo;
4. Se o paciente, não se importar de segurar o(s) afastador(es), o mesmo deve usar luvas;

- Preparação de fundo e instrumentos

1. Colocar fundo preto que não reflita a luz e que seja adequado ao efeito;
2. A área a ser fotografada deve estar limpa de saliva, bolhas de ar, látex ou qualquer material dentário;
3. Isolar devidamente com os afastadores de modo simétrico;
4. Mergulhar os espelhos em água quente para estes não embaciarem. Em alternativa, ou pedimos ao paciente para respirar pelo nariz ou então a assistente pode utilizar um ligeiro jato de ar contínuo, para secar a superfície do espelho;

- Preparação da Câmera e do médico dentista/fotógrafo

1. Usar uma abertura de Diafragma pequena (um *f-stop* grande) para termos uma maior profundidade de campo;
2. Manter o nariz afastado da visão palatina aquando fotografar os incisivos centrais;
3. Evitar os pelos faciais/barba;
4. Pedir ao paciente para afastar a língua ou fazê-lo com o espelho intraoral;

5. Usar focagem manual;
6. Eliminar fotos com má exposição ou elementos mal focados; (Desai e Bumb, 2013)

Na fotografia Dentária existem as fotografias extraorais, intraorais e as complementares (Gil, 2015).

4.2. Técnicas Fotográficas Extraorais

As fotografias extraorais são tiradas à cara completa de frente e perfil do paciente (Ramos, 2003). Este tipo de fotografia é conseguido com o uso de uma lente com distância de focagem grande e é utilizada em Ortodontia, Reabilitação Oral e Cirurgia Maxilo-facial e Plástica (Moreno *et al.*, 2006).

As fotografias extraorais consistem em retratos, sejam eles, da face completa ou apenas do sorriso. Normalmente são utilizadas para avaliar a estética e forma dos dentes tanto pelo médico dentista como pelo TPD, como para avaliação em ortodontia e cirurgia (Ahmad, 2009).

Para as fotografias ficarem mais profissionais e se tivermos espaço podemos considerar um estúdio onde podemos ter uma fonte de luz e um refletor. Para as fotografias de retrato, o ideal é posicionar a luz de um dos lados direcionando-a para um dos lados da face e o refletor na outra face, iluminando a face toda de forma uniforme e eficaz (McLaren e Shoebaum, 2011).

Nas fotografias extraorais de retrato ou faciais, temos:

- Frontal com lábios fechados;
- Frontal com sorriso;
- Perfil Direito;
- Perfil Esquerdo;
- Vista de 45° Graus ou $\frac{3}{4}$;
- Frontal com Platina de Fox;
- Perfil com Platina de Fox;
- Perfil a sorrir direita e esquerda;

- Vista de 45° Graus em sorriso e “Overjet”; (Gil, 2015)

Os lábios devem ser fotografados das seguintes formas:

- com lábios fechados;
- a sorrir de frente;
- de perfil a sorrir direita;
- de perfil a sorrir esquerda;
- 45° graus a sorrir;
- Overjet;

(Moreno *et al.*, 2006).

4.3. Técnicas Fotográficas Intraorais

As fotografias intraorais têm o intuito de registar a cavidade oral, os tecidos moles, os tecidos duros, a relação entre estes e o estado de cada um. Existem equipamentos, como afastadores e espelhos, que irão ajudar a realizar este tipo de fotografia (Moreno *et al.*, 2006).

A orientação da imagem é muito importante nas fotografias. O plano oclusal deve permanecer paralelo ao plano horizontal. Nas fotografias laterais, estas devem ser perpendiculares aos dentes, usando um espelho intraoral, caso contrário não iremos conseguir captar todos os dentes e para focar devemos apontar aos caninos ou pré-molares. Para as fotografias oclusais devemos ter a câmara perpendicular ao espelho oclusal e o mais perto possível até ao ponto em que apenas visualizamos no LCD os dentes e os tecidos adjacentes (Patel, 2012).

Antes de o médico dentista começar a fotografar tem que definir os parâmetros inicialmente mencionados, nomeadamente a abertura do diafragma (*f/stop*) e a velocidade do Obturador ou “*shutter speed*”. A velocidade do obturador terá que ter 1/125 e a abertura do diafragma terá um F25 (Patel, 2012).

Nas fotografias intraorais com afastadores, temos:

- Frontal com dentes em oclusão;
- 45° Graus em oclusão esquerda;

- 45° Graus em oclusão direita;
- Frontal Superior com espátula de fundo preto;
- Frontal Inferior com espátula de fundo preto;
- Frontal com os dentes em movimentos excursivos (lateralidade, protusão);

E com espelhos intraorais e afastadores:

- Lateral direita;
 - Lateral esquerda;
 - Oclusal superior;
 - Oclusal inferior;
 - Planos aproximados de zonas específicas;
- (Moreno *et al.*, 2006).

4.3.1. Técnicas Fotografia Frontal

- Manter a cabeça do paciente alinhada horizontalmente com o plano de Frankfurt;
 - Colocar os afastadores e assegurar que estes abraçam seguramente os lábios;
 - Puxar os afastadores para fora, em direção da câmera, e de seguida para os lados mantendo uma angulação de 90° com a linha média do paciente;
 - Garantir que os lábios estão bem afastados e não escondem dentes ou gengiva;
 - Pedir ao paciente para morder lentamente até estes ficarem em oclusão;
 - A linha média do paciente deve coincidir com o centro da foto;
 - Manter a linha do plano oclusal a dividir a imagem;
 - Manter o centro da lente paralela com o plano oclusal para não ficarmos com uma vista superior ou inferior dos dentes;
 - Focar nos segundos incisivos ou laterais.
- (Pani, 2017)

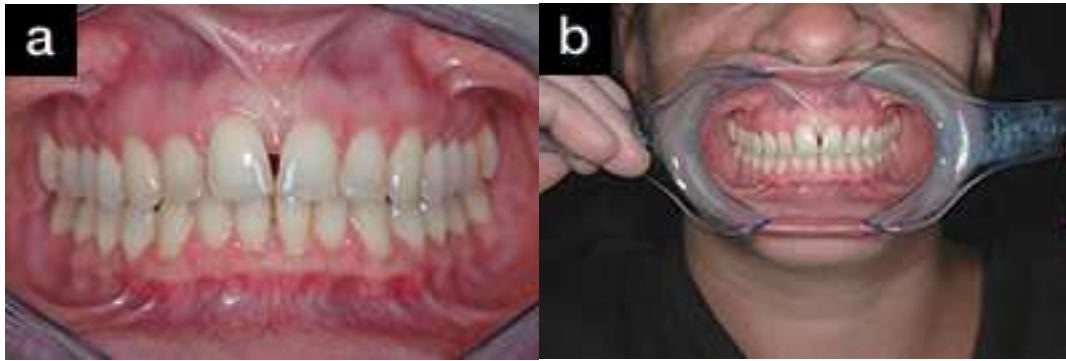

Figura 30. Fotografia Frontal (a;b)

4.3.2. Técnicas Fotografia Oclusal Superior

- Colocar um afastador no lábio superior e puxar em direção à câmera e para cima, afastando o lábio dos dentes anteriores;
- Se o paciente tiver um lábio grande ou com mais elasticidade colocar um segundo afastador;
- Colocar o espelho intraoral até se conseguir refletir os molares mais posteriores ou de interesse;
- O espelho deve ser colocado com uma angulação de 45° graus em relação ao plano oclusal e o eixo longitudinal da lente deve ser colocado com uma angulação de 45° do espelho intraoral (Figura 31);
- Em computador, na fase de tratamento de imagem, esta deve ser rodada 180° e rodada horizontalmente para corresponder à posição real; (Pani, 2017)

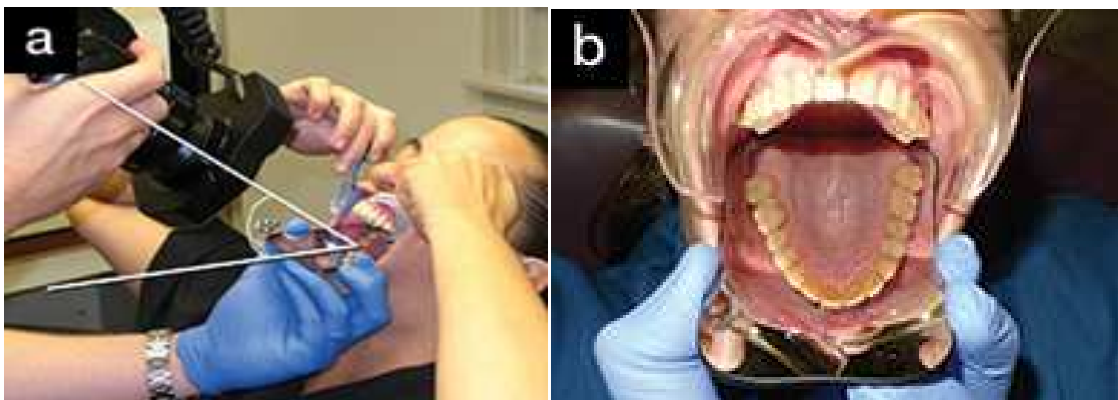


Figura 31. Angulação de 45° do espelho com o plano oclusal(a); Fotografia Oclusal Superior(b)

4.3.3. Técnicas Fotografia Oclusal Inferior

- Colocar um afastador no lábio superior e puxar em direção à câmera e para baixo, afastando o lábio dos dentes anteriores;
- Se o paciente tiver um lábio grande ou com mais elasticidade colocar um segundo afastador;
- Pedimos ao paciente para inclinar a cabeça para trás e para fixar o seu olhar no teto para o fotógrafo não ter que se adaptar e conseguir uma imagem de uma posição inferior.;
- Colocar o espelho intraoral até se conseguir refletir os molares mais posteriores ou de interesse;
- O espelho deve ser colocado com uma angulação de 45° graus em relação ao plano oclusal e o eixo longitudinal da lente deve ser colocado com uma angulação de 45° em relação ao espelho intraoral (Figura 32);
- Pedir ao paciente para afastar a sua língua o mais posterior possível;
- Em computador, na fase de tratamento de imagem, esta deve ser rodada 180° e rodada horizontalmente para corresponder à posição real; (Pani, 2017).

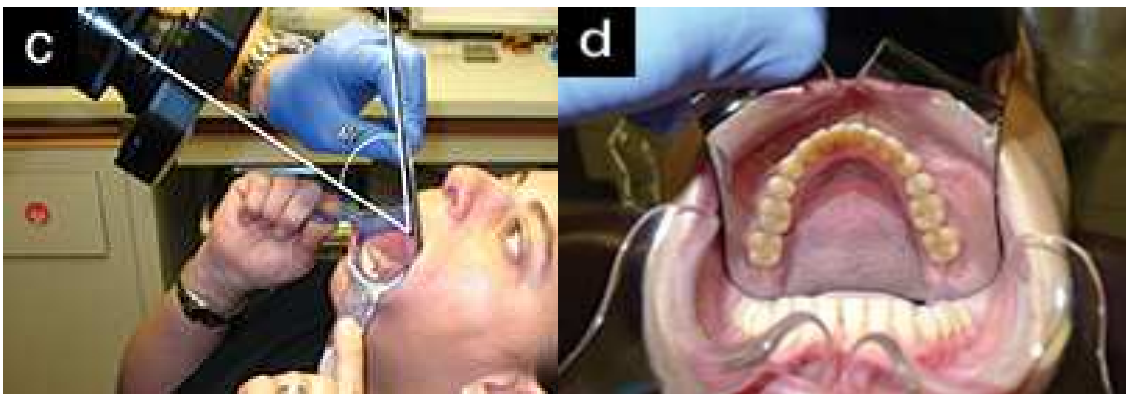


Figura 32. Angulação de 45° do espelho com a máquina fotográfica (c); fotografia oclusal inferior (d)

4.3.4. Técnicas de Fotografia Lateral

- Um dos afastadores deverá estar na posição central da cavidade oral sem efetuarmos força para o puxar para trás enquanto o afastador do lado em, que pretendemos fotografar, é puxado para trás e para fora afastando a mucosa do corredor bucal;
 - Apontar de modo a focar desde o incisivo central até ao 2º ou 3º molar se possível;
 - Focar no 1º Pré-molar;
 - Posicionar a câmara a 45º graus da linha média do paciente;
 - Manter a linha oclusal no centro da imagem em que a linha entre o maxilar superior e mandíbula percorra a imagem de um lado ao outro;
 - Manter o centro da lente paralela com o plano oclusal para não ficarmos com uma vista superior ou inferior dos dentes;
- (Pani, 2017).

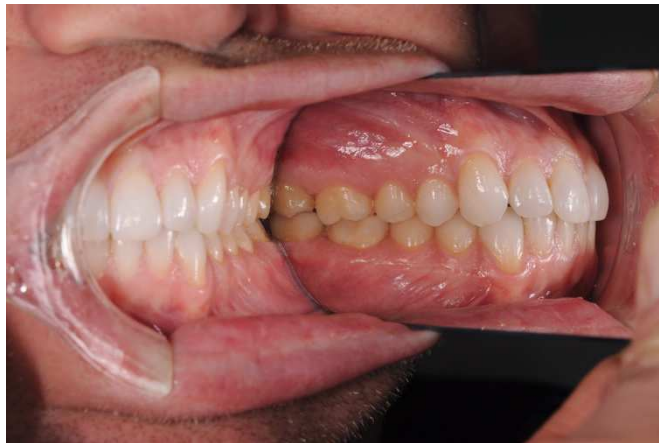

Figura 33. Fotografia lateral com afastador e espelho intraoral.

5. Fotografias Complementares e Artísticas

Existem fotografias que são utilizadas para completar os diagnósticos. São necessárias por oferecerem possuírem informação importante para acompanhar a documentação do processo e também são utilizadas a nível didático para o paciente. Estamos a considerar fotografias como os modelos de estudo, as radiografias e das histórias clínicas. Todas estas fotografias são úteis para anexar aos processos e de seguida guardar os mesmos em formato digital, no computador, permitindo ter todas as informações acerca dos pacientes, sem ter que manter objetos como modelos de estudo

São utilizadas para aumentar a informação de diagnóstico do paciente. Podem ser fotografias de modelos de estudo, férulas de contenção ou de descarga, radiografias e a medicação tomada pelo paciente (Moreno *et al.*, 2006).

A nível da educação, o seguimento dos procedimentos passo a passo, através de fotografias, ajuda a quem visualiza as mesmas a adquirir conhecimentos e perceber melhor como devemos atuar em certas situações. Quando adicionamos imagens com carácter mais artístico, conseguimos captar e motivar melhor a plateia que esteja a assistir (Fondriest, 2008).

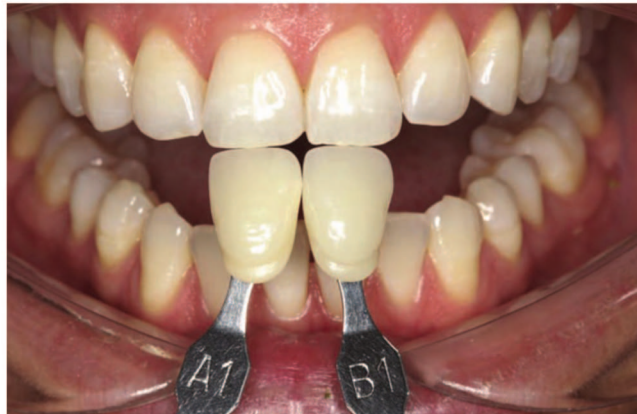

Figura 34. Comunicação com o laboratório: Guia de sombras e cor. Fonte: (Ho, 2017)

É importante, também, para completar a história clínica do paciente, fotografar as radiografias, como as ortopantomografias e as películas periapicais que tenham sido efetuadas. É necessário, colocar as radiografias num negatoscópio com luz branca para não perder detalhes anatómicos que poderão ser relevantes e realizar a fotografia numa posição paralela à posição da radiografia (Ugalde, 2005).

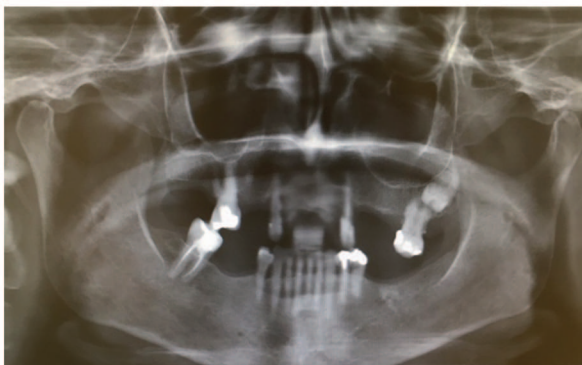

Figura 35. Ortopantomografia.

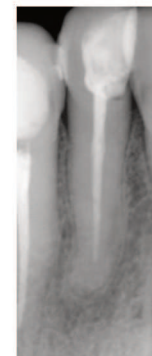

Figura 36. Radiografia Periapical.

III. Conclusão

A Fotografia tem vindo a evoluir cada vez mais nos últimos anos. A tecnologia em geral evolui exponencialmente a cada dia que passa e a fotografia não é exceção. É difícil para a população acompanhar os avanços tecnológicos.

As câmeras fotográficas tornaram-se mais práticas e versáteis de se usar, o que é o desejado para a medicina dentária, em que muitas vezes o médico dentista se encontra a meio de um procedimento e tem o paciente em espera.

A fotografia, ano após ano, é cada vez mais utilizada e essencial na prática profissional de um médico dentista em consultório. Seja por, documentação, comunicação com o laboratório ou com colegas, para publicar nas redes sociais o seu trabalho, em artigos científicos ou mesmo para proteção legal em casos de litígio. Com a fotografia digital, os médicos dentistas podem realizar diagnósticos e planos de tratamento rigorosos pela informação que as fotografias transmitem.

Com o aumento do uso de fotografia em consultório, é preciso ter o conhecimento dos elementos que são necessários para a sua prática e quais os mais indicados. Hoje em dia defrontamo-nos com uma variadíssima oferta a nível tecnológico, portanto é essencial saber o que é estritamente necessário para não correr o risco de se aplicar fundos monetários em máquinas fotográficas ou equipamento que podem não ser os indicados para a prática de fotografia dentária.

Para tal não acontecer, é preciso que os princípios básicos de fotografia e as matérias associadas façam parte do conhecimento base e pré graduado de um médico dentista ou de um aluno em curso para ser médico dentista.

Existem acessórios que auxiliam o médico dentista na fotografia intraoral como, flashes, afastadores, espelhos intraorais e fundos pretos. Respetivamente estes acessórios permitem iluminar as estruturas devidamente, aumentar o campo de visão e realçar aspetos como a translucidez dos dentes.

Com o aumento do uso da fotografia em consultórios, os médicos dentistas precisam de tomar precauções no que remete à privacidade dos pacientes. A utilização de

um consentimento informado e o esclarecimento dos propósitos das fotografias é indispensável para que não haja violação de privacidade dos pacientes.

Conforme o tempo passa, mais estudos são realizados as técnicas fotográficas vão sendo melhoradas assim como os equipamentos. Isto é benéfico, porque deste modo, o médico dentista obtém maior informação e registo de dados, essenciais para o tratamento, que antigamente levaria mais tempo a adquirir. A fotografia em Medicina Dentária é cada vez mais imprescindível no dia do clínico.

IV. Bibliografia

- Agarwal, A., Mahajan, S., e Verma, S. (2014, Junho). Digital Single Lens Reflex Photography in Clinical Orthodontics: Revolution or Evolution. *World Journal of Dentistry*, pp. 118–123.
- Ahmad, I. (2009a). Digital dental photography. Part 2: purposes and uses. *British Dental Journal*, 206(9), 459–464.
- Ahmad, I. (2009b). Digital dental photography. Part 3: principles of digital photography. *British Dental Journal*, 206(10), 517–523.
- Ahmad, I. (2009c). Digital dental photography. Part 4: choosing a camera. *British Dental Journal*, 206(11), 575–581.
- Ahmad, I. (2009d). Digital dental photography. Part 5: lighting. *British Dental Journal*, 207(1), 13–18.
- Ahmad, I. (2009e). Digital dental photography. Part 6: camera settings. *British Dental Journal*, 207(2), 63–69.
- Aschheim, K. W., e Wright, F. D. (2015). Esthetics and Oral Photography. Em *Esthetic dentistry: a clinical approach to techniques and materials* (3.^a ed., pp. 455–478). St. Louis: Elsevier/Mosby.
- Bernstein, M. L., e Wright, F. D. (2018). Forensic Dental Photography. Em *Forensic Odontology* (pp. 47–80). Elsevier
- Casaglia, A., DE Dominicis, P., Arcuri, L., Gargari, M., e Ottria, L. (2015). Dental photography today. Part 1: basic concepts. *ORAL & Implantology*, 8(4), 122–129.
- Chander, Ng. (2017). Essentials of dental photography. *The Journal of Indian Prosthodontic Society*, 17(2), 107.

- Christensen, G. J. (2005). Important clinical uses for digital photography. *The Journal of the American Dental Association*, 136(1), 77–79.
- Desai, V., e Bumb, D. (2013). Digital dental photography: a contemporary revolution. *International Journal of Clinical Pediatric Dentistry*, 6(3), 193–196.
- Dunn, J. R. (2009, Dezembro). Dental Photography: A New Perspective. *Oral Health Journal*.
- Ettorre, G., Weber, M., Schaaf, H., Lowry, J. C., Mommaerts, M. Y., e Howaldt, H.-P. (2006). Standards for digital photography in cranio-maxillo-facial surgery – Part I: Basic views and guidelines. *Journal of Cranio-Maxillofacial Surgery*, 34(2), 65–73.
- Fahim, R., e Thakur, R. (2014, Setembro). Digital Dental Photography: The Guidelines for a Practical Approach. *Teerthanker Mahaveer University Journal of Dentistry*, 1(3).
- Ferreira, F. (2002). *Ortodoncia diagnóstico y planificación clínica*. São Paulo, Brasil.: Artes Médicas Latinoamérica.
- Fondriest, J. (2008, Janeiro). Documentation versus Artistic Photography. *Quintessence of Dental Technology (QDT)*.
- Gil, A. M. C. (2015). Fotografía clínica estomatológica: consejos para la práctica diaria. *Revista Cubana de Estomatología*, 52(4), 80–83.
- Goodlin, R. (2011). Photographic-Assisted Diagnosis and Treatment Planning. *Dental Clinics of North America*, 55(2), 211–227.
- Harting, M. T., DeWees, J. M., Vela, K. M., e Khirallah, R. T. (2015). Medical photography: current technology, evolving issues and legal perspectives. *International Journal of Clinical Practice*, 69(4), 401–409.

- Ho, C. C. K. (2017). Clinical Photography. Em S. Banerji, S. B. Mehta, & C. C. K. Ho (Eds.), *Practical procedures in aesthetic dentistry*. West Sussex, UK ; Ames, Iowa, USA: John Wiley & Sons Ltd.
- Hodson, N. A. (2016). Clinical Photography in Esthetic Dentistry. Em *Essentials of Esthetic Dentistry: Smile Design Interacting Esthetics and Function* (Vol. 2, pp. 89–124). Elsevier.
- Jakowenko, J. (2009). Clinical photography. *Journal of Telemedicine and Telecare*, 15(1), 7–22.
- Kachalia, P. R., e Geissberger, M. (2010). Dental Photography in Esthetic Dental Practice. Em M. Geissberger (Ed.), *Esthetic dentistry in clinical practice* (1st ed, pp. 19–28). Ames, Iowa: Wiley-Blackwell.
- Kiran, D., e Anupama, K. (2010). Digital photography in dentistry. *Indian J Stomatol*, pp. 77–80.
- Kohli, S., e Bhatia, S. (2016). The Need for Dental Digital Photography Education. *Australian Dental Journal*, 61(1), 125–125.
- Lowe, E. (2010, Spring). Digital Photography: The AACD Series - Part One. *Journal of Cosmetic Dentistry*, 26(1), 25–30.
- Mahn, E. (2017). Clinical digital photography. Part 1: Equipment and basic documentation. *International Dentistry - African Edition*, 3(1), 18–26.
- McDonnell, A., e Newsome, P. (2010). Using digital photography to enhance your practice. *International Dentistry - African Edition*, 1(2), 36–44.

- McLaren, E. A., Garber, D. A., e Figueira, J. (2013). The Photoshop Smile Design technique (part 1): digital dental photography. *Compendium of Continuing Education in Dentistry (Jamesburg, N.J.: 1995)*, 34(10), 772, 774, 776 passim.
- McLaren, E. A., e Schoenbaum, T. (2011). Digital photography enhances diagnostics, communication, and documentation. *Compendium of Continuing Education in Dentistry (Jamesburg, N.J.: 1995)*, 32 Spec No 4, 36–38.
- Mladenóvic, D., Mladenóvic, L., e Mladenóvic, S. (2010). Importance of Digital Dental Photography in the Practice of Dentistry. *Scientific Journal of the Faculty of Medicine*, pp. 75–79.
- Moncada, G., Silva, F., Angel, P., Oliveira, O., Fresno, M., Cisternas, P., ... Martin, J. (2014). Evaluation of Dental Restorations: A Comparative Study Between Clinical and Digital Photographic Assessments. *Operative Dentistry*, 39(2), e45–e56.
- Moreno, M., Chidiak, R., Roa, R., Miranda, S., e Rodriguez-Malaver, A. (2006). Importancia y requisitos de la fotografía clínica en odontología. *Revista Odontológica de Los Andes*, 1.
- Pani, S. (2017). A review on clinical digital photography. *International Journal of Applied Research*, 3(7), 10–17.
- Patel, A. (2012). Clinical digital dental photography. *CAD/CAM*, pp. 06–10.
- Krieger, G. D. (Ed.). (2018). Practical Clinical Photography. Em *Ronald E. Goldstein's esthetics in dentistry* (Third edition, Vol. 1, pp. 156–181). Hoboken, NJ: John Wiley & Sons, Inc.

- Sampaio, C. S., Atria, P. J., Hirata, R., e Jorquera, G. (2018). Variability of color matching with different digital photography techniques and a gray reference card. *The Journal of Prosthetic Dentistry*.
- Shagam, J., e Kleiman, A. (2011). Technological Updates in Dental Photography. *Dental Clinics of North America*, 55(3), 627–633.
- Sharland, M. R. (2008). An Update on Digital Photography for the General Dental Practitioner. *Dental Update*, 35(6), 398–404.
- Sharland, M. R. (2013, May). Improving Your Image...Then and Now. Digital Photography in Dentistry. *Dental Update*, pp. 333–336.
- Signori, C., Collares, K., Cumerlato, C. B. F., Correa, M. B., Opdam, N. J. M., e Cenci, M. S. (2018). Validation of assessment of intraoral digital photography for evaluation of dental restorations in clinical research. *Journal of Dentistry*, 71, 54–60.
- Stieber, J. C., Nelson, T., e Huebner, C. E. (2015). Considerations for use of dental photography and electronic media in dental education and clinical practice. *Journal of Dental Education*, 79(4), 432–438.
- Terry, D. A., Snow, S. R., e McLaren, E. A. (2008). Contemporary dental photography: selection and application. *Compendium of Continuing Education in Dentistry (Jamesburg, N.J.: 1995)*, 29(8), 432–436, 438, 440–442 passim; quiz 450, 462.
- Ugalde, F. J. M. (2005). La imagen digital aplicada a la clínica de ortodoncia. *Revista de la Asociación Dental Mexicana*, 62(6), 230–239.
- Uzunov, T. T., Kosturkov, D., e Uzunov, T. (2015). APPLICATION OF PHOTOGRAPHY IN DENTAL PRACTICE. *Journal of IMAB - Annual Proceeding (Scientific Papers)*, 21(1), 682–686.
- Wander, P. (2017). A History of Dental Photography. *Dental Historian*, 64–69.

Wander, P., e Ireland, R. S. (2014). Dental photography in record keeping and litigation. *British Dental Journal*, 217(3), 133–137.

Ward, D. H. (2007). The vision of digital dental photography. *Dentistry Today*, 26(5), 100, 102, 104–105.

Ward, D. H., Chu, S. J., & Stappert, C. F. J. (2018). Proportional Smile Design. Em R. E. Goldstein, S. J. Chu, E. A. Lee, & C. F. J. Stappert (Eds.), *Ronald E. Goldstein's Esthetics in Dentistry* (pp. 242–269). Hoboken, NJ, USA: John Wiley & Sons, Inc.

Vasileva, R., Petrova, G., Kolarov, R., & Nikolov, N. (2017). Informed consent in contemporary dental photography - ethics and law. *MedInform*, pp. 531–543.