

Principais Problemas Odontológicos em Gatos

Beatriz Gomes Ornelas

Enfermagem Veterinária

2021

Beatriz Gomes Ornelas

Principais Problemas Odontológicos em Gatos

Relatório de estágio curricular do tipo I - Acompanhamento de processo, apresentado para obtenção do grau de licenciado em Enfermagem Veterinária conferido pelo Instituto Politécnico de Portalegre

Orientador interno: Luísa Dotti

Orientador Externo: Filipa Epifânio

Arguente: Laura Hurtado

Presidente do Júri: Rute Santos

Classificação: 18 valores

Escola Superior Agrária de Elvas

2021

Agradecimentos

Em primeiro lugar gostaria de agradecer à minha família, que esteve sempre presente ao longo de todo este percurso e sempre me apoiou em tudo, sobretudo aos meus pais que foram fundamentais e me ajudaram a realizar este objetivo.

À minha orientadora interna, professora Luísa Dotti, por ter demonstrado sempre a sua disponibilidade e por me ter ajudado na realização deste relatório.

À Dra. Filipa Epifânio, minha orientadora externa, que esteve sempre disposta a ensinar-me e a ajudar-me a ser uma melhor profissional.

A toda a equipa da VetMadeira, por me terem acolhido e apoiado, por todos os ensinamentos proporcionados, e por estarem sempre prontos para me ajudar e responder a todas as questões que surgissem.

Ao meu namorado, que também esteve presente desde o início da licenciatura e sempre me motivou a continuar e a ser melhor.

E por último, agradecer a todos os meus amigos, que acompanharam este meu percurso, especialmente aos amigos que conheci em Elvas e que levo para a vida. A Cláudia Luz, o Daniel Nogueira, a Elisa Pereira, a Jéssica Pinto, a Mariana Correia e a Matilde Pereira que viveram comigo esta jornada desde o início e me apoiaram sempre.

Resumo

Os principais problemas odontológicos em gatos, consistem na doença periodontal, na gengivoestomatite crónica felina, na reabsorção dentária, nas úlceras e fraturas da cavidade oral. Estes problemas, podem ser muito condicionantes e debilitantes para a qualidade de vida e bem-estar dos animais, sendo a sua prevenção essencial para manter a saúde oral e geral dos gatos domésticos. Durante o período de estágio, realizado entre os dias 08/03 e 31/03/2021 na clínica VetMadeira, foi efetuado um estudo descritivo, que teve como objetivo, compreender quais os principais factores que podem influenciar no desenvolvimento destes problemas. Através da recolha de dados das fichas clínicas dos pacientes, foram registados os principais problemas odontológicos, doenças possivelmente relacionadas aos mesmos, sexo, idade, raça, condições de vida, e tipo de dieta que estes animais possuíam. Concluiu-se que, da amostra de estudo, composta por 56 gatos, os factores prevalentes foram, a doença periodontal, o sexo masculino, a idade adulta, nenhuma raça definida, associações ou colónias, dietas mistas, e o vírus da imunodeficiência felina. A aluna realizou uma proposta, sobre a implementação de consultas de higiene oral, que pretendem diminuir a incidência deste tipo de problemas, apelar à prevenção dos mesmos, realçar a importância de um diagnóstico precoce, e sensibilizar e educar os tutores, para que estes possam realizar os métodos preventivos em casa, de uma forma correta e segura. No decorrer do estágio, a aluna teve a oportunidade de trabalhar em diversas áreas, essencialmente em cirurgia e no internamento, nas quais a mesma auxiliou 126 cirurgias, e realizou 877 tarefas de enfermagem no internamento e na sala de tratamentos. Este estágio, permitiu o seu desenvolvimento pessoal e profissional, onde foi possível adquirir diversos conhecimentos e competências de trabalho.

Palavras-chave: Problemas odontológicos; Gatos; Prevenção; Enfermagem veterinária; Higiene oral.

Abstract

The main odontological problems in cats are periodontal disease, chronic feline gingivostomatitis, tooth resorption, ulcers and fractures of the oral cavity. These problems can be very conditioning and debilitating for the quality of life and well-being of animals, and their prevention is essential to maintain the oral and general health of domestic cats. During the internship period, held between 03/08 and 03/31/2021 at the VetMadeira clinic, a descriptive study was carried out, which aimed to understand the main factors that can result in the development of these problems. By obtaining data from the patients clinical records, it was possible to register, the main odontological problems, diseases possibly related to them, sex, age, race, living conditions, and type of diet that these animals had. It was concluded that, of the study sample, composed of 56 cats, the prevalent factors were periodontal disease, male gender, adult age, no defined breed, associations or colonies, mixed diets, and feline immunodeficiency virus. The student made a proposal on the implementation of oral hygiene consultations, which aim to reduce the incidence of these types of problems, call for their prevention, highlight the importance of an early diagnosis, and raise awareness and educate tutors, so that they can do perform preventive methods at home, in a correct and safe way. During the internship, the student had the opportunity to work in several areas, mainly in surgery and internment, in which she assisted 126 surgeries, and performed 877 nursing tasks in the internment and treatment rooms. This internship required his personal and professional development, where it was possible to acquire diverse knowledge and work skills.

Key words: Odontological problems; Cats; Prevention; Veterinary nursing; Oral hygiene.

Abreviaturas, Siglas e Acrónimos

ASCS – *Adipose Stem Cells*

AVDC – *American Veterinary Dental College*

DP – *Doença Periodontal*

EV – *Enfermeiro Veterinário*

EVDC – *European Veterinary Dental College*

FCV – *Feline Calicivirus*

FeLV – *Feline Leukemia Virus*

FHV – *Feline Herpesvirus*

FIV – *Feline Immunodeficiency Virus*

FORL – *Feline Odontoclastic Resorption Lesions*

FPV – *Feline Panleukopenia Virus*

GCF – *Gengivoestomatite Crónica Felina*

IM - *Intramuscular*

IV – *Intravenosa*

LRD – *Lesões de Reabsorção Dentária*

LRDF – *Lesões de Reabsorção Dentária Felina*

MSCS – *Mesenchymal Stem Cells*

OVH - *Ovariohisterectomia*

PCR – *Polymerase Chain Reaction*

PO – *Per os*

RD – *Reabsorção Dentária*

SRD – *Sem Raça Definida*

SC - *Subcutânea*

Índice Geral

Agradecimentos.....	i
Resumo.....	ii
Abstract.....	iii
Abreviaturas, Siglas e Acrónimos.....	iv
Índice Geral.....	v
Índice de Quadros.....	viii
Índice de Figuras.....	ix
I. Introdução e Objetivos.....	1
I.1. Introdução.....	1
I.2. Objetivos.....	2
2. Fundamentos Teóricos.....	3
2.1. Anatomia da Cavidade Oral.....	3
2.2. Estruturas Dentárias e Respetivos Constituintes.....	4
2.2.1. Principais Estruturas Dentárias.....	4
2.2.2. Constituintes Dentários.....	5
2.3. Anatomia da Arcada Dentária.....	7
2.4 Principais Problemas Odontológicos em Gatos.....	10
2.4.1 Doença Periodontal.....	10
2.4.1.1 Gengivite.....	11
2.4.1.2 Periodontite.....	12
2.4.2 Gengivoestomatite Crónica Felina.....	14
2.4.3 Reabsorção Dentária.....	17
2.4.4 Úlceras.....	21
2.4.5 Fraturas da Cavidade Oral.....	22
2.4.5.1 Fraturas Ósseas.....	22
2.4.5.1.1 Fratura Mandibular.....	22

2.4.5.1.2 Separação da Sínfise Mandibular	23
2.4.5.1.3 Fraturas Maxilares	24
2.4.5.2 Fraturas Dentárias	25
2.5. Prevenção dos principais problemas odontológicos.....	26
3. Descrição das Atividades Desenvolvidas	30
3.1. Caracterização do local de estágio	30
3.2. Descrição das atividades desenvolvidas	31
3.3. Casuística das atividades nas quais a aluna participou durante o estágio curricular	33
3.3.1. Casuística de atividades realizadas no internamento e na sala de tratamentos	33
3.3.2. Casuística clínica - internamento.....	34
3.3.3. Casuística cirúrgica	35
3.3.4. Casuística de exames complementares de diagnóstico	36
3.4. Estudo dos principais problemas odontológicos em gatos	37
3.4.1. Materiais e métodos	37
3.4.2. Resultados do estudo.....	38
3.4.2.1. Distribuição dos gatos com problemas odontológicos por sexo e idade.....	38
3.4.2.2. Relação entre os problemas odontológicos e o sexo dos animais.....	39
3.4.2.3. Relação entre os problemas odontológicos e a idade dos animais	40
3.4.2.4. Número de animais que apresentam doenças possivelmente relacionadas a problemas odontológicos.....	41
3.4.2.5. Tipo de alimentação dos animais com problemas odontológicos.....	42
3.4.2.6. Relação entre o número de animais com raça e o número de animais sem raça definida.....	42
3.4.2.7. Relação entre animais que pertencem a colónias ou associações e animais que possuem tutor.....	43
3.5. Caso clínico “Kiko”.....	44
3.6. Proposta para implementação de consultas de higiene oral e de um plano de prevenção e educação dos tutores.....	46
4. Análise Crítica e Propostas de Melhoria.....	49
4.1. Análise crítica	49
4.1.1. Análise crítica do local de estágio, atividades desenvolvidas e casuística	49

4.1.2. Análise crítica ao estudo, caso clínico e proposta para a implementação de consultas de higiene oral.....	51
4.2. Propostas de melhoria	55
5. Considerações Finais e Perspetivas Futuras.....	56
5.1. Considerações Finais	56
5.2. Perspetivas Futuras	57
6. Bibliografia	58
Anexos.....	61

Índice de Quadros

Quadro 1. Estágios de classificação de RD. Adaptado de AVDC, (2021); Bellows, (2010); Bloor, (2018); Correia, (2017); Perrone, (2013).....	19
Quadro 2. Tipos de RD segundo o diagnóstico radiográfico. Adaptado de AVDC, (2021); Bellows, (2010); Bloor, (2018); Correia, (2017).....	20
Quadro 3. Cumprimento dos objetivos definidos	50

Índice de Figuras

Figura 1. Constituintes do dente.....	4
Figura 2. Sistema de Triadan Modificado do gato doméstico com dentição permanente.....	8
Figura 3. Gato com doença periodontal.....	10
Figura 4. Gato com Gengivoestomatite Crónica Felina.....	14
Figura 5. Métodos preventivos consoante o tipo de controlo realizado e respetivos produtos...28	
Figura 6. Recepção e sala de espera da clínica veterinária VetMadeira.....	30
Figura 7. A- Área de internamento de cães; B – Consultório com equipamento para realização de ecografias; C – Sala de cirurgias;.....	31
Figura 8. Tratamentos de enfermagem veterinária e tarefas do internamento que a aluna realizou durante o período de estágio.....	34
Figura 9. Distribuição do número de animais e da espécie consoante o motivo do internamento.....	35
Figura 10. Cirurgias auxiliadas pela aluna durante o período de estágio.....	36
Figura 11. Exames complementares que a aluna realizou durante o período de estágio.....	37
Figura 12. Apresentação do sexo e da idade dos animais que apresentam algum tipo de problema odontológico.....	39
Figura 13. Relação entre os principais problemas odontológicos e o sexo dos animais.....	40
Figura 14. Relação entre a idade dos animais e o tipo de problema odontológico que os mesmos apresentam.....	40
Figura 15. Número de animais que apresentam doenças possivelmente relacionadas a problemas odontológicos.....	41
Figura 16. Tipo de alimentação dos animais com problemas odontológicos.....	42
Figura 17. Número de animais com e sem raça definida.....	43
Figura 18. Relação entre animais que pertencem a colónias ou associações e animais que possuem tutor.....	43
Figura 19. Feridas e úlceras nos lábios do animal.....	44
Figura 20. Cavidade oral, com úlceras e doença periodontal.....	44
Figura 21. Kiko após o procedimento cirúrgico.....	45

Figura 22. Regularidade de consultas de higiene oral..... 48

I. Introdução e Objetivos

I.1. Introdução

O presente relatório é referente ao estágio curricular da licenciatura de Enfermagem Veterinária, realizado na clínica veterinária VetMadeira. A escolha do local de estágio, foi efetuada pela diversidade de serviços que a clínica dispõe, nomeadamente, cirurgia geral e ortopédica, serviço de urgências, cardiologia, dermatologia, imagiologia e análises clínicas, permitindo assim, o contacto e acompanhamento da aluna com os demais serviços e diversos tipos de casos clínicos.

Ao longo dos últimos anos, o papel do enfermeiro veterinário (EV) tem evoluído bastante. Atualmente, estes profissionais desempenham várias funções de elevada importância em todas as áreas de um centro de atendimento médico veterinário, nomeadamente, anestesia, monitoramento, internamento e exames complementares. Podem ser responsáveis por diversas tarefas, como, administração de medicamentos, limpezas de feridas, realização de pensos, recolhas de sangue, análises clínicas, preparação do material cirúrgico necessário, da sala de cirurgia e do paciente. Esta evolução prova que estes profissionais são fundamentais, e uma mais valia para a medicina veterinária, uma vez que, aplicam os seus conhecimentos e prestam todos os cuidados de saúde adequados, cooperando sempre com os médicos veterinários e com a restante equipa.

A odontologia felina não é a área mais abordada na medicina veterinária, alguns autores consideram até que, por vezes, na prática não é concedida a atenção necessária à cavidade oral dos animais, contudo, problemas odontológicos são muito comuns nos gatos domésticos, e muitas vezes a sua evolução pode ser crítica tanto para a sua saúde como para o seu bem-estar. Para além do interesse na área, esta foi uma das razões que motivou a aluna a eleger o tema, “Principais Problemas Odontológicos em Gatos”. Quando estes animais apresentam problemas na saúde bucal comprometem a sua saúde em geral, e consequentemente a sua qualidade de vida e longevidade (Bellows et al., 2019).

Tanto o EV como o tutor do animal possuem um papel crucial na área da odontologia felina. Por norma, é da responsabilidade do EV comunicar com o tutor,

esclarecer todas as dúvidas que suscitem, e educá-lo relativamente à condição presente, como a outras que possam eventualmente surgir (Perrone, 2013). Devem também ser dadas todas as indicações necessárias, acerca do que o tutor necessitará de fazer em casa, para prevenir a evolução da doença. O papel do tutor, passa pelo compromisso, da realização de todas as indicações e cuidados que foram passados pelo EV.

1.2. Objetivos

Durante o estágio curricular o objetivo geral da aluna foi aplicar, aprofundar e consolidar todos os conhecimentos teóricos e práticos obtidos ao longo dos três anos da licenciatura de Enfermagem Veterinária.

No que se refere aos objetivos específicos, estes foram mais relacionados ao tema do presente relatório, pretendendo-se:

- Aprofundar os conhecimentos sobre odontologia felina e conhecer os problemas odontológicos mais comuns nos gatos;
- Demonstrar a importância da odontologia felina para a saúde e bem-estar destes animais, uma vez que os problemas odontológicos apresentam uma grande influência na sua qualidade de vida;
- Conhecer as medidas preventivas para os respetivos problemas odontológicos.

2. Fundamentos Teóricos

2.1. Anatomia da Cavidade Oral

O verdadeiro conhecimento da anatomia da cavidade oral e da sua fisiologia, é fundamental, para que o reconhecimento e tratamento de doenças periodontais seja possível (Bellows et al., 2019).

As estruturas primárias que compõem a cavidade oral dos gatos são, a gengiva, a língua, os dentes, o palato mole e o palato duro (Perrone, 2013). Esta é também composta pelo vestíbulo oral, que é formado pelos lábios, bochechas e arcada dentária (Bellows, 2010). Todas estas estruturas, têm uma grande importância respetivamente à mastigação e respiração do animal, podendo estar envolvidas nas doenças orais dos mesmos (Perrone, 2013).

A gengiva, consiste num tecido mole que cobre o osso alveolar, e envolve e sustenta todos os dentes do animal, protegendo-o de infeções, traumas e doenças periodontais (Perrone, 2013). Esta é dividida em gengiva livre, e gengiva fixa, sendo que, na junção entre a gengiva livre e o dente, é formada uma invaginação, denominada de sulco gengival (Bellows, 2010). O sulco gengival dos gatos deve ter entre, 0,5 a 1mm de profundidade, sendo que, quando este é maior, significa que há uma perda de tecido conjuntivo, frequentemente associada a gengivite e/ou início de doença periodontal (DP) (Perrone, 2013).

A língua possui diversas funções importantes na vida do animal, esta é responsável por ajudar na sua higiene, vocalização, alimentação e hidratação (Bellows, 2010). Os gatos têm a particularidade de criar com a língua uma espécie de taça, para que a água se cole na mesma e assim a consigam beber (Perrone, 2013). Esta é composta por músculos estriados, intrínsecos e extrínsecos (Bellows, 2010).

Os felinos têm quatro tipos de dentes, tendo cada um, uma função distinta na sua alimentação e mastigação (Perrone, 2013). Os dentes primários ou decíduos, iniciam a sua formação enquanto o animal ainda se encontra no útero da progenitora, irrompendo apenas, entre as 3 e as 12 semanas de vida. A sua substituição pelos dentes permanentes, acontece entre os 3 e os 5 meses de idade (Gorrel, 2010).

2.2. Estruturas Dentárias e Respetivos Constituintes

Todos os dentes apresentam a mesma estrutura dentária e são constituídos pelos mesmos elementos, até mesmo quando a sua forma ou função se alteram. Como é possível observar na figura 1, os dentes são estruturados pela coroa e pela raiz, que por sua vez, são compostas por diversos constituintes como o esmalte, cemento, dentina, polpa, ligamento periodontal e finalmente osso alveolar (Perrone, 2013). Os tecidos responsáveis pelo suporte dentário, ou o periodonto, são a gengiva o ligamento periodontal, o cemento e o osso alveolar (Bellows et al., 2019).

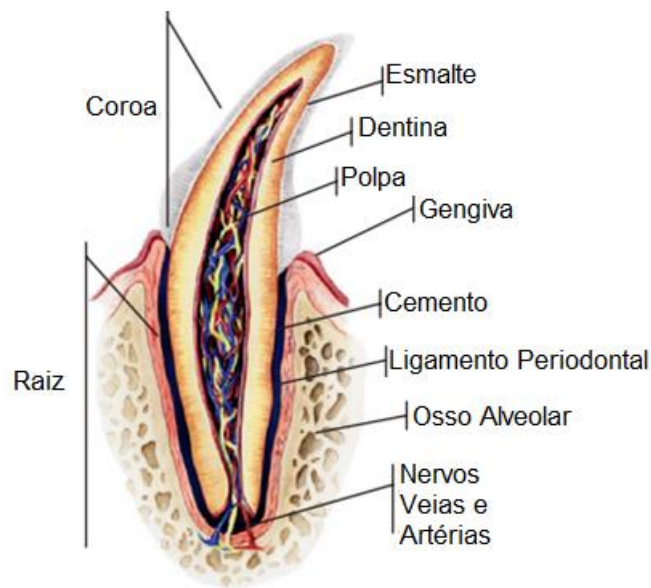


Figura 1. Constituintes do dente.
Fonte: Adaptado de Perrone, (2013).

2.2.1. Principais Estruturas Dentárias

- **Coroa**

A coroa do dente está geralmente localizada acima da gengiva, é visível a olho nu, e a sua formação ocorre no interior do osso alveolar tanto nos dentes primários, como nos dentes permanentes (Bellows, 2010; Gorrel, 2010). A sua ponta denomina-se de cúspide, é composta principalmente por esmalte e une-se à raiz do dente através da junção cemento-esmalte. A coroa, está sujeita a fraturas, desgastes e descolorações quando sujeita a traumas, ou à mastigação excessiva de objetos que não fazem parte da dieta habitual do animal (Perrone, 2013).

- **Raiz**

As raízes dos dentes, estão normalmente localizadas por baixo da gengiva, envolvidas nos processos alveolares, e o seu desenvolvimento, ocorre especialmente após a erupção do dente (Bellows, 2010; Gorrel, 2010). Geralmente, são constituídas por dentina e cobertas por cimento, contêm os tecidos vivos do dente, e têm como principal função ancorar o dente com o ligamento periodontal. As suas extremidades são compostas pelo ápice da raiz, na qual está inserida a delta apical, composta por vários forâmens, que se ligam ao canal radicular da câmara pulpar. Num dente com várias raízes, o espaço existente entre as mesmas, onde estas se bifurcam ou dividem, denomina-se de furca (Perrone, 2013).

2.2.2. Constituintes Dentários

- **Esmalte**

O esmalte é responsável por cobrir a coroa do dente, é composto por cerca de 96% de conteúdo inorgânico, e é também considerado o tecido mais duro e mineralizado do organismo, não apresentando qualquer tipo de vascularização ou inervação (Gorrel, 2010; Perrone, 2013; Soto, 2017). É produzido por ameloblastos, e a sua formação termina antes da erupção do dente suceder (Gorrel, 2010; Soto, 2017). Uma vez formado, os ameloblastos desaparecem, e este não se volta a desenvolver durante toda a vida do animal. Quando o esmalte sofre algum dano, não há possibilidade de reparar o tecido, uma vez que, o mesmo não apresenta qualquer tipo de capacidade reparadora ou regenerativa (Gorrel, 2010).

- **Cimento**

O cimento consiste num tecido mineralizado responsável por cobrir a raiz do dente (Perrone, 2013). É menos calcificado, e mineralizado do que a dentina e do que o esmalte, sendo por isso considerado uma estrutura mais macia. Geralmente, é produzido e depositado continuamente, aumentando a sua espessura com o passar do tempo, e permitindo à nutrição fornecida pelo seu tecido conjuntivo, a sua remodelação, reabsorção e reparação (Gorrel, 2010; Perrone, 2013). As fibras de colagénio do ligamento periodontal, são penetradas no cimento, permitindo a retenção da raiz do dente no osso alveolar (Perrone, 2013).

- **Dentina**

A dentina é o maior constituinte presente no dente, considerada o segundo tecido mais duro do organismo, e formada por um tecido conjuntivo especializado, com origem mesenquimal, é composta por 70% de material inorgânico, e 30% de material orgânico, nomeadamente, água e fibras de colagénio (Bellows, 2010; Perrone, 2013). Constituída por odontoblastos, esta apresenta uma cor amarelada, é considerada porosa e de estrutura tubular, sendo que, cada milímetro quadrado da mesma, contém cerca de 40.000 túbulos dentinários, que se comunicam entre a polpa, e as junções dentina-cimento e dentina-esmalte (Bellows, 2010; Gorrel, 2010; Perrone, 2013). Os túbulos da dentina, e os processos de odontoblastos, têm uma ligação com terminações nervosas, que lhe permite ter sensibilidade à pressão e à temperatura (Bellows, 2010).

No total, existem três tipos de dentina, a dentina primária, que é formada antes da erupção do dente, a secundária, que se forma depois da erupção e vai se desenvolvendo ao longo da vida do animal, e a terciária, que apenas se forma se o dente sofrer algum traumatismo (Perrone, 2013).

- **Polpa**

A polpa está localizada no centro do dente e é composta por tecido conjuntivo, nervos, vasos sanguíneos e linfáticos, colagénio e odontoblastos. A cavidade pulpar, é formada pela câmara pulpar, que se localiza na coroa do dente, e pelo canal radicular, que se localiza na raiz do dente (Soto, 2017). A polpa, encontra-se mais próxima do esmalte em gatos, do que por exemplo em cães, por essa razão, sempre que um gato sofre uma fratura dentária, deve ser submetido a uma terapia mais agressiva, uma vez que, quando a mesma é traumatizada, tem tendência a desenvolver uma inflamação que, se não for tratada, pode disseminar-se, e tornar-se irreversível (Bellows, 2010).

- **Ligamento Periodontal**

O ligamento periodontal é formado por um tecido conjuntivo composto por nervos, vasos sanguíneos, fibras elásticas, e essencialmente, por fibras de colagénio, mais propriamente, fibras de Sharpey, que unem o cimento ao osso alveolar, e neutralizam algumas forças exercidas por traumas, e pela mastigação sobre os dentes (Perrone, 2013; Soto, 2017). O ligamento periodontal localiza-se entre o osso alveolar e o cimento, e tem como função fixar o dente no alvéolo (Bellows et al., 2019).

- **Osso Alveolar**

Os alvéolos, contidos nos processos alveolares, são responsáveis por sustentar os dentes, fornecendo-lhes uma fixação com as fibras do ligamento periodontal. Estes podem ser divididos em duas partes, no osso alveolar propriamente dito, também denominado de placa cribriiforme ou de lâmina dura, que consiste numa fina camada de osso que circunda a raiz do dente, e possibilita a sua fixação ao ligamento periodontal, e no osso alveolar de suporte, que pode ser composto por material compacto, por osso cortical, ou por osso esponjoso (Bellows, 2010).

O osso alveolar, desenvolve-se sobretudo durante a erupção do dente, e a margem da sua crista está normalmente localizada 1mm abaixo da junção cimento-esmalte (Gorrel, 2010).

2.3. Anatomia da Arcada Dentária

Tal como a maioria dos mamíferos, os felinos são difiodontes, ou seja, durante toda a sua vida, estes possuem dois conjuntos de dentes, os dentes primários ou decíduos, e os dentes secundários ou permanentes (Perrone, 2013).

Para cada espécie, há uma diferente fórmula dentária, o que significa que o tipo e número de dentes existentes numa boca saudável, se altera consoante a mesma. Os felinos apresentam quatro tipos de dentes, e cada um contém a sua própria função (Perrone, 2013).

A fórmula dentária primária do gato, consiste num total de 26 dentes (Perrone, 2013):

- 14 superiores: 6 incisivos; 2 caninos; 6 pré-molares;
- 12 inferiores: 6 incisivos; 2 caninos; 4 pré-molares;

A fórmula dentária permanente do gato, consiste num total de 30 dentes (Perrone, 2013):

- 16 superiores: 6 incisivos; 2 caninos; 6 pré-molares; 2 molares;
- 14 inferiores: 6 incisivos; 2 caninos; 4 pré-molares; 2 molares;

O Sistema de Triadan Modificado é muito utilizado em odontologia veterinária, consiste num sistema específico de identificação dos dentes, em que os mesmos são numerados. Este sistema, era específico de odontologia humana, mas foi adaptado às

diferenças anatômicas existentes, e atualmente é utilizado também em odontologia veterinária (Soto, 2017). Por norma, anatomicamente os gatos não possuem os primeiros pré-molares, tanto superiores como inferiores, nem os segundos pré-molares inferiores, por esse motivo, na numeração dos gatos domésticos, não estão incluídos os números referentes a esses mesmos dentes (Perrone, 2013). Na figura 2, é possível observar a representação do Sistema de Triadan Modificado de um gato, com dentição permanente.

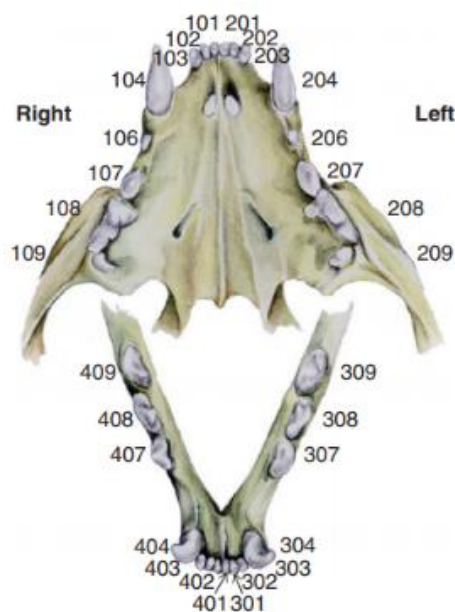


Figura 2. Sistema de Triadan Modificado do gato doméstico com dentição permanente.

Fonte: Adaptado de Perrone, (2013).

- **Dentes Incisivos**

Os dentes incisivos, localizam-se entre os caninos, são utilizados para apreensão e corte, e possuem apenas uma raiz (Bellows, 2010; Perrone, 2013).

Segundo o Sistema de Triadan Modificado, os dentes incisivos superiores do lado direito, são numerados de 101, 102 e 103, e os do lado esquerdo, de 201, 202 e 203. Os incisivos inferiores do lado esquerdo, são numerados de 301, 302 e 303, e os do lado direito de 401, 402 e 403 (Bellows, 2010).

- **Dentes Caninos**

Os dentes caninos, encontram-se caudolaterais aos dentes incisivos, e apresentam as funções de rasgar e morder os alimentos (Bellows, 2010; Perrone, 2013). A raiz e a coroa dos dentes caninos superiores, são responsáveis por manter o lábio superior para

fora, de modo a que, quando o animal fecha a cavidade oral, a ponta coronal dos dentes caninos inferiores, deslize pelo vestíbulo, sem traumatizá-lo (Bellows, 2010).

Segundo o Sistema de Triadan modificado, todos os dentes caninos terminam em 4, sendo que, o canino superior direito, e o canino superior esquerdo, são numerados de 104 e 204, e o inferior direito, e inferior esquerdo, são numerados de 404 e 304, respetivamente (Bellows, 2010).

- **Dentes Pré-molares**

Os dentes pré-molares estão localizados caudalmente aos caninos, e têm como função, moer o alimento, com o objetivo de o tornar mais digerível (Bellows, 2010; Perrone, 2013). Segundo o modelo carnívoro arquetípico, os felinos, possuem uma dentição constituída por 44 dentes, sendo eles, 6 incisivos, 4 caninos, 16 pré-molares e 12 molares, no entanto, os gatos domésticos, possuem apenas 10 pré-molares, 6 superiores e 4 inferiores. Assim, o dente pré-molar superior, localizado imediatamente atrás do canino, é denominado de segundo pré-molar superior direito, ou esquerdo, sendo estes então, numerados pelo Sistema de Triadan Modificado de 106 e 206, respetivamente. Estes dentes, podem ser compostos por uma, ou duas raízes fundidas. Caudalmente aos segundos pré-molares superiores, estão localizados os terceiros pré-molares superiores, numerados por, 107 ou 207, compostos por duas raízes, e ainda os quartos pré-molares superiores, representados por, 108 ou 208, que são compostos por três raízes (Bellows, 2010).

Na parte inferior da cavidade oral do gato, caudalmente aos caninos, estão presentes os terceiros pré-molares inferiores, direito ou esquerdo, numerados de 407 ou 307, e por último, estão os quartos pré-molares, 408 ou 308, respetivamente, e ambos apresentam duas raízes (Bellows, 2010).

- **Dentes Molares**

Os gatos possuem dois dentes molares, tanto superiores, como inferiores, todos são considerados primeiros molares, sendo denominados de, primeiro molar maxilar direito, ou esquerdo, e numerados de 109 ou 209, e primeiro molar mandibular, direito ou esquerdo, e numerados de 409 ou 309. Estes encontram-se caudalmente aos dentes pré-molares, e apresentam a mesma função de moer o alimento (Bellows, 2010). Os dentes molares maxilares, apresentam apenas uma raiz, e os mandibulares duas (Perrone, 2013).

2.4 Principais Problemas Odontológicos em Gatos

2.4.1 Doença Periodontal

A doença periodontal (DP), é uma das doenças mais comuns nos gatos, consiste na inflamação dos tecidos periodontais, sendo dividida em duas fases, gengivite e periodontite (Bellows et al., 2019). Esta envolve sobretudo a inflamação da gengiva, do cemento, do ligamento periodontal e do osso alveolar (Little, 2016). Ocorre normalmente, por resposta à placa dentária, ou biofilme que se forma por um acúmulo de diversos tipos de bactérias, e subprodutos (Gorrel, 2010; Ozavci et al., 2019). Na figura 3, é possível observar-se, um gato com doença periodontal, no qual há presença de gengivite e periodontite. A maioria dos gatos com mais de três anos que possuem esta doença, requerem algum tipo de intervenção (Gorrel, 2010). Segundo Whyte et al., (2019), cerca de 70% dos gatos, com idade igual ou superior a dois anos, apresentam alguma forma de DP.

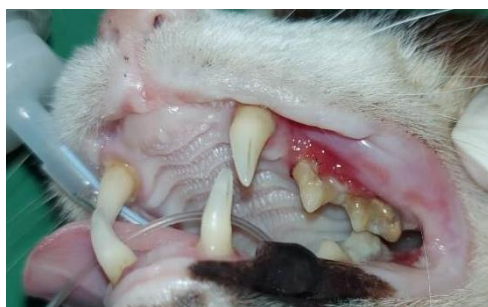

Figura 3. Gato com doença periodontal.

Fonte: Imagem original da autora.

Esta doença é considerada um problema para o bem-estar animal, apresentando um impacto negativo na sua qualidade de vida (Watanabe et al., 2019). Apresenta também, grandes riscos na saúde sistémica geral do animal (Adler et al., 2016). A mesma, tem como principais sinais clínicos, dor e desconforto da cavidade oral, disfagia, halitose, perda de peso, e hemorragia oral (Watanabe et al., 2019). Os animais que possuem esta doença, podem também demonstrar algumas mudanças de comportamento, permanecendo mais apáticos, ou mais agressivos quando a doença se encontra num estado mais avançado. Estes sinais clínicos, por norma tendem a desaparecer quando se inicia uma terapia odontológica adequada (Monteiro & Steagall, 2019).

A carência de alguns nutrientes como, vitamina D, C ou B12, podem estar relacionadas com o início da DP, e com o seu desenvolvimento (Ozavci et al., 2019).

Dietas à base de ração húmida, estão também associadas à mesma, uma vez que, podem favorecer o desenvolvimento bacteriano, sendo muitas vezes recomendada a sua substituição, por uma ração seca e específica para esta condição (Adler et al., 2016; Ozavci et al., 2019). As bactérias com maior prevalência em casos de DP nos gatos, são *Porphyromonas gulae*, *Prevotella nigrescens*, e *Porphyromonas gingivalis*, sendo esta, considerada oportunista (Ozavci et al., 2019; Rodrigues et al., 2019). Alguns estudos revelam que, bactérias do filo Spirochaetes, são também muitas vezes encontradas em gatos que apresentam esta patologia (Rodrigues et al., 2019).

Outros factores que podem influenciar na progressão da DP são, a idade, a espécie, o estado de saúde geral e sistémico do animal, má oclusão, maus hábitos de mastigação e predisposição racial, como é o caso de raças braquicefálicas, que devido à rotação e alteração no posicionamento dos seus dentes, tendem a desenvolver mais problemas dentários (Bellows et al., 2019; Ozavci et al., 2019). Alguns estudos referem que, gatos de raça, tendem a desenvolver mais cálculos dentários, do que gatos sem raça definida (SRD) (Little, 2016). Doenças sistémicas, como diabetes mellitus e doença renal crónica, podem também predispor ao desenvolvimento de inflamações na cavidade oral, por esse motivo, é importante saber a verdadeira causa da inflamação para proceder ao tratamento mais indicado para a condição presente (Gorrel, 2010).

Um estágio avançado de DP, não é sinonimo de um elevado índice de placa gengival, ou de cálculo dentário (Soto, 2017). Para que haja um bom diagnóstico definitivo, deve ser feita uma avaliação adequada ao estado da DP, através de um exame clínico, onde são realizados exames complementares como, bioquímicas e hemograma, radiografias da cavidade oral e dentárias, testes de FIV e do vírus da leucemia felina, do inglês *feline leukemia virus* (FeLV) e exames oral e dentário, onde cada dente deve ser examinado individualmente, através de uma sonda periodontal. Como já foi referido anteriormente, este diagnóstico é fundamental para que se possa reconhecer o principal motivo da doença, e diferenciar uma gengivite de uma periodontite, uma vez que os objetivos terapêuticos da DP, são específicos para cada caso, e dependem do estado em que a cavidade oral do animal se encontra (Gorrel, 2010; Soto, 2017).

2.4.1.1 Gengivite

A gengivite é considerada a fase inicial da DP, por norma reversível e evitável (Bellows et al., 2019). Consiste apenas na inflamação da gengiva, não está relacionada

com a destruição do tecido conjuntivo, por esse motivo, a profundidade do sulco gengival mantém-se normal, contudo, se não for devidamente tratada pode evoluir para uma periodontite (Gorrel, 2010).

Inicialmente a superfície dos dentes dos gatos, é composta por uma camada de bactérias aeróbias gram-positivas, posteriormente, o sulco gengival vai sendo invadido por um biofilme bacteriano, desenvolvendo-se um ambiente composto por uma população mais destrutiva, anaeróbia e gram-negativa. Os subprodutos destas bactérias, são responsáveis por causar lesões nos tecidos que resultam na inflamação (Bellows et al., 2019).

O grau de gengivite pode ser avaliado com base na presença de sangramento, no ato de colocação da sonda periodontal no sulco gengival, na cor das gengivas, e na inflamação presente. O método de avaliação da gengivite, é composto por vários índices gengivais numerados consoante o grau da inflamação. No índice gengival 0, a gengiva apresenta-se clinicamente saudável. No índice 1, há presença de uma gengivite leve, em que a gengiva se apresenta um pouco vermelha, e com alguma inflamação na margem gengival, mas sem sangramento na introdução da sonda periodontal no sulco. No índice gengival 2, há uma gengivite moderada, em que a margem gengival está inflamada e vermelha, e há sangramento na passagem da sonda. Por fim, no índice gengival 3, há gengivite severa, onde a margem gengival se apresenta com muita inflamação, e com uma cor vermelha, ou até azulada, esta pode ou não estar ulcerada, e há sangramento espontâneo (Gorrel, 2010).

Quando a gengivite não possui nenhuma causa subjacente, o seu tratamento consiste na remoção dos depósitos dentários, compostos por cálculos e placa bacteriana, e na restauração dos tecidos inflamados através de uma limpeza supra e subgengival. Após as intervenções médicas, é importante que os tutores procedam uma limpeza diária na cavidade oral do animal, para prevenir que estes depósitos se voltem a acumular e a causar uma nova inflamação (Gorrel, 2010).

2.4.1.2 Periodontite

A periodontite é uma condição muito prevalente nos gatos domésticos, a sua etiologia envolve sobretudo um acúmulo de bactérias, à qual se forma uma placa bacteriana. Inicialmente, esta placa causa gengivite e inflamação do tecido marginal, mas com o seu desenvolvimento, e se o animal não for sujeito a qualquer tipo de tratamento,

origina-se a periodontite (Rodrigues et al., 2019). Esta consiste na inflamação do cemento, do ligamento periodontal e do osso alveolar, que resulta na formação de bolsas periodontais, aumentando assim a profundidade do sulco gengival, na recessão gengival, e até na destruição de alguns tecidos, responsáveis pelo suporte dentário, tal como a perda da inserção do ligamento periodontal, ou a perda do osso alveolar, originando por vezes a queda do dente (Bellows et al., 2019; Gorrel, 2010; Little, 2016). Embora esta seja uma condição que pode ser estabilizada, dificilmente é reversível (Bellows et al., 2019).

A periodontite pode ser classificada por crónica ou agressiva. A periodontite crónica, é caracterizada por apresentar uma progressão lenta, e é a mais comum em gatos, a sua prevalência, aumenta consoante da idade do animal, ao contrário da periodontite agressiva, que apresenta um rápido desenvolvimento, e é normalmente vista em gatos mais jovens (Rodrigues et al., 2019).

A presença de periodontite, por norma causa dor, redução da ingestão de alimentos, sangramento gengival e alguns danos na saúde do animal em geral (Rodrigues et al., 2019). Esta patologia, tem sido associada a parâmetros de saúde sistémicos. A disseminação sistémica de alguns mediadores inflamatórios, tais como endotoxinas, e citocinas bacterianas podem afetar o sistema vascular do animal, e provocar determinadas alterações histológicas em diversos órgãos (Bellows et al., 2019). Por estes motivos, considera-se que, esta condição é um grave problema para o bem-estar animal, podendo afetar a sua qualidade de vida (Rodrigues et al., 2019).

O principal objetivo do tratamento da periodontite, é estabilizar a situação atual e prevenir que esta se desenvolva, aumentando a destruição dos tecidos (Gorrel, 2010). Este tratamento, inclui a limpeza supra e subgengival, a raspagem e polimento radicular, e quando necessário a extração de todos os dentes que apresentem perda de inserção severa (Gorrel, 2010; Little, 2016). Posteriormente a estes procedimentos, os tutores devem continuar uma higiene bucal rigorosa, até que o animal supere as potenciais causas desta patologia (Little, 2016). Contudo, muitas vezes os gatos não permitem que os tutores realizem estes cuidados adequadamente, e os níveis de inflamação e de placa bacteriana poderão voltar. Assim sendo, a extração dos dentes molares e pré-molares é o mais recomendado nestes casos. Segundo um estudo, cerca de 80% dos gatos que foram sujeitos à extração de todos os dentes molares e pré-molares, apresentaram

resultados muito positivos. Os restantes 20%, que não apresentaram melhorias com a extração dentária, melhoraram posteriormente, quando sujeitos a um tratamento com antissépticos, interferon, ou antibióticos (Gorrel, 2010).

2.4.2 Gengivoestomatite Crónica Felina

A gengivoestomatite crónica felina (GCF), é considerada uma doença autoimune grave, que acomete os gatos domésticos (Lee, Verstraete, & Arzi, 2020). A sua incidência afeta cerca de 0,7 a 12% da população felina em geral, no entanto, é uma patologia com elevado significado clínico. Esta consiste na inflamação da mucosa oral e gengival como é possível observar na figura 4, sendo por norma, uma doença muito dolorosa e debilitante (Arzi et al., 2017). Pode provocar lesões focais ou difusas, na cavidade oral do animal, e de origem proliferativa e/ou erosiva (Nakanishi et al., 2018; Thomas et al., 2017). Os tecidos afetados, apresentam um infiltrado inflamatório, que contém predominantemente células plasmáticas, linfócitos, neutrófilos, mastócitos e células Mott, o que comprova que, esta é realmente de natureza crónica e inflamatória (Lee, Verstraete, & Arzi, 2020; Rolim et al., 2016).

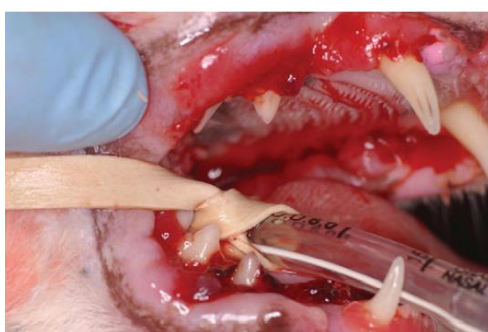

Figura 4. Gato com Gengivoestomatite Crónica Felina
Fonte: Adaptado de Perrone, (2013).

Os gatos afetados com GCF, tendem a sofrer uma acentuada redução na sua qualidade de vida, e por vezes, quando não é obtida uma resposta positiva aos tratamentos submetidos, muitos tutores optam por eutanasiar o animal (Arzi et al., 2017; Winer, Arzi, & Verstraete, 2016). Esta doença, pode afetar gatos de qualquer raça, idade ou sexo, contudo, alguns autores acreditam que algumas raças como siamês, persa, birmanês, himalaia e abissínio são mais predispostas a desenvolvê-la (Perrone, 2013). Alguns estudos, revelam que, quando existe mais do que um gato a viver no mesmo ambiente, estes apresentam uma maior probabilidade de desenvolver a doença, do que

gatos que vivem sozinhos, devido ao stresse ambiental causado pelos outros membros (Peralta & Carney, 2018).

Os sinais clínicos mais frequentemente observados na presença de GCF, são dor, diminuição da capacidade de preensão dos alimentos, perda de peso, disfagia, ptialismo, halitose, linfadenopatia submandibular, e perda do comportamento de *grooming* (Peralta & Carney, 2018; Thomas et al., 2017). A hiperglobulinémia, é outro sinal muito comum e importante na presença desta doença (Nakanishi et al., 2018). Para além de todos estes sinais clínicos já mencionados, alguns estudos relatam também que, são regularmente registados níveis aumentados de linfócitos T CD8, que são as células citotóxicas, comparativamente ao número de linfócitos T CD4, que são as auxiliares. Isto sugere que, possivelmente existe uma resposta inflamatória imunomediada por parte das células citotóxicas a uma estimulação antigénica, causada por patógenos intracelulares (Lee, Verstraete, & Arzi, 2020).

A resposta inadequada do sistema imunitário do hospedeiro, à estimulação antigénica, parece ser potencializada por infeções virais clínicas, ou subclínicas, sendo esta uma das teorias mais aceites, relativamente à causa da GCF (Arzi et al., 2017). Por norma, a sua etiologia é considerada de natureza multifatorial (Lee, Verstraete, & Arzi, 2020). Alguns estudos, afirmam que o stresse ambiental ou fisiológico, factores nutricionais ou predisposição genética, podem ser considerados a causa desta doença (Nakanishi et al., 2018). Determinadas doenças, são também frequentemente associadas a esta condição, como por exemplo, doenças causadas por patógenos sistémicos, DP, reabsorção dentária e hipersensibilidade, que é uma reacção exagerada a alergias alimentares ou à placa bacteriana (Winer, Arzi, & Verstraete, 2016). Os vírus que estão maioritariamente relacionados à GCF são, o calicivírus felino, do inglês *feline calicivirus* (FCV), o herpesvírus felino, do inglês *feline herpesvirus* (FHV), o vírus da imunodeficiência felina, do inglês *feline immunodeficiency virus* (FIV) e o FeLV (Peralta & Carney, 2018). Segundo alguns autores o FCV, é o vírus com maior prevalência em casos de GCF (Lee, Verstraete, & Arzi, 2020). Para além de todos os vírus anteriormente mencionados, alguns microorganismos, como bactérias do género *Bartonella*, são também muito associados a esta patologia (Perrone, 2013).

O seu diagnóstico deve ser efetuado de forma a descobrir qual é o principal fator que está a causar a doença, para descartar certas patologias, e perceber qual será o

melhor tratamento a realizar no caso em questão, uma vez que, nem sempre os tratamentos efetuados apresentam resultados positivos (Soto, 2017). A observação clínica, e um exame físico completo, são muito importantes nesta avaliação. Posteriormente a estes, devem ser realizados exames complementares como, bioquímicas e hemograma, uma vez que, os níveis da proteína total sérica e das globulinas se apresentam frequentemente aumentados nestes casos (Perrone, 2013). Devem também ser efetuados outros exames como, histologias para obter a confirmação do diagnóstico, e radiografias dentárias, dado que muitas vezes quando há presença de GCF, há também periodontite generalizada e reabsorção radicular inflamatória externa (Lee, Verstraete, & Arzi, 2020; Winer, Arzi, & Verstraete, 2016). Na deteção viral, deve ser feita uma colheita de sangue do animal, no sentido de efetuar um teste rápido, para os casos de FIV e FeLV e uma citologia da mucosa oral, para realizar um teste de *Polymerase Chain Reaction* (PCR) para a identificação de FCV e FHV (Soto, 2017).

O principal objetivo terapêutico da GCF, é fornecer uma melhor qualidade de vida e bem-estar ao animal, que normalmente sofre com muita dor e desconforto na cavidade oral, devido à inflamação existente (Perrone, 2013). Os tratamentos para esta patologia são usualmente, médicos e/ou cirúrgicos (Winer, Arzi, & Verstraete, 2016). A terapia médica, corresponde à aplicação de diversos medicamentos em simultâneo (Perrone, 2013). Este tipo de tratamento, tende a tornar-se menos eficaz quando utilizado durante longos períodos, mas ainda assim, é muito recorrido (Lee, Verstraete, & Arzi, 2020). Nos últimos anos, esta terapia tem se baseado na administração de analgésicos, antibióticos, agentes quimioterápicos e de interferon ômega recombinante (Nakanishi et al., 2018; Peralta & Carney, 2018; Perrone, 2013). Tratamentos de imunossupressão, também têm sido muito utilizados, através da administração de ciclosporina, ou de corticosteroides como por exemplo a prednisolona (Lee, Verstraete, & Arzi, 2020; Winer, Arzi, & Verstraete, 2016). A administração de células-tronco mesenquimais derivadas do tecido adiposo, do inglês *adipose stem cells* (ASCs) é outro método da terapia médica, que tem sido muito recomendado ultimamente, para tratar de doenças inflamatórias crônicas, uma vez que, este tipo de células é capaz modular a imunidade inata e adaptativa, e apresenta também uma grande capacidade regenerativa, obtendo assim, grandes efeitos anti-inflamatórios (Arzi et al., 2020). Como já foi referido, as células-tronco mesenquimais, do inglês *mesenchymal stem cells* (MSCs) possuem um grande efeito imunomodulador, uma vez que, podem alterar a função das células B, inibir

a proliferação de células T, impedir a maturação e diferenciação das células dendríticas, e regular negativamente o complexo principal de histocompatibilidade II (MHC II) nas células apresentadoras de antígenos (Arzi et al., 2017; Lee, Verstraete, & Arzi, 2020).

Os tratamentos cirúrgicos, baseiam-se na extração dentária, e são eleitos com maior frequência do que os tratamentos médicos (Peralta & Carney, 2018). A extração dentária deve ser realizada consoante o estado do animal, e em determinados casos, quando necessário, pode ser efetuada a extração dentária completa (Perrone, 2013). Esta é normalmente recomendada quando os animais não apresentam melhorias até 4 meses após a cirurgia de remoção dentária parcial. A maioria dos animais que são submetidos a tratamentos cirúrgicos, necessitam simultaneamente de terapia médica, sendo que muitas vezes dependem da mesma para o resto da vida (Lee, Verstraete, & Arzi, 2020).

Por norma, os tratamentos cirúrgicos apresentam mais resultados positivos do que os tratamentos médicos, sendo que, cerca de 70% dos animais submetidos a cirurgia, demonstram uma melhoria notável no seu estado de saúde, e desses 70%, cerca de 28,4% apresentaram a sua recuperação total (Arzi et al., 2017). Os restantes 30%, não respondem positivamente à extração dentária, apresentando apenas uma melhora mínima, ou até nenhuma (Lee, Verstraete, & Arzi, 2020). Tanto o tratamento médico, como o cirúrgico podem apresentar efeitos adversos como polidipsia, poliúria, fragilidade da pele e diabetes mellitus secundária (Winer, Arzi, & Verstraete, 2016).

2.4.3 Reabsorção Dentária

A reabsorção dentária ao longo dos tempos, deteve diversas denominações como, lesões de reabsorção dentária felina (LRDF), ou *feline odontoclastic resorptive lesions* (FORL), no entanto, como as células responsáveis pela reabsorção são os odontoclastos e por norma, apenas os gatos possuem o tipo de reabsorção dentária que afeta mais do que um dente, o *European Veterinary Dental College* (EVDC), e o *American Veterinary Dental College* (AVDC) convencionaram denominar a mesma de, reabsorção dentária (RD), ou *tooth resorption* (Correia, 2017).

A RD é das doenças mais comuns nos gatos, afeta mais de 60% dos gatos com idade superior a 6 anos, e a sua incidência aumenta consoante a idade dos mesmos (Thomas et al., 2017). Esta doença, provoca a destruição dos tecidos duros dos dentes, mais propriamente, o cemento, a dentina e o esmalte, por ação odontoclástica (Whyte et al.,

2019). Todos os dentes podem ser acometidos por RD, contudo, os dentes pré-molares e molares, são mais frequentemente afetados do que os dentes incisivos e caninos (Harvey & Tasker, 2013). As lesões de reabsorção dentária (LRD), tendem a ser bilaterais, simétricas e mais contantes nas superfícies vestibulares e labiais dos dentes, do que nas linguais e palatinas (Correia, 2017; Harvey & Tasker, 2013).

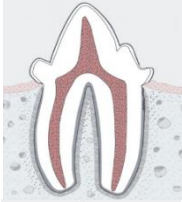
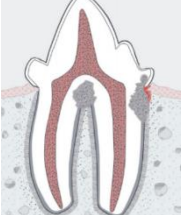
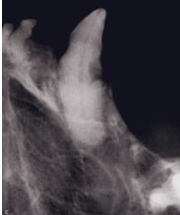
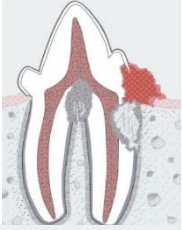
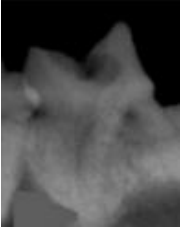
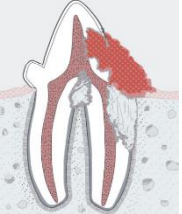
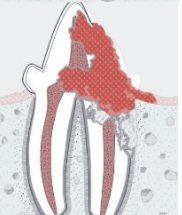

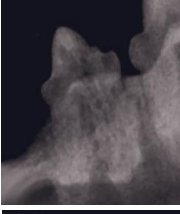
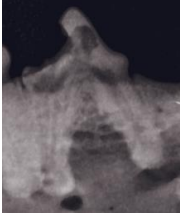
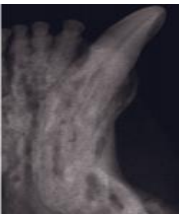
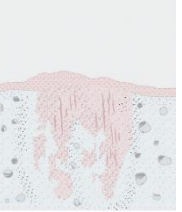
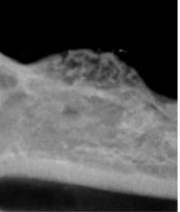
A RD por norma causa inflamação gengival, dor, destruição da inserção periodontal e até mesmo perda de alguns dentes (Thomas et al., 2017). Os animais afetados por esta patologia, geralmente apresentam sinais clínicos como, letargia, disfagia, anorexia, depressão, ptialismo, desidratação, halitose, movimentos da cabeça e da língua quando se alimentam ou se higienizam, e espirros (Correia, 2017). Estes podem ainda manifestar dificuldades em se alimentar, possuir manchas vermelhas na coroa do dente, hiperplasia do tecido gengival, e dentes fraturados (Harvey & Tasker, 2013).

Alguns autores defendem que não existe predisposição de raça, ou de género para a RD, mas concordam que, gatos de raça apresentam uma maior prevalência (cerca de 69,6%), do que gatos sem qualquer raça definida (Correia, 2017; Perrone, 2013). Outros factores de risco têm sido associados a RD, como a presença de doença periodontal, ingestão excessiva de vitamina A, deficiências alimentares e traumatismos mecânicos (Correia, 2017).

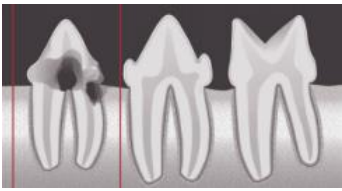
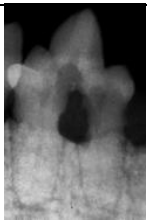
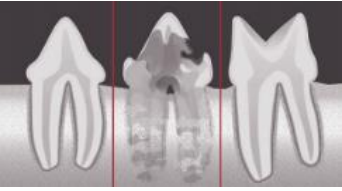
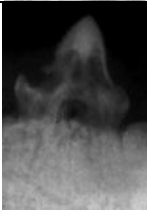
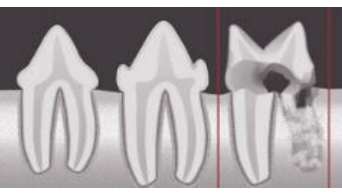
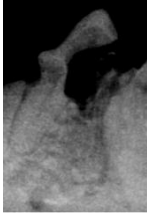
Tal como a GCF, a RD parece ter uma etiologia multifatorial, onde podem estar envolvidas infeções bacterianas, e/ou virais, nomeadamente FIV ou FCV, e algumas doenças metabólicas e endócrinas (Correia, 2017; Thomas et al., 2017). Qualquer fator que proporcione a mineralização, ou formação anormal do cimento, também pode resultar em RD (Harvey & Tasker, 2013). O stresse oclusal, pode originar microfraturas dentárias, que por sua vez, causam a inflamação do ligamento periodontal ou do cimento, ativando assim os odontoclastos que provocam a RD (Whyte et al., 2019).

Como é possível observar nos seguintes quadros 1 e 2, segundo o AVDC (2021), existem 5 estágios para classificar a RD com base na localização da reabsorção, e na sua gravidade, e ainda três tipos de RD, baseados no diagnóstico radiográfico, que ajudam a determinar o melhor plano de tratamento para cada caso.

Quadro I. Estágios de classificação de RD. Adaptado de AVDC, (2021); Bellows, (2010); Bloor, (2018); Correia, (2017); Perrone, (2013).

Descrição	Ilustração	Imagem radiográfica
<p>Estágio 1: É o mais difícil de identificar, há perda de tecido duro dentário ligeira, na qual estão incluídos o cimento, e/ou o esmalte.</p>		
<p>Estágio 2: Há reabsorção na dentina, mas esta não chega a atingir a cavidade pulpar.</p>		
<p>Estágio 3: Existe uma perda profunda do tecido duro dentário, e a reabsorção estende-se até a cavidade pulpar. Ainda assim, a maior parte do dente mantém a sua integridade estrutural.</p>		
<p>Estágio 4: Há perda extensa do tecido duro dentário com destruição da coroa dentária. Nesta fase, o dente já perdeu a maior parte da sua integridade estrutural. Neste estágio, existem ainda três tipos de LRD:</p> <p>LRD (a): Tanto a coroa como a raiz do dente estão igualmente afetadas.</p> <p>LRD (b): A coroa apresenta mais destruição do que a raiz.</p> <p>LRD (c): A raiz apresenta maior destruição.</p>	<p>(a) </p> <p>(b) </p> <p>(c) </p>	<p>(a) </p> <p>(b) </p> <p>(c) </p>
<p>Estágio 5: Praticamente todo o dente foi reabsorvido e a cobertura gengival é total.</p>		

Quadro 2. Tipos de RD segundo o diagnóstico radiográfico. Adaptado de AVDC, (2021); Bellows, (2010); Bloor, (2018); Correia, (2017).

Descrição	Ilustração	Imagem Radiográfica
<p>Tipo 1: Radiolucência focal, ou multifocal presente no dente, com o espaço do ligamento periodontal e com a radiopacidade normal.</p>		
<p>Tipo 2: Espaço do ligamento periodontal reduzido, ou ausente em algumas áreas, e diminuição da radiopacidade também em algumas partes do dente.</p>		
<p>Tipo 3: No mesmo dente, estão presentes características dos tipos 1 e 2. O espaço periodontal pode estar normal, reduzido ou ausente, há radiolucência focal, ou multifocal e diminuição da radiopacidade noutras áreas do dente.</p>		

A RD pode ser facilmente subdiagnosticada, ou confundida com cáries, ou fraturas dentárias (Soto, 2017). O diagnóstico desta doença, deve ser efetuado com a combinação de um exame clínico, com radiografias dentárias (Perrone, 2013). O exame clínico, pode ser efetuado com ou sem anestesia, e com ou sem o auxílio de uma sonda periodontal, mas este, apenas deteta lesões da junção amelocementária, ou da coroa. Quando a sonda periodontal é utilizada, deve ser feita uma avaliação de sensibilidade local ao toque, e há suspeita de RD, se o animal apresentar movimentos da mandíbula, ou “chattering”, mesmo quando este está sob o efeito de anestesia. A radiografia dentária, tem uma elevada importância no diagnóstico da RD, uma vez que, algumas lesões são apenas subgingivais, e o seu diagnóstico apenas pode ser realizado, exclusivamente por radiografia (Correia, 2017). Os exames radiográficos, são indispensáveis para determinar o grau de envolvimento dentário, uma vez que, muitas vezes uma ausência dentária, é na realidade um caso de RD em estágio 5 (Soto, 2017).

O principal objetivo de qualquer tratamento, é atenuar a dor, prevenir o desenvolvimento da doença e restabelecer funções. No caso da RD, as opções de

tratamento são limitadas, podendo ser, profiláticas, restaurativas e/ou cirúrgicas. O diagnóstico das lesões, e o estado inflamatório dos tecidos, é determinante para a escolha do tratamento a aplicar, a terapia profilática, é recomendada nos estágios iniciais de RD, através da remoção de cálculos dentários, e placa bacteriana. Em alguns estágios mais avançados é recomendada a remoção gengival, de forma a expor as LRD, e restaurá-las, já o tratamento cirúrgico, baseia-se na amputação de coroa, ou extração de dentes, sendo na maioria das vezes, o tipo de tratamento mais indicado e mais eficaz para esta doença (Correia, 2017).

A extração de dentes em felinos, é por norma muito difícil, e ainda se torna mais complexa, quando a integridade do dente está danificada pela RD (Harvey & Tasker, 2013). A presença de anquilose dento-alveolar, de remanescentes de raízes e de reabsorção da raiz, é muito comum e torna a extração das raízes muito complicada, ainda assim, a remoção completa do dente é sempre recomendada, uma vez que, quando as raízes não são removidas, podem causar inflamação crónica oral, e diversas formas de osteomielite (Correia, 2017; Harvey & Tasker, 2013).

2.4.4 Úlceras

As lesões ulcerativas na cavidade oral, são um problema relativamente comum em gatos (Colombo & Noli, 2020). Existem diversas etiologias possíveis para o aparecimento de úlceras na cavidade oral (Soto, 2017). Estas podem resultar devido a alguma exposição a produtos químicos, a administrações de suplementos de enzimas pancreáticas, uremia, má oclusão dos dentes caninos inferiores, ou a algumas doenças como é o caso de eritema multiforme (Gorrel, 2010; Lommer, 2013). Doenças infecciosas como panleucopenia felina, do inglês *feline panleukopenia virus* (FPV), FCV, FHV, FIV e FeLV, são também muito associadas a ulcerações da mucosa oral, sendo muitas vezes consideradas a causa das mesmas (Lommer, 2013; Radford et al., 2009).

O complexo de granuloma eosinofílico, é também uma patologia muito comum em gatos, que afeta sobretudo a pele, através do aparecimento de placas eosinofílicas, o palato e a língua, através de granulomas eosinofílicos, e o lábio superior com úlceras indolentes (Lommer, 2013). As úlceras indolentes, ou também conhecidas como “*rodent ulcers*” em inglês, são por norma uma reação cutânea. Este tipo de úlceras, pode surgir em animais de qualquer idade, e afetam a junção mucocutânea da cavidade oral,

especialmente, o lábio superior como já foi referido anteriormente, estas podem ainda ser, uni ou bilaterais, e simétricas ou assimétricas (Bajwa, 2019). As úlceras indolentes, podem ser causadas por alergias alimentares, hipersensibilidade a picadas de pulgas, ou de insetos, por dermatite atópica e por *Microsporum canis* (Bellows, 2010; Coyner, 2019). Quando existe suspeita de doença alérgica como causa destas lesões, devem ser consideradas infeções bacterianas secundárias. O diagnóstico das úlceras indolentes, é efetuado geralmente por histopatologia, através de biópsias, onde é possível observar, um infiltrado eosinofílico, células inflamatórias, hiperplasia epidérmica e por vezes, uma deposição de mucina (Bajwa, 2019).

O tratamento das úlceras, é principalmente composto por cuidados de suporte, administração de agentes antivirais, antibióticos, anti-inflamatórios, analgésicos, terapias imunossupressoras, interferon recombinante, desbridamento, citorredução com laser de CO₂, e em casos mais graves nutrição parentérica (Bajwa, 2019; Lommer, 2013).

Relativamente às úlceras indolentes, o mais recomendado é tentar eliminar a causa subjacente às mesmas, como por exemplo, fazer prevenção contra pulgas e insetos, e diagnosticar, ou descartar a possibilidade de haver presença de alergias alimentares, através de testes de eliminação dietética. Em alguns casos, é também recomendado proceder a terapia, sintomática, anti-inflamatória com corticosteroides ou ciclosporina, e/ou antibiótica isolada (Bajwa, 2019).

2.4.5 Fraturas da Cavidade Oral

2.4.5.1 Fraturas Ósseas

Fraturas ósseas na cavidade oral dos gatos, como fraturas mandibulares, separações sinfisárias da mandíbula, ou fraturas maxilares, são muito comuns (Rizkallal & Lafuente, 2020; Waldron, 2010). Por norma, estas ocorrem secundariamente a traumas faciais ou orais, causados por acidentes de viação, quedas de grandes alturas, ou por lutas com outros animais (Knight & Meeson, 2018; Waldron, 2010).

2.4.5.1.1 Fratura Mandibular

Cada hemimandíbula, é composta por um corpo, e por um ramo mandibular que por sua vez, é composto por três proeminências principais, os processos coronoide, condilar e angular (Owen & Woodbridge, 2013). As fraturas da mandíbula mais comuns, ocorrem na sínfise mandibular e no corpo da mandíbula. Nos processos coronoide, condilar e

angular apesar de também ocorrerem, estas surgem com menos frequência (Perrone, 2013).

As fraturas mandibulares, podem ser traumáticas ou patológicas. A principal causa é traumática, mas algumas patológicas, também apresentam importância clínica, estas ocorrem geralmente por haver um enfraquecimento mandibular, que leva à fratura. Este tipo de fraturas, está normalmente associado a doença periodontal grave, distúrbios metabólicos, como hipertireoidismo secundário nutricional ou renal, tumores malignos, infecções fúngicas, e osteogênese imperfeita (Perrone, 2013).

Fraturas mandibulares, se não tratadas, podem ser associadas a diversas complicações, como má oclusão, osteomielite, anomalias no desenvolvimento dentário e defeitos palatinos (Zacher & Marretta, 2013). O diagnóstico das mesmas, é habitualmente realizado através de um exame clínico, no entanto, devem ser efetuadas radiografias para auxiliar a sua identificação (Scott, 2016). Relativamente aos sinais clínicos apresentados por estes animais, geralmente consistem em dor, hematomas, inchaço, vestígios de sangue na saliva, epistaxis, incapacidade de comer ou beber, inclinação da cabeça, boca aberta, ou posição anormal da mesma (Perrone, 2013).

Estas fraturas, não necessitam sempre de intervenção cirúrgica, a escolha do método de tratamento depende da localização da fratura, e da instabilidade causada pela mesma (Gorrel, 2010). Por norma, a cirurgia é eleita quando as fraturas são bilaterais, instáveis ou cominutivas (Rizkallal & Lafuente, 2020). O principal objetivo da terapia cirúrgica, é a restauração da oclusão dentária, e da função da articulação temporomandibular, uma vez que, ambas são essenciais tanto para a alimentação, como para a higienização dos gatos (Rizkallal & Lafuente, 2020).

2.4.5.1.2 Separação da Sínfise Mandibular

A mandíbula é composta por duas hemimandíbulas, unidas pela sínfise mandibular (Owen & Woodbridge, 2013). Esta é de origem fibrocartilaginosa, e nos gatos raramente se funde completamente, o que a torna frágil e delicada (Owen & Woodbridge, 2013). Por essa razão, alguns autores não consideram a separação sinfisária uma verdadeira fratura, mas sim uma instabilidade (Perrone, 2013; Waldron, 2010). Tal como as fraturas mandibulares, estas geralmente ocorrem devido a quedas de altura ou acidentes de viação (Rizkallal & Lafuente, 2020; Waldron, 2010).

O seu diagnóstico pode ser feito por observação de radiografias dentárias, contudo, habitualmente realiza-se através da manipulação das hemimandíbulas (Waldron, 2010). Esta condição normalmente é facilmente tratada cirurgicamente (Harvey & Tasker, 2013). Deve ser utilizado um fio de cerclagem, e uma agulha de elevado calibre, para facilitar a passagem do fio na pele, na mucosa oral e ao longo da mandíbula. O fio deve ser colocado em redor das hemimandíbulas, caudalmente aos dentes caninos, e posteriormente deve ser torcido de forma manual, ventralmente ao osso mandibular (Rizkallal & Lafuente, 2020). Quando o fio é torcido, deve haver um especial cuidado, relativamente à compressão exercida, uma vez que, se esta for exagerada pode comprometer a circulação sanguínea da área, e causar distorção dentária, provocando má oclusão (Bellows, 2010; Harvey & Tasker, 2013). O fio de cerclagem deve ser removido cerca de 6 semanas após a cirurgia (Rizkallal & Lafuente, 2020).

2.4.5.1.3 Fraturas Maxilares

As fraturas maxilares podem envolver várias estruturas, neste caso, estas podem ser referentes a diversos ossos como o incisivo, o nasal, o palatino, o zigomático, o frontal e o lacrimal (Scott, 2016). Por norma, estas fraturas são diagnosticadas através de radiografias da cavidade oral, que são essenciais na avaliação da extensão das lesões presentes no tecido ósseo (Soto, 2017). Na maioria dos casos, as fraturas maxilofaciais são estáveis e sem deslocamentos, o que significa que podem ser facilmente tratadas de forma conservadora e sem intervenção cirúrgica, contudo, em alguns casos a cirurgia é mesmo necessária (Scott, 2016).

A fratura palatina é muito comum em gatos, e também pode ser considerada uma fratura maxilar (Scott, 2016). Estas são normalmente identificadas no exame oral e a seleção do seu tratamento baseia-se na dimensão, e na localização da lesão (Harvey & Tasker, 2013; Zacher & Marretta, 2013). Quando não está presente nenhuma ferida aberta, pode ser eleito o tratamento conservador, no entanto, este pode apresentar riscos, uma vez que, quando as fendas palatinas não são bem tratadas podem resultar em fístulas oronasais, dificultando assim, a cicatrização da lesão (Rizkallal & Lafuente, 2020; Scott, 2016). Quando a fenda palatina apresenta uma lesão aberta, o tratamento mais indicado baseia-se no desbridamento dos tecidos moles, no reposicionamento das estruturas ósseas e na sutura simples descontínua da lesão. Se após esses procedimentos, ainda houver alguma instabilidade presente, é recomendada a utilização

de fio de cerclagem para a fixação do palato (Scott, 2016). O fio deve passar em forma de 8, perpendicularmente à linha da fratura, e fixar-se nos dentes caninos, ou nos quartos pré-molares do animal (Scott, 2016; Zacher & Marretta, 2013).

2.4.5.2 Fraturas Dentárias

As fraturas dentárias são relativamente comuns nos animais de companhia, cerca de 49,6 % destes animais, apresentam dentes fraturados (Bellows et al., 2019). Tal como a maior parte das fraturas ósseas da cavidade oral nos gatos, as fraturas dentárias, ocorrem sobretudo por quedas de lugares altos, acidentes de viação, ou por lutas com outros animais. A maioria dos gatos não demonstra sinais clínicos evidentes quando possui alguma fratura dentária, no entanto, existem alguns sinais que estão relacionados a esta condição como, hipersíalía, edema facial, aumento dos linfonodos regionais, mastigar de lado, deixar cair comida, ranger os dentes e recusar alimentos duros (Bellows, 2010).

Existem diversos tipos de fraturas dentárias que auxiliam na classificação, e na seleção da terapia a efetuar em cada dente, uma vez que, numa cavidade oral podem existir diversas fraturas, de diversos tipos (Soto, 2017).

Os principais tipos de fraturas são (Bellows, 2010; Soto, 2017):

- Fratura de esmalte - pouco frequente em gatos, e muitas vezes até confundida com reabsorção dentária;
- Fratura coronária não complicada - consiste na fratura da coroa, sem exposição da polpa;
- Fratura coronária complicada - fratura da coroa, com exposição da polpa;
- Fratura da coroa-raiz não complicada - envolve tanto a coroa, como a raiz, mas não possui exposição da polpa;
- Fratura da coroa-raiz complicada - consiste na fratura da coroa e da raiz, com exposição de polpa;
- Fratura de raiz - envolve a mesma, e muitas vezes também exposição da polpa.

Para determinar se há exposição pulpar, devem ser efetuadas radiografias dentárias e um exame, com o auxílio de um scanner odontológico (Gorrel, 2010). As fraturas de esmalte, e algumas fraturas não complicadas, geralmente requerem um tratamento mínimo, ou até mesmo nenhum, porém, quando ocorrem fraturas com exposição da

polpa, frequentemente há entrada de bactérias na câmara pulpar, causando a infecção da mesma, podendo estender-se até ao ligamento periodontal, aos tecidos periapicais, e ao osso alveolar, sendo que, nos casos mais graves pode até suceder necrose pulpar (Bellows, 2010; Gorrel, 2010). Por essa razão, as fraturas complicadas, necessitam sempre de tratamento (Gorrel, 2010). Geralmente existem duas possibilidades consoante a gravidade da situação, a localização da fratura, e a idade do animal (Bellows, 2010). A extração dentária, que é mais utilizada nos casos em que existe necrose pulpar, ou quando a raiz está danificada, e o tratamento endodôntico, que é considerado menos invasivo do que a extração, e por norma permite restaurar a função do dente (Bellows, 2010; Gorrel, 2010).

Nos gatos, contrariamente aos cães, a câmara pulpar encontra-se mesmo abaixo da ponta da coroa, o que faz com que, em alguns casos ocorra entrada de bactérias pelos túbulos dentinários até à polpa, e mesmo não havendo uma exposição pulpar evidente, há necessidade de proceder à terapia endodôntica, ou à extração dentária. Por norma, este tipo de lesão, quando ainda é recente, apresenta uma mancha rosa, e esta denota que há uma exposição próxima à polpa, o que significa que o tratamento é necessário, caso contrário, esta mancha tornar-se escura e há necrose pulpar (Bellows, 2010).

2.5. Prevenção dos principais problemas odontológicos

A prevenção dos problemas odontológicos é fundamental para manter a saúde bucal e sistémica dos animais (Bellows et al., 2019). A prática contínua da higiene oral dos mesmos, é crucial no controlo do desenvolvimento de bactérias patogénicas, que estão normalmente presentes na cavidade oral dos gatos, uma vez que, muitos destes microorganismos são zoonóticos, podendo causar diversas doenças graves em humanos, como por exemplo, artrite reumatóide, osteomielite, aterosclerose carotídea e DP (Ozavci et al., 2019).

As práticas de higiene oral, podem ser classificadas por dois métodos distintos, sendo divididas por tipo de controlo, (ativo e passivo), ou por tipo de produto consoante a sua forma de atuação, (mecânico, químico e ambos em conjunto) (Bellows et al., 2019; Niemiec et al., 2020). Relativamente ao tipo de produto, consoante a sua forma de atuação, os produtos considerados mecânicos, atuam por forma de abrasão, sendo o

principal, a escovagem dentária, e os produtos considerados químicos, baseiam-se em dentífricos específicos que contêm substâncias antissépticas. Em relação a produtos que atuam com as funções mecânica e química em simultâneo, muitos especialistas têm preferência por eles, por possuírem uma dupla ação. Estes consistem maioritariamente em dietas comerciais, ou biscoitos, que possuem a ação mecânica no tamanho e tipo de textura do croquete, que limpa a superfície dentária, e a componente química que reveste o dente com um agente antibacteriano (Bellows et al., 2019).

No que diz respeito aos produtos que se distinguem pelo tipo de controlo realizado pelo tutor, ou pelo profissional, estes consistem em ativo e passivo. Se forem efetuados corretamente, e de forma consistente, ambos podem apresentar resultados eficazes, no entanto, os métodos ativos, são atualmente considerados os métodos de referência. Estes envolvem a participação ativa do tutor, ou de um profissional, para realizar a escovagem dentária, ou a lavagem da cavidade oral do animal com colutórios. Os métodos passivos, consistem naqueles que exigem um esforço mínimo por parte do tutor, e baseiam-se tipicamente em comportamentos de mastigação, através de dietas especialmente formuladas, ou de biscoitos. Alguns estudos, têm demonstrado que os métodos ativos, são mais eficazes na limpeza dos dentes rostrais, ou seja, os incisivos e os caninos, uma vez que, pela sua localização, a pessoa que efetua o procedimento, tem maior acesso aos mesmos, do que aos restantes dentes. Já o tipo de controlo passivo, por ser baseado na mastigação do animal, apresenta maiores resultados nos dentes caudais, pré-molares e molares (Niemiec et al., 2020).

Na figura 5, estão representados os principais produtos, consoante o tipo de controlo na realização da prevenção de problemas odontológicos. No tipo de controlo ativo, a escovagem dentária, já provou ser o método de prevenção que apresenta resultados mais eficazes no controlo de placa bacteriana. É importante que o tutor do animal saiba, que a escova para felinos, deve preferencialmente ser de forma circular, com um tamanho adequado para a cavidade oral do animal, e ser utilizada em simultâneo com uma pasta dentífrica. A frequência da escovagem dentária, pode mudar consoante o animal e a predisposição que o mesmo apresenta, mas idealmente, esta deve ser realizada todos os dias, para que não haja tempo suficiente para ocorrer a formação de placa bacteriana. Há estudos que revelam que, a realização de uma escovagem por semana, não é suficiente para manter uma boa saúde oral, particularmente quando se trata de um animal que já possui doença periodontal, sendo que, nestes casos, é

recomendada no mínimo uma escovagem diária e idealmente duas por dia. No que diz respeito aos colutórios antissépticos, são aplicados através de um pequeno volume, normalmente são compostos por clorhexidina, diretamente na superfície dos dentes e na mucosa oral do animal. Existem ainda outros produtos, como sais solúveis de zinco, e barreiras selantes que podem também ser muito eficazes na redução de placa e de cálculos dentários (Niemiec et al., 2020).

O tipo de controlo passivo, na qual estão incluídas rações formuladas, biscoitos e suplementos, deve ser utilizado em combinação com o tipo de controlo ativo, de forma a complementar a prevenção, no entanto, por exigirem um esforço mínimo por parte do tutor, são normalmente mais utilizados do que os controlos ativos. A utilização exclusiva de cuidados de controlo passivo, não é suficiente para a manutenção da gengiva, atuando apenas na parte do controlo de placa bacteriana, e por se basear na mastigação dos animais, este controlo não é eficaz em toda a cavidade oral, uma vez que, estes efetuam a mastigação apenas com os dentes caudais. Existem também alguns riscos associados a produtos dentários de mastigação, nomeadamente, no que diz respeito a calorias, este tipo de produtos, pode contribuir para o ganho de peso, e consequentemente para a obesidade quando não é considerado o consumo diário de alimento do animal (Niemiec et al., 2020).

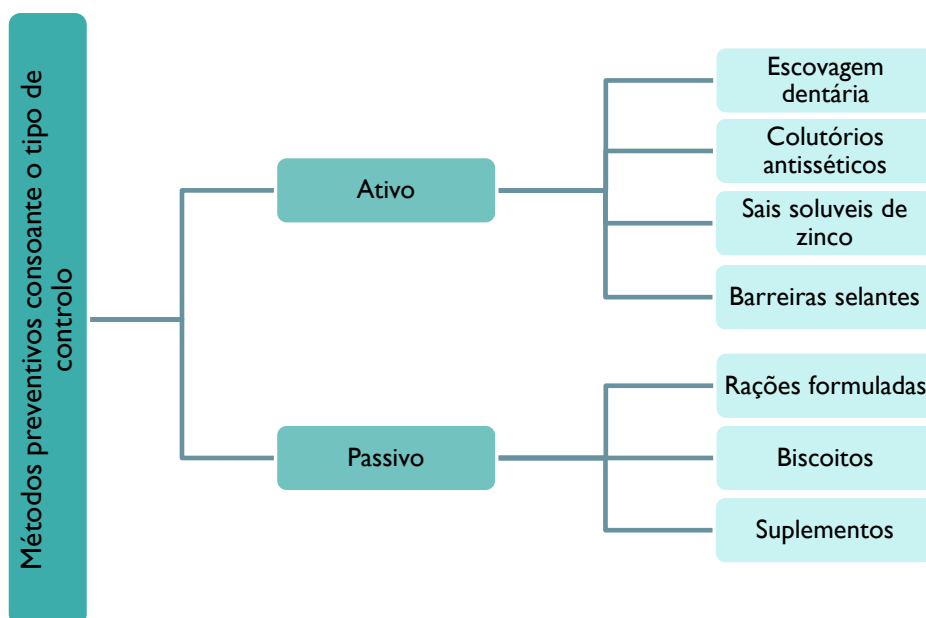


Figura 5. Métodos preventivos consoante o tipo de controlo realizado e respetivos produtos.

Fonte: Adaptado de Niemiec et al., (2020).

Esta profilaxia deve ter início nas primeiras consultas do animal, que são habitualmente direcionadas para a primovacinação e desparasitação dos mesmos. Nestas consultas, os tutores devem tomar conhecimento dos cuidados de higiene oral do animal e a importância que estes representam para o seu bem-estar, e conseqüentemente para prevenir a evolução deste tipo de doenças (Bellows et al., 2019). Deve ser efetuada uma avaliação geral da cavidade oral do animal, para se verificar determinados aspetos como a oclusão dentária, a presença de algum tipo de malformação, de dentes que estejam em contacto uns com os outros, ou com tecidos moles, e deve realizar-se também, a contagem dos dentes não erupcionados, se o animal for jovem (Bellows et al., 2019). É muito importante, informar os tutores de animais bebés ou jovens, que alguns dos cuidados preventivos ativos, como a escovagem dentária, devem apenas ser realizados quando os animais possuírem toda a sua dentição permanente, uma vez que, quando os mesmos ainda possuem a dentição primária, podem sentir dor no ato da escovagem, tornando-se um momento stressante e traumático (Bellows et al., 2019). É importante evitar más experiências, desta forma, os tutores devem treinar em casa com o seu animal a habituação da sua manipulação, e o toque na cavidade oral, acompanhado sempre por reforço positivo (Niemiec et al., 2020).

Posteriormente a estas consultas, deve haver um acompanhamento e seguimento em consultas de odontologia, onde serão realizadas, avaliações orais, tratamentos e protocolos de prevenção e educação dos tutores, de forma a minimizar o risco de ocorrência e desenvolver boas práticas de saúde oral (Bellows, 2010; Perrone, 2013). Nas consultas de odontologia, é essencial que estes compreendam como é que a progressão da patologia ocorre e de que forma devem executar os cuidados de limpeza dentária em casa (Gorrel, 2010). A frequência com que estas consultas devem acontecer, depende do temperamento do animal, da sua predisposição para algum tipo de problema odontológico, e das habilidades que o tutor possui, para efetuar os métodos preventivos em casa, corretamente e em segurança (Perrone, 2013).

3. Descrição das Atividades Desenvolvidas

3.1. Caracterização do local de estágio

O estágio curricular teve início no dia 8 de março de 2021, e a duração de 12 semanas, terminando no dia 31 de maio de 2021. O mesmo teve a orientação interna da professora Luísa Dotti, e a orientação externa da Doutora Filipa Epifânio. Foi realizado na clínica veterinária VetMadeira, que abriu portas em dezembro de 2014, e se localiza na ilha da Madeira. Possui uma equipa formada por 4 médicas veterinárias, 5 auxiliares de veterinária, e uma funcionária de limpeza.

As instalações da clínica são compostas pela receção, com sala de espera mista (Figura 6), 2 consultórios, na qual um deles está equipado com material para a realização de ecografias (Figura 7B), sala de radiologia, sala para a visualização das radiografias, sala de cirurgia (Figura 7C), sala de tratamentos, onde é realizada a preparação dos animais para a cirurgia, e a maior parte dos trabalhos de enfermagem, 3 salas de internamento, sendo uma de cães (Figura 7A), equipada com uma área para cães com doenças infetocontagiosas, e as outras 2 salas de internamento para gatos, uma para internamento geral, e outra para gatos com doenças infetocontagiosas. Possui ainda uma área de laboratório, de limpeza e esterilização dos materiais cirúrgicos, escritório, sala de reuniões e refeições, sala de arrumos, lavandaria e 3 casas de banho.



Figura 6. Recepção e sala de espera da clínica veterinária VetMadeira.

Fonte: Gentilmente cedida pela clínica VetMadeira.



Figura 7. A- Área de internamento de cães; **B** – Consultório com equipamento para realização de ecografias; **C** – Sala de cirurgias;
Fonte: Gentilmente cedidas pela clínica VetMadeira.

A clínica dispõe de uma diversidade de serviços como:

- Medicina preventiva: Tratamentos preventivos, profilaxia, desparasitação interna e externa, e nutrição;
- Medicina interna: Dermatologia, oncologia, cardiologia, urologia;
- Exames complementares de diagnóstico: Radiologia, ecografia, análises laboratoriais (bioquímicas e hemogramas);
- Cirurgia: Oncológica, ortopédica, odontológica, tecidos moles;

3.2. Descrição das atividades desenvolvidas

A clínica VetMadeira, apresenta um funcionamento de 7 dias por semana, e um horário das 9h00 às 20h30, a aluna realizou o mesmo horário durante todo o estágio curricular, fazendo o turno das 9h00 às 17h00, com dois dias de folga no fim de semana, o que resulta em 40 horas semanais, terminando no total, com cerca de 480 horas de formação prática.

As atividades desenvolvidas pela aluna, foram distribuídas por diferentes áreas e locais como, sala de tratamentos, internamento e recobro, cirurgia e anestesia, exames complementares de diagnóstico e medicina interna e preventiva.

A sala de tratamentos, foi uma das áreas onde a aluna esteve mais tempo, e onde desenvolveu grande parte dos trabalhos de enfermagem durante o estágio curricular, foram realizadas diversas tarefas como, a preparação de pacientes para cirurgias, preparação e administração de fármacos anestésicos, preparação e administração de medicação por diversas vias como, subcutânea (SC), intravenosa (IV), intramuscular (IM), e *per os* ou via oral (PO), limpezas de feridas e suturas, realização de pensos, remoção de suturas, preparação de sistemas de soro e devida administração, colocação/mudança de cateteres, colheitas de amostras de sangue para a realização de bioquímicas, hemogramas e testes rápidos, colocação de microchips, tricotomias, banhos, limpezas de ouvidos e cortes de unhas.

Nas áreas de internamento e recobro a aluna procedeu maioritariamente à administração de medicações (SC; IV; IM; PO), manutenção de fluidoterapia, monitorização do estado clínico dos animais, realização de exames físicos onde era praticada a monitorização da temperatura, estado mental, frequência cardíaca, frequência respiratória, pressão arterial, verificação da coloração das membranas mucosas e tamanho dos gânglios linfáticos. A aluna também realizava a alimentação voluntária, forçada e por sonda esofágica, e a higienização das jaulas dos animais. A mesma teve ainda, a oportunidade de aprender, e participar ativamente em transfusões sanguíneas, acompanhada sempre de uma médica veterinária.

A cirurgia e anestesia, foi outra das áreas onde a aluna esteve muito presente durante todo o decorrer do estágio curricular. Como já foi referido anteriormente, a aluna preparava e administrava os fármacos anestésicos, prescritos pela médica veterinária, preparava a sala de cirurgia e todo o material cirúrgico necessário, procedia à preparação do animal, onde realizava tricotomia, colocação do cateter e assepsia do local a realizar o procedimento, transportava o animal para a sala de cirurgia e de seguida posicionava-o de acordo com a cirurgia a concretizar. Esta procedia também, à colocação da máscara facial com a anestesia geral por inalação, antes da colocação do tubo endotraqueal, posteriormente, colocava todos os medidores necessários para a monitorização anestésica do animal, e finalmente procedia à colocação do tubo endotraqueal. A aluna estava presente durante toda a cirurgia, por norma participava ativamente como assistente, por vezes procedia à monitorização anestésica, e quando necessário realizava respiração assistida ao paciente. No final da cirurgia, fazia o penso do paciente, preparava e administrava a medicação pós-cirúrgica, prescrita pela médica

veterinária, transportava o animal para a área de recobro, e procedia à limpeza da sala de cirurgia e do material cirúrgico, para posteriormente o mesmo ser autoclavado.

Relativamente aos exames complementares de diagnóstico, a aluna desempenhava diversas funções consoante o método a proceder. Nas ecografias, prestava auxílio na contenção dos animais. Nas radiografias, preparava o aparelho de raio x, introduzindo os dados do animal, e programando a zona a radiografar, por vezes, prestava auxílio nas contenções, e quando era possível e o animal o permitia, executava sozinha. A estagiária, realizava também hemogramas, bioquímicas e testes rápidos como por exemplo de FIV, FeLV e dirofilariose.

A área de medicina interna e preventiva, foi a que a aluna menos participou, contudo, quando solicitada nas consultas, prestava auxílio na contenção dos animais, preparava todo o material que fosse necessário, preparava e administrava vacinas e medicações sob prescrição da médica veterinária, e procedia a fluidoterapia subcutânea. A mesma, realizava ainda cortes de unhas, limpezas de ouvidos e remoção de pontos.

3.3. Casuística das atividades nas quais a aluna participou durante o estágio curricular

A casuística é referente às atividades que a aluna desenvolveu durante o período de estágio, compreendido entre o dia 8 de março, e o dia 31 de maio de 2021. A apresentação dos dados, está dividida em três categorias: atividades realizadas no internamento e na sala de tratamentos, na cirurgia e exames complementares de diagnóstico.

3.3.1. Casuística de atividades realizadas no internamento e na sala de tratamentos

Na figura 8, estão representadas as diversas tarefas que a aluna desempenhou nas áreas de internamento, e na sala de tratamentos durante todo o estágio. Nas tarefas descritas, soma-se um total de 877 procedimentos, na qual estão incluídos a higienização de jaulas e dos animais, que representam 27% das atividades realizadas, a administração de fármacos (24%), a alimentação dos animais internados (22%), a limpezas de feridas e

suturas (11%), colocação de cateteres (7%), a administração e manutenção de fluidoterapia (5%) e finalmente as colheitas de sangue que representam cerca de 4% das tarefas realizadas.

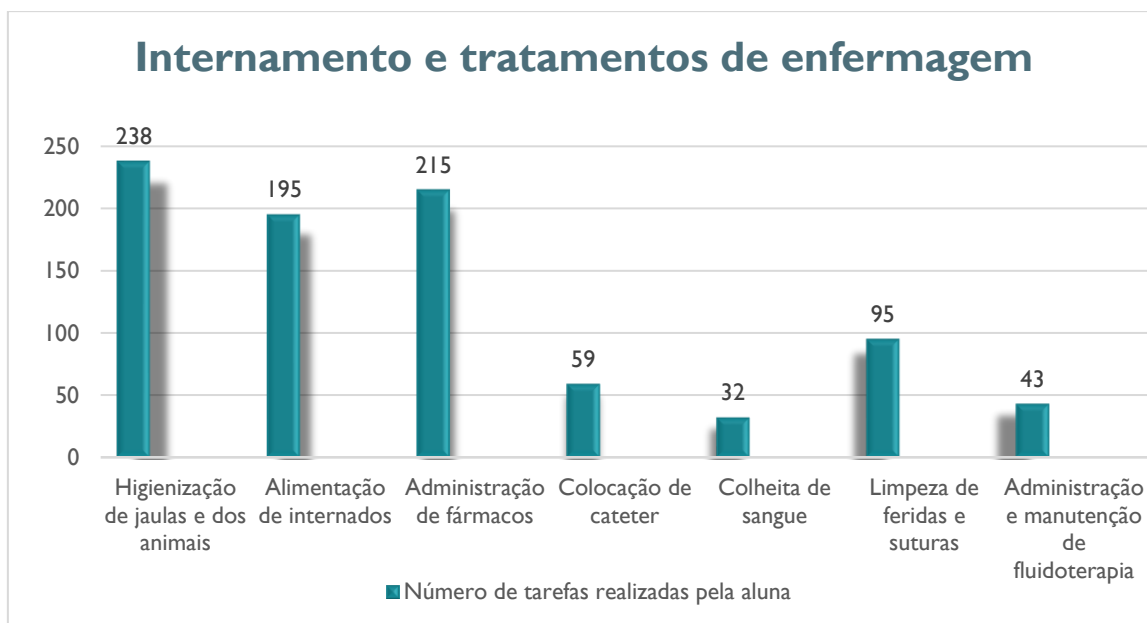


Figura 8. Tratamentos de enfermagem veterinária e tarefas do internamento que a aluna realizou durante o período de estágio.

3.3.2. Casuística clínica - internamento

A Figura 9, apresenta a distribuição dos principais motivos de internamento, e o respetivo número de animais internados em cada área. No gráfico, é possível verificar que, segundo os motivos representados, foram acompanhados pela aluna 113 animais, durante o período de estágio, sendo 59 deles felinos e 54 caninos.

A espécie felina, foi mais prevalente nas áreas de odontologia, doenças infetocontagiosas, e urologia, e a espécie canina, mais prevalente nas áreas de oncologia, obstetrícia, neurologia, ortopedia e cardiologia.

A área de odontologia, apesar de ser mais prevalente em felinos, é uma área que afeta muitos cães, sendo a doença periodontal, considerada uma das mais comuns em cães também. Na casuística apresentada, as doenças com maior prevalência foram, a doença periodontal em ambas as espécies, e a GCF muito comum também em felinos.

Nas doenças infetocontagiosas, os canídeos apresentavam maior prevalência em parvovirose e leptospirose, já os felinos, apresentavam com maior prevalência, FIV, FeLV, e peritonite infecciosa felina. Relativamente à área de oncologia, maioritariamente, os felinos eram do sexo feminino e apresentavam tumores mamários, no que diz respeito aos canídeos, apesar de tumores mamários serem muito comuns nas cadelas, esta espécie, apresentava uma maior variedade de tumores comparativamente aos felinos, não apresentando uma grande prevalência num determinado tipo de neoplasia.

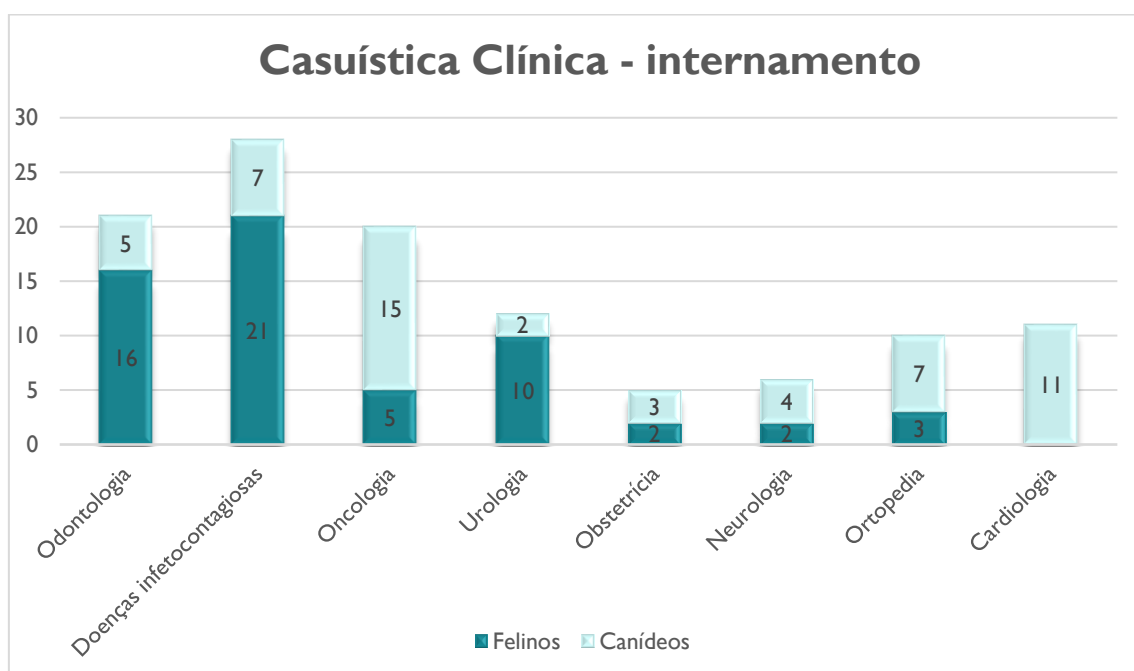


Figura 9. Distribuição do número de animais e da espécie consoante o motivo do internamento.

3.3.3. Casuística cirúrgica

Esta foi uma das áreas onde a aluna esteve mais presente durante todo o estágio curricular, tendo auxiliado um total de 126 cirurgias, como assistente da médica veterinária ou na monitorização da anestesia. No geral, a cirurgia é uma das áreas de eleição da aluna, sendo as cirurgias de odontologia das que despertam maior interesse na mesma.

No gráfico representado na figura 10, é possível observar que o tipo de cirurgia mais prevalente na clínica VetMadeira, durante o período de estágio da aluna, foi a

ovariohisterectomia (OVH) (24%) e de seguida a orquiectomia (21%). As cirurgias com menor prevalência, foram a cesariana (2%) e a gastrotomia (0,8%). Relativamente às espécies submetidas a cirurgia, os gatos foram predominantes em ovh (17%), orquiectomia (13%), odontologia (9%), piómetras (6%) e enucleação ocular (2%). As que foram realizadas com maior frequência em cães foram de oncologia (9%), osteossíntese (3%), resolução cirúrgica de hérnias (3%), laparotomias (3%) e pele e anexos (2%). A aluna acompanhou apenas uma cirurgia de coelho, nomeadamente uma orquiectomia.

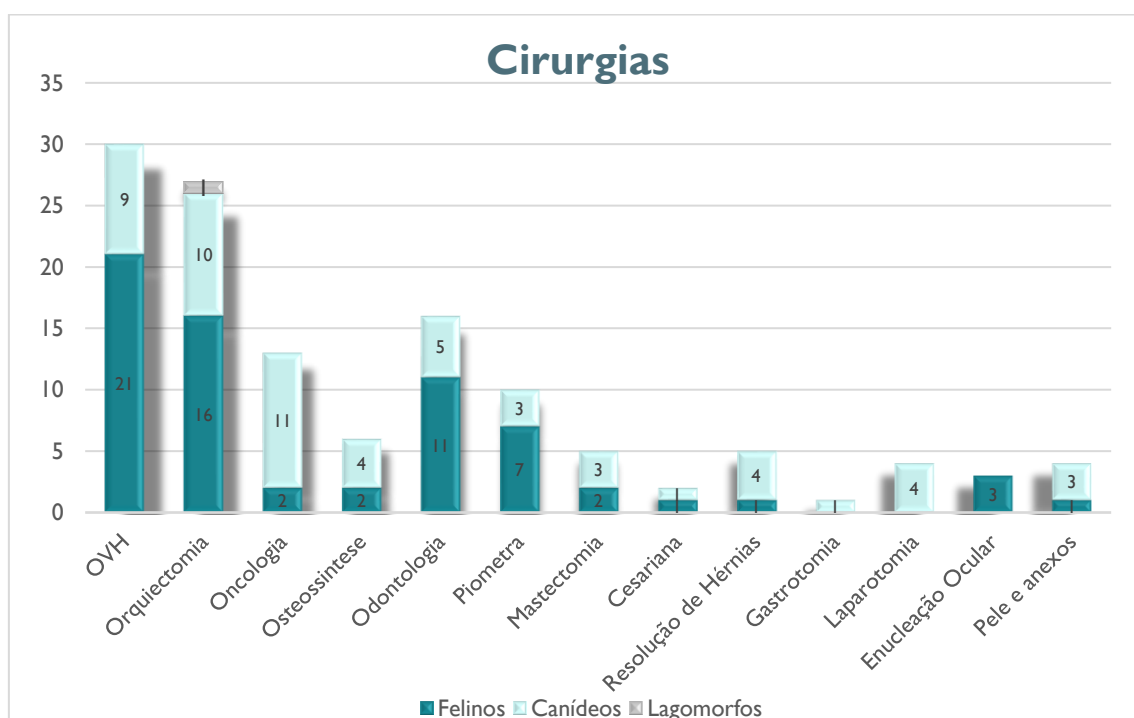


Figura 10. Cirurgias auxiliadas pela aluna durante o período de estágio.

3.3.4. Casuística de exames complementares de diagnóstico

Na figura 11 estão representados os exames complementares de diagnóstico, que a aluna realizou e auxiliou. Foram no total 79 procedimentos, distribuindo-se por radiografias (29%), auxílios nas ecografias (18%) que consistiam maioritariamente em fazer a contenção do animal, hemogramas (20%), bioquímicas (13%), testes rápidos (16%) nas quais estão incluídos testes de FIV, FeLV e de dirofilária, e finalmente medições de pressão arterial (4%).

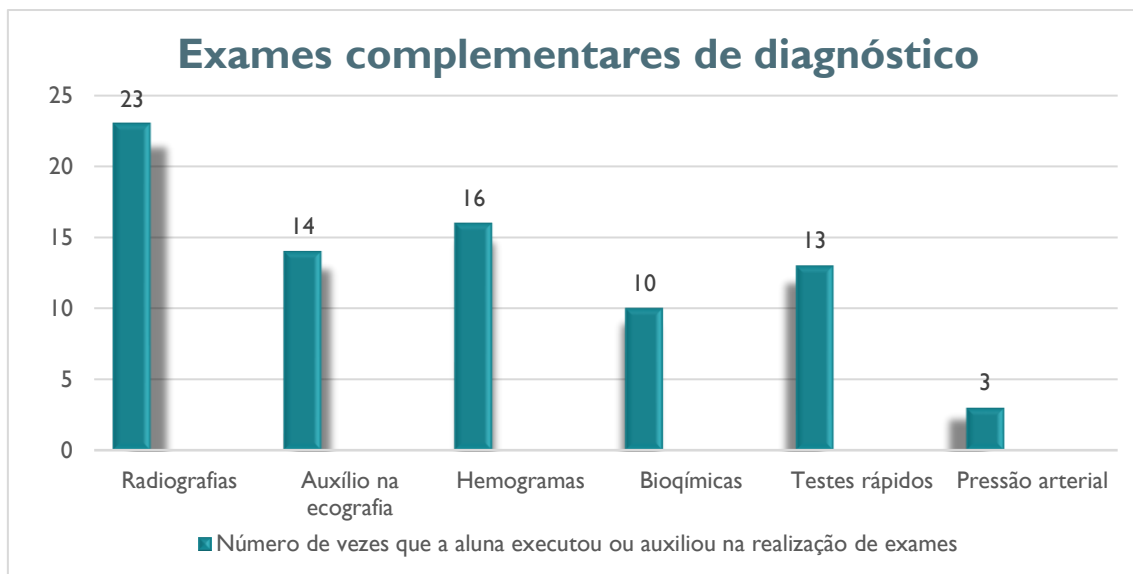


Figura 11. Exames complementares que a aluna realizou durante o período de estágio.

3.4. Estudo dos principais problemas odontológicos em gatos

O estudo dos principais problemas odontológicos em gatos, foi elaborado a partir da recolha de dados das fichas clínicas dos pacientes, da clínica veterinária VetMadeira, durante o período de um ano e três meses, mais propriamente, desde o dia 08/03/2020, até o dia 31/05/2021. Foram recebidos na clínica um total de 56 gatos, com algum tipo de problema odontológico.

O principal objetivo do estudo, teve por base compreender os factores que podem estar envolvidos no desenvolvimento da maioria dos problemas odontológicos felinos, mais particularmente, estabelecer uma relação, entre os problemas odontológicos mais comuns em gatos, e alguns factores como, a idade, sexo, raça, tipo de alimentação, condições de vida e a presença de outras doenças.

3.4.1. Materiais e métodos

A recolha de dados, realizada para efetuar o presente estudo, foi feita a partir das fichas clínicas (formato de papel) dos pacientes da clínica. Todos os dados utilizados no mesmo, estão representados na tabela (anexo I).

Esta recolha de dados, teve por base como critérios de inclusão, todos os gatos que apresentavam algum tipo de problema odontológico e que por esse motivo foram

internados na clínica. Relativamente aos critérios de exclusão, uma pequena percentagem dos animais que passaram pela clínica neste período, com problemas odontológicos, não foram incluídos no estudo, uma vez que, os mesmos pertenciam a determinadas associações, e davam entrada na clínica apenas para realizar alguma cirurgia previamente marcada, como OVH, ou orquiectomia. Quando a presença de algum problema odontológico era detetada nestes animais, os mesmos realizavam os tratamentos necessários, contudo, por pertencerem a determinadas associações, não se realizava o preenchimento das fichas clínicas, registando-se apenas, o tipo de tratamento e/ou cirurgia que este animal realizou noutro tipo de ficha, que não possuía os dados necessários para a realização do estudo, como por exemplo, o tipo de problema odontológico existente, se possuíam outra patologia, a idade, sexo, raça, tipo de alimentação e as suas condições de vida, ficando por esse motivo excluídos do mesmo. A aluna excluiu também, os animais que apresentavam problemas como fraturas dentárias, ou fraturas ósseas, uma vez que, apesar de estas serem consideradas um problema odontológico comum em gatos, não apresentam qualquer relação com os factores anteriormente referidos, sendo maioritariamente causadas por quedas, acidentes de viação ou lutas com outros animais.

3.4.2. Resultados do estudo

3.4.2.1. Distribuição dos gatos com problemas odontológicos por sexo e idade

No gráfico da figura 12, está representada a relação entre a idade e o sexo dos animais, que detêm algum tipo de problema odontológico. As idades foram divididas por intervalos, uma vez que uma considerável parte dos animais da amostra de estudo, eram pertencentes a associações e colónias, e por essa razão, não havia a certeza da sua idade em concreto. Estes intervalos foram distribuídos da seguinte forma:

- Jovem – animais que tenham até 12 meses;
- Adulto – animais entre 1 e 9 anos;
- Sénior – animais que apresentem 10 ou mais anos;

Na análise da figura 12, é possível observar que de um total de 56 felinos, os adultos foram prevalentes, representando 71% da amostra, seguido dos animais seniores

que representaram 22%, e por último os jovens que corresponderam apenas a 7%. Relativamente ao sexo que estes possuíam, tanto os jovens como os seniores, apresentaram o mesmo número de animais do sexo feminino, e do sexo masculino, no que diz respeito aos animais adultos, o sexo prevalente foi o masculino.

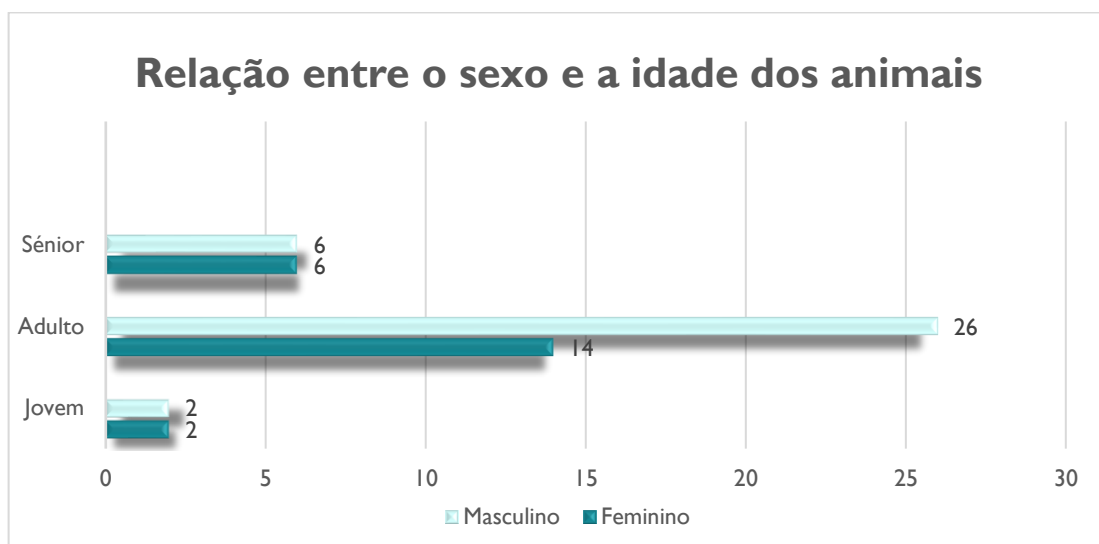


Figura 12. Apresentação do sexo e da idade dos animais que apresentam algum tipo de problema odontológico.

3.4.2.2. Relação entre os problemas odontológicos e o sexo dos animais

Na figura 13, está representada a relação entre o sexo dos animais e os problemas odontológicos que estes apresentam como, doença periodontal, gengivoestomatite crónica felina, úlceras e reabsorção dentária. Na análise do seguinte gráfico, é possível observar que dos 56 felinos com problemas odontológicos, 50% deles apresentavam doença periodontal, sendo a doença mais prevalente, 27% apresentava gengivoestomatite crónica felina, 20% úlceras na cavidade oral e apenas 3% apresentavam reabsorção dentária. Os animais do sexo masculino, foram mais prevalentes na doença periodontal e nas úlceras, já os animais de sexo feminino apresentaram-se em maior número apenas na GCF. A reabsorção dentária foi observada no mesmo número de animais machos e fêmeas.

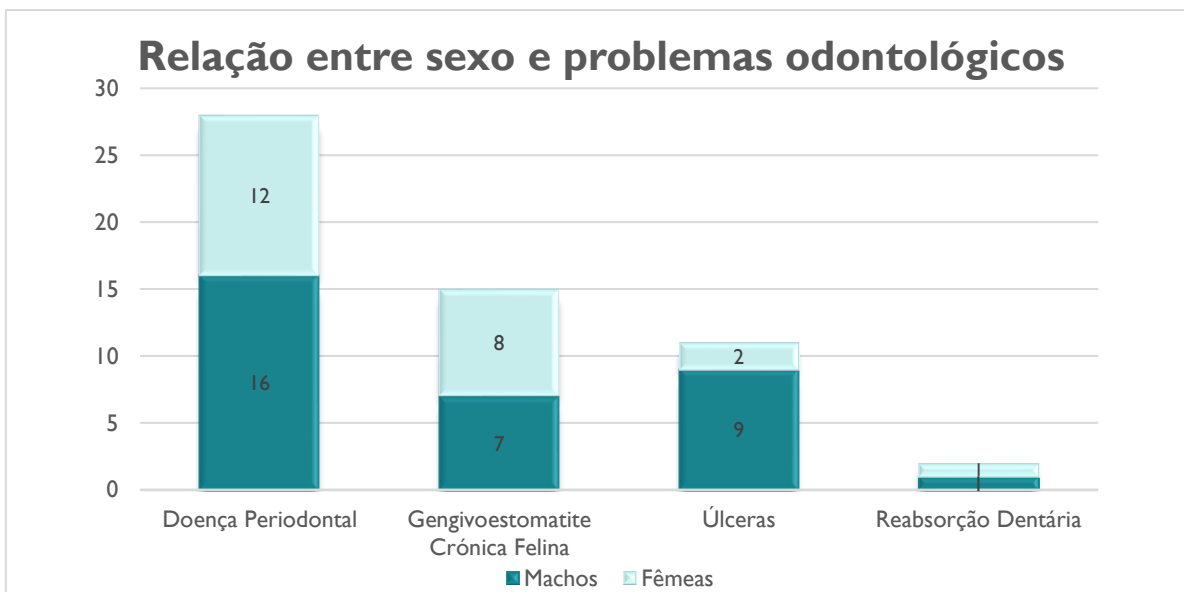


Figura 13. Relação entre os principais problemas odontológicos e o sexo dos animais.

3.4.2.3. Relação entre os problemas odontológicos e a idade dos animais

No gráfico da figura 14, está representada a relação entre a idade dos animais, e o tipo de problemas odontológicos que estes apresentam. Através da sua análise, é possível verificar que, na amostra de estudo, existem animais de todas as idades com GCF e com úlceras. Relativamente à doença periodontal e à reabsorção dentária, apenas animais adultos e animais seniores apresentaram este tipo de problemas. É ainda possível verificar através da análise do gráfico, que os animais adultos foram prevalentes na doença periodontal, na GCF e nas úlceras da cavidade oral.

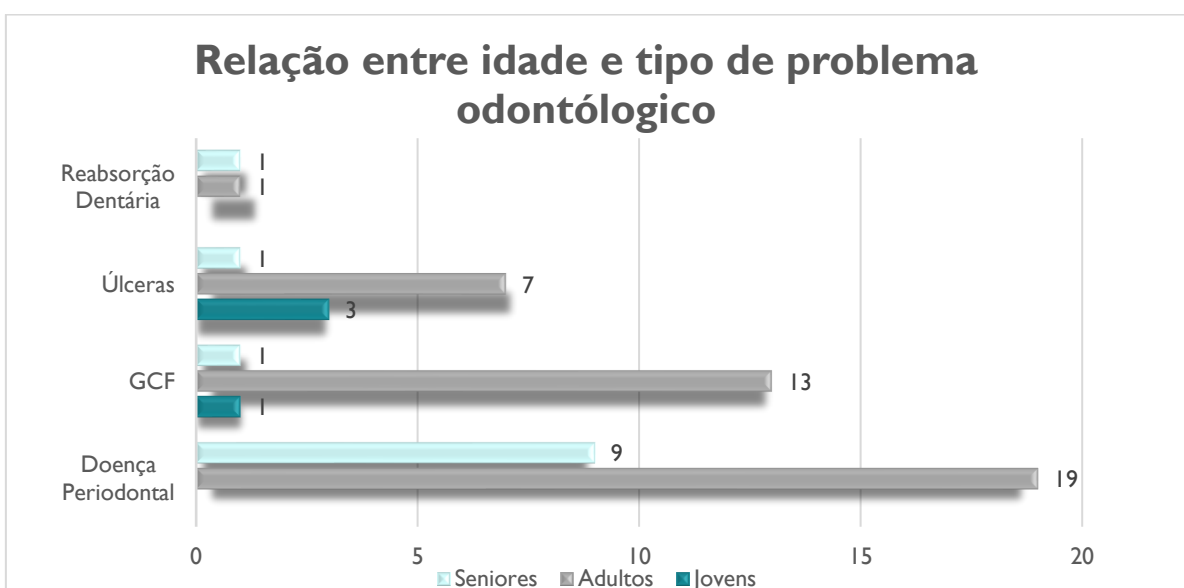


Figura 14. Relação entre a idade dos animais e o tipo de problema odontológico que os mesmos apresentam.

3.4.2.4. Número de animais que apresentam doenças possivelmente relacionadas a problemas odontológicos

Tal como foi referido nos fundamentos teóricos do presente relatório, existem algumas doenças como FIV, FeLV, FCV, FHV, insuficiência renal e diabetes mellitus, que podem ser relacionadas com a maioria dos problemas odontológicos em gatos. Desta forma, a aluna recolheu os dados de todos os gatos que apresentavam outro tipo de doenças, para além dos problemas odontológicos, registando-os no seguinte gráfico da figura 15. É importante referir que, os testes de diagnóstico para estas doenças, apenas eram efetuados quando havia alguma suspeita de doença e quando as médicas veterinárias reconheciam que os mesmos deveriam ser realizados, assim sendo, nem todos os animais que deram entrada na clínica com problemas odontológicos, procederam a testes de diagnóstico para todas as doenças mencionadas anteriormente.

Na figura 15, é possível observar-se que, 21 animais apresentavam alguma destas doenças, das quais, 48% eram FIV positivos, sendo assim, a doença com maior prevalência, seguida de FeLV nas quais, 24% dos gatos eram detentores, 19% sofria de insuficiência renal, e finalmente com menor prevalência, 9% apresentava FCV. Dos 56 animais envolvidos no presente estudo, nenhum apresentava doenças como diabetes mellitus ou FHV.

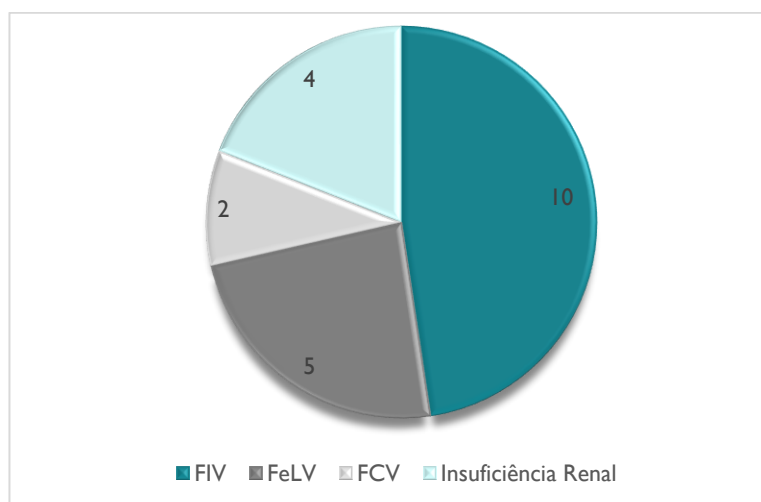


Figura 15. Número de animais que apresentam doenças possivelmente relacionadas a problemas odontológicos.

3.4.2.5. Tipo de alimentação dos animais com problemas odontológicos

O tipo de alimentação destes animais, pode apresentar uma grande influência no desenvolvimento de problemas odontológicos. A dieta mista, referida no gráfico da figura 16, consiste na mistura de ração seca, com ração húmida, e/ou comida caseira. No gráfico circular da figura 16, verifica-se que, mais de metade dos animais da amostra de estudo, possuíam um tipo de alimentação mista. Cerca de 64% dos animais, apresentavam uma dieta mista, e 36% uma dieta à base de ração seca.

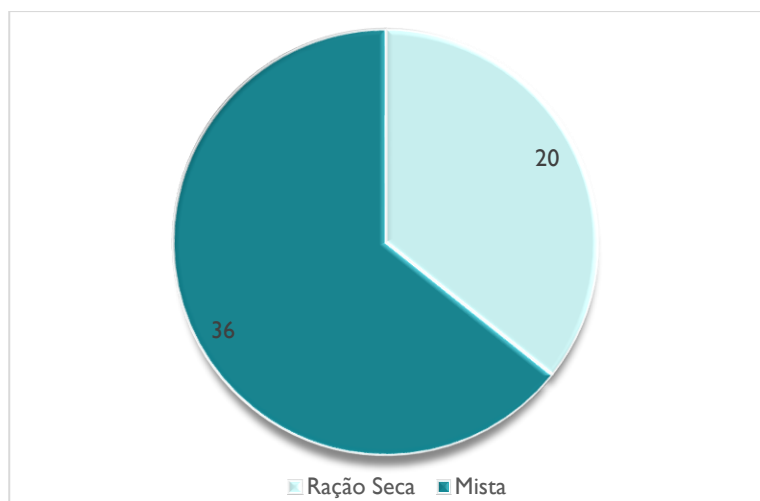


Figura 16. Tipo de alimentação dos animais com problemas odontológicos.

3.4.2.6. Relação entre o número de animais com raça e o número de animais sem raça definida

Na figura 17, está representado um gráfico, onde é possível observar o número de animais que possuem raça e o número de animais SRD. É também possível verificar que, da amostra de 56 felinos com problemas odontológicos, as únicas raças presentes foram, a Europeu Comum, que representavam cerca de 29% do total de animais, e a raça Persa, que representavam apenas 4%. Cerca de 68% dos animais da amostra, não apresentavam qualquer tipo de raça, sendo por isso os mais prevalentes.

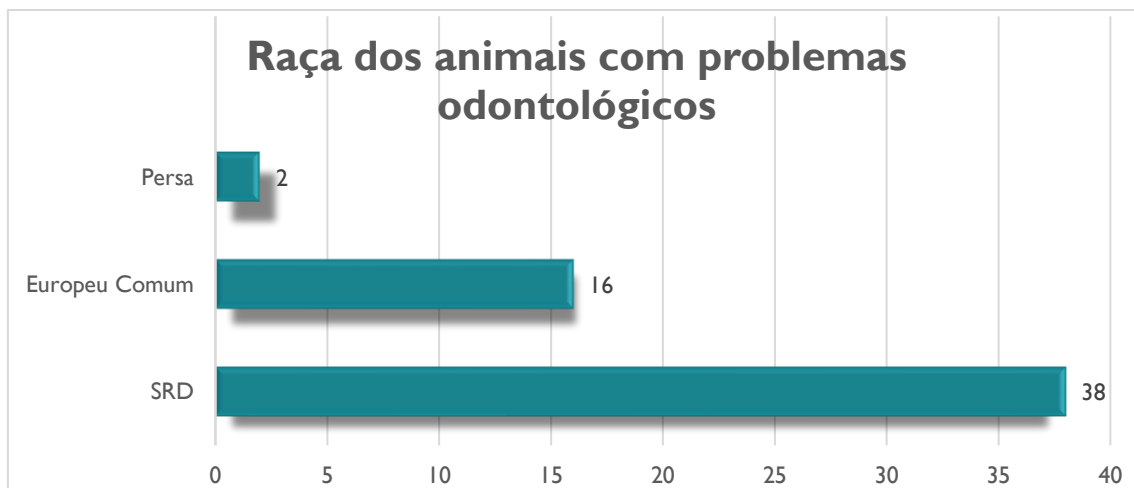


Figura 17. Número de animais com e sem raça definida.

3.4.2.7. Relação entre animais que pertencem a colónias ou associações e animais que possuem tutor

A clínica VetMadeira colabora com várias associações de causa animal que são detentoras de diversas colónias de gatos na ilha da Madeira. Deste modo, alguns dos animais presentes neste estudo, não possuem tutor e pertencem a diferentes colónias.

No gráfico circular da figura 18, pode verificar-se que os animais de colónia são prevalentes (32) no que diz respeito a presença de problemas odontológicos, comparativamente aos animais que apresentam um tutor (24), e que possuem melhores condições de vida.

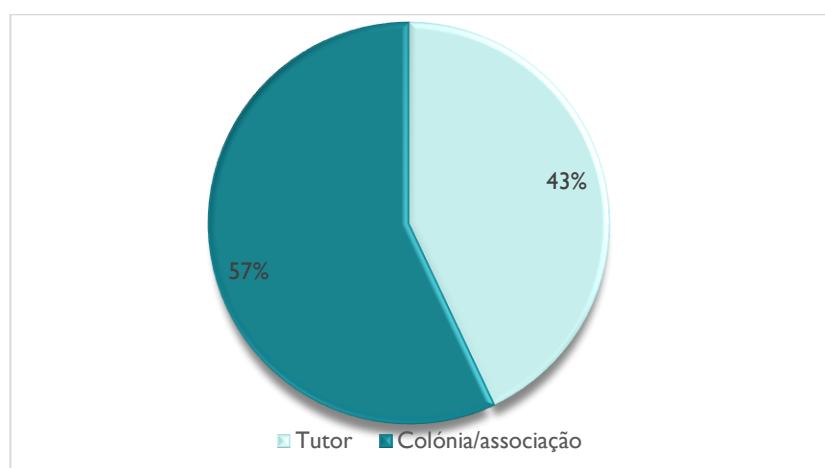


Figura 18. Relação entre animais que pertencem a colónias ou associações e animais que possuem tutor.

3.5. Caso clínico “Kiko”

O Kiko deu entrada na clínica no dia 1 de abril de 2021, era um gato de colónia, e segundo a associação responsável por ele, nos últimos tempos apresentava sialorreia, sangue na saliva e estava cada vez mais prostrado. Tratava-se de um gato não castrado, adulto e com 3,4 Kg, este era alimentado pelos moradores que vivem perto da sua colónia, com ração seca e restos de comida caseira.

Na avaliação executada pela médica veterinária que recebeu o caso clínico, constatou-se que, o animal apresentava diversas feridas, e úlceras nos lábios. O gato foi sedado para que fosse possível a realização de uma avaliação mais aprofundada no interior da cavidade oral. Após a sedação, observou-se que o mesmo também apresentava ulcerações nas gengivas e na língua, e doença periodontal, como é possível verificar nas seguintes figuras 19 e 20.

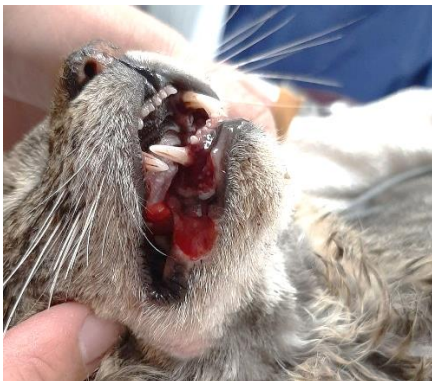


Figura 19. Feridas e úlceras nos lábios do animal.

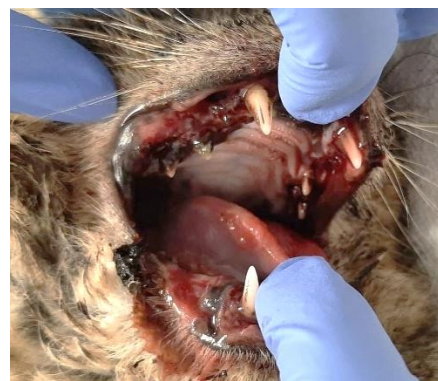

Figura 20. Cavidade oral, com úlceras e doença periodontal.

Após a avaliação, realizou-se um hemograma, onde foi verificada uma trombocitopenia ($50 \times 10^9/L$, num intervalo de referência entre 100×10^9 e $514 \times 10^9 /L$). Pelo aspeto das feridas, e pelos resultados das análises sanguíneas, a médica veterinária colocou a hipótese de o animal ter entrado em contacto com algum tipo de produto caustico. Dado o estado em que o animal se encontrava, o mesmo, foi internado e medicado com fitomenadiona, ou seja, vitamina K1 (kanakion®), com os antibióticos enrofloxacina (Enrocill®), e amoxicilina trihidratada e ácido clavulânico (Synulox®), com analgésico buprenorfina (Bupaq®) e com um anti-inflamatório meloxicam (Meloxidyl®). À exceção do kanakion®, que foi apenas administrado uma vez, a

restante medicação foi feita durante 8 dias. A partir do dia 9/04, passou a ser administrado apenas antibiótico oral, com amoxicilina trihidratada e ácido clavulânico (Kesium ®). O Kiko apresentou melhorias no seu estado clínico depois de fazer esta medicação, e as úlceras e feridas que o mesmo possuía na cavidade oral também.

Uma vez que este já não se encontrava prostrado, e apresentava capacidade para ser submetido a uma anestesia e cirurgia, a mesma foi marcada para o dia 12/04 na qual se realizou a extração dos dentes que apresentavam doença periodontal, e castração. Após a recuperação da cirurgia, o Kiko continuou a apresentar melhorias, como se pode verificar na figura 21, por esse motivo, teve alta e ficou em família de acolhimento temporário, com a possibilidade de ser adotado.



Figura 21. Kiko após o procedimento cirúrgico.

No dia 23/04, o Kiko voltou à clínica, porque o seu estado clínico tinha piorado e estava com dificuldades em se alimentar, com sialorreia e com úlceras na língua. O mesmo ficou internado novamente, e foi medicado com cefovecina (Convenia ®), que é um antibiótico, com Meloxidyl ®, e com Bupaq ®. No dia seguinte, também começou a ser medicado com Clunia ®, que é um produto natural composto por zinco, vitamina C e taurina, geralmente utilizado em casos de doença periodontal, ou gengivoestomatites. Após fazer esta medicação durante uma semana, o Kiko voltou a apresentar melhorias consideráveis, e a médica veterinária deu-lhe alta no dia 30/04.

No dia 6/05, o Kiko voltou pela terceira vez à clínica, com queixas da família de acolhimento temporário, de que este estava pior. Administrou-se Bupaq ®, e Solu-Medrol ®, que é um esteróide anti-inflamatório, que contém como substância ativa succinato sódico de metilprednisolona. O Solu-Medrol ® foi administrado apenas até o dia 11/05, continuou a ser medicado com o Bupaq ®, e novamente com Synulox ® e Meloxidyl ®.

Foi realizada uma nova cirurgia no dia 12/05, para extração dos restantes dentes. Após a cirurgia, o animal manteve a fluidoterapia, e a restante medicação até dia 16. No dia 17/05, foi administrada apenas prednisolona oral (Lepicortinolo®), até o dia 24/05. O animal continuava sem apresentar melhorias, e voltou a ter feridas nos lábios e no nariz, por essa razão, em conjunto, a equipa de médicas veterinárias da VetMadeira, decidiu que este deveria ser submetido a um tratamento de ozonoterapia, uma vez que, este tipo de terapia possui uma grande ação cicatrizante e estimula o sistema imunitário do animal. A clínica não disponha de este tipo de tratamento, sendo apenas disponível no Hospital Veterinário da Madeira, deste modo, o Kiko foi transferido para o hospital, na qual realizou duas sessões de ozonoterapia. Após a segunda sessão sem qualquer evolução, a equipa veterinária do hospital, e a associação responsável pelo mesmo chegaram ao consenso de que o melhor seria eutanasiar o animal.

3.6. Proposta para implementação de consultas de higiene oral e de um plano de prevenção e educação dos tutores

Uma vez que os temas relacionados com a odontologia em medicina veterinária são ainda muito desvalorizados, principalmente por parte dos tutores, é essencial trabalhar a sua sensibilização, e passar aos mesmos, a importância que a prevenção de doenças odontológicas representa na vida dos animais de companhia.

Desta forma, posteriormente à realização do estudo dos principais problemas odontológicos efetuado pela aluna, a mesma sentiu que este tema deveria ser abordado com maior frequência, e que algumas medidas deveriam ser tomadas, para que o número de casos relacionados a odontologia felina, diminuísse, uma vez que, estes apresentam uma grande influência na saúde, e bem-estar destes animais. Por esse motivo, a aluna efetuou a presente proposta, que consiste na realização de consultas de higiene oral, e no desenvolvimento de um plano de prevenção e educação dos tutores, que podem ser fundamentais para prevenir o aparecimento e/ou a evolução deste tipo de doenças, tendo esta, como principal objetivo, a diminuição do número de casos de problemas odontológicos nos gatos.

Nestas consultas, devem essencialmente ser realizadas avaliações da cavidade oral dos pacientes, onde será confirmada ou não, a presença de algum problema

odontológico, e se os mesmos necessitam de recorrer a algum tipo de tratamento, ou procedimento médico. Estas avaliações, devem também ser realizadas no acompanhamento da recuperação e evolução de animais que tenham sido submetidos a algum tipo de tratamento anteriormente. Para além de avaliações da cavidade oral, deve também ser transmitida toda a informação que os tutores necessitem, para que os mesmos compreendam quais são as principais doenças odontológicas que podem afetar os seus animais, e todas as consequências que estas apresentam.

Os tutores devem ser informados sobre os cuidados de higiene oral, e procedimentos que devem ser executados em casa com regularidade, para prevenir o aparecimento e a evolução destes problemas. Estes consistem principalmente, na escovagem dentária regular, com uma escova de cerdas, que é considerado o método mais eficaz para a prevenção, e na utilização de produtos antibacterianos, como colutórios, que possuem clorexidina ou outro produto antisséptico, que consistem numa solução que controla a placa bacteriana, dessensibiliza a dentina, e a fortalece o esmalte. A dieta do paciente, também apresenta uma grande importância, não só a nível nutricional, mas também a nível de saúde oral, e por essa razão a utilização de rações específicas e de biscoitos dentais, em combinação com alguns procedimentos de controlo ativo, pode ser um método de prevenção muito eficaz, sendo que, estes que funcionam por abrasão mecânica, e possuem uma adição de enzimas e produtos anti placa, para complementar o seu efeito. Alguns métodos preventivos, como a escovagem dentária, apenas devem ser executados quando os animais já apresentam toda a dentição permanente, uma vez que, quando os mesmos ainda possuem os dentes primários, a escovagem pode ser dolorosa, e resultar numa má experiência para o animal, traumatizando-o. Desta forma, é também muito importante instruir os tutores de animais bebés ou jovens, a não escovar os dentes enquanto os mesmos ainda não possuem a dentição definitiva, mas a habituá-los ao toque e à manipulação, acompanhada de reforço positivo, para que, quando chegar à altura de iniciar a prevenção, estes não se sintam desconfortáveis, e não associem a escovagem a uma má experiência.

A periodicidade deste tipo de consultas, deve ser recomendada consoante cada animal, e cada tutor em concreto. Todos os animais apresentam diferentes necessidades, quando se trata de um animal que realiza regularmente métodos de prevenção, nomeadamente escovagem dentária, a frequência com que este necessita de ser avaliado será menor, quando comparado com um animal que nunca teve acesso a qualquer

método de prevenção, que apresenta alguma predisposição para problemas odontológicos, ou que já tenha sido submetido a algum tipo de tratamento anteriormente. Como é possível observar na figura 22, os animais que apresentam uma maior predisposição para desenvolver problemas odontológicos, como por exemplo, animais de raças braquicefálicas, ou que possuem uma certa idade, e que já tenham sido submetidos a algum tipo de tratamento, devem apresentar-se a consultas de higiene oral para avaliação, em média entre uma vez por mês, e uma vez de cada 6 em 6 meses. Já um animal que apresente predisposição, mas que ainda não tenha sido submetido a nenhum tipo de tratamento, deve ser visto apenas numa média de 6 em 6 meses. Relativamente aos gatos que não apresentam nenhuma predisposição para o desenvolvimento deste tipo de doenças, os mesmos podem ser avaliados num intervalo entre 6 em 6 meses, e uma vez por ano.

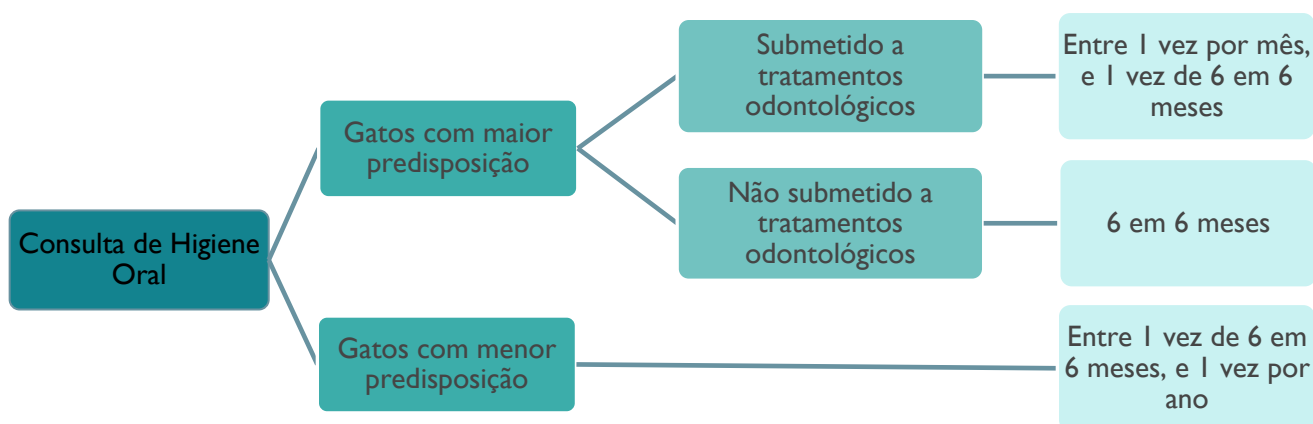


Figura 22. Regularidade de consultas de higiene oral.
Fonte: Adaptado de Bellows et al., (2019) e Perrone, (2013).

Nas consultas de primovacinação é fundamental transmitir aos tutores que as consultas de higiene oral existem, e que apresentam uma grande importância, uma vez que, as mesmas permitem detetar doenças num estado inicial ou até prevenir o seu aparecimento, bem como, avaliar a evolução da recuperação de animais previamente submetidos a tratamentos. A deteção precoce destas doenças, evita a necessidade de recorrer a métodos mais invasivos para o animal, que requerem anestesia geral, e por vezes procedimentos como extrações dentárias.

4. Análise Crítica e Propostas de Melhoria

4.1. Análise crítica

4.1.1. Análise crítica do local de estágio, atividades desenvolvidas e casuística

A clínica veterinária VetMadeira não dispõe de enfermeiros veterinários na sua equipa, e por vezes o papel do enfermeiro ainda não está muito claro e definido na clínica. Esse fator é mais evidente, na inexistência de consultas de enfermagem, no entanto, durante o período em que a aluna esteve presente na clínica, tanto a sua orientadora externa, como toda a equipa, se disponibilizaram sempre na partilha de conhecimentos e a ajudar em qualquer situação. Para além disso, durante o estágio, a aluna realizou essencialmente tarefas da competência de enfermagem veterinária, que muitas vezes, os auxiliares veterinários da equipa não realizavam.

Relativamente às instalações do local de estágio, no geral estão bem equipadas e com boa capacidade de realizar um atendimento de qualidade em todas as áreas que apresentam. A aluna considera apenas que, o internamento dos cães, deveria ser composto por duas salas diferentes, tal como é o dos gatos, onde uma seria para internamento geral e outra para doenças infetocontagiosas, uma vez que, no ato de limpezas de jaulas e animais, e de tratamentos de enfermagem, se torna um espaço limitado e com algum risco de contágio por diversas formas, particularmente por fomites, no entanto, havia sempre cuidado por parte de toda a equipa quando haviam animais internados com alguma doença infetocontagiosa, estes animais eram sempre os últimos a ser tratados, e posteriormente a todas as tarefas realizadas, a equipa que estava em contacto com eles trocava de roupa.

No que diz respeito às atividades desenvolvidas, a área em que a aluna esteve menos presente foi no acompanhamento de consultas, uma vez que tanto os tutores como as próprias médicas veterinárias, ainda não estão muito familiarizados com a presença de um enfermeiro veterinário nas mesmas. Ainda assim, a aluna esteve presente em algumas consultas, e foi-lhe sempre permitido realizar diversas funções de enfermagem. Em relação aos restantes locais, a aluna desempenhou funções importantes em diversas áreas, e acompanhou diferentes casos, estando mais presente na cirurgia,

onde teve a oportunidade de desenvolver competências no auxílio de cirurgias, bem como, de monitorização anestésica. Para além disso, o papel do enfermeiro veterinário está muito destacado para o bem-estar dos animais, providenciando sempre o máximo de conforto aos mesmos, enquanto estes permanecem na área de internamento, para que a sua recuperação seja a melhor possível, sendo esta outra das áreas onde a aluna também esteve muito presente durante o estágio. Deste modo, foi possível colocar em prática os conhecimentos adquiridos durante a licenciatura, como também a aquisição de novas aprendizagens, cumprindo assim, com os objetivos propostos previamente (Quadro 3.).

Quadro 3. Cumprimento dos objetivos definidos

Objetivos	Cumprimento dentro do prazo estabelecido
Aprofundar os conhecimentos sobre odontologia felina e conhecer os problemas odontológicos mais comuns nos gatos	SIM
Demonstrar a importância da odontologia felina para a saúde e bem-estar destes animais, uma vez que os problemas odontológicos apresentam uma grande influência na sua qualidade de vida	SIM
Conhecer as medidas preventivas para os respetivos problemas odontológicos;	SIM

Relativamente à casuística, no internamento, as tarefas que a aluna mais realizou foram as limpezas de jaulas e dos animais, e a administração de fármacos, uma vez que, estas eram tarefas que a mesma realizava todos os dias, desde o início do estágio. No que diz respeito aos procedimentos com menor prevalência, como colocações de cateteres, ou colheitas de sangue, a aluna não os realizava todos os dias, e não os executou desde o início do estágio.

Na casuística clínica do internamento, foram representados os principais motivos pela qual os animais foram internados, o respetivo número de animais consoante cada área, e a sua distribuição por espécie. Este número, não representa o total de animais internados na clínica, uma vez que, no gráfico da figura 8, não estão representados todos os motivos pela qual os animais foram internados na clínica. O motivo que levou ao

maior número de internamentos de gatos, foram doenças infetocontagiosas, muito provavelmente, pela quantidade de animais desta espécie que vivem em colónias, muitas vezes descontroladas a nível deste tipo de patologias. Já o motivo que apresentou menor prevalência para esta espécie, foi a cardiologia, dado que, enquanto a aluna esteve presente na clínica, não acompanhou nenhum caso de gatos com problemas cardiológicos. Relativamente ao motivo mais comum, que levou a espécie canina ao internamento, foi a oncologia, sendo o motivo menos frequente a urologia.

Na casuística cirúrgica, as intervenções com maior prevalência foram as ovariectomias, e as orquiectomias, uma vez que, a clínica apoia a esterilização e castração de todos os animais que não são utilizados para reprodução, e procura sempre sensibilizar os tutores para tal. Outra das razões para este tipo de cirurgias ser prevalente, é o facto da clínica colaborar com diversas associações, que tentam controlar a reprodução de diversas colónias. Para além destas cirurgias, a área que se operou mais vezes foi a odontologia, que segundo Waldron, (2010) é uma das mais comuns tanto em gatos como em cães.

Relativamente aos exames complementares de diagnóstico, a aluna considera que a clínica apresenta capacidade para realizar diversos exames, e apresentá-los de forma rápida e precisa. Os exames com maior prevalência, foram as radiografias, uma vez que, a clínica é apologista de encontrar um diagnóstico definitivo, antes de proceder a qualquer tipo de tratamento, para que este seja o mais adequado para cada caso em específico. Alguns exames como bioquímicas e hemogramas, não foram tão prevalentes como os exames radiológicos, porque a aluna não os realizava todos os dias, no entanto, são também exames de eleição da clínica, e muitas vezes utilizados para chegar a um diagnóstico.

4.1.2. Análise crítica ao estudo, caso clínico e proposta para a implementação de consultas de higiene oral

No estudo realizado pela aluna, através da recolha de dados das fichas clínicas da VetMadeira, foi possível observar que desde o dia 08/03/2020 até o dia 31/05/2021, uma amostra de 56 de gatos, com problemas odontológicos foram recebidos na clínica, sendo o problema odontológico mais prevalente, a doença periodontal (28), seguida de gengivoestomatite crónica felina (15) e de úlceras orais (11), contudo, segundo Whyte et al., (2019) e Watanabe et al., (2019), para além da DP e da GCF, uma das três doenças

mais observadas em gatos é a reabsorção dentária. Thomas et al., (2017), afirma que a RD afeta cerca de 60% dos gatos com idade superior a 6 anos, sendo que a sua incidência vai aumentando consoante a idade. É importante referir, que a grande maioria dos animais submetidos ao estudo, apresentava mais do que um problema odontológico em simultâneo, tendo apenas sido contabilizado o que se encontrava num estado mais avançado e com maior gravidade.

Relativamente à idade e ao sexo dos animais que apresentavam algum tipo de problema odontológico da amostra do estudo, foi possível constatar, que o sexo com maior prevalência foi o masculino, no entanto, na relação entre o sexo e a idade, observa-se que tanto os animais jovens, como os seniores, apresentaram o mesmo número de animais masculinos e femininos, já relativamente à idade com maior incidência, esta consistiu na fase adulta, que compreende um intervalo entre 1 e 9 anos. No que diz respeito à relação entre o tipo de problema odontológico e o sexo dos animais, o sexo masculino foi prevalente na doença periodontal e nas úlceras, e o sexo feminino foi prevalente na GCF. A reabsorção dentária foi a única em que o número de animais de ambos os sexos foi igual. Os autores Ozavci et al., (2019) e Bellows et al., (2019), confirmam que a idade é um fator influente no desenvolvimento da doença periodontal, no entanto, segundo outros autores, como, Correia (2017) e Perrone (2013), tanto a doença periodontal, como a GCF podem afetar gatos de qualquer sexo ou idade.

No que se refere a doenças que estejam possivelmente relacionadas com os problemas odontológicos, diversos autores como Gorrel (2010), Lommer (2013), Little, (2016), Correia (2017) e Thomas et al., (2017), reconhecem que doenças infecciosas como FPV, FCV, FHV, FIV e FeLV, assim como algumas doenças metabólicas, como diabetes mellitus e insuficiência renal, podem predispor ao desenvolvimento de problemas odontológicos. Em concordância com estas afirmações, no estudo efetuado, é possível observar que, uma considerável percentagem dos animais com problemas odontológicos apresentava alguma destas doenças. Ainda assim, nem todas as doenças acima mencionadas foram encontradas no estudo realizado pela aluna.

O tipo de alimentação que os animais que apresentam algum tipo de problema odontológico possuem, pode, segundo Adler et al., (2016) e Ozavci et al., (2019), ser influente no desenvolvimento dos mesmos, mais precisamente, quando se tratam de

dietas à base de ração húmida, que podem favorecer o desenvolvimento bacteriano. De acordo com o estudo que a aluna realizou, dos 56 animais com algum problema odontológico, 36 apresentavam uma dieta mista, que consistia na mistura de ração seca com comida caseira e/ou ração húmida, e 20 apresentavam uma dieta à base de ração seca.

Relativamente às raças destes animais, no estudo, 18 animais possuíam uma raça definida, na qual, 16 eram Europeu Comum, e 2 eram Persa, sendo a grande maioria SRD (38). Em contradição, vários autores, como por exemplo, Bellows et al., (2019), Correia, (2017), Little, (2016), Ozavci et al., (2019), e Perrone, (2013), afirmam que animais de raça, apresentam uma predisposição para o desenvolvimento de problemas odontológicos, nomeadamente as braquicefálicas, que devido à rotação e alteração do posicionamento dos dentes, tendem a desenvolver este tipo de problemas. No entanto, os resultados contraditórios do estudo que a aluna realizou, podem dever-se ao facto de a maior parte destes, pertencer a associações e colónias.

As condições na qual os animais vivem também podem influenciar no desenvolvimento dos problemas odontológicos. O facto de estes pertencerem a uma colónia, ou a uma associação, pode ser sinónimo de acesso limitado a uma dieta de boa qualidade ou por exemplo, o convívio entre gatos não vacinados nem desparasitados. Na relação efetuada entre animais que pertencem a colónias ou associações, e animais que possuem um tutor, verifica-se que mais de metade da amostra é pertencente a uma colónia ou associação. De acordo com Peralta & Carney (2018) alguns estudos revelam que quando no mesmo ambiente vive mais do que um gato, estes apresentam maior probabilidade de desenvolver doenças como a GCF, confirmando assim os números obtidos no estudo.

Por norma quando estes animais chegam à consulta, ou já apresentam um estado de doença muito avançado, e os tutores ou responsáveis pelos animais, apenas se aperceberam de que existe algum problema, pelo mau cheiro que o animal apresenta, ou então, estes não comparecem por razões odontológicas, mas sim para consultas de profilaxia, ou porque possuem outro problema de saúde. Desta forma, é essencial desenvolver a sensibilização dos tutores para este tipo de problemas, informar sobre os principais sinais clínicos que estes apresentam, e explicar a importância da sua prevenção, bem como, o tipo de alimentação mais recomendado para cada caso em específico, e

ensinar os métodos preventivos de higiene e limpeza que devem ser executados em casa regularmente, para que não haja uma evolução da doença. Segundo Ozavci et al., (2019), as práticas diárias de higiene oral, são essenciais para evitar a propagação de microorganismos como bactérias patogénicas, na cavidade oral dos animais domésticos.

No que diz respeito ao caso clínico, os autores Soto (2017) e Waldron (2010) referem que o exame oral deve ser executado por meio de uma sonda periodontal e por radiografias dentárias, sendo estas ferramentas, indispensáveis em odontologia veterinária para proceder ao diagnóstico definitivo, e eleger o melhor tratamento para cada caso em questão. Contrariamente a estas afirmações, no caso clínico do Kiko, o diagnóstico foi executado apenas a partir da observação da cavidade oral, e através de um exame complementar de diagnóstico, nomeadamente um hemograma. Para além disso, segundo Little (2016), este tipo de problemas pode ser secundário a várias doenças sistémicas, como já foi referido anteriormente, deste modo, é de extrema importância descartar todas as hipóteses que possam estar a causar problemas odontológicos secundários a outra doença. Para além da observação da cavidade oral e do hemograma, outros exames complementares de diagnóstico como, bioquímicas, testes rápidos e radiografias dentárias, bem como a utilização de sonda periodontal no exame oral, deviam ter sido realizados para que se pudesse descartar a hipótese dos problemas presentes serem secundários, e para que o diagnóstico definitivo fosse totalmente correto.

A proposta efetuada pela aluna, foi assente no desenvolvimento de consultas de higienização oral, e na execução de um plano de prevenção de doenças odontológicas, que visam diminuir a incidência de casos de animais com problemas odontológicos, essencialmente, animais que apresentem um estado de doença muito avançado. Os autores Bellows et al., (2019), consideram que a saúde oral dos animais de companhia, são um bem necessário ao longo da sua vida. Desta forma, nestas consultas, deve ser transmitida toda a informação que os tutores necessitem, para que sejam capazes de realizar a higiene oral dos seus animais em casa, corretamente e em segurança. Em concordância com a proposta da aluna, segundo Bellows et al., (2019), estas consultas devem ser realizadas por enfermeiros veterinários, na qual os mesmos devem educar os tutores, sendo que, os autores consideram que, a educação dos tutores é um fator particularmente importante, e explicar os procedimentos e tratamentos a realizar em casa, para que o aparecimento e/ou a evolução de problemas odontológicos, possa ser

evitada. Para além disso, Bellows et al., (2019), afirma ainda que, estes profissionais devem entrevistar os tutores, e perceber se após toda a informação transmitida, estes apresentam capacidades para realizar os procedimentos de prevenção sozinhos, ou se necessitam de consultas de higiene oral mais regulares. Segundo Perrone (2013), estas entrevistas aos tutores, são essenciais, para que os mesmos não se magoem e para que os animais não se sintam stressados, e desconfortáveis no ato dos procedimentos, uma vez que, as experiências negativas devem ser sempre evitadas. Relativamente às experiências negativas, e de acordo com o que a aluna referiu na proposta, segundo Niemiec et al., (2020), a escovagem dentária é o método de prevenção mais eficaz, contudo, Bellows et al., (2019), defende que a escovagem dentária em animais com dentes decíduos poderá ser dolorosa para os mesmos, devendo ser apenas realizada em animais que já apresentem toda a dentição permanente.

4.2. Propostas de melhoria

A aluna considera que durante o período de estágio evoluiu bastante na sua prática de enfermagem veterinária nas diversas áreas em que esteve presente, e conseguiu ser autónoma, aplicar os conhecimentos obtidos durante a licenciatura, bem como adquirir novas aprendizagens. No entanto, esta sente que existem algumas áreas onde o seu conhecimento deve ser aprofundado e alguns aspetos precisam de ser melhorados, uma vez que, sentiu algumas dificuldades, nomeadamente na interação e comunicação com os tutores, na contenção e manipulação de animais com temperamento mais difícil, e em termos de farmacologia, dadas todas as particularidades de cada fármaco que devem ser tidas em conta em cada administração.

Relativamente ao local de estágio, a clínica apresentava uma equipa formada apenas por médicas veterinárias e auxiliares. Apesar deste fator não ter comprometido o desempenho da aluna nem a sua evolução durante o estágio, esta acredita que, seria uma mais valia tanto para a clínica, como para toda a equipa, se existissem alguns enfermeiros veterinários na mesma. A clínica possuía uma casuística considerável, e seria muito útil para o seu bom funcionamento se existissem consultas de enfermagem, onde seriam realizadas funções para as quais os enfermeiros estão qualificados, e desta forma, as médicas veterinárias teriam mais tempo para exercer funções e procedimentos que só podem ser realizados pelas mesmas.

5. Considerações Finais e Perspetivas Futuras

5.1. Considerações Finais

De modo geral, a realização do estágio curricular permitiu a consolidação de conhecimentos adquiridos e a aquisição de novas aprendizagens práticas e teóricas. Desta forma, a aluna considera que este estágio foi muito positivo e enriquecedor para o seu desenvolvimento, tanto a nível pessoal, como profissional de enfermagem veterinária. Durante o período de estágio, as áreas em que a aluna esteve mais presente, foram na cirurgia e na sala de tratamentos, tendo evoluído muito a nível da área cirúrgica, na monitorização do paciente, e a nível da preparação pré-cirúrgica. Outra das áreas onde existiu uma evolução considerável foi na realização de métodos complementares de diagnóstico, nomeadamente, em procedimentos como recolhas de sangue, colocações de cateteres e realização de exames clínicos.

Relativamente ao tema do relatório, foi possível reconhecer a importância da odontologia na vida dos animais de companhia, e perceber com o estudo realizado, que factores apresentam maior influência no desenvolvimento dos principais problemas odontológicos. Sendo fundamental, destacar a importância da prevenção deste tipo de problemas, que são muito condicionantes para a saúde geral dos animais, e do papel do enfermeiro veterinário, na educação dos tutores, para que estes sejam capazes de realizar todos os métodos de prevenção necessários, para manter a saúde oral dos seus animais de companhia.

Quanto aos objetivos gerais e específicos propostos pela aluna, foram cumpridos dentro dos prazos estabelecidos. Como já foi referido anteriormente, foi possível aprofundar e entender mais sobre os problemas odontológicos que afetam os gatos, e de que forma estes podem influenciar negativamente o seu bem-estar e a sua qualidade de vida. Foi também importante perceber quais são as medidas preventivas para estes problemas e o nível de importância que estas representam.

5.2. Perspetivas Futuras

A aluna considera que no futuro, a profissão de enfermagem veterinária e as competências que os enfermeiros apresentam sejam cada vez mais valorizadas e reconhecidas. Relativamente à clínica VetMadeira, esta acredita que a mesma integre na sua equipa enfermeiros veterinários e que continue a crescer e a inovar nos serviços que disponibiliza, bem como nas suas instalações de modo a que possam proporcionar sempre o bem-estar dos animais que lá permanecem.

É também de esperar que os problemas odontológicos sejam cada vez mais valorizados, bem como, o desenvolvimento de consultas de higiene oral, uma vez que as mesmas possuem uma grande importância para a prevenção deste tipo de problemas, e o desenvolvimento de planos preventivos e instrutivos, que possam levar à diminuição do número de casos de problemas odontológicos em gatos domésticos.

A nível pessoal, a aluna pretende continuar a enriquecer o seu conhecimento, investindo em formações para melhorar as suas competências como profissional de enfermagem veterinária.

6. Bibliografia

- Adler, C. J., Malik, R., Browne, G., & Norris, J. M. (2016). Diet may influence the oral microbiome composition in cats. *Microbiome*, 1-8. Obtido de <https://doi.org/10.1186/s40168-016-0169-y>
- Arzi, B., Clark, K. C., Sundaram, A., Spriet, M., Verstraete, F. J., Walker, N. J., . . . Borjesson, D. L. (2017). Therapeutic Efficacy of Fresh, Allogeneic Mesenchymal Stem Cells for Severe Refractory Feline Chronic Gingivostomatitis. *Stem Cells Translational Medicine*, 1-11. Obtido de <http://dx.doi.org/10.1002/sctm.17-0035>
- Arzi, B., Peralta, S., Fiani, N., Vapniarsky, N., Taechangam, N., Delatorre, U., . . . Borjesson, D. L. (2020). A multicenter experience using adipose-derived mesenchymal stem cell therapy for cats with chronic, non-responsive gingivostomatitis. *Stem Cells Research and Therapy*, 1-11. Obtido de <https://doi.org/10.1186/s13287-020-01623-9>
- AVDC. (2021). *American Veterinary Dental College*. Obtido em 3 de 08 de 2021, de <https://avdc.org/avdc-nomenclature/>
- Bajwa, J. (2019). Feline indolent ulcers and their significance. *The Canadian Veterinary Journal*, 60, 1009-1011. Obtido de <https://www.ncbi.nlm.nih.gov/pmc/articles/PMC6697023/>
- Bellows, J. (2010). *Feline Dentistry - Oral Assentment, Treatment and Preventive Care*. Wiley - Blackwell.
- Bellows, J., Berg, M. L., Dennis, S., Harvey, R., Lobprise, H. B., Snyder, C. J., . . . Wetering, A. G. (2019). 2019 AAHA Dental Care Guidelines for Dogs and Cats. *Journal of the American Animal Hospital Association*, 49-69. Obtido de <https://doi.org/10.5326/JAHA-MS-6933>
- Bloor, C. (2018). Resorptive Lesions in Cats: An Update. *The Veterinary Nurse*, 8(5), 251- 255. Obtido de <https://doi.org/10.12968/vetn.2018.9.5.251>
- Colombo, S., & Noli, C. (2020). *Feline Dermatology* (1ª ed.). Springer International Publishing. Obtido de https://doi.org/10.1007/978-3-030-29836-4_7
- Correia, R. A. (2017). Contribuição para o Estudo dos Factores de Risco de Lesões de Reabsorção Dentária no Gato. pp. 3-45. Obtido de <http://hdl.handle.net/10400.5/13668>
- Coyner, K. S. (2019). *Clinical Atlas of Canine and Feline Dermatology*. John Wiley & Sons.
- Gorrel, C. (2010). *Odontología de Pequeños Animales*. Elsevier Health Sciences Espanha.
- Harvey, A., & Tasker, S. (2013). *BSAVA Manual of Feline Practice: A Foundation Manual* (1 ed.). BSAVA. Obtido de <http://doi.org/10.22233/9781910443149.7>
- Knight, R., & Meeson, R. L. (2018). Feline Head Trauma: A CT Analysis of Skull Fractures and Their Management in 75 Cats. *Journal of Feline Medicine and Surgery*, 1-6. Obtido de <https://doi.org/10.1177/1098612x18819183>

- Lee, D. B., Verstraete, F. J., & Arzi, B. (2020). An Update on Feline Chronic Gingivostomatitis. *Veterinary Clinics of North America: Small Animal Practice*, 50, 973-982. Obtido de <https://doi.org/10.1016/j.cvsm.2020.04.002>
- Little, S. (2016). *August's Consultations in Feline Internal Medicine* (1 ed., Vol. 7). Elsevier, Saunders Ltd.
- Lommer, M. J. (2013). Oral Inflammation in Small Animals. *Veterinary Clinics: Small Animals Practice*, 43, 555-571. Obtido de <https://doi.org/10.1016/j.cvsm.2013.02.004>
- Monteiro, B. P., & Steagall, P. V. (2019). Chronic Pain in Cats: Recent Advances in Clinical Assessment. *Journal of Feline and Surgery*, 601-614. Obtido de <https://doi.org/10.1177/1098612X19856179>
- Nakanishi, H., Furuya, M., Soma, T., Hayashiuchi, Y., Yoshiuchi, R., Matsubayashi, M., . . . Sasai, K. (2018). Prevalence of microorganisms associated with feline gingivostomatitis. *Journal of Feline Medicine and Surgery*, 1-5. Obtido de <https://doi.org/10.1177/1098612X18761274>
- Niemiec, B., Gawor, J., Nemeč, A., Clarke, D., McLeod, K., Tutt, C., . . . Jouppi, R. (2020). World Small Animal Veterinary Association Global Dental Guidelines. *Journal of Small Animal Practice*, 61, 111-120. Obtido de <https://doi.org/10.1111/jsap.13132>
- Owen, M., & Woodbridge, N. (2013). Feline Mandibular Fractures: A Significant Surgical Challenge. *Journal of Medicine and Surgery*, 15(3), 211-218. Obtido de <https://doi.org/10.1177/1098612x13477541>
- Ozavci, V., Erbaas, G., Parin, U., Yuksel, H. T., & Kirkan, S. (2019). Molecular Detection of Feline and Canine Periodontal Pathogens. *Veterinary and Animal Science*, 1-5. Obtido de <https://doi.org/10.1016/j.vas.2019.100069>
- Peralta, S., & Carney, P. C. (2018). Feline Chronic Gingivostomatitis is more prevalent in shared households and its risk correlates with the number of cohabiting cats. *Journal of Feline Medicine and Surgery*, 1-5. Obtido de <https://doi.org/10.1177/1098612X18823584>
- Perrone, J. R. (2013). *Small Animal Dental Procedures For Veterinary Technicians And Nurses*. John Wiley & Sons.
- Radford, A. D., Addie, D., Belák, S., Boucraut-Baralon, C., Egberink, H., Frymus, T., . . . Horzinek, M. C. (2009). Feline Calicivirus Infection: ABCD Guidelines on Prevention and Management. *Journal of Medicine and Surgery*, 556-564. Obtido de <https://doi.org/10.1016/j.jfms.2009.05.004>
- Rizkallal, C., & Lafuente, P. (2020). Feline Skull Injuries - Treatment Goals and Recommended Approaches. *Journal of Feline Medicine and Surgery*, 229-240. Obtido de <https://doi.org/10.1177/1098612X20903602>
- Rodrigues, M. X., Bicalho, R. C., Fiani, N., Lima, S. F., & Peralta, S. (2019). The Subgingival Microbiota Community of Feline Periodontitis and Gingivostomatitis: Characterization and Comparison Between Disease and Healthy Cats. *Science Reports*, 1-8. Obtido de <https://doi.org/10.1038/s41598-019-48852-4>

- Rolim, V. M., Pavarini, S. P., Campos, F. S., Pignone, V., Faraco, C., Muccillo, M. S., . . . Driemeier, D. (2016). Clinical, Pathological, Immunohistochemical and Molecular Characterization of Feline Chronic Gingivostomatitis. *Journal of Feline Medicine and Surgery*, 1-6. Obtido de <https://doi.org/10.1177%2F1098612X16628578>
- Scott, H. (2016). The Skull and Mandible. Em D. N. Clements, & T. J. Gemmill, *BSAVA Manual of Canine and Feline Fracture Repair and Management* (2 ed., pp. 149-165). Jonh Wiley & Sons. Obtido de <http://doi.org/10.22233/9781910443279.2>
- Soto, J. C. (2017). *Visual atlas of oral and dental pathologies in cats*. Editorial Servet - Grupo Asís Biomedica, S.L.
- Thomas, S., Lappin, D., Spears, J., Bennet, D., Nile, C., & Riggio, M. P. (2017). Prevalence of feline calicivirus in cats with odontoclastic resorptive lesions and chronic gingivostomatitis. *Research in Veterinary Science*, 111, 124-126. Obtido de <https://doi.org/10.1016/j.rvsc.2017.02.004>
- Waldron, D. R. (2010). *Mandibular Symphyseal Separation* (4 ed.). Wiley-Blackwell Publishing.
- Watanabe, R., Doodnaught, G., Proulx, C., Auger, J., Monteiro, B., Dumis, Y., . . . Steagall, P. (2019). A Multidisciplinary Study of Pain in Cats Undergoing Dental Extractions: A Prospective, Blinded, Clinical Trial. *PLoS ONE*, 1-13. Obtido de <https://doi.org/10.1371/journal.pone.0213195>
- Whyte, A., Lacasta, S., Whyte, J., Monteagudo, L., & Tejedor, M. T. (2019). Tooth Resorption in Spanish Domestic Cats: Preliminary Data. pp. 1-11. Obtido de <https://doi.org/10.1016/j.tcam.2019.100369>
- Winer, J. N., Arzi, B., & Verstraete, F. J. (2016). Therapeutic Managment of Feline Chronic Gingivostomatitis: A Systematic Review of the Literature. *Frontiers in Veterinary Science*, 1-8. Obtido de <http://dx.doi.org/10.3389/fvets.2016.00054>
- Zacher, A. M., & Marretta, S. M. (2013). Oral and Maxillofacial Surgery in Dogs and Cats. *Veterinary Clinics Of North America: Small Animal Practice*, 609-649. Obtido de <https://doi.org/10.1016/j.cvsm.2013.02.010>

Anexos

Anexo I. Tabela dos dados utilizados no estudo dos principais problemas odontológicos em gatos.

Doença Periodontal						
Nome	Idade	Sexo	Outra doença	Tutor/Colónia	Tipo de alimentação	Raça
Africa	Adulto	Feminino	-	Tutor	Ração Seca	Europeu Comum
Branquinho	Adulto	Masculino	FIV	Colónia	Alimentação Mista	SRD
Dentiça	Adulto	Feminino	-	Colónia	Alimentação Mista	Europeu Comum
Cambadinha	Adulto	Feminino	-	Tutor	Ração Seca	Europeu Comum
Dina	Adulto	Feminino	FeLV	Colónia	Alimentação Mista	SRD
Espírito	Adulto	Masculino	FIV	Colónia	Alimentação Mista	SRD
Gato	Sénior	Masculino	Insuficiência Renal	Tutor	Alimentação Mista	Persa
Luna	Sénior	Feminino	-	Tutor	Ração Seca	SRD
Mamy	Adulto	Feminino	-	Tutor	Ração Seca	Europeu Comum
Maia	Sénior	Feminino	-	Colónia	Alimentação Mista	SRD
Tigre	Sénior	Masculino	-	Colónia	Alimentação Mista	Europeu Comum
Xana	Sénior	Feminino	-	Tutor	Ração Seca	SRD
Yoshi	Adulto	Masculino	FIV	Tutor	Ração Seca	SRD
Chiquinho	Sénior	Masculino	-	Colónia	Alimentação Mista	SRD
Luisão	Adulto	Masculino	-	Colónia	Alimentação Mista	SRD
Pretinho	Adulto	Masculino	FIV/FeLV	Colónia	Alimentação Mista	SRD
Preto	Sénior	Masculino	-	Tutor	Ração Seca	SRD
Oliver	Adulto	Masculino	-	Colónia	Alimentação Mista	Europeu Comum
Arigato	Adulto	Masculino	Insuficiência Renal	Tutor	Alimentação Mista	SRD
Grigo	Adulto	Masculino	-	Tutor	Ração Seca	SRD
João	Adulto	Masculino	-	Tutor	Ração Seca	SRD
Lillo	Adulto	Masculino	Calicivírus	Colónia	Alimentação Mista	SRD
Marley	Adulto	Feminino	-	Tutor	Alimentação Mista	SRD

Mia	Sénior	Feminino	-	Tutor	Ração Seca	Europeu Comum
Poka	Sénior	Feminino	-	Tutor	Ração Seca	Persa
Virtudes	Adulto	Feminino	-	Colónia	Alimentação Mista	SRD
Alpha	Adulto	Masculino	-	Tutor	Ração Seca	SRD
Noir	Adulto	Masculino	-	Colónia	Alimentação Mista	SRD
Gengivostomatite Crónica Felina						
Crystal	Jovem	Feminino	FeLV	Tutor	Ração Seca	Europeu Comum
Quentino	Adulto	Masculino	FIV/FeLV	Colónia	Alimentação Mista	Europeu Comum
Tobias	Adulto	Masculino	-	Colónia	Alimentação Mista	SRD
Francisca	Adulto	Feminino	FeLV	Colónia	Alimentação Mista	Europeu Comum
Lindinho	Adulto	Masculino	-	Colónia	Alimentação Mista	SRD
Trufas	Adulto	Masculino	-	Tutor	Ração Seca	Europeu Comum
Zita	Sénior	Feminino	-	Colónia	Alimentação Mista	SRD
Bonsai	Adulto	Masculino	-	Colónia	Alimentação Mista	SRD
Crazy	Adulto	Masculino	FIV	Tutor	Ração Seca	Europeu Comum
Chica	Adulto	Feminino	-	Colónia	Alimentação Mista	SRD
Gata	Adulto	Feminino	-	Colónia	Alimentação Mista	SRD
Farrusca	Adulto	Feminino	-	Tutor	Ração Seca	Europeu Comum
Fáisca	Adulto	Masculino	Insuficiência Renal	Tutor	Alimentação Mista	SRD
Luna	Adulto	Feminino	-	Colónia	Alimentação Mista	SRD
Mimi	Adulto	Feminino	-	Tutor	Ração Seca	Europeu Comum
Reabsorção Dentária						
Tommy	Adulto	Masculino	-	Colónia	Alimentação Mista	SRD
Txutxu	Sénior	Masculino	-	Tutor	Ração Seca	SRD
Úlceras						
Branco	Adulto	Masculino	FIV	Colónia	Alimentação Mista	SRD
Lua	Adulto	Feminino	-	Colónia	Alimentação Mista	SRD
Pedro	Adulto	Masculino	FIV	Colónia	Alimentação Mista	SRD
Pantera	Adulto	Masculino	-	Colónia	Alimentação Mista	SRD
Tigre	Sénior	Masculino	-	Colónia	Alimentação Mista	Europeu Comum
Kiko	Adulto	Masculino	-	Colónia	Alimentação Mista	Europeu Comum

Lulu	Jovem	Feminino	Calicivírus	Tutor	Ração Seca	SRD
Preto	Adulto	Masculino	FIV	Tutor	Ração Seca	SRD
Martim	Adulto	Masculino	FIV	Colónia	Alimentação Mista	SRD
Ruca	Jovem	Masculino	Insuficiência Renal	Colónia	Alimentação Mista	SRD
Tomas	Jovem	Masculino	-	Colónia	Alimentação Mista	SRD