EGAS MONIZ SCHOOL of HEALTH & SCIENCE | INSTITUTO UNIVERSITÁRIO EGAS MONIZ

INSTITUTO UNIVERSITÁRIO EGAS MONIZ

MESTRADO INTEGRADO EM MEDICINA DENTÁRIA

CIRURGIA REGENERATIVA DE DEFEITOS ALVEOLARES PARA PROPÓSITOS REABILITADORES

Trabalho submetido por
Tomás Filipe da Fonseca Cabral
para a obtenção do grau de Mestre em Medicina Dentária

outubro 2024

EGAS MONIZ SCHOOL of HEALTH & SCIENCE | INSTITUTO UNIVERSITÁRIO EGAS MONIZ

INSTITUTO UNIVERSITÁRIO EGAS MONIZ

MESTRADO INTEGRADO EM MEDICINA DENTÁRIA

CIRURGIA REGENERATIVA DE DEFEITOS ALVEOLARES PARA PROPÓSITOS REABILITADORES

Trabalho submetido por
Tomás Filipe da Fonseca Cabral
para a obtenção do grau de Mestre em Medicina Dentária

Trabalho orientado por
Mestre António José de Sousa da Silva

outubro 2024

Dedicatória:

Ao meu pai,

“Se você só fizer o que sabe, nunca será nada além do que já é”

Mestre Shifu

Agradecimentos

Em primeiro lugar, gostaria de agradecer ao meu orientador, o Mestre António José de Sousa, pela orientação, paciência e valiosas contribuições ao longo de todo o processo. O seu apoio foi fundamental para o sucesso deste trabalho.

Agradeço também ao Instituto Universitário Egas Moniz e a todos os professores que, ao longo do curso, partilharam o seu conhecimento e experiência, proporcionando-me a formação necessária para a concretização deste percurso.

Um especial agradecimento aos meus pais e à minha família, que sempre acreditaram em mim e me apoiaram incondicionalmente. Sem o vosso amor, paciência e incentivo, esta etapa não teria sido possível.

Aos meus amigos, que me acompanharam ao longo dos diferentes momentos da minha vida académica, o meu mais sincero obrigado. Aos amigos de longa data, Pedro, Gonçalo, Raquel e Bernardo, que me deram forças para continuar, o meu sincero reconhecimento pela amizade duradoura e pelo apoio constante. Aos amigos da faculdade, Beatriz Pinto, Beatriz Alexandre, Madalena Meném, Matilde Teixeira, Leonor Pinto, Raquel Martinho e Giselle Marin, o meu muito obrigado por todas as conversas, risadas e momentos partilhados, que tornaram esta jornada muito mais leve e especial.

Resumo

A perda dentária leva frequentemente à reabsorção óssea, resultando em alterações anatómicas que comprometem tanto a estética quanto a funcionalidade da cavidade oral. Estas mudanças estruturais limitam a possibilidade de colocação de implantes dentários sem intervenções cirúrgicas prévias que visem a regeneração do tecido ósseo. Este trabalho tem como objetivo analisar e descrever as principais técnicas cirúrgicas de regeneração óssea utilizadas na reabilitação de defeitos alveolares, com foco na preparação do leito ósseo para suportar implantes dentários.

Entre as técnicas abordadas, destacam-se a elevação do seio maxilar, a técnica de Khoury, a técnica de *Split Crest* e a distração osteogénica, que são frequentemente utilizadas para aumentar o volume ósseo em casos de reabsorção severa, através da utilização de diversos biomateriais, como autoenxertos, aloenxertos, xenoenxertos e enxertos aloplásticos, sendo estes selecionados com base nas características individuais do paciente e nas necessidades específicas de cada cirurgia. A importância das membranas reabsorvíveis e não reabsorvíveis para a estabilização do enxerto e proteção do processo regenerativo é sublinhada, assim como o papel de fatores de crescimento, como as BMP's, PRP e PRF, que têm demonstrado um grande potencial em acelerar a regeneração óssea.

Adicionalmente, são descritas alternativas às técnicas cirúrgicas, como o uso de implantes zigomáticos, pterigóideos, transnasais e subperiosteais, que representam opções viáveis para pacientes com volumes ósseos insuficientes, onde as técnicas convencionais de enxerto podem não ser aplicáveis.

Conclui-se que o sucesso da reabilitação oral em pacientes com atrofia óssea depende de uma seleção criteriosa dos materiais e técnicas, assim como da personalização do tratamento às necessidades específicas de cada paciente. As técnicas de regeneração óssea e as alternativas aqui discutidas continuam a evoluir, graças aos avanços tecnológicos, permitindo a melhoria dos resultados clínicos e a qualidade de vida dos pacientes.

Palavras-Chave: cirurgia, regeneração óssea, defeitos alveolares, reabilitação oral

Abstract

Tooth loss frequently leads to bone resorption, resulting in anatomical changes that compromise both the aesthetics and functionality of the oral cavity. These structural changes limit the possibility of placing dental implants without prior surgical interventions aimed at bone tissue regeneration. This work aims to analyze and describe the main surgical bone regeneration techniques used in the rehabilitation of alveolar defects, focusing on the preparation of the bone bed to support dental implants.

Among the techniques discussed, the maxillary sinus lift, Khoury technique, Split Crest technique, and osteogenic distraction stand out, which are frequently used to increase bone volume in cases of severe resorption through the use of various biomaterials, such as autografts, allografts, xenografts, and alloplastic grafts. These materials are selected based on the patient's individual characteristics and the specific needs of each surgery. The importance of resorbable and non-resorbable membranes for graft stabilization and protection of the regenerative process is emphasized, as well as the role of growth factors such as BMPs, PRP, and PRF, which have shown great potential in accelerating bone regeneration.

Additionally, alternatives to surgical techniques are described, such as the use of zygomatic, pterygoid, transnasal, and subperiosteal implants, which represent viable options for patients with insufficient bone volumes where conventional grafting techniques may not be applicable.

It is concluded that the success of oral rehabilitation in patients with bone atrophy depends on a careful selection of materials and techniques, as well as the personalization of treatment to the specific needs of each patient. The bone regeneration techniques and alternatives discussed here continue to evolve thanks to technological advances, allowing for improved clinical outcomes and patient quality of life.

Keywords: surgery, bone regeneration, alveolar defects, oral rehabilitation

Índice

Resumo 1

Abstract 3

Índice 5

Índice de Figuras **7**

Lista de Abreviaturas 9

1. Introdução 11

2. Desenvolvimento 13

2.1. Anatomia: Estruturas ósseas anatómicas de relevância cirúrgica 13

2.1.1. Estruturas Anatómicas Ósseas na Maxila 13

2.1.2. Estruturas Anatómicas Ósseas na Mandíbula 15

2.2. Biologia e Fisiologia Óssea 17

2.3. Remodelação do Rebordo Ósseo Após a Perda Dentária 19

2.4. Biomateriais 24

2.4.1. Enxertos Ósseos 24

2.4.2. Membranas Reabsorvíveis e Não Reabsorvíveis 26

2.4.3. Fatores de Crescimento e Terapias Avançadas 27

2.5. Técnicas cirúrgicas de regeneração óssea 28

2.5.1. Cirurgia de Elevação do Seio Maxilar 29

2.5.2. Técnica de Khoury 33

2.5.3. Técnica de *Split Crest* 35

2.5.4. Distração Osteogénica 37

2.5.5. Elevação do Pavimento das Fossas Nasais 39

2.6. Alternativas às Cirurgias de Regeneração Óssea para Colocação de Implantes 41

2.6.1. Implantes Zigomáticos e Transzigomáticos 41

2.6.2. Implantes Pterigóideos 42

2.6.3. Implantes Transinusais 43

2.6.4. Implantes Transnasais 44

2.6.5. Implantes Subperiosteos 45

2.6.6. Implantes Curtos e Extracurtos 46

2.6.7. Implantes de Plataforma Reduzida e Ampla 46

2.6.8. Implantes Bicorticais 46

2.6.9. Implantes Intraseptais 47

2.6.10. Implantes Personalizados 47

2.6.11. *All-on-Four* 48

3. Conclusão 49

4. Referências Bibliográficas 51

Índice de Figuras

Figura 1. Estruturas Anatómicas da Maxila: Seio Maxilar (A); Processo Alveolar (B); Fossa Canina (C); Tuberosidade Maxilar (D); Processo Palatino (E). 14
Figura 2. Estruturas Anatómicas da Mandíbula: Foramen Mentoniano (A); Corpo da Mandíbula (B); Canal e Nervo Alveolar Inferior (C). 16
Figura 3. Classificação do rebordo ósseo segundo Lekholm e Zarb (Adaptado de Al-Ekrish et al., 2018). 21
Figura 4. Classificação do Maxilar Anterior, segundo Cawood & Howell (Adaptado de Miloro et al., 2004). 22
Figura 5. Classificação do Maxilar Posterior, segundo Cawood & Howell (Adaptado de Miloro et al., 2004). 22
Figura 6. Classificação da Mandíbula Anterior, segundo Cawood & Howell (Adaptado de Miloro et al., 2004). 22
Figura 7. Classificação do Mandíbula Posterior, segundo Cawood & Howell (Adaptado de Miloro et al., 2004). 23
Figura 8. Acesso ao seio maxilar: Osteotomia da janela óssea - A, B e C; Janela óssea livre - D e E (Adaptado de Misch, 2014). 29
Figura 9. Descolamento da membrana do seio maxilar: Descolamento da Parede Inferior - A, Parede Anterior - B, Parede Posterior - C, Parede Superior - D (Adaptado de Misch, 2014). 30
Figura 10. Colocação de enxerto: Inserção do enxerto(A); Compactação do enxerto (B) (Adaptado de Misch, 2014)..... 30
Figura 11. Técnica de Khoury em zona Posterior e Anterior. (Dental Innovation, 2024)..... 33
Figura 12 – Técnica de Split Crest: Expansão do rebordo ósseo e posterior colocação de implantes (Chiapasco & Casentini, 2018) 36
Figura 13. Imagem representativa da Distração Osteogénica: Osteotomia (A); Colocação do dispositivo de distração (B); Inserção do mecanismo de ativação (C); Ativação do dispositivo de distração osteogénica (D); Formação de novo osso (E); Remoção do dispositivo de distração (F), adaptado de (Hatefi, Hatefi, & Etemadi, 2024). 39
Figura 14. Elevação do Pavimento das fossas nasais e inserção de material de enxerto após colocação de implantes transnasais (Almeida, Cacciacane, & Arcazas Junior, 2021). 40
Figura 15. Implantes zigomáticos e transnasais..... 42
Figura 16. Implante Pterigoideo 43

Figura 17. Implantes Transsinusais, adaptado de (Jensen, Adams, & Gregory, 2022). 44
Figura 18. Implantes Trasnasais (Almeida, Cacciacane, & Arcazas Junior, 2021). 45
Figura 19. Planeamento digitar (A e C) e colocação de implante subperiosteos (B e D), adaptado de (Vaira et al., 2024). 45
Figura 20. Implante Bicortical, adaptado de (Diotallevi et al., 2008). 47
Figura 21. Técnica de All-on-Four (Maló et al., 2012) 48

Lista de Abreviaturas

BMP´s	Proteínas Morfogenéticas Ósseas
CAD-CAM	*Computer-Aided Design/Computer-Aided Manufacturing*
CBCT	Tomografia Computadorizada de Feixe Cónico
EDTA	Ácido Etilenodiamino tetra-acético
EGF	Fator de Crescimento Epidérmico
L-PRP	Plasma Rico em Plaquetas e Leucócitos
OPG	Osteoprotegerina
PDGF	Fator de Crescimento Derivado de Plaquetas
PGA	Ácido Poliglicólico
PLGA	Copolímeros de Ácido Polilático-co-glicólico
PLA	Ácido Polilático
PRF	Fibrina Rica em Plaquetas
PRP	Plasma Rico em Plaquetas
PTFE	Politetrafluoretileno
RANK	Recetor Ativador do Fator Nuclear Kappa B
RANKL	Ligante do Recetor Ativador do Fator Nuclear Kappa B
ROG	Regeneração Óssea Guiada
VEGF	Fator de Crescimento Endotelial Vascular
β-TCP	β-Tricálcio Fosfato
TGF-β	Fator de Crescimento Transformador-Beta

1. Introdução

Nas últimas décadas a cirurgia oral regenerativa tem vindo a evoluir significativamente, maioritariamente pela necessidade de desenvolver técnicas eficazes para a regeneração óssea e a preparação adequada de leitos ósseos para implantes dentários. O sucesso das reabilitações orais depende diretamente da qualidade e quantidade do tecido ósseo disponível, especialmente em pacientes que sofrem de reabsorção óssea severa devido a patologias como a periodontite ou a perda dentária prolongada (Liu et al., 2017).

A Regeneração Óssea Guiada (ROG) consiste numa técnica amplamente utilizada com o objetivo de desenvolver um ambiente favorável à regeneração de novo tecido ósseo, protegendo o enxerto da invasão de tecidos moles. O uso de enxertos ósseos autógenos, alogénicos, xenógenos e materiais aloplásticos tem sido objeto de estudo contínuo; com cada um destes materiais apresenta vantagens e limitações que precisam de ser cuidadosamente avaliadas, em função das necessidades individuais de cada paciente (Urban et al., 2019).

Além disso, o uso de membranas de barreira, tanto reabsorvíveis, como não reabsorvíveis, tem contribuído para melhorar os resultados clínicos, garantindo uma proteção eficaz ao enxerto ósseo durante o processo de cicatrização (Ren et al., 2022). Estas membranas desempenham um papel crucial na estabilização do enxerto e na promoção de um ambiente propício à regeneração óssea.

Neste sentido, o desenvolvimento de superfícies bioativas para implantes é considerado um avanço importante na área da cirurgia oral, que facilita a osteointegração, fator esse essencial para o sucesso a longo prazo dos implantes (Agarwal & García, 2015). O tratamento de superfície com ácido, o jateamento com partículas e o revestimento com hidroxiapatite são exemplos de técnicas que têm demonstrado resultados promissores relativamente à melhoria da adesão celular e na aceleração da integração óssea.

A crescente utilização de terapias avançadas, como o uso de proteínas morfogenéticas ósseas (BMPs) e plasma rico em plaquetas (PRP), também merece destaque. Estas terapias têm demonstrado grande potencial na aceleração do processo de regeneração óssea e na redução da

necessidade de grandes volumes de enxerto ósseo (Elgali et al., 2017). No entanto, o seu custo elevado e a variabilidade nos resultados clínicos ainda são desafios a serem superados.

O presente trabalho pretende explorar em detalhe as técnicas de regeneração óssea utilizadas na cirurgia oral, com especial destaque na escolha dos materiais de enxerto, no papel das membranas de barreira e nas novas abordagens terapêuticas que visam melhorar os resultados dos implantes dentários em pacientes com atrofia óssea severa e em técnicas cirúrgicas que tendem a promover um melhor leito implantar e alternativas a estas técnicas como colocação de diferentes tipos de implantes.

2. Desenvolvimento

2.1. Anatomia: Estruturas ósseas anatómicas de relevância cirúrgica

Em cirurgia oral, o conhecimento detalhado das estruturas anatómicas da maxila e da mandíbula é crucial para o sucesso dos procedimentos. A utilização de técnicas de imagem, como a tomografia computadorizada de feixe cónico (CBCT), tem vindo a auxiliar e complementar as decisões clínicas do próprio cirurgião, com o intuito de delinear a área cirúrgica e a estudar as intervenções cirúrgicas com precisão. O conhecimento das complexidades anatómicas permite aos médicos dentistas planearem e executarem técnicas cirúrgicas com maior precisão, minimizando riscos e maximizando os resultados clínicos.

2.1.1. Estruturas Anatómicas Ósseas na Maxila

Seio Maxilar

O seio maxilar (Figura 1 - A) consiste numa cavidade pneumática localizada dentro da maxila, diretamente acima dos dentes posteriores superiores. Esta estrutura desempenha um papel crucial na ventilação e drenagem das cavidades nasais. Juntamente com outros procedimentos, o levantamento do seio maxilar, é imprescendível para evitar a perfuração da membrana sinusal, também conhecida como membrana de Schneider (Wallace & Froum, 2003). A proximidade dos seios maxilares com as raízes dos molares e pré-molares superiores exige uma avaliação cuidadosa, através de exames imagiológicos.

Processo Alveolar

O processo alveolar da maxila (Figura 1 - B) é a porção que contém os alvéolos dentários, onde os dentes superiores estão inseridos. Esta estrutura é essencial para a função mastigatória e a estabilidade dos dentes. Relativamente à cirurgia regenerativa, a preservação e a reconstrução do processo alveolar são fundamentais para a colocação bem-sucedida de implantes dentários e para a reabilitação protética (Misch, 2014). A Regeneração Óssea Guiada (ROG) é frequentemente utilizada para corrigir defeitos alveolares e originar uma base óssea adequada para a inserção de implantes.

Fossa Canina

A fossa canina trata-se de uma depressão na superfície anterior da maxila (Figura 1 - C), localizada acima dos dentes caninos. Esta região é significativa para a estabilidade das próteses e implantes. A proximidade com o nervo nasopalatino requer precauções durante procedimentos cirúrgicos, cujo objetivo consiste em evitar danos neurológicos que podem, por vezes, resultar em parestesia (Chiapasco et al., 2009).

Tuberosidade Maxilar

A tuberosidade maxilar (Figura 1 - D) é uma proeminência óssea localizada na parte posterior da maxila, atrás dos últimos molares. Esta área é frequentemente utilizada como uma fonte de enxerto ósseo autógeno, devido à sua densidade e volume (Chiapasco et al., 2009). Por conseguinte, a tuberosidade maxilar pode ser um local de ancoragem para implantes em casos de reabsorção óssea severa na região posterior da maxila.

Processo Palatino

O processo palatino da maxila (Figura 1 - E) forma a maior parte do palato duro, separando as cavidades oral e nasal. A espessura e a integridade do processo palatino são conceitos a ter em consideração em procedimentos de enxerto ósseo e levantamento do seio maxilar. A anatomia desta área deve ser cuidadosamente avaliada para evitar perfurações na cavidade nasal durante intervenções cirúrgicas (Sclar, 2003).

Figura 1. Estruturas Anatómicas da Maxila: Seio Maxilar (A); Processo Alveolar (B); Fossa Canina (C); Tuberosidade Maxilar (D); Processo Palatino (E).

2.1.2. Estruturas Anatómicas Ósseas na Mandíbula

Foramen Mentoneano

O foramen mentoneano (Figura 2 - A) consiste numa abertura na superfície anterior do corpo mandibular por onde passam o nervo e os vasos mentoneanos. Esta estrutura é crucial para a sensibilidade do lábio inferior e do mento. Deste modo, durante a colocação de implantes na região anterior da mandíbula, é fundamental para evitar lesões do nervo mentoneano e prevenir parestesia ou dor neuropática (Misch & Resnik, 2014). A raelização de exames de imagem permite identificar a localização precisa do oramen, com o intuito de garantir que os implantes não interfiram com as estruturas neurovasculares.

Corpo da Mandíbula

O corpo da mandíbula (Figura 2 - B) é a parte horizontal da mandíbula que sustenta os dentes. Esta área é muitas vezes alvo de procedimentos de regeneração óssea para suportar implantes dentários e próteses. Desta forma, a preservação da altura e espessura do osso alveolar no corpo da mandíbula é crucial para o sucesso da reabilitação protética. A utilização de técnicas de enxertos ósseos, autógenos ou materiais sintéticos, são frequentemente empregues para reconstruir áreas com grande reabsorção óssea (Chiapasco et al., 2009).

Canal e Nervo Alveolar Inferior

O canal mandibular trata-se de um canal dentro do corpo mandibular que contém o nervo alveolar inferior (Figura 2 - C), nervo esse que é responsável pela inervação sensorial dos dentes inferiores. È necessário a proteção do nervo alveolar inferior durante cirurgias, cuja finalidade consiste em evitar parestesia e perda de sensibilidade (Misch & Resnik, 2014). O conhecimento exato da localização do canal mandibular é fundamental para a colocação segura de implantes na mandíbula posterior, pelo que a utilização de técnicas de imagem, como o CBCT, permite uma visualização tridimensional do canal e ajuda a planear cirúrgias com elevada segurança.

A compreensão detalhada das principais estruturas anatómicas da maxila e da mandíbula é indispensável para a realização de cirurgias regenerativas de defeitos alveolares. Para esse motivo, o conhecimento dessas estruturas permite ao cirurgião estudar e executar procedimentos com maior precisão e segurança, contribuindo para melhores desfechos clínicos e uma maior satisfação por parte do paciente.

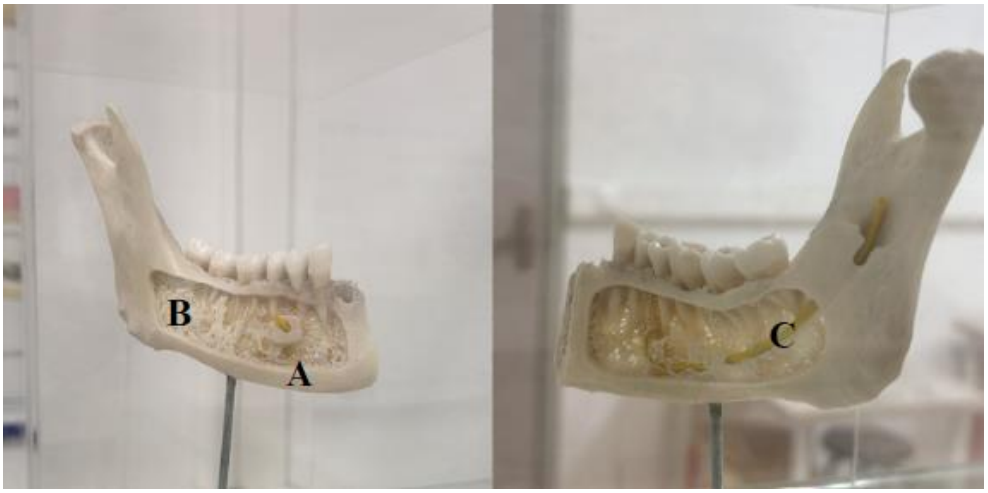

Figura 2. Estruturas Anatómicas da Mandíbula: Foramen Mentoniano (A); Corpo da Mandíbula (B); Canal e Nervo Alveolar Inferior (C).

2.2. Biologia e Fisiologia Óssea

O tecido ósseo é um tipo especializado de tecido conjuntivo (Roberts et al., 2018) cuja finalidade consiste em suportar os tecidos moles, proteger os órgãos vitais e, ainda, alojar e proteger a medula óssea (Martini et al., 2012; Roberts et al., 2018). Além disso, serve como depósito de cálcio, fosfato e outros iões, libertando-os de forma a manter constante as suas concentrações nos fluídos corporais (Martini et al., 2012; Roberts et al., 2018). Por último, é capaz de absorver toxinas e metais pesados, diminuindo o seu efeito nos restantes tecidos (Roberts et al., 2018).

Os ossos podem ser divididos em três grupos principais: ossos longos, ossos curtos e ossos chatos (Saladin, 2020).

- **Ossos Longos** - São os ossos de maior dimensão no esqueleto humano e localizam-se nos membros. São constituídos por um corpo ou diáfise e duas extremidades ou epífises que se articulam com os ossos vizinhos (Saladin, 2020).
- **Ossos Curtos** - Têm comprimento, largura e espessura semelhantes. Apresentam uma estrutura mais compacta, devido às pressões a que estão sujeitos. Em termos funcionais, permitem movimentos delicados e pouco extensos (Saladin, 2020).
- **Ossos Chatos** - Morfologicamente, têm comprimento e largura superiores à espessura, como é o caso dos ossos do crânio. Ajudam a revestir cavidades e, devido às suas duas faces e bordos variáveis, podem ser articulares ou servir de inserções musculares (Saladin, 2020).

Os componentes estruturais do tecido ósseo classificam-se em osso cortical e osso esponjoso (Tortora & Derrickson, 2017; Roberts et al., 2018):

- **Osso Cortical -** Denso e homogéneo, sem cavidades intersticiais. Encontra-se na parte mais externa do osso, formando a parede óssea (Martini et al., 2012; Tortora & Derrickson, 2017).
- **Osso Esponjoso** - Mais poroso, com cavidades intersticiais ligadas entre si, que são ocupadas por vasos e medula óssea (Martini et al., 2012). Nos ossos do crânio, existem duas camadas de osso cortical, as tábuas externa e interna, separadas por osso esponjoso (Roberts et al., 2018).

O tecido ósseo é composto por células nomeadamente, osteócitos, osteoblastos e osteoclastos, e material extracelular calcificado: a matriz óssea (Roberts et al., 2018).

Os osteoblastos são responsáveis pela síntese da matéria orgânica (colagénio tipo I, prostaglandinas e glicoproteínas) da matriz óssea, localizados na periferia do osso (Roberts et al., 2018). Quando rodeados por matriz celular, transformam-se em osteócitos (Tortora & Derrickson, 2017).

Por outro lado, os osteócitos são responsáveis pela manutenção da matriz óssea e pela receção de estímulos que desencadeiam a remodelação óssea. Estão localizados nas lacunas dos ossos, formando uma rede funcional entre si e entre as células epiteliais, através de dendritos (Roberts et al., 2018; Martini et al., 2012).

Já, os osteoclastos são responsáveis pela reabsorção do tecido ósseo. Estas células criam um microambiente fechado ao se juntarem à matriz óssea, secretando colagenases e outras hidrólases, que decompõem a matriz orgânica. A atividade dos osteoclastos é coordenada por citocinas e hormonas (Roberts et al., 2018; Tortora & Derrickson, 2017).

O desenvolvimento ósseo pode ocorrer através de dois mecanismos principais: ossificação intramembranosa e ossificação endocondral, diferenciando-se pelo ambiente em que a formação óssea ocorre (Tortora & Derrickson, 2017). Deste modo, na ossificação intramembranosa, a matriz óssea é secretada diretamente no tecido conjuntivo, sem formação intermediária de cartilagem. Este processo forma ossos como o frontal, parietal, partes do occipital e temporal, além dos maxilares (Roberts et al., 2018).

Enquanto na ossificação endocondral, o osso é precedido por cartilagem hialina; Este processo ocorre principalmente nos ossos longos e inicia-se com a hipertrofia dos condrócitos e redução da matriz cartilagínea, seguida da invasão de vasos sanguíneos e células formadoras de tecido ósseo, culminando na formação do osso (Roberts et al., 2018).

2.3. Remodelação do Rebordo Ósseo Após a Perda Dentária

A remodelação do rebordo ósseo após a perda de um elemento dentário é na maioria das vezes inevitável (Ferrus et al., 2010). A reabsorção óssea é mais significativa nos primeiros dois a três meses após a perda dentária, período em que ocorrem dois terços das alterações das estruturas ósseas (Araujo & Lindhe., 2009). Nos primeiros seis meses, ocorre a maior parte da reabsorção óssea, no entanto a perda óssea em áreas edêntulas continua ao longo da vida, com uma taxa de 0,5-1% ao ano (Cardaropoli et al., 2014).

A remodelação óssea trata-se de um processo contínuo que mantém a integridade óssea ao longo da vida. É dividido em três fases: ativação, reabsorção e formação (Lieberman et al., 2011).

1. **Ativação -** Iniciada por um estímulo biomecânico ou sistémico, percecionado pelos osteócitos, que atrai os osteoclastos ao local (Lieberman et al., 2011).
2. **Reabsorção -** Os osteoclastos reabsorvem tecido ósseo ao se ligarem ao recetor RANKL no RANK, um processo regulado pelo OPG que compete para inibir a reabsorção (Lieberman et al., 2011).
3. **Formação -** Os osteoblastos secretam matriz óssea, que ao se mineralizar forma osteócitos. Após a reabsorção, os osteoclastos sofrem apoptose e os osteoblastos podem, ou sofrer apoptose, ou transformar em osteócitos consequentemente, integrando-se como células de revestimento ósseo (Lieberman et al., 2011).

A remodelação óssea é um processo vital para a manutenção da homeostase e integridade do osso ao longo da vida (Lieberman et al., 2011).

A extensão da reabsorção após a extração dentária depende de fatores, tais como: a espessura da parede externa, a angulação do dente perdido e as variações anatómicas em diferentes locais do osso (Araujo & Lindhe, 2009). A reabsorção óssea ocorre em duas fases:

1. **Primeira Fase -** Caracterizada pela remodelação óssea. O primeiro componente a ser rapidamente reabsorvido consiste na parede vestibular, pelo que existe uma redução significativa em altura. Isto ocorre devido a reações catabólicas associadas à redução do fluxo sanguíneo ao alvéolo, pela ausência do ligamento periodontal, que resulta numa atividade significativa dos osteoclastos (Araujo & Lindhe, 2009).

2. **Segunda Fase** - Nesta fase, ocorre a reabsorção da parede externa do osso alveolar, que causa diminuição óssea, tanto horizontal, como vertical (Cardaropoli et al., 2014).

A diminuição do volume ósseo decorrente da perda dentária afeta diretamente o sucesso da colocação de implantes. Assim, antes de iniciar a reabilitação oral, é necessário uma avaliação do osso residual para determinar se há quantidade suficiente para a colocação do implante e qual o seu prognóstico (Ferrus et al., 2010).

Para tal, Lekholm e Zarb (1985), desenvolveram uma classificação, que divide qualitativamente o rebordo ósseo em quatro tipos, segundo a proporção entre osso compacto e osso trabecular (Figura 3):

- **Tipo 1 -** Osso residual constituído por osso cortical homogéneo.
- **Tipo 2 -** Osso residual constituído por uma espessa camada de osso cortical denso que rodeia o osso trabecular.
  - **Tipo 2a:** Camada espessa de osso compacto que envolve osso trabecular denso.
  - **Tipo 2b:** Camada espessa de osso compacto que envolve osso trabecular menos denso que no tipo 2a, mas mais denso que o tipo 2c.
  - **Tipo 2c:** Camada espessa de osso compacto que envolve osso trabecular pouco denso.
- **Tipo 3 -** Osso residual formado por uma fina camada de osso cortical que envolve o osso trabecular.
  - **Tipo 3a:** Camada fina de osso compacto que envolve um osso trabecular denso.
  - **Tipo 3b:** Camada fina de osso compacto que envolve um osso trabecular menos denso que o tipo 3a.
- **Tipo 4 -** Osso residual formado por uma fina camada de osso cortical que envolve um osso trabecular com pouca densidade.

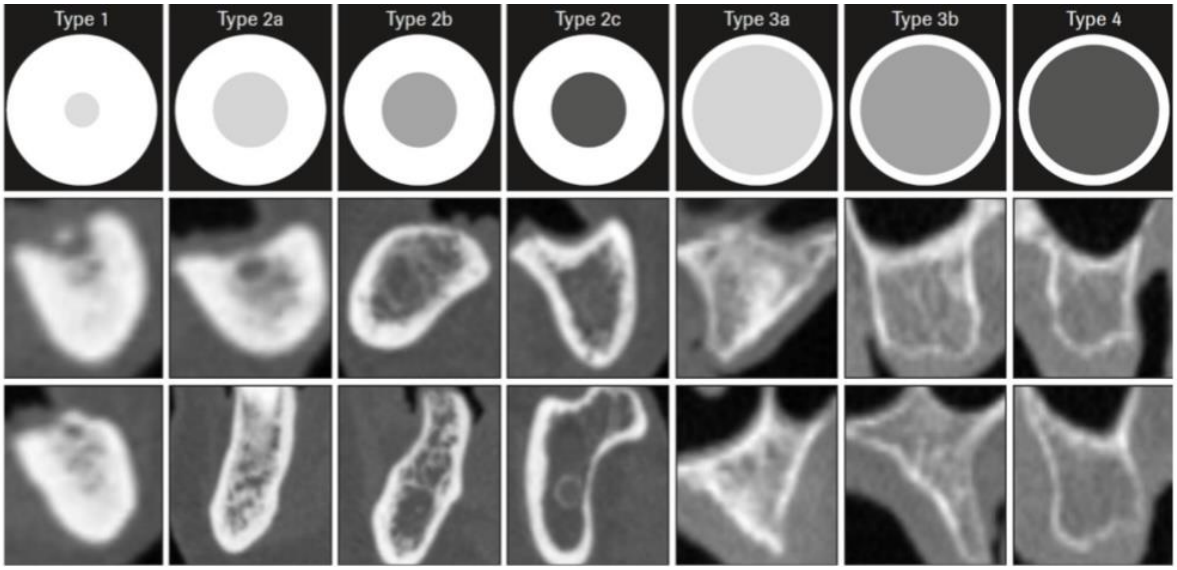

Figura 3. Classificação do rebordo ósseo, segundo Lekholm e Zarb (Adaptado de Al-Ekrish et al., 2018).

Cawood e Howell apresentam uma classificação distinta sobre o rebordo ósseo, baseada no grau de reabsorção óssea após a perda dentária, que afeta as inserções musculares e a relação do pavimento lingual com a mandíbula (Cawood & Howell, 1991). Esta classificação considera, tanto o maxilar como a mandíbula e distingue a porção anterior e posterior dos ossos, dado que o processo de reabsorção óssea não é homogéneo (Figuras 4 a 7):

- **Classe I -** Rebordo alveolar com dente, sem qualquer grau de reabsorção.
- **Classe II -** Rebordo alveolar imediatamente após a extração do dente.
- **Classe III -** Rebordo alveolar com forma bem arredondada, adequado em largura e altura.
- **Classe IV -** Rebordo alveolar com forma de lâmina de faca, adequado em largura, mas inadequado em altura.
- **Classe V -** Rebordo alveolar plano, inadequado em largura e altura.
- **Classe VI -** Rebordo alveolar com depressão e perda evidente de osso basal.

Posto isto, autores anteriormente referidos demonstraram que o padrão de reabsorção óssea difere consoante a localização. Na região anterior da mandíbula, a perda óssea pode ser horizontal ou vertical, enquanto na região posterior a reabsorção é maioritariamente vertical. No maxilar, tanto na região anterior, como posterior, a reabsorção óssea pode ser vertical ou horizontal (Cawood & Howell, 1988).

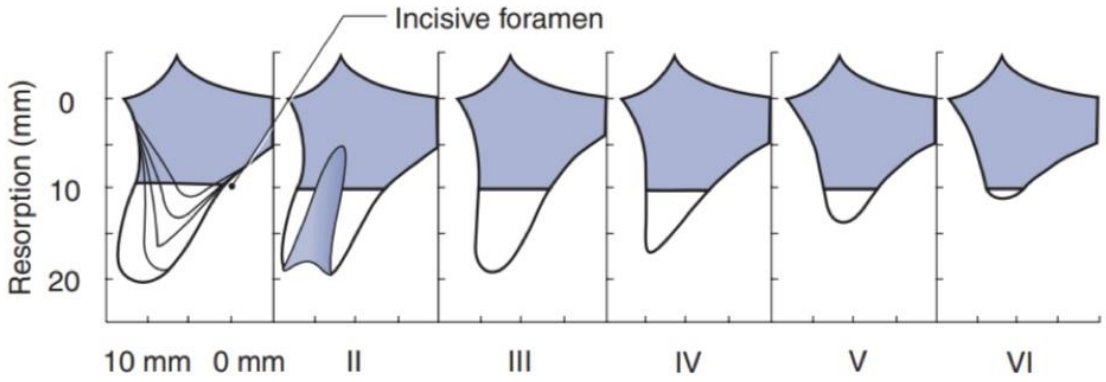

Figura 4. Classificação do Maxilar Anterior segundo, Cawood & Howell (Adaptado de Miloro et al., 2004).

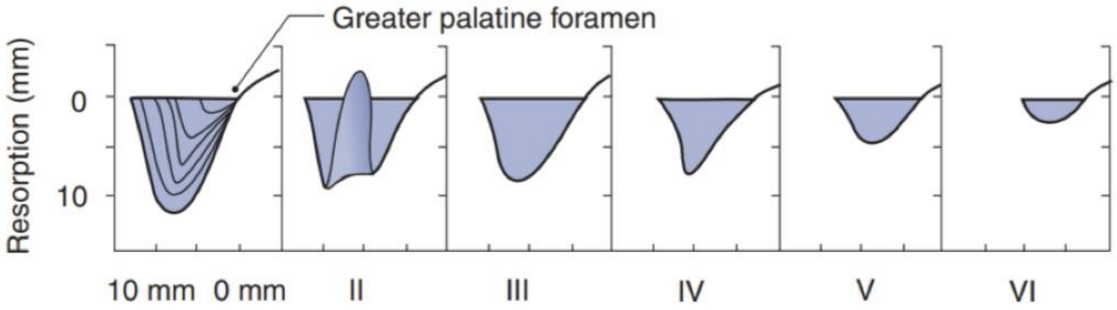

Figura 5. Classificação do Maxilar Posterior segundo, Cawood & Howell (Adaptado de Miloro et al., 2004).

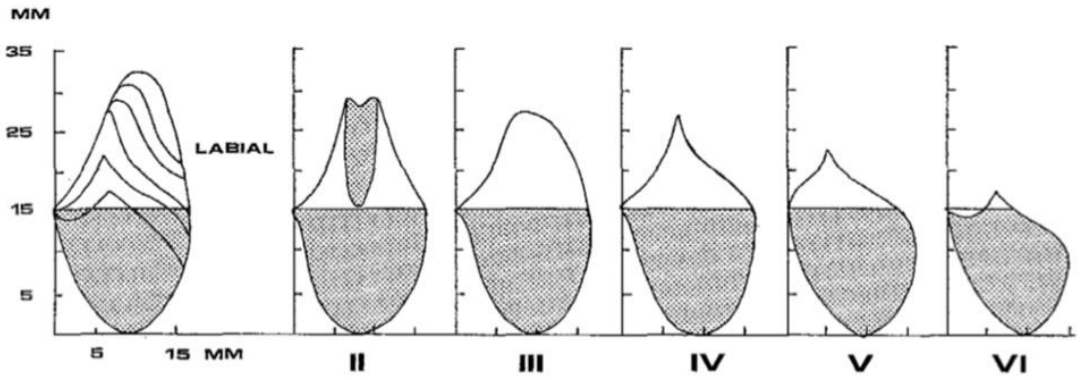

Figura 6. Classificação da Mandíbula Anterior, segundo Cawood & Howell (Adaptado de Miloro et al., 2004).

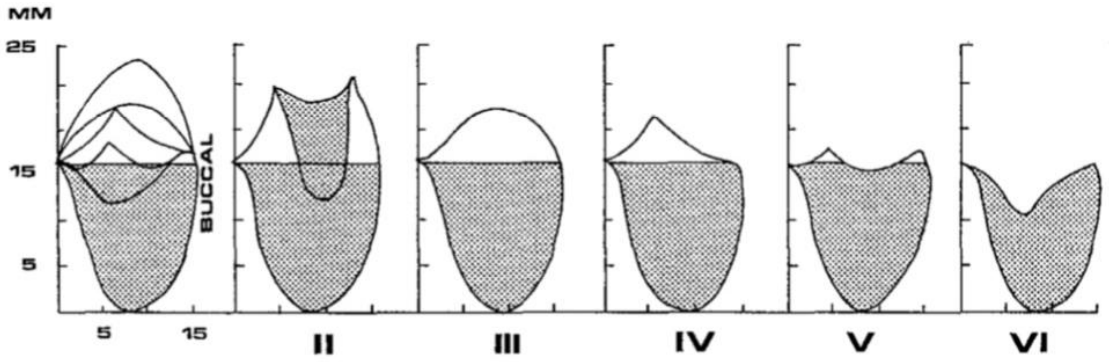

Figura 7. Classificação do Mandíbula Posterior, segundo Cawood & Howell (Adaptado de Miloro et al., 2004).

2.4. Biomateriais

2.4.1. Enxertos Ósseos

Os enxertos ósseos estão divididos em quatro categorias principais: autoenxertos, aloenxertos, xenógenos e materiais aloplásticos.

Autoenxertos

Os autoenxertos são retirados do próprio paciente, de locais intraorais, como a mandíbula, mento, ramo ou extraorais (a crista ilíaca, calvária, tíbia). Estes têm a vantagem de serem osteogénicos, contendo células osteoprogenitoras viáveis que podem se diferenciar diretamente em osteoblastos e formar novo osso. Além disso, possuem fatores de crescimento naturais que recrutam células mesenquimais e estimulam a sua diferenciação em células ósseas, proporcionando uma matriz natural para que novas células ósseas cresçam.

A biocompatibilidade é outra vantagem significativa, uma vez que não há risco de rejeição imunológica ou transmissão de doenças (Buser et al., 2017). No entanto, a principal desvantagem é a necessidade de um procedimento cirúrgico adicional para a colheita do enxerto, o que aumenta o tempo cirúrgico e a morbidade do paciente, além de possíveis complicações no local doador, como infecção, hematoma ou dor persistente. A quantidade de osso disponível para coleta é limitada, especialmente em casos que requerem grandes volumes (Jensen & Terheyden, 2009).

Aloenxertos

Os aloenxertos são provenientes de doadores humanos, processados para remover células e potenciais patógenos, e estão disponíveis em bancos de ossos. Estes eliminam a necessidade de um segundo local cirúrgico, reduzindo o trauma e a dor para o respetivo paciente. Estão disponíveis em diversas formas e tamanhos (blocos, grânulos, pastas), facilitando a personalização para diferentes defeitos ósseos.

No entanto, apresentam um risco, embora baixo, de resposta imunológica mesmo após o processamento e um potencial de transmissão de doenças infecciosas, apesar do rigoroso processamento e testes. Além disso, apresentam menor potencial osteogénico e osteoindutivo, comparado com enxertos autógenos (Delloye et al., 2007).

Xenoenxertos

Os xenoenxertos são derivados de ossos de animais (bovinos ou suínos), processados para remover componentes imunogênicos. São abundantes e disponíveis em grandes quantidades, permitindo o seu uso em procedimentos que requerem grandes volumes de enxerto. Apresentam uma estrutura osteocondutiva similar ao osso humano, servindo como uma matriz para o crescimento ósseo.

No entanto, contêm um potencial de resposta imunológica reduzido pelo processamento. A reabsorção dos enxertos xenógenos é mais lenta do que a dos enxertos autógenos, o que pode ser benéfico para a manutenção do volume ósseo, contudo pode retardar a sua integração (Schlegel & Donath, 1998).

Enxertos Aloplásticos

Os materiais aloplásticos são sintéticos, como hidroxiapatite, β-tricálcio fosfato (β-TCP) e biovidro. São biocompatíveis, sem risco de rejeição imunológica ou transmissão de doenças. A disponibilidade é ilimitada e podem ser produzidos em várias formas e tamanhos para atender às necessidades específicas dos defeitos ósseos.

Estes materiais fornecem uma matriz para o crescimento ósseo e, alguns podem ser combinados com fatores de crescimento para melhorar a osteoindução. No entanto, têm menor potencial osteoindutivo e osteogénico comparado com os enxertos autógenos, e a taxa de reabsorção e integração pode variar, dependendo do material específico utilizado, que influencia os resultados clínicos (LeGeros, 2002).

2.4.2. Membranas Reabsorvíveis e Não Reabsorvíveis

Membranas Reabsorvíveis

As membranas reabsorvíveis são aquelas que após cumprirem a sua função, degradam-se e são absorvidas pelo corpo. São amplamente utilizadas na cirurgia oral devido à sua conveniência, dado que eliminam a necessidade de uma segunda cirurgia para a sua remoção. As membranas de colagénio, derivadas de tendões, pele ou ossos de bovinos, suínos ou humanos, são altamente biocompatíveis e biodegradáveis, facilitando a adesão celular e a hemostasia. São utilizadas para a cobertura de enxertos ósseos, manutenção de espaço e guiamento da regeneração tecidual.

Os polímeros sintéticos, como ácido polilático (PLA), ácido poliglicólico (PGA) e copolímeros de ácido polilático-co-glicólico (PLGA) degradam-se por hidrólise, com taxas de reabsorção que podem ser ajustadas, variando a composição do polímero, pelo que são utilizados em defeitos ósseos maiores e em situações onde é necessário um suporte estrutural mais prolongado (Chung et al., 2011).

Membranas Não Reabsorvíveis

As membranas não reabsorvíveis são projetadas para permanecer no local até serem removidas cirurgicamente, após o processo de regeneração óssea estar completo. Estas membranas, como as de PTFE (Politetrafluoretileno) são altamente inertes, biocompatíveis e com excelente resistência mecânica.

São utilizadas em defeitos ósseos grandes e em situações onde é necessário suporte estrutural prolongado e prevenção de migração celular. Membranas de titânio (que consiste num metal biocompatível com alta resistência mecânica e excelente capacidade de osteointegração) são utilizadas em defeitos que requerem suporte estrutural rígido e onde a estabilidade do enxerto ósseo é crucial (Machtei, 2001).

A escolha entre membrana reabsorvível e não reabsorvível depende de vários fatores, incluindo o tamanho e a localização do defeito, a qualidade do osso adjacente, a necessidade de suporte estrutural prolongado e a preferência do cirurgião. A exposição da membrana é uma das complicações mais comuns e pode comprometer a regeneração óssea. A técnica cirúrgica precisa e o monitoramento pós-operatório são imprescindíveis para minimizar esse risco. É notório afirmar que os avanços tecnológicos contribuíram positivamente para o

desenvolvimento de novas membranas com melhores propriedades de biocompatibilidade, controle de reabsorção e capacidades osteoindutivas (Carreira et al., 2014).

2.4.3. Fatores de Crescimento e Terapias Avançadas

Proteínas Morfogenéticas Ósseas (BMP's)

As proteínas morfogenéticas ósseas (BMP's) são uma subclasse de fatores de crescimento pertencentes à família das proteínas de transformação do crescimento beta (TGF-β), que, por sua vez desempenham um papel crucial na osteogénese. Elas induzem tanto a diferenciação de células mesenquimais indiferenciadas em osteoblastos, como a promoção a proliferação de células precursoras ósseas e a produção de matriz extracelular, que é mineralizada para formar osso. As BMP's são utilizadas em procedimentos de ROG e enxertos ósseos para melhorar a osteoindução e a integração do enxerto. No entanto, existem diversas limitações que é necessário ter em consideração, nomeadamente: o seu custo elevado, possíveis reações adversas e a necessidade de regulamentação rigorosa (Carreira et al., 2014).

Plasma Rico em Plaquetas (PRP)

O Plasma Rico em Plaquetas (PRP) é um concentrado autógeno de plaquetas em um pequeno volume de plasma, rico em fatores de crescimento que estimulam a regeneração tecidual. O PRP liberta fatores de crescimento como PDGF (fator de crescimento derivado de plaquetas), TGF-β (fator de crescimento transformador-beta), VEGF (fator de crescimento endotelial vascular) e EGF (fator de crescimento epidérmico), que estimula a cicatrização de tecidos moles e duros, promovendo a hemostasia. É utilizado em cirurgias de enxerto ósseo, implantes dentários e regeneração periodontal, para além de aplicações em cirurgia maxilofacial e procedimentos estéticos (Dohan Ehrenfest et al., 2009).

Para obter o PRP é realizado uma recolha sanguínea e adicionado um anticoagulante (EDTA) e centrifuga-se separando os eritrócitos do plasma (contendo os leucócitos e plaquetas), resultando assim um plasma rico em plaquetas. Uma segunda centrifugação é realizada descartando os eritrócitos, obtendo o L-PRP (Diab, Ibrahim, & Abdallah, 2023).

Fibrina Rica em Plaquetas (PRF)

A fibrina rica em plaquetas (PRF) trata-se de uma matriz de fibrina autógena que contém plaquetas e leucócitos, libertando fatores de crescimento de forma prolongada. A PRF promove uma cicatrização prolongada e eficaz, facilitando a regeneração óssea e tecidual. É utilizada em cirurgias de regeneração óssea guiada, tratamento de defeitos periodontais, aumento de rebordo e para melhorar a osteointegração de implantes dentários. A eficácia da PRF pode variar, dependendo do método de preparação e da qualidade do PRF obtido (Dohan Ehrenfest et al., 2009).

Semelhante ao PRP, para o PRF é necessária a recolha de sangue do paciente antes da cirurgia, mas sem anticoagulantes e é centrifugada, tendo como resultado um coagulo de fibrina rico em plaquetas (Diab, Ibrahim, & Abdallah, 2023).

A seleção adequada dos materiais cirurgia de regenerativa é fundamental para o sucesso dos procedimentos, bem como a combinação de diferentes abordagens pode potencializar os resultados clínicos e a satisfação do paciente. Além disso, a padronização dos protocolos de preparação e aplicação é essencial para garantir resultados consistentes e eficazes.

2.5. Técnicas cirúrgicas de regeneração óssea

Os procedimentos cirurgicos com enxertos ósseos como regeneração óssea guiada (ROG) e técnicas de levantamento de seio maxilar devem considerar as especificidades anatómicas de cada paciente, de modo a garantir um resultado favoravel. A utilização de materiais biocompatíveis, especialmente membranas reabsorvíveis e enxertos ósseos autógenos, é comum para promover a formação de novo osso e proporcionar uma base estável para os implantes.

2.5.1. Cirurgia de Elevação do Seio Maxilar

Existem duas abordagens principais para a cirurgia de elevação do seio maxilar: a abordagem de janela lateral e a abordagem transcrestal.

Abordagem de Janela Lateral

A abordagem de janela lateral, também conhecida por técnica de janela lateral, é a técnica mais comum e amplamente utilizada para elevação do seio maxilar.

Esta técnica começa por expor o osso maxilar de forma a proporcionar uma visão clara da parede lateral do seio maxilar, como se pode observar na Figura 8 – A, B e C (Buser et al., 2017). É criada uma "janela" óssea na parede lateral do seio maxilar, que se verifica na Figura 8 – D e E, que permite acesso direto ao interior do seio maxilar, através da utilização de instrumentos cirúrgicos específicos (Jensen & Terheyden, 2009).

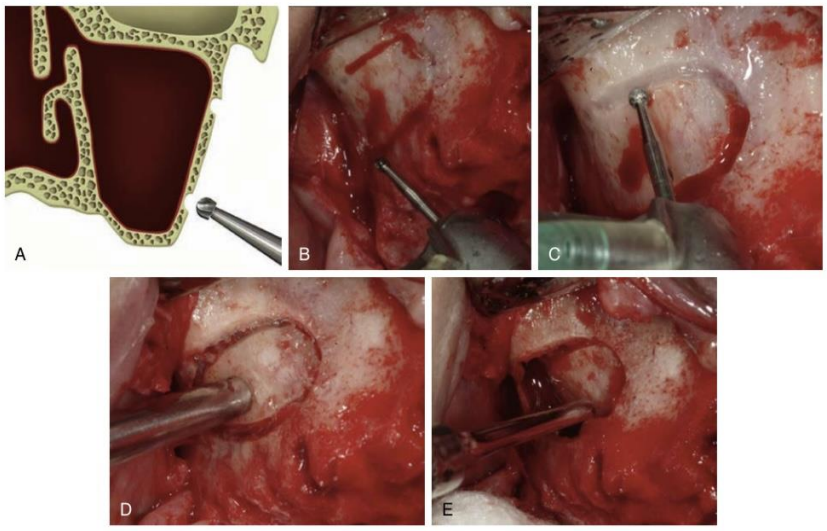

Figura 8. Acesso ao seio maxilar: Osteotomia da janela óssea - A, B e C; Janela óssea livre - D e E (Adaptado de Misch, 2014).

A membrana sinusal, também conhecida por membrana de *Schneider*, é cuidadosamente descolada e elevada (Figura 9). Este passo é crucial e requer habilidade para evitar perfurações na membrana, o que pode complicar o procedimento (Jensen & Terheyden, 2009).

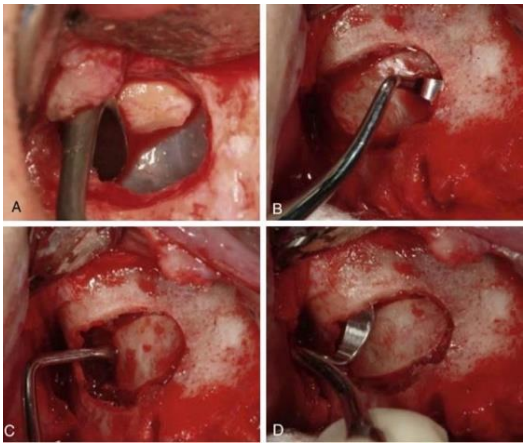

Figura 9. Descolamento da membrana do seio maxilar: Descolamento da Parede Inferior - A, Parede Anterior - B, Parede Posterior - C, Parede Superior - D (Adaptado de Misch, 2014).

O espaço criado abaixo da membrana elevada é, então preenchido com material de enxerto ósseo (Figura 10) e posteriormente, coberto com uma membrana de barreira para estabilizar o enxerto (Machtei, 2001).

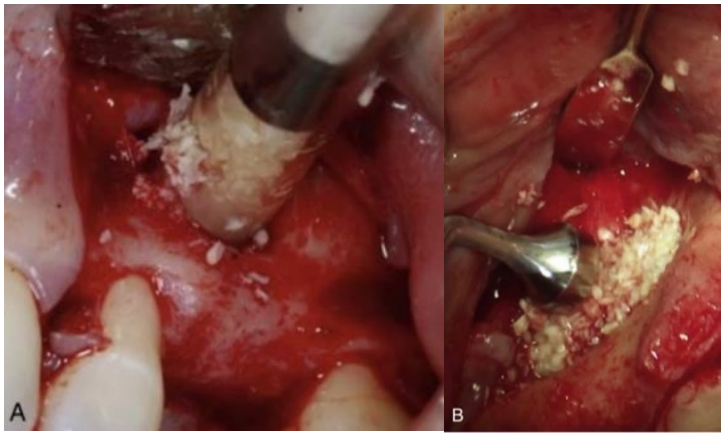

Figura 10. Colocação de enxerto: Inserção do enxerto(A); Compactação do enxerto (B), Adaptado de (Misch, 2014).

Esta abordagem é considerada uma vantagem, dado que permite um aumento significativo do volume ósseo, sendo especialmente útil em casos de grande atrofia óssea (Buser et al., 2017) e proporciona uma visualização direta da membrana sinusal, permitindo um controlo mais preciso do procedimento (Jensen & Terheyden, 2009).

Por outro lado, apresenta como desvantagens: ser um procedimento mais invasivo, que pode causar maior desconforto e edema no pós-operatório (Machtei, 2001), uma vez que o tempo de recuperação é geralmente mais longo antes da colocação dos implantes (Buser et al., 2017). Por conseguinte um risco maior de complicações, como a perfuração da membrana sinusal, infeção ou deslocamento do enxerto ósseo (Jensen & Terheyden, 2009).

Abordagem Transcrestal

A abordagem transcrestal ou elevação sinusal interna é uma técnica menos invasiva comparada à abordagem de janela lateral.

Inicialmente é realizada uma pequena incisão na mucosa para acessar a crista óssea da maxila (Jensen & Terheyden, 2009). E posteriormente uma perfuração na crista alveoral, mas sem perfurar o osso por completo. Por fim o remanescente do osso é, então, fraturado e, de seguida, a membrana sinusal é elevada e o espaço é preenchido com material de enxerto ósseo (Buser et al., 2017).

Os implantes podem ser colocados simultaneamente ou após o período de cicatrização, dependendo da estabilidade inicial e da qualidade do osso (Machtei, 2001).

Esta técnica, apesar de ser menos invasiva e apresentar um pós-operatório com menor desconforto, apresenta limitações, quanto à visualização (Jensen & Terheyden, 2009; Machtei, 2001).

A cirurgia de elevação do seio maxilar apresenta algumas contra-indicações como doenças sistémicas não controladas (diabetes ou doenças cardiovasculares), um histórico de sinusite crónica ou infeções recorrentes nos seios maxilares (Buser et al., 2017; Jensen & Terheyden, 2009), fumadores, pacientes com má higiene oral apresentam um risco aumentado de falhas no enxerto e na osteointegração do implante (Machtei, 2001).

A técnica de elevação do seio maxilar trata-se um procedimento cirúrgico complexo que oferece uma solução eficaz para pacientes com atrofia óssea na maxila posterior, permitindo a colocação de implantes dentários e a reabilitação protética. A escolha da técnica adequada e a personalização do procedimento de acordo com as necessidades específicas do paciente são cruciais para o sucesso do tratamento. Os avanços tecnológicos e inovações

contínuas na cirurgia oral e maxilofacial contribuem para melhorar ainda mais os resultados clínicos e a experiência do paciente.

Complicações da Cirurgia de Elevação do Seio Maxilar

Apesar dos benefícios significativos da elevação do seio maxilar, como qualquer procedimento cirúrgico, existem riscos de complicações, estas podem variar em gravidade e impacto no resultado do tratamento.

A perfuração da membrana sinusal é uma das complicações mais comuns e significativas na elevação do seio maxilar e pode ocorrer devido a uma manipulação inadequada da membrana ou ao uso de instrumentos cirúrgicos inadequados. A perfuração pode levar à comunicação entre o seio maxilar e a cavidade oral, aumentando o risco de infecção e comprometendo a estabilidade do enxerto ósseo (Jensen & Terheyden, 2009).

A utilização de instrumentos especializados e técnicas cirúrgicas cuidadosas pode ajudar a prevenir a perfuração. Caso essa ocorra, a membrana pode ser reparada com materiais de sutura ou colas biológicas e a cirurgia pode ser adiada para promover a cicatrização (Machtei, 2001).

Neste sentido, um processo infecioso consiste numa complicação séria que pode comprometer o sucesso do enxerto e do implante, podendo ser causada por contaminação bacteriana durante a cirurgia ou no pós-operatório, devido à má higiene oral ou cuidados inadequados da ferida cirúrgica.

Esta complicação pode levar à falha do enxerto, perda óssea e necessidade de remoção do implante (Buser et al., 2017). Desta forma, para pevenir é necessária uma higiene oral adequada no pós-operatório é essencial para prevenir infecções.

O deslocamento do enxerto ósseo pode ocorrer se o material de enxerto não estiver adequadamente estabilizado, podendo ser causado por uma movimentação excessiva ou falta de suporte adequado do enxerto, levando à falha do enxerto e necessidade de repetição do procedimento (Machtei, 2001).

A sinusite é considerada uma inflamação dos seios maxilares que pode ocorrer após a cirurgia de elevação do seio maxilar, e pode ser desencadeada pela manipulação cirúrgica ou pela presença de materiais estranhos no seio maxilar.

A profilaxia com antibióticos e anti-inflamatórios pode auxiliar a prevenir a sinusite. Em caso de infecção, pode ser necessário o tratamento com antibióticos e descongestionantes (Machtei, 2001).

2.5.2. Técnica de Khoury

A técnica de Khoury consiste num método de enxerto ósseo utilizado para reconstruir defeitos ósseos na maxila ou mandíbula, em casos de insuficiência óssea significativa, desenvolvida pelo Dr. Fouad Khoury, esta técnica é reconhecida pela sua eficácia na regeneração óssea e é considerada um dos métodos mais sofisticados e previsíveis na cirurgia de enxerto ósseo.

A técnica de Khoury envolve o uso de blocos de osso autógeno com o intuito de criar uma estrutura que suporta e proteger o enxerto ósseo particulado. Este método é especialmente eficaz para defeitos ósseos verticais e horizontais, onde há necessidade de um aumento significativo de volume ósseo para a colocação de implantes dentários.

Os pequenos blocos de osso autógeno são retirados de áreas doadoras intraorais, geralmente da região da mandíbula, como o ramo ou o mento. Este osso é preferido pela sua alta densidade e excelente capacidade de osteointegração (Khoury & Hanser, 2015).

O local recetor é preparado, removendo-se qualquer tecido fibroso e criando uma superfície óssea sangrante. Em seguida, os blocos ósseos são fixados ao osso recetor com parafusos de titânio (Figura 9), formando "paredes" que delimitam o espaço a ser preenchido com enxerto ósseo particulado (Khoury & Hanser, 2015).

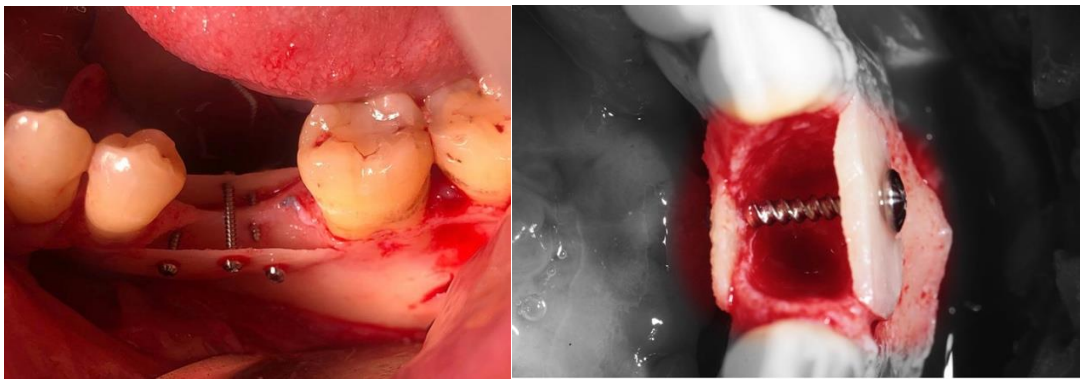

Figura 11. Técnica de Khoury em zona Posterior e Anterior. (Dental Innovation, 2024).

O enxerto é coberto com uma membrana reabsorvível para proteger a área e promover a regeneração óssea. A membrana ajuda a manter o enxerto no lugar e impede a invasão de tecidos moles que poderiam comprometer a osteogénese (Khoury & Hanser, 2015).

A técnica de Khoury é indicada para áreas com insuficiência óssea significativa, e é particularmente eficaz na reconstrução de defeitos ósseos tanto verticais como horizontais (Khoury & Hanser, 2015).

A técnica apresenta múltiplas vantagens significativas que contribuem para sua ampla aceitação e eficácia. Desde o uso de osso autógeno que é altamente biocompatível, a propriedades osteogénicas, sendo o *gold-standart* em enxertos ósseos. Este tipo de osso promove uma integração rápida e eficaz com o osso receptor.

Desta forma permite a reconstrução de grandes defeitos ósseos com alta previsibilidade de resultados, proporcionando uma base sólida para a colocação de implantes dentários. A fixação dos blocos ósseos com parafusos de titânio garante a estabilidade do enxerto durante o período de cicatrização, prevenindo deslocamentos e favorecendo a osteointegração (Khoury & Hanser, 2015).

Apesar das numerosas vantagens, a técnica de Khoury também apresenta algumas desvantagens e desafios, como o facto do procedimento ser invasivo e a necessidade de colheita de osso autógeno que requer um segundo local cirúrgico, aumentando a morbidade do paciente e o tempo de recuperação.

Por conseguinte, esta técnica requer habilidades cirúrgicas e experiência significativa do cirurgião para garantir resultados ótimos. A manipulação e fixação precisas dos blocos ósseos são cruciais para o sucesso do procedimento.

O tempo de cicatrização necessário para a integração completa do enxerto pode ser relativamente longo, geralmente entre quatro a seis meses antes da colocação dos implantes dentários (Khoury & Hanser, 2015).

A técnica de Khoury representa um avanço significativo na cirurgia de enxerto ósseo, proporcionando uma solução eficaz para a reconstrução de defeitos ósseos complexos e facilitando a colocação de implantes dentários em áreas de insuficiência óssea. A escolha da técnica adequada e a personalização do procedimento de acordo com as necessidades específicas do paciente são fundamentais para o sucesso do tratamento. A técnica de Khoury

continua a ser uma das abordagens mais confiáveis e previsíveis na regeneração óssea, graças à sua base científica robusta e aos resultados clínicos comprovados.

2.5.3. Técnica de *Split Crest*

A técnica de *Split Crest* é um procedimento cirúrgico utilizado para expansão da crista alveolar, permitindo a colocação de implantes dentários em áreas onde a largura óssea é insuficiente. Este método é especialmente valioso em situações onde a atrofia óssea impede a utilização de implantes convencionais sem procedimentos adicionais de aumento ósseo. Consiste numa abordagem menos invasiva em comparação com outras técnicas de enxerto ósseo, proporcionando uma solução eficaz para a preparação do leito implantar.

Esta técnica envolve a divisão controlada da crista alveolar, seguida da expansão dos segmentos ósseos para criar espaço suficiente para a inserção de implantes; Este procedimento pode ser realizado, utilizando instrumentos cirúrgicos convencionais, como micro-serras e brocas ou com dispositivos piezoelétricos, que oferecem vantagens adicionais, em termos de precisão e preservação dos tecidos moles.

Uma incisão é realizada na mucosa ao longo da crista alveolar para expor o osso subjacente. A dissecação cuidadosa dos tecidos moles minimiza o trauma e facilita a manipulação dos segmentos ósseos. Esta deve ser suficientemente extensa para permitir uma boa visibilidade e acesso à área de trabalho (Mulliken et al., 1999).

Utilizando uma micro-serra ou broca, realiza-se um corte longitudinal preciso ao longo da crista alveolar, dividindo-a em duas partes. Este corte é realizado de forma controlada para garantir a integridade dos segmentos ósseos. Em alguns casos, os cortes verticais adicionais podem ser realizados em cada extremidade do corte longitudinal para facilitar a expansão (Simion et al., 1992).

Ferramentas específicas, como osteótomos ou expansores ósseos, são utilizadas para separar lentamente as duas partes da crista alveolar, criando o espaço necessário para os implantes dentários (Figura 12). A expansão é realizada de forma gradual para evitar fraturas e garantir a estabilidade óssea. Este processo pode ser facilitado pela utilização de dispositivos piezoelétricos, que permitem uma separação mais precisa e controlada dos segmentos ósseos (Vercellotti et al., 2005).

Os implantes dentários são implantados no espaço expandido criado pela técnica de *Split Crest.* A estabilidade primária dos implantes é verificada, e, se necessário, enxertos ósseos particulados podem ser adicionados para melhorar a estabilidade e a integração (Simion et al., 1992).

Figura 12 – Técnica de Split Crest: Expansão do rebordo ósseo e posterior colocação de implantes (Chiapasco & Casentini, 2018).

A técnica de *Split Crest* é uma abordagem eficaz para a expansão da crista alveolar, permitindo a colocação de implantes dentários em áreas com largura óssea insuficiente. A combinação desta técnica com a sonicação piezoelétrica oferece vantagens adicionais em termos de precisão e preservação dos tecidos moles, melhorando os resultados clínicos e a experiência do paciente.

A escolha da abordagem deve ser feita com base na avaliação individual do paciente, levando em consideração a anatomia óssea e as necessidades específicas do tratamento. O sucesso do procedimento depende de uma execução técnica cuidadosa e de um acompanhamento pós-operatório rigoroso, garantindo resultados previsíveis e satisfatórios.

2.5.4. Distração Osteogénica

A distração osteogénica é uma técnica cirúrgica inovadora e eficaz utilizada para promover o crescimento ósseo em áreas onde há necessidade de aumentar a altura ou largura óssea. Este procedimento é aplicado, quer na cirurgia maxilofacial quer na medicina dentária para preparar o leito ósseo para a colocação de implantes. esta oferece uma alternativa viável, especialmente em casos de defeitos ósseos severos ou extensa atrofia óssea.

Desta forma, a distração envolve a criação de uma osteotomia (Figura 13 - A), seguida da instalação de um dispositivo de distração (Figura 13 - B) que, quando ativado gradualmente (Figura 13 - C), separa lentamente os segmentos ósseos. Este movimento controlado estimula a formação de novo osso no espaço criado. O processo é meticulosamente planeado e executado, com o intuito de garantir a formação de osso novo de alta qualidade e adequado para suportar implantes dentários.

É realizada uma osteotomia precisa, permitindo a separação controlada dos segmentos ósseos enquanto preserva a viabilidade do osso e a sua capacidade de formar novo tecido, e garantindo que os segmentos ósseos possam ser movimentados com a ativação do dispositivo de distração (Ilizarov, 1989).

O dispositivo de distração, que pode ser interno ou externo, é fixado aos segmentos ósseos, sendo que os dispositivos internos são frequentemente preferidos na cavidade oral, devido à sua menor visibilidade e maior conforto para o paciente (Chin & Toth, 1996).

Após a osteotomia, existe um período de latência de aproximadamente cinco a sete dias, durante o qual o dispositivo de distração não é ativado. Este período permite a formação inicial do calo ósseo, que é crucial para o sucesso da distração subsequente. O calo ósseo fornece a estrutura necessária para a formação de novo osso durante a fase de distração (Ilizarov, 1989).

O dispositivo de distração é ativado progressivamente (Figura 13 - D), geralmente à taxa de 1 mm por dia, separando os segmentos ósseos de forma controlada. Este movimento gradual origina um espaço no qual o novo osso se pode formar. A ativação deve ser monitorizada regularmente, de modo a garantir que a distração ocorra de maneira uniforme e que os segmentos ósseos permaneçam alinhados corretamente (Chin & Toth, 1996).

Durante a fase de distração, o espaço criado pela separação dos segmentos ósseos é preenchido por novo osso. Este processo de osteogénese é estimulado pela tensão mecânica

aplicada pelo dispositivo de distração, que promove a proliferação e diferenciação das células osteogénicas. A formação de novo osso (Figura 13 - E) é acompanhada de vascularização, o que é essencial para a viabilidade e a integração do osso (Ilizarov, 1989).

Após atingir a dimensão óssea desejada, o dispositivo de distração é mantido no lugar durante um período de consolidação, geralmente de 3 a 6 meses. Durante este tempo, o osso recém-formado mineraliza-se e torna-se sólido e estável. A fase de consolidação é crucial para garantir que o osso novo tenha a densidade e a resistência necessárias para suportar a carga dos implantes dentários (Chin & Toth, 1996).

A distração osteogénica tem como principal vantagem a promoção de formação de novo osso no local da distração, utilizando a capacidade natural do corpo de regenerar tecido ósseo. Este método permite a formação de osso vascularizado e biologicamente integrado, o que é essencial para a viabilidade a longo prazo (Ilizarov, 1989).

Este procedimento é particularmente útil na maxila posterior e na mandíbula anterior, onde a perda óssea vertical pode ser significativa, sendo uma solução viável para defeitos ósseos verticais significativos e atrofia óssea severa (Chin & Toth, 1996).

Contudo é uma técnica complexa onde o sucesso do procedimento depende da precisão com que a osteotomia é realizada e da capacidade do cirurgião para monitorizar e ajustar o dispositivo de distração conforme necessário (Chin & Toth, 1996).

O processo de distração e consolidação pode ser longo, podendo durar vários meses, exigindo um compromisso significativo por parte do paciente em termos de tempo e cuidados pós-operatórios (Ilizarov, 1989).

As complicações podem incluir infecção, falha do dispositivo de distração, reabsorção óssea inadequada, e dificuldade na consolidação óssea. A monitorização cuidadosa e a atuação precoce das complicações são essenciais para o sucesso do tratamento (Chin & Toth, 1996).

A distração osteogénica é uma técnica poderosa e eficaz para a reconstrução de defeitos ósseos e o aumento da altura e largura do osso alveolar, proporcionando uma base estável para a colocação de implantes dentários. Embora a técnica seja complexa e exija um planeamento e execução cuidadosos, os resultados podem ser altamente satisfatórios, com formação de osso novo e estável.

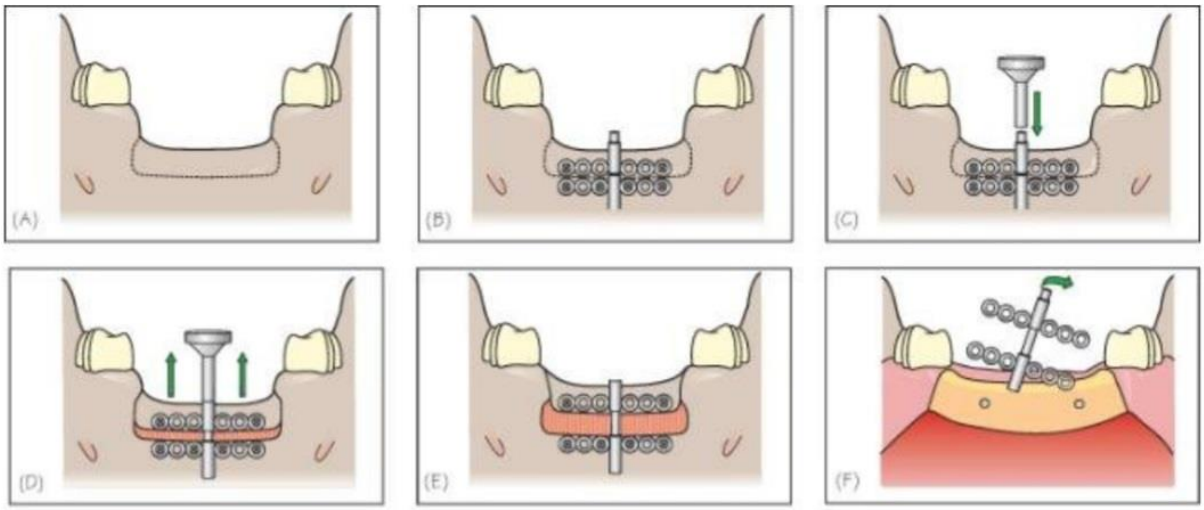

Figura 13. Imagem representativa da Distração Osteogénica: Osteotomia (A); Colocação do dispositivo de distração (B); Inserção do mecanismo de ativação (C); Ativação do dispositivo de distração osteogénica (D); Formação de novo osso (E); Remoção do dispositivo de distração (F) adaptado de (Hatefi, Hatefi, & Etemadi, 2024).

2.5.5. Elevação do Pavimento das Fossas Nasais

A elevação do pavimento das fossas nasais é uma técnica cirúrgica destinada a promover a regeneração óssea na região anterior da maxila, preparando o local para a colocação de implantes dentários. Esta técnica é particularmente útil em pacientes que apresentam atrofia óssea na maxila anterior, onde a altura óssea é insuficiente para suportar implantes dentários de forma segura. A técnica envolve a criação de um espaço subantral e o preenchimento desse espaço com material de enxerto ósseo, promovendo a formação de novo osso e aumentando a altura do osso alveolar (Figura 14).

Uma janela óssea é criada na parede anterior da fossa nasal utilizando brocas de alta precisão ou dispositivos piezoelétricos. Esta janela permite o acesso ao pavimento das fossas nasais e facilita a elevação da membrana mucosa nasal.

O espaço criado pela elevação da membrana mucosa nasal é preenchido com material de enxerto ósseo autógeno, alógeno, xenógeno ou sintético. O enxerto ósseo promove a formação de novo osso, aumentando a altura do osso alveolar (Jensen & Terheyden, 2009).

A elevação do pavimento das fossas nasais permite um aumento significativo da altura óssea na maxila anterior, criando uma base sólida para a colocação de implantes. Este aumento é essencial para pacientes com atrofia óssea severa, onde a altura óssea residual é insuficiente (Jensen & Terheyden, 2009).

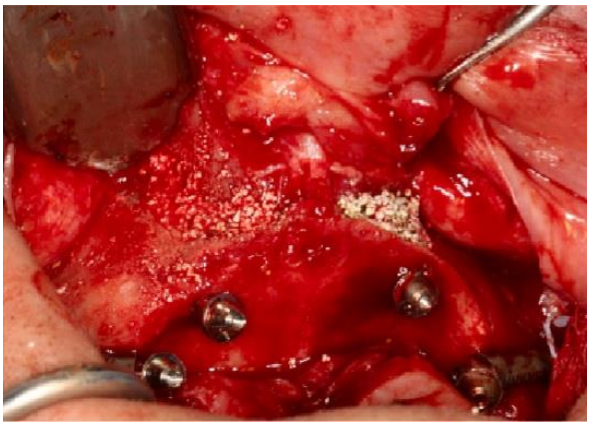

Figura 14. Elevação do Pavimento das fossas nasais e inserção de material de enxerto, após colocação de implantes transnasais (Almeida, Cacciacane, & Arcazas Junior, 2021).

Em comparação com outras técnicas de aumento ósseo, a elevação do pavimento das fossas nasais é menos invasiva e apresenta menor risco de complicações. O procedimento é realizado de forma controlada e precisa, minimizando o trauma cirúrgico (Garcia et al., 2018).

Esta técnica é ideal para pacientes que apresentam perda óssea significativa na região anterior da maxila, onde a altura óssea é insuficiente para suportar implantes (Jensen & Terheyden, 2009).

A elevação do pavimento das fossas nasais oferece várias vantagens para os pacientes, incluindo menor tempo de recuperação e menos complicações pós-operatórias. A técnica é particularmente útil em situações em que a altura óssea é insuficiente para suportar implantes dentários, proporcionando uma solução eficaz e menos invasiva em comparação com outras técnicas de aumento ósseo.

No entanto, é essencial que o procedimento seja realizado por cirurgiões experientes e bem treinados para garantir os melhores resultados possíveis. O planeamento meticuloso e a execução precisa são cruciais para o sucesso da elevação do pavimento das fossas nasais e a estabilidade a longo prazo dos implantes dentários (Garcia et al., 2018).

Apesar das suas vantagens, a técnica de elevação do pavimento das fossas nasais não está isenta de desvantagens e potenciais complicações como de se desenvolver processos infeciosos se a membrana mucosa nasal for perfurada durante o procedimento (Jensen & Terheyden, 2009).

E embora seja menos invasiva do que outras técnicas, a elevação do pavimento das fossas nasais pode causar desconforto pós-operatório, incluindo dor e edema. A gestão adequada da dor e o acompanhamento pós-operatório são essenciais para garantir a recuperação confortável do paciente (Garcia et al., 2018).

A técnica pode ter limitações na quantidade de regeneração óssea que pode ser alcançada de forma segura e eficaz. Em casos de atrofia óssea severa, pode ser necessário combinar a elevação do pavimento das fossas nasais com outras técnicas de aumento ósseo para alcançar os resultados desejados (Jensen & Terheyden, 2009).

A elevação do pavimento das fossas nasais é uma técnica cirúrgica inovadora e eficaz para a preparação do leito ósseo e a melhoria da altura e qualidade do osso alveolar na maxila anterior, proporcionando uma base sólida para a colocação de implantes dentários. A técnica oferece várias vantagens, incluindo uma abordagem menos invasiva, preservação da estrutura óssea existente, estímulo à formação óssea e redução da necessidade de enxertos ósseos. No entanto, a técnica exige habilidade cirúrgica e um planeamento meticuloso para garantir o sucesso e minimizar as complicações.

2.6. Alternativas às Cirurgias de Regeneração Óssea para Colocação de Implantes

A cirurgia para propósitos de regeneração óssea é um componente importante na implantologia, especialmente para pacientes que apresentam atrofia óssea significativa. No entanto, existem várias alternativas às cirurgias tradicionais de regeneração óssea que podem ser utilizadas de acordo com as necessidades individuais dos pacientes. Estas alternativas incluem implantes zigomáticos e transzigomáticos, pterigoideos, subperiosteos, curvos, curtos e extra curtos, implantes de plataforma reduzida e ampla, basais e bicorticais, intraseptais, personalizados, técnicas de compressão, *All-on-Four*, e implantes de superfície bioativa.

2.6.1. Implantes Zigomáticos e Transzigomáticos

Os implantes zigomáticos foram desenvolvidos como uma solução para pacientes com atrofia severa da maxila, falha de enxertos ósseos anteriores e onde a colocação de implantes

convencionais é inviável (Figura 15). Estes implantes são ancorados no osso zigomático, proporcionando um suporte robusto para próteses dentárias (Brånemark et al., 2004; Chrcanovic et al., 2010).

Figura 15. Implantes zigomáticos e transnasais.

Estes são contraindicados para pacientes com sinusite crônica ativa, doenças sistêmicas não controladas e doenças autoimunes, e falta de volume ósseo adequado no zigoma (Aparicio et al., 2011; Pérez et al., 2022).

Os implantes zigomáticos evitam assim a necessidade de enxertos ósseos complexos, permitem reabilitação imediata com prótese fixa e têm alta taxa de sucesso quando realizados por profissionais experientes (Chow et al., 2010; Chrcanovic et al., 2010).

Esta técnica é complexa e exigente, necessitando de habilidade cirurgica especializada. Existe risco de complicações sinusais e infeções, o que requer um acompanhamento rigoroso (Aparicio et al., 2011).

2.6.2. Implantes Pterigóideos

Os implantes pterigóideos são indicados para pacientes com deficiência óssea severa na região posterior da maxila (Figura 16). Ancoram-se no osso pterigoide, evitando a necessidade de enxertos ósseos.

Estes implantes ancoram-se no osso pterigoide, proporcionando suporte estável para próteses em regiões com deficiência óssea (Balshi et al., 1999). Estão indicados para pacientes com deficiência óssea severa na região posterior da maxila e para evitar elevação do seio maxilar (Chrcanovic et al., 2016).

Evita a necessidade de enxertos ósseos, oferece boa estabilidade inicial devido ao osso denso e é uma alternativa viável para maxilas atróficas (Chrcanovic et al., 2016).

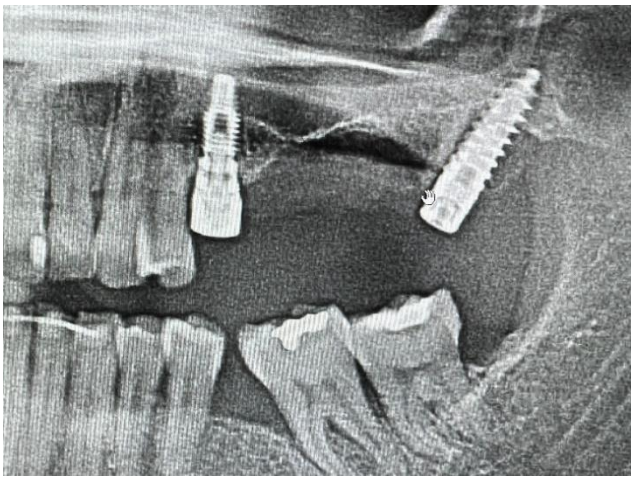

Figura 16. Implante Pterigoideo.

2.6.3. Implantes Transinusais

Os implantes transsinuais surgem como uma alternativa à utilização de quatro implantes zigomáticos; estes implantes são particularmente indicados quando o volume ósseo maxilar é insuficiente para a colocação de implantes convencionais ou zigomáticos em número suficiente.

Esta técnica permite evitar a necessidade de colocar múltiplos implantes zigomáticos, que apresentam maiores riscos cirúrgicos, sendo uma opção mais previsível em casos onde há limitações ósseas no osso zigomático.

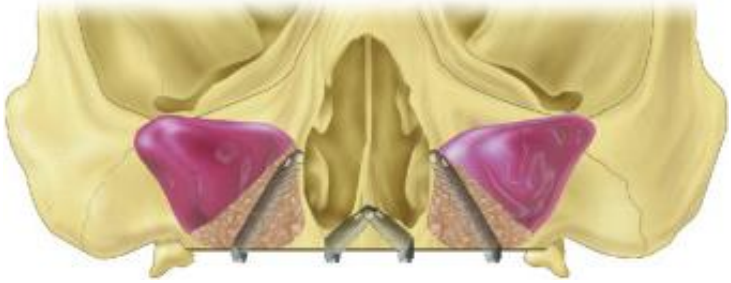

.

Figura 17. Implantes Transsinusais, adaptado de (Jensen, Adams, & Gregory, 2022)

2.6.4. Implantes Transnasais

A principal vantagem dos implantes transnasais (Figura 18) é a sua capacidade de ancoragem no processo frontal da maxila, desde que haja volume ósseo suficiente (mínimo de 3 mm).

A técnica tem algumas contraindicações, como a presença de cavidades nasais muito largas ou desvios significativos do septo nasal, que podem dificultar a colocação dos implantes ou interferir na função respiratória. Complicações como parestesia transitória na asa do nariz e dificuldade respiratória em pacientes com desvio do septo nasal foram relatadas, mas tendem a melhorar com o tempo.

Os implantes transnasais extra-longos constituem uma alternativa viável e segura para substituir um segundo implante zigomático em casos de atrofia severa da maxila, reduzindo os riscos cirúrgicos e proporcionando maior previsibilidade nos resultados (Almeida, Cacciacane, & Arcazas Junior, 2021).

Figura 18. Implantes Trasnasais (Almeida, Cacciacane, & Arcazas Junior, 2021).

2.6.5. Implantes Subperiosteos

Os implantes subperiosteos são moldados especificamente para se ajustarem à anatomia do paciente e posicionados sobre o osso (Figura 19), mas abaixo do periosteo (Misch, 2014).

Para pacientes com atrofia óssea severa, não requerendo um grande volume ósseo, onde os implantes endósseos não são viáveis, e falhas anteriores de múltiplos enxertos ósseos estes implantes são os mais indicados. Estão contraindicados para pacientes com doenças periodontais ativas, doenças sistêmicas não controladas e exposição a alto risco de infecção, e sendo o processo de moldagem e fabricação complexos e demorados, e pode ser menos estável que os implantes endósseos (Misch, 2014).

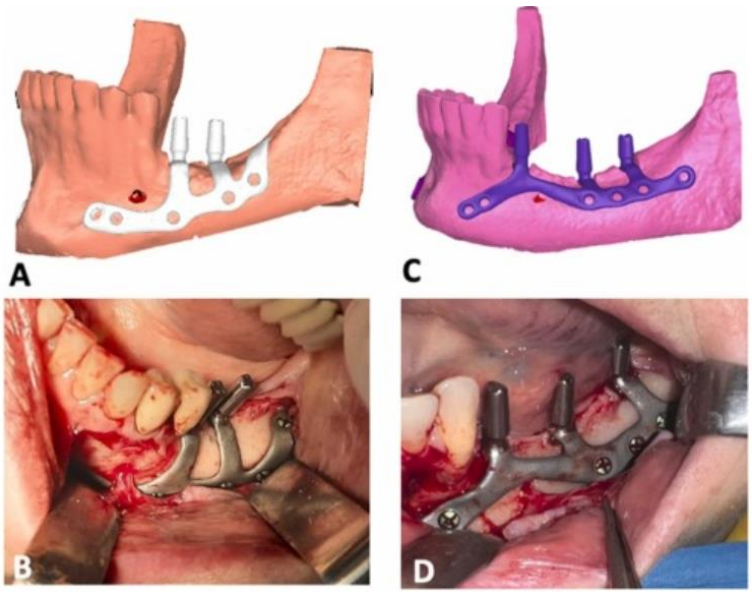

Figura 19. Planeamento digitar (A e C) e colocação de implante subperiosteos (B e D), adaptado de (Vaira et al., 2024).

2.6.6. Implantes Curtos e Extracurtos

Os implantes curtos (< 8mm) e extracurtos (≤ 6,5 mm) são utilizados em áreas com altura óssea limitada, evitando a necessidade de procedimentos de regeneração óssea, devido ao menor comprimento utilizados em áreas com altura óssea limitada.

Estão contraindicados para pacientes onde a necessidade de uma elevada carga mastigatória e falta de volume ósseo suficiente mesmo para implantes curtos.

Apesar de evitarem procedimentos de enxerto ósseo, menor tempo cirúrgico e menos invasivo que implantes longos, têm menor área de contato ósseo, podendo comprometer a estabilidade a longo prazo, especialmente em áreas de elevada carga (Misch, 2014).

2.6.7. Implantes de Plataforma Reduzida e Ampla

Os implantes de plataforma reduzida são utilizados em espaços interdentários limitados no sentido longitudinal, enquanto a plataforma ampla oferece maior suporte e estabilidade em áreas de maior carga mastigatória, em casos onde se prevê a colocação de um implante de menor comprimento (Misch, 2014).

2.6.8. Implantes Bicorticais

Os implantes bicorticais ancoram-se no osso cortical (Figura 20), proporcionando alta estabilidade mesmo em osso de baixa densidade (Scortecci et al., 2001).

Estão indicados para pacientes com osso alveolar de baixa densidade ou altura insuficiente e para maxilas e mandíbulas severamente atróficas (Misch, 2014).

Figura 20. Implante Bicortical (adaptado de Diotallevi et al., 2008).

2.6.9. Implantes Intraseptais

Implantes intraseptais são inseridos no septo ósseo dentro os alvéolos dentários, proporcionando estabilidade em osso fino.

Sendo contraindicado para pacientes com insuficiente densidade óssea no septo e necessidade de grande carga mastigatória, podendo levar a um potencial para deslocamento se não bem posicionado (Misch, 2014).

2.6.10. Implantes Personalizados

Implantes personalizados são fabricados sob medida para se ajustar à anatomia específica do paciente, utilizando tecnologias como o CAD/CAM.

Indicados para casos complexos com anatomia óssea irregular e falha em múltiplos implantes convencionais. As principais vantagens incluem um ajuste perfeito à anatomia do paciente, maior estabilidade e integração óssea, e solução personalizada para casos complexos. Contudo apresentam um alto custo, processo de fabricação demorado e necessidade de tecnologias e habilidades para planeamento e execução (Misch, 2014).

2.6.11. *All-on-Four*

A técnica de *All-on-Four* (Figura 21) é uma técnica onde quatro implantes são estrategicamente posicionados para suportar uma prótese total fixa (Malo et al., 2003).

Estão indicados para pacientes edêntulos ou com dentição terminal e maxila ou mandíbula com atrofia moderada, onde é necessário um menor número de implantes necessários, reabilitação imediata com prótese fixa, e menor custo e tempo de tratamento em comparação com técnicas que requerem mais implantes e enxertos ósseos (Misch, 2014).

Estão contraindicados para pacientes com insuficiente volume ósseo para suporte dos implantes e doenças sistêmicas não controladas, este protocolo apresenta alta dependência de estabilidade inicial entre os implantes, aumentando o risco de falha de toda a prótese se um implante falhar, e pode não ser adequado para todas as situações anatómicas (Malo et al., 2003).

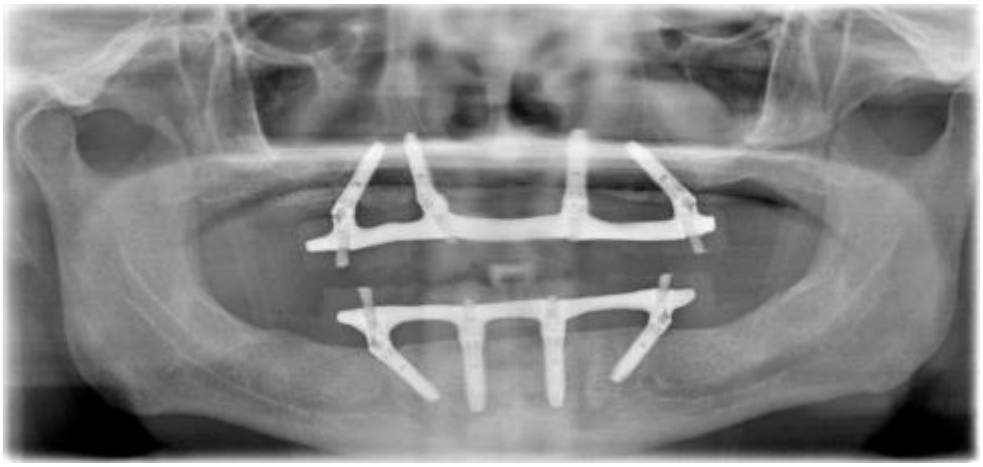

Figura 21. Técnica de All-on-Four (Maló et al., 2012).

As alternativas às cirurgias de regeneração óssea para colocação de implantes dentários oferecem uma gama de opções para atender às diversas necessidades clínicas dos pacientes. A escolha da técnica adequada depende de uma avaliação cuidadosa da condição óssea, da saúde geral do paciente e dos objetivos do tratamento. Cada técnica tem suas vantagens e desvantagens, e o sucesso a longo prazo depende de um planeamento meticuloso

3. Conclusão

A cirurgia oral regenerativa tem evoluído como uma solução essencial para tratar pacientes com perda óssea severa, permitindo a reabilitação oral, em casos que anteriormente seriam considerados inaptos para a colocação de implantes dentários. Este trabalho explorou diversas técnicas de regeneração óssea, incluindo a elevação do seio maxilar e o aumento do rebordo alveolar, que demonstram ser eficazes na criação de uma base óssea adequada para a inserção de implantes. Os benefícios destas técnicas incluem a possibilidade de reabilitação para pacientes com atrofia óssea, proporcionando maior estabilidade a longo prazo e uma recuperação estética e funcional da cavidade oral.

Apesar das vantagens, as cirurgias regenerativas apresentam, também, desafios, como: o longo tempo de recuperação e a necessidade de uma grande habilidade cirúrgica, de modo a minimizar complicações - infeções e falhas no enxerto. Os estudos futuros devem-se centrar na otimização destas técnicas, com vista à redução do tempo de recuperação e à melhoria da previsibilidade dos resultados, dando particular atenção à personalização dos tratamentos de acordo com as necessidades e condições de cada paciente.

Adicionalmente, os avanços tecnológicos como: a utilização de proteínas morfogenéticas ósseas e de superfícies bioativas nos implantes revelam-se promissores para o futuro, uma vez que aceleram a regeneração óssea e melhoram a integração dos enxertos. Contudo, estes avanços ainda enfrentam desafios relacionados com o elevado custo e a variabilidade nos resultados clínicos.

Em suma, a cirurgia regenerativa desempenha um papel crucial na restauração da saúde oral em pacientes com perda óssea significativa. O desenvolvimento contínuo de técnicas e materiais, aliado a um planeamento cirúrgico meticuloso é fundamental para maximizar os benefícios e garantir resultados clínicos seguros e satisfatórios.

4. Referências Bibliográficas

Agarwal, R., & García, A. J. (2015). Biomaterial strategies for engineering implants for enhanced osseointegration and bone repair. Advanced drug delivery reviews, 94, 53–62. https://doi.org/10.1016/j.addr.2015.03.013

Al-Ekrish, A., Widmann, G., & Alfadda, S. (2018). Revised, Computed Tomography– Based Lekholm and Zarb Jawbone Quality Classification. The International Journal of Prosthodontics, 31(4), 342–345. https://doi.org/10.11607/ijp.5714

Almeida, P. H. T., Cacciacane, S. H., & Arcazas Junior, A. (2021). Extra-long transnasal implants as alternative for Quad Zygoma: Case report. *Annals of medicine and surgery (2012)*, *68*, 102635. https://doi.org/10.1016/j.amsu.2021.102635

Aparicio, C., Ouazzani, W., Garcia, R., Rodriguez, X., & Panades, G. (2011). Immediate/early loading of zygomatic implants: Clinical experiences after 2 to 5 years of follow-up. *The International Journal of Oral & Maxillofacial Implants, 26*(2), 366-380.

Araujo, M. G., & Lindhe, J. (2009). Ridge alterations following tooth extraction with and without flap elevation: An experimental study in the dog. *Clinical Oral Implants Research, 20*(6), 545–549. https://doi.org/10.1111/j.1600-0501.2008.01703.x

Balshi, T. J., & Wolfinger, G. J. (1999). Analysis of 800 Branemark system implants following the All-on-Four protocol. *Journal of Prosthodontics, 8*(4), 252-257.

Brånemark, P. I., Zarb, G. A., Albrektsson, T., & Tjellström, A. (2004). *Tissue-integrated prostheses: Osseointegration in clinical dentistry*. Quintessence Publishing Co. Inc. ISBN: 9780867151299

Buser, D., Chappuis, V., Bornstein, M. M., Wittneben, J. G., Frei, M., & Belser, U. C. (2017). Long-term stability of contour augmentation with early implant placement following single tooth extraction in the esthetic zone: A prospective, cross-sectional study in 41 patients with a 5-to 9-year follow-up. *Journal of Periodontology, 88*(3), 1517-1527. https://doi.org/10.1902/jop.2013.120635

Cardaropoli, D., Tamagnone, L., Roffredo, A., & Gaveglio, L. (2014). Relationship between the buccal bone plate thickness and the healing of post-extraction sockets with/without ridge

preservation. *International Journal of Periodontics & Restorative Dentistry, 34*(2), 211-217. https://doi.org/10.11607/prd.1885

Carreira, A. C., Lojudice, F. H., Halcsik, E., Navarro, R. D., Sogayar, M. C., & Granjeiro, J. M. (2014). Bone morphogenetic proteins: Structure, biological function and therapeutic applications. *Archives of Biochemistry and Biophysics, 561*, 64-73. https://doi.org/10.1016/j.abb.2014.07.011

Cawood, J. I., & Howell, R. A. (1988). A classification of the edentulous jaws. *International Journal of Oral and Maxillofacial Surgery, 17*(4), 232-236. https://doi.org/10.1016/S0901-5027(88)80047-X

Chiapasco, M., & Casentini, P. (2018). Horizontal bone-augmentation procedures in implant dentistry: Prosthetically guided regeneration. Periodontology 2000, 77(1), 213–240. https://doi.org/10.1111/prd.12219

Chiapasco, M., Casentini, P., & Zaniboni, M. (2009). Bone augmentation procedures in implant dentistry. *The International Journal of Oral & Maxillofacial Implants, 24*(Suppl), 237-259. https://pubmed.ncbi.nlm.nih.gov/19885448/

Chin, M., & Toth, B. A. (1996). Distraction osteogenesis in maxillofacial surgery using internal devices: Review of five cases. *Journal of Oral and Maxillofacial Surgery, 54*(1), 45-53. https://doi.org/10.1016/s0278-2391(96)90303-1

Chow, J., Hui, E., Lee, P. K., Li, W., & Law, H. N. (2010). Zygomatic implants – Protocol for immediate occlusal loading: A preliminary report. *Journal of Oral and Maxillofacial Surgery, 64*(5), 804-811.

Chrcanovic, B. R., Albrektsson, T., & Wennerberg, A. (2016). Survival and complications of zygomatic implants: An updated systematic review. *Journal of Oral and Maxillofacial Surgery*. https://doi.org/10.1016/j.joms.2016.06.166

Chrcanovic, B. R., Oliveira, D. R., & Custodio, A. L. (2010). Accuracy evaluation of computed tomography–derived stereolithographic surgical guides in zygomatic implant placement in human cadavers. *Journal of Oral Implantology, 36*(5), 345-355. https://doi.org/10.1563/aaid-joi-d-09-00074

Curso monográfico en técnica de khoury con pacientes - Dental Innovation Formación Cursos Odontologos Dentistas. (s.d.). Dental Innovation Formación Cursos Odontologos Dentistas. https://dentalinnovation.net/project/curso-monografico-en-tecnica-de-khoury-cirugias-con-pacientes/

Delloye, C., Cornu, O., Druez, V., & Barbier, O. (2007). Bone allografts: What they can offer and what they cannot. *Journal of Bone and Joint Surgery, 89*(5), 574-579. https://doi.org/10.1302/0301-620x.89b5.19039

Dental Innovation. (2024, July 11). *Curso Monográfico en Técnica de Khoury con Pacientes - Dental Innovation Formación Cursos Odontologos Dentistas*. Dental Innovation Formación Cursos Odontologos Dentistas. https://dentalinnovation.net/project/curso-monografico-en-tecnica-de-khoury-cirugias-con-pacientes/

Diab, N. A. F., Ibrahim, A. M., & Abdallah, A. M. (2023). Fluid Platelet-Rich Fibrin (PRF) Versus Platelet-Rich Plasma (PRP) in the Treatment of Atrophic Acne Scars: A Comparative Study. *Archives of dermatological research*, *315*(5), 1249–1255. https://doi.org/10.1007/s00403-022-02511-3

Diotallevi, P., Moglioni, E., Pezzuti, E., Boffa, L., Ferrante, G., Pasqualini, M., & Floris, P. (2008). Indirect post-implant lesions of the inferior alveolar nerve. Radiological and biomechanical findings. *ORAL & implantology*, *1*(2), 66–70 https://pubmed.ncbi.nlm.nih.gov/23285339/

Dohan Ehrenfest, D. M., Rasmusson, L., & Albrektsson, T. (2009). Classification of platelet concentrates: From pure platelet-rich plasma (P-PRP) to leucocyte-and platelet-rich fibrin (L-PRF). *Trends in Biotechnology, 27*(3), 158-167. https://doi.org/10.1016/j.tibtech.2008.11.009

Elgali, I., Omar, O., Dahlin, C., & Thomsen, P. (2017). Guided bone regeneration: Materials and biological mechanisms revisited. *European Journal of Oral Sciences, 125*(5), 315-337. https://doi.org/10.1111/eos.12364

Ferrus, J., Cecchinato, D., Pjetursson, E. B., Lang, N. P., & Lindhe, J. (2010). Factors influencing ridge alterations following immediate implant placement into extraction

sockets. *Clinical Oral Implants Research, 21*(1), 22-29. https://doi.org/10.1111/j.1600-0501.2009.01825.x

Garcia, J., Dodge, A., Luepke, P., Wang, H.-L., Kapila, Y., & Lin, G.-H. (2018). Effect of membrane exposure on guided bone regeneration: A systematic review and meta-analysis. *Clinical Oral Implants Research, 29*(3), 328-338. https://doi.org/10.1111/clr.13121

Hatefi, K., Hatefi, S., & Etemadi, M. (2024). Distraction osteogenesis in oral and maxillofacial reconstruction applications: Feasibility study of design and development of an automatic continuous distractor. *Majlesi Journal of Electrical Engineering, 12*(3).

Ilizarov, G. A. (1989). The principles of the Ilizarov method. *Bulletin of the Hospital for Joint Diseases Orthopaedic Institute, 49*(1), 1-11.

Jensen, O. T., Adams, M. W., & Gregory, N. (2022). Maxillary V-4: Four implant treatment for maxillary atrophy with dental implants fixed apically at the vomer-nasal crest, lateral pyriform rim, and zygoma for immediate function: Report on 44 patients followed from 1 to 3 years. *Journal of Oral Implantology*, 48(6), 510–516.

Jensen, S. S., & Terheyden, H. (2009). Bone augmentation procedures in localized defects in the alveolar ridge: Clinical results with different bone grafts and bone-substitute materials. *The International Journal of Oral & Maxillofacial Implants, 24*(Suppl), 218–236. https://pubmed.ncbi.nlm.nih.gov/19885447/

Khoury, F., & Hanser, T. (2015). Mandibular bone block harvesting from the retromolar region: A 10-year prospective clinical study. *International Journal of Oral and Maxillofacial Implants, 30*(3), 688-697. https://doi.org/10.11607/jomi.4117

Kim, H.-Y., Park, J.-H., Kim, J.-W., & Kim, S.-J. (2023). Narrow alveolar ridge management with modified ridge splitting technique: A report of 3 cases. *Case Reports in Dentistry, 2023*, Article ID 9968053. https://doi.org/10.1155/2023/9968053

LeGeros, R. Z. (2002). Properties of osteoconductive biomaterials: Calcium phosphates. *Clinical Orthopaedics and Related Research, 395*, 81-98. https://doi.org/10.1097/00003086-200202000-00009

Lekholm, U., & Zarb, G. A. (1985). Patient selection and preparation. In G. A. Zarb & T. Albrektsson (Eds.), *Tissue-integrated prostheses: Osseointegration in clinical dentistry* (pp. 199-209). Quintessence Publishing Co. Inc. ISBN 0867151293.

Lieberman, D. E., Hallgrimsson, B., & Parsons, T. E. (2011). *Evolution of the human head*. Harvard University Press. ISBN 9780674046368.

Liu, J., Kerns, D. G. (2017). Mechanisms of guided bone regeneration: A review. *Open Dentistry Journal, 8*(1), 56-65. https://doi.org/10.2174/1874210601408010056

Machtei, E. E. (2001). The effect of membrane exposure on the outcome of regenerative procedures in humans: A meta-analysis. *Journal of Periodontology, 72*(4), 512-516. https://doi.org/10.1902/jop.2001.72.4.512

Maló, P., de Araújo Nobre, M., Lopes, A., Francischone, C. and Rigolizzo, M. (2012), "All-on-4" Immediate-Function Concept for Completely Edentulous Maxillae: A Clinical Report on the Medium (3 Years) and Long-Term (5 Years) Outcomes. Clinical Implant Dentistry and Related Research, 14: e139-e150. https://doi.org/10.1111/j.1708-8208.2011.00395.x

Maló, P., Rangert, B., & Nobre, M. (2003). "All-on-Four" immediate-function concept with Branemark system implants for completely edentulous mandibles: A retrospective clinical study. *Clinical Implant Dentistry and Related Research, 5*(1), 2-9.

Miloro, M., Ghali, G., Larsen, P. E., & Waite, P. (Eds.). (2004). Peterson's principles of oral and maxillofacial surgery (2n ed). B C Decker.

Martini, F. H., Nath, J. L., & Bartholomew, E. F. (2012). *Fundamentals of anatomy and physiology* (9th ed.). Pearson. ISBN 9780321709332.

Misch, C. E. (2014). *Dental implant prosthetics* (2nd ed.). Elsevier Health Sciences. ISBN 9780323112918

Misch, C. M., & Resnik, R. R. (2014). *Contemporary implant dentistry* (4th ed.). Mosby. ISBN 9780323391559

Mulliken, J. B., Kaban, L. B., Evans, C. A., & Strandjord, S. E. (1999). Multiple-segment osteotomy in maxillofacial surgery. *Plastic and Reconstructive Surgery, 104*(2), 319-332. https://doi.org/10.1097/00006534-199908000-00009

Pagni, G., Pellegrini, G., Giannobile, W. V., & Rasperini, G. (2012). Postextraction alveolar ridge preservation: Biological basis and treatments. *International Journal of Dentistry, 2012*, Article ID 151030. https://doi.org/10.1155/2012/151030

Patel, K., Salman, S., & Shanti, R. M. (2023). Bone allografts: Their role in mandibular reconstruction. *Atlas of the Oral and Maxillofacial Surgery Clinics of North America, 31*(2), 85-90. https://doi.org/10.1016/j.cxom.2023.03.001

Pérez, A. S., Pastorino, D., Aparicio, C., Pegueroles Neyra, M., Khan, R. S., Wright, S., & Ucer, C. (2022). Success rates of zygomatic implants for the rehabilitation of severely atrophic maxilla: A systematic review. *Dentistry Journal, 10*(8), 151. https://doi.org/10.3390/dj10080151

Ren, Y., Fan, L., Alkildani, S., Liu, L., Emmert, S., Najman, S., Rimashevskiy, D., Schnettler, R., Jung, O., Xiong, X., & Barbeck, M. (2022). Barrier Membranes for Guided Bone Regeneration (GBR): A Focus on Recent Advances in Collagen Membranes. *International journal of molecular sciences*, *23*(23), 14987. https://doi.org/10.3390/ijms232314987

Roberts, C., Manchester, K., & Cox, M. (2018). *The archaeology of disease* (3rd ed.). Cornell University Press. ISBN 9780801473883.

Saladin, K. S. (2020). *Anatomy & physiology: The unity of form and function* (9th ed.). McGraw-Hill Education. ISBN 9781259277726.

Sánchez-Sánchez, J., Pickert, F. N., Sánchez-Labrador, L., Tresguerres, F. G., Martínez-González, J. M., & Meniz-García, C. (2021). Horizontal ridge augmentation: A comparison between Khoury and Urban technique. *Biology, 10*(8), 749. https://doi.org/10.3390/biology10080749

Schlegel, K. A., & Donath, K. (1998). BIO-OSS®—A resorbable bone substitute? *Journal of Long-Term Effects of Medical Implants, 8*(3), 201-209. https://pubmed.ncbi.nlm.nih.gov/10186966/

Scipioni, A., Bruschi, G. B., & Calesini, G. (1994). The edentulous ridge expansion technique: A five-year study. *International Journal of Periodontics & Restorative Dentistry, 14*(5), 451-459.

Sclar, A. G. (2003). *Soft tissue and esthetic considerations in implant therapy*. Quintessence Publishing Co., Inc. ISBN 9780867153545

Scortecci, G., Misch, C. E., & Benner, K. U. (2001). *Implants and restorative dentistry*. Quintessence Publishing Co. Inc.

Simion, M., Baldoni, M., & Rassi, P. (1992). A comparative study of the effectiveness of e-PTFE membranes with and without early exposure during the healing period. *International Journal of Periodontics & Restorative Dentistry, 14*(2), 167-180.

Simion, M., Baldoni, M., & Zaffe, D. (1992). Jawbone enlargement using immediate implant placement associated with a split-crest technique and guided tissue regeneration. *International Journal of Periodontics & Restorative Dentistry, 12*(6), 462-473.

Tortora, G. J., & Derrickson, B. (2017). *Principles of anatomy and physiology* (15th ed.). Wiley. ISBN 9781119400066.

Urban, I. A., Monje, A., Lozada, J. L., & Wang, H. L. (2017). Long-term Evaluation of Peri-implant Bone Level after Reconstruction of Severely Atrophic Edentulous Maxilla via Vertical and Horizontal Guided Bone Regeneration in Combination with Sinus Augmentation: A Case Series with 1 to 15 Years of Loading. *Clinical implant dentistry and related research*, *19*(1), 46–55. https://doi.org/10.1111/cid.12431

Vaira, L. A., Biglio, A., Favro, A., Salzano, G., Abbate, V., Lechien, J. R., & De Riu, G. (2024). Implant-prosthetic rehabilitation of the atrophic posterior mandible with additively manufactured custom-made subperiosteal implants: A cohort study. International Journalof Oral and Maxillofacial Surgery https://doi.org/10.1016/j.ijom.2024.01.003

Vercellotti, T., De Paoli, S., Nevins, M. L., Nevins, M., & Friedland, B. (2005). The piezoelectric bony window osteotomy and sinus membrane elevation: Introduction of a new technique for simplification of the sinus augmentation procedure. *International Journal of Periodontics & Restorative Dentistry, 25*(6), 561-567.

Wallace, S. S., & Froum, S. J. (2003). Effect of maxillary sinus augmentation on the survival of endosseous dental implants: A systematic review. *Annals of Periodontology, 8*(1), 328-343. https://doi.org/10.1902/annals.2003.8.1.328