



INSTITUTO UNIVERSITÁRIO EGAS MONIZ

MESTRADO INTEGRADO EM MEDICINA DENTÁRIA

**RESTAURAÇÕES COM RECOBRIMENTO DE CÚSPIDE:
DIRETAS OU INDIRETAS**

Trabalho submetido por
João Rodrigues Ribeiro
para a obtenção do grau de Mestre em Medicina Dentária

Outubro de 2019



INSTITUTO UNIVERSITÁRIO EGAS MONIZ

MESTRADO INTEGRADO EM MEDICINA DENTÁRIA

Restaurações com recobrimento de cúspide: diretas ou indiretas

Trabalho submetido

Trabalho submetido por

João Rodrigues Ribeiro

para a obtenção do grau de Mestre em Medicina Dentária

Trabalho orientado por

Prof. Doutor José Alexandre Reis

Outubro de 2019

“Mas não te esqueças João, o sol também nasce amanhã” J.R.

Agradecimentos

Ao meu orientador, Prof. Doutor José Alexandre Reis, por todo apoio incondicional, motivação e orientação crucial para levar a conclusão desta dissertação a bom porto. Obrigado por todos os ensinamentos e “puxões de orelhas” ao longo destes anos.

À minha mãe, por tudo, simplesmente tudo o que tem feito por mim. Pela força e inspiração transmitida, estando sempre disponível para mim e para a minha irmã quando foi necessário.

À minha irmã, por me considerar uma das suas inspirações, quando ela própria é uma das minhas. Acredito que para ti o céu é o limite.

Aos meus padrinhos e avô, que ajudaram a formar a pessoa que sou hoje, mostrando que por mais vezes que a vida nos deite abaixo, há sempre maneira de nos voltarmos a reerguer.

Ao meu pai, por continuar a lutar e por mostrar que por mais sonhadores que sejamos devemos sempre manter os pés assentes em terra.

À minha namorada, Inês Gonçalves, por toda a paciência, dedicação e principalmente pelo Amor que me proporciona todos os dias. Obrigado pela motivação e por me teres dado a mão sempre que foi necessário, és a melhor.

À minha melhor amiga Adriana Camões, por todos os momentos divertidos da mais pura ingenuidade que me proporcionou e principalmente pela disponibilidade que tem demonstrado ao longo destes anos.

Aos “TS”, Eduardo, Edney e Gato por todos as gargalhadas e momentos bem passados, são uma parte integral da minha vida que nunca vou querer perder. Obrigado por tudo.

À TinTuna, Tuna Académica da Egas Moniz, pelo espírito de entreajuda, amizade e memórias únicas proporcionadas ao longo da minha vida académica. A música foi algo que nunca me deixou de acompanhar graças a vós.

Aos meus amigos, que sempre me acompanharam ao longo deste percurso, que a nossa amizade perdure por muitos anos.

Ao Instituto Universitário Egas Moniz, por ter sido a minha segunda casa, pelos momentos e condições de formação que ajudam a formar profissionais de excelência.

RESUMO

A preservação da estrutura dentária ganhou outra importância com a introdução da filosofia minimamente invasiva, de modo a que cada vez mais se procurem materiais e técnicas capazes de substituir técnicas mais invasivas como as coroas convencionais.

Nos tempos atuais, a estética tem atingido um patamar de elevado peso na sociedade, o que não era tão recorrente antigamente. A constante procura pela substituição de restaurações em amálgama por restaurações mais estéticas tem sido um fator que comprova estes novos ideais do mundo atual.

Com a evolução dos materiais e das técnicas adesivas, as restaurações com recobrimento de cúspide, quer diretas quer indiretas, têm sido reconhecidas como opções de tratamento de qualidade inegável em termos de longevidade e resistência, podendo em muitos casos serem indicadas em vez da opção coroa.

O objetivo deste trabalho consistiu na realização de uma revisão da literatura em relação às restaurações diretas e indiretas com recobrimento de cúspide tendo como base de dados de pesquisa as plataformas PubMed/Medline, B-on; Google Scholar e Scielo, tendo em conta o tema abordado. Sendo que se procurou dar prioridade a referências dos últimos 10 anos.

Palavras-chaves: onlay; overlay; resina composta, cerâmica, recobrimento de cúspide.

ABSTRACT

The preservation of dental structure has raised in importance with the introduction of the minimally invasive philosophy. New materials and techniques capable of replacing old and invasive approaches such as conventional crowns are increasingly sought.

Nowadays, aesthetics has reached a high demand in society, which was not so present in the past. The constant search for replacing amalgam fillings with more aesthetic restorations echoes on the these new aesthetic ideals of the world of today.

With the evolution of materials and adhesive techniques, direct and indirect cuspal coverage restoration have been recognized as undeniable quality treatment option in terms of longevity and strength, and in many cases may be indicated instead of the crown option.

The aim of this study was to review the literature regarding direct and indirect cusp-coated restorations using PubMed/Medline, B-on; Google Scholar and Scielo, considering the subject covered. Since we sought to give priority to references from the last 10 years.

Keywords: onlay; overlay; composite resin; ceramics; cuspal coverage.

ÍNDICE

I. INTRODUÇÃO	11
II. DESENVOLVIMENTO	13
II.1 MEDICINA DENTÁRIA CONSERVADORA	13
II.2 DENTES COM NECESSIDADE DE TRATAMENTO	14
II.3 FUNDAMENTOS DA TÉCNICA ADESIVA:	16
II.3.1. ESMALTE VS DENTINA	17
II.3.2. ADESIVOS	18
II.3.3. CIMENTAÇÃO	19
II.4. PROCEDIMENTOS FUNDAMENTAIS	21
II.4.1. IMMEDIATE DENTIN SEALING (IDS)	21
II.4.2. CAVITY DESIGN OPTIMIZATION (CDO)	21
II.4.3. DEEP MARGIN ELEVATION (DME)	22
II.4.4. CONTROLLED ADHESIVE CEMENTATION (CAC)	22
II.5. RESTAURAÇÕES COM RECOBRIMENTO DE CÚSPIDE	22
II.5.1. RESTAURAÇÕES DENTÁRIAS	25
II.5.2. RESTAURAÇÕES COM RECOBRIMENTO DE CÚSPIDE DIRETAS	28
II.5.3. RESTAURAÇÕES COM RECOBRIMENTO DE CÚSPIDE INDIRETAS	29
II.6. DESAFIOS RESTAURADORES	36
II.6.1. DEFLEXÃO CUSPÍDEA	36
II.6.2. MICROINFILTRAÇÃO	37
II.6.3. SENSIBILIDADE PÓS-OPERATÓRIA	38
II.6.4. DESCOLORAÇÃO MARGINAL	39
II.6.5. CÁRIES SECUNDÁRIAS	40
II.6.6. <i>COLOR MATCH</i>	41

II.7.	PREPARO _____	42
II.8.	DIRETAS VS. INDIRETAS _____	43
II.8.1.	TAXAS DE SUCESSO/SOBREVIVÊNCIA _____	43
III.	CONCLUSÃO _____	45
IV.	REFERÊNCIAS BIBLIOGRÁFICAS _____	47

ÍNDICE FIGURAS

FIGURA 1 TÉCNICA INCREMENTAL (ADPTADA: HIRATA ET AL, 2015).	27
FIGURA 2 TÉCNICA BULK FILL (NUCLEO) + COMPÓSITO CONVENCIONAL (ADAPTADA: HIRATA ET AL, 2015).	28
FIGURA 3 TÉCNICA BULK-FILL DE 1 PASSO COM RESINA BULK-FILL DE CONSISTÊNCIA REGULAR (ADAPTADA: HIRATA ET AL, 2015).	28

ÍNDICE DE TABELAS

TABELA 1- INFLUÊNCIA DAS CAVIDADES NA DECISÃO (ADAPTADO: MAURÍCIO & REIS, 2014).....	14
---	----

I. INTRODUÇÃO

A medicina dentária minimamente invasiva tem como objetivo major respeitar o máximo possível o tecido de origem, sendo isto traduzido, na mínima remoção tecidual, substituindo o mesmo por uma restauração e concedendo-lhe a sua capacidade funcional (Nový & Fuller, 2008).

Segundo Macinnes & Hall (2016), devido a vários tipos de lesões, sejam elas lesões cárie ou fraturas, existe perda de tecido dentário, sendo as restaurações com recobrimento de cúspide diretas ou indiretas, uma abordagem a considerar nestes tipos de caso, assegurando uma resistência adicional ao dente (Macinnes & Hall, 2016).

Podemos definir restaurações diretas como sendo a colocação de uma resina composta fotopolimerizável diretamente na cavidade do preparo, tendo como principais vantagens, uma maior preservação da estrutura dentária indo de encontro à filosofia da medicina dentária minimamente invasiva, para além do mais estas podem ser efetuadas em apenas uma consulta, apresentando um baixo custo. No entanto, nestas restaurações ainda existe um problema constante, sendo ele a contração de polimerização (Angelataki, Gkogkos, Papazoglouc & Kloukosd, 2016).

Em contrariedade, uma restauração em que é necessária a realização de uma impressão prévia e fabricada extra oralmente, designa-se de restauração indireta (Angelataki, et al, 2016). Estas restaurações podem ser confeccionadas em diversos tipos de cerâmica, resina composta e ate mesmo em ouro (Macinnes & Hall, 2016). Apresentando deste modo, uma reduzida contração de polimerização em comparação com as restaurações diretas, sendo, no entanto, uma técnica que exige um dispêndio maior de tempo e de recursos o que poderá levar a um aumento do orçamento para o paciente, não indo de encontro às expectativas do mesmo (Angelataki, et al, 2016).

Na era atual da Dentisteria Operatória, a adesão tem adquirido uma relevância no que diz respeito ao sucesso do tratamento, sendo que a sua evolução tem permitido uma adesão duradoura dos materiais à cavidade dentária, sempre com a filosofia minimamente invasiva em mente (Frankenberger, Blunck & Breschi, 2018). O emparelhamento dos sistemas adesivos com os cimentos permitiu também uma evolução dos mesmos, conferindo-lhes a possibilidade de criarem uma ligação química ao substrato, melhorando

os métodos de cimentação das restaurações indiretas (Marcondes; Souza; Manfroi; Burnett Jr. & Spohr, 2016).

Apesar das recentes evoluções dos adesivos e dos cimentos, têm surgido técnicas que visam melhorar muitos dos problemas normalmente associados às restaurações indiretas com recobrimento de cúspide, que poderão comprometer a longevidade da restauração (Dietschi & Spreafico, 2015).

Independentemente das técnicas que surgiram, existem desafios que continuam a influenciar a longevidade de qualquer tipo de restauração, sendo exemplo destes as fraturas, a sensibilidade pós-operatória, a descoloração marginal e as cáries secundárias (da Veiga et al, 2016).

No entanto, é de extrema importância referir que todos os tipos de materiais dentários apresentam vantagens e desvantagens, sendo o conhecimento em relação a estas basilar, para uma melhor compreensão e possível ensino ao paciente, permitindo um aconselhamento em relação ao tratamento mais adequado para o mesmo, gerindo também as suas expectativas acerca da própria condição clínica (Moharamzadeh, Brook & Van Noort, 2009).

Mesmo com todas as evoluções dos materiais e métodos restauradores, é crucial a percepção de que o tempo da restauração em boca é limitado e que poderá um dia de ter de ser substituída. Como tal, qualquer tipo de restauração deve conferir a capacidade mastigatória ao dente restaurado, mantendo a qualidade estética e deixando a possibilidade para futuras intervenções sempre com o objetivo de manter o dente em boca (Opdam, Frankenberger, & Magne, 2016).

II. DESENVOLVIMENTO

II.1 MEDICINA DENTÁRIA CONSERVADORA

A medicina dentária conservadora é o ramo da Medicina Dentária que se preocupa com a conservação dos dentes em boca. A Dentisteria e a Endodontia são abrangidas por este ramo, que inclui vários tipos de restaurações diretas e indiretas.

Nos últimos anos têm havido avanços na Dentisteria Operatória, incluindo a progressiva mudança na utilização de resina composta, em vez da amálgama, em dentes posteriores. Esta mudança permitiu a adoção de uma perspetiva minimamente invasiva por parte do médico dentista, ajudando assim a conservar e a preservar os tecidos e as estruturas dentárias, já que deixou de haver necessidade em fazer retenções mecânicas para as amálgamas. A Dentisteria Operatória é uma área praticada por inúmeros médicos dentistas diariamente, sendo que a prevenção e o diagnóstico da lesão cárie, a restauração de dentes cariados e danificados, e a monitorização e cuidados de dentes previamente restaurados, são preocupações diárias destes profissionais de saúde (Lynch et al., 2014).

Segundo o WCMID, a medicina dentária minimamente invasiva é definida como as técnicas que respeitam a saúde, função e estética do tecido oral, prevenindo a ocorrência de doenças ou intercetando o seu progresso com uma perda mínima de tecido (Nový & Fuller, 2008).

Esta filosofia tornou-se a forma de tratamento mais aceite na atualidade, sendo cada vez mais o aspeto estético uma vertente importante. A satisfação do paciente em relação ao tratamento deve-se ter sempre em conta, tendo o médico dentista um papel no cumprimento das expectativas (Karakowsky Kleiman & Fierro Velázquez, 2019).

Uma das principais conquistas desta perspetiva foi a introdução de materiais restauradores adesivos, assim como o conhecimento profundo das lesões de cárie no esmalte e na dentina que permitiu a aplicação de uma atitude de preservação de tecidos na restauração de dentes. Uma abordagem conservadora permite a diminuição do ciclo de restauração, beneficiando o paciente durante a sua vida (Ericson, 2007).

II.2. DENTES COM NECESSIDADE DE TRATAMENTO

A lesão cárie e a doença periodontal continuam a ser problemas importantes a considerar na profissão do médico dentista e nas opções de tratamento (Meyers, 2013).

Existem vários fatores aquando da avaliação da necessidade de tratamento. Por exemplo, dentes que perderam uma considerável parte da sua estrutura dentária, quer por lesões de cárie, preparos cavitários, fraturas, desgaste, acesso endodôntico ou até a combinação de vários fatores (McCarthy, 2015).

Murgueitio, em 2008, elaborou uma classificação para dentes endodonciados em que propunha diferentes opções de tratamento, para diversos tipos de cavidades, tendo em consideração a altura e a distribuição das suas paredes. Tendo como base a classificação proposta por Murgueitio, Maurício e Reis (2014), produziram uma tabela em que podemos observar a influência da cavidade na opção de tratamento, tendo em conta o remanescente dentário em dentes endodonciados. Na tabela 1, podemos observar que nas classes I, II e III, desde que haja uma altura de dentina de pelo menos 2mm com uma espessura de 1mm, a indicação terapêutica passa pela realização de restaurações diretas ou indiretas. Sendo que no caso de classe IV e V, a opção mais viável são as coroas, não esquecendo a importância do efeito férula (Maurício & Reis, 2014).

Tabela 1- Influência das cavidades na decisão (Adaptado: Maurício & Reis, 2014)

CLASSE		I	II	III	IV	V
<i>Paredes Axiais</i>		—	Perda de Uma	Perda De Duas	Perda de Três	Perda de Todas
<i>Núcleo</i>	Direto	Resina Composta	Resina Composta	Resina Composta	Resina Composta	Resina Composta
	Indireto	—	—	—	Metálico, Zircónio	Metálico, Zircónio
<i>Restauração definitiva</i>		Qualquer opção pode ser utilizada (restauração direta, <i>inlay</i>)	Qualquer opção pode ser utilizada (restauração direta, <i>inlay</i>)	Qualquer opção pode ser utilizada (restauração direta, <i>onlay</i>) Coroas nos posteriores são recomendáveis	Anteriores: coroa Posteriores : restaurações indiretas (coroas, <i>onlay</i>)	Coroa

CLASSE	I	II	III	IV	V
<i>Cargas funcionais aumentadas ou laterais</i>	<i>Overlay</i>	<i>Overlay</i>	<i>Overlay ou Coroa</i>	<i>Coroa</i>	<i>Coroa</i>

Em 2000, Fennis, realizou um estudo sobre a prevalência de fraturas totais da cúspide, na zona de Nijmegen (Holanda), com uma amostra de 46.394 pacientes. Nesse estudo, chegou-se à conclusão que existe uma prevalência nos dentes posteriores, mais propriamente, nos molares. A incidência de fratura completa da cúspide foi muito semelhante, quer na mandíbula, quer na maxila, não estando relacionada com a arcada. As cúspides vestibulares encontravam-se mais fraturadas nos molares superiores, enquanto que nos molares superiores, as cúspides linguais foram as mais afetadas. Este acontecimento pode ser justificado pela anatomia dentária. Ou seja, as cúspides vestibulares dos molares superiores e as cúspides linguais dos molares inferiores são mais propensas a fraturas do que as cúspides linguais dos molares superiores e do que as cúspides vestibulares dos molares inferiores (Fennis & Kuijs, 2005).

As restaurações diretas a resina composta devem ser consideradas em casos de extensa destruição coronária, uma solução a ter em conta em situações de fratura e inclusive de substituição de cúspide (Opdam, Frankenberger, & Magne, 2016).

Para a reabilitação de dentes posteriores fraturados começou-se a introduzir na prática clínica, técnicas indiretas, com o objetivo de ultrapassar alguns problemas associados às técnicas diretas, como a contração de polimerização, a resistência, a adaptação do ponto de contacto e as propriedades mecânicas dos materiais (Angelataki et al, 2016).

O volume dos monómeros é reduzido durante a polimerização, originando tensões que poderão remover o material da dentina. Estas tensões originadas pela conversão dos monómeros em polímeros, poderão provocar microinfiltrações no esmalte, assim como diminuir a retenção da cavidade. São influenciadas pela contração de polimerização, pela adesão do material restaurador às paredes da cavidade, pela elasticidade e fluidez da resina e pelo fator de configuração (Ghulman, 2011).

Uma outra consideração importante é o fator de configuração da cavidade, ou Fator C, que não é mais que a razão entre a área de superfície aderida numa cavidade e a área de superfície não aderida. Assim quanto maior o factor C, maior são os riscos associados à contração de polimerização (Fok & Aregawi, 2018).

Deste modo, a utilização de restaurações indiretas com recobrimento de cúspide tornou-se algo a considerar em situações de uma maior destruição coronal. Sendo que podem ser consideradas uma alternativa moderna, em comparação com as coroas convencionais.

As coroas convencionais, durante um largo período de tempo, foram consideradas o *gold standard* em dentes severamente comprometidos. No entanto, estas apresentam algumas desvantagens, como por exemplo:

- a) possível efeito de férula insuficiente,
- b) abordagem invasiva no sentido da região cervical da coroa, desgastando ainda mais tecido dentário são,
- c) custo elevado (Rocca & Krejci, 2013).

De um ponto de vista minimamente invasivo, o preparo necessário para a cimentação destas coroas é demasiado “destrutivo”, sendo necessário por vezes desgastar zonas sem qualquer lesão de cárie. A nível endodôntico, este desgaste excessivo poderá trazer complicações à posteriori (Opdam et al., 2016).

Face a estes problemas vários dentistas iniciaram uma busca por alternativas mais conservadoras que se tornaram realidade com os desenvolvimentos no campo da adesão dentária.

II.3. FUNDAMENTOS DA TÉCNICA ADESIVA:

O conceito de adesão pode ser explicado como a força de atração entre dois materiais diferentes, resultante da formação de ligações primárias e secundárias. As ligações covalentes e as iónicas são exemplos das ligações químicas primárias, sendo que quando falamos de ligações secundárias nos referimos às pontes de hidrogénio e às ligações de Van der Waals. De qualquer forma, uma boa adesão depende de uma interação molecular forte entre duas superfícies (Hilton, Ferracane & Broome, 2013).

A ligação de um adesivo a outro material, é mais favorável, quando esse mesmo material possui uma elevada energia de superfície. Desse modo, em medicina dentária existem métodos que permitem aumentar a energia de superfície dos tecidos dentários, como por exemplo, ácidos fortes ou fracos, escovas profiláticas e pastas de pedra-pomes, que irão remover a *smear-layer*. Aquando da aplicação de um adesivo, quer seja na forma líquida ou em pasta, espera-se que o adesivo se espalhe até certo ponto pela cavidade (*wetting*). Este fenómeno irá ser importante para uma boa adesão das superfícies (Hilton, Ferracane & Broome, 2013).

II.3.1. ESMALTE VS DENTINA

Existem diversos fatores que poderão influenciar o sucesso da adesão. São estes a rugosidade do substrato, a viscosidade do adesivo, o grau de contaminação da superfície, a alteração dimensional que ocorre no adesivo durante a sua configuração e a durabilidade do adesivo (Hilton, Ferracane & Broome, 2013).

Na sua composição, o esmalte é um substrato mais inorgânico que a dentina, que possui na sua constituição material orgânico, como o colagénio. São, no entanto, ambos hidrofílicos e ricos em minerais (Hilton, Ferracane & Broome, 2013).

Conceitos como a energia de superfície do substrato, a capacidade de molhabilidade e o ângulo de contacto estabelecidos por todos os componentes incluídos na adesão, podem ser os promotores para atingir um nível de adesão eficaz. A energia de superfície do esmalte é considerada bastante elevada comparativamente com a baixa energia de superfície da dentina. É possível afirmar que o mesmo ocorre na capacidade de molhabilidade dos dois substratos, sendo esta é superior em superfícies constituídas maioritariamente por esmalte (Tsujiimoto et al., 2010).

No esmalte o condicionamento ácido utilizado em variadas técnicas adesivas, modifica a energia superficial tornando-a mais elevada, criando microporosidades que posteriormente serão penetradas pelo adesivo, produzindo uma adesão durável e de alta resistência. A aplicação do condicionador na dentina comporta-se de forma diferente, sendo uma possível causa da degradação da matriz de colagénio da dentina,

enfraquecendo o potencial sucesso da adesão em superfícies de dentina (Vermelho, Reis, Ambrosano, & Giannini, 2017).

A adesão em superfícies de esmalte claramente apresenta uma elevada probabilidade de que seja alcançado o sucesso adesivo, no que diz respeito a superfícies em dentina apesar da eficácia de adesão se puder comprovar com a escolha da técnica adesiva mais indicada, a durabilidade e estabilidade da interface resina/dentina continua a ser questionável (Frankenberger, Blunck & Breschi, 2018).

II.3.2. ADESIVOS

Os sistemas adesivos são classicamente constituídos por 3 elementos: um condicionador; o primer; e o bond. O condicionador possui capacidade acídica que irá alterar ou remover a *smear-layer*, ocorrendo a desmineralização do esmalte e da dentina, ficando estes suscetíveis para que se dê a ligação. O primer tem a função de tornar a dentina mais hidrofóbica, para que o bond se possa ligar. O bond é o meio de ligação entre o dente e o material restaurador (Hilton, Ferracane & Broome, 2013).

Assim, é através da forma como ocorre a remoção do *smear layer* que os adesivos são categorizados. Os adesivos *Etch & Rinse* são adesivos que utilizam geralmente ácidos fortes como o ácido fosfórico, no condicionamento ácido do esmalte e da dentina, seguida de lavagem. No esmalte, o ácido remove a *smear layer* e desmineraliza a superfície, enquanto que na dentina, para além dos mesmos resultados apresentados no esmalte, expõe as fibras de colagénio e abre os túbulos dentinários. Existem adesivos *Etch & Rinse* de três passos, no qual ocorre a aplicação individual de cada um dos seus agentes; *Etch & Rinse* de dois passos, com o primer e com o bond combinados e fácil aplicação. Os adesivos *Self-etch* apresentam uma solução com monómeros acídicos que não necessita de lavagem após a sua utilização. Estes adesivos não removem a *smear layer* na sua totalidade, sendo que o seu principal objetivo é torná-la permeável aos monómeros acídicos. Estes adesivos têm sido associados a uma pequena sensibilidade pós-operativa, muito por causa da exposição dos túbulos dentinários que ficam obstruídos por *smear plugs*. Os sistemas adesivos *Self-etch* podem ser de dois passos ou de um passo, também designados de all-in-one, já que este último combina os três passos numa só solução (Hilton, Ferracane & Broome, 2013).

O tipo de restauração podem ser um fator na escolha da técnica adesiva utilizada. Os adesivos *etch & rinse*, geralmente, são os sistemas adesivos de eleição nas restaurações indiretas e quando está presente uma grande área de esmalte. Os sistemas self-etch são recomendados para restaurações diretas de resina, principalmente quando as restaurações são maioritariamente suportadas por dentina (Naumova, Ernst, Schaper, Arnold, & Piwowarczyk, 2016).

II.3.3. CIMENTAÇÃO

Nos dias de hoje, os cimentos de resina estão disponíveis em diversas formas: em cápsulas; ou na forma de pasta/pasta. Sendo que, em relação ao seu método de polimerização, podem ser autopolimerizáveis, fotopolimerizáveis ou de dupla polimerização (Ladha & Verma, 2010).

Estes cimentos apresentam uma elevada resistência às forças de compressão e de tração com baixa solubilidade, assim como uma adesão micromecânica favorável a diversos tipos de superfícies (esmalte, dentina, ligas metálicas e cerâmicas) (Ladha & Verma, 2010).

No entanto apresentam como desvantagens:

- a) a manipulação do próprio cimento,
- b) reações pulpares adversas em dentes vitais;
- c) microinfiltrações provocadas pela contração de polimerização (Ladha & Verma, 2010).

As técnicas de cimentação adesiva podem ser classificadas de acordo com o sistema adesivo que é utilizado antes da cimentação propriamente dita. Existem cimentos de resina *Etch & Rinse*, cimentos de resina self-etch e cimentos de resina autoadesivos que não utilizam o sistema adesivo em separado (Radovic, Monticelli, Goracci, Vulicevic, & Ferrari, 2008).

Os cimentos *Etch & Rinse* são caracterizados pela necessidade de realizar condicionamento ácido no dente preparado, removendo a *smear-layer* e aumentando a energia de superfície tal como nos adesivos *Etch & Rinse*. É então aplicado o adesivo e posteriormente o cimento resinoso (Santos, Santos, & Rizkalla, 2009).

Num estudo realizado em 2019, Upadhyaya et al classificaram os cimentos *Etch & Rinse* como os cimentos *Gold Standard* na cimentação de restaurações indiretas de dissilicato de lítio e de outros tipos de cerâmica, como as cerâmicas de zircónio e a cerâmicas de vidro com elevada quantidade de leucite (Upadhyaya et al, 2019).

Os cimentos self-etch resultam da combinação de um sistema adesivo self-etch com um cimento de resina. Devido ao facto de os sistemas adesivos self-etch possuírem na sua composição monómeros acídicos responsáveis pela desmineralização do esmalte e da dentina, não é necessário realizar condicionamento ácido, nem lavagem após a sua aplicação (Radovic et al, 2008).

A utilização de cimentos de resina autoadesivos para a cimentação de restaurações indiretas é aconselhada, pelo facto de os mesmos apresentarem características esteticamente aceitáveis, propriedades mecânicas ótimas, estabilidade dimensional e uma adesão micromecânica semelhante à dos cimentos de resina convencionais. Podem ser fotopolimerizáveis ou autopolimerizáveis (Radovic et al, 2008).

Radovic et al, consideram que os cimentos de resina autoadesivos fotopolimerizáveis apresentam ligações superiores à dentina e cerâmica do que os autopolimerizáveis (Radovic et al, 2008).

Apesar do modo de aplicação deste tipo de cimentos resinosos ser mais simples, comparado com o dos cimentos de resina convencionais, não é esperada sensibilidade pós-operatória, visto que a *smear-layer* não é removida. Os cimentos de resina autoadesivos aderem apenas à dentina, resultando numa fraca união entre o cimento e o substrato (Santos, Bapoo, Rizkalla & Santos, 2011). Possuem na sua composição monómeros acídicos capazes de desmineralizar e infiltrar no substrato dentário, criando retenção mecânica (Radovic et al, 2008).

O facto de o esmalte apresentar mais defeitos marginais quando se utiliza um cimento self-etch do que após a utilização de um sistema adesivo *Etch & Rinse*, levou à recomendação de um condicionamento ácido antes da aplicação de um cimento de resina autoadesivo. Algo que, segundo Azevedo et al, não apresentou relevância clínica na cimentação de onlays a compósito por um período de 1 ano (Azevedo, De Goes, Ambrosano & Chan, 2012).

A liberação de flúor por parte deste tipo de cimentos, assim como, a sua adesão química, são fatores que poderão influenciar as propriedades cariostáticas e duradouras deste tipo de material (Radovic et al, 2008).

II.4. PROCEDIMENTOS FUNDAMENTAIS

Clinicamente, os problemas mais usuais nas restaurações posteriores indiretas devem-se à impressão, à tentativa de preservação do tecido, à cimentação adesiva e às restaurações provisórias. Com o objetivo de tentar contrariar e resolver estes problemas em 2015, Dietschi, e Spreafico, propõem quatro técnicas:

II.4.1. IMMEDIATE DENTIN SEALING (IDS)

A técnica visa o tratamento do substrato, ou seja, selar a dentina imediatamente após a realização do preparo e antes da realização da impressão. Segundo Pascal Magne, existem pelo menos 4 razões racionais entre outros motivos clínicos que justificam a utilização deste procedimento: o substrato ideal para que haja uma boa adesão à dentina é a dentina recém cortada; a pré-polimerização do adesivo aumenta as forças de ligação; ligações entre a dentina e a restauração indireta ocorrem sem stress, resultando numa melhoria significativa na adaptação da restauração; a proteção contra a fuga de bactérias e sensibilidade durante a fase provisória (Magne, 2005).

O adesivo utilizado nesta técnica deverá ser *Etch & Rinse* de três ou dois passos, sendo que foram os que demonstraram os melhores resultados em termos de longevidade. Após a primeira fotopolimerização, deve se aplicar uma camada de gel de glicerina na cavidade, seguida de nova fotopolimerização por 10 segundos. Esta segunda polimerização ocorre com a camada de glicerina sobre o adesivo, que irá polimerizar a camada inibidora de oxigênio e impedir a interação entre o adesivo e o material de impressão, assim como com o material da restauração provisória (Magne, 2005).

II.4.2. CAVITY DESIGN OPTIMIZATION (CDO)

Foi desenvolvido a par da IDS, com o objetivo de evitar a remoção de tecido por excesso, adaptando a cavidade ao design necessário para a adesão de uma técnica direta. Nesta técnica, após a aplicação do adesivo, o médico dentista deve utilizar uma resina fluida/flow, preenchendo todos os espaços e criando a cavidade ideal (Dietschi et al., 2015).

II.4.3. DEEP MARGIN ELEVATION (DME)

Em situações em que exista um preparo mais profundo a nível proximal ou intrasulcular, devemos elevar a margem, isto porque irá facilitar a impressão assim como o isolamento da cavidade, permitindo que a cimentação ocorra sem contaminação. Quando é necessária a utilização de uma matriz a cervical, aplica-se uma primeira camada de resina flow ou composta para reposicionar a margem. A utilização de isolamento absoluto é crucial para que este procedimento adesivo tenha sucesso (Dietschi et al., 2015).

II.4.4. CONTROLLED ADHESIVE CEMENTATION (CAC)

De modo a facilitar a cimentação observando o limite da margem, aplica-se um material (Highly filled) fotopolimerizável, para que a cimentação seja feita com tempo e controlo, permitindo uma remoção dos excessos sem grandes dificuldades (Dietschi et al, 2015).

Para facilitar a inserção da restauração podemos utilizar uma resina fina micro-híbrida, aplicada com uma ponta de cimentação ultrassónica. Nesta situação, não é aconselhado o uso de resinas nano-híbridas não homogéneas, devido ao tamanho das suas partículas, assim como pela sua consistência (Dietschi et al., 2015).

Durante a fotopolimerização, a luz consegue atingir o espaço de cimentação, fazendo com que a resina adquira propriedades mecânicas viáveis (Gregor et al., 2014).

Este procedimento permite uma otimização da espessura da restauração, o que permite uma entrada de luz adequada. (Dietschi et al., 2015).

II.5. RESTAURAÇÕES COM RECOBRIMENTO DE CÚSPIDE

As lesões cárie e as intervenções restauradoras resultam numa substancial perda de tecido dentário, enfraquecendo o dente, aumentando a sua possibilidade de fratura (Maccines, 2016). As restaurações em amálgama podem contribuir para a fratura ou deterioração da cúspide, devido às características convencionais do preparo cavitário (Dietschi, Duc, Krejci, & Sadan, 2008).

Uma restauração em que o material restaurador cobre uma ou mais cúspides, na tua totalidade ou parcialmente, de um molar, pré-molar ou canino, designa-se de restauração

com recobrimento de cúspide. Sendo que podem ser diretas ou indiretas (Maccines & Hall, 2016).

Segundo Maccines (2016), o objetivo principal de uma restauração com recobrimento de cúspide é reforçar as cúspides do dente de modo a suportarem com as forças oclusais, protegendo-o contra possíveis fraturas ou até mesmo de fatores que levarão à sua perda. No entanto, este tipo de restaurações pode ser utilizado em situações de aumento da cúspide, com a finalidade de provocar uma modificação na oclusão. São ainda indicação para situações em que é necessária uma resistência adicional, ou uma maior área de adesão.

Durante a mastigação os dentes aplicam forças entre si, sendo que individualmente, essa força é distribuída pelo longo eixo do dente. Os molares e os pré-molares têm o papel de triturar os alimentos, exercendo forças oclusais elevadas durante a fase de mastigação, sendo que existem diversos fatores que podem alterar a intensidade da força aplicada por estes dentes. São estes: cáries e intervenções restauradoras; tratamentos endodônticos prévios; perda de dentes precoce; e parafunções (Maccines & Hall, 2016).

Os dentes com tratamento endodôntico prévio apresentam uma perda estrutural extensa, muitas vezes associada ao acesso realizado. Esta condição leva a uma maior possibilidade de fratura destes dentes quando comparados com dentes vitais. Devido ao acesso endodôntico, ocorre um aumento da deflexão quando a cúspide está em função, promovendo a possibilidade de fratura da cúspide e das margens da restauração. A destruição da coroa resultante do acesso pulpar está claramente associada à perda de estrutura pela lesão cárie ou por restaurações prévias (Dietschi et al., 2008). Uma restauração em que ocorre o recobrimento da cúspide, protege as cúspides remanescentes do dente. São, portanto, consideradas elementos de suporte da distribuição das forças mastigatórias (Maccines & Hall, 2016).

Em 2011, Elayouti realizou um estudo com o intuito de avaliar a influência do recobrimento de cúspide na resistência à fratura, em pré-molares com paredes de dentina de diferentes espessuras. A resina composta foi o material eleito para realizar o recobrimento de cúspide, assim como as restaurações MOD. Neste estudo, foram aplicadas forças compressivas a 30° do longo eixo do dente até ocorrer fratura. Concluiu-se que a resistência à fratura dos pré-molares aumentou consideravelmente devido ao

recobrimento da cúspide, sendo os valores obtidos comparáveis aos de dentes sãos (Elayouti, Serry, Geis-Gerstorfer, & Löst, 2011). Os resultados obtidos por Elayouti, são muito semelhantes aos obtidos por Mondelli em 2009. Mondelli executou um estudo *in vitro*, para avaliar a resistência à fratura de pré-molares com cavidades MOD, com e sem recobrimento de cúspide, a resina composta. Os dentes com recobrimento de cúspide apresentaram valores similares aos dos dentes saudáveis e uma maior resistência à fratura do que os dentes sem recobrimento de cúspide (Mondelli, Ishikiriama, Oliveira Filho & Mondelli, 2009).

Para comprovar a taxa de sucesso de restaurações com recobrimento de cúspide indiretas em dentes endodonciados previamente, Dias em 2018 elaborou um estudo clínico prospectivo, em que 150 dentes com tratamento endodôntico prévio, foram sujeitos a uma posterior restauração com recobrimento de cúspide a resina composta. Sendo que os pacientes tiveram indicações para regressar no prazo de 2 a 5 anos, a fim de se realizar um check-up. Concluiu-se que o recobrimento de cúspide de molares e pré-molares endodonciados, apresenta uma boa taxa de sucesso (96%), podendo atingir os 5 anos (Dias et al., 2018).

Uma perda dentária precoce pode originar inclinações ou rotações dentárias nos dentes adjacentes. Estas mudanças poderão alterar a estabilidade oclusal, provocando alterações nas forças mastigatórias e aumentando a possibilidade de fratura destes dentes (Maccines & Hall, 2016).

O Bruxismo, enquanto parafunção, transmite forças não axiais ao dente, o que em parceria com lesões cárie ou restaurações mal-adaptadas, aumenta as hipóteses de fratura dentária (Maccines, 2016).

Todos os fatores referidos anteriormente, contribuem para o aumento da possibilidade de fratura do dente. No entanto, as indicações para a realização de uma restauração com recobrimento de cúspide são influenciadas pela quantidade e distribuição do tecido dentário remanescente, pelo tipo de material restaurador, pela carga aplicadas ao dente durante as suas funções e por fim, pela experiência e conhecimento do medico dentista (Maccines & Hall, 2016).

Assim sendo, em cavidades em que ocorra a perda da crista marginal e em que o istmo tem metade da largura oclusal, é indicada a realização de uma restauração com recobrimento de cúspide (Vohra, Rashid & Ghani, 2014).

Estes tipos de restauração podem também ser aplicadas em molares e pré-molares endodonticamente tratados, em que tenha ocorrido a destruição de uma ou mais cristas marginais (Frankenberger et al, 2015).

II.5.1. RESTAURAÇÕES DENTÁRIAS

Numa restauração existem diversos fatores que podem contribuir para o sucesso do tratamento restaurador. São estes: o estado do tecido dentário a que a resina composta será aderida; o sistema adesivo aplicado e os seus protocolos; as propriedades das resinas compostas; e as condições da cavidade oral do paciente (Caneppele & Bresciani, 2016).

Desde que as resinas compostas foram desenvolvidas, sofreram inúmeros melhoramentos na sua composição. Inicialmente, a preocupação era reforçar o material de preenchimento (partículas), tornando-as mais pequenas. Desse modo, o material é polido mais facilmente e de maneira mais eficaz, tendo também a vantagem de resistir a maiores forças de desgaste, característica vantajosa em restaurações posteriores (Ferracane, 2011).

Mais recentemente, as mudanças têm se focado no desenvolvimento de sistemas com baixas contrações de polimerização, reduzindo as forças de stress aplicadas por essas mesmas contrações (Ferracane, 2011).

Existem vários tipos de resinas compostas, sendo que são distinguidas pelo tamanho das suas partículas de carga (Ferracane, 2011), assim como pela sua viscosidade e forma de ativação (Correia et al, 2011).

No caso de restaurações diretas posteriores, as resinas micro-híbridas e as nano-híbridas, são as resinas de eleição. Visto que são indicação para faces oclusais de dentes posteriores, assim como para classes II profundas (Correia et al, 2011).

As resinas micro-híbridas apresentam na sua constituição macropartículas, assim como micropartículas. Possuem uma quantidade elevada de carga inorgânica, conferindo uma capacidade de resistência ao desgaste aceitável. São utilizadas também pela sua baixa

contração de polimerização e ainda pelo facto de poderem ser polidas mais eficazmente e com resultados favoráveis (Ferracane, 2011).

Com a constante procura por um material que apresentasse uma contração de polimerização ideal, surgiram as resinas nano-híbridas. Estas resinas são constituídas por partículas inorgânicas nanométricas, o que auxilia na distribuição das cargas e no seu polimento (Krämer, García-Godoy, Reinelt, Feilzer, & Frankenberger, 2011).

Este tipo de resinas compostas, permitem um melhor diagnóstico em caso de recidiva da lesão cárie, assim como se a restauração se encontra debordante ou mal-adaptada. Isto ocorre devido à introdução da nanotecnologia, que permitiu avanços a nível da opacidade demonstrada por estes tipos de materiais nos meios complementares de diagnóstico (Correia et al, 2011).

Em relação à viscosidade das resinas compostas, a classificação apresenta-se como resinas de baixa viscosidade ou fluidas, resinas de média viscosidade e resinas de alta viscosidade ou condensáveis (Correia et al, 2011).

Segundo Carvalho (1996), os problemas que podem ser mais comumente associados à contração de polimerização e à ligação cruzada dos monómeros, são as infiltrações marginais, a sensibilidade pós-operatória, as cáries secundárias e os cracks no esmalte (Carvalho, Pereira, Yoshiyama & Pashley, 1996).

Para uma melhor distribuição das forças provocadas pela contração da polimerização, deve-se utilizar a técnica incremental durante a restauração. Esta técnica é caracterizada pela colocação de resina composta nas margens da cavidade diminuindo o Factor C e consequentemente a contração de polimerização. Neste procedimento, a habilidade do médico dentista é um factor importante para que haja sucesso clínico. (Hirata et al, 2015).

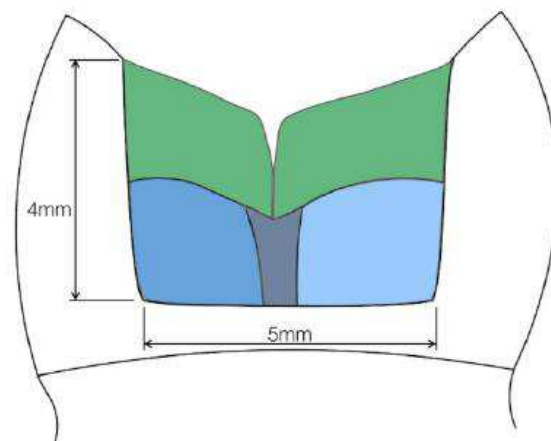


Figura 1 Técnica Incremental (Adaptada: Hirata et al, 2015).

Esta técnica irá permitir a adaptação do compósito às margens da cavidade, reduzindo o stress provocado pela contração de polimerização. Os incrementos devem ter uma espessura compreendida entre 1 e 2 mm (Hirata et al, 2015).

A técnica incremental tem como desvantagens um tempo de cadeira mais longo, assim como a possibilidade de contaminação pela saliva e da formação de pequenos espaços de ar entre os incrementos (Flury, Hayoz, Peutzfeldt, Hüsler, & Lussi, 2012).

De forma a tentar evitar os possíveis problemas que a técnica incremental tem associada, e sempre com o objetivo de arranjar uma solução para excessiva contração de polimerização que ocorre nas resinas convencionais, surgiram no mercado dentário as resinas Bulk-Fill (Caneppele & Bresciani, 2016).

Estas resinas são caracterizadas por possuírem um baixo grau de contração de polimerização, podendo ser fluidas (flow) ou de uma consistência regular. O facto de nos seus constituintes existir uma baixa percentagem de carga inorgânica, condiciona este tipo de resinas em relação à resistência de forças mecânicas. Portanto, afim de se adquirir uma melhor resistência, deve-se realizar a aplicação de uma camada de 1,2 mm de uma resina convencional após a fotopolimerização da resina Bulk-fill (Hirata et al, 2015).

A aplicação deste tipo de resina é caracterizada pela formação de um núcleo de até 4 mm, desde o fundo a cavidade, sendo que a fotopolimerização deste núcleo por 20 segundos é suficiente para que ocorra a polimerização desejada (Ilie, Rencz, & Hickel, 2013).

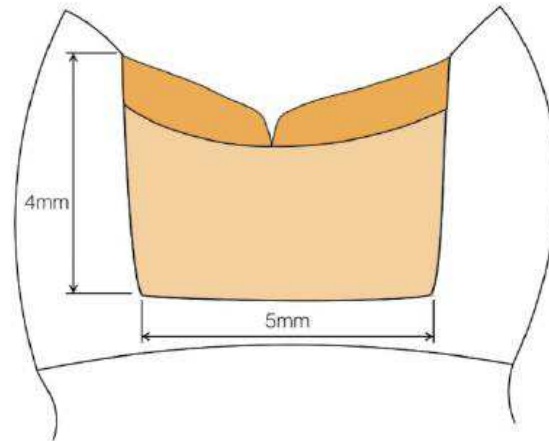


Figura 2 Técnica Bulk Fill (Núcleo) + Compósito convencional (Adaptada: Hirata et al, 2015).

As resinas Bulk-Fill com consistência regular podem ser aplicadas numa camada de 4mm. Devido à sua consistência, é possível esculpir a anatomia dentária apenas com uma camada (Hirata et al, 2015).

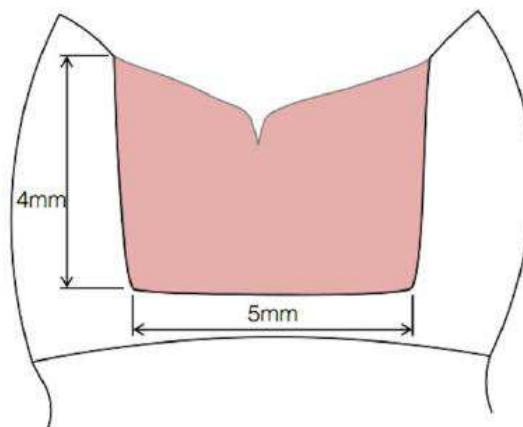


Figura 3 Técnica Bulk-Fill de 1 passo com resina Bulk-Fill de consistência regular (Adaptada: Hirata et al, 2015).

A utilização destes tipos de técnicas e de materiais permite uma redução substancial no tempo de consulta, reduzindo o possível stress sentido pelo paciente e proporcionando uma consulta mais cómoda para o mesmo (El-Safy, Akhtar, Silikas, & Watts, 2012).

II.5.2. RESTAURAÇÕES COM RECOBRIMENTO DE CÚSPIDE DIRETAS

O recobrimento de cúspide, como referido anteriormente, é um método de reforçar dentes visivelmente comprometidos com cúspides enfraquecidas. Neste procedimento, a espessura do material é um fator a ter em conta, desse modo, é proposto um recobrimento de 1.5 a 2.5mm da cúspide, de modo a ocorrer uma distribuição favorável das forças de stress aplicadas ao remanescente dentário (Panahandeh et al, 2017).

Este tipo de tratamento, é muitas vezes considerado uma melhor opção no reforço de dentes debilitados do que simples restaurações intra-coronárias (Emamieh, Hojati, Ghasemi & Torabzadeh, 2018).

Em 2006, Deliperi realizou um estudo com o objetivo de avaliar a performance clínica de uma restauração com recobrimento de cúspide direta classe II, utilizando uma resina micro-híbrida como material restaurador. As restaurações executadas foram reavaliadas de 6 em 6 meses durante 30 meses, sendo que durante este tempo, a resina composta micro-híbrida apresentou resultados clínicos favoráveis no recobrimento da cúspide (Deliperi & Bardwell, 2006).

Apesar de Deliperi afirmar que as resina micro-híbridas podem ser utilizadas em cavidades extensas com necessidade de recobrimento de cúspide, outros autores afirmam que a contração de polimerização nesses casos pode ser prejudicial para o sucesso da restauração a longo prazo (Caneppele & Bresciani, 2016).

Um tipo de material para este tipo de restaurações que tem sido pouco utilizado na prática clínica devido a problemas relacionados com o mercúrio, é a amalgama de prata. Este tipo de material apresenta também problemas relacionados com a estética, assim como a necessidade de criar um preparo retentivo ou a utilização de espigões em amálgama, devido à dificuldade que o material apresenta na adesão a tecidos duros. No entanto, apesar destas desvantagens, a restauração com recobrimento de cúspide em amálgama com técnica adesiva, apresenta uma boa longevidade e um baixo custo, sendo, portanto, considerada uma opção de tratamento económica, quando existe indicação para recobrimento de cúspide (Canta, Martins & Coelho 2011).

II.5.3. RESTAURAÇÕES COM RECOBRIMENTO DE CÚSPIDE INDIRETAS

As restaurações indirectas com recobrimento de cúspide do tipo onlay são definidas como uma restauração que recobre parcialmente uma, ou mais cúspides, não cobrindo toda a

superfície oclusal. Estes tipos de restaurações estão indicados para cavidades extensas classe II suportadas parcialmente por paredes laterais. É importante a presença de pelo menos uma crista marginal e de duas paredes axiais, no caso da utilização deste tipo de restauração em dentes tratados endodonticamente (Veneziani, 2017).

No caso de cavidades classe II de grande extensão com ausência das cristas marginais e com paredes axiais não suportadas, o overlay é a opção de tratamento mais indicada, pois assegura o recobrimento de todas as cúspides (Veneziani, 2017).

As vantagens deste tipo de restaurações indiretas são um bom selamento marginal, devido à baixa contração de polimerização ocorrida no exterior da cavidade e o excelente controlo dos pontos de contacto. (Veneziani, 2017).

Asseguram ainda uma anatomia ideal da face oclusal, assim como a possibilidade do uso de um articulador para conferir a oclusão do paciente antes da consulta de cimentação. Neste tipo de restaurações, o único tipo de contração de polimerização presente, ocorre devido à utilização de um cimento resinoso na cimentação das peças (Veneziani, 2017).

Angelataki (2016) refere que apesar das vantagens enumeradas anteriormente, o consumo de tempo e o custo elevado desta técnica podem ser fatores que pesem na decisão do paciente, que poderá desejar uma solução mais rápida e menos dispendiosa (Angelataki et al, 2016).

II.5.3.1. MATERIAIS

Ao longo do tempo têm sido utilizados diversos tipos de materiais na fabricação de restaurações indiretas com recobrimento de cúspide. Sendo que os mais comuns são o compósito, a cerâmica (com ou sem reforço de metal fundido) e o ouro. Em tempos, a liga metálica cromo-níquel foi considerada na fabricação destas peças. No entanto, foi posta de parte rapidamente, devido a possíveis reações alérgicas da parte do hospedeiro (Macinnes & Hall, 2016).

II.5.3.1.1. COMPÓSITO

A primeira geração de resinas compostas utilizadas na confecção de restaurações indiretas surgiu em 1980. A sua composição era maioritariamente constituída por uma matriz orgânica de resina, partículas inorgânicas e um agente de acoplamento. Na

fotopolimerização deste tipo de compósito, a canforoquinona decompõe se, formando radicais livres e iniciando a polimerização da resina composta, o que resulta na formação de polímeros unidos por ligações cruzadas. No entanto, cerca de 25% a 50% do grupo metacrilato não era polimerizado (Nandini, 2010).

Foram relatadas várias limitações em relação ao material destas peças em comparação com as restaurações indiretas cerâmicas, o que levou ao desenvolvimento de uma segunda geração de compósitos. Estas foram melhoradas a nível da sua estrutura e composição, técnica de polimerização e reforço por fibras (Singh, Kumar, Singh, Kiran, & Kumar, 2015).

Na composição das resinas compostas de segunda geração podemos encontrar partículas micro-híbridas até 1 μ , sendo que a quantidade de partículas nesta geração é duas vezes maior do que as que podemos encontrar na matriz orgânica das resinas compostas indiretas da primeira geração. Com este aumento da quantidade de partículas, foi conferida uma melhor resistência ao desgaste, assim como melhores propriedades mecânicas. Ao reduzir a matriz orgânica da resina, a contração de polimerização, consequentemente, reduziu. (Petropoulou, Pantzari, Nomikos, Chronopoulos & Kourtis, 2013). No caso das restaurações indiretas posteriores, as resinas compostas Artglass® e belleGlass HP® são as mais adequadas (Singh et al, 2015).

A nível das técnicas de polimerização, a fotopolimerização não se apresentou eficaz na conversão dos monómeros em polímeros fora da cavidade oral. Na polimerização destas resinas compostas indiretas de segunda geração foram introduzidas técnicas de polimerização em condições como calor, pressão e em ambientes livres de oxigénio (Nandini, 2010).

A polimerização por calor, tem o objetivo de reduzir o número de monómeros depois para primeira fase de fotopolimerização. Promove a conversão dos monómeros que inicialmente não polimerizaram (Lim, Yap, Agarwalla, Tan & Rosa, 2016).

A translucidez e opacidade da restauração está diretamente relacionada com o oxigénio, que inibe a polimerização. Ao se efetuar a remoção do oxigénio, consegue-se aumentar a translucidez da restauração. Outro aspeto negativo da presença de oxigénio durante a polimerização, é o enfraquecimento das paredes, que tem como consequência um aumento do desgaste da restauração. O método de eleição para a remoção do oxigénio

interno é através da pressão por nitrogénio, antes de o material começar a polimerizar. (Nandini, 2010).

O reforço da resina composta com fibras de vidro promove a capacidade mecânica deste tipo de restaurações. As fibras podem estar uni-direcionadas ou multi-direcionadas, sendo que quando estão todas na mesma direção, a resistência mecânica é superior. Este fator é algo a ter em conta em zonas posteriores, visto que é nestas regiões que as forças mais intensas são aplicadas (Furtos et al, 2012).

O tratamento da superfície da restauração é algo que se tem vindo a comprovar como uma vantagem na promoção da adesão entre o onlay e o dente. O método mais comumente aplicado, e com boas garantias, é a utilização de um jacto de oxido de alumínio por 10 segundo, seguido da aplicação do silano. Este tratamento da superfície pode ser aplicado nos diversos tipos de onlay de resina composta, pelo facto do material destas restaurações indiretas ser muito semelhante (Barutçigil, Barutçigil, Kul, Özarlan, & Buyukkaplan 2019).

Através da utilização deste tipo de restauração, asseguramos uma boa integridade marginal, pontos de contacto ideais, anatomia ótima, assim como uma estética bastante favorável. Um dos benefícios das onlay em resina composta em comparação com os de cerâmica é a adaptação marginal, devido à composição semelhante entre as resinas compostas e os cimentos resinosos (Nandini, 2010).

O CAD/CAM (*Computer aided design/computer aided manufacturing*) é uma tecnologia que tem sido comumente utilizada nos últimos anos, utilizando blocos de resina composta ou de cerâmica na fabricação de onlays, overlays, facetas, entre outros. A utilização deste sistema permite que o tratamento seja possível de forma mais rápida, encurtando em 90% o tempo de fabrico de restaurações indiretas. No entanto, a adaptação de onlays esculpidos a partir de blocos de resina composta que são utilizados nos CAD-CAM, apresentam uma pior adaptação interna do que as peças fabricadas a partir de blocos de cerâmica (Escobar et al, 2019).

Este sistema permite a confecção de restaurações posteriores resistentes e com uma aparência natural, de uma forma mais rápida, precisa e fácil. Segundo Dursun et al (2018), esta tecnologia aplicada à Medicina Dentária, permite a restauração de dentes com cavidades extensas e profundas, combinando as filosofias minimamente invasivas em

peças resistentes, biocompatíveis e estéticas. Podendo ser aplicadas em apenas uma sessão e sem trauma gengival (Dursun, Costa & Moussally 2018).

Este tipo de tecnologia tem desvantagens em relação ao preço, que é elevado, para além de que o software não tem a morfologia de dentes decíduos incluída (Dursun et al, 2018).

II.5.3.1.2. CERÂMICA

As cerâmicas sinterizadas e as cerâmicas de vidro têm sido utilizadas como biomateriais em restaurações indiretas como inlays, onlays, facetas, coroas e até mesmo pontes. Cumprem com uma necessidade dos pacientes que cada vez está mais presente na prática clínica do médico dentista, a necessidade de restaurações livres de metal. No caso de restaurações em zonas posteriores, onde são aplicadas forças de elevada intensidade, é sugerida a utilização de cerâmicas resistentes (Höland, Schweiger, Watzke., Peschke & Kappert, 2008).

Um dos tipos de cerâmica que se pode utilizar na fabricação de onlays, é a cerâmica de vidro leucítica (leucite glass-ceramic), do tipo IPS Express Type. Este tipo de cerâmica contém na sua composição cristais de leucite que crescem até certo ponto, impedindo a possível fragilização da peça. Foram desenvolvidos blocos deste tipo de material para serem utilizados na CAD-CAM, o que permitiu a fabricação de onlays com transições de cor e sombra semelhantes aos dentes naturais, para além da translucidez que se consegue obter fiavelmente (Höland et al, 2008).

Assim como no caso das resinas compostas, ocorreu uma evolução das cerâmicas ao longo do tempo. Surgiram então as “cerâmicas híbridas” ou “nano-cerâmicas”. Este tipo de cerâmica procura combinar as vantagens da cerâmica, como a durabilidade, a superfície semelhante ao esmalte, esteticamente muito aceitável e uma boa estabilidade de cor, com as propriedades favoráveis da resina composta, a elevada resistência à flexão, pouca abrasão, e um polimento favorável e fácil. Uma vantagem adicional deste tipo de material é possuir um índice de desgaste semelhante ao dos cimentos de resina adesivos utilizados na sua cimentação, o que poderá levar a uma melhor integridade marginal durante muito mais tempo (Fasbinder, Neiva, Heys & Heys, 2019).

Uma das primeiras nano-cerâmicas a serem utilizadas foram as Lava Ultimate (3M). Este tipo de nano-cerâmicas CAD-CAM contém na sua composição partículas de sílica de

20nm, partículas de zircónia com um tamanho compreendido entre 4 a 11nm, e um aglomerado de nano-partículas de sílica e zircónia. Em comparação com os blocos de cerâmica reforçados por feldspato e leucite, este tipo de nano-cerâmica apresenta uma maior resistência às forças de flexão, sendo uma das razões para estar indicada para a confecção de onlays e inlays. Apesar de ser um material eficaz no tipo de tratamento em causa, por ter um baixo índice de fratura, existe evidência que o brilho deste tipo de restauração vai desaparecendo ao longo do tempo, mantendo, no entanto, uma cor muito semelhante à do esmalte. A nível clínico, as onlays fabricadas a partir deste material demonstraram uma performance clínica muito aceitável ao longo de 5 anos (Fasbinder et al, 2019).

Outro tipo de cerâmica comumente utilizado na confecção de onlays é a cerâmica de dissilicato de lítio. Este tipo de material foi desenvolvido de modo a melhorar as propriedades mecânicas das cerâmicas, assim como a sua translucidez. Num estudo realizado por Archibald et al, em que foram cimentadas 65 onlays de dissilicato de lítio, concluíram que este tipo de cerâmica apresenta uma performance clínica muito aceitável ao fim de 4 anos, sendo que é uma opção de tratamento em casos cavidades extensas com necessidade de recobrimento de cúspide (Archibald, Santos & Santos, 2018). Mecanicamente, estas cerâmicas apresentam uma resistência à flexão aproximadamente 3 vezes superior às cerâmicas leucíticas (Vohra et al, 2014).

Politano (2018) afirma que em relação à estimativa de vida deste tipo de cerâmicas, apenas 10% das onlays de dissilicato de lítio irão falhar devido a fratura após 30 anos, já as cerâmicas leucíticas não têm um prognóstico tão favorável, 10% poderão fraturar ao fim de 10 anos (Politano, Meerbeek & Peumans 2018).

A resistência à fratura das onlays de cerâmica dominada pela resistência à flexão, assim como pela incompatibilidade do seu módulo elástico entre o dente e a própria cerâmica. Apesar de a resistência à flexão ser um factor mais importante, uma maior compatibilidade do módulo elástico prevê um aumento da capacidade de carga deste tipo de restaurações. Segundo Li Ma (2013), a resistência à flexão das cerâmica dissilicato de lítio é apenas 40% inferior à das cerâmicas que contêm zircónia na sua composição. Sendo que quando a onlay de dissilicato de lítio está aderida a uma superfície de esmalte, apresenta 75% da capacidade de carga que as cerâmicas de zircónia conseguem suportar (Ma, Guess & Zhang, 2013).

A zircónia tem uma capacidade de resistência à fratura superior aos outros tipos de materiais utilizados nas restaurações com recobrimento de cúspide indiretas. Esta capacidade deve-se ao facto de que quando a zircónia é sujeita a uma força de stress, a energia de fratura criada provoca um aumento de volume da zirconia, entre 3 a 5%. Esta expansão redireciona a energia de fratura de forma a ser necessária uma força superior para que a fratura se propague. Tendo em conta as propriedades mecânicas apresentadas pelas onlay de zircónia monolítica, podemos considerar que se trate de um bom material para a reabilitação em dentes posteriores. Isto quando a estética não é a principal preocupação do paciente. Não tem indicação para pacientes com um espaço oclusal limitado, nem para pacientes que sofram de bruxismo (Harsha et al, 2017).

As zircónias monolíticas podem ser consideradas o material de eleição para as overlays, devido à capacidade de reforço e resistência que as caracterizam. No futuro, se ocorrerem melhorias nos efeitos estéticos deste material, poderá ser considerado a melhor alternativa às cerâmicas convencionais, aquando a reabilitação de zonas mais estéticas (Harsha et al, 2017).

II.5.3.1.3 OURO

As restaurações indiretas em ouro foram durante muito tempo consideradas restaurações muito duradouras, com uma longevidade superior à dos outros materiais restauradores. Tendo em conta os materiais restauradores e as técnicas de cimentação disponíveis atualmente, os onlays em ouro não parecem ser tão vantajosos como os overlays de outros materiais, como a resina composta e a cerâmica. O uso destas restaurações tem sido baixa nos tempos atuais, visto que as indicações para o uso de restaurações da cor natural dos dentes têm aumentado, devido à procura por tratamentos mais estéticos. A longevidade dos onlay de ouro não mostrou ser superior à que se pode obter utilizando uma onlay de resina composta (Mulic, Svendsenb & Kopperuda, 2018).

Bandlish and Mariatos (2009) realizaram um estudo com o objetivo de estimar a taxa de sucesso de onlays em ouro. Neste estudo, os onlays foram avaliados após 10 e 20 anos após a sua cimentação, tendo uma taxa de sobrevivência de 97% e 94.1%, respetivamente (Bandlish & Mariatos, 2009).

Uma das desvantagens deste tipo de restaurações em ouro, é a adaptação marginal. Sendo que a adaptação pode ser melhorada utilizando uma cunha de madeira laranja durante a

cimentação, o que melhora a adaptação da restauração às margens do preparo. Os dentes vitais restaurados com estes onlays apresentam uma taxa de sobrevivência superior aos de dentes endodonticamente tratados e com restaurações do mesmo tipo (Bandlish & Mariatos, 2009).

Atualmente, devido à pouca evidência científica em relação à utilização desta técnica, não devemos considerar como uma opção de tratamento (Mulic et al, 2018).

II.6. DESAFIOS RESTAURADORES

Atualmente, o avanço dos sistemas adesivos e técnicas utilizadas quer na realização de restaurações diretas ou restaurações indiretas com recobrimento de cúspide, têm vindo a promover taxas de sucesso elevadas neste tipo de restaurações, no entanto em casos em que as margens da cavidade ou preparo não são suportadas por esmalte está demonstrado que a interface adesiva nem sempre se torna capaz de resistir a fenómenos como a contração de polimerização. Deste modo, falhas na técnica adesiva e um selamento inadequado podem vir a causar razões associadas ao insucesso destes procedimentos restauradores, como microinfiltração, sensibilidade pós-operatória, cárie secundária, entre outros (Nandini, 2010).

II.6.1. DEFLEXÃO CUSPÍDEA

Quando a força adesiva ultrapassa o stress provocado pela contração de polimerização, a restauração mantém uma tensão interna provocada pela aproximação das cúspides entre si. A este encurtamento da distância entre as cúspides denominamos de deflexão das cúspides (Karaman & Ozgunaltay, 2013).

González-Lopez et al (2007), mediram a deflexão das cúspides produzida pela contração de polimerização e por cargas oclusais em cavidades MOD e MO, restauradas a resina composta. Concluíram que existe uma superior deflexão das cúspides nas cavidades MOD (González-López, Díaz, Haro-Gasquet, Ceballos & Haro-Muñoz, 2007).

Segundo Park et al (2008), uma restauração a resina composta micro-híbrida, em que tenha sido utilizada a técnica incremental, apresenta uma menor deflexão das cúspides do que dentes restaurados com uma técnica bulk-fill (Park, Chang, Ferracane & Lee, 2008).

Mais recentemente, Tsujimoto et al (2018), constataram que a deflexão das cúspides das resinas Bulk-Fill condensáveis, utilizando a técnica Bulk-Fill, é em todo semelhante, à das resinas convencionais, quando aplicada a técnica incremental (Tsujimoto et al, 2018).

Em comparação com as restaurações com recobrimento de cúspide diretas, as restaurações indiretas onlay ou overlay conseguem reduzir os efeitos da contração de polimerização exibidas pelas restaurações diretas. Sendo que um dos efeitos pode ser a deflexão cúspidea. Como tal, de forma a evitar esta complicação, as onlays indiretas apresentam ser uma melhor opção de tratamento neste aspeto (Chrepa, Konstantinidis, Kotsakis & Mitsias, 2014)

II.6.2. MICROINFILTRAÇÃO

A contração de polimerização por parte das resinas compostas, tem se demonstrado um dos principais fatores para que ocorram microinfiltrações (Radhika, Girija, Sajjan, Kumaraswamy & Mittal, 2010).

Microinfiltração é definido como a passagem de bactérias, líquidos, moléculas e iões através da parede da cavidade e do material restaurador, desse modo, para promover a longevidade da restauração, um selamento marginal integro e durador é essencial para qualquer tipo de tratamento restaurador (Mosharrafian, Heidari & Rahbar 2017).

García et al realizaram um estudo *in vitro*, no qual foram comparadas as microinfiltrações formadas em classes II de dentes posteriores, utilizando uma resina Bulk-Fill e uma resina composta convencional. Ambos os materiais restauradores apresentaram microinfiltrações do esmalte, não existindo nenhuma diferença significativa entre os dois materiais apresentados (García, Gil & Puy, 2019).

Foram obtidos resultados semelhantes num estudo elaborado por Mosharrafian et al, no qual foram comparados dois tipos de resina, Bulk-Fill e convencional. Concluindo que em relação às microinfiltrações do esmalte, apresentam propriedades muito semelhantes. Mosharrafian et al acrescentam que devido ao baixo tempo de cadeira apresentado pelas resinas Bulk-Fill, podem ser consideradas como as resinas mais indicadas para classes II de primeiros molares, tendo em consideração as suas outras características favoráveis (Mosharrafian et al, 2017).

Os ionómeros de vidro modificados por resina, assim como as resinas fluidas, têm vindo a ser utilizadas como “*lining materials*” (Rizk, Al-Ruthea & Habibullah, 2018). A integridade marginal, a ligação química à superfície dentária e a ligação micromecânica à resina composta, tornaram os ionómeros de vidro modificados por resina um dos materiais usados nesta técnica (Pedram, Hooshmand & Heidari, 2018). A evolução das resinas fluidas permitiu que estas tenham igualmente indicação de utilização.

Simi e Suprabha afirmam que tanto os ionómeros de vidro modificados por resina, como as resinas fluidas, podem ser utilizados como “*lining material*”, pois reduzem igualmente a microinfiltração (Simi & Suprabha, 2011).

As resinas fluídas por apresentarem baixa viscosidade, elásticas e usufruírem de molhabilidade, promovem a união entre o material e as superfícies da cavidade, diminuindo a possibilidade de eventuais microinfiltrações. (Hoseinifar, Mortazavi-Lahijani, Mollahassani & Ghaderi, 2017).

As restaurações do tipo onlay indireto apresentam uma contração de polimerização controlada, sendo que a única situação em que esta se manifesta, é na polimerização do cimento resinoso, podendo criar espaços vazios entre o cimento e as paredes da cavidade, o que pode levar a microinfiltrações (Shafiei et al, 2011).

Assim sendo, existe uma menor contração de polimerização na técnica indireta em comparação com a técnica direta. Consequentemente, podemos concluir que as restaurações onlay/overlay apresentam uma reduzida possibilidade de microinfiltração (Wafaie, Ali & Mahmoud, 2018).

II.6.3. SENSIBILIDADE PÓS-OPERATÓRIA

A sensibilidade pós-operatória pode ser definida como uma dor associada à mastigação ou à sensibilidade por estímulos de calor, frio ou a algum alimento doce, uma de uma semana após a restauração a adiante (Berkowitz et al, 2013).

Esta sensibilidade está associada à formação de espaços vazios entre a restauração e a dentina, provocados pela contração de polimerização. Os espaços são inundados pelo fluido dentinário que atravessa os túbulos da dentina. Durante a mastigação, a pressão exercida sobre a restauração e o dente, encaminha o fluido dentinário para um percurso inverso pelos túbulos, provocando sensibilidade no dente (Berkowitz et al, 2013).

Têm sido propostas várias estratégias para resolver o problema da sensibilidade pós-operatória. Desde a utilização de diferentes técnicas adesivas, à aplicação de uma solução desinfetante na cavidade antes da aplicação do adesivo. Hajizadeh et al, concluíram que a aplicação de uma solução de clorhexidina 2% na dentina, antes da colocação do adesivo, traz resultados positivos no que diz respeito à diminuição da sensibilidade pós-operatória (Hajizadeh, Ghavamnasiri & Majidinia, 2013).

O sistema adesivo utilizado durante uma restauração pode estar associado à redução da sensibilidade (Aboelenein, Riad & Haridy 2019). No entanto, segundo certos estudos realizados em dentes posteriores, a técnica adesiva utilizada não influencia o risco nem a intensidade da sensibilidade pós-operatória imediatamente após o tratamento restaurador. O mesmo não se pode dizer da profundidade da cavidade, que agrava o risco de sensibilidade (Tardem et al, 2019).

Segundo Aboelenein et al, a adição de nanopartículas de biovidro ao adesivo pode solucionar o problema da sensibilidade em dentes restaurados a resina composta (Aboelenein et al, 2019).

Num estudo realizado por Costa et al, os autores compararam duas técnicas restauradoras utilizando a mesma resina Bulk-Fill. Concluíram que nem a técnica adesiva nem a técnica restauradora afetam o risco de sensibilidade (Costa et al, 2017).

No ponto de vista das restaurações indiretas cerâmicas, estas apresentam uma baixa probabilidade de complicações no que diz respeito à sensibilidade pós-operatória (Tsanova, Manchorova-Veleva, Mateva & Tsanova 2018).

II.6.4. DESCOLORAÇÃO MARGINAL

A descoloração marginal é normalmente causada por defeitos que existem entre a restauração a compósito e as margens da cavidade. Estes ocorrem devido a uma deficiente aplicação dos incrementos de resina; a um acabamento/polimento desadequado, a uma adesão insatisfatória ou por forças de stress. De modo a reduzir a incidência de descoloração marginal, devem-se utilizar incrementos de no máximo 2mm, quando a técnica restauradora optada é a técnica incremental (Bayraktar, Ercan, Hamid & Çolak 2017).

Já em 2011, Krämer ao comparar o comportamento das resinas nano-híbridas e das resinas híbridas aplicadas diretamente em extensas cavidades classe II, constatou que ao fim de 6 anos, podíamos observar uma descoloração da margem palatina na restauração realizada com uma resina composta nanohíbrida. Sendo que na restauração em que a resina híbrida convencional foi aplicada, não foram apresentadas qualquer tipo de descolorações. (Krämer et al, 2011).

A nível das resinas Bulk-Fill, Bayraktar et al elaboraram um estudo em que foram avaliados diversos fatores em restaurações em que foram utilizadas resinas bulk-fill e resinas compostas convencionais. Constataram que 97.6% dos dentes restaurados em resina Bulk-Fill não apresentavam descoloração marginal. Em relação às restaurações com resina composta convencional, 95.3% também não apresentavam descoloração marginal (Bayraktar et al, 2016).

Em relação às restaurações com recobrimento de cúspide indiretas, a descoloração marginal está intimamente relacionada com a adaptação marginal, sendo que essa mesma descoloração aumenta ao longo do tempo, devido ao desgaste que o cimento de resina sofre. No caso das onlays, o desgaste que o cimento de resina apresenta ao longo do tempo é a principal razão para que haja descoloração marginal. Archibald et al, concluiu no seu estudo que os onlays apresentam uma boa performance a longo prazo, sendo que um aumento da descoloração marginal foi evidente, entre onlays cimentados entre 0 a 3 anos e 3 a 6 anos (Archibald et al, 2018).

II.6.5. CÁRIES SECUNDÁRIAS

Um dos principais fatores que podem implicar o falhanço ou a substituição de uma restauração são as cáries secundárias, independentemente do material restaurador. No entanto, devido a razões éticas, não é possível, nem fiável, monitorizar o progresso destas cáries secundárias com o objetivo de estudar a sua etiopatogenia ou os seus potenciais fatores de prognóstico. Estes fatores de prognóstico estão relacionados com a habilidade do médico dentista, com a escolha do material restaurador e até mesmo com o paciente. Em condições ótimas, a correta colocação do material na cavidade promove uma favorável longevidade do mesmo (Jokstad, 2016).

As cáries secundárias podem se desenvolver de duas formas, rapidamente à volta ou de baixo da restauração fraturada, ou um desenvolvimento mais lento, mas mais localizado

no esmalte ao longo da margem cavosuperficial. A qualidade da saliva, principalmente da sua capacidade tampão é considerado um fator de risco na formação de cáries secundárias, sendo que pacientes com xerostomia apresentam um risco maior de desenvolverem cáries secundárias (Jokstad, 2016).

Têm sido introduzidas novas formas de diagnóstico de cáries secundárias, sendo a fluorescência por luz induzida de forma quantitativa (*Quantitative light-induced fluorescence*) uma opção de complementar às radiografias bitewing que atualmente se utilizam (Nokhbatolfoghaie et al, 2013).

Independentemente da qualidade da restauração, as cáries secundárias desenvolvem-se muito pela existência de biofilme cariogénico na restauração, podendo até não se desenvolver na sua ausência. Os detalhes específicos da restauração que possam influenciar um maior ou menor risco de cárie secundária, parecem continuar indeterminados. Sendo que se consideram os hábitos de higiene oral do paciente, o principal fator no desenvolvimento deste tipo de cárie (Jokstad, 2016).

Num estudo realizado por Beck et al (2014), no qual foram realizadas 1805 restaurações classes I e II diretas, incluindo restaurações com necessidade de recobrimento de cúspide, as cáries secundárias foram um fator que contribuiu para o falhanço das restaurações, estando, no entanto, presente em apenas 8 das restaurações após 1 ano. As restaurações em questão foram realizadas com 2 tipos de resina composta híbridas, uma nano-híbrida e uma micro-híbrida. (Beck et al, 2014).

No que toca às restaurações com recobrimento de cúspide indiretas, mais propriamente onlays cerâmicas, apresentam ser uma solução no qual a manifestação de cáries secundárias é inferior. Santos et al (2016), observaram que aquando da cimentação de onlay de cerâmica, estas não apresentavam cáries secundárias ao fim de 2 anos (Santos et al, 2016). Resultados semelhantes foram obtidos por Ozsoy et al (2016), em que não foram registados casos de cárie secundária ao fim de 2 anos em onlays e overlays de compósito (Özsoy, Kuşdemir, Öztürk-Bozkurt, Akalın & Özcan, 2016).

II.6.6. COLOR MATCH

Outro fator que está muitas das vezes presente na avaliação periódica de qualquer tipo de restaurações é o *color match* ou compatibilidade da cor.

Para alcançar uma estética aceitável, é necessário que a aparência da cor da restauração corresponda aos tecidos ao seu redor, quer do remanescente dentário, quer dos dentes adjacentes. Se existir um grande contraste das cores, então não existe estética. No entanto, é necessário salientar que existem outros elementos importantes que afetam a aparência da cor e a estética em geral das restaurações, o brilho e a translucidez (Paravina & Swift Jr., 2009).

Lempel et al (2015) realizaram uma avaliação retrospectiva sobre restaurações diretas posteriores Classe II, em que foram utilizadas resinas compostas microhíbridas, 10 anos após o tratamento. Observaram que um dos fatores mais afetados foi o *color match*, sendo que ao fim de 10 anos todos apresentavam uma variação considerável de cor (Lempel, Tóth, Fábiána, Krajczára & Szalma, 2015).

A nível das restaurações onlay de cerâmicas confeccionadas com o sistema CAD-CAM, Spitznagel et al (2018) constataram que não existiram consideráveis alterações de cor, sendo que 97.5% das restaurações onlay apresentavam um cor, sombra e translucidez muito idêntica com o remanescente dentário e com o dente adjacente (Spitznagel, Scholz, Strub, Vach & Gierthmuehlen, 2018).

II.7. PREPARO

O preparo da cavidade a fim de receber o onlay ou o overlay de cerâmica, é um factor determinante para que haja sucesso da restauração. Apesar da importância desse factor, ainda não existe consenso à cerca da forma de preparação mais adequada para este tipo de restaurações. Dos trabalhos de Ahlers et al, 2009; e de Politano et al, 2018 podemos enumerar oito pontos de chave que devem estar presentes aquando a realização do preparo:

1. O design das cavidades afim de receberem um onlay ou overlay de cerâmica devem ter uma forma geométrica básica;
2. A restauração deve ser uniforme e ter uma espessura entre 1.5 e 2mm;
3. Os ângulos da cavidade devem ser arredondados, não sendo salientes nem pontiagudos;
4. Converter as tensões de alta resistência à tração em tensões de compressão, sempre que possível, sendo para isso necessário alterar o design do preparo;
5. Transições suaves de modo a evitar picos de tensão;

6. Tensões do chanfro devem ser minimizadas o máximo possível;
7. Superfície de contacto entre o dente e a cerâmica deve ser o maior possível;
8. As margens do preparo em esmalte facilitam a adesão com a cerâmica durante a cimentação, garantindo uma melhor selamento marginal.

II.8. DIRETAS VS. INDIRETAS

II.8.1. TAXAS DE SUCESSO/SOBREVIVÊNCIA

A taxa de sobrevivência de uma restauração é caracterizada por uma percentagem do tempo em que a restauração se encontra em boca, tendo em conta o período em que a mesma foi observada. Sendo que esta, está dependente de vários fatores referidos anteriormente, como por exemplo, as cáries secundárias, as microinfiltrações, a sensibilidade pós-operatória e até fratura (Vagropoulou et al, 2018). É importante referir que os ensaios clínicos que avaliam a taxa de sobrevivência deste tipo de restaurações, focam-se muitas vezes na comparação de materiais, quando existem outros fatores também importantes na tomada de decisão, como o risco de cárie de cada paciente ou se apresenta alguma atividade parafuncional (Van de Sande et al, 2016).

No entanto, em relação à comparação em termos de longevidade ou sobrevivência da restauração, existe pouca evidência científica que compare as restaurações com recobrimento de cúspide diretas com as indiretas. No entanto, Angeletaki et al (2016), realizaram uma revisão sistemática em relação a este mesmo tema, chegando à conclusão de que nos estudos envolvidos não existia uma diferença estatisticamente relevante, entre os dois métodos de recobrimento de cúspide. Os valores apresentados, em termos de sobrevivência da restauração encontravam-se sempre entre os 90% e o 100% (Angeletaki et al, 2016).

Resultados semelhantes foram apresentados por da Veiga et al (2016), que relata que a diferença entre ambas as técnicas, não apresentava relevância estatística em relação à durabilidade das restaurações (da Veiga et al, 2016).

É necessária a realização de estudos de controlo randomizados com um longo tempo de seguimento de forma a conseguirmos obter evidência sobre a performance clínica em termos de longevidade de restaurações diretas e indiretas, com ou sem recobrimento de cúspide (Azeem & Sureshababu, 2018).

III. CONCLUSÃO

A presença do conceito da medicina dentária minimamente invasiva tem levado à criação de técnicas que respeitem cada vez mais o tecido dentário, assim como todos os elementos presentes na cavidade oral. As restaurações com recobrimento de cúspide, diretas ou indiretas, cumprem com estes requisitos minimamente invasivos, sendo que têm cada vez mais sido indicadas para vários tipos de tratamentos, sejam tratamentos restauradores devido a fratura dentária, pós tratamento endodôntico, aumento de dimensão vertical, entre outros. No entanto, é necessário ter a noção que ambas as técnicas estudadas nesta revisão da literatura apresentam vantagens e desvantagens, que podem ser distintas, assim como protocolos alusivos a cada uma, importantes para o sucesso clínico.

Apesar da evolução dos materiais e das técnicas adesivas, as restaurações diretas com recobrimento de cúspide continuam a apresentar alguns problemas relacionados com a contração de polimerização e resistência mecânica, o que pode despoletar alguns dos desafios restauradores referidos no decorrer desta revisão da literatura. Em relação às restaurações indiretas com recobrimento de cúspide, existem desafios comuns a ambas as técnicas, sendo que nesta situação existem vários tipos de materiais que podem ser selecionados, cada um com os seus benefícios e lacunas, sendo que a melhoria destes tem sofrido uma evolução constante de modo a contrariar ou apaziguar alguns dos desafios que enfrentam.

Os poucos estudos comparativos destas técnicas foram realizados *in vitro* e *in vivo* e com procedimentos protocolares que muitas das vezes não eram os mesmos, podendo desse modo influenciar os resultados comparativos já observados. Assim e tendo em conta a recente introdução destes conceitos restauradores é inquestionável a realização de estudos comparativos destas técnicas, de modo a se conseguir perceber se realmente existem diferenças na longevidade, assim como no sucesso clínico, destes tipos de restaurações bem como a adoção de protocolos uniformizados.

IV. REFERÊNCIAS BIBLIOGRÁFICAS

Aboelenein, A. Z., Riad, M. I., & Haridy, M. F. (2019). Effect of a Self-Etch Adhesive Containing Nanobioglass on Postoperative Sensitivity of Posterior Composite Restorations - A Randomized Trial. *Open access Macedonian journal of medical sciences*, 7(14), 2313–2320. doi:10.3889/oamjms.2019.585

Al Zahawi, A. R., Abdul Rahman, M. S., & Ahmed, S. M. (2015). Effect of two different composite on gingival microleakage of class II restoration using four different placement techniques (An in vitro study). *IJRAMR*, 2(9), 727-31.

Angeletaki, F., Gkogkos, A., Papazoglou, E., & Kloukos, D. (2016). Direct versus indirect inlay/onlay composite restorations in posterior teeth. A systematic review and meta-analysis. *Journal of dentistry*, 53, 12-21.

Archibald, J. J., Santos Jr, G. C., & Santos, M. J. M. C. (2018). Retrospective clinical evaluation of ceramic onlays placed by dental students. *The Journal of prosthetic dentistry*, 119(5), 743-748.

Azeem, R. A., & Sureshababu, N. M. (2018). Clinical performance of direct versus indirect composite restorations in posterior teeth: A systematic review. *Journal of conservative dentistry : JCD*, 21(1), 2–9. doi:10.4103/JCD.JCD_213_16

Azevedo, C. G. S., De Goes, M. F., Ambrosano, G. M. B., & Chan, D. C. (2012). 1-Year clinical study of indirect resin composite restorations luted with a self-adhesive resin cement: effect of enamel etching. *Brazilian dental journal*, 23(2), 97-103.

Bandlish, L. K., & Mariatos, G. (2009). Long-term survivals of direct-wax'cast gold onlays: a retrospective study in a general dental practice. *British dental journal*, 207(3), 111.

Barutcigil, K., Barutcigil, Ç., Kul, E., Özarslan, M. M., & Buyukkaplan, U. S. (2019). Effect of different surface treatments on bond strength of resin cement to a CAD/CAM restorative material. *Journal of Prosthodontics*, 28(1), 71-78.

Bayraktar, Y., Ercan, E., Hamidi, M. M., & Çolak, H. (2017). One-year clinical evaluation of different types of bulk-fill composites. *Journal of investigative and clinical dentistry*, 8(2), e12210.

Beck, F., Dumitrescu, N., König, F., Graf, A., Bauer, P., Sperr, W., ... & Schedle, A. (2014). One-year evaluation of two hybrid composites placed in a randomized-controlled clinical trial. *Dental Materials*, 30(8), 824-838.

Berkowitz, G., Spielman, H., Matthews, A., Vena, D., Craig, R., Curro, F., & Thompson, V. (2013). Postoperative hypersensitivity and its relationship to preparation variables in Class I resin-based composite restorations: findings from the practitioners engaged in applied research and learning (PEARL) Network. Part 1. *Compendium of continuing education in dentistry (Jamesburg, N.J. : 1995)*, 34(3), e44–e52.

Bore Gowda, V., Sreenivasa Murthy, B. V., Hegde, S., Venkataramanaswamy, S. D., Pai, V. S., & Krishna, R. (2015). Evaluation of gingival microleakage in Class II composite restorations with different lining techniques: An in vitro study. *Scientifica*, 2015.

Caneppele, T. M. F., & Bresciani, E. (2016). Resinas bulk-fill-O estado da arte. *Revista da Associação Paulista de Cirurgões Dentistas*, 70(3), 242-248.

Canta, J. P., Martins, J. N., & Coelho, A. (2011). Recobrimento total de cúspides com amálgama de prata em dentes com tratamento endodôntico—caso clínico. *Revista Portuguesa de Estomatologia, Medicina Dentária e Cirurgia Maxilofacial*, 52(2), 89-97.

Carvalho, R. M. D., Pereira, J. C., Yoshiyama, M., & Pashley, D. H. (1996). A review of polymerization contraction: The influence of stress development versus stress relief. *Operative dentistry*, 21(1), 17-24.

Chrepa, V., Konstantinidis, I., Kotsakis, G. A., & Mitsias, M. E. (2014). The survival of indirect composite resin onlays for the restoration of root filled teeth: a retrospective medium-term study. *International endodontic journal*, 47(10), 967-973.

Correia, P. M., Menezes, R. C., Gama, B. M., Pedrosa, R. G., Heliomar, C. V., & de Souza Beatrice, L. C. (2011). Selecionando corretamente as resinas compostas. *IJD. International Journal of Dentistry*, 10(2), 91-96.

da Veiga, A. M. A., Cunha, A. C., Ferreira, D. M. T. P., da Silva Fidalgo, T. K., Chianca, T. K., Reis, K. R., & Maia, L. C. (2016). Longevity of direct and indirect resin composite restorations in permanent posterior teeth: A systematic review and meta-analysis. *Journal of dentistry*, 54, 1-12.

Deliperi, S., & Bardwell, D. N. (2006). Clinical evaluation of direct cuspal coverage with posterior composite resin restorations. *Journal of Esthetic and Restorative Dentistry*, 18(5), 256-265.

Dias, M. C. R., Martins, J. N., Chen, A., Quaresma, S. A., Luís, H., & Caramês, J. (2018). Prognosis of indirect composite resin cuspal coverage on endodontically treated premolars and molars: an in vivo prospective study. *Journal of Prosthodontics*, 27(7), 598-604.

Dietschi, D., & Spreafico, R. (2015). Evidence-based concepts and procedures for bonded inlays and onlays. Part I. Historical perspectives and clinical rationale for a biosubstitutive approach. *Int J Esthet Dent*, 10(2), 210-27.

Dietschi, D., Duc, O., Krejci, I., & Sadan, A. (2008). Biomechanical considerations for the restoration of endodontically treated teeth: a systematic review of the literature, Part II (Evaluation of fatigue behavior, interfaces, and in vivo studies). *Quintessence International*, 39(2).

Dursun, E., Monnier-Da Costa, A., & Moussally, C. (2018). Chairside CAD/CAM Composite Onlays for the Restoration Of Primary Molars. *Journal of Clinical Pediatric Dentistry*, 42(5), 349-354.

ElAyouti, A., Serry, M. I., Geis-Gerstorfer, J., & Löst, C. (2011). Influence of cusp coverage on the fracture resistance of premolars with endodontic access cavities. *International Endodontic Journal*, 44(6), 543-549.

El-Safty, S., Akhtar, R., Silikas, N., & Watts, D. C. (2012). Nanomechanical properties of dental resin-composites. *Dental Materials*, 28(12), 1292-1300.

Emamieh, S., Hojati, P., Ghasemi, A., & Torabzadeh, H. (2018). Effect of cusp coverage and water storage on compressive strength of composite restorations of premolars. *Journal of clinical and experimental dentistry*, 10(4), e341.

Ericson, D. (2007). The concept of minimally invasive dentistry. *Dental update*, 34(1), 9-18.

Escobar, P. M., Kishen, A., Lopes, F. C., Borges, C. C., Kegler, E. G., & Sousa-Neto, M. D. (2019). A CAD/CAM-based strategy for concurrent endodontic and restorative treatment. *Restorative dentistry & endodontics*, 44(3).

Fasbinder, D. J., Neiva, G. F., Heys, D., & Heys, R. (2019). Clinical evaluation of chairside Computer Assisted Design/Computer Assisted Machining nano-ceramic restorations: Five-year status. *Journal of Esthetic and Restorative Dentistry*.

Fennis, W. M., & Kuijs, R. H. (2005). Adhesive restorations replacing cusps.

Ferracane, J. L. (2011). Resin composite—state of the art. *Dental materials*, 27(1), 29-38.

Flury, S., Hayoz, S., Peutzfeldt, A., Hüsler, J., & Lussi, A. (2012). Depth of cure of resin composites: is the ISO 4049 method suitable for bulk fill materials?. *Dental Materials*, 28(5), 521-528.

Fok, A. S., & Aregawi, W. A. (2018). The two sides of the C-factor. *Dental Materials*, 34(4), 649-656.

Frankenberger, R., Blunck, U., & Breschi, L. (2018). Adhesion to Hard Tissue on Teeth. *Ronald E. Goldstein's Esthetics in Dentistry*, 354-372.

Frankenberger, R., Zeilinger, I., Krech, M., Mörig, G., Naumann, M., Braun, A., ... & Roggendorf, M. J. (2015). Stability of endodontically treated teeth with differently invasive restorations: Adhesive vs. non-adhesive cusp stabilization. *Dental Materials*, 31(11), 1312-1320.

Furtos, G., Silaghi-Dumitrescu, L., Moldovan, M., Baldea, B., Trusca, R., & Prejmorean, C. (2012). Influence of filler/reinforcing agent and post-curing on the flexural properties of woven and unidirectional glass fiber-reinforced composites. *Journal of Materials Science*, 47(7), 3305-3314.

GARCÍA, L., GIL, A. C., & PUY, C. L. (2019). In vitro evaluation of microleakage in Class II composite restorations: High-viscosity bulk-fill vs conventional composites. *Dental materials journal*, 2018-160.

Ghulman, M. A. (2011). Effect of cavity configuration (C factor) on the marginal adaptation of low-shrinking composite: a comparative ex vivo study. *International journal of dentistry*, 2011.

González-López, S., Díaz, M. A. V., Haro-Gasquet, D., Ceballos, L., & Haro-Muñoz, D. (2007). Cuspal flexure of teeth with composite restorations subjected to occlusal loading. *Journal of Adhesive Dentistry*, 9(1).

Gregor, L., Bouillaguet, S., Onisor, I., Ardu, S., Krejci, I., & Rocca, G. T. (2014). Microhardness of light-and dual-polymerizable luting resins polymerized through 7.5-mm-thick endocrowns. *The Journal of prosthetic dentistry*, 112(4), 942-948.

Hajizadeh, H., Ghavamnasiri, M., & Majidinia, S. (2013). Randomized clinical evaluation of the effect of chlorhexidine on postoperative sensitivity of posterior composite resin restorations. *Quintessence International*, 44(10).

Harsha, M. S., Praffulla, M., Babu, M. R., Leneena, G., Krishna, T. S., & Divya, G. (2017). The Effect of Cavity Design on Fracture Resistance and Failure Pattern in Monolithic Zirconia Partial Coverage Restorations-An In vitro Study. *Journal of Clinical and Diagnostic Research: JCDR*, 11(5), ZC45.

Hilton, T., Ferracane, J., & Broome, J. (2013). *Summitt's fundamentals of operative dentistry*. Hanover Park, IL: Quintessence Publishing Co. Inc.

Hirata, R., Kabbach, W., De Andrade, O. S., Bonfante, E. A., Giannini, M., & Coelho, P. G. (2015). Bulk fill composites: an anatomic sculpting technique. *Journal of Esthetic and Restorative Dentistry*, 27(6), 335-343.

Höland, W., Schweiger, M., Watzke, R., Peschke, A., & Kappert, H. (2008). Ceramics as biomaterials for dental restoration. *Expert review of medical devices*, 5(6), 729-745.

Hoseinifar, R., Mortazavi-Lahijani, E., Mollahassani, H., & Ghaderi, A. (2017). One year clinical evaluation of a low shrinkage composite compared with a packable composite resin: A Randomized clinical trial. *Journal of dentistry (Tehran, Iran)*, 14(2), 84.

Ilie, N., Rencz, A., & Hickel, R. (2013). Investigations towards nano-hybrid resin-based composites. *Clinical oral investigations*, 17(1), 185-193.

Jokstad, A. (2016). Secondary caries and microleakage. *Dental Materials*, 32(1), 11-25.

Karakowsky Kleiman, L., & Fierro Velázquez, A. (2019). Minimally invasive esthetic dentistry. *Revista de la Asociación Dental Mexicana*, 76(1), 30-37.

Karaman, E., & Ozgunaltay, G. (2013). Cuspal deflection in premolar teeth restored using current composite resins with and without resin-modified glass ionomer liner. *Operative dentistry*, 38(3), 282-289.

Krämer, N., García-Godoy, F., Reinelt, C., Feilzer, A. J., & Frankenberger, R. (2011). Nanohybrid vs. fine hybrid composite in extended Class II cavities after six years. *Dental Materials*, 27(5), 455-464.

Ladha, K., & Verma, M. (2010). Conventional and contemporary luting cements: an overview. *The Journal of Indian Prosthodontic Society*, 10(2), 79-88.

Lempel, E., Tóth, Á., Fábíán, T., Krajczár, K., & Szalma, J. (2015). Retrospective evaluation of posterior direct composite restorations: 10-year findings. *Dental Materials*, 31(2), 115-122.

Lim, K., Yap, A. U. J., Agarwalla, S. V., Tan, K. B. C., & Rosa, V. (2016). Reliability, failure probability, and strength of resin-based materials for CAD/CAM restorations. *Journal of Applied Oral Science*, 24(5), 447-452.

Lynch, C. D., Opdam, N. J., Hickel, R., Brunton, P. A., Gurgan, S., Kakaboura, A., ... & Wilson, N. H. (2014). Guidance on posterior resin composites: Academy of operative dentistry-European section. *Journal of dentistry*, 42(4), 377-383.

Ma, L., Guess, P. C., & Zhang, Y. (2013). Load-bearing properties of minimal-invasive monolithic lithium disilicate and zirconia occlusal onlays: finite element and theoretical analyses. *Dental Materials*, 29(7), 742-751.

Macinnes, A., & Hall, A. F. (2016). Indications for cuspal coverage. *Dental update*, 43(2), 150-158.

Magne, P. (2005). Immediate dentin sealing: a fundamental procedure for indirect bonded restorations. *Journal of Esthetic and Restorative Dentistry*, 17(3), 144-154.

Marcondes, M., Souza, N., Borguetti Manfroi, F., Burnett Jr, L. H., & Spohr, A. M. (2016). Clinical Evaluation of Indirect Composite Resin Restorations Cemented with Different Resin Cements. *Journal of Adhesive Dentistry*, 18(1).

Maurício, P., & Reis, J. (2014). Tendências na reabilitação de dentes com tratamento endodôntico em prótese fixa. *Revista da Ordem dos Médicos Dentistas*, 20, 2-8.

McCarthy, R. (2015). The application of indirect composite onlays in the restoration of severely broken down posterior teeth.

Meyers, I. A. (2013). Minimum intervention dentistry and the management of tooth wear in general practice. *Australian dental journal*, 58, 60-65.

Moharamzadeh, K., Brook, I. M., & Van Noort, R. (2009). Biocompatibility of resin-based dental materials. *Materials*, 2(2), 514-548.

Mondelli, R. F. L., Ishikiriama, S. K., Oliveira Filho, O. D., & Mondelli, J. (2009). Fracture resistance of weakened teeth restored with condensable resin with and without cusp coverage. *Journal of Applied Oral Science*, 17(3), 161-165.

Mosharrafian, S., Heidari, A., & Rahbar, P. (2017). Microleakage of two bulk fill and one conventional composite in class II restorations of primary posterior teeth. *Journal of dentistry (Tehran, Iran)*, 14(3), 123.

Mulic, A., Svendsen, G., & Kopperud, S. E. (2018). A retrospective clinical study on the longevity of posterior Class II cast gold inlays/onlays. *Journal of dentistry*, 70, 46-50.

Murgueitio, R. (2008). Clasificación de los defectos de extensión en dientes posteriores tratados con endodoncia. *Revista Estomatología*, 16(2).

Nandini S. Indirect resin composites. *J Conserv Dent* 2010;13:184-94

Naumova, E. A., Ernst, S., Schaper, K., Arnold, W. H., & Piwowarczyk, A. (2016). Adhesion of different resin cements to enamel and dentin. *Dental materials journal*, 35(3), 345-352.

Nokhbatolfoghahaie, H., Alikhasi, M., Chiniforush, N., Khoei, F., Safavi, N., & Zadeh, B. Y. (2013). Evaluation of accuracy of DIAGNOdent in diagnosis of primary and secondary caries in comparison to conventional methods. *Journal of lasers in medical sciences*, 4(4), 159.

Nový, B. B., & Fuller, C. E. (2008). The material science of minimally invasive esthetic restorations. *Compendium of continuing education in dentistry (Jamesburg, NJ: 1995)*, 29(6), 338-46.

Opdam, N. J. M., Frankenberger, R., & Magne, P. (2016). From 'Direct Versus Indirect' Toward an Integrated Restorative Concept in the Posterior Dentition. *Operative dentistry*, 41(S7), S27-S34.

Özsoy, A., Kuşdemir, M., Öztürk-Bozkurt, F., Toz Akalın, T., & Özcan, M. (2016). Clinical performance of indirect composite onlays and overlays: 2-year follow up. *Journal of adhesion science and Technology*, 30(16), 1808-1818.

Panahandeh, N., Torabzadeh, H., Ziaee, N., Mahdian, M., Tootiaee, B., & Ghasemi, A. (2017). The effect of composite thickness on the stress distribution pattern of restored premolar teeth with cusp reduction. *Journal of Prosthodontics*, 26(5), 440-445.

Paravina, R. D., & Swift Jr, E. J. (2009). Color in dentistry: match me, match me not. *Journal of Esthetic and Restorative Dentistry*, 21(2), 133-139.

Park, J., Chang, J., Ferracane, J., & Lee, I. B. (2008). How should composite be layered to reduce shrinkage stress: incremental or bulk filling?. *Dental Materials*, 24(11), 1501-1505.

Pedram, P., Hooshmand, T., & Heidari, S. (2018). Effect of Different Cavity Lining Techniques on Marginal Sealing of Class II Resin Composite Restorations In Vitro. *International Journal of Periodontics & Restorative Dentistry*, 38(6).

Petropoulou, A., Pantzari, F., Nomikos, N., Chronopoulos, V., & Kourtis, S. (2013). The use of indirect resin composites in clinical practice: A case series. *Dentistry*, 3(173), 2161-1122.

Politano, G., Van Meerbeek, B., & Peumans, M. (2018). Nonretentive Bonded Ceramic Partial Crowns: Concept and Simplified Protocol for Long-lasting Dental Restorations. *J Adhes Dent*, 20(6), 495-510.

Radhika, M., Sajjan, G. S., Kumaraswamy, B. N., & Mittal, N. (2010). Effect of different placement techniques on marginal microleakage of deep class-II cavities restored with two composite resin formulations. *Journal of conservative dentistry: JCD*, 13(1), 9.

Radovic, I., Monticelli, F., Goracci, C., Vulicevic, Z. R., & Ferrari, M. (2008). Self-adhesive resin cements: a literature review. *Journal of Adhesive Dentistry*, 10(4).

Rizk, H. M., Al-Ruthea, M., & Habibullah, M. A. (2018). The effect of three lining materials on microleakage of packable composite resin restorations in young premolars with cavity margins located on enamel and dentin/cementum-An In vitro study. *International journal of health sciences*, 12(6), 8.

Rocca, G. T., & Krejci, I. (2013). Crown and post-free adhesive restorations for endodontically treated posterior teeth: from direct composite to endocrowns. *Eur J Esthet Dent*, 8(2), 156-179.

Santos Jr, G. C., Santos, M. J. M. C., & Rizkalla, A. S. (2009). Adhesive cementation of etchable ceramic esthetic restorations. *Journal of the Canadian Dental Association*, 75(5).

Santos, M. J. M. C., Bapoo, H., Rizkalla, A. S., & Santos Jr, G. C. (2011). Effect of dentin-cleaning techniques on the shear bond strength of self-adhesive resin luting cement to dentin. *Operative dentistry*, 36(5), 512-520.

Santos, M. J. M. C., Freitas, M. C., Azevedo, L. M., Santos, G. C., Navarro, M. F., Francischone, C. E., & Mondelli, R. F. (2016). Clinical evaluation of ceramic inlays and onlays fabricated with two systems: 12-year follow-up. *Clinical oral investigations*, 20(7), 1683-1690.

Simi, B., & Suprabha, B. S. (2011). Evaluation of microleakage in posterior nanocomposite restorations with adhesive liners. *Journal of conservative dentistry: JCD*, 14(2), 178.

Singh, P., Kumar, N., Singh, R., Kiran, K., & Kumar, S. (2015). Overview and recent advances in composite resin: A review. *Int J Sci Stud*, 3(9), 169-72.

Spitznagel, F. A., Scholz, K. J., Strub, J. R., Vach, K., & Gierthmuehlen, P. C. (2018). Polymer-infiltrated ceramic CAD/CAM inlays and partial coverage restorations: 3-year results of a prospective clinical study over 5 years. *Clinical oral investigations*, 22(5), 1973-1983.

Tardem, C., Albuquerque, E. G., Lopes, L. D. S., Marins, S. S., Calazans, F. S., Poubel, L. A., ... & Barceleiro, M. D. O. (2019). Clinical time and postoperative sensitivity after use of bulk-fill (syringe and capsule) vs. incremental filling composites: a randomized clinical trial. *Brazilian oral research*, 33.

Tsanova, M. P., Manchorova-Veleva, N. A., Mateva, N. G., & Tsanova, S. T. (2018). Clinical Evaluation of CAD/CAM Indirect Zirconia Restorations of Severely Destroyed Vital Teeth in the Posterior Area—Early Clinical Results. *Folia Medica*, 60(3), 402-410.

Tsujimoto, A., Iwasa, M., Shimamura, Y., Murayama, R., Takamizawa, T., & Miyazaki, M. (2010). Enamel bonding of single-step self-etch adhesives: influence of surface energy characteristics. *Journal of dentistry*, 38(2), 123-130.

Tsujimoto, A., Nagura, Y., Barkmeier, W. W., Watanabe, H., Johnson, W. W., Takamizawa, T., ... & Miyazaki, M. (2018). Simulated cuspal deflection and flexural properties of high viscosity bulk-fill and conventional resin composites. *Journal of the mechanical behavior of biomedical materials*, 87, 111-118.

Upadhyaya, V., Arora, A., Singhal, J., Kapur, S., & Sehgal, M. (2019). Comparative analysis of shear bond strength of lithium disilicate samples cemented using different resin cement systems: An in vitro study. *The Journal of Indian Prosthodontic Society*, 19(3), 240.

Vagropoulou, G. I., Klifopoulou, G. L., Vlahou, S. G., Hirayama, H., & Michalakis, K. (2018). Complications and survival rates of inlays and onlays vs complete coverage restorations: A systematic review and analysis of studies. *Journal of oral rehabilitation*, 45(11), 903-920.

Van de Sande, F. H., Collares, K., Correa, M. B., Cenci, M. S., Demarco, F. F., & Opdam, N. J. M. (2016). Restoration survival: revisiting patients' risk factors through a systematic literature review. *Operative dentistry*, 41(S7), S7-S26.

Veneziani, M. (2017). Posterior indirect adhesive restorations: updated indications and the Morphology Driven Preparation Technique. *Int J Esthet Dent*, 12(2), 204-30.

Vermelho, P. M., Reis, A. F., Ambrosano, G. M. B., & Giannini, M. (2017). Adhesion of multimode adhesives to enamel and dentin after one year of water storage. *Clinical oral investigations*, 21(5), 1707-1715.

Vohra, F. A., Rashid, H., & Ab Ghani, S. M. (2014). Modern Adhesive Ceramic Onlay, A Predictable Replacement of Full Veneer Crowns: A report of three Cases. *Journal of the Dow University of Health Sciences (JDUHS)*, 8(1).

Wafaie, R. A., Ibrahim Ali, A., & Mahmoud, S. H. (2018). Fracture resistance of prepared premolars restored with bonded new lab composite and all-ceramic inlay/onlay restorations: Laboratory study. *Journal of Esthetic and Restorative Dentistry*, 30(3), 229-239.