



# TRATAMENTO DA PERI-IMPLANTITE: CONCEITOS ATUAIS

## Introdução e Objetivos:

Nos últimos anos a colocação de implantes tornou-se uma das técnicas mais preconizadas na reabilitação de desdentados totais ou parciais, sobretudo devido à elevada percentagem de sucesso que lhe está associada. Não obstante, existem algumas complicações, quer a curto, quer a longo prazo, que podem comprometer o êxito desta técnica. A peri-implantite é uma das complicações mais frequentes associadas aos implantes dentários. O objetivo desta revisão é apresentar o “estado da arte” no tratamento da peri-implantite.

## Métodos:

Foi efectuada uma pesquisa na base de dados *PubMed* de artigos em inglês publicados desde 2010, utilizando os termos “peri-implant diseases”, “peri-implantitis”, “bone regeneration”, “periodontal diseases”, “dental implants” e “risk factors”.

## DEFINIÇÃO

Processo inflamatório que afecta os tecidos moles de um implante osteointegrado, resultando na perda de osso de suporte. 1,2,3,4,5

## ETIOLOGIA E FACTORES DE RISCO

A **etiologia** ainda não está totalmente esclarecida, mas sabe-se que está relacionada com a formação de um biofilme na superfície do implante. 1,6

### Factores de risco locais biológicos e mecânicos

- Implante colocado numa zona com antecedentes de periodontite apical
- Osso tipo I
- Fractura do implante
- Ausência de passividade da estrutura
- Forças oclusais excessivas

### Factores de risco iatrogénicos

- Excesso de cimento
- Danos da superfície do implante
- Má abordagem cirúrgica
- Má posição do implante
- Presença de “microgap” implante/conexão
- Tipo de implante (superfícies)

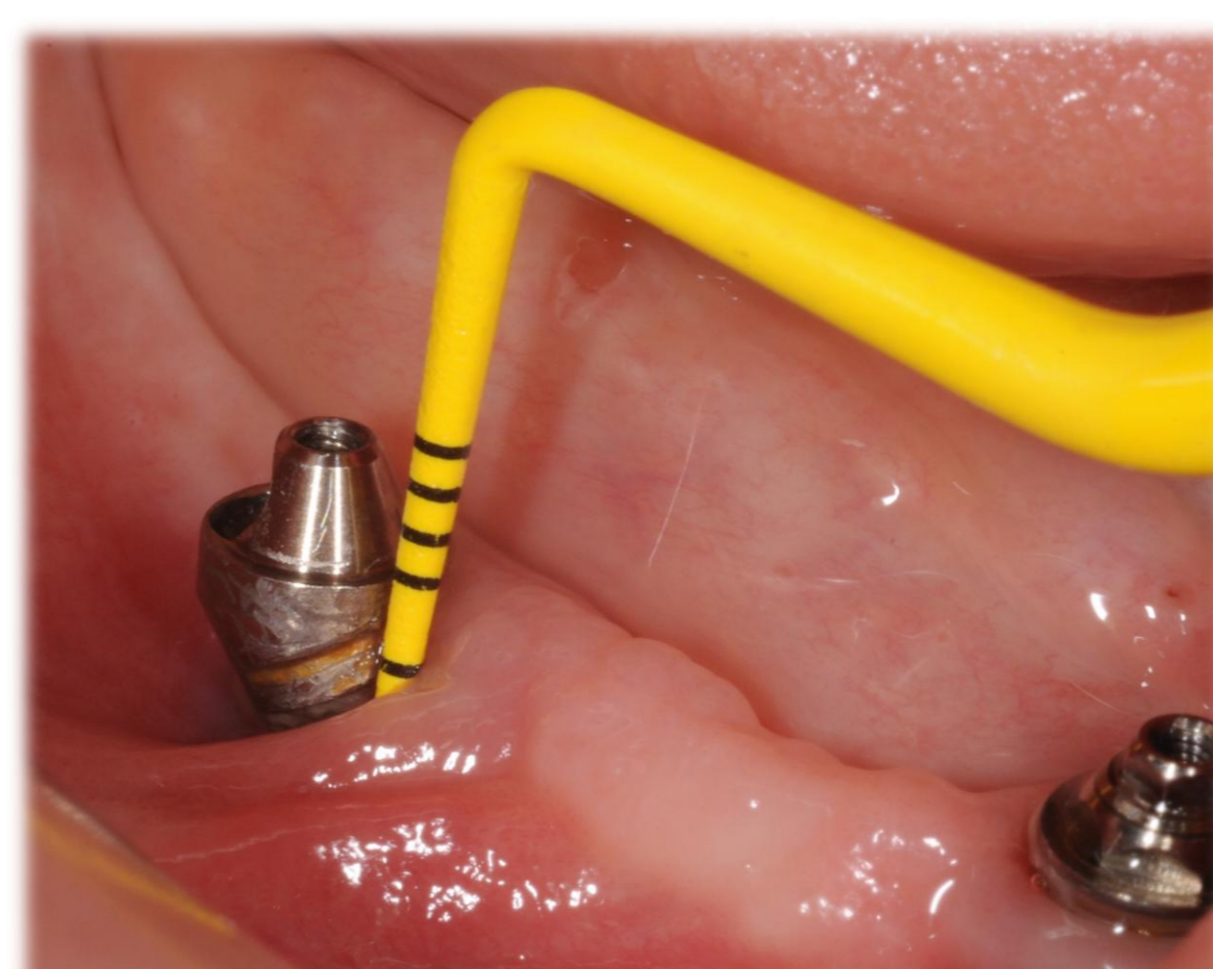

Fig. 1 – Implante com profundidade de sondagem de 6 mm.

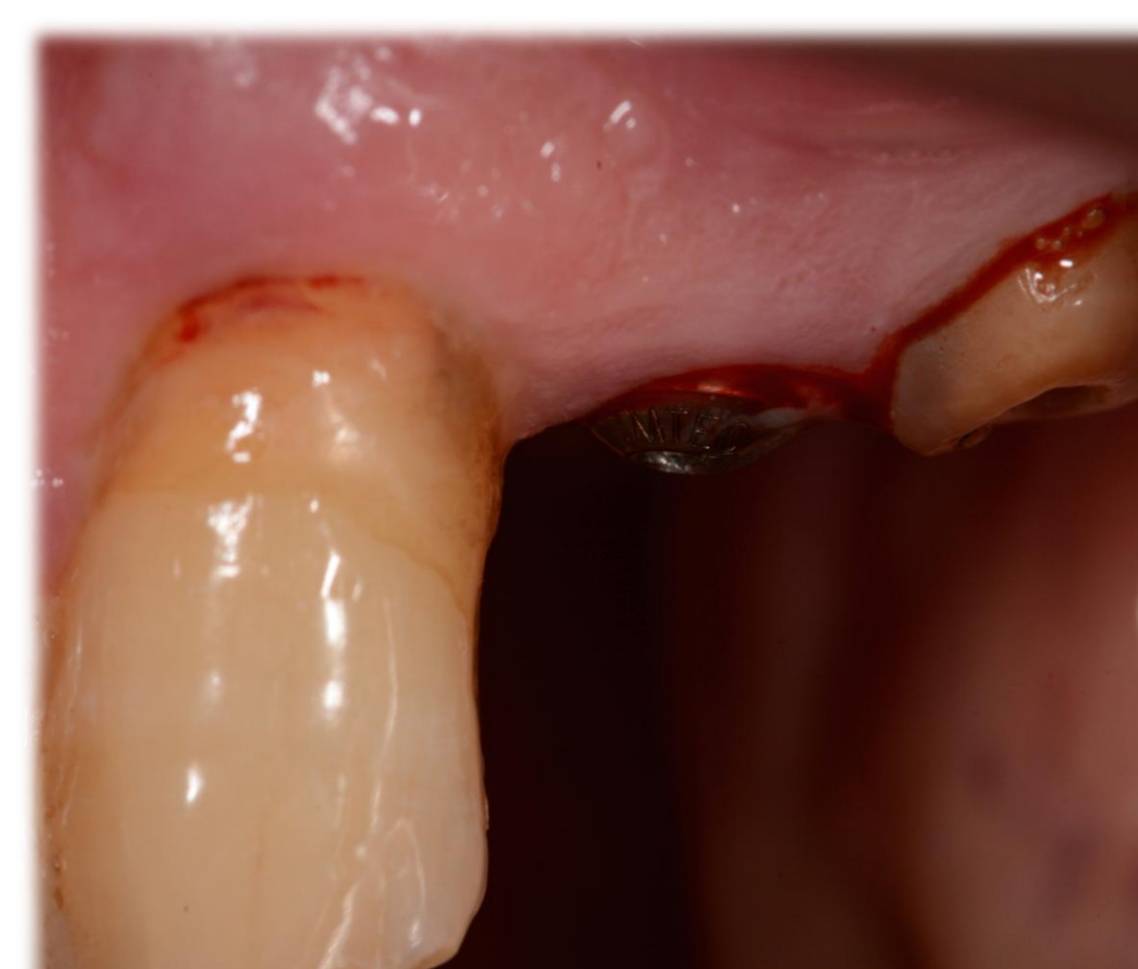

Fig. 2 – Hemorragia após sondagem de um implante osteointegrado.

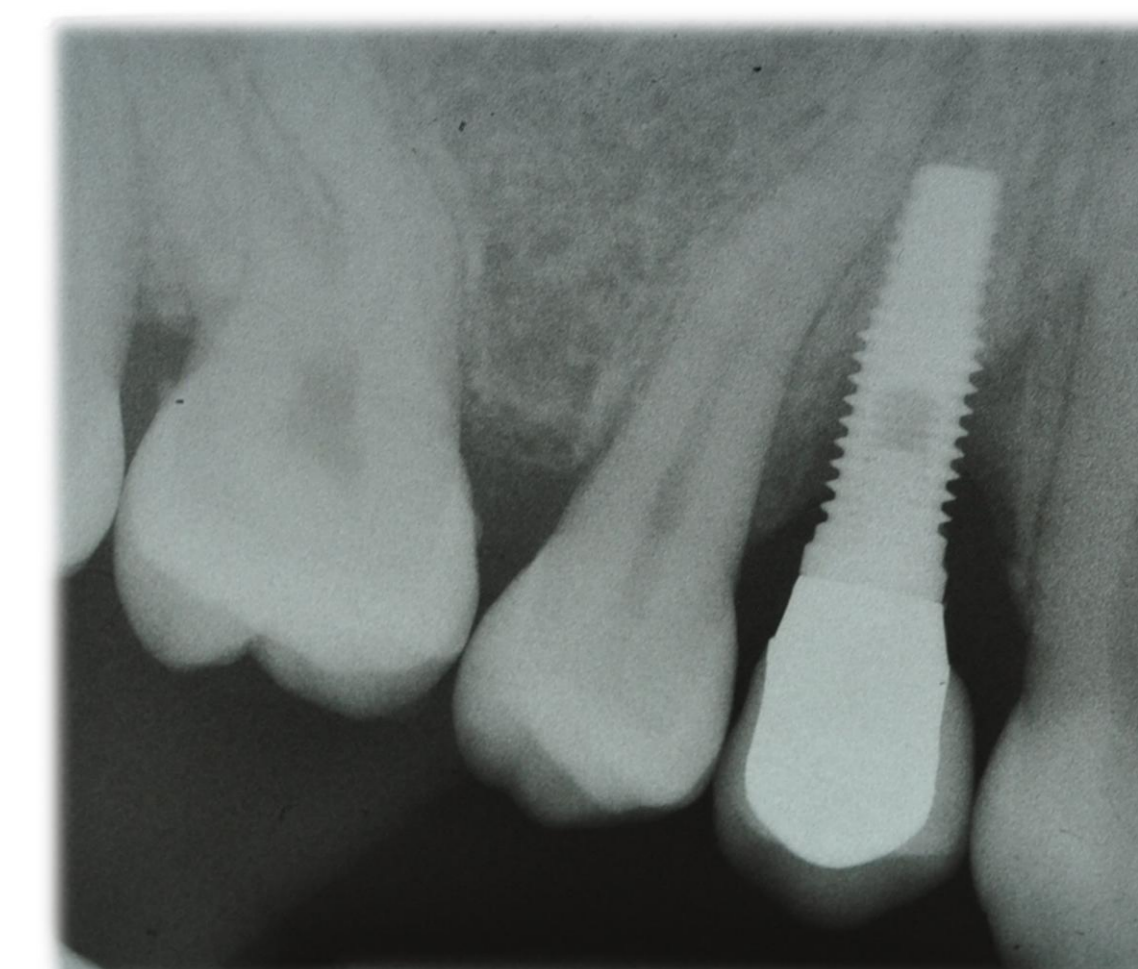


Fig. 3 – Radiografia de implante osteointegrado com perda óssea vertical severa.

## SINAIS E SINTOMAS

Eritema, edema, hemorragia e/ou supuração à sondagem, aumento da profundidade de sondagem (maior ou igual a 5 mm) e perda óssea. 3,4,9

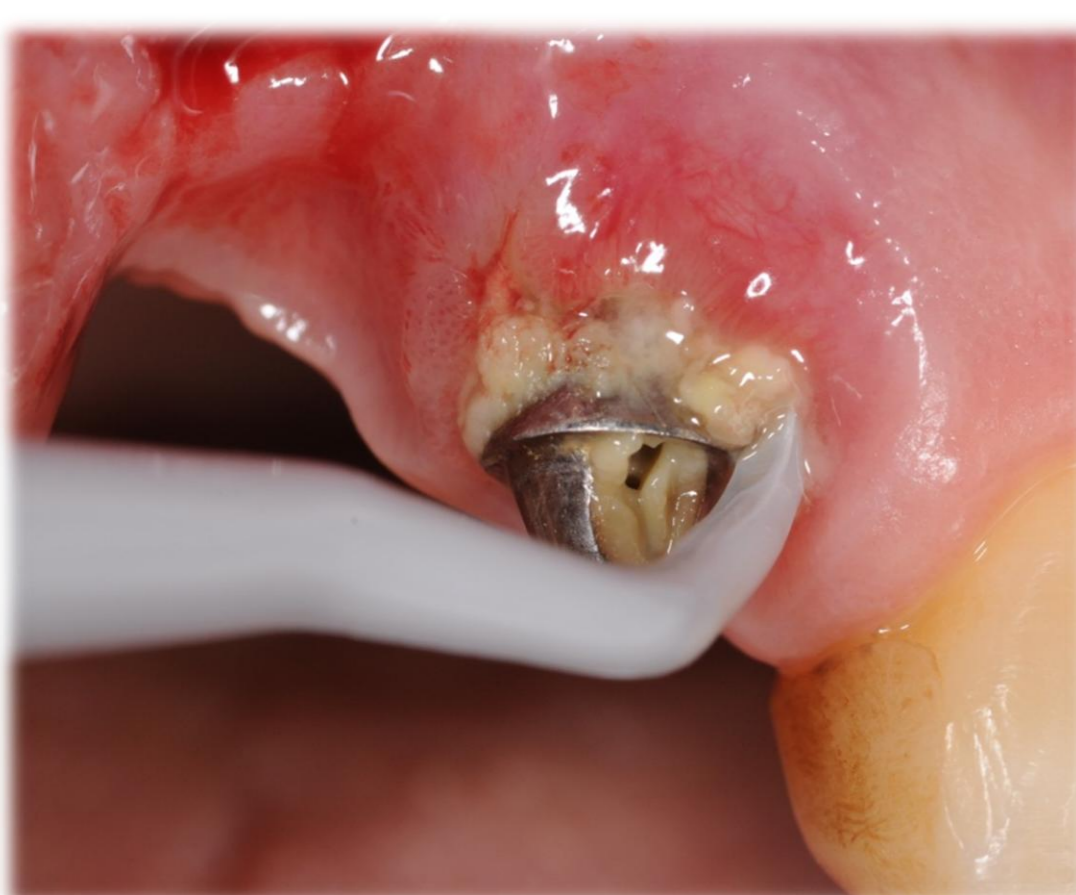

Fig. 4 – Descontaminação mecânica do implante com cureta de plástico.

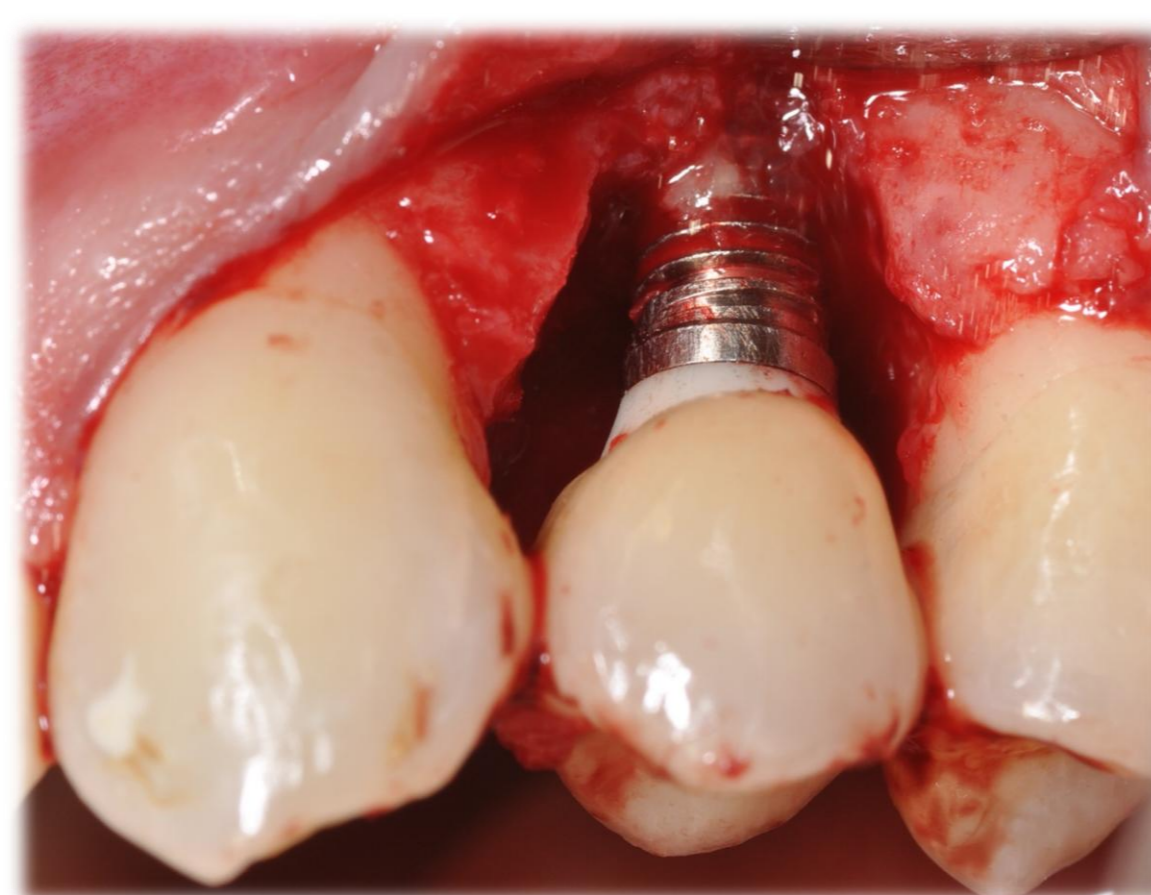


Fig. 5 – Regeneração tecidual guiada com membrana reabsorvível.

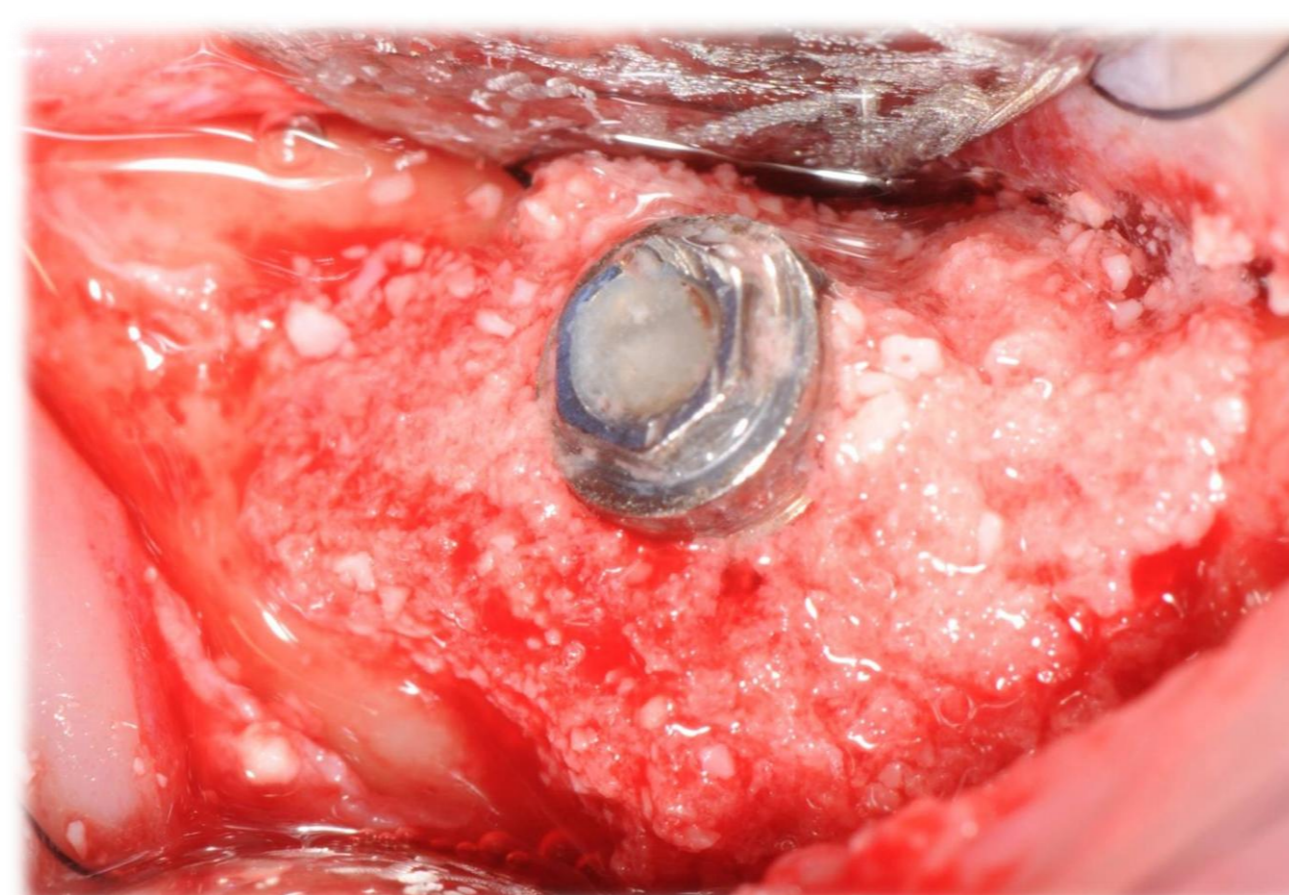


Fig. 6 – Regeneração de defeito ósseo circunferencial.

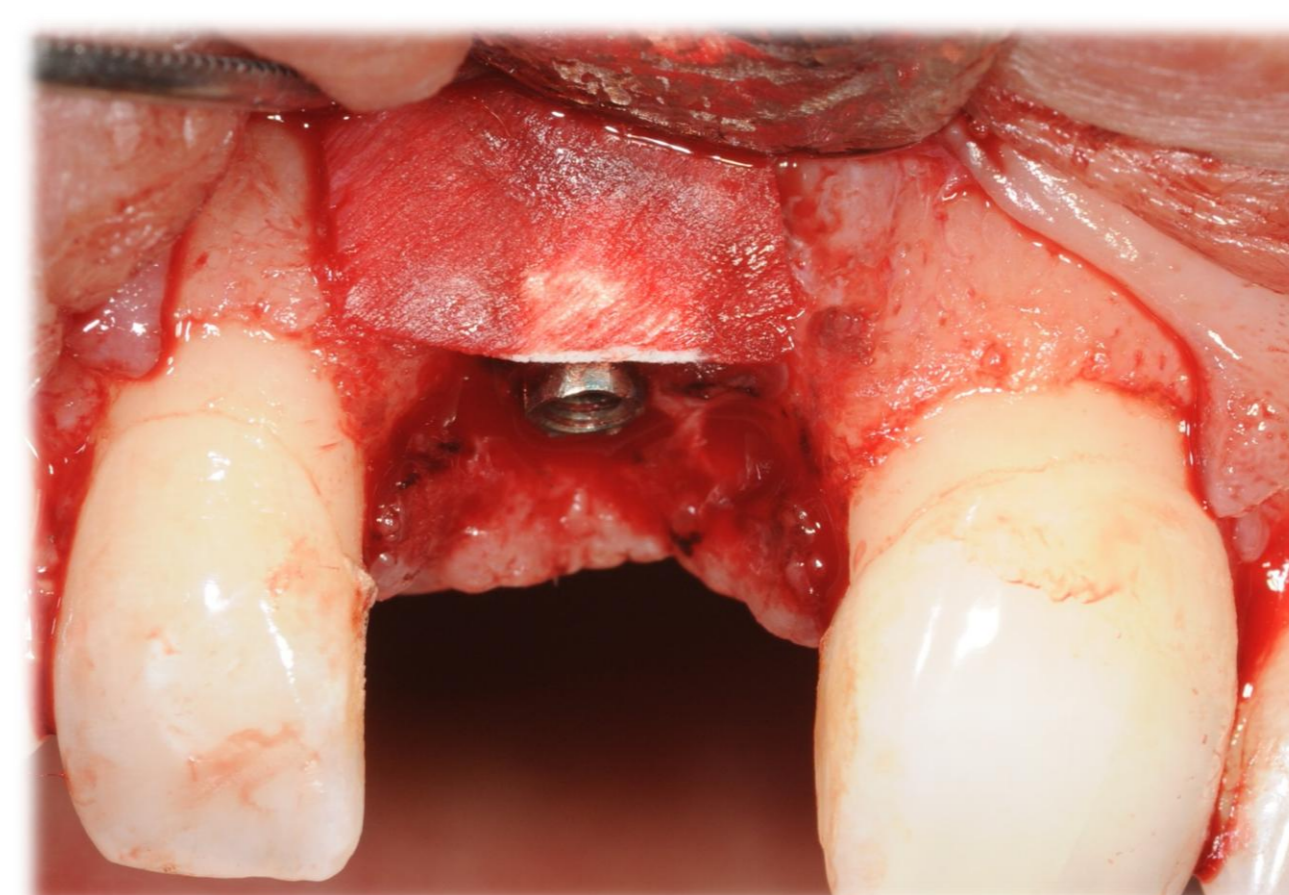


Fig. 7 – Regeneração tecidual guiada.

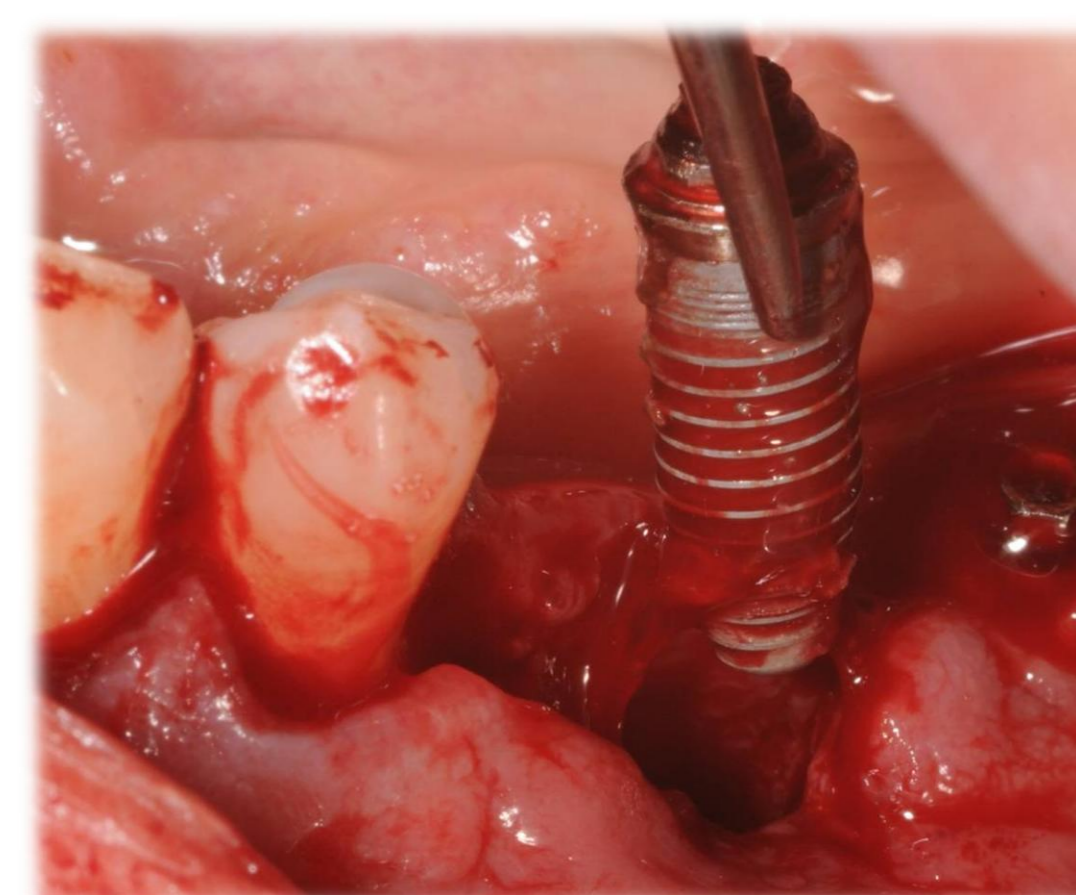


Fig. 8 – Explantação de implante com mobilidade.

## Resultados:

A peri-implantite afecta cerca de 80% dos pacientes. 10 a 20% da população apresenta peri-implantite após 6 anos da colocação dos implantes e dentro deste grupo, 64% apresenta perda óssea progressiva e por isso o diagnóstico precoce é descrito como fundamental. 1,4,11

### ABORDAGEM NÃO CIRÚRGICA

#### Remoção mecânica do biofilme: 4,5,11-15

- Curetas (fibra de carbono, plástico ou titânio) e pasta de polimento;
- Jacto de glicina;
- Aparelhos de ultrasons (com pontas de fibra de carbono, silicone, plástico ou reforçadas com resina);
- Lasers (Er:YAG, CO<sub>2</sub> contínuo ou terapia fotodinâmica).

Também tem sido descrita a associação de **antimicrobianos** para descontaminação da superfície do implante: 4,11,13,15

- Antisépticos (gel/ colutórios de clorhexidina);
- Antibióticos locais (minociclina ou doxiciclina);
- Não existem estudos conclusivos quanto à administração de antibióticos sistémicos, quando associados ao tratamento da peri-implantite.

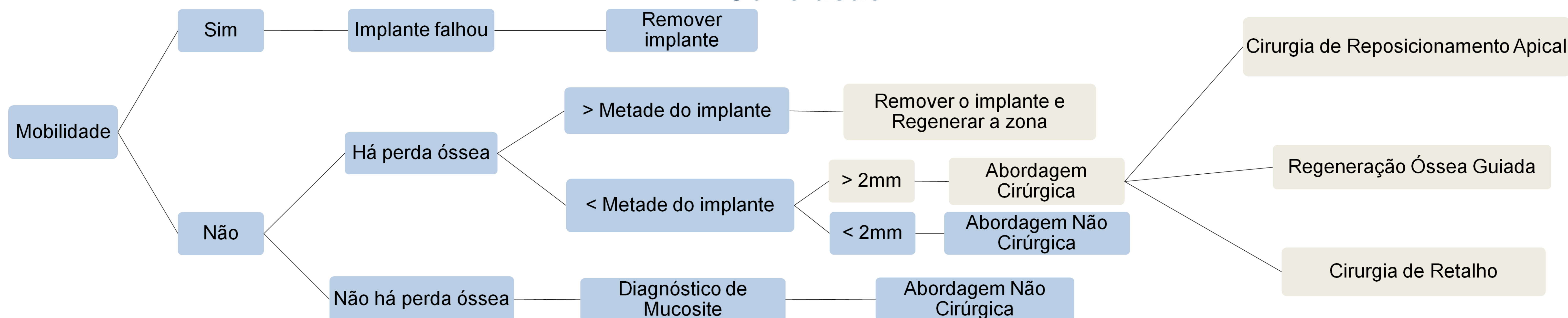
### ABORDAGEM CIRÚRGICA

São descritas 3 abordagens:

- **Cirurgia de Retalho** (Retalho de acesso ou curetagem a campo aberto);
- **Cirurgia de Reposicionamento Apical**;
- **Cirurgia Regenerativa** ⇔ Quando indicada, é a abordagem com maior sucesso, corrigindo os defeitos ósseos em 40% a 100% dos casos.
  - A **regeneração óssea guiada (ROG)** é a técnica mais documentada para o tratamento de **defeitos infra-ósseos peri-implantares profundos e estreitos**.

A avaliação dos resultados normalmente é feita através de métodos radiográficos, não se podendo concluir se existe uma verdadeira re-osteointegração do implante e se a sua extensão abrange todo o defeito ósseo. 1,5,16

## Conclusão:



## Implicações clínicas:

Não existe ainda na literatura um protocolo definido no tratamento da peri-implantite, contudo, uma abordagem precoce é fundamental para a sobrevivência dos implantes. Existem poucos estudos a longo prazo que avaliem a re-osteointegração de implantes submetidos a tratamento regenerativo. 1,4,5,17