



Trauma ortopédico

E multidisciplinidade na Enfermagem Veterinária

ANA SOFIA FERNANDES GALANTINHO

Enfermagem Veterinária

2024

ANA SOFIA FERNANDES GALANTINHO

## Trauma ortopédico E multidisciplinarietà na Enfermagem Veterinária

Relatório de estágio curricular do tipo I - Acompanhamento de processo, apresentado para obtenção do grau de licenciado em Enfermagem Veterinária conferido pelo Instituto Politécnico de Portalegre

Orientador interno: Professora Laura Hurtado

Orientador Externo: Enfermeira Cátia Martins

Arguente: Professora Tânia Lagoa

Presidente do Júri: Professora Carolina Silva

Classificação: 18 valores

Escola Superior de Biociências de Elvas

2024

# Agradecimentos

Em primeiro lugar, quero agradecer à minha Querida Mãe, que nada percebe sobre relatórios e provavelmente nem este irá ler, mas que preza tal como eu o amor pela natureza, pelos animais, e fundamentalmente, o amor que me moveu desde pequena, de poder fazer parte do vasto mundo que é o cuidado animal. Tens sido tu quem me acompanha desde o início, e que sente um orgulho enorme por eu nunca ter desistido apesar dos contratemplos. És uma mulher de armas, e isso eu tenho vindo a aprender contigo.

Claro que, em seguida, só podia agradecer às minha meninas, estas que entendem o amor, a dor, o cansaço e angústia que a profissão traz, mas que foi aquilo para o qual nascemos. À Cátia Martins, que me trouxe os maiores ensinamentos práticos em enfermagem veterinária que poderia pedir desde o início da minha aventura, e que é o meu modelo a seguir, agradeço todo o apoio, paciência e compreensão de que é feita. Se um dia for metade da enfermeira que és, serei uma excelente profissional. À Bárbara Leitão, uma das melhores amigas que a profissão trouxe para a minha vida, que traz luz ao trabalho. A tua alegria faz qualquer dia difícil ser melhor. Não existe ninguém que dialogue melhor com os pacientes! À Filipa Barroso, outra menina de armas, que dá uma lição de perseverança a qualquer pessoa, o teu talento é contagiante, mas o teu esforço também. Obrigada por me ouvirem sempre que achava impossível acabar este relatório a tempo.

A todos os outros amigos que se preocupam se estou bem e feliz na área que escolhi, se preciso de ajuda para acabar, são vários, mas lembro-me de cada um de vocês, e a maior parte vem da minha cidade do coração, Évora.

Ao Doutor Pedro Azadinho, o Médico Veterinário que me ouviu desde pequena falar sobre os meus sonhos, mal sabia eu que iria ter anos de aprendizagem com este excelente profissional. Por todo o apoio, esclarecimentos e amizade que tem vindo a crescer, um obrigado enorme! Será sempre a pessoa que marcou o meu percurso de vida e a primeira que me disse para não desistir.

Ao Dr. Nuno e à Dra. Sandra que sempre me ouviram, e sempre que os incomodo com questões não tardam em responder. Prometo que serei sempre assim, inquisidora, mas à procura de ser a melhor profissional que conseguir.

Por fim, à Professora Laura Hurtado, que além de minha orientadora foi a primeira docente que conheci nesta faculdade, que é uma pessoa inspiradora, e sempre me transmitiu excelência e gosto pela profissão. Apesar de como trabalhadora-estudante não passar muito tempo fisicamente com os docentes, foi sem dúvida quem mais me marcou ao longo destes 3 anos e um grande obrigado por acima de tudo, inspirar alunos a serem bons profissionais e pessoas.

Por fim, ao meu namorado, que sempre teve uma confiança inabalável que consigo fazer tudo a que me proponho. Mesmo quando eu tinha dúvidas ele fez com que elas desaparecessem.

A vida não se faz sozinha, todos vocês têm um papel neste percurso escolar e mais importante ainda, na minha vida pessoal. Um obrigada enorme a todos!

# Resumo

Este relatório é o culminar da conclusão da licenciatura em Enfermagem Veterinária. Reflete essencialmente a casuística de trabalho ao longo de 16 semanas de estágio curricular na clínica Vet R'in Área. Está dividida em duas partes distintas, uma monografia acerca da importância de uma equipa multidisciplinar, e fundamentos teóricos ósseos onde o foco principal constitui as lesões emergentes no esqueleto apendicular de canídeos, onde constam os ossos longos. Na segunda parte está incluída uma análise quantitativa da casuística de estágio, onde a aluna descreve especificamente a fratura no rádio/ulna e a rutura do ligamento cruzado cranial. A utilidade da enfermagem veterinária está diariamente cada vez mais presente, sendo de extrema importância que os enfermeiros veterinários estejam capacitados de conhecimentos para a admissão, estabilização e acompanhamento de pacientes. Ao longo do estágio a aluna teve a oportunidade de exercer várias tarefas descritas neste relatório. Prestou auxílio em consultas, cirurgias, esteve presente em 186 exames complementares de diagnóstico e 30 procedimentos cirúrgicos. As atividades realizadas diariamente, em contexto de internamento, tratamento e seguimentos exclusivamente de enfermagem foram onde passou mais tempo, totalizando 1028 tarefas. Entre os quais, maioritariamente, estiveram a administração de injetáveis, alimentação, altas e avaliação de suturas pós-cirúrgicas, colheitas de sangue e soros subcutâneos. Especificamente no acompanhamento de dois casos clínicos, uma fratura distal da epífise do rádio/ulna resultou numa osteossíntese, e uma rutura do ligamento cruzado cranial foi corrigida com uma TPLO, ambos casos em canídeos. O conhecimento da aluna foi objetivamente aplicado na melhoria efetiva da elaboração dos pensos necessários, assim como na capacidade de entendimento da cicatrização e evolução radiográfica de ambos os casos e acompanhamento do seu recobro. Atualmente, a equipa de enfermagem veterinária pode ter uma liberdade de ação clínica bastante gratificante se o seu conhecimento acompanhar esta evolução de carreira.

Palavras-chave: multidisciplinariedade; enfermagem veterinária; ossos longos; canídeos.

# Abstract

This report is the climax of the conclusion of the degree of Veterinary Nurse. It's reflected here essentially the work done in 16 weeks of internship at the veterinary clinic Vet R'in Area. The report it's divided in two distinct parts, the first one, a monography based on the importance of a multidisciplinary team, and theoretical foundations where the principal focus is about the emergent lesions on appendicular skeleton of dogs, where are the long bones. In the second part of the report, it's included a quantitative analysis of internship, where the student describes specifically the fracture on radio/ulna, and the tear of the cranial cruciate ligament. The usefulness of veterinary nursing is increasingly present daily, and it's extremely important that veterinary nurses are trained with knowledge for the admission, stabilization and monitoring of patients. Throughout the internship, the student had the opportunity to perform several tasks described in this report. Helped in consultations, surgeries, and had been present in 186 complementary diagnostic exams and 30 surgical procedures. The activities carried out daily, in the context of hospitalization, treatment and exclusively nursing follow-ups were in greater quantity, totaling 1028 tasks. Among which, mostly, were the administration of medication, feeding, discharges and evaluation of post-surgical sutures, blood collections and subcutaneous fluids. Specifically in the follow-up of two clinical cases, a distal fracture of the epiphysis on radius/ulna had resulted on a osteosynthesis, and a cruciate cranial ligament rupture was corrected with an TPLO, both in dogs. The knowledge of the student was applied in the effective improvement of the preparation of the necessary bandages, and in the ability to understand their healing and radiographic evolution of both cases and monitoring their recovery. Currently, the veterinary nursing team can have a very rewarding freedom of clinical action if their knowledge keeps track of this career evolution.

Key words: Multidisciplinarity; veterinary nurse; long bones; dogs.

# Abreviaturas, Siglas e Acrônimos

CAMV- Centro de atendimento médico-veterinário

ECD – Exame(s) complementar(es) de diagnóstico

EV – Enfermeiro(s) veterinário(s)

IM- Intramuscular

IV- Intravenoso

MV – Médico(s)-veterinário(s)

PO- *Per os*

SC- Subcutânea

RJ- *Robert Jones*

TPLO- *Tibial-plateau-leveling osteotomy*

OVE- Ovariectomia

OVH- Ovariohisterectomia

LRCC- Rutura de ligamento cruzado cranial

TAP- Ângulo do platô da tíbia

FC- Frequência cardíaca

FR- Frequência respiratória

BPM- Batimentos por minuto

RPM- Respiração por minuto

PAS- Pressão arterial sistólica

PAD- Pressão arterial diastólica

PAM- Pressão arterial média

SM- Sem medição

FO- Forte

TAC- Tomografia computadorizada

BID- Duas vezes ao dia

# Índice Geral

Agradecimentos.....	i
Resumo .....	iii
Abstract .....	iv
Abreviaturas, Siglas e Acrónimos.....	v
Índice Geral .....	vii
Índice de Quadros.....	ix
1. Introdução e Objetivos.....	1
1.1. Introdução.....	1
1.2. Objetivos.....	3
2. Fundamentos Teóricos.....	4
2.1 Equipa multidisciplinar na Medicina Veterinária.....	4
2.2 Triagem do paciente.....	5
2.3. Estrutura óssea .....	7
2.3.1. Composição celular do osso.....	7
2.3.2 Ossificação e estrutura .....	8
2.3.3 Regeneração óssea.....	9
2.4. Classificação de fraturas.....	10
2.5. Lesões emergentes no esqueleto apendicular em canídeos .....	11
2.5.1. Fratura de rádio/ulna.....	12
2.5.2. Rutura do ligamento cruzado cranial .....	13
2.6. Exames complementares em ortopedia.....	17
2.6.1. Cura óssea na Radiografia.....	18
2.7. Estabilização de fraturas.....	19
2.7.1 Pensos ortopédicos .....	19
2.7.2 Cicatrização óssea- Pensos ortopédicos no pós-operatório .....	22
3. Descrição das Atividades Desenvolvidas .....	24
3.1. Local de estágio .....	24
3.2. Atividades desenvolvidas .....	27
3.2.1. Casuística de estágio .....	29
3.3. Casos clínicos.....	33
3.3.1 Caso clínico I- Fratura rádio/ulna.....	33

3.3.2. Caso clínico 2- Rutura de ligamento cruzado cranial (RLCC) .....	40
4. Análise Crítica e Propostas de Melhoria.....	44
4.1. Análise crítica .....	44
4.1.1 Considerações sobre caso clínico I .....	45
4.1.2. Considerações sobre caso clínico 2 .....	46
4.1.3. Comparação geral sobre casos clínicos.....	47
4.1.4 Consideração sobre cumprimento de objetivos .....	48
4.2. Propostas de melhoria .....	51
5. Considerações Finais e Perspetivas Futuras.....	53
5.1. Considerações Finais .....	53
5.2. Perspetivas Futuras .....	54
6. Bibliografia .....	56
Anexos.....	60

# Índice de Quadros

Quadro 1- Classificação de fraturas ósseas (Campagne, 2022).....	10
Quadro 2- Descrição do paciente caso clinico 1.....	33
Quadro 3- Exame físico ao paciente na primeira abordagem.....	34
Quadro 4- Monitorização do paciente 1 desde a pré-medicação até ao estado de consciência .....	36
Quadro 5- Descrição do paciente caso clinico 2.....	40
Quadro 6- Monitorização do paciente 2 desde a pré-medicação até ao estado de consciência .....	42
Quadro 7- Cumprimentos dos objetivos gerais de estágio pela aluna.....	47
Quadro 8- Cumprimentos dos objetivos gerais de estágio pela aluna.....	49

# Índice de Figuras

Figura 1- Ilustração osso longo (Santos, s.d.) .....	8
Figura 2- Ilustração de configurações diferentes de fraturas (Campagne, 2022) .....	11
Figura 3– Ilustração de teste da gaveta (Vogel, 2016) .....	14
Figura 4 – Ilustração de teste de compressão tibial (Vogel, 2016).....	15
Figura 5 – Exemplo de medição pré-cirúrgica do TPA, e pós-cirúrgica (CCL crash course).....	16
Figura 6 – Ilustração de remodelação óssea. A- O osso trabecular responde à fratura aumentando a atividade osteoblástica; B- Novo osso substitui as lacunas; C- Formação de “pontes” cura da camada cortical (Fossum & Duprey, 1997).....	18
Figura 7 – Penso robert jones modificado (Boyer, 2018).....	21
Figura 8 – Penso robert jones modificado feito pela aluna, membro pélvico direito .....	21
Figura 9- Clínica Vet R'in Área .....	24
Figuras 10a- Consultório médico I; 10b- Sala de tratamento.....	25
Figuras 11a- Internamento geral em cima, à esquerda  1b- Internamento felídeos com jaula incubadora de oxigenoterapia em cima, à direita; 11c- Internamento geral com jaulas de canídeos porte grande, em baixo .....	26
Figuras 12a- Sala de radiografia; 12b- Sala de material cirúrgico e laboratório .....	26
Figuras 13a- Sala de cirurgia, à esquerda; 13b- Sala de cirurgia principal, à direita .....	26
Figura 14- Número de pacientes acompanhados pela aluna em contexto de estágio, divididos por espécie, canídeos e felídeos.....	29
Figura 15- Número de atividades em que a aluna prestou auxílio na contenção do paciente, em contexto de consultas com os MV.....	30
Figura 16- Gráfico de barras onde se representa o número de ECD em que a aluna participou.....	31
Figura 17- Número de radiografias em contexto ortopédico em que a aluna participou, por zona do corpo e tipo de projeção (ML: Medial-lateral; CC: crânio-caudal; VD: ventrodorsal).....	31
Figura 18- Gráfico de barras representativo do número de procedimentos cirúrgicos em que a aluna participou.....	31

Figura 19- Gráfico circular representativo do posto cirúrgico destinado à aluna em cada cirurgia, em percentagem.....	32
Figura 20- Gráfico de barras representativo do número de tarefas relacionadas com a categoria ortopédica que a aluna realizou. ....	32
Figura 21- Radiografia crânio-caudal do membro anterior esquerdo.....	35
Figura 22- Radiografia medial-lateral do membro anterior esquerdo .....	35
Figuras 23a-Radiografia pré-cirúrgica medial-lateral do membro anterior esquerdo; 23b- Radiografia pré-cirúrgica crânio-caudal do membro anterior esquerdo .....	36
Figuras 24a-Radiografia pós-cirúrgica crânio-caudal do membro anterior esquerdo; 24b- Radiografia pós-cirúrgica latero-lateral do membro anterior esquerdo .....	37
Figura 25a- Placa em T aplicada no paciente, em cirurgia ortopédica; 25b- Sutura pós-cirúrgica, no dia de cirurgia; 25c- Sutura completamente cicatrizada, após 15 dias da cirurgia.....	38
Figura 26- Penso Robert Jones modificado, feito pela aluna, no dia da cirurgia corretiva .....	38
Figura 27a- Radiografia após 15 dias de cirurgia, projeção medial-lateral; 27b- Radiografia após 15 dias de cirurgia, na projeção crânio-caudal. I de Março de 2024 .....	38
Figura 28a- Radiografia 1 mês após resolução cirúrgica, projeção medial-lateral; 28b- Radiografia 2 meses após resolução cirúrgica, projeção medio-lateral .....	39
Figura 29- Radiografia com as medições pré-cirúrgicas do TPA do paciente, na projecção medial-lateral.....	40
Figura 30a- Rx do membro após cirurgia de TPLO, cranio-caudal; 30b- Rx do membro após cirurgia de TPLO, medial-lateral; 30c- Rx do membro após cirurgia de TPLO, medial-lateral. ....	42
Figura 31- Fotografia da sutura após retirar o primeiro penso pós-cirúrgico.....	42
Figura 32- Fotografia da sutura completamente cicatrizada .....	43
Figuras 33a- Radiografia do membro após 5 semanas da TPLO, crânio-caudal; 33b- Radiografia do membro após 5 semanas da TPLO, medial-lateral .....	44

# I. Introdução e Objetivos

## I.1. Introdução

O relatório apresentado serve para descrever o estágio curricular realizado pela aluna, ao longo de 16 semanas, na clínica Vet R'in Área em Setúbal, com o objetivo principal de conclusão da licenciatura em Enfermagem Veterinária.

Esta entidade de acolhimento foi preferência da aluna desde muito cedo, já que é atualmente também o seu posto efetivo de trabalho, e as razões que a moveram para esta escolha mantêm-se inalteradas. É um local com uma casuística muito elevada de trabalho, uma diversidade grande de casos clínicos das mais variadas áreas, com valores fundamentais naquilo que é o cuidar de um animal e a atenção com o seu tutor. Estes valores foram confirmados após algum tempo de trabalho, sendo um local com bastante dinamismo e uma equipa pequena, mas multidisciplinar, onde é possível crescer e evoluir em cada posto de trabalho. A infraestrutura da clínica tem estado em constante evolução, com áreas de trabalho cada vez maiores e com oportunidade de ter cada vez mais equipamentos. O fato de existir uma casuística muito grande também permite a constante evolução e aprendizagem na área de enfermagem veterinária, pois o trabalho assim o exige, sendo um local extremamente vantajoso para o futuro profissional que se avizinha. Claro que a proximidade com a residência atual da aluna também foi um fator fundamental para a sua escolha, assim como ser uma clínica de pequenos animais de companhia de referência na região de Setúbal. A especialidade ortopédica é, também, uma mais-valia no CAMV, sendo uma das áreas que a aluna acha mais interessante.

O papel do enfermeiro veterinário (EV) tem ganho algum terreno na área de medicina veterinária, onde cada vez mais se torna imperativo ter uma equipa multidisciplinar, principalmente em locais com uma casuística muito elevada, como é o caso do local de estágio.

A importância do trabalho em equipa é fundamental, e cada vez é mais notório que a componente de enfermagem tem muitas vezes um papel vital no resultado do recobro de muitos pacientes, que são muitas vezes dependentes de uma monitorização constante, e observação da sua resposta ao tratamento. A equipa de EV tem ao longo do

dia maior disponibilidade para observar mudanças subtis nos sinais clínicos, e muitas vezes no estado geral dos pacientes, já que existe normalmente uma resposta empática maior com a equipa que acaba por passar naturalmente mais tempo com os pacientes (Aldridge & O'Dwyer, 2013). Cada vez há uma maior necessidade de evolução nesta área, já que o conhecimento nunca é demais, e é de extrema importância os EV entenderem o trabalho dos médicos veterinários (MV) com quem colaboram, de forma que, em conjunto, sejam capazes de elevar os tratamentos e soluções ao mais alto nível, correspondendo ao que os tutores procuram quando se dirigem a um centro de atendimento médico-veterinário (CAMV) para profilaxia ou de forma a socorrer o seu animal.

A procura pelo cuidado animal tem aumentado proporcionalmente com o aumento da população que possui animais de companhia. Naturalmente, por esse motivo, o papel do MV tem vindo a aumentar, e o papel do EV deve ser visto como um acrescento de valor para expandir a prática clínica (Fults et al., 2021). Com a existência de uma equipa multidisciplinar com várias funções distintas, é possível aumentar a quantidade de pacientes atendidos e, fundamentalmente, aumentar a qualidade do serviço apresentado. Por isso, é cada vez mais útil a existência de trabalhos que explorem e demonstrem a importância de um posto de trabalho desta magnitude. Atualmente a Enfermagem Veterinária é um braço essencial da Medicina Veterinária.

A utilização do EV como um prolongamento dos serviços médicos é uma utilização inteligente de recursos humanos, utilizando os seus conhecimentos para expandir a prática clínica, aumentando a satisfação do público ao aumentar a acessibilidade e produtividade de serviços. Desta forma, torna-se mais gratificante a profissão de EV e a qualidade dos serviços prestados em clínicas com demasiado movimento é assegurada mais facilmente. Existe um forte interesse no avanço educacional e crescimento de carreira nos enfermeiros veterinários, o que foca a importância do curso ao qual a aluna se propôs, e sobre o qual incide este estágio e consequente relatório (Fults et al., 2021).

Existem várias áreas dentro de um CAMV e dentro da medicina interna, e um dos focos e principais interesses da aluna passa pela área de trauma ortopédico. O trauma é uma das principais causas de fraturas em clínica de pequenos animais, sendo

que o principal objetivo quando aparecem no CAMV é a triagem do paciente, onde é feita a identificação de lesões com perigo iminente de vida (Deasy, 2015).

Existem muitos desafios no que toca à enfermagem em casos ortopédicos, e um dos objetivos deste relatório é elucidar sobre as mais variadas formas de cuidado ao paciente, sendo que o cuidado de enfermagem pode influenciar não só o conforto do paciente, mas também o seu sucesso e eventual desfecho funcional de recuperação (Deasy, 2015).

O relatório presente explora também o tipo de fratura e metodologias associadas a cada caso clínico, tendo presente que o enfermeiro veterinário faz parte do seu acompanhamento. Desta forma, o foco principal não é como se procedem as cirurgias ortopédicas de cada caso clínico, mas sim de que forma a profissão para qual a aluna se propõe pode auxiliar e aumentar os casos de sucesso nesta área.

## 1.2. Objetivos

O objetivo geral deste estágio e consequente relatório passa por colocar em prática os ensinamentos teóricos e práticos da área de enfermagem veterinária, lecionados ao longo de 3 anos letivos na respetiva licenciatura. Desenvolver o melhor possível as competências da aluna, sendo que a profissão de enfermeiro veterinário engloba cada vez mais funções.

O objetivo secundário foi abordar diferentes formas de auxílio ao médico veterinário no âmbito de casos clínicos pertencentes à área de ortopedia. Objetivamente são estudados dois casos distintos de canídeos. O primeiro, uma queda que resultou numa fratura distal da epífise do rádio e ulna, tendo como cirurgia corretiva uma osteossíntese com placas e parafusos. O segundo, uma claudicação que teria origem numa rutura de ligamento cruzado cranial, onde a cirurgia corretiva passou por uma osteotomia corretiva do platô tibial. Foi realizado o acompanhamento de ambos os casos clínicos e recuperação dos pacientes ao longo de todo o tempo de estágio.

## 2. Fundamentos Teóricos

### 2.1 Equipa multidisciplinar na Medicina Veterinária

A realidade cada vez mais presente do aumento de *burnout* e fadiga que tem afetado a área dos prestadores de saúde, como na medicina veterinária, tem ganho algum terreno nos temas da atualidade. Independentemente dos inúmeros fatores para este aumento, a necessidade de entender de que forma podemos equilibrar a nossa área de trabalho tem-se tornado cada vez mais importante. Do ponto de vista dos médicos veterinários, ter uma equipa multidisciplinar em quem poder confiar tarefas, mesmo que sob supervisão, pode equilibrar esta balança (Kogan et al., 2020). Se antigamente poderia ser expectável que este *burnout* se pudesse relacionar mais com a compaixão por fadiga atualmente essa afirmação já não é tão óbvia. Existem estudos que nos remetem para a empatia como um protetor de *burnout*, como não tendo relação ou como sendo um dos fatores para a sua ocorrência. No entanto, a empatia é uma qualidade de extrema importância na Medicina Veterinária, o que significa que é importante perceber de que forma é possível atenuar e motivar os profissionais desta área (Varela & Correia, 2022).

Independentemente deste cansaço intrínseco na área de saúde e cuidado animal, a verdade é que cada vez é mais perceptível que a possibilidade de ajudar efetivamente os animais e os seus tutores, e de produzir um trabalho com valor, promove o bem-estar dos profissionais da nossa área (Varela & Correia, 2022). Alguns fatores de trabalho que mitigam este problema incluem o controlo de horários, oportunidade para o desenvolvimento profissional, o uso de conhecimentos e habilidade para o desenvolvimento de competências, respeito pelos colegas e o sentimento de satisfação para com a sua posição/profissão (Kogan et al., 2020). Estas informações remetem-nos para a importância do conhecimento do enfermeiro veterinário, de forma que este possa usar, devidamente acompanhado pelo médico veterinário, as suas competências e conhecimentos, de uma forma contributiva para o seu sentido de realização, crescimento pessoal e compromisso profissional (Kogan et al., 2020).

Enfermeiros veterinários que possuem a oportunidade, no seu local de trabalho, de resolver problemas complexos, e que contribuem significativamente para o cuidado

animal, sentem a sua contribuição profissional de forma mais significativa e gratificante, o que significa uma motivação elevada para aumentar o seu conhecimento *on-job*, de forma que os médicos veterinários possam delegar com confiança algumas tarefas que abrangem cada vez mais o EV (Kogan et al., 2020; Fults et al., 2021). Assim, o espaço profissional torna-se um local de respeito, comunidade, confiança e entreajuda, aumentando por um lado o sentido de responsabilidade e gratificação da classe de EV, e aliviando por outro o excesso de trabalho da classe de MV.

## 2.2 Triagem do paciente

A triagem é uma avaliação do estado do paciente, que deve ser feita rapidamente e por um profissional com conhecimento e alguma experiência. É uma competência fundamental de um EV e, naturalmente, com o aumento de experiência aumenta também a intuição e capacidade comunicativa de saber o que é mais adequado ou urgente questionar ao tutor, quer seja numa primeira abordagem telefónica ou presencialmente. Muitas das urgências traumáticas, ortopédicas e não ortopédicas, acabam por comparecer diretamente ao CAMV, utilizando muitas vezes a triagem presencial do paciente como primeira abordagem. É de extrema importância que os EV estejam capacitados para a admissão do paciente na clínica e rápida triagem do caso clínico.

Resumidamente, existem algumas questões base que devem ser realizadas ao tutor, quer por telefone ou presencialmente, no momento da triagem. Estas, segundo Bassert et al. (2018) baseiam-se em:

- Nome do paciente, tutor e contato (caso precise de ser contactado em algum momento do tratamento ou a chamada seja interrompida);
- Está a respirar? De forma normal ou com alguma alteração?
- Tem algum sangramento? Se sim, é severo?
- O animal está consciente?
- O animal consegue mexer-se/levantar-se?
- Temperatura retal? Parece-lhe exageradamente quente ou frio?
- Coloração das mucosas?
- Quando ocorreram essas alterações?

- Está muito longe do CAMV?

Dentro das questões anteriores existe, naturalmente, alguma variabilidade no discurso consoante as respostas do tutor, uma vez que a triagem tem o objetivo de ser rápida e eficiente, e após estabilização do paciente há espaço de manobra para recolher os restantes dados necessários. Se, em algum momento da triagem um dos sistemas essenciais (respiratório, circulatório e/ou neurológico) apresentar alterações, é necessário ser observado urgentemente pelo MV, mesmo que a triagem seja interrompida. Qualquer alteração num destes sistemas que aparente um sinal de perigo de vida tem de ser avaliado e tratado imediatamente (Bassert et al., 2018).

A triagem inicial serve para conseguirmos dividir os pacientes em grupos. Os emergentes que precisam de um cuidado e estabilização imediatos, os urgentes que necessitam de atenção imediata, mas não estão em risco de vida iminente, e os pacientes que necessitam de atenção, mas podem aguardar pelo atendimento. Se for possível, o ideal é conseguirmos recolher um histórico breve, e proceder ao exame físico rápido, feito preferencialmente na presença dos tutores (dessa forma podemos continuar com a anamnese sintética). Se o paciente não possuir risco de nenhum dos sistemas orgânicos essenciais, este pode aguardar para que o MV possa continuar o exame e estabilização, para que este possa proceder a um exame secundário, de forma a avaliar problemas que não ameaçam o risco de vida do paciente (Bassert et al., 2018).

## 2.3. Estrutura óssea

### 2.3.1. Composição celular do osso

As principais funções do esqueleto são a sustentação do corpo e proteção de partes moles, protegendo os órgãos vitais. Este é dividido entre esqueleto axial e apendicular, sendo o primeiro constituído pelo crânio e tronco e o segundo constituído pelos membros torácicos e pélvicos (Dyce et al., 2010; Jennings & Premanandan, 2017; El-Shafey et al., 2022). Além destas funções, o osso é altamente especializado para servir de reservatório de sais minerais e fatores de crescimento e a homeostase do esqueleto é mantida e regulada por complexas interações com osteoblastos, osteócitos e osteoclastos (Monerat & Rocha, 2015; Jennings & Premanandan, 2017; Armiento et al., 2020; Hutchings et al., 2020).

O tecido ósseo é um tipo de tecido conjuntivo especializado, essencial para o sistema imune e hematopoiético, formado por células com alta atividade metabólica e material extracelular mineralizado, a matriz óssea (Monerat & Rocha, 2015; Jennings & Premanandan, 2017; El-Shafey et al., 2022).

O tecido ósseo é ainda constituído especificamente por três tipos celulares: osteoblastos- células sintetizadoras da parte orgânica da matriz e armazenadoras de fosfato de cálcio para depositar nas regiões mais superficiais do tecido e formar novo tecido ósseo saudável (precursores dos osteócitos); osteócitos- constituintes celulares normalmente encontrados na matriz, que comunicam através de prolongamentos, estas células possuem um importante papel na deteção de mudanças locais, como stress e micro-fraturas, assim como na homeostase de cálcio. Na remodelação, formação e reabsorção óssea, estas células agem para reparar e manter a saúde do esqueleto. Por fim, os osteoclastos- a parte celular com maior volume estrutural, que possuem a funcionalidade de reabsorver os iões, e secretam enzimas como a colagenase, fazendo parte da reabsorção óssea na reparação e desenvolvimento (Monerat & Rocha, 2015; Jennings & Premanandan, 2017; Armiento et al., 2020; Hutchings et al., 2020).

### 2.3.2 Ossificação e estrutura

Existem ainda dois tipos de ossificação óssea, a intramembranosa e a endocondral. A primeira, intramembranosa, contribui para o crescimento dos ossos chatos e curtos, sendo que na endocondral, a cartilagem serve de molde para o crescimento do osso. Isto também nos remete para a existência de diferentes conformações tridimensionais ósseas. Como é o caso da existência de ossos longos, chatos, curtos e irregulares (Monerat & Rocha, 2015; Armiento et al., 2020).

Os ossos longos abrangem a maior parte das fraturas ósseas em canídeos e felídeos, tendo por esse motivo um maior foco teórico no presente relatório (Jennings & Premanandan, 2017; El-Shafey et al., 2022). A sua estrutura pode ser anatomicamente dividida em osso compacto/cortical e trabecular/esponjoso, sendo que o osso compacto é o osso denso que forma o córtex e o trabecular com uma cavidade medular com tecido adiposo e hematopoiético. Todos os ossos normais em animais adultos são lamelares, ou seja, as fibras estão dispostas de forma paralela, sendo que no córtex existe o perióstio- membrana dupla externa com nervos e vasos sanguíneos- e o endóstio- camada interna em contacto com a cavidade medular que cria um limite entre o osso compacto e trabecular (Jennings & Premanandan, 2017; Armiento et al., 2020).

Os ossos longos, característicos de membros, desenvolvem-se a partir de três centros de ossificação, sendo eles a diáfise (no centro, com uma cavidade medular) e duas epífises (uma distal e uma proximal, ocupadas por osso esponjoso) (Figura 1). Estes ossos, onde a medula óssea vermelha é um constituinte, têm propriedades hematopoiéticas, produzindo eritrócitos e leucócitos granulares. Em animais jovens, esta é a medula constituinte mas, à medida que se dá o seu envelhecimento, esta é depois convertida em medula amarela, infiltrada por tecido adiposo. Estas são fundamentalmente as noções necessárias para que possamos entender que os ossos são nutridos por vários canais, embora também possuam circulação colateral, que permite ao osso sobreviver na existência de uma fratura. No entanto, a classificação de fraturas

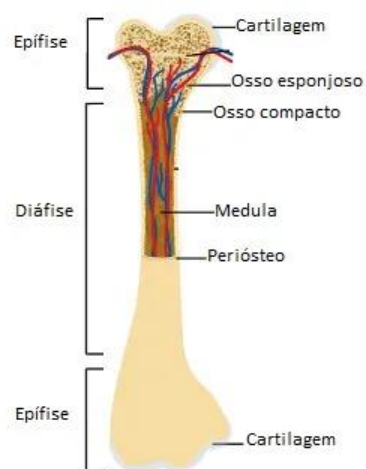

Figura 1– Ilustração de osso longo (Santos, s.d.).

também se torna um tema importante a ter em conta na abordagem ao paciente, explicado nos próximos capítulos (Santos, s.d.; Dyce et al., 2010; Jennings & Premanandan, 2017).

### 2.3.3 Regeneração óssea

As diferentes funções do tecido ósseo já foram referidas nos capítulos anteriores, como facilitar o crescimento normal do indivíduo, adaptação a stress físico, reparação de micro-fraturas, regulação da homeostase mineral e resposta a lesões. Estas alterações normais, que alteram o tamanho e forma óssea chamam-se modelação óssea, tal como o desenvolvimento ósseo que ocorre com o crescimento corporal. Esta modelação difere do que é a remodelação óssea, quando o osso pode diretamente ser formado ou reabsorvido (Jennings & Premanandan, 2017). A cura óssea é ainda afetada por vários fatores, incluindo a estabilidade mecânica, os tecidos moles, as lesões vasculares e comorbilidades do paciente (Armiento et al., 2020).

A regeneração óssea após uma fratura é constituída por uma sequência que, sucintamente, engloba a inflamação, proliferação e remodelação (anexo I). Existe uma primeira fase, a inflamatória, após a fratura, quando os vasos sanguíneos libertam sangue dentro da mesma e se desenvolve um hematoma entre os fragmentos ósseos. A falta de fornecimento sanguíneo no osso adjacente leva à sua necrose, sendo que os osteoclastos são estimulados a contrair e agir na remoção das células mortas. A segunda fase é a proliferativa, onde há formação de tecido de granulação, um calo ósseo frágil e primitivo, caracterizado por tecido fibroso, com células derivadas do endóstio, perióstio, medula óssea e tecidos moles adjacentes. O perióstio e o endóstio protegem ambos o tecido ósseo e têm um papel importante durante a reparação do osso. No osso compacto existem canais de *Havers* que possuem a maior parte dos vasos sanguíneos e fibras nervosas, enquanto os canalículos são usados pelos osteócitos para proceder às trocas nutritivas com os vasos sanguíneos. Estes vão dirigir-se até à superfície do osso trabecular, estruturas altamente vascularizadas (Armiento et al., 2020). Isto dará origem a um calo ósseo ainda muito frágil, sendo que estas unidades de remodelação continuam em atividade até que a zona seja completamente preenchida e se torne madura, formando um calo ósseo consistente (Jennings & Premanandan, 2017). Esta progressão depende da presença de fornecimento

sanguíneo, sendo que a fase final de remodelação óssea é onde os osteoclastos restauram as propriedades originais do tecido ósseo (Anesi et al.,2020;Armiento et al., 2020).

É importante referir ainda que há uma relação direta no envelhecimento e redução da capacidade de remodelação óssea à medida que a idade do indivíduo aumenta, por menor capacidade na formação e reabsorção deste tecido. Isto significa que animais com comorbilidades ou simplesmente mais velhos podem ter maiores dificuldades na remodelação de fraturas ósseas (Hutchings et al., 2020).

## 2.4. Classificação de fraturas

O quadro I, representado em seguida, resume o tipo de fratura que pode ser encontrado e a sua respetiva descrição.

Quadro I – Classificação de fraturas ósseas (Campagne, 2022).

Tipo de fratura	Descrição
Completa/ Incompleta	Atravessa toda a espessura do córtex / Fratura apenas uma porção do córtex.
Aberta/Fechada	A pele adjacente rompe-se e o osso fraturado contacta com o ambiente/ A pele permanece intacta.
Compressão	Fratura por compressão (trauma) normalmente associado às vértebras.
Patológica	Fraturas por aplicação de força leve ou moderada num osso fragilizado com alguma patologia (exemplo: neoplasia).
Stress	Microtraumas por aplicação de forças repetidas, eventualmente a autocicatrização não é suficiente e dá-se fratura.

As fraturas podem ainda ser denominadas simples, com uma linha de fratura, ou complexas, com duas ou mais linhas de fratura. Desta forma, a configuração do tipo de fratura (figura 2) também é importante na gravidade de cada caso (Campagne, 2022).

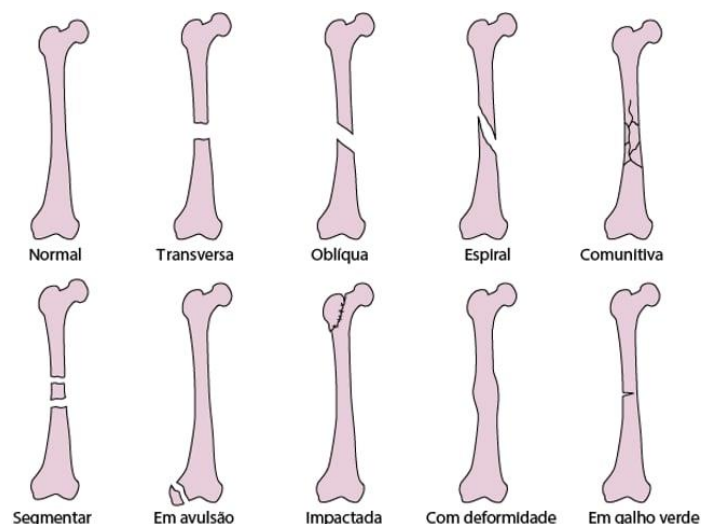


Figura 2– Ilustração de configurações diferentes de fraturas (Campagne, 2022).

## 2.5. Lesões emergentes no esqueleto apendicular em canídeos

Neste relatório a aluna procura abordar as lesões mais comuns no esqueleto apendicular, neste caso em canídeos, uma vez que os seus casos clínicos apresentados são focados nessa espécie. No caso dos membros torácicos, as fraturas de úmero são mais comuns, ocorrendo muitas vezes no terço médio do osso, assim como as fraturas de rádio e ulna, que quando ocorrem acometem normalmente ambos os ossos. As fraturas no olecrânio são também relativamente comuns (Dyce et al., 2010).

No caso dos membros pélvicos, a displasia coxofemoral é uma das lesões que mais aflige os canídeos, principalmente de raças grandes e gigantes, associada a problemas articulares muitas vezes graves. O fémur, apesar de bem protegido pelos fortes músculos da coxa, é uma fratura bastante comum nos canídeos. Normalmente ocorre no terço médio da diáfise ou abaixo deste, e muitas vezes as suas complicações ocorrem devido à sua grande extensão e deslocamentos dos fragmentos através dos grandes grupos musculares (Dyce et al., 2010). As fraturas da tíbia e fíbula são as segundas fraturas mais comuns em ossos longos, fraturadas muitas vezes em conjunto, e na zona diafisária do osso, quer em canídeos quer em felídeos (El-Shafey et al., 2022). Por fim, a rutura do ligamento cruzado cranial é uma das maiores causas de doença articular degenerativa do joelho em cães, principalmente de médio a grande porte (Zamprognio, 2007; Ramos et al., 2013).

Os próximos sub-capítulos focam de forma mais pormenorizada a fratura no rádio/ulna e a rutura do ligamento cruzado cranial, por serem as lesões acometidas aos casos clínicos que a aluna acompanhou durante o estágio, fazendo o seu enquadramento teórico.

### 2.5.1. Fratura de rádio/ulna

As fraturas mais comuns nos membros anteriores em canídeos, principalmente em raças miniatura e toy, são fraturas distais do rádio e ulna (Hamilton & Langley Hobbs, 2005). No entanto, também em felídeos existem vários relatos de fraturas do mesmo tipo, sendo que muitas delas ocorrem devido a pequenos traumas, quedas, e acidentes automóveis. A cura de uma fratura é um evento complexo que envolve vários fatores, como inflamação, vascularização, condrogénese, osteogénese e remodelação óssea (Lu et al., 2008). Por esse fatores, o prognóstico de recobro para este tipo de fraturas depende não só da mesma, como do próprio paciente e colaboração do tutor (Costa & Schossler, 2002).

A realidade é que em cães jovens de médio a grande porte, a cicatrização é facilitada independentemente do tipo de estabilização, o que não ocorre em raças menores (Costa & Schossler, 2002). Em jovens porque a vascularização durante a reparação de fraturas é afetada pela idade do paciente, sendo que a capacidade de cura continua a decrescer à medida que o animal cresce para a idade média (Lu et al., 2008). Nas raças mais pequenas, o pequeno tamanho ósseo e a tendência para os músculos flexores criarem deslocamentos dos fragmentos distais, em conjunto com a existência de fraturas obliquas e transversais, resulta frequentemente numa área de superfície de contato reduzida, diminuindo a estabilidade inerente da fratura (Hamilton & Langley Hobbs, 2005). Existe um risco acrescido na existência de não-união ou mesmo união retardada, alterações no crescimento ósseo local e rigidez articular, demonstrando em muitos casos a complexidade no recobro destas fraturas (Costa & Schossler, 2002; Hamilton & Langley Hobbs, 2005).

O diagnóstico deste tipo de trauma ocorre com alguns sinais clínicos mais recorrentes como a dificuldade de movimento (muitas vezes demonstrado pela posição em flexão do cotovelo e carpo), claudicação sem apoio durante o movimento, dor e crepitação ao exame físico da região. O edema da região pode existir, dependendo da

gravidade do trauma, tempo após a lesão, tipo de lesão vascular e deslocamento dos fragmentos fraturados. O exame neurológico é também fundamental, especialmente de nervos periféricos, percebendo a viabilidade do membro (Costa & Schossler, 2002).

Estas fraturas incluem como abordagem inicial a realização de radiografias com incidências medial-lateral e crânio-caudal da zona fraturada, antes de entender qual o procedimento mais correto. A acompanhar a esta abordagem está a aplicação do penso de estabilização temporária, como irá ser referido no capítulo subsequente. Assim, evita-se o deslocamento maior da área fraturada, lesões pelos fragmentos mais pontiagudos e diminui o edema pós-trauma (Costa & Schossler, 2002).

Aquando da resolução cirúrgica, o EV necessita de conhecimentos básicos de tricotomia, que irá aplicar na preparação do animal, assim como o seu posicionamento na mesa de cirurgia. É necessário proceder à tricotomia desde a linha média dorsal até aos dígitos do paciente, procedendo a uma assepsia mais grosseira antes do paciente estar devidamente posicionado. Após posicionamento na mesa cirúrgica, é fundamental que a posição do membro permita a manipulação tanto do cotovelo como dos carpos. A assepsia final antes deste procedimento é realizada seguindo uma técnica de membro pendurado, tornando mais fácil a sua limpeza e desinfeção correta. O posicionamento é feito desta forma para que possa existir flexão e extensão do membro durante a cirurgia, e um melhor acesso ao seu alinhamento enquanto é realizada a redução da fratura (Hudson et al., 2019).

Mesmo após a cirurgia corretiva, é recomendada a restrição de exercícios e o uso de pensos pós-operatórios para facilitar a reparação e cicatrização de modo adequado, e aumentar a estabilidade do membro afetado. É necessário o acompanhamento radiológico algumas semanas após a cirurgia por forma a controlar a progressão da regeneração óssea. O tutor deve estar a par da evolução do processo (Costa & Schossler, 2002).

### 2.5.2. Rutura do ligamento cruzado cranial

A rutura do ligamento cruzado cranial (RLCC), quer seja parcial ou completa, não é uma afeção diretamente ortopédica, mas sim uma das maiores causas de doença articular degenerativa do joelho em cães, principalmente de médio a grande porte. É uma patologia que causa instabilidade e inflamação articular, trazendo muitas consequências

para a mobilidade dos pacientes. A origem desta rutura pode ser tanto traumática como degenerativa, e podem divergir as suas consequências, desde osteoartrite, a sinovites e lesões de menisco. O ligamento cruzado cranial é um dos principais estabilizadores do joelho, o que significa que quando este está danificado há dor intensa e na maior parte das vezes claudicação do membro afetado (Harari, 2007; Zamprogno, 2007; Ramos et al., 2013; Vogel, 2016; Couto, 2022; Picoli & Gusso, 2024).

Vários fatores apresentam estar envolvidos na predisposição desta patologia, no entanto, estudos mais recentes explicam que o ângulo de inclinação do platô tibial está diretamente associado a esta rutura. O seu diagnóstico passa principalmente pela anamnese do paciente e exame físico com recurso a dois testes principais: o teste de gaveta e de compressão tibial. Existem ainda exames complementares como a radiografia, ressonância magnética, artroscopia e análise do líquido sinovial, tendo em conta que nem todos os CAMV possuem estas capacidades de diagnóstico. A tomografia computadorizada também é uma ótima opção, porque além de perceber as lesões associadas ao menisco, também consegue perceber as lesões na superfície articular e a existência de osteofitoses (alteração nas vértebras) (Beale, 2007; Ramos et al., 2013; Picoli & Gusso, 2024).

O teste de gaveta (figura 3) consiste sucintamente em posicionar o polegar e indicador sobre o fémur do paciente, com o polegar atrás da fabela e o indicador na patela. A outra mão é colocada na tíbia, com o polegar atrás da cabeça da tíbia e o indicador sobre a crista da tíbia. Após posicionamento, realiza-se um

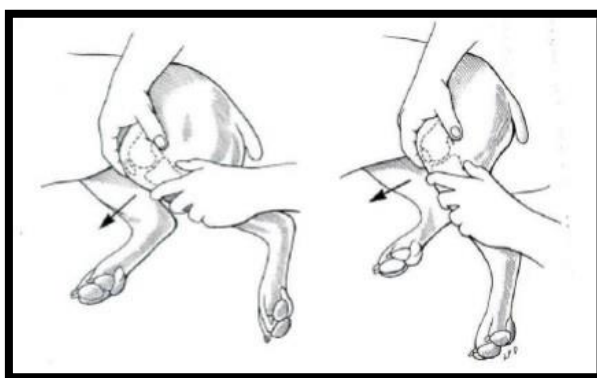


Figura 3– Exemplo de ilustração de teste da gaveta (Vogel, 2016).

movimento de translação cranial do osso da tíbia em relação ao fémur, com o membro do animal semi-flexionado. A articulação deve demonstrar estabilidade, caso contrário, se houver movimento evidente de gaveta, significa a sua rutura. O teste de compressão tibial (figura 4), é realizado com uma das mãos do MV na superfície do fémur e o dedo indicador apoiado na tuberosidade tibial, enquanto a outra mão flexiona de forma leve a articulação tibiotársica (Dyce et al., 2010; Vogel, 2016; Couto, 2022; Picoli & Gusso, 2024). Se existir um movimento cranial da tíbia em relação

ao fêmur este teste é considerado positivo. Ambos os testes serão mais fidedignos quando maior for a experiência do MV em casos semelhantes, sendo que normalmente há uma curva de aprendizagem crescente.

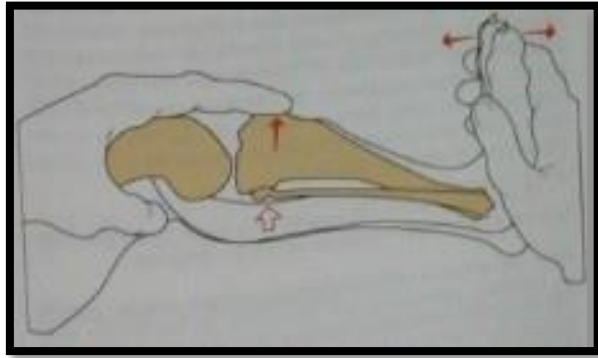


Figura 4– Exemplo de ilustração de teste de compressão tibial (Vogel, 2016).

A RLCC apesar de não ser uma fratura ortopédica emergente, é uma lesão bastante frequente que causa dor intensa, onde há rutura do ligamento, parcial ou total, quando as forças articulares ultrapassam a força de tensão do ligamento, que pode estar originalmente íntegro ou já em degeneração crónica. Assim, é uma lesão que passa por uma correção ortopédica, sendo que uma das técnicas mais recentes é a de uma osteotomia corretiva da inclinação do platô da tíbia (Ramos et al., 2013; Vogel, 2016; Picoli & Gusso, 2024).

É uma patologia mais frequente em canídeos de maior porte, e o sintoma mais usual que leva os tutores a deslocar-se ao CAMV é, além da dor, a claudicação do membro afetado. A TPLO (*Tibial Plateau Leveling Osteotomy*) é considerada um tratamento cirúrgico inovador para estes casos, com o intuito de substituir outras cirurgias de correção, uma vez que é considerada uma técnica melhor na estabilização funcional, eliminando a força necessária da tíbia na sustentação do peso do paciente, com recurso a placas e parafusos (Beale, 2007; Vogel, 2016; Couto, 2022; Picoli & Gusso, 2024). Consiste objetivamente em proceder a uma osteotomia, rotação e estabilização da porção proximal da tíbia, para reduzir o platô até próximo de 5° e reduzir a instabilidade articular do joelho (anexo 2) (Ramos et al., 2013; Couto, 2022). Este ângulo pode variar de 5° a 6,5°, e não é indicado uma proposta perto de 0° de nivelamento, pois nesse caso poderá predispor a uma rutura de ligamento cruzado caudal (Picoli & Gusso, 2024).

É frequente que o diagnóstico possa ser eficiente apenas com o exame físico e um estudo radiográfico, de forma a determinar a patologia e qual o ângulo pré-cirúrgico do platô da tíbia (Zamprogno, 2007; Ramos et al., 2013).

O estudo radiográfico deve ser realizado usando a projeção medial-lateral da tíbia, fazendo um grau de 90° com o joelho do paciente, sobrepondo a tíbia e os côndilos do fêmur. Estas radiografias têm de ser extremamente precisas, para que seja possível uma medição correta de todos os ângulos, para a escolha da serra cirúrgica e para entender o grau de rotação que terá de ser realizado. É utilizado um guia de calibração, de forma a obter um tamanho real das estruturas. Esta medição está ilustrada na figura 5, em seguida (Ramos et al., 2013; Couto, 2022; Picoli & Gusso, 2024).

Esta técnica demonstrou ter um bom grau de sucesso uma vez que a recuperação da função articular é excelente, tendo em conta que a restrição de atividade pós-cirúrgica é um ponto fundamental e requerido a todos os tutores de pacientes intervencionados numa TPLO, à semelhança da maioria das cirurgias ortopédicas. É preciso aguardar pela consolidação óssea para aumentar o grau de atividade física, sendo que após a cirurgia há necessidade de proceder a um penso Rj, modificado ou não, para minimizar o edema associado e proteger a sutura, principalmente

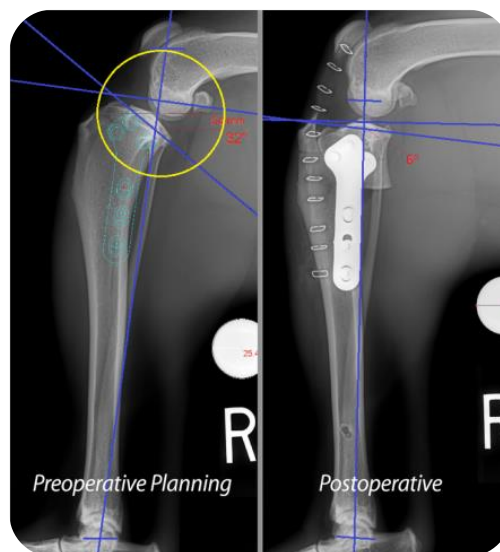


Figura 5- Exemplo de medição pré-cirúrgica do TPA, e pós-cirúrgica (CCL crash course, s.d.).

nas primeiras 48 horas (Beale, 2007; Picoli & Gusso, 2024). Os cuidados de recobro após alta pós-cirúrgica incidem, principalmente, no controle de dor e restrição de atividade física até consolidação óssea. À semelhança de outras resoluções ortopédicas é preciso seguir o caso de perto e pedir a colaboração dos tutores no que toca a restrição de exercício e aumento gradual do mesmo. Existem restrições de exercícios como corrida e saltos, que são mantidas mais tempo no recobro, até evidência radiológica de consolidação da osteotomia. No entanto, pequenos passeios podem ir aumentando desde a segunda semana após a cirurgia, para que haja um aumento da irrigação sanguínea local, prevenção de atrofia muscular e uma rápida recuperação de função do membro afetado (Beale, 2007; Picoli & Gusso, 2024).

Existe ainda um elemento importante na TPLO, o jig, um tipo de instrumento cirúrgico patenteado que serve para impedir ou limitar falhas iatrogénicas durante o ato cirúrgico, como um mau alinhamento da tíbia. Uma vez que esta ferramenta tem de ser

primeiro fixada com pinos, é exigida uma segunda incisão para a inserção do pino distal, aumentando assim o trauma tibial. Isto reflete-se também num aumento de tempo cirúrgico. Por essas razões existem autores que defendem o seu uso e outros que não o acham obrigatoriamente mais vantajoso, já que sem o mesmo existem também resultados satisfatórios com menor tempo operatório (Ramos et al., 2013).

As complicações mais frequentes da TPLO a curto-médio prazo podem ir desde seroma, deiscência de sutura, lesão da artéria poplítea, fratura da crista da tibia e fíbula, infeção associada e a longo prazo quebra do implante e sarcomas associados ao mesmo. Para acompanhar principalmente as complicações associadas à sutura, é fundamental a colaboração de uma equipa multidisciplinar no acompanhamento do paciente, por forma a perceber atempadamente se estamos na presença de alguma destas complicações, podendo agir em conformidade (Zamprognio, 2007; Couto, 2022).

## 2.6. Exames complementares em ortopedia

A abordagem primária ABCDE (*airway, breathing, circulation, disability, exposure*), refletida no anexo 3, em casos ortopédicos não urgentes é muitas vezes realizada e ultrapassada sem grandes dificuldades e os exames complementares podem ser realizados em seguida (Smith & Bowden, 2017; Bassert et al., 2018). Esta abordagem é convencionalmente usada em casos agudos mas pode ser adaptada a outras circunstâncias e a equipa de enfermagem veterinária é uma ferramenta útil no processo (Smith & Bowden, 2017).

A maior parte das fraturas de ossos longos não são ameaças vitais ao paciente e não precisam de cirurgia de emergência, a não ser que tenham outras comorbilidades (Bassert et al. 2018). No entanto, o papel do enfermeiro veterinário é essencial para auxiliar o médico veterinário a proceder ao exame complementar de diagnóstico preferencial nesta situação, o raio-x, determinando depois de que forma deve ser realizada a estabilização da fratura.

A radiografia é uma ferramenta essencial nos traumas ortopédicos, permitindo uma abordagem mais rápida e eficiente de diagnóstico. Para cada tipo de fratura ou lesão são realizadas várias projeções, de forma que o MV decida qual é a estabilização mais apropriada. Consoante o tipo de lesão e estabilidade do paciente, é então decidido

quando e como será realizada a reparação da mesma. Esfacelos, feridas abertas e fraturas expostas devem ser consideradas, assim como a localização e tipo de fratura também determinam o tipo de estabilização mais adequada, existindo casos em que nenhuma é aconselhada (como na fratura de pélvis por exemplo, demonstrado no anexo 4) (Bassert et al., 2018; Ergun & Guney, 2021).

Embora seja um diálogo difícil do MV realizar com o tutor, é importante que o EV esteja a par e presente, pois será uma peça fundamental em todo o processo de acompanhamento ortopédico. O cuidado que o paciente irá receber em casa é tão importante quanto na clínica, principalmente após a cirurgia corretiva, pois muito rapidamente todo o trabalho pode ser danificado. É preciso existir uma boa comunicação com o tutor, por forma a compreender a dinâmica habitual com o seu animal e ajustar o tratamento de acordo com dificuldades, dúvidas ou receios que possam surgir ao longo do recobro do paciente. Normalmente são recuperações longas, que requerem várias visitas ao CAMV, pelo que a habituação a toda a equipa clínica é fundamental.

### 2.6.1. Cura óssea na Radiografia

O paciente ortopédico terá sempre necessidade de avaliações radiográficas pós-cirúrgicas, de modo a acompanhar se o processo de cura óssea decorre dentro da normalidade, ilustrado na figura 6.

É avaliado o alinhamento da fratura agora corrigida e a posição dos implantes colocados. As radiografias devem ser

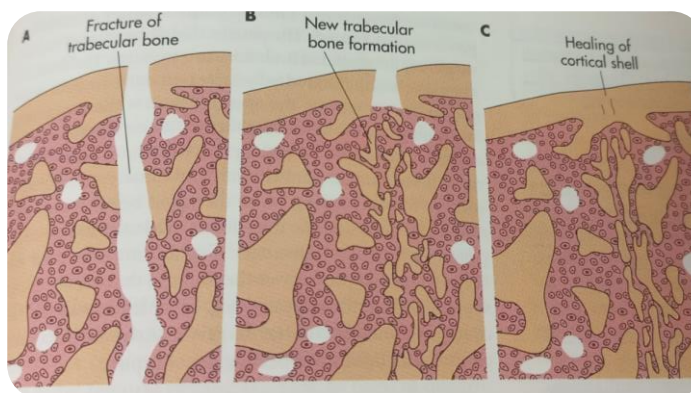


Figura 6- Ilustração de remodelação óssea. A- O osso trabecular responde à fratura aumentando a atividade osteoblástica; B- Novo osso substitui as lacunas; C- Formação de “pontes” cura da camada cortical (Fossum & Duprey, 1997).

repetidas a cada 4 a 6 semanas durante o recobro do paciente. Cada caso é um caso, e por isso deve existir uma comparação entre as radiografias do próprio paciente ao longo do processo, para perceber a dinâmica da cura óssea daquele animal (Fossum & Duprey, 1997).

Quando existe um aspeto de cura óssea ao raio-x, este caracteriza-se por formar uma “ponte” entre as extremidades do foco de fratura, chamado calo ósseo (Fossum & Duprey, 1997; Ergun & Guney, 2021). No entanto, existem algumas exceções, como é o caso de fraturas distais do rádio e ulna, onde não existe uma quantidade grande de calo ósseo formado (Fossum & Duprey, 1997). Isto significa que dependendo do animal e tipo de fratura, existem diferentes tempos de cura óssea, sendo que em muitos deles a formação óssea é evidente à radiografia em 2 meses e a remodelação de calo ósseo após 3 meses. Se for necessário proceder à retirada do implante usado na osteossíntese, o ideal é que a cirurgia de remoção seja feita entre 6 a 12 meses após a sua colocação, de forma a permitir um tempo adequado de remodelação óssea (Fossum & Duprey, 1997).

## 2.7. Estabilização de fraturas

A estabilização de uma fratura vai reduzir drasticamente a dor no paciente, o que pode melhorar toda a sua condição sistémica (Aldridge & O’Dwyer 2013; Deasy, 2015). Um fator importante é a analgesia, uma vez que para além do controlo da dor também possibilita uma melhor manipulação do animal e por consequente facilita esta estabilização. Feita de forma correta, reduz o risco de mais lesões teciduais na zona fraturada, tornando também mais fácil a movimentação do próprio paciente e aumentando o seu conforto. Caso seja uma fratura de membro pode ser realizada utilizando os pensos ortopédicos, talas ou ambos (Fossum & Duprey, 1997; Deasy, 2015; White & Sylvestre, 2019). Durante a estabilização é necessário entender o tipo de fratura e local anatómico, de forma a adequar o procedimento à situação, sendo útil uma preparação de pré-redução da fratura para um melhor alinhamento na sua estabilização. Para esse procedimento, além da analgesia, o relaxamento muscular é fundamental, sendo que após as primeiras 24/48 horas a contração muscular aumenta. Os pensos com talas são preferenciais numa situação emergente até cirurgia, não sendo indicadas para alguns tipos de fraturas instáveis (Tomlinson, 1991; White & Sylvestre, 2019).

### 2.7.1 Pensos ortopédicos

Quando existe um paciente com um osso fraturado, sem outros problemas concomitantes, raramente é feita uma cirurgia ortopédica de urgência. No entanto, caso seja uma fratura de membro, é quase sempre necessária a estabilização da mesma, como

referido anteriormente, para minimizar as lesões teciduais, diminuir a dor e servir de suporte temporário do membro afetado (Fossum & Duprey, 1997). Quando existe uma fratura há hemorragia local associada, especialmente em fraturas femorais, umerais e pélvicas. Além disso, ocorre normalmente, inchaço, crepitação e instabilidade, que queremos diminuir com a estabilização do membro (Aldridge & O'Dwyer 2013). Apesar de, na maior parte dos casos, a estabilização cirúrgica ser a mais adequada num trauma de membro, esta opção é, no final de contas, feita pelo tutor, e ocorrem situações em que as talas são utilizadas como forma definitiva de tratamento de uma fratura (Fossum & Duprey, 1997).

As complicações menos preocupantes associadas a uma má estabilização envolvem situações como o inchaço distal do membro, abrasões da pele (pelas talas e/ou adesivos) e deslocamento do penso/tala, facilmente solucionáveis com o devido acompanhamento. Infelizmente, existem ainda complicações sérias que podem ocorrer, como a não-união de uma fratura em casos onde não se opta pela cirurgia, e a perda de um membro por necrose isquémica (Fossum & Duprey, 1997). Por todos estes fatores a estabilização não deve ser feita de ânimo leve, mas com cuidado acrescido e de forma consciente e informada sobre cada tipo de fratura, a sua posição e relação com estruturas críticas. É uma área incluída na enfermagem veterinária e é necessário ter conhecimento sobre o tipo de pensos e talas utilizados, tipo de material necessário consoante a existência de esfacelos ou lacerações abertas, o tempo de regresso e cuidados necessários a ter em casa pelo tutor de forma a existir uma observação cuidada (Fossum & Duprey, 1997; Aldridge & O'Dwyer 2013).

Em qualquer penso ortopédico existem 3 camadas principais: a camada primária, que contacta com a ferida diretamente; camada secundária; e camada terciária, a mais externa. A primeira camada normalmente é diferenciada no material utilizado dependendo se possui uma ferida aberta, em que fase de cura se encontra e se possui exsudado. A segunda camada absorve o exsudado, caso exista, e confere imobilização e suporte. A terceira camada fornece proteção e mantém as restantes camadas no lugar, determinando a pressão e suporte necessário para o respetivo membro (Fossum & Duprey, 1997; White & Sylvestre, 2019).

Os pensos Robert Jones (RJ) e suas modificações são os pensos mais comuns para estabilizações em medicina veterinária. O penso original utiliza mais algodão, sendo

que o RJ modificado (figura 7 e 8) utiliza menos algodão, mas ainda fornece compressão do membro. A camada mais fina de algodão fornece uma compressão média dos tecidos moles e imobiliza fraturas sem comprometer a vascularização. Estes são pensos muito utilizados quer pré como pós-cirurgicamente, e de forma temporária, na recuperação e ossificação de fraturas resolvidas. Após cirurgia ajudam ainda a eliminar o espaço morto que ocorre depois da manipulação. São pensos que se estendem desde os dedos até

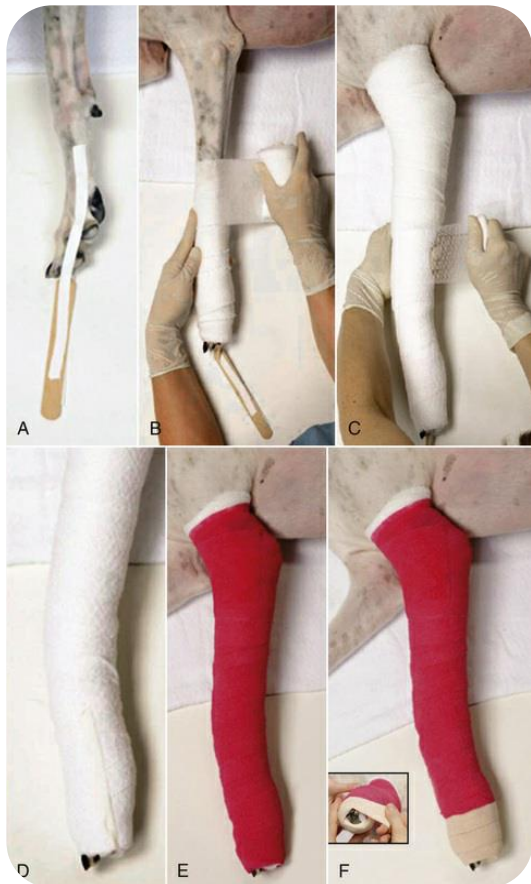

Figura 7– Penso Robert Jones modificado (Boyer, 2018).

são introduzidas após a camada secundária e antes da terciária, uma vez que é importante proteger bem a pele antes de aplicar a tala, de forma que esta não cause lacerações pela

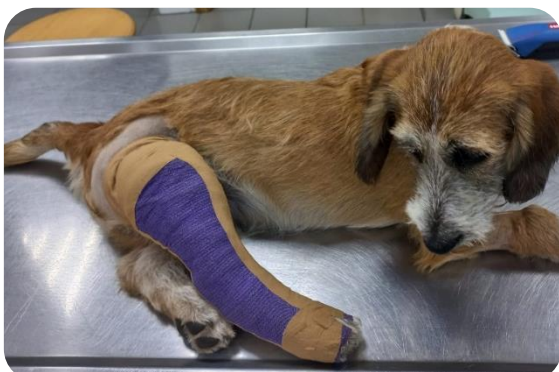

Figura 8– Penso Robert Jones modificado feito pela aluna, membro pélvico direito.

metade do úmero ou fêmur e úteis apenas quando aplicados em lesões abaixo do cotovelo ou joelho, caso contrário podem agir como pêndulo e aumentar as lesões tecidulares, exacerbando a dor (Fossum & Duprey, 1997; Deasy, 2015; Bassert et al. , 2018; White & Sylvestre, 2019).

As talas são utilizadas para suporte em lesões e normalmente como uma primeira abordagem, pré-cirúrgica, onde a fixação do membro é útil para não causar mais danos até à resolução da fratura. Muitas vezes estão associadas ao pensos RJ, com a diferença de possuir também uma tala em alumínio ou plástico, numa variedade de tamanhos e comprimentos consoante o local e paciente (Fossum & Duprey, 1997). Estas são introduzidas após a camada secundária e antes da terciária, uma vez que é importante proteger bem a pele antes de aplicar a tala, de forma que esta não cause lacerações pela compressão contra os tecidos (Fossum & Duprey, 1997; Bassert et al. 2018; White & Sylvestre, 2019).

Quer seja um penso de estabilização pré ou pós cirúrgico, com ou sem tala, os dedos do paciente devem ser observados duas vezes ao dia para acompanhar o desenvolvimento de inchaço, e devem ser

mantidos secos e limpos. Devem ser também verificados sinais de irritação cutânea ou de deslocções do penso sendo que, para as evitar, o membro deve ser inspecionado com alguma frequência pelos profissionais em seguimentos pré-definidos (Tomlinson, 1991; Fossum & Duprey, 1997; White & Sylvestre, 2019). O RJ com dois digitos expostos aumenta a possibilidade de observar o retorno venoso e inchaço do membro caso exista, e minimiza a criação de dermatites interdigitais (White & Sylvestre, 2019).

## 2.7.2 Cicatrização óssea- Pensos ortopédicos no pós-operatório

Depois da existência de uma fratura óssea existe uma cicatrização que se inicia como processo biológico, de forma a restaurar a continuidade dos tecidos necessários para que a sua funcionalidade volte. O objetivo do tratamento é sempre encorajar a cura, restaurar a função do osso afetado e tecidos adjacentes, e voltar a recuperar uma aparência cosmética aceitável. Para que todos estes objetivos ocorram com sucesso, a forma de tratamento e ferramentas de resolução de fraturas devem ser adequados ao local e tipo de fratura existente (Fossum & Duprey, 1997).

Todos os processos fisiológicos que envolvem a recuperação óssea estão dependentes da existência de circulação sanguínea, que atravessa a diáfise de forma centrífuga, desde o canal medular até ao periósteo. O que ocorre quando há uma fratura, nomeadamente em ossos longos, é que a circulação medular é interrompida. Existe um fornecimento vascular temporário extraósseo nos tecidos moles e fraturas envolventes, por forma a estabelecer o calo ósseo, e assim que a estabilidade é restaurada, o fornecimento sanguíneo medular é restabelecido. A resolução fechada de fraturas traz benefícios a nível de menor interrupção de fornecimento sanguíneo, no entanto, cada tipo de fratura tem um método de resolução mais adequado, e existem novos materiais como placas dinâmicas de compressão que minimizam os fenómenos negativos da cirurgia aberta (como tornar a cortical mais porosa). Além disso, a cirurgia aberta com placas e parafusos também permite uma maior estabilidade e uma formação de circulação medular mais rápida (Fossum & Duprey, 1997).

Os pensos utilizados no pós-operatório relacionado com fraturas ósseas servem essencialmente para reduzir o edema e hemorragias, para eliminar o espaço morto existente, aumentar o conforto do paciente e proteger a sutura. Assim como no pré-

operatório, há uma estabilização da fratura, agora solucionada, e articulações envolvidas, restrição de movimentos e previne o suporte total de peso no membro afetado nos primeiros dias após a cirurgia (Fossum & Duprey, 1997; Costa & Schossler, 2002).

# 3. Descrição das Atividades Desenvolvidas

## 3.1. Local de estágio

O estágio curricular realizado pela aluna decorreu na Clínica Vet R'in Area (figura 9), uma das unidades pertencentes ao grupo OneVet, localizada na Avenida Professor Bento Jesus Caraça 91-A, 2910-430, no distrito e concelho de Setúbal, em Portugal. Este estágio teve início a 12 de fevereiro de 2024 e terminou a 03 de junho de 2024, com uma duração de 16 semanas. A orientação interna foi responsabilidade da professora Laura Hurtado e a orientação externa da Enfermeira Veterinária Cátia Martins.

A Vet R'in Área- Centro de Atendimento e Cirurgia Médico Veterinário iniciou a atividade a 4 de outubro de 2004, no Dia Internacional do Animal, e em 2022 integrou a multinacional One Vet, com a sua principal preocupação a de proporcionar aos tutores e animais um acompanhamento médico-veterinário contínuo em qualquer fase da vida animal e em qualquer circunstância, quer seja rotina ou em emergência. A unidade Vet R'in Área foca-se exclusivamente no acompanhamento de canídeos e felídeos.

A equipa é constituída por 3 médicos-veterinários (1 dos quais o diretor clínico, fundador e atual gestor da unidade), 3 enfermeiras veterinárias, 2 auxiliares veterinárias, 1 rececionista e 1 gestora (fundadora e gestora da unidade atual). Uma das auxiliares veterinárias é também a autora deste relatório e atual estudante de enfermagem veterinária, sendo relevante para o relatório esta explicação por algumas atividades já serem mais avançadas do que num estágio inicial, uma vez que a autora já exerce a atividade desde 2018.



Figura 9– Clínica Vet R'in Área.

As instalações (figuras 10 a 13) têm sofrido alterações ao longo dos anos, estando em crescente crescimento. Atualmente possui uma área de recepção com duas salas de espera mistas, 3 consultórios, 1 sala de enfermagem, 1 sala de processamento e armazenamento de encomendas, 1 escritório, 2 salas de cirurgia, 1 área de tratamento onde são feitas a maior parte das intervenções para internamento e preparações pré-cirúrgicas, assim como inclusas nessa área uma sala de radiologia e uma sala cuja função serve de armazém e lavanderia.



Figura 10a: Consultório médico 1.

Figura 10b: Consultório médico 2.

Possui 5 áreas de internamento, duas áreas de internamento geral, uma área exclusiva para felídeos onde se localiza também uma jaula de oxigenoterapia, uma área para canídeos de porte grande/gigante, e uma área para doenças infetocontagiosas; também existe uma sala de preparação de alimentos e higienização, servindo o propósito de uma cozinha para os pacientes; uma sala de refeições que também serve para reuniões de equipa; sala de descanso do staff; sala com laboratório de análises, microscópio, armazenamento de material e computador de trabalho, assim como área de limpeza, organização e esterilização de material cirúrgico. Possui três casas de banho e uma zona de vestuário. Possui ainda um quintal fechado para passeios com pacientes canídeos.

A Vet R'in Área apresenta uma variedade de serviços desde medicina preventiva, medicina interna, cirurgia tradicional e de mínima invasão, assim como uma série de exames complementares disponíveis, como na área de imagiologia, radiologia e análises clínicas. Possui ainda áreas de internamento com áreas de recobro para os vários tamanhos de canídeos e felídeos, e duas jaulas preparadas para oxigenoterapia.



Figura 11a: Internamento geral em cima, à esquerda; 11b: Internamento de felídeos com jaula incubadora de oxigenoterapia em cima, à direita; 11c: Internamento geral com jaulas de canídeos porte grande, em baixo.



Figura 12a: Sala de radiografia. Figura 12b: Sala de material cirúrgico e laboratório.



Figura 13a: Sala de cirurgia.

Figura 13b: Sala de cirurgia principal.

## 3.2. Atividades desenvolvidas

A aluna, como trabalhadora-estudante no mesmo local de estágio, teve naturalmente de continuar a fazer o mesmo horário correspondente ao de funcionamento normal da clínica. Composto por 40 horas semanais, este horário teve várias variações consoante os turnos e a existência de trabalho ao fim-de-semana, uma vez que é rotativo entre a equipa. No fundo, variaram entre turnos de 8 horas (9h-18h; 12h-21h; 15-23h, durante a semana e 9h-18h ao sábado e domingo), e turnos de 6h30 (9h-16h30; 12h-19h30; 15h-21h30 durante as semanas em que fazia mais um dia semanal), com uma ou duas folgas semanais consoante a rotatividade.

O contexto deste estágio curricular, uma vez que a estagiária já trabalha no local desde 2018, não passa por uma abordagem temática gradual dos temas aprendidos ao longo do curso, mas por uma abordagem mista de todos os temas com incidência em enfermagem. As tarefas executadas pertenceram a várias áreas, com uma incidência maior no internamento, consultas de enfermagem, apoio a consultas médicas e em cirurgias, apoio em ECD, e atendimento ao público.

A rotina diária da clínica Vet R'in Área começa e acaba sempre pela higiene dos animais de internamento, fornecimento de alimentação, manutenção de fluidoterapia e administração de medicações, sendo que no caso dos canídeos existem ainda os passeios diários. Todas estas tarefas recaem sobre a equipa de EV, devidamente supervisionadas pelo(s) médico(s)-veterinário(s) de serviço no momento.

Diariamente a equipa de EV dá apoio também às consultas de MV, que na sua maior parte são por necessidade de contenção de algum animal, quer seja para profilaxia, medicações, identificação eletrónica, ou mesmo ECD. Os ECD maioritariamente precisam de apoio na contenção, quer seja para realizar uma ecografia, raio-x, análises sanguíneas ou ecocardiografias. Muitas vezes estas tarefas são feitas entre elementos de EV, significando que por vezes a aluna fazia a contenção e outras procedia ao exame, como é o caso de muitas análises sanguíneas. Outra tarefa fundamental e quase diária são as análises sanguíneas feitas diretamente na clínica (hemograma e bioquímicas), e o preenchimento de requisições para análises feitas em laboratório externo (como por exemplo os rastreios para *leishmania spp* e *dirofilaria*

*immitis*) preenchidas quase exclusivamente pela equipa EV, na qual a aluna participou ativamente.

Quase diariamente existiam cirurgias, eletivas ou de urgência, o que significa que muitas vezes a aluna participou na preparação quer da sala cirúrgica, quer do paciente para as mesmas. Estas funções iniciavam-se muitas vezes (quando no turno da manhã), pela entrada do paciente para o internamento, apoio ao tutor na assinatura e entendimento do termo de responsabilidade para a cirurgia e pesagem do paciente. Chegada a hora de cirurgia era preparada e aplicada a pré-medicação do paciente prescrita pelo MV, normalmente via IM. Quando não era aplicada diretamente pela aluna, era feita a contenção do paciente para que outro colega o fizesse. Posteriormente era aplicada a colocação de cateter, para proceder à indução anestésica, via intravenosa, agora com o paciente já mais tranquilo e com oxigenoterapia (*flow by*). Foi realizada nesta fase a tricotomia dos paciente, consoante a cirurgia a realizar pelo MV, uma pré assepsia do local a interencionar, com posterior transporte e posicionamento para a sala e mesa cirúrgica. Já na sala cirúrgica o paciente era entubado, com tubo endotraqueal com *cuff*, próprio para a sua estrutura anatómica, e feita a manutenção anestésica inalatória com sevo ou isoflurano. A aluna procedia então à assepsia final do paciente e ligação de todos os outros medidores necessários, auxiliando depois na cirurgia como 2ª mão, para monitorização anestésica ou apenas como circulante, consoante a necessidade do MV. Após os procedimentos cirúrgicos a aluna procedia à administração de medicações necessárias, pensos ou colares isabelinos, consoante a necessidade do procedimento, tendo especial atenção ao recobro do paciente até estado de consciência, com o apoio do MV sempre que necessário. Como referido anteriormente, a responsabilidade da montagem de sala de cirurgia também faz parte da equipa de EV, onde a aluna participou inúmeras vezes, assim como a sua limpeza, desinfeção e organização final pós-cirurgia.

Outra função fundamental no qual a aluna participou ativamente foi a limpeza, organização e esterilização de kits cirúrgicos, usando a máquina de ultrassons com detergente enzimático para a sua limpeza, uma seladora para proceder aos pacotes destinados à esterilização e uma autoclave.

Ao longo do tempo de estágio a aluna passou mais tempo destacada para as consultas de seguimentos com tutores, na sala de enfermagem, que iam desde profilaxia

(desparasitantes internos e externos), acompanhamento pós-cirúrgico com observação de suturas e/ou pensos, cortes de unhas, medicações orais e injetáveis, esvaziamento de glândulas anais, limpeza e desinfecção de feridas, fluidoterapia subcutânea em felídeos, e colheitas de análises sanguíneas, entre outras funções. A contenção de pacientes foi um dos pontos fundamentais onde a aluna participou quase diariamente.

O atendimento ao público foi sempre uma tarefa diária já que a aluna não faz receção de forma destacada, mas também tem a responsabilidade de atender chamadas telefónicas, leitura e resposta de e-mails, e venda e faturação sempre que é oportuno.

Normalmente, com maior tendência no turno da tarde/noite, existia a necessidade de proceder à limpeza de jaulas de animais com alta de internamento ou pós-cirúrgico, e a limpeza diária das roupas utilizadas no internamento para os pacientes (lavagem e secagem feita na clínica). Ao final do dia repetia-se a rotina de limpeza, alimentação e administração de medicações a todos os pacientes, novamente tarefa destinada à equipa de EV, sob orientação dos MV.

As fichas de internamento são responsabilidade da equipa EV, com supervisão diária dos MV, assim como o registo de todas as intervenções e observações acerca do paciente e sua monitorização diária.

### 3.2.1. Casuística de estágio

Neste subtítulo a aluna em estágio pretendeu demonstrar a quantidade de animais acompanhados, divididos pelas espécies que a clínica acompanha. Também se pretendeu dividir a casuística pelas diferentes atividades desempenhadas e documentadas diariamente ao longo do tempo de estágio, assim como documentar o apoio que a aluna prestou tanto em consultas médicas como em ECD e nas cirurgias em que esteve presente.

Durante o tempo de estágio a aluna acompanhou 45 % de canídeos para 55% de felídeos, cuja percentagem é relativa à figura 14.

**Pacientes acompanhados**

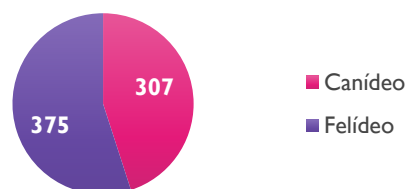


Figura 14- Número de pacientes acompanhados pela aluna em contexto de estágio, divididos por espécie, canídeos e felídeos.

Relativamente aos procedimentos profiláticos, a aluna dispôs-se a auxiliar o MV sempre que necessário, normalmente para proceder à contenção dos pacientes para o efeito. Estas atividades estão representadas na figura 15.

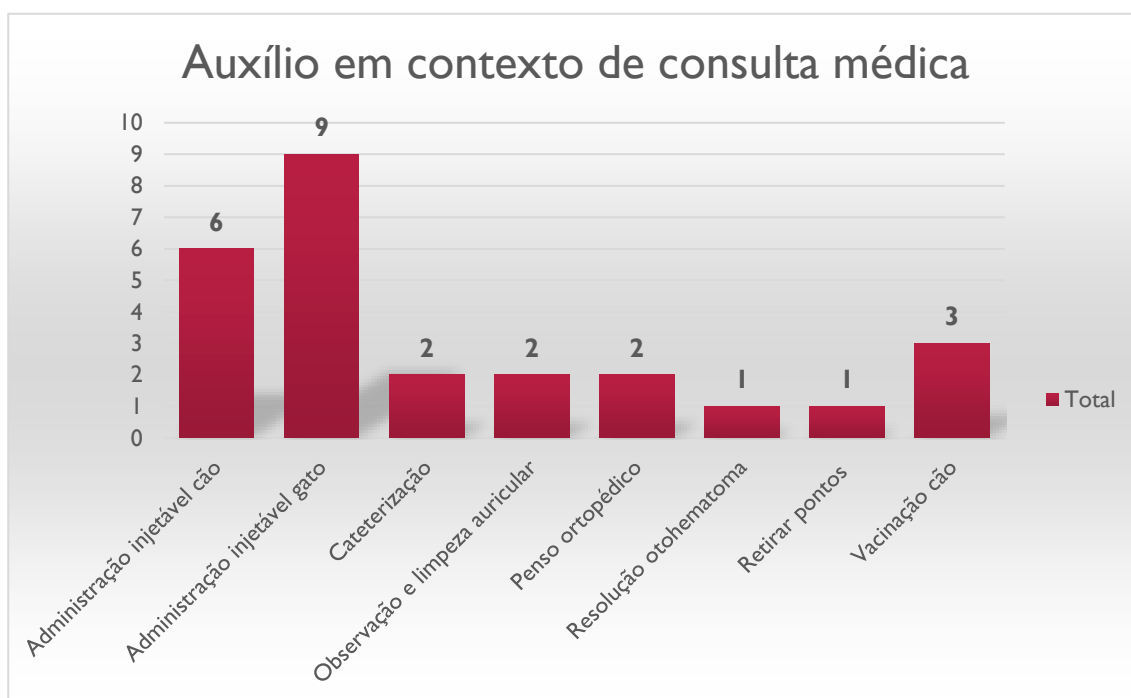


Figura 15- Número de atividades em que a aluna prestou auxílio na contenção do paciente, em contexto de consultas com os MV.

Em contexto dos exames complementares de diagnóstico, existiu sempre uma grande variedade, e apresentam-se na figura 16 aqueles em que a aluna desempenhou o seu papel como EV. Estes são constituídos na sua maioria por análises sanguíneas, radiografias, e ecografias, tendo também participado em ecocardiografias, cistoscopias, broncoscopias e numa toracocentese. Os ECD em que a aluna participou totalizaram 186 exames.

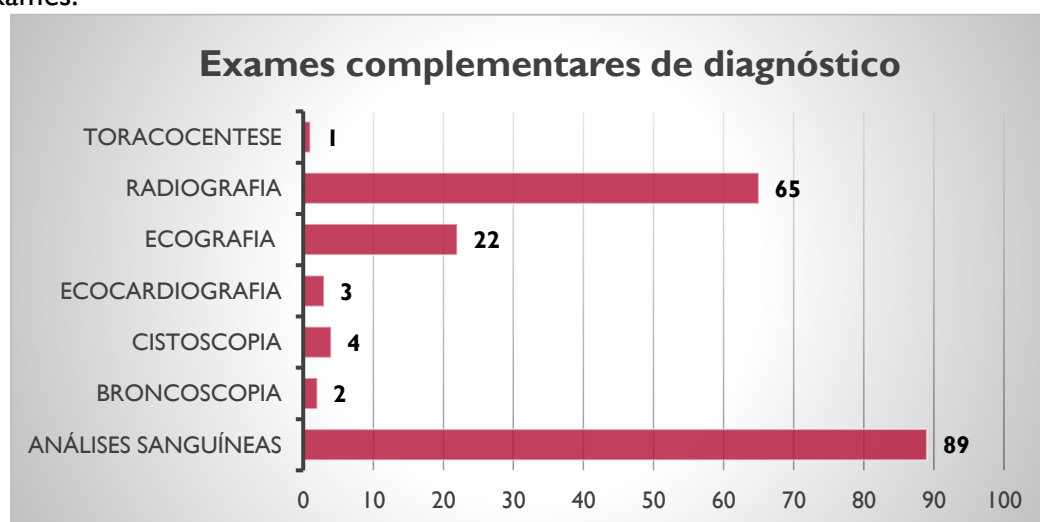


Figura 16- Número de ECD em que a aluna participou.

Uma vez que o tema específico do relatório incide sobre a componente ortopédica, a figura 17 representa, dentro dos ECD, os exames radiográficos realizados dentro desse tema. Dentro dos 65 exames radiológicos, a aluna desempenhou 14 dedicados à componente ortopédica.

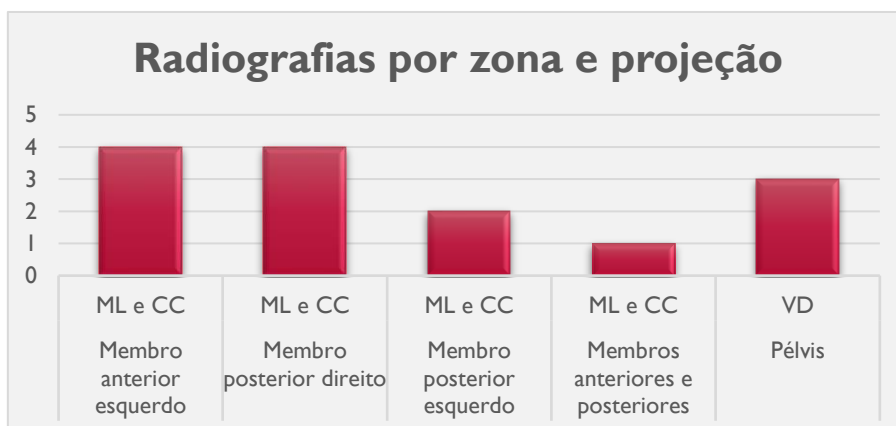


Figura 17- Número de radiografias em contexto ortopédico em que a aluna participou, por zona do corpo e tipo de projeção (ML: Medial-lateral; CC: crânio-caudal;VD: ventrodorsal).

Os procedimentos cirúrgicos executados na clínica Vet R'In Área são de grande variedade, desde cirurgias eletivas a cirurgias de urgência. A aluna participou num total de 30 cirurgias, representadas na figura 18. A sua participação foi constituída por postos cirúrgicos diferentes, desde 2ª mão cirúrgica, circulante, à monitorização anestésica, representados também na figura 19, estes postos variavam consoante a necessidade do MV e tipo de cirurgia.

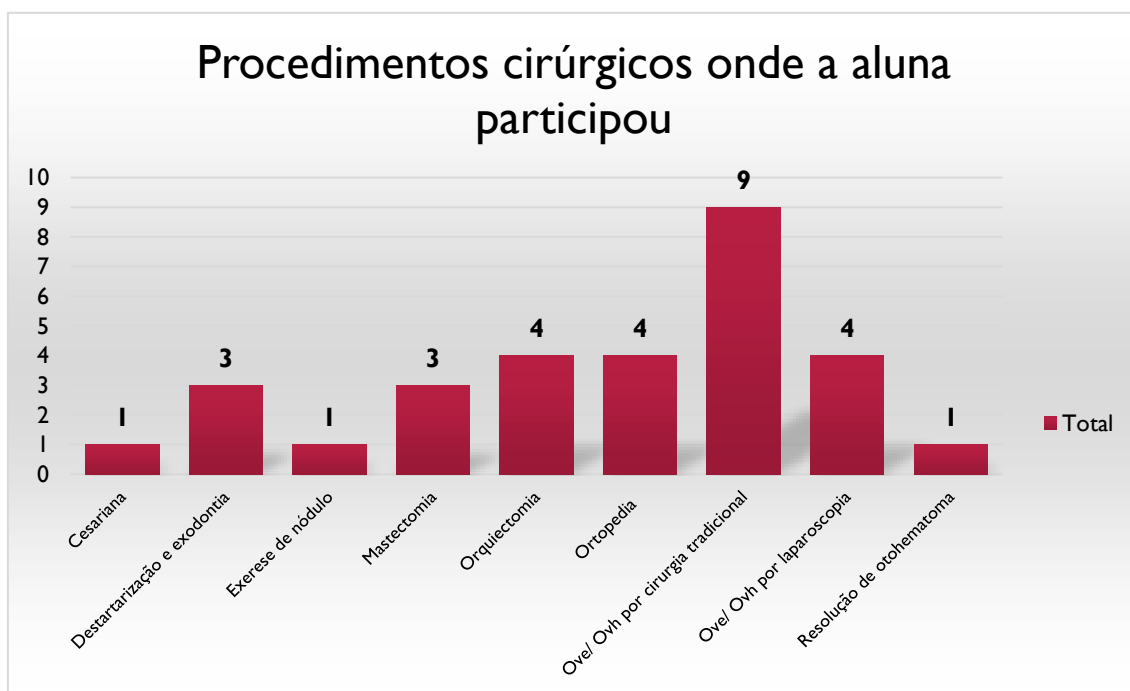


Figura 18- Gráfico de barras representativo do número e tipologia de procedimentos cirúrgicos em que a aluna participou.

Num total de 30 cirurgias, a aluna participou em 16,67 % no posto de monitorização anestésica, equivalente a 5 cirurgias; 33,33 % como segunda mão cirúrgica, equivalente a 10 cirurgias nesse posto; e 50 %, equivalente a 15 cirurgias no posto de circulante.

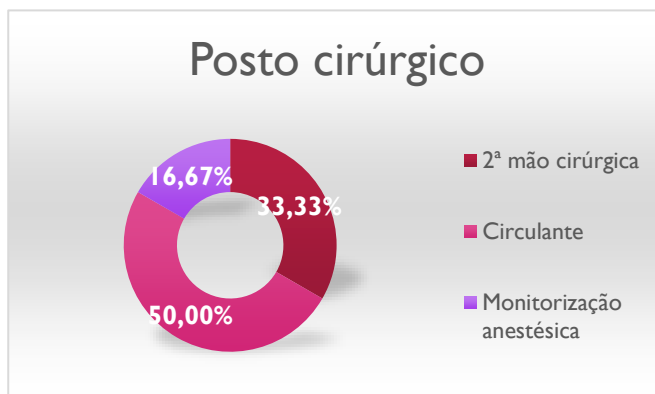


Figura 19- Gráfico circular representativo do posto cirúrgico destinado à aluna em cada cirurgia, em percentagem.

Relativamente às atividades realizadas diariamente pela aluna, em contexto de internamento, tratamento e

seguimentos destinados exclusivamente à área de enfermagem, estas foram as realizadas em maior número do que as restantes. O gráfico representado no anexo 7 reflete a variedade de atividades realizadas ao longo deste estágio, totalizando 1025 tarefas neste contexto. As atividades realizadas com maior frequência foram a administração de injetáveis, administração de alimentação, avaliação de suturas pós-cirúrgicas assim como altas pós-cirúrgicas, colheitas de sangue para proceder a análises sanguíneas, administração de medicações exclusivamente pela via *PO*, soros subcutâneos, entre outras atividades. Especificamente a nível ortopédico, a figura 20 representa, destas 1028 tarefas, aquelas incluídas nesta categoria, totalizando 23 atividades. Destas, a maior parte (61%) foi a realização de pensos ortopédicos RJ.

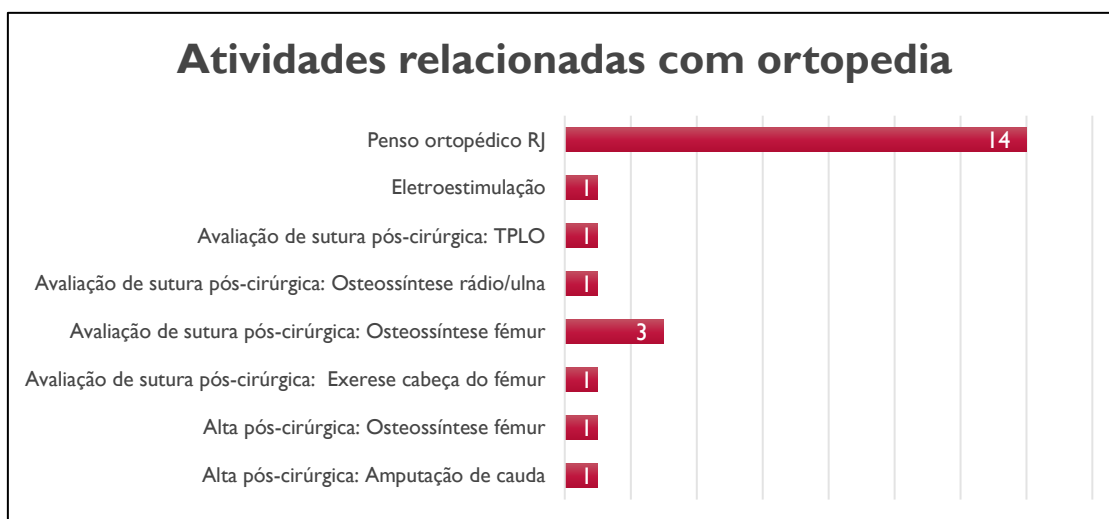


Figura 20- Gráfico de barras representativo do número de tarefas relacionadas com a categoria ortopédica que a aluna realizou.

Relativamente aos passeios com canídeos, higienização e desinfecção das jaulas que os animais frequentaram, limpeza e desinfecção das salas e material de cirurgia, ficavam a cargo da estagiária sempre que necessário. Foram procedimentos quase diários e qualquer pessoa da equipa de enfermagem pode e deve proceder a estas funções sempre que necessário.

### 3.3. Casos clínicos

A aluna apresenta dois casos distintos da especialidade ortopédica, não no sentido comparativo entre os dois, mas de forma a ilustrar a importância do enfermeiro veterinário no acompanhamento de ambos. O caso clínico 1, teve na origem do problema uma consulta urgente onde se observou uma fratura distal da epífise do rádio e ulna esquerdos, resultando na sua resolução ortopédica com placa e parafusos- uma osteossíntese. O caso clínico 2, teve na sua origem um problema de claudicação, onde se fez um estudo radiográfico, percebendo que a correção do problema passava por uma cirurgia de TPLO, onde é realizada a osteotomia corretiva para estabilização articular do joelho.

#### 3.3.1 Caso clínico 1- Fratura rádio/ulna

O paciente, descrito no quadro 2, apresentou-se ao CAMV, para uma consulta de diagnóstico, por motivo de queda do sofá durante a manhã, a 12 de fevereiro de 2024. A consulta foi apenas ao final da tarde, pois o tutor aguardou, pensando que não seria urgente. Não foi uma consulta emergente, o paciente estava alerta e consciente, sendo que a triagem foi realizada pela aluna de forma a entender a gravidade da queda, apresentada no quadro 3. Ainda com o tutor, a aluna procedeu à anamnese inicial para entendimento da ocorrência da queda, no entanto, mesmo antes do exame físico realizado pelo MV, era notório ao exame visual que o membro anterior esquerdo se encontrava fraturado e pendente. A aluna não tocou

Quadro 2- Descrição do paciente caso clínico 1.

<b>Espécie</b>	<b>Canídeo</b>
<b>Raça</b>	Pinsher
<b>Idade</b>	6 meses
<b>Sexo</b>	Macho
<b>Peso inicial</b>	3,800 kg
<b>Temperamento</b>	Ansioso e agressivo
<b>Principal queixa</b>	Não apoia o membro, dor

diretamente no membro pois claramente o animal apresentava dor, sem apoiar o mesmo no chão. Possuía mucosas rosadas, e apesar de ansioso, com bom estado geral. Pela triagem inicial percebeu-se que a consulta seria urgente, mas não emergente e aguardou um pouco para que o MV pudesse fazer o exame clínico, e confirmar a necessidade de uma radiografia para diagnosticar e visualizar onde se localizava efetivamente a fratura.

Quadro 3- Exame físico ao paciente na primeira abordagem.

Anamnese- AMPLE (anexo 5)	O paciente não apresentava alergias anteriores e não tomava qualquer medicação. Não tinha histórico médico sem ser a profilaxia normal e continuava a urinar e fazer dejeções normalmente, tendo perdido algum apetite desde o trauma (nessa manhã).  Os eventos que o levaram à clínica foi uma queda do sofá, levando a que o membro anterior esquerdo ficasse suspenso, o que ao fim do dia se mantinha inalterado e o paciente apresentava mais queixas dolorosas.
Abordagem primária-ABCDE	O paciente apresentou-se à clínica consciente e sem obstrução das vias aéreas, com taquipneia, mas auscultação torácica normal. As mucosas apresentavam-se rosadas e o TRC não foi possível avaliar, uma vez que o paciente não o permitiu em primeira instância.
ECD	Radiografia torácica e de membro anterior esquerdo, medial-lateral e crânio-caudal.
Abordagem secundária- <i>Crash Plan</i>	Não foi necessária.
Monitorização	T: 39 °C; FC: 96 bpm; FR: 36 rpm; Pulso: 98

Após o exame físico, e tendo em conta que a fratura era visivelmente óbvia, foi necessário proceder à analgesia e alguma sedação, para que o paciente permitisse a manipulação. O tutor teve de assinar o termo de responsabilidade para o efeito, e foi realizada a radiografia após a administração de dexmedetomidina (3 ug/kg) e metadona (0.5 mg/kg), pela via de administração IM. Depois do paciente tranquilizar foi realizada a tricotomia e assepsia do membro anterior direito e colocado um cateter intravenoso, de forma a ser possível continuar a sedação e analgesia de uma forma mais eficiente. Foi administrado midazolam (0.15 mg/kg) e cetamina (3 mg/kg), pela via IV. Foi então realizada

a radiografia ao membro anterior esquerdo, em várias projeções, representadas nas figuras 21 e 22.

O MV, ao observar as projeções radiológicas, concluiu que estaria perante uma fratura distal na epífise do rádio e ulna do membro anterior esquerdo, sendo adequada uma tala ortopédica com penso de RJ modificado para estabilização da mesma. Durante a sua estabilização foi ainda administrada mais sedação, de forma a manter o paciente quieto e tranquilo, alfaxalona (0.8 mg/kg), pela via IV.

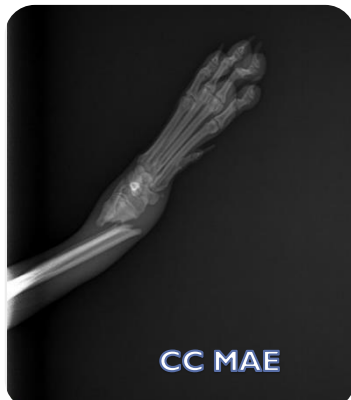

Figura 21- Radiografia crânio-caudal do membro anterior esquerdo, a 12 de fevereiro de 2024.

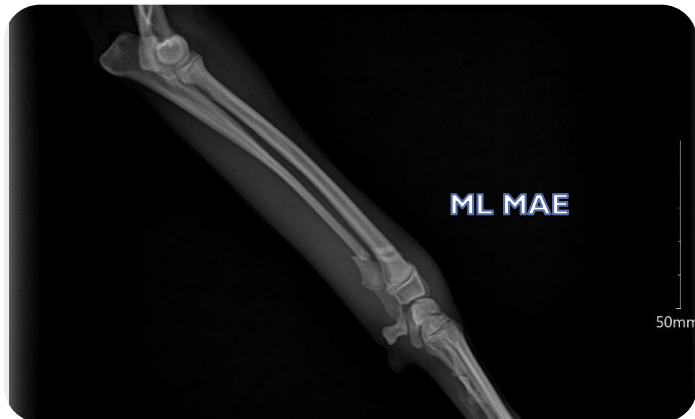

Figura 22- Radiografia medial-lateral do membro anterior esquerdo, a 12 de fevereiro de 2024.

O paciente foi para casa com o tutor após recuperar a consciência, com indicação de repouso e após a administração SC de anti-inflamatório, meloxicam (0.2 mg/kg). Levou ainda meloxicam prescrito para casa, por via PO, na dose para o seu peso durante mais 3 dias, até voltar para a cirurgia ortopédica agendada de resolução da fratura. Após 4 dias o paciente voltou para a cirurgia, no dia 16 de fevereiro de 2024, com um peso de 3.700 kg, estando alerta e responsivo, sem aparente dor, mas visivelmente ansioso. Foi primeiramente feita a sua admissão e o tutor assinou novo termo de responsabilidade para a cirurgia ortopédica. Foi aplicada pré-medicação, pois o exame físico não seria fácil com o paciente demasiado nervoso e a impedir qualquer manipulação (metadona (0.5 mg/kg) e dexdetomidina (3 ug/kg), na via IM) e esperámos pela sua tranquilização. Foi feita ligeira tricotomia no membro anterior direito (uma vez que tinha sido realizada uns dias antes) e nova assepsia para aplicação de cateter intravenoso, administrando midazolam (0.15 mg/kg) e cetamina (3 mg/kg) por essa mesma via de administração.

Nesta fase também se fez o exame físico possível, demonstrado no quadro 4, apesar de agora os valores estarem alterados devido à pré-medicação e analgesia.

Quadro 4- Monitorização do paciente I desde a pré-medicação até ao estado de consciência \*Medições realizadas ao tempo 0(início da preparação cirúrgica), t1 (início da cirurgia), t2 (meio da cirurgia), t3 (fim da cirurgia), t4 (estado de consciência).

Monitorização*	°C	BPM	RPM	Pulso	PA	PAD	PAM
T0	38,5	80	26	86	SM	SM	SM
T1	38	79	25	82	90	55	67
T2	37,5	63	20	69	SM	SM	SM
T3	36,9	88	27	90	112	96	102
T4	37,2	SM	29	SM	SM	SM	SM

Tempo total de cirurgia = 1h 16 minutos

Foram administradas pré-cirurgicamente as medicações anti-inflamatório, robenacoxib (2 mg/kg) pela via SC, antibiótico, ceftriaxona (30 mg/kg) pela via IV, e retirado o penso RJ modificado com tala para proceder à tricotomia efetiva para a cirurgia corretiva. Foram repetidas as radiografias para ter o estado atual das fraturas, demonstradas nas figuras 23, em seguida.

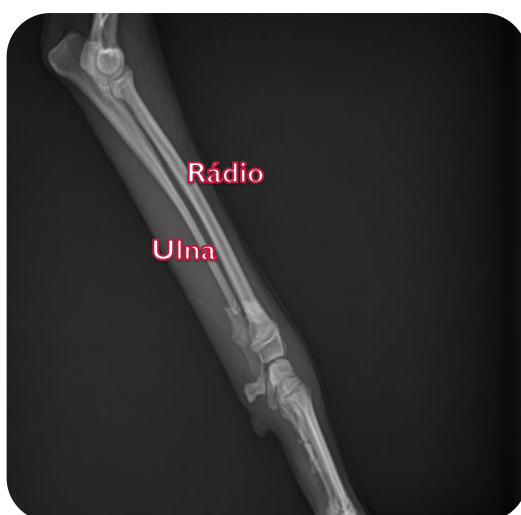

Figura 23a- Radiografia pré-cirúrgica medial-lateral do membro anterior esquerdo.

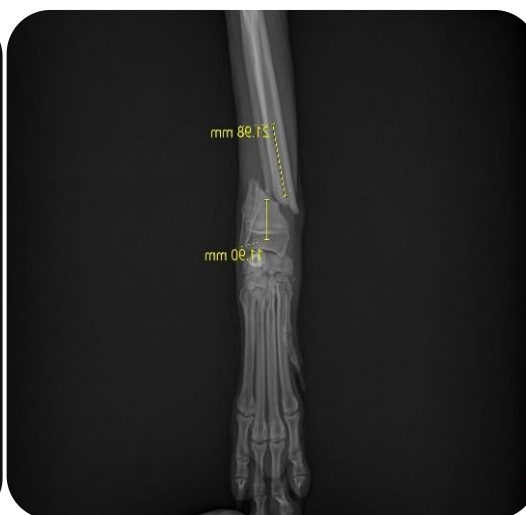

Figura 23b- Radiografia pré-cirúrgica crânio-caudal do membro anterior esquerdo.

Após a cirurgia de resolução da fratura, existiu a necessidade de repetir as radiografias, ainda com o paciente tranquilizado, de forma a perceber se a cirurgia teria sido bem conseguida. As radiografias apresentam-se nas figuras 24, e uma vez avaliando o sucesso da cirurgia houve a necessidade de voltar a fazer um penso RJ modificado, de forma a proteger essencialmente a sutura de possíveis traumas que possam ocorrer. O paciente foi para casa fazer o recobro, com prescrição de repouso absoluto nos primeiros dias, e robenacoxib (1 mg/kg) e clindamicina (5.5mg/ kg BID) PO, durante mais 6 dias e 8 dias, respetivamente.

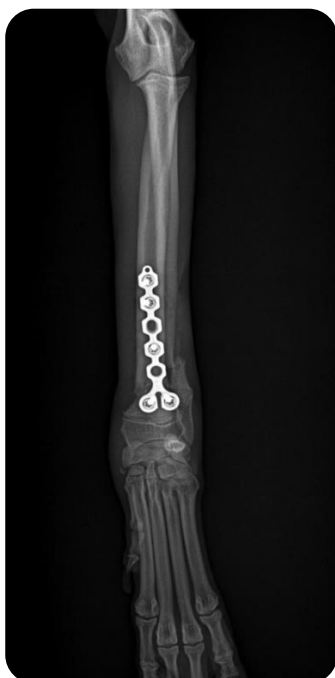

Figura 24a- Radiografia pós-cirúrgica crânio-caudal do membro anterior esquerdo.

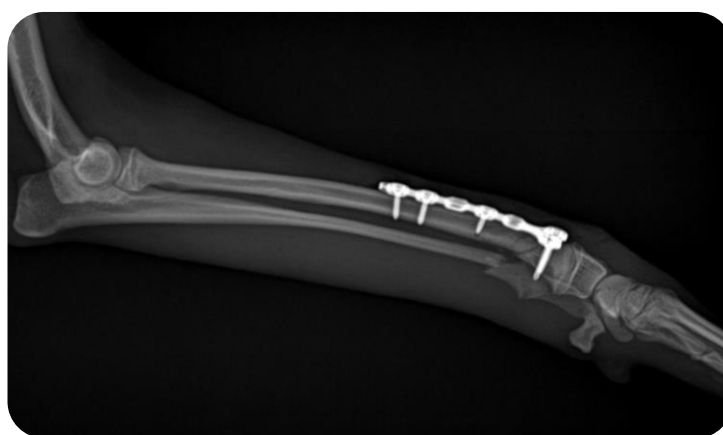

Figura 24b- Radiografia pós-cirúrgica crânio-caudal do membro anterior esquerdo.

Foi necessário mudar o penso RJ modificado mais duas vezes com um espaçamento de 3 e depois 4 dias, uma vez que era um paciente extremamente ansioso e ativo. Por esse motivo houve receio em retirar o penso ortopédico após os 3 dias precedentes à cirurgia. 11 dias após a resolução da fratura, o paciente retirou o penso (a 27 de fevereiro de 2024) e colocou um colar isabelino, para não destruir a sutura, ainda bastante sensível. Nas figuras 25 é possível ver a colocação da placa ortopédica e a recuperação dos tecidos pós-cirurgia.

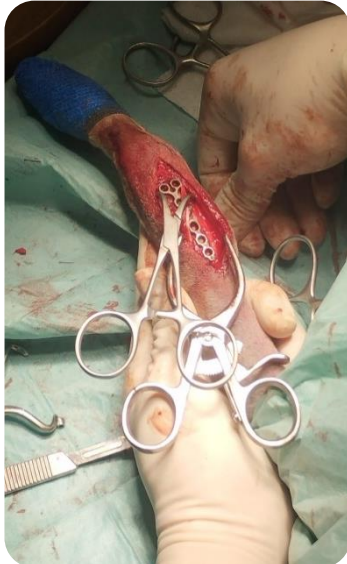


Figura 25a: Placa em T aplicada no paciente, em cirurgia ortopédica.

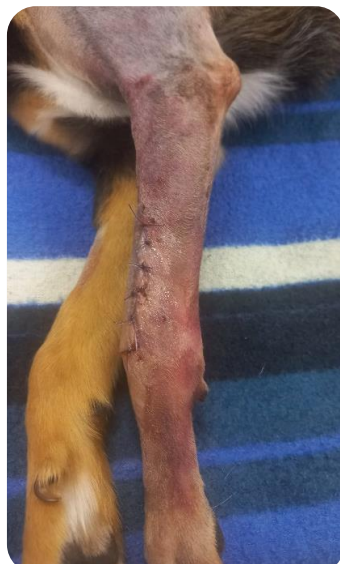

Figura 25b: Sutura pós-cirúrgica, no dia de cirurgia.

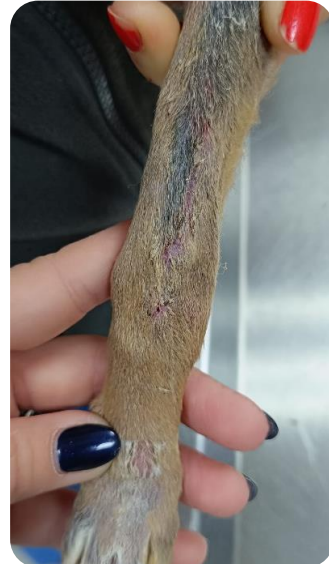

Figura 25c: Sutura completamente cicatrizada, após 15 dias da cirurgia.

A figura 26 permite visualizar o resultado de um penso de RJ modificado realizado pela aluna. O paciente foi sempre de difícil manipulação durante os seguimentos e, por isso, foi sempre necessário proceder à mudança de penso RJ com duas pessoas e sem o tutor presente. Além disso, o paciente desde o momento em que teve alta levou por prescrição médico-veterinária clomipramina, para fazer um recobro mais adequado em casa nos primeiros dias, e vir mais calmo para as consultas de seguimento. Cerca dos 15 dias após a cirurgia veio novamente fazer radiografias, que por serem projeções fáceis de obter, se obtiveram sem ser necessário sedação. Estas radiografias estão representadas nas figuras 27.



Figura 26- Penso Robert Jones modificado, feito pela aluna, no dia da cirurgia corretiva.

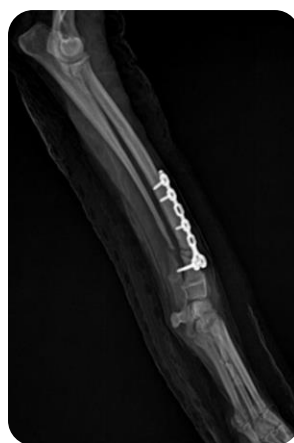

Figura 27a- Radiografia após 15 dias de cirurgia, na projeção medial-lateral.

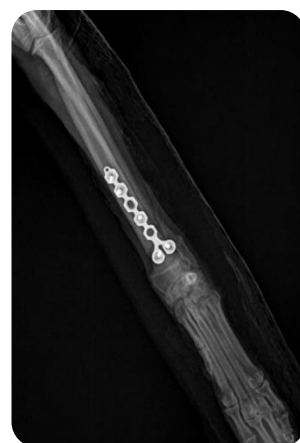

Figura 27b- Radiografia após 15 dias de cirurgia, na projeção crânio-caudal.

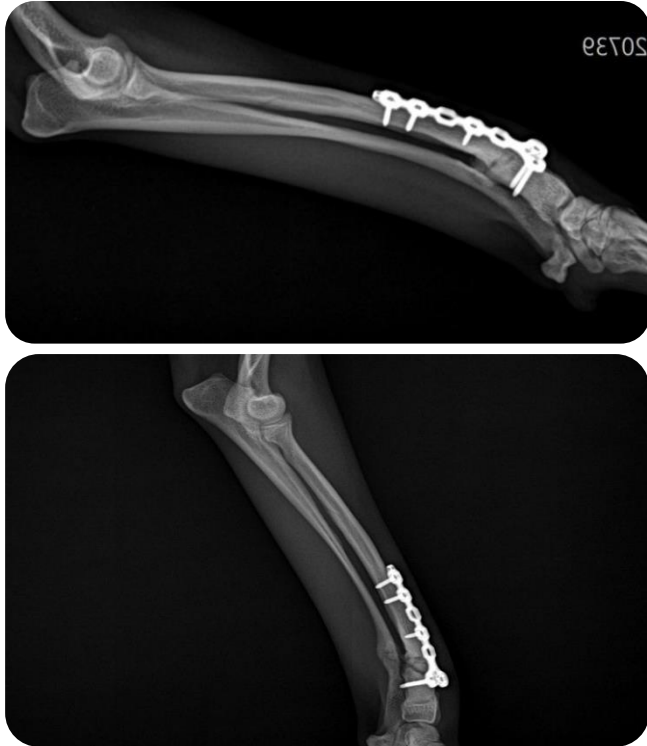

Figura 28: 28a- Radiografia 1 mês após resolução cirúrgica, projeção medial-lateral; 28b- Radiografia 2 meses após resolução cirúrgica, projeção medial-lateral.

O recobro foi realizado com sucesso durante os meses seguintes, apesar das radiografias iniciais não apresentarem a formação evidente de calo ósseo na zona de fratura. Ao longo do tempo este calo foi formado, sendo mais óbvio na zona da ulna em primeira instância, observado nas figuras 28.

### 3.3.2. Caso clínico 2- Rutura de ligamento cruzado cranial (RLCC)

O paciente descrito no quadro 5 apresentou-se ao CAMV a 15 de fevereiro de 2024, para uma consulta de diagnóstico, por motivo de claudicação. Com bom estado geral, o paciente ao exame físico apresentou queixas no membro posterior direito, com aparente deslocamento da rótula. Por já se suspeitar de uma rutura de ligamentos cruzados, foi prescrito anti-inflamatório, robenacoxib para o peso, e agendado um estudo radiográfico sob sedação, a realizar a 19 de fevereiro de 2024.

O paciente voltou ao CAMV para o exame agendado, e embora com algumas melhorias continuava a claudicar. Ambos os testes da gaveta e compressão tibial feitos pelo MV deram positivo, e por esse motivo a radiografia serviu para confirmar o diagnóstico. O paciente sofreu uma RLCC. Desta forma o raio-x foi realizado nas projeções medio-lateral e crânio-caudal, sob sedação. Para tranquilizar o paciente foram administrados, por via IM, dexdetomidina (3 ug/kg) e butorfanol (0.3 mg/kg). Após 10 minutos procedeu-se à cateterização e foram administrados midazolam (0.15 mg/kg) e cetamina (1 mg/kg) pela via IV. Após as radiografias realizadas pela aluna e o MV, foram feitas as medições necessárias para planeamento da resolução do RLCC, uma TPLO, como se apresenta na figura 29.

O paciente apresentou um TPA de 28,1 °, com um afastamento de 9 mm, D1= 11 mm e D2= 10 mm. Para auxiliar nestas medidas o MV utilizou o raio-x e a tabela de medição de TPA, que pode ser consultada no anexo

Quadro 5- Descrição do paciente caso clínico 2.

Espécie	Canídeo
Raça	Indefinida
Idade	8 anos
Sexo	Macho
Peso inicial	17,500 kg
Temperamento	Calmo
Principal queixa	Claudicação, dor

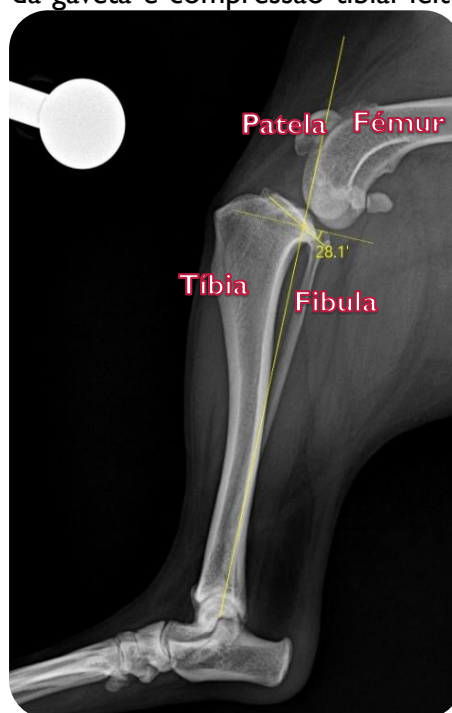

Figura 29: Radiografia com as medições pré-cirúrgicas do TPA do paciente, na projecção medial-lateral.

6. Estas medidas, tal como em Couto (2022), representam D1 como a medida desde a tuberosidade tibial até à linha de osteotomia, no bordo cranial da tíbia e D2 a distância da tuberosidade tibial até à linha da osteotomia, perpendicular ao bordo cranial da tíbia. Com todas as medições necessárias o paciente foi para casa com anti-inflamatório PO para o peso, robenacoxib, e agendou a cirurgia para 25 de fevereiro de 2024.

No dia agendado para proceder à TPLO o paciente deu entrada no CAMV, em jejum de sólidos há cerca de 8 horas e o tutor assinou o termo de responsabilidade para a cirurgia. A aluna procedeu à sua admissão e confirmou que a claudicação ainda se mantinha presente, mas que o paciente se mantinha bem-disposto, alerta e com apetite normal. As pré-medicações realizadas foram muito semelhantes às administradas para o estudo radiográfico, tendo em conta que a esta data o paciente pesava 17.300 kg. Foram administrados, por via IM, dexdetomidina (3 ug/kg) e metadona (1 mg/kg), em substituição do butorfanol que é seu antagonista, uma vez que a metadona tem um maior poder analgésico (Grubb et al., 2020). Após 15 minutos, com o paciente mais tranquilo, procedemos à cateterização do membro anterior direito e foram administrados midazolam (0.2 mg/kg) e cetamina (2 mg/kg), por via IV. Iniciou-se desta forma a tricotomia do membro posterior direito, para proceder a uma assepsia inicial, ainda fora da sala cirúrgica, sendo que ao longo da mesma e para a indução anestésica foi utilizado propofol (3 mg/kg). Ainda durante a cirurgia foram administrados os antibióticos e o anti-inflamatório, enrofloxacina (5 mg/kg), ceftriaxona (30mg/kg) e meloxicam (0.2 mg/kg), e a monitorização do paciente foi sendo realizada ao longo do procedimento, como demonstrado no quadro 6 que se segue.

Quadro 6- Monitorização do paciente 2 desde a pré-medicação até ao estado de consciência

\*Medições realizadas ao tempo 0(início da preparação cirúrgica), t1 (início da cirurgia), t2 (meio da cirurgia), t3 (fim da cirurgia), t4 (estado de consciência).

Monitorização*	°C	BPM	RPM	PAS	PAD	PAM
<b>T0</b>	38,8	128	35	104	65	71
<b>T1</b>	38,6	100	SM	105	65	71
<b>T2</b>	37,8	70	SM	150	112	125
<b>T3</b>	38,1	72	15	130	85	100
<b>T4</b>	38,3	95	29	120	80	93

---

Tempo total de cirurgia = 1h 50 minutos

---

A TPLO foi considerada um sucesso, demonstrado nas figuras 30, decorrendo dentro da normalidade. O TPA original de 28,1° foi alterado para 6,3°, dentro das medidas desejáveis. Foi realizado um penso Rj modificado que ficou a cargo da enfermagem assim como o seu recobro pós-cirúrgico. O paciente recuperou muito bem e ao T4 (estado de consciência) continuava com boa temperatura, calmo e sem aparente dor. Pela sua monitorização demonstrar estabilidade do paciente, foi para casa com o tutor no final do mesmo dia da cirurgia corretiva. Levou ainda medicação PO, robenacoxid, de acordo com a dose ortopédica (1 mg/kg) durante mais 7 dias e antibiótico, clindamicina (5.5 mg/kg BID), durante 8 dias.

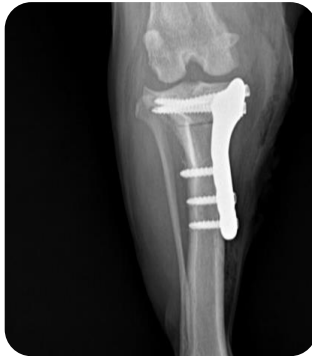

Figura 30a- Rx do membro após cirurgia de TPLO, cranio-caudal.

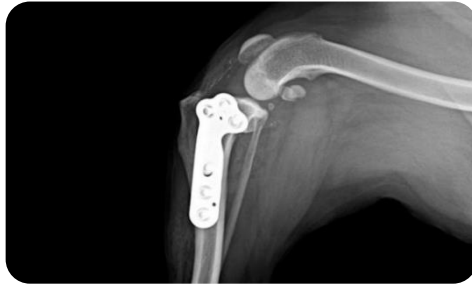

Figura 30b- Rx do membro após cirurgia de TPLO, medial-lateral.

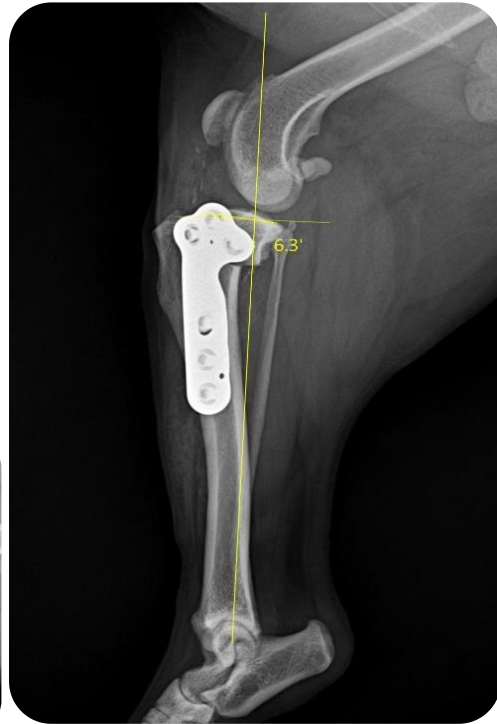

Figura 30c- Rx do membro após cirurgia de TPLO, medial-lateral.

A 29 de fevereiro o paciente veio a uma consulta de seguimento de enfermagem, foi visto pela aluna e retirou o RJ modificado para verificar a sutura. Esta encontrava-se seca e com bom aspeto, demonstrado na figura 31, ainda com algum edema dos tecidos circundantes e apenas com dor quando batia com o membro em algum local. Andava bem com o membro e com calma. Voltou a refazer novo penso e voltou para novo seguimento daí a 4 dias. A 4 de Março o paciente retirou o penso RJ modificado e, apesar de com menos edema nos tecidos este ainda existia. Andava muito melhor e agora sem dor, e a sutura possuía bom aspeto. Uma vez que ainda possuía algum edema o penso foi novamente refeito.

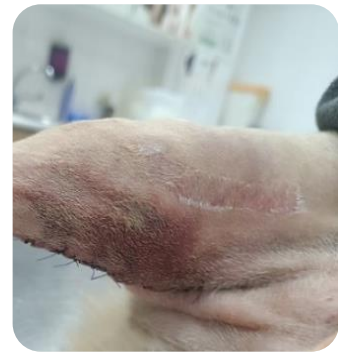

Figura 31- Fotografia da sutura após retirar o primeiro penso pós-cirúrgico.

A 8 de Março o paciente retirou o penso na totalidade, os tecidos já começavam a ficar mais sensibilizados e agora sem edema circundante já não seria necessário. Colocou colar isabelino e a sutura foi ao ar. O paciente voltou a 12 de março, após 16 dias da cirurgia e retirou todos os pontos com a sutura bem cicatrizada (figura 32) e apesar de não apoiar sempre o membro, já apoiava cada vez mais e sem dor. Após cerca de 5 semanas da cirurgia, o paciente fez raio-x de revisão, como se pode verificar nas figuras 33, demonstrando boa continuidade no seu recobro. Os tutores descreveram que voltou calmamente à vida normal e aos seus passeios curtos com trela, sem corridas, mas com caminhadas cada vez maiores e sem apresentar dor.

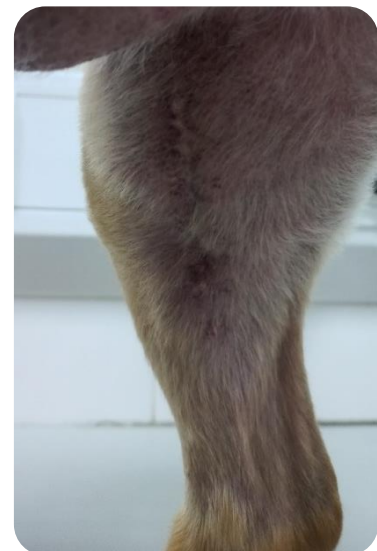
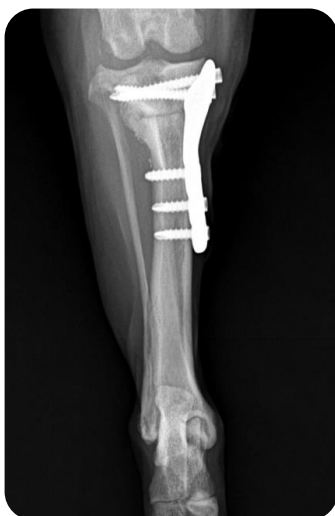
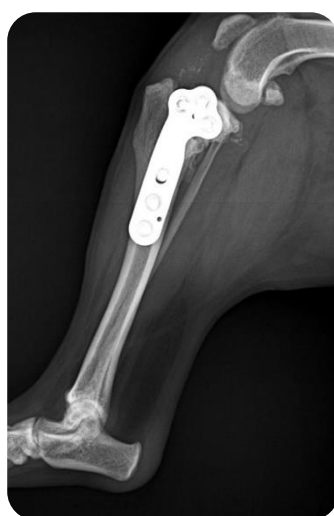Figura 32- Fotografia da sutura completamente cicatrizada.



Figuras 33a- Radiografia do membro após 5 semanas da TPLO, crânio-caudal.



Figuras 33b- Radiografia do membro após 5 semanas da TPLO, medial-lateral.

# 4. Análise Crítica e Propostas de Melhoria

## 4.1. Análise crítica

Atualmente a ortopedia nos CAMV está bastante presente, porque além dos tutores estarem mais atentos ao bem-estar animal e de que forma lhes podem dar um melhor conforto, também existe uma evolução ao longo do tempo em relação à forma e facilidade na resolução de fraturas ósseas nos pequenos animais. Existem vários relatos de fraturas em canídeos e felídeos, sendo que muitas delas ocorrem devido a pequenos traumas, quedas, e acidentes automóveis. Os CAMV têm um papel útil e eficaz na resolução destas afeções, sendo que o prognóstico de recobro depende não só da sua atuação como do próprio paciente e colaboração do tutor, demonstrando que a comunicação com o cliente é sempre um processo fulcral (Costa & Schossler, 2002).

Existem vários tipos de fraturas, sendo que para cada uma, como referido anteriormente, existe uma estabilização adequada. Analisando especificamente os casos clínicos ao longo do estágio, assim como de outros pensos e talas que foram realizados durante o mesmo, a maior parte dos pensos utilizados nas afeções ortopédicas são realmente os RJ modificados (Fossum & Duprey, 1997; Aldridge & O'Dwyer 2013). O uso de talas, embora presente, é bastante reduzido em comparação, por uma questão opcional de metodologia do próprio centro de acolhimento. Esta aplicação considera-se uma tarefa especializada, que requer alguma experiência para que seja feita de forma correta, porque a má aplicação pode levar às consequências referidas em capítulos anteriores. Especificamente em relação ao uso de talas, estas só são usadas no CAMV de acolhimento no caso de membros e numa estabilização pré-cirúrgica temporária, considerando os riscos de aumento de pressão na fratura, diminuição de mobilidade e lesões articulares altos em comparação com o uso de RJ pós-cirúrgicos sem uso de tala (Tomlinson, 1991). Está descrito o uso de dois elementos como uma equipa fundamental nesta tarefa, um elemento para conter o paciente e agarrar no membro afetado, e outro elemento para proceder ao penso, demonstrando a utilidade da equipa de enfermagem, que na prática fez estes procedimentos sempre com sucesso e autonomia (Tomlinson, 1991).

Desta forma, a equipa de enfermagem veterinária tem um papel bastante presente e relevante nas mais variadas abordagens ligadas a ortopedia. Pode ter um papel presente na triagem do paciente e sua monitorização, na realização de radiografias com a finalidade de diagnóstico e seguimentos de cura óssea, nos pensos necessários à estabilização da fratura pré e pós-cirurgia assim como avaliações acerca do processo de cura de esfacelos ou da própria sutura (Bassert et al., 2018). O apoio desta equipa na fase cirúrgica também é fundamental, fazendo parte nas mais variadas etapas, desde a preparação da sala de cirurgia ao próprio paciente. A comunicação com o tutor sobre o recobro do animal pode ainda ser realizada com o enfermeiro, de forma que este registre toda a sua evolução, e a comunique de forma fiel e sucinta aos médicos veterinários que seguem o paciente. Em relação à analgesia, o enfermeiro pode ainda avaliar o animal a nível de conforto nestas duas vertentes, pela comunicação com o tutor e presencialmente na avaliação ao paciente (Deasy, 2015). Apesar de não fazer parte das funções do enfermeiro a tomada de decisão, é bastante importante a experiência e conhecimento nesta área para que transmita com confiança ao médico as informações necessárias para que este o possa fazer e, caso seja necessário, requisitar a sua presença e parecer nos seguimentos (Kogan et al., 2020; Fults et al., 2021).

#### 4.1.1 Considerações sobre caso clínico I

O caso clínico I, a resolução de fratura de rádio/ulna, foi considerado um sucesso, quer seja a nível de resolução da fratura, quer seja a nível de aprendizagem das ferramentas necessárias para o EV acompanhar o recobro do paciente. Em relação à crítica acerca da monitorização cirúrgica, nesta ficaram em falta algumas medições importantes. Isto ocorreu, durante a cirurgia, essencialmente em relação à medição de pressão arterial, feita de forma não invasiva, uma vez que nem sempre a manga nos deu as medições corretas e teve de ser, entretanto, recolocada. A maior parte das medições em falta no t4, quando o paciente já estava acordado e alerta, não foram realizadas porque o mesmo não o permitiu, e consoante a avaliação possível optou-se por não prejudicar o acordar cirúrgico, causando mais stress ao paciente com uma manipulação física. Ao início da cirurgia foi medida uma hipotensão ligeira, corrigida brevemente com fluidoterapia.

Este foi o paciente mais difícil de manipular em seguimentos para retirar os pensos RJ e proceder a novos pensos cirúrgicos. Foi sempre necessário o auxílio da enfermeira mais experiente com a aluna, apesar do paciente ter feito o recobro com ansiolíticos para tornar o processo todo mais tranquilo. A aluna considera que os seguimentos não foram massacrantes para o paciente, no entanto, talvez se pudesse ter melhorado a abordagem ao paciente para este não estar num stress acrescido perante a manipulação.

Pelo seu comportamento mais arisco e menos afável, foi o caso clínico onde tivemos de confiar mais na radiologia e no feedback dos tutores. Isto porque o paciente na presença de qualquer MV ou EV não se comportava de uma forma descontraída onde fosse possível observar a sua locomoção e mesmo na movimentação do membro, encontrava-se sempre tenso.

#### 4.1.2. Considerações sobre caso clínico 2

O caso clínico 2, a resolução de uma RLCC através de uma TPLO, foi também considerada um sucesso, quer seja a nível da resolução do problema que acometia o paciente, quer seja a nível de entendimento da aluna sobre este tipo de cirurgia ortopédica, menos frequente no CAMV que o caso clínico anterior. A monitorização cirúrgica deste paciente foi melhor conseguida, servindo como crítica fundamental numa das áreas que a aluna pretende melhorar. Nesta cirurgia o acompanhamento anestésico ficou a cargo de uma enfermeira veterinária pós-graduada em anestesia, demonstrando assim a importância que este conhecimento também tem na futura profissão ao qual a aluna se propõe.

Serve ainda referir que a utilização prévia de artrotomia a nível diagnóstico não foi proposta pois o médico veterinário não acha que seja mais benéfico nestas situações vulnerabilizar a zona articular, em vez de prosseguir diretamente para a TPLO. No entanto, a artroscopia não é utilizada no CAMV porque esta entidade não possui um artroscópio. Este ECD poderia aumentar a capacidade de diagnóstico, analisar as comorbilidades do paciente, assim como diminuir o tempo cirúrgico, possuindo mais benefícios em relação à artrotomia (Treuting, 2000; Hayashi, 2011; Picoli & Gusso, 2024). Uma vez que este não existe no CAMV, não se procede a nenhuma das duas abordagens.

Ramos et al. (2013) defende, assim como o médico ortopedista no CAMV de acolhimento, a ausência de utilização do jig, uma vez que continua a ter ótimos resultados e com um menor tempo cirúrgico sem o mesmo. Dessa forma, atualmente os protocolos ortopédicos de TPLO não abrangem a sua utilização neste CAMV.

Este foi um paciente muito tranquilo e colaborante, sendo que nos seguimentos foi possível a aluna proceder a pensos ortopédicos e radiografias com mais calma e tranquilidade do que no caso clínico 1. O paciente foi melhorando sempre ao longo do recobro e acompanhamento pós-cirúrgico, demonstrando sucesso na cirurgia assim como no acompanhamento feito pela secção de enfermagem.

#### 4.1.3. Comparação geral sobre casos clínicos

Em relação aos casos clínico 1 e 2, embora sejam em locais e fraturas diferentes, possuem algumas comparações interessantes. O comportamento do primeiro canídeo, de raça pinscher era muito mais agitado do que o segundo, o que significou um maior trabalho e dificuldade por parte da equipa para proceder ao acompanhamento do seu recobro, assim como uma contenção mais difícil para os pensos ortopédicos e as radiografias de seguimento. Apesar de terem sido usados ansiolíticos para tentar minimizar este ponto menos positivo no paciente, e ter sido sempre possível proceder a todos os procedimentos após a cirurgia corretiva sem sedação, a aluna considera não ter sido suficiente. Gruen et al. (2014) é um exemplo de trabalho que defende o uso da trazodona nestas situações, considerando um medicamento útil e eficaz, tanto no confinamento de pacientes mais agitados após a cirurgia, como na sua manipulação. Sendo um medicamento que pode ser utilizado simultaneamente com analgésicos, anti-inflamatórios e antibióticos, pode ser um útil antidepressivo e tem todas as características para ser considerado um agente ideal para diminuição da ansiedade e agitação, associados muitas vezes ao confinamento pós-cirúrgico em ortopedia (Gruen et al., 2014). Em oposição ao caso 1, o caso 2 não apresentou esta necessidade. Embora tenham sido cirurgias diferentes, a aluna considera, através do seguimento de ambos os casos, que muito se deve também ao temperamento dos pacientes. Isto significa que cada caso deve ser avaliado individualmente e que pode ser útil a introdução deste tipo de suporte pós-cirúrgico, no entanto, nem todos os pacientes reagem da mesma forma e pode não ser necessário.

Relativamente ao processo de cura, no caso 1 após um mês o calo ósseo ainda não era notório, tal como expectável pela literatura em casos de fraturas de rádio/ulna. No entanto, a ossificação começou a dar sinais ao segundo mês de recobro, sem apresentar rigidez articular (Costa & Schossler, 2002; Hamilton & Langley Hobbs, 2005). O caso 2 recuperou muito rapidamente a mobilidade, sem atrofia muscular acentuada, recuperando a função do membro afetado poucos dias após a TPLO. Apesar de, como aconselhado por vários trabalhos como Beagle (2007) e Picoli & Gusso (2024), ter existido restrições de exercícios e atividades intensas, houve uma excelente resposta pelo paciente no aumento gradual da atividade física ao longo do recobro.

#### 4.1.4 Consideração sobre cumprimento de objetivos

O objetivo geral deste estágio passou por colocar em prática os ensinamentos da área de enfermagem veterinária desenvolvendo o melhor possível as competências da aluna, de forma a ser excelente e eficiente nas suas tarefas. Entre estas estão o apoio ao MV, quer seja em consulta, internamento ou cirurgia e todas as tarefas transversais, demonstrando o seu sucesso geral no quadro 7. Estão incluídas todas as tarefas que se achavam necessárias e fundamentais para a aprendizagem da aluna como objetivos de estágio, no entanto, estas foram realizadas num maior número e diversidade, como apresentado no anexo 7. A aluna considera por isso que, apesar da entrega do relatório ter sido proposta para 31 de agosto e não ter sido conseguida, a entrega a 30 de setembro não comprometeu a finalidade do mesmo e os seus objetivos gerais foram realizados com sucesso e aprendizagem.

Quadro 7- Cumprimentos dos objetivos gerais de estágio pela aluna.

Área	Objetivos gerais	Cumprimento (SIM/NÃO)
Escrita do relatório	Entrega prazo 31 de agosto	NÃO
	Entrega prazo 30 de setembro	SIM
Consulta MV	Contenção para vários objetivos	SIM

ECD	Radiografias	SIM
	Apoio em ecografias e ecocardiografias	SIM
	Análises sanguíneas (hemograma, bioquímicas) - laboratório interno e externo	SIM
Cirurgia	Preparação, limpeza e desinfecção da sala e material cirúrgico	SIM
	Esterilização de material cirúrgico	SIM
	Auxílio efetivo na cirurgia (2ª mão, circulante, monitorização anestésica)	SIM
Urgência	Apoio em situação emergente	SIM
Internamento	Limpeza e desinfecção áreas internamento	SIM
	Preparação e administração de medicações	SIM
	Cateterização e recolha sanguínea	SIM
	Tratamento de lacerações e realização de pensos	SIM
	Monitorização de pacientes	SIM
	Avaliação suturas pós-cirúrgicas	SIM
Atendimento ao público	Atendimento telefónico	SIM
	Receção	SIM
	Redação de e-mails	SIM

Além da casuística intrínseca do presente relatório, este aborda ainda objetivamente 2 casos clínicos alusivos ao tema escolhido, ilustrados do ponto de vista do enfermeiro veterinário. Desta forma, os objetivos específicos (quadro 8) passam por demonstrar as diferentes formas que o enfermeiro veterinário pode auxiliar o médico veterinário, apresentando abordagens pré, intra e pós-cirúrgicas consoante cada caso distinto.

Quadro 8- Cumprimento dos objetivos específicos de estágio pela aluna.

<b>Área</b>	<b>Objetivos específicos</b>	<b>Cumprimento (SIM/NÃO)</b>
<b>Ortopedia- Canídeo</b>	Acompanhamento de caso clínico 1- Fratura no rádio/ulna	SIM
<b>Ortopedia- Canídeo</b>	Acompanhamento de caso clínico 2- RLCC/ TPLO	SIM
<b>Ortopedia- Felídeo</b>	Acompanhamento de caso clínico	NÃO
<b>Pensos</b>	Penso Robert Jones modificado	SIM
<b>ECD</b>	Radiologia de diagnóstico e seguimento em casos ortopédicos	SIM
<b>Atendimento ao público</b>	Acompanhamento casos clínicos em seguimentos	SIM

A aluna considera que a maior parte dos objetivos específicos foram bem conseguidos, apesar de inicialmente planejar a elaboração também de um caso clínico de felídeo. No entanto, dentro do tempo proposto de estágio tal não ocorreu, e a elaboração da monografia e casos clínicos incidu sobre canídeos. Seria interessante perceber, no caso de fraturas de ossos longos que são mais comuns em ambas as espécies, se a diferença comportamental em contexto de consulta urgente e no seguimento pós-cirúrgico entre felídeos e canídeos molda o tipo de abordagem ao paciente, já que muitas vezes a contenção dos primeiros é mais desafiante. Como tal não foi possível, a aluna concentrou a sua especificidade em seguir ambos os casos de perto, e em melhorar efetivamente a elaboração dos pensos RJ modificados, assim como na capacidade de entendimento de remodelação óssea pela radiografia. Este acompanhamento deve sempre ser feito pelo MV responsável, neste caso da área ortopédica, no entanto a aluna pode comprovar que no CAMV em questão os enfermeiros veterinários têm um papel fundamental no acompanhamento dos pacientes, e liberdade para exercer as suas funções e conhecimentos em pleno.

Relativamente a considerações sobre a casuística de tarefas diárias, a aluna considera ter melhorado a sua destreza nos exames complementares de diagnóstico, nomeadamente na radiologia e nas colheitas sanguíneas em ambas as espécies.

Provavelmente fruto do aumento de experiência nas mesmas, feitas em maior quantidade que as restantes.

Sobre a casuística cirúrgica do qual a aluna fez parte, apesar de ser quase diária no CAMV não foi, à data, onde a aluna passou mais tempo e por isso totalizou a sua participação num número relativamente baixo de cirurgias em comparação com as restantes tarefas. Além disso, apesar da monitorização anestésica ter constituído 16,67 % da sua participação, esta é uma área em que ainda sente dificuldades, embora tenha considerado uma melhoria crescente ao longo do estágio, fruto também dos conhecimentos adquiridos ao longo da licenciatura corrente e dos ensinamentos no local.

## 4.2. Propostas de melhoria

A aluna considera que seria útil um estágio num centro de atendimento hospitalar, de forma a identificar vantagens na implementação de um sistema de triagem de urgências que pudesse funcionar para uma clínica veterinária com uma casuística elevada, mas não hospitalar, como é o caso do CAMV onde estagiou.

Também quer aprofundar o seu conhecimento na área de pensos e maneo de feridas, conhecimento que está ligado diretamente aos casos clínicos do relatório de estágio e que, por sua vez, a aluna tenta aprofundar noutras formações que consiga presenciar. De qualquer forma considera que esta evolução tem sido crescente e que a prática trará cada vez mais benefícios de aprendizagem, nesta e noutras funções a que se proponha.

Dado a grande logística presente no CAMV onde a aluna procedeu ao estágio, uma proposta de melhoria seria a sua evolução para hospital veterinário efetivamente. Assim como a inclusão da tomografia computadorizada como meio de diagnóstico. A aluna considera os dois objetivos independentes, mas naturalmente que será mais fácil a introdução de ambos se existir mais capacidade logística de equipa de trabalho, assim como colegas especializados em formação de utilização deste meio de diagnóstico, que na atualidade não existe no CAMV.

Os espaços são bastantes eficientes no seu todo. Ainda assim, o internamento de infetocontagiosos é um local com claras desvantagens. Atualmente é o único local

onde não há divisão de jaulas entre canídeos e felídeos, e embora seja talvez dos menos utilizados, seria um ponto de melhoria futuro. Além deste, o internamento destinado exclusivamente para gatos está dividido do internamento destinado a cães pequenos, médios e gigantes, mas apenas na utilização de jaulas e visualmente. Isto significa que não há efetivamente uma barreira física nem sonora entre canídeos e felídeos. Embora seja uma melhoria o esforço por dividir as duas espécies distintas, a aluna considera que ainda seria insuficiente para o bem-estar, principalmente dos felídeos a nível comportamental e de segurança.

Por fim, em relação aos postos de trabalho, e apesar de serem todos bastantes valorizados, com o aumento da necessidade de enfermeiros veterinários que possam apoiar o médico veterinário, e que naturalmente são bastantes necessários, existe um decréscimo naquilo que são as contratações de auxiliares veterinários. A aluna sendo também auxiliar veterinária sofreu uma gradual evolução de tarefas próprio à sua evolução académica, mas também consegue por isso entender que com menos auxiliares veterinários, existe menos tempo para que o enfermeiro possa dar uso a conhecimentos técnicos diferentes e mais avançados. É, tal como referido no início deste relatório, necessário possuir uma equipa multidisciplinar, que não deve ser descurado, de forma que cada trabalhador consiga concentrar-se nas suas responsabilidades laborais efetivas. A aluna fala especificamente acerca do CAMV de acolhimento, uma vez que não conhece outras realidades e que, dependendo da casuística de cada local, esta necessidade pode ser menor ou efetivamente maior.

# 5. Considerações Finais e Perspetivas Futuras

## 5.1. Considerações Finais

A realização deste estágio curricular permitiu à aluna colocar em prática os ensinamentos teóricos e práticos da área de enfermagem veterinária, objetivo conseguido com sucesso. Este estágio tornou-se o culminar de três anos de esforço e aprendizagem, de forma muito vantajosa, de forma a desenvolver a profissão de enfermeira veterinária, que pretende desempenhar em breve na sua totalidade. A aluna considera desta forma que o objetivo geral do estágio foi conseguido, passando pelas mais variadas áreas desde apoio ao veterinário em consulta, internamento e cirurgia, mas também desenvolvendo imensas atividades de forma autónoma ao longo do mesmo.

Como objetivos específicos, demonstrar as diferentes formas que o enfermeiro veterinário pode auxiliar o médico veterinário no trauma ortopédico de dois casos ortopédicos distintos, a aluna considera que os mesmos foram também realizados com sucesso, no entanto, é de referir que existiam várias formas de abordar a função de enfermeiro veterinário. Apesar de considerar que a vertente objetivamente estruturada foi bem conseguida, o apoio aos métodos complementares de diagnóstico nestes casos clínicos, normalmente sempre realizado com um enfermeiro veterinário, o apoio em cirurgias ortopédicas, quer seja na preparação do paciente em sala cirúrgica como durante a cirurgia, e o apoio nos pensos ortopédicos e o recobro realizado com os tutores e em consultas de seguimento de enfermagem veterinária, considera também que poderia ter utilizado estes conhecimentos para gerar algum tipo de comparação entre casos e metodologias. Infelizmente, um dos motivos para a dificuldade na especificidade do tema escolhido foi este recobro ser essencialmente realizado em casa dos pacientes, pelo menos no CAMV onde estagiou. Ou seja, as informações clínicas são recolhidas até ao dia em que o paciente sai do pós-cirúrgico, e depois só as temos pontualmente em seguimentos de enfermagem veterinária. A nível de recolha de dados e acompanhamento do paciente esta tarefa é, por esses motivos, dificultada. No entanto, com uma boa comunicação entre enfermeiro-tutor e seguimentos regulares onde é possível avaliar o paciente esta pode ser conseguida.

A aluna considera também que o local de acolhimento funciona muito bem no acompanhamento pela equipa de enfermagem veterinária, não só a nível ortopédico, mas a nível geral, pois estas consultas têm tanta afluência como as consultas médicas, permitindo adquirir e aplicar os mais variados conhecimentos e técnicas. Considera também que tem existido uma evolução pessoal no que toca aos ECD, principalmente recolhas para análises sanguíneas e realização de radiografias, assim como cateterizações e realização de suturas simples. As principais técnicas aplicadas ao longo do estágio, numa base diária e considerada muito importante pela aluna, são a aprendizagem de contenção física dos pacientes, de forma pouco agressiva, mas eficiente. É uma tarefa que feita na perfeição facilita o trabalho diariamente quer do médico, quer do enfermeiro e traz uma segurança acrescida aos tutores.

As oportunidades de melhoria individuais são claras, no ramo cirúrgico como posto de monitorização anestésico, no internamento uma melhoria nas monitorizações físicas dos pacientes, devido à casuística elevada no dia a dia clínico, que torna essas funções deveras desafiantes e difíceis de realizar. Nos seguimentos de enfermagem veterinária a contínua aprendizagem na comunicação efetiva com os clientes, sendo uma ferramenta de trabalho que se apresenta necessariamente versátil para a nossa profissão.

## 5.2. Perspetivas Futuras

Relativamente a perspetivas futuras a aluna considera que a entidade de acolhimento valoriza de forma imensa a profissão de enfermeiro veterinário, agindo em conformidade com a valorização desta profissão atualmente. A aluna considera que para clínica veterinária esta está bastante evoluída no que toca à valorização de cada posto de trabalho, e na variedade de meios de diagnóstico disponíveis e casos clínicos de forma que cada posto de trabalho consiga dar uso aos seus conhecimentos de uma forma diária e bastante útil.

Futuramente a aluna espera aprimorar todas as técnicas aprendidas e utilizadas ao longo destes anos de curso e trabalho, no entanto, espera continuar sempre a linha de aprendizagem no sentido de melhorar as áreas onde sente ter mais dificuldade. Entre estas encontra-se o conhecimento anestésico e naturalmente farmacológico, áreas em constante mudança e onde a variedade de conhecimento é muito vasta. Apesar de

apresentar alguma confiança nos seguimentos de enfermagem veterinária de forma autónoma esta é uma área que quer também continuar a aprimorar, de forma a tornar a ponte entre tutores e médicos veterinários o mais ténue possível.

Sendo ainda a área ortopédica do maior interesse da estagiária, é de pretensão continuar a aprimorar o seu conhecimento específico na vertente de urgência traumática, onde existe uma enorme rede de conhecimento ainda a ganhar.

De forma global, seja em que área de interesse veterinário for, o objetivo é continuar a aprofundar conhecimentos e evoluir de forma a ser a melhor profissional possível, passo esse que a aluna considera ter começado com sucesso, sendo este relatório um exemplo de progressão entre uma profissão de auxiliar veterinária para enfermagem veterinária, considerando ainda que a junção de conhecimentos ao longo da vida só nos acresce valor enquanto profissionais e indivíduos.

## 6. Bibliografia

Aldridge, P., & O'Dwyer, L. (2013). *Practical Emergency and Critical Care Veterinary Nursing*. John Wiley & Sons, Ltd. <https://doi.org/10.1002/9781118782873>

Anesi I., Alexandre, Di Bartolomeo, Mattia, Pellacani, Arrigo, Ferretti, Marzia, Cavani, Francesco, Salvatori I., Roberta, Nocini, Riccardo, Palumbo, Carla and Chiarini, Luigi I. (2020). Bone healing evaluation following different osteotomic techniques in animal models: A suitable method for clinical insights. *Appl. Sci.*, 10(20), 1-5. DOI:10.3390/app10207165

Armiento, Angela Rita, Hatt, Luan Phelipe, Rosenberg, Guillermo Sanchez, Thompson, Keith and Stoddart, Martin James (2020). Functional biomaterials for bone regeneration: A lesson in complex biology. *Advanced Functional Materials*, 30(44), 1-5. DOI: 10.1002/adfm.201909874

Bassert, J. M., Samples, O., Beal, A., & McCurnin, D. M. (2018). *McCurnin's clinical textbook for Veterinary technicians* (Edição 9). Elsevier Saunders. <https://lccn.loc.gov/2016017344>

Beale, B.S. (31 de outubro de 2007). *TPLO — WHEN, WHO, WHY, WHERE?. Small Animal – Orthopedics, The North American Veterinary Conference* [Apresentação de artigo]. Houston, Texas. [cabidigitallibrary.org/doi/full/10.5555/20073119786](http://cabidigitallibrary.org/doi/full/10.5555/20073119786)

Campagne, Danielle (Dezembro de 2022). *Visão geral das fraturas*. MD, University of California, San Francisco. Disponível em: <https://www.msmanuals.com/pt/profissional/les%C3%B5es-intoxica%C3%A7%C3%A3o/fraturas/vis%C3%A3o-geral-das-fraturas>

CCL crash course. *TPLO- Tibial Plateau Leveling Osteotomy- learn more with* (s.d.). Disponível em: <https://cclcrashcourse.weebly.com/tplo.html>

Costa, R.C. & Schossler, J.E. (2002). Tratamentos de fraturas do rádio e da ulna em cães e gatos: Revisão. *Archives of Veterinary Science*, 7(1), 89-98. DOI:10.5380/avs.v7i1.3974

Couto, S. F. M. (2022). *Cirurgia ortopédica de animais de companhia: Descrição e discussão de casos clínicos* [Tese de Mestrado Integrado em Medicina Veterinária, Universidade de Trás-

os-Montes e Alto Douro]. Repositório da Universidade de Trás-os-Montes e Alto Douro. <https://repositorio.utad.pt/server/api/core/bitstreams/b4e66680-d849-4bab-a316-78f43c91c01b/content>

Deasy, M. (2015). Preoperative nursing considerations for the fracture patient. *BSAVA Congress Proceedings 2015*, 380–380. <https://doi.org/10.22233/9781910443521.46.2>

Dyce, K.M., Sack, W.O., Wensing, C.J.G. (2010). *Tratado de anatomia veterinária* (4 Edição). Elsevier. <https://books.google.pt/books?id=4DYesh8uWFgC&printsec=frontcover&hl=pt-PT#v=onepage&q&f=false>

El-Shafey, Sarah A., El-Mezyen, Abd El M. F., Behery, Ahmed E., El Raouf, Mustafa Abd (2022). Tibial and fibular fractures in dogs and cats: Retrospective Study. *Zagazig Veterinary Journal*, ©Faculty of Veterinary Medicine, 50(1), 37-51. DOI: 10.21608/zvjz.2022.111997.1168

Ergun, G.B. and Guney, S. (2021). Classification of canine maturity and bone fracture time based on X-ray images of long bones. *IEEE Access*, 9, 109004–109011. DOI:10.1109/access.2021.3101040

Fossum, T. W., & Duprey, L. P. (1997). *Small animal surgery*. Mosby.

Fults, M. K., Yagi, K., Kramer, J., & Maras, M. (2021). Development of advanced veterinary nursing degrees: Rising interest levels for careers as advanced practice Registered Veterinary Nurses. *Journal of Veterinary Medical Education*, 48(3), 242–251. DOI: 10.3138/jvme.2019-0041

Grubb, Tamara; Sager, Jennifer; Gaynor, S. James; Montgomery, Elizabeth; Parker, Judith A.; Shafford, Heidi; Tearne, Caitlin (2020). *AAHA Anesthesia and Monitoring Guidelines for Dogs and Cats*. *J Am Anim Hosp Assoc*. 56. DOI: 10.5326/JAAHA-MS-7055

Gruen, Margaret E.; Roe, Simon C.; Griffith, Emily; Hamilton, Alexandra e Sherman, Barbara L. (2014). The use of trazodone to facilitate post-surgical confinement in dogs. *J Am Vet Med Assoc.*, 245(3), 296–301. DOI:10.2460/javma.245.3.296.

Hamilton, M.H. & Langley Hobbs, S.J. (2005). Use of the AO veterinary mini ‘t’-plate for stabilisation of distal radius and ulna fractures in toy breed dogs. *Veterinary and Comparative Orthopaedics and Traumatology*, 18(01), 18–25. DOI:10.1055/s-0038-1632921

Harari, Joseph (2007). *Manual Merck/Merial de Saúde Animal Veterinária*. Merck & Co., Inc..

Hayashi, Kei (2011). *Arthroscopy in Small Animal Orthopedics*. World Small Animal Veterinary Association World Congress Proceedings [Apresentação de artigo]. California. <https://www.vin.com/doc/?id=5124355>

Hudson, C.C., Lewis, D.D. & Pozzi, A. (2019). Minimally Invasive Plate Osteosynthesis-Radius and Ulna. *Vet Clin Small Anim*, 42(5), 983-96. DOI: 10.1016/j.cvsm.2019.08.006

Hutchings, Greg, Moncrie, Lisa, Dompe, Claudia, Janowicz, Krzystof, Sibiak, Janowicz, Sibiak, Rafal, Bryja, Artur, Jankowski, Maurycy, Mozdziak, Paul, Bukowska, Dorota, Antosik, Pawel, Shibli, Jamil A., Dyszkiewicz-Konwi, Marta, Bruska, MarIgorzata, Kempisty, Bartosz and Piotrowska-Kempisty, Hanna (2020). Bone regeneration, reconstruction and use of osteogenic cells; from basic knowledge, Animal models to clinical trials. *J. Clin. Med.*, 9, 139. DOI:10.3390/jcm9010139

Jennings, Ryan & Premanandan, Christopher (2017). Chapter 5: Bone, Cartilage and joints In C. Premanadan (Ed). *Veterinary histology* (72-82). The Ohio State University. <https://ohiostate.pressbooks.pub/vethisto/front-matter/introduction/>

Lu, Chuanong, Hansen, Erik, Sapozhnikova, Anna, Hu, Diane, Miclau, Theodore, Marcucio, Ralph S. (2008). Effect of age on vascularization during fracture repair. *Wiley InterScience, Journal of orthopaedic research*, 26(10), 1384-1389. DOI: 10.1002/jor.20667

Monerat, C.A.A.; Rocha, M.B. (24-27 de novembro de 2015). *Abordagem da Histologia Óssea em Livros Didáticos para o Ensino Médio* [Apresentação de artigo]. X Encontro Nacional de Pesquisa em Educação em Ciências – X ENPEC. Águas de Lindóia, São Paulo. <http://www.automacaodeeventos.com.br/sigeventos/enpec2015/sis/inscricao/resumos/001/R0839-1.PDF>

Kogan, L. R., Wallace, J. E., Schoenfeld-Tacher, R., Hellyer, P. W., & Richards, M. (2020). Veterinary technicians and occupational burnout. *Frontiers in Veterinary Science*, 7(328), 1-7. DOI: 10.3389/fvets.2020.00328

Poli, G. (23 de Setembro de 2024). *Triage, PT I: Primary survey*, *Vet Times*. Disponível em: <https://www.vettimes.co.uk/triage-pt-i-primary-survey/>

Picoli, I.D. and Gusso, A.B. (2024). Técnica de TPLO em cães com ruptura de ligamento cruzado cranial. *Arquivos Brasileiros de Medicina Veterinária FAG*, 7(1), 182-197.

Ramos, R.M., Atallah, F.A., Luz, M.J., Hyppolito, W.C., Vale, D.F., Jussara, P.S., Silva, R.S. & Oliveira, A.L.A. (2013). Comparação da técnica de tibial plateau leveling osteotomy-TPLO com e sem uso da jig, no tratamento da rutura do ligamento cruzado cranial- Estudo clínico em Cães\*. *Rev. Bras. Med.Vet.*, 35(1), 21-29.

White, Jennifer and Sylvestre, Anne M. (2019). Bandages and Splints. *Fracture Management for the Small Animal Practitioner*, (1 Edição). John Wiley & Sons, Inc. <https://doi.org/10.1002/9781119215950.ch4>

Tomlinson, James (1991). Complications of Fractures Repaired with Casts and Splints. *Clinics of North America: Small Animal Practice*, 21(4), 735-744. DOI: 10.1016/s0195-5616(91)50081-4

Treuting, Robert (2000). Minimally invasive orthopedic surgery: Arthroscopy. *The Ochsner Journal* 2000, 2(3), 158-163. PMID: 21765685

Santos, Vanessa (s.d.). *Sistema Esquelético*. Mundo da educação. Disponível em: <https://mundoeducacao.uol.com.br/biologia/sistema-esqueletico.htm>

Smith, D. & Bowden, T. (2017). Using the ABCDE approach to assess the deteriorating patient. *Nursing Standard*. 32(14), 51-61. DOI: 10.7748/ns.2017.e11030

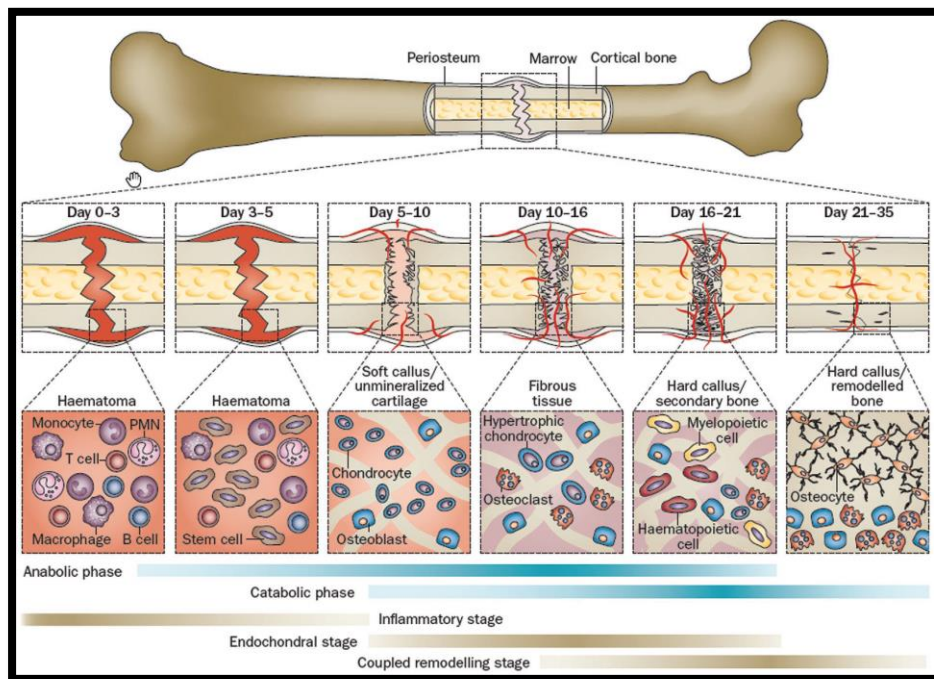
Varela, M. & Correia, I. (2022). Empathy and burnout in veterinarians and veterinary nurses: Identifying burnout protectors. *Anthrozoös*, 36(1), 15–34. DOI:10.1080/08927936.2022.2074189

Vogel, Lucas Werle (2016). *Estabilização de ruptura do ligamento cruzado cranial em caes- Revisão de literatura*. [Teste de Mestrado de Medicina Veterinária]. Repositório da Universidade federal do Rio grande do Sul.

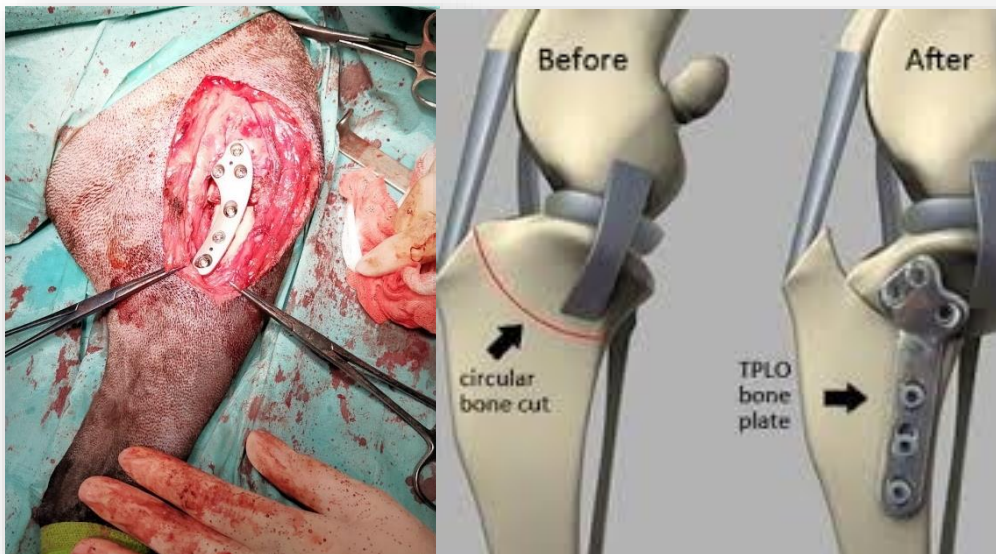
Zamprogno, H. (2007). TPLO: uma nova e eficaz opção na cirurgia para RLCCr. *Acta Scientiae Veterinariae*, 35(2), 275-276. ISSN: 1679-9216

# Anexos

**Anexo I-** Vista esquemática de remodelação óssea num osso longo desde o primeiro dia até cerca de um mês. São apresentadas as várias fases de cura, desde a inflamatória à remodelação óssea, com a presença das principais células destes processos (Armiento et al., 2020).



**Anexo 2-** Exemplo de placa colocada num canídeo numa cirurgia de TPLO, de membro posterior esquerdo onde a aluna participou. Não pertence ao paciente do caso clínico 2 mas serve de exemplificação para o género de placa utilizada neste tipo de procedimento cirúrgico. Por outro lado, demonstra também a ilustração sobre o objetivo principal da TPLO, uma osteotomia com translação da tibia, por forma a corrigir o grau de inclinação da mesma (CCL crash course, s.d.).



**Anexo 3-** Tabela explicativa sobre a abordagem primária realizada ao paciente. Denominada ABCDE, cada sigla tem um significado sobre o qual aqui se demonstra uma breve descrição (Smith & Bowden, 2017; Bassert et al., 2018; Poli, 2024).

<b>ABORDAGEM PRIMÁRIA- ABCDE</b>		
<b>A</b>	<b><i>Airway</i></b>	Verificar e assegurar a viabilidade da via aérea.
<b>B</b>	<b><i>Breathing</i></b>	Verificar o padrão e frequência respiratória, e auscultação torácica.
<b>C</b>	<b><i>Circulation</i></b>	Avaliação da perfusão dos tecidos.
<b>D</b>	<b><i>Disability/ disfunction</i></b>	Identificar alterações no sistema nervoso (cérebro e medula espinal).
<b>E</b>	<b><i>Exposure/ examination</i></b>	Exame total rápido, de forma a encontrar algum problema secundário.

**Anexo 4-** Tabela que demonstra sucintamente o tipo de técnica de estabilização consoante o local fraturado. Em alguns locais não é recomendada nenhuma estabilização sequer, noutras pensos de suporte como o RJ ou talas. Demonstra a importância de conhecer as fraturas e respetivas recomendações dependendo do local (Fossum & Duprey, 1997).

Fracture site	Stabilisation technique
Mandible	No dressing required or tape muzzle
Maxilla and cranium	None
Cervical spine	Neck splint (see Figure 14.19)
Scapula or humerus	None or full spica splint
Radius and ulna or tibia	Support bandage, e.g. Robert Jones, or splinted bandage
Carpus or tarsus and all bones distal	Support bandage
Thoracolumbar spine	Back splint (see Figure 14.20)
Caudal lumbar spine	None
Pelvis	None
Femur	None or full spica splint

**Anexo 5-** Tabela que explica como deve ser realizada a anamnese baseada no método AMPLE. Cada sigla tem um significado e a sua descrição está sucintamente definida.

<b>ANAMNESE AMPLE</b>		
<b>A</b>	<b>Allergies</b>	Paciente já teve alguma alergia a medicamento/transusão?
<b>M</b>	<b>Medications</b>	Medicações que o paciente possa tomar, última administração feita e quando seria a próxima?
<b>P</b>	<b>Past history</b>	Histórico médico
<b>L</b>	<b>Last events</b>	Última vez que defecou, urinou, comeu. Última ocasião aparentemente saudável?
<b>E</b>	<b>Events</b>	Evento ou eventos que levaram o paciente ao CAMV.

**Anexo 6-** Imagem de instrumento cirúrgico tabelar de medição da translação necessária para o TPA desejado após TPLO. Instrumento utilizado pelo médico ortopedista para fazer as medições pré-cirurgia.

Linear translation (mm) to achieve post-op TPA=5°				
TPA	Blade size			
	24mm	27mm	30mm	34mm
10°	2.1	2.4	2.6	3.0
11°	2.5	2.8	3.1	3.6
12°	3.0	3.3	3.7	4.2
13°	3.4	3.8	4.2	4.8
14°	3.8	4.2	4.7	5.4
15°	4.2	4.7	5.2	5.9
16°	4.6	5.2	5.8	6.5
17°	5.0	5.7	6.3	7.1
18°	5.5	6.2	6.8	7.7
19°	5.9	6.6	7.4	8.3
20°	6.3	7.1	7.9	9.0
21°	6.7	7.6	8.4	9.6
22°	7.2	8.1	9.0	10.2
23°	7.6	8.6	9.5	10.8
24°	8.0	9.0	10.0	11.4
25°	8.4	9.5	10.6	12
26°	8.9	10.0	11.1	12.6
27°	9.3	10.5	11.7	13.2
28°	9.8	11.0	12.2	13.8
29°	10.2	11.5	12.8	14.5
30°	10.6	12.0	13.3	15.1
31°	11.1	12.5	13.9	15.7
32°	11.5	13.0	14.4	16.3
33°	12.0	13.5	15.0	17.0
34°	12.4	14.0	15.5	17.6
35°	12.9	14.5	16.1	18.2
36°	13.3	15.0	16.6	18.9
37°	13.8	15.5	17.2	19.5
38°	14.2	16.0	17.8	20.1
39°	14.7	16.5	18.3	20.8
40°	15.1	17.0	18.9	21.4

**Anexo 7-** Gráfico de barras que representa a diversidade de atividades realizadas pela aluna ao longo do estágio. Na sua totalidade foram realizadas 1028 tarefas no contexto de internamento e consultas de enfermagem, sendo que com maior frequência foram a administração de injetáveis, administração de alimentação, avaliação de suturas pós-cirúrgicas assim como altas pós-cirúrgicas, colheitas de sangue para proceder a análises sanguíneas, administração de medicações exclusivamente pela via PO e soros subcutâneos. Demonstra a versatilidade exigida na profissão de enfermeiro veterinário.

