



**INSTITUTO UNIVERSITÁRIO EGAS MONIZ**

**MESTRADO INTEGRADO EM MEDICINA DENTÁRIA**

**ATM, OCLUSÃO E ORTODONTIA**

Trabalho submetido por  
**JOSÉ MORGADO ORTIZ**  
para a obtenção do grau de Mestre em Medicina Dentária

**setembro de 2019**



**INSTITUTO UNIVERSITÁRIO EGAS MONIZ**

**MESTRADO INTEGRADO EM MEDICINA DENTÁRIA**

**ATM, OCLUSÃO E ORTODONTIA**

Trabalho submetido por  
**JOSÉ MORGADO ORTIZ**  
para a obtenção do grau de **Mestreem Medicina Dentária**

Trabalho orientado por  
**PROF. DOUTORA HELENA BARROSO**

e coorientado por  
**PROF. DOUTOR PAULO FERNANDES RETTO**

**setembro de 2019**



## AGRADECIMENTOS

Quero agradecer em primeiro lugar à minha orientadora, Prof. Doutora Helena Barroso, por ter aceitado orientar este trabalho e ajudar-me com a formatação e erros ortográficos. E em segundo lugar ao meu co-orientador, Prof. Doutor Paulo Fernandes Retto, pela ajuda inestimável na realização desta monografia, pela cedência de imagens e pela sua disponibilidade inclusive no seu tempo fora da universidade. Ao Prof. Doutor Florencio Monje, pela cedência pessoal dos capítulos do seu livro. Ao Professor Doutor David Ângelo pelo apoio no capítulo de cirurgia ortognática. E de igual modo, deixo uma nota de agradecimento a todos os professores que fizeram parte deste percurso de cinco anos e a todo o Instituto Universitario Egas Moniz, o qual foi como uma segunda casa. À Direção Clínica, pela oportunidade de aprendizagem e pelos valores transmitidos, o meu muito obrigado.

Também quero agradecer a Elena Seoane pela tradução do meu trabalho e pela disponibilidade durante varios meses para resolver as dúvidas com o português.

E por último, quero agradecer a minha familia todo o apoio, confiança e esforço ao longo da minha vida. OBRIGADO.



## RESUMO

Nesta revisão da literatura foi efetuado um estudo inicial da anatomia e biomecânica da articulação temporomandibular (ATM), assim como da exploração e das diferentes patologias que possam ocorrer na mesma. Seguidamente, o trabalho centrou-se nas conclusões que a comunidade científica reporta da relação entre a oclusão, disfunção temporomandibular (DTM) e ortodontia. Foi ainda elaborada uma compilação de algumas diretrizes no diagnóstico e abordagem terapêutica dos pacientes com DTM, ortodontia, e com as diferentes maloclusões.

**Palavras chave:** Oclusão; Ortodontia; Disfunção temporomandibular; Maloclusão; ATM.



## ABSTRACT

In this review of the literature, an initial study of the anatomy and biomechanics of the temporomandibular joint (TMJ), as well as of the exploration and of the different pathologies that may occur in it. Was carried out. Next, the work focused on the conclusions that the scientific community reports on the relationship between occlusion, temporomandibular dysfunction (TMD) and orthodontics. A compilation of some guidelines in the diagnostic and therapeutic approach of patients with TMD, orthodontics, and with different malocclusions was also elaborated.

**Keywords:** Occlusion; Orthodontics; Temporomandibular disorders; Malocclusions; TMJ



**ÍNDICE**

Índice de figuras.....	7
Lista de abreviaturas.....	9
I. INTRODUÇÃO.....	11
1.1 Embriologia.....	12
1.2 Anatomia.....	14
1.3 Biomecânica da ATM.....	26
1.4 Exploração da ATM.....	27
1.5 Patologias da ATM.....	39
1.6 Outras patologias.....	43
II. DESENVOLVIMENTO.....	45
2.1 Protocolo de exploração básico na disfunção temporomandibular para o clínico geral.....	45
2.2 Oclusão e disfunção temporomandibular.....	49
2.3 Ortodontia e ATM.....	52
2.4 Desordens temporomandibulares, oclusão e tratamento ortodôntico.....	54
2.5 Protocolo para a detecção da patologia temporomandibular no paciente de ortodontia.....	58
2.6 Pode o médico dentista continuar o tratamento de ortodontia?.....	62
2.7 Tratamento nos casos de disfunção articular e displasia dentofacial.....	63
2.8 Cirurgia ortognática e ATM.....	65
2.9 Relação mordida aberta anterior e DTM.....	72
2.10 Classe II e ATM.....	73
2.11 Classe III e ATM.....	78
2.12 Problema funcional e DTM.....	82
III. CONCLUSÃO.....	83
IV. BIBLIOGRAFIA.....	85



## INDICE DE FIGURAS

<b>Figura 1:</b> Articulação temporomandibular. Adaptado de (Netter & Hansen, 2003).....	14
<b>Figura 2:</b> Representação da ATM e diferentes componentes (músculos, ligamentos, capsula). Adaptado de (Fuentes et al., 2016).....	15
<b>Figura 3:</b> Imagem representativa do pterigóideo lateral. Gentilmente cedida pelo Prof. Paulo Fernandes Retto.....	18
<b>Figura 4:</b> Imagem dos músculos pterigoideos lateral ou externo e medial ou interno. Adaptado de (Netter & Hansen, 2003).....	19
<b>Figura 5:</b> Músculos masséter superficial e profundo. Adaptado de (Netter & Hansen, 2003).....	20
<b>Figura 6:</b> Músculo temporal. Adaptado de (Netter & Hansen, 2003).....	21
<b>Figura 7:</b> Músculos supra-hióideos e diferentes estruturas anatómicas. Adaptado de (Netter & Hansen, 2003).....	22
<b>Figuras 8 e 9:</b> Músculo digástrico e diferentes estruturas anatómicas. Adaptado de (Netter & Hansen, 2003) 8), e 9) gentilmente cedidas pelo Prof. Paulo Fernandes Retto.....	22
<b>Figura 10:</b> Representação histológica das estruturas da ATM. Adaptado de (Blanco, 2011).....	23
<b>Figura 11:</b> Ligamentos da ATM. Adaptado de (Netter & Hansen, 2003).....	25
<b>Figura 12:</b> Representação da posição do disco em duas condições. ATM saudável (cima) e deslocamento anterior com redução (baixo). Adaptado de (Ingawalé & Goswami, 2009).....	26
<b>Figura 13:</b> Escalas visuais para a quantificação de dor. Adaptado de (Clark et al., 2009).....	31
<b>Figura 14a e 14b:</b> Palpação da ATM, boca aberta e fechada.....	33
<b>Figuras 15a, 15b, 15c:</b> Palpação do músculo temporal nas três localizações.....	34
<b>Figura 16:</b> Palpação extraoral do músculo masséter.....	34
<b>Figura 17:</b> Palpação do músculo pterigoideo interno na sua porção superior.....	35
<b>Figura 18:</b> Palpação intraoral do músculo pterigoideo externo.....	35
<b>Figura 19 :</b> Teste de KROUGH-POULSEN.....	37
<b>Figura 20:</b> Teste da lateralidade forçada. Adaptado de (Abdelkoui et al., 2012).....	37

**Figura 21:**Exemplos de técnicas de imagem usadas no diagnóstico da ATM. Da esquerda para a direita – radiografia, ecografia, TAC e IRM. Adaptado de (Ferreira et al., 2016).....38

**Figura 22:**Representação de luxação da articulação temporomandibular. Adaptado de (Netter & Hansen, 2003). .....43

**Figura 23:** TAC 3D mostrando anquilose em ATM direita. Adaptado de (Vasconcelos et al, 2003). .....44

**Figura 24:** Possíveis trajetórias da linha média mandibular em abertura- acima normal, direita com desvio, abaixo deflexão. Adaptado de (Abdelkoui et al., 2012). .....61

**Figura 25:** Traçado na osteotomia oblíqua subcondilar. Adaptado de (del Hoyo,2004).....69

LISTA DE ABREVIATURAS

**ATM:** Articulação Temporomandibular.

**CAE:** Canal auditivo externo.

**DTM:** Disfunção Temporomandibular.

**IRM:** Imagem por ressonância magnética.

**TAC:** Tomografia axial computadorizada.

**RC:** Relação centrica.

**MIC:** Máxima intercuspidação.



## **I. INTRODUÇÃO**

A Articulação Temporomandibular (ATM) é a articulação sinovial bicôndilea formada pelos côndilos mandibulares e as cavidades glenoides dos ossos temporais, e que possibilita abrir e fechar a boca. Situa-se a cada lado da cabeça e usa-se para falar, mastigar, deglutir e diversas expressões faciais. Os ossos estão separados por uma cavidade articular que contem líquido sinovial. A sua superfície articular está recoberta por fibrocartilagem( Quija, 2011).

A ATM é um enigma desde há muitos anos, podendo ser remetido o seu estudo desde Hipócrates que especulava sobre a anquilose e luxação, as quais requeriam um tratamento cirúrgico(Hall, Indresano, Kirk, & Dietrich, 2005).

Foram estudados diversos procedimentos de tratamento desde o século XIX, tendo sido realizados:

- A Artroplastia quando o côndilo se anquilosava, criando espaços entre as superfícies articulares.
- A distectomia, na qual se ressecava o disco, já que se pensava que a inflamação do mesmo era causa da dor, bloqueio e limitação (Boman K. 1974, Dingman R, &Moorman W. 1951 ).
- A hiperplasia condilar, que aumenta o espaço condilar.
- A osteotomia vertical do ramo mandibular, onde se realiza a abordagem articular, sendo realizada na atualidade.

(Esp & Oral, 2009)

Em 1970 Wilkes, Farrar e McCarty introduziram a teoria do movimento discal e a reposição e reparação do disco por parte do cirurgião, sendo aceites universalmente, realizando sobre o disco procedimentos de reparação, nos que se ressecavam ou substituíam (McCarty& Farrar, 1979; Wilkes, 1978a, 1978b). Para substituir o disco eram utilizados materiais aloplásticos que se descartavam rapidamente.

## 1.1 EMBRIOLOGIA.

A ATM é desenvolvida entre a 7<sup>a</sup> e 17<sup>a</sup> semana de vida intrauterina. Esta diferencia-se a partir de um blastema temporal e um condilar. O blastema temporal é desenvolvido na cápsula ótica, dando lugar ao componente petroso do osso temporal. O blastema condilar desenvolve-se a partir de um conglomerado mesenquimal situado entre a cartilagem de Meckel, para baixo e para a frente, e do blastema temporal. Pela 6<sup>a</sup> semana intrauterina, a cartilagem de Meckel guiará a formação do osso membranoso, que originará o corpo e um ramo mandibular. Somente a sínfise mandibular é que deriva da cartilagem de Meckel(Keith, 1982; Mérida-Velasco et al., 1999; Moffett, 1966).

Na 7<sup>a</sup> semana, aparece o esboço do músculo pterigóideo lateral. Junto à região condilar, observam-se as fibras do nervo auriculotemporal e masseterino e ramos do V par craniano (Keith, 1982; Mérida-Velasco et al., 1999; Moffett, 1966).

O nervo auriculotemporal transcorre entre o blastema condilar e a cartilagem de Meckel(Gil, 2009b; Mérida-Velasco et al., 1999). Lateralmente ao blastema do côndilo, desenvolve-se o aglomerado mesenquimal que dará lugar ao processo zigomático do osso temporal.

Na 8<sup>a</sup> semana é possível observar o início do mecanismo de ossificação membranoso do temporal, do processo zigomático e do ramo mandibular. Enquanto, uma porção do músculo pterigóideo lateral se insere, em parte, sobre o esboço do côndilo mandibular e outra sobre o ramo mandibular (Keith, 1982; Mérida-Velasco et al., 1999; Moffett, 1966).

Entre as 9<sup>a</sup> e 10<sup>a</sup> semana, forma-se a cavidade articular, primeiro a inferior e depois a superior. Simultaneamente à formação da cavidade articular inferior é produzida a ossificação do côndilo (Gil, 2009b; Keith, 1982; Mérida-Velasco et al., 1999).

A cartilagem do côndilo está rodeada pela ossificação membranosa da mandíbula (Alomar et al., 2007).

Na porção antero-interna do disco articular insere-se o fascículo superior do pterigóideo lateral e na antero-externa os fascículos do músculo temporal e masséter.

Entre a 12<sup>a</sup> e 17<sup>a</sup> semana produz-se a maturação do complexo articular. A articulação completa a sua diferenciação conformando a face superior côncava e a inferior convexa (Gil, 2009b; Keith, 1982; Mérida-Velasco et al., 1999; Moffett, 1966).

A cartilagem de Meckel é reabsorvida a partir da 14<sup>a</sup> semana.

Entre a 16<sup>a</sup> e 17<sup>a</sup> semana observa-se a completa diferenciação do disco cartilaginoso que volta a ser revascularizado e não está inervado na porção central, enquanto na sua porção posterior conserva a inervação e vascularização. (Gil, 2009d; Mérida-Velasco et al., 1999)

O côndilo é formado por cartilagem e ossifica-se de modo endocondral.

O resto da mandíbula forma-se a partir da cartilagem de Meckel.

São produzidas alterações na ATM em consequência da resposta a circunstâncias que alteram as cargas transmitidas à articulação. (Gil, 2009c)

## 1.2 ANATOMIA.

A ATM é constituída por uma estrutura fixa (superfície articular temporal) e por um componente móvel (côndilo mandibular) (Figura1).

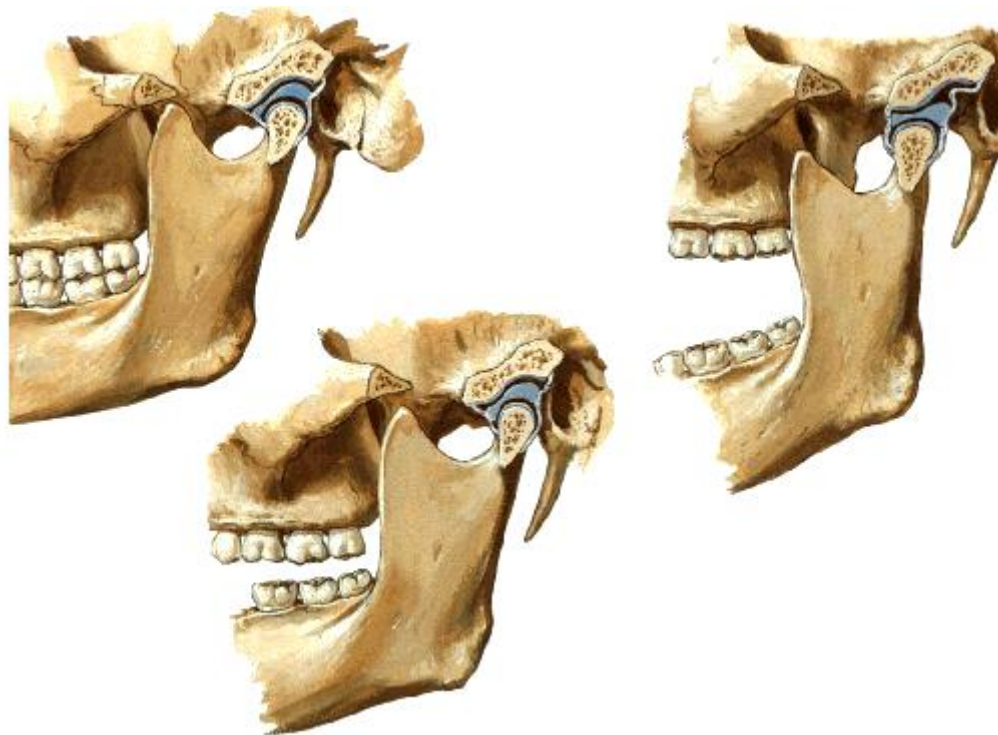

Figura 1: Articulação temporomandibular. Adaptado de(Netter & Hansen, 2003).

A superfície articular temporal encontra-se na porção inferior do osso temporal, lateral e no forame oval e espinhoso, anterior ao processo estiloide e canal auditivo externo(CAE), e medial e posterior ao processo zigomático do osso temporal. Esta superfície tem forma retangular com os ângulos suaves e arredondados, com um diâmetro transversal de 22mm e antero-posterior de 15 a 20mm aproximadamente (Gil, 2009b; Shaffer, Brismée, Sizer, & Courtney, 2014).

A porção anterior condilar é convexa e a porção posterior glenoide é côncava. A fissura de Glasser divide a cavidade glenoide em 2 partes, uma anterior pequena sobre a escama do temporal e uma posterior formada pela parede anterior do CAE.

A superfície articular mandibular é representada pelo côndilo localizado no extremo pósterio-superior do ramo mandibular. A cabeça do côndilo é sustentada por uma porção óssea estreita designada de ‘colo’, a qual dá continuação ao ramo mandibular.

O côndilo mandibular é constituído por uma face anterior e uma posterior que se unem para formar uma crista arredondada (Alomar et al., 2007; Piette, 1993).

A superfície articular do côndilo está revestida, anteriormente à crista, por tecido fibrocartilaginoso, e na sua face posterior por periósteo. Na face medial do côndilo observa-se o tubérculo de inserção do músculo pterigóideo lateral (Gil, 2009b).

A cápsula articular está constituída por um feixe fibroso que se insere na base do crânio e envolve a estrutura óssea da ATM para inserir-se sobre o colo do côndilo. (Gil, 2009b; Shaffer et al., 2014)

Está reforçado por 2 ligamentos (figura 2), um lateral e outro medial, e umas estruturas ligamentosas inseridas na face distal que estabilizam a mandíbula: ligamento esfenomandibular, ligamento estilomandibular e o pterigomandibular (Fuentes, Ottone, Bucchi, & Cantín, 2016; Piette, 1993; Shaffer et al., 2014).

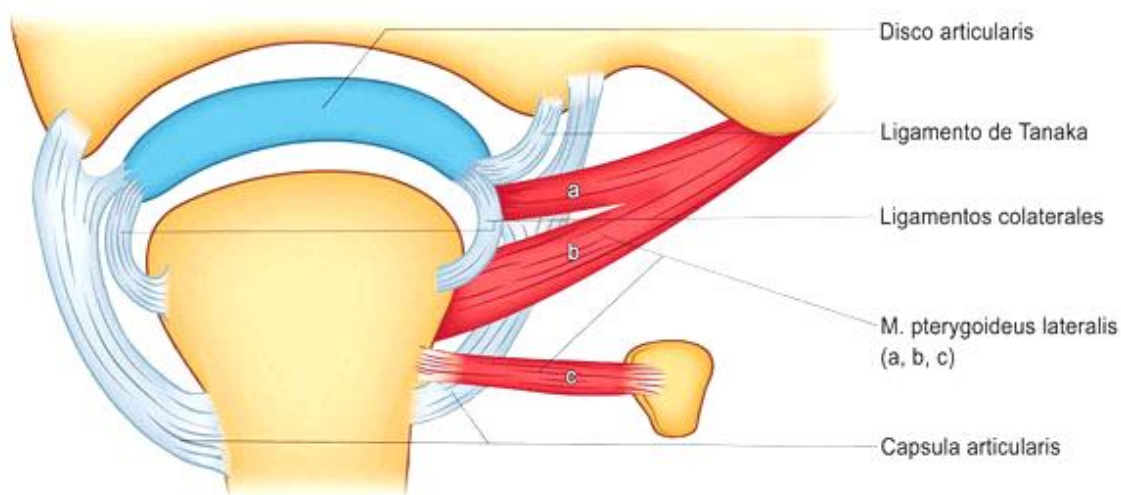


Figura 2: Representação da ATM e diferentes componentes (músculos, ligamentos, capsula) adaptado de(Fuentes et al., 2016).

A ATM também contém ligamentos acessórios, que são importantes para a estabilização articular.

O ligamento esfenomandibular (figura 11), delimita um espaço pelo qual passa o nervo mandibular, lingual e vários homônimos e 2 celas musculares, uma medial para o músculo pterigóideo interno e constritor da faringe e uma lateral onde encontramos a mandíbula e o músculo pterigóideo externo (Alomar et al., 2007; Gil, 2009b; Herring, 2007).

O disco articular é interno, situa-se na cápsula articular e é interposto entre a superfície glenoide do osso temporal e a cabeça articular do côndilo. Tem forma elíptica e separa hermeticamente as duas cavidades articulares. Apresenta duas faces, duas margens e duas extremidades. A face superior é côncava na parte anterior, tendo correspondência com o tubérculo articular e convexa na parte posterior, tendo correspondência com a superfície glenoide. O bordo posterior do disco é mais grosso do que o anterior. No ponto de contacto com a cápsula, identifica-se um engrossamento na inserção fibrosa do disco, representando a zona bilaminar, retrodisco ou ligamento posterior (Alomar et al., 2007; Gil, 2009b; Piette, 1993; Shaffer et al., 2014).

Posteriormente, a lâmina do disco está aderida ao osso temporal e próxima à fissura pterigotimpânica. A lâmina inferior é fina e insere-se na fáscia do pterigóideo externo. Lateralmente está inserida sobre o solo do côndilo mandibular e sobre o próprio côndilo. Na região retrodiscal posterior encontra-se o tecido conjuntivo com lóbulos adiposos, um plexo venoso e fibras nervosas derivadas do nervo auriculotemporal. Na região posterolateral, as fibras mais laterais da zona bilaminar do disco aderem-se à parede lateral do côndilo mandibular e transcorrem anteriormente para que se insira entre o processo zigomático e fibras masseterinas (Herring, 2007; She et al., 2018; Widmalm, Lillie, & Ash, 1987). O bordo anterior do disco tem entre 1 e 2 mm de grossura. O disco articular, na sua porção anterior, insere-se superiormente no osso temporal, e inferiormente no côndilo mandibular (Gil, 2009b; Shaffer et al., 2014).

A maior parte do tendão do músculo pterigóideo lateral insere-se sobre o ligamento inferior do disco articular e diretamente sobre o côndilo (Gil, 2009b; Widmalm et al., 1987).

Na parte medial, a cápsula é mais fina. Na parte central, as fibras da lâmina superior do disco articular estão diretamente inseridas sobre osso temporal e sobre a aponevrose do músculo pterigóideo lateral e das lâminas inferiores sobre a aponevrose do músculo pterigóideo lateral e sobre o côndilo (Herring, 2007; Widmalm et al., 1987).

O disco é fibrocartilagenoso, formado por tecido conjuntivo fibroso sem vasos sanguíneos nem fibras nervosas. Através de ligamentos discais unem-se circunferencialmente ao colo do côndilo e na sua posição anterior insere-se no fascículo superior do músculo pterigóideo lateral (Ver figura 2)(Gil, 2009b; She et al., 2018; Widmalm et al., 1987).

O disco cumpre uma função mecânica, proprioceptiva, morfogenética e nutritiva:

- O mecanismo baseia-se na proteção da cartilagem articular e osso subcondilar, distribuindo e amortecendo as cargas funcionais e controlando o retrocesso e posicionamento do complexo côndilo-disco na cavidade glenoide no fecho.
- A propriocepção mediante os recetores e as terminações nervosas da lâmina pré e retrodiscal.
- É morfogenético pela remodelação funcional.
- A nutrição mantém e distribui a película do líquido sinovial, facilitando a lubrificação e nutrição da superfície articular (Detamore & Athanasiou, 2003; McKay, Yemm, & Cadden, 1992; Mills, Fiandaca, & Scapino, 1994).

A ATM contem 2 cavidades articulares: uma *superior*, que é tão ampla como o disco articular e está coberta por uma sinovial própria; e uma *inferior*, duas vezes mais ampla do que a superfície articular do côndilo e revestida por uma sinovial própria (Alomar et al., 2007; Gil, 2009b; Shaffer et al., 2014).

A ATM está vascularizada pela artéria superficial, por ramos do maxilar interno e por ramos colaterais da artéria auriculotemporal. Está innervada pelo nervo auriculotemporal e do masséter (Cuccia et al., 2013; Fuentes, Ottone, Saravia, & Bucchi, 2016).

Os músculos que estão relacionados com a ATM são:

- **Pterigóideo lateral ou externo** (figuras 3 e 4): ocupa a fosa infratemporal. Tem duas inserções na base do crânio; *um feixe superior*, que se insere na abóbada da fossa infratemporal, formada por a asa maior do esfenoide e segue a direção horizontal dirigindo-se até ao côndilo para inserir-se no tubérculo medial, *um feixe inferior*, que se insere sobre a face lateral do processo pterigóideo e sobre a parte lateral do processo piramidal do osso palatino com a direção oblíqua para cima e lateralmente (Gil, 2009b; Herring, 2007; She et al., 2018; Widmalm et al., 1987).

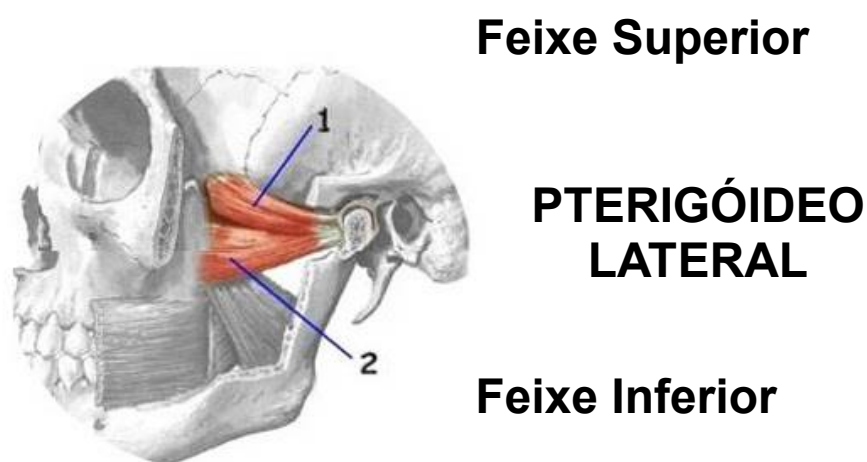


Figura 3: Imagem representativa do pterigóideo lateral. Gentilmente cedida pelo Prof. Paulo Fernandes Retto.

Relaciona-se:

- Na sua face lateral com o masséter, a apófise coronoide mandibular, o tendão do músculo temporal, e a bola adiposa de Bichat.
- Na sua face medial com o terceiro ramo do trigêmeo e a artéria maxilar interna.
- Na sua face superior, com a abóbada da fossa infratemporal e a asa maior do esfenoide.

(Schmolke, 1994)

Está innervado por um ramo do nervo mandibular anterior e por um ramo secundário e terciário do trigêmeo, e está irrigado pela artéria pterigoide (Una & De, 2016).

A contração simultânea dos dois músculos dá lugar ao movimento para a frente da mandíbula. A contração de um só provoca a lateralização mentoniana (Gil, 2009b; Herring, 2007; She et al., 2018; Widmalm et al., 1987).

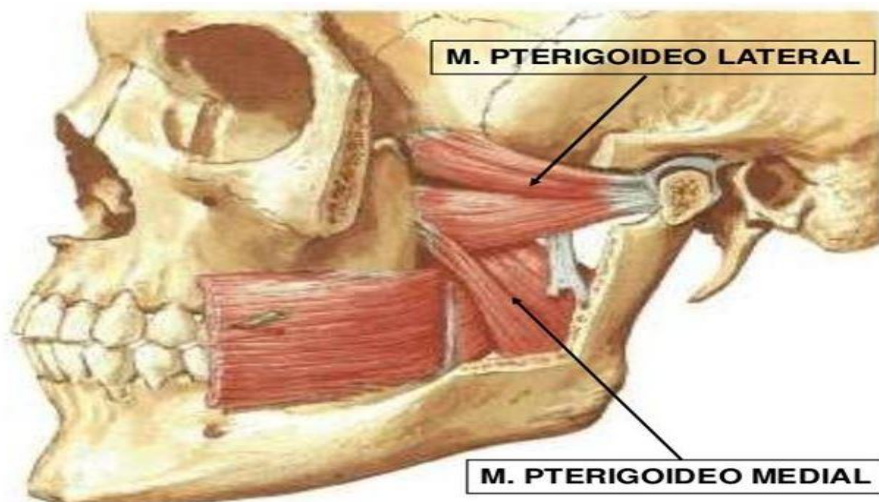


Figura 4: Imagem dos musculos pterigoideos lateral ou externo e medial ou interno. Adaptado de (Netter & Hansen, 2003).

- **Músculo pterigóideo interno ou medial** (figura 4): É grosso e quadrangular. Insere-se em toda a face lateral da lâmina média do processo pterigoide do esfenoide e a face média da lâmina lateral, por debaixo do músculo tensor do vélo do paladar. Tem relação com o músculo elevador do véu palatino e constritor da faringe. Na porção inferior, ao nível do ângulo da mandíbula, relaciona-se com a face interna do nervo lingual, mandibular e vasos homónimos. Está irrigado pela artéria do músculo pterigóideo interno, ramo do maxilar interno e inervado pelo nervo homónimo e ramo terminal do nervo mandibular (Gil, 2009b; Herring, 2007; She et al., 2018; Widmalm et al., 1987).
- **Músculo masséter** (figura 5): Formado por 2 fascículos musculares, um superficial e outro profundo. O superficial insere-se com uma aponevrose muito grossa e resistente ao nível dos 2/3 anteriores do arco zigomático e estende-se para o ângulo e face lateral do ramo mandibular. O profundo está situado mais medial do que o superficial. Insere-se superiormente no bordo anterior do arco zigomático até alcançar a ATM, a qual não envia fibras musculares, as quais se inserem na face lateral desde o ramo mandibular até à base da apófise coronoide.

Este músculo está revestido pela aponevrose do masséter. Relaciona-se na face medial com a face externa do ramo mandibular e o processo corónide; na face anteromedial com o ligamento pterigomaxial; na face lateral com o músculo cutâneo, a artéria transversa facial, a prolongação da artéria parótida, o ducto de Stenon e a ramificação do facial e na face anterior pela artéria e veia facial. O espaço entre a face externa do bucinador e o bordo anterior do masséter estão ocupados pelo corpo adiposo da bola de Bichat. Os bordos posteriores não têm relação direta com a ATM (Gil, 2009b; Herring, 2007; She et al., 2018; Widmalm et al., 1987).

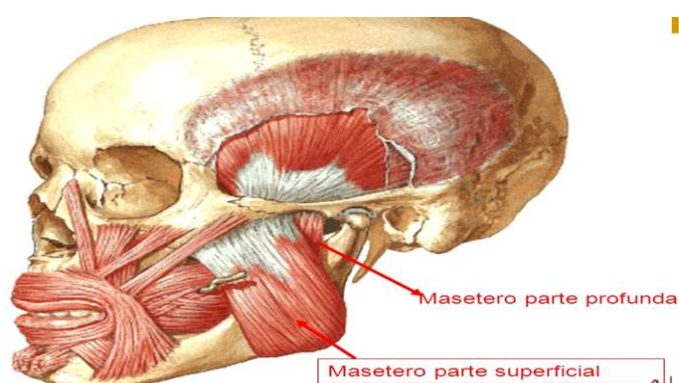


Figura 5: Músculos masséter superficial e profundo. Adaptado de(Netter & Hansen, 2003).

Os músculos mastigadores desempenham 3 funções: mastigação, fonação e deglutição.

É composto por quatro pares de músculos: masséter (função mastigatória), temporal, pterigóideo externo e pterigóideo interno (eleva, protrui e lateraliza a mandíbula).

- O **masséter** contem um fascículo superficial que dá lugar à protrusão e lateralidade. O fascículo profundo produz o fecho, retropropulsão e lateralidade( Quija, 2011).
- O **temporal** (figura 6) eleva a mandíbula e mantem a postura. A parte anterior eleva a mandíbula verticalmente; a média eleva e retrai; e a posterior eleva e retrai ligeiramente. Este músculo ativa-se no fecho, retropropulsão e lateralidade.

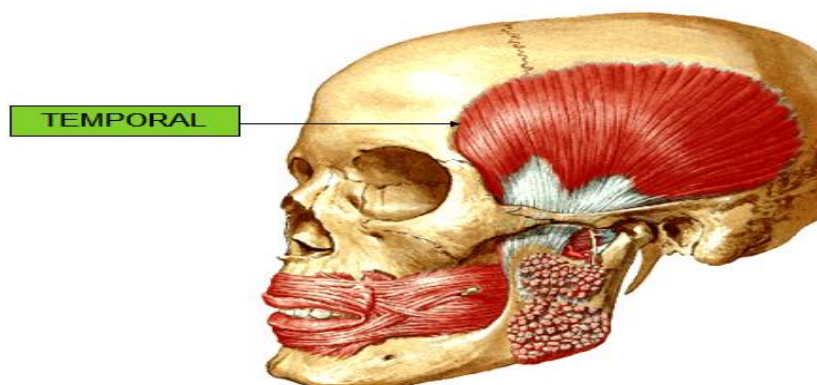


Figura 6: Músculo temporal. Adaptado de(Netter & Hansen, 2003).

- O **pterigóideo externo**(figura 3) contem duas partes: *Ainferior* que atua na abertura, propulsão e lateralidade no lado de não trabalho. A contração bilateral dá lugar à protusão e a unilateral à medioprotusãocondilar e desvio lateral mandibular contralateral.*Asuperior* dá lugar à elevação ou fecho, retropulsão e lateralidade mandibular(Gil, 2009b; Herring, 2007; McKay et al., 1992)

Também intervêm os músculos supra e infrahiódeos, que contribuem à abertura bucal.

- **Supra-hióideos:** (figura 7)genihioideo, milohioideo, estilohioideo, e digástrico. São depressores diretos, que descendem a mandíbula e elevam o osso hioide. Intervêm na deglutição.
- **Infra-hióideos:** esternotiroideo, tirohioideo, omohioideo, esternocleidohioideo. São depressores indiretos, fixam e estabilizam ao osso hióide.
- **Digástrico.** (figura 8 e 9) Intervêm na retropulsão e diduçõesmandibulares (Gil, 2009b; Herring, 2007; McKay et al., 1992).

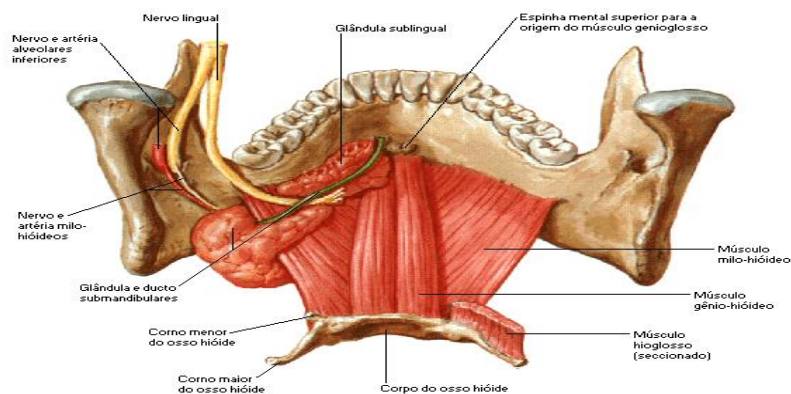


Figura 7: Músculos supra-hióideos e diferentes estruturas anatómicas. Adaptado de (Netter & Hansen, 2003).

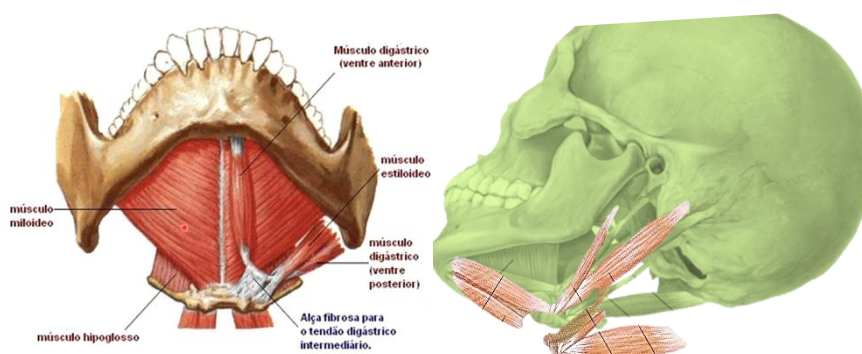


Figura 8 e 9: Músculo digástrico e diferentes estruturas anatómicas. Adaptado de (Netter & Hansen, 2003) (8) e cedida pelo Prof. Paulo Fernandes Retto (9).

A ATM relaciona-se com (Alomar et al., 2007; Blanco, 2011; Gil, 2009b; Piette, 1993; Shaffer et al., 2014):

- Nervo facial.
- Ramos terminais da carótida externa: artéria maxilar interna e artéria temporal superficial.
- Nervo auriculotemporal (ramo do terceiro ramo do trigêmeo).
- Sistema venoso do facial externo.
- Fascículo profundo do músculo temporal com a artéria palatina superior, temporal, pterigóidea, masseterina, alveolar, infraorbital, pterigóideo- palatina e esfenopalatina (Una & De, 2016).

A artéria temporal consta de:

- Artéria transversa com ramo profundo do masséter e ramo superficial do músculo cutâneo.
- Ramo articular para a ATM.
- Ramo para músculo temporal medio e ramos zigomáticos, parotídeos e auricular anterior (Cuccia et al., 2013; Fuentes, Ottone, Saravia, et al., 2016).

A cartilagem articular é de tecido fibrocartilaginoso avascular, aneural e alinfático, firmemente aderido a osso subcondral e continua com a membrana sinovial e periósteo (Khadka & Hu, 2012; McKay et al., 1992). Tem 3 estratos:

- Superficial, com tecido conectivo fibroso.
- Intermédio, com tecido mesenquimatoso indiferenciado.
- Profundo, com tecido cartilaginoso (Monje Gil, 2009b).

As superfícies articulares constam de 4 zonas (figura 10):

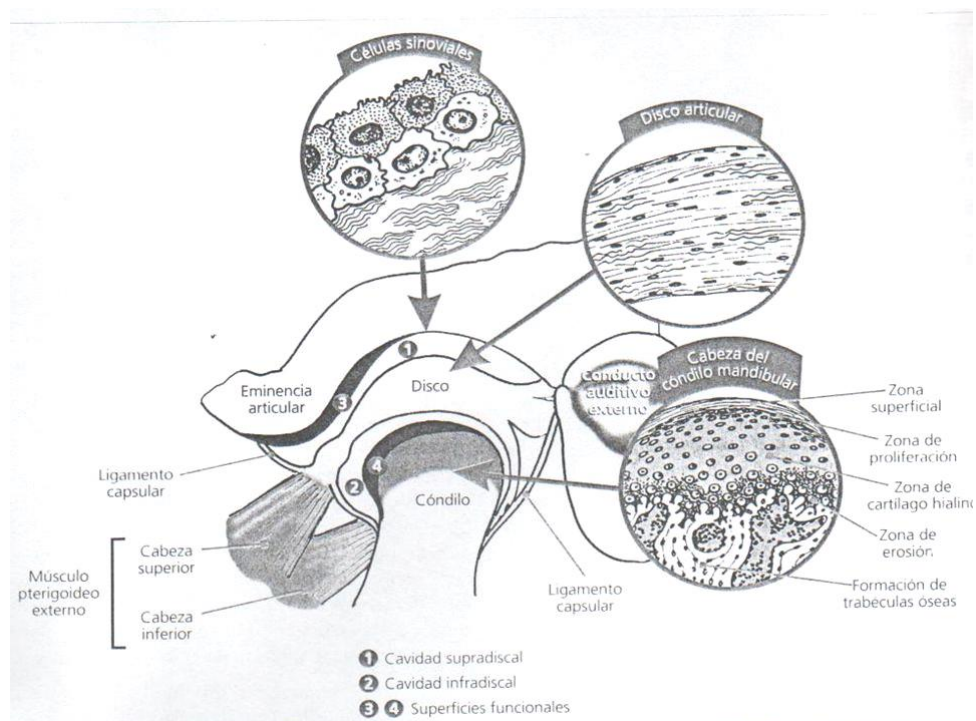


Figura 10: Representação histológica das estruturas da ATM. Adaptado de (Blanco, 2011).

- Zona articular ou superfície funcional exterior com tecido conectivo fibroso denso.
- Zona proliferativa com tecido mesenquimatoso indiferenciado que é responsável por mudanças morfológicas adaptativas.
- Zona fibrocartilaginosa com tecido fibrocartilaginoso maduro (predomina em crianças e desaparece no adulto). Contem condrócitos, condroblastos, fibrócitos e fibroblastos.
- Zona calcificada, que é a zona de transição entre a fibrocartilagem e osso. Condrócitos e condroblastos hipertrofiam-se, morrem e perdem o seu citoplasma, dando lugar a células ósseas (Gil, 2009b; Mills et al., 1994; Öberg, Carlsson, & Fajers, 1971; Singh & Detamore, 2009; Thilander, Carlsson, & Ingervall, 1976).

Os ligamentos da ATM são compostos por tecido conectivo de colagénio. São estruturas que limitam o movimento articular. Existem uns ligamentos funcionais de suporte que são (Gil, 2009b; Herring, 2007; Sheet al., 2018):

- *Ligamento capsular*: dá a sensação proprioceptiva de movimento articular e posição.
- *Ligamentos discais ou colaterais*: (figura 2) fixa o disco sobre o côndilo, movimentando-se simultaneamente e movimentos na bisagra da ATM.
- *Ligamento temporomandibular*, que limita a amplitude da abertura bucal e a retrusão do côndilo e disco (figura 11).

Também existem uns ligamentos acessórios (figura 11)(Gil, 2009b; Herring, 2007; Sheet al., 2018):

- *Ligamento estilomandibular*, que limita a protrusão excessiva mandibular.
- *Ligamento esfenomandibular ou esfenomaxilar*, que não tem um efeito importante sobre o movimento mandibular( Gil, 2009b).

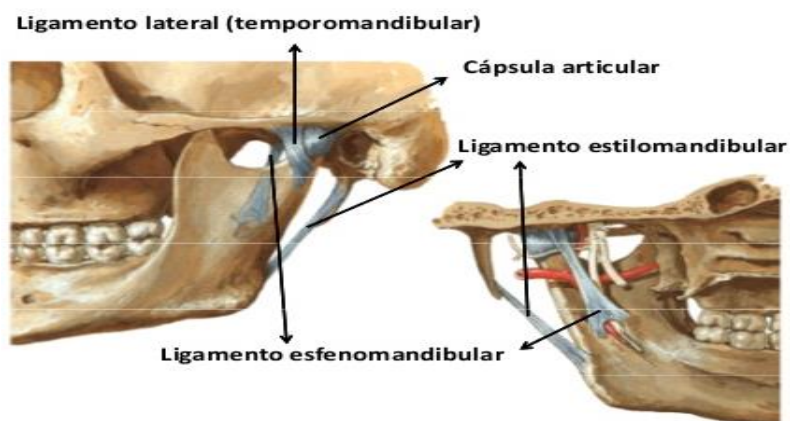


Figura 11: Ligamentos da ATM. Adaptadode(Netter & Hansen, 2003).

### 1.3 BIOMECÂNICA DA ATM.

É uma articulação gínglimoartrodial, tendo um movimento rotacional e de deslizamento ou translação (figura 12). Contem 2 partes(Bell, 1983; Ingawalé & Goswami, 2012):

- *Sistema cômulo – discal*: movimento rotacional do disco sobre a superfície articular condilar. Responsável do movimento em dobradiça da ATM.
- *Sistema cômulo – disco – fossa articular*: Permite a translação ao deslizar o disco sobre a fossa articular glenoide ( Gil, 2009b).

Na boca fechada em repouso, o cômulo está em contacto com a zona intermedia e posterior do disco. Na abertura, o disco movimenta-se para diante e mantém a sua posição centrada sobre o cômulo(W. E. Bell, 1983; Ingawalé & Goswami, 2012).

Existem 3 tipos de movimentos (Ingawalé & Goswami, 2012; Singh & Detamore, 2009):

- Movimentos Elementais: rotação e traslação.
- Movimentos Combinados: Abertura e fecho, propulsão, retropulsão e movimentos laterais.
- Movimentos Sistemas (vários combinados): mastigação, deglutição e fonação.

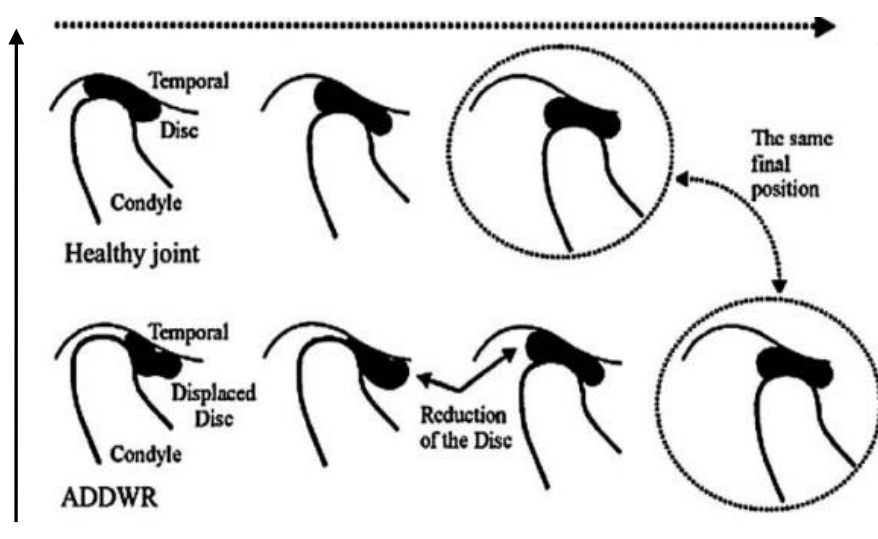


Figura 12: Representação da posição do disco em duas condições. ATM saudável (cima) e deslocamento anterior com redução (baixo). Adaptado de(Ingawalé & Goswami, 2009).

## 1.4 EXPLORAÇÃO DA ATM.

Efetua-se mediante a palpação da mesma, tanto em repouso como durante o seu movimento dinâmico, podendo complementar-se com técnicas de diagnóstico específicas caso necessário (Dworkin & LeResche, 1992; Gil, 2009d; Ohrbach, Gonzalez, List, & Schiffman, 2013).

O exame articular de rotina deve incluir a palpação digital da ATM de forma simultânea. O profissional coloca-se por detrás do paciente. A superfície do dedo indicador coloca-se sobre o polo lateral do côndilo mandibular e posteriormente pede-se ao paciente que abra e feche a boca para avaliar o movimento de rotação e translação do côndilo mandibular, podendo ser possível constatar a presença de dor e ruídos na ATM (De Boever, Nilner, Orthlieb, Steenks, & Educational Committee of the European Academy of Craniomandibular Disorders, 2008; Gil, 2009d).

Irá ser valorizado, para diagnóstico diferencial de patologia articular ou muscular, se a aparição da dor na ATM se produz durante o movimento de rotação ou translação do côndilo, e também se deve contactar se a dor na ATM se incrementa ao forçar suavemente a abertura bucal desde a posição de máxima abertura.

Há que ser valorizado se houver presença de ruídos articulares durante os movimentos de abertura- fecho, protrusão e lateralidade mandibular, sendo por norma geral, estalidos ou crepitações (Abdelkoui, Fajri, & Abdedine, 2012; Dworkin & LeResche, 1992; Gil, 2009d; Ohrbach et al., 2013).

O estalido ou “*clique*” é um único ruído agudo e de curta duração. Se o estalido articular se produz durante a exploração clínica é importante detetar o grau de abertura e/ou fecho no qual se produz, podendo ser relevante para o diagnóstico diferencial do quadro clínico articular (Dworkin & LeResche, 1992; Gil, 2009d; Ohrbach et al., 2013; Schiffman et al., 2014). Associa-se ao movimento do disco da ATM (Okeson, 1996).

A hipermobilidade articular também pode originar estalido.

Se o estalido articular se *elimina* fazendo com que o paciente realize movimentos de abertura e fecho desde uma posição de protrusão mandibular, costuma ser consequência de um deslocamento do disco(Ohrbach et al., 2013; Schiffman et al., 2014).

Se o estalido coincide com a subluxação mandibular (presença de dor a abertura máxima, acompanhada de estalido) e não se pode eliminar mediante movimentos de abertura e fecho em protrusão, será consequência de hipermobilidade mandibular (Ohrbach et al., 2013; Schiffman et al., 2014).

Se um paciente refere que a partir de um momento concreto desapareceram os ruídos articulares e para além disso coincide com a diminuição brusca da abertura bucal, estaremos ante um quadro de luxação discal sem redução na ATM, tendo um bloqueio articular(Ohrbach et al., 2013; Schiffman et al., 2014).

A *crepitação* é um som múltiplo, complexo, similar a pisar areia, que se deve a um processo degenerativo articular e que costuma acontecer ao longo de todo o trajeto de abertura e fecho bucal (Gil, 2009d).

A presença destas doenças não contraindicam a realização de um tratamento de ortodontia. A existência de um estalido articular de longa evolução que não se associa a dor mandibular e que não apresenta um agravamento progressivo no tempo, não deve ser impedimento para tratamento odontológico(Ohrbach et al., 2013; Schiffman et al., 2014; Winocur & Emodi-Perlm, 2012).

Se o estalido de início é recente, associando-se a dor mandibular com episódios de dificuldade de abertura ou fecho bucal, e que apresente agravamento progressivo na sua intensidade, irá ser estudado detalhadamente antes do tratamento ortodontico(Dworkin & LeResche, 1992; Gil, 2009d; Ohrbach et al., 2013; Schiffman et al., 2014; Winocur & Emodi-Perlm, 2012).

### A exploração da musculatura mandibular:

O sintoma mais frequente associado à patologia muscular é a dor local (mialgia). As alterações da musculatura mastigatória costumam originar-se por excesso funcional, limitando o fluxo sanguíneo e fornecimento de nutrientes ao tecido muscular ou por um traumatismo físico sobre tal tecido, entre outras causas.

A exploração da musculatura mandibular pode-se realizar por palpação direta ou estudo funcional (Dworkin & LeResche, 1992; Gil, 2009d; Ohrbach et al., 2013; Schiffman et al., 2014).

Um protocolo de exploração temporomandibular deve incluir o exame de: masséteres, temporais, pterigoideos laterais, pterigoideos mediais e digástricos.

Também se recomenda uma exploração superficial da musculatura cervicoescapular, incluindo esternocleidomastoideos, trapézios e musculatura cervical posterior (Gil, 2009d; Griffiths, 1983).

A palpação da musculatura mandibular deve realizar-se aplicando a superfície palmar dos dedos indicador e médio sobre o músculo de estudo. A pressão aplicada deve ser suave porém firme, com uma duração de 1 a 2 segundos, descrevendo com os dedos uns movimentos circulares. Durante a palpação, pergunta-se ao paciente se sente dor (Gil, 2009d; Griffiths, 1983).

É importante diferenciar entre uma dor muscular generalizada, de toda a superfície do músculo, ou dor muscular associada a um nó muscular (ponto dentro dos músculos que podem ser dolorosos ao toque. O termo médico para essa condição é ponto de gatilho miofascial, acontece quando as fibras musculares ficam comprimidas e tensas), já que o tratamento de ambos é diferente (Gil, 2009d; Ohrbach et al., 2013).

Se nesta se localiza um nó muscular, deve investigar-se há presença de áreas de dor referida, aplicando uma pressão ligeira sobre o ponto suspeito durante 4-5 segundos e pergunta-se ao paciente se sente dor referida a outras localizações anatómicas (*trigger point*) (Okeson, 1996).

Deve ainda realizar-se uma história clínica detalhada que inclua:

- Dados pessoais.
- Queixa principal.
- Historial de doenças.
- Antecedentes médicos e dentários (ver se teve traumatismos mandibulares prévios, bruxismo, doenças reumáticas, infeções, etc.)(Ohrbach et al., 2013; Schiffman et al., 2014).

É muito importante esclarecer bem qual é a queixa principal do paciente.

Há que prestar atenção à quantificação de fatores subjetivos, como a dor, disfunção e o impacto da doença na atividade diária do paciente. É importante determinar a duração, frequência e localização, assim como a exacerbação e os fatores agravantes (Flores-Mir et al., 2006).

A história clínica deve incluir a cronologia e sequência de sintomas, desde o início do quadro até à atualidade. Quando é que sentiu os primeiros sintomas? O paciente refere estalidos prévios? Foi ao início e gradualmente ou repentino? Houve eventos precipitantes significativos, como traumatismos ou agressões? Ver a evolução dos sintomas consoante o paciente: Melhorou ou piorou?(Álvarez, Gil, & Salgueiro, 2006; De Boever et al., 2008; Ohrbach et al., 2013; Schiffman et al., 2014). Tem que se ver qual o motivo de consulta, que por norma geral costuma ser: dor, estalido articular ou limitação na abertura.

A *dor* deve-se à movimentação de estruturas (já que o disco não têm inervação), degeneração das superfícies articulares, artrite, quistos, tumores, etc. Também pode ser dor pré-auricular por alteração muscular. Terá que se distinguir entre ambas as dores. A dor quantifica-se por escala, e como é subjetiva, ninguém melhor do que o paciente sabe se dói e quanto, e não podemos servir-nos de nada objetivo para quantificar (P. C. R. Conti, De Azevedo, De Souza, & Ferreira, 2001; Gil-Martinez, Paris-Aleman, López-de-Uralde-Villanueva, & La Touche, 2018). Foram elaboradas várias escalas para quantificar, por exemplo a “escala analógica visual” que consiste numa linha horizontal ou vertical de 100mm na qual figuram as expressões “sem dor” e “máximo de dor imaginável” que corresponde a 0 ou 100 respetivamente (figura 13).

Entre as diferentes avaliações do mesmo paciente, não deve ver os resultados das avaliações anteriores(Clark, Chokhavatia, Kashani, & Clark, 2009).

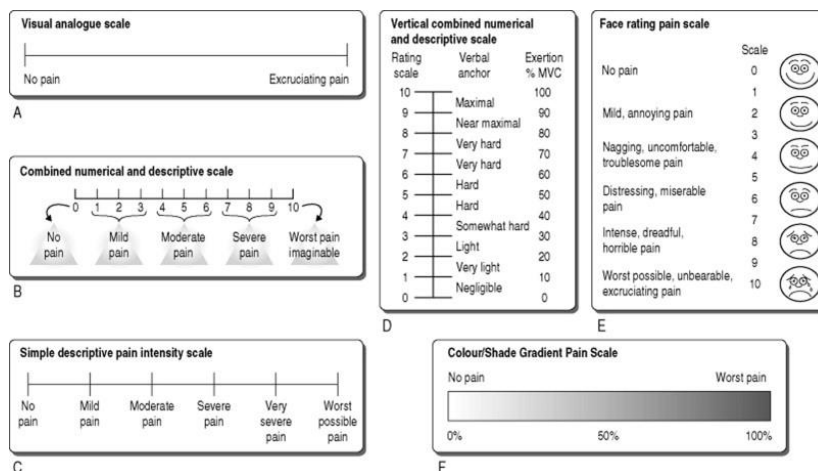


Figura 13: Escalas visuais para a quantificação de dor. Adaptado de (Clark et al., 2009)

Os estalidos são mais frequentes em mulheres e deve-se a alterações morfológicas ou posições do complexo disco-côndilo. Podem apresentar-se como fenómeno isolado de curta duração: disco que fique em abertura, fecho ou recíproco; ou como ruído múltiplo e áspero por roçamento das superfícies sinoviais (“crepitação”)(Dworkin & LeResche, 1992; Gil, 2009d; Ohrbach et al., 2013; Schiffman et al., 2014).

A alteração da posição meniscal dá lugar a um estalido chamado “clique”.

A artropatia degenerativa provoca a crepitação(Gil, 2009d; Schiffman et al., 2014).

O estalido produz-se por posição anterior do disco em relação ao côndilo mandibular em boca fechada que volta à sua posição normal na abertura. É uma movimentação anterior com redução (é recíproco e indolor)(Gil, 2009d; Schiffman et al., 2014).

Também há uma movimentação anterior sem redução por lesão da superfície do disco e do côndilo, ficando o disco anterior ao côndilo em boca fechada e aberta, havendo uma diminuição da abertura bucal, bloqueio e dor.

Raramente se produz a movimentação posterior do disco, movendo o côndilo anteriormente, provocando la incapacidade para o fecho mandibular.

O diagnóstico diferencial deve estabelecer-se com a luxação mandibular em que a mandíbula fica na sua máxima abertura(Gil, 2009d; Schiffman et al., 2014).

Estabelece-se uma série de estados evolutivos:

- Articulação normal.
- Trastorno que permite deslizamento do disco sobre o côndilo.
- Movimentação ânteromedial do disco.
- Encurtamento do bordo posterior do disco.
- Elongação de ligamentos discais e retrodiscais inferiores.
- Movimentação funcional do disco: “cliques” simples ou recíproco.
- Luxação funcional do disco: luxação com/sem redução.
- Retrodiscite (inflamação dos tecidos retrodiscais).
- Osteoartrite (inflamação do tecido cartilaginoso articular).

(Gauer&Semidey, 2015; Gil, 2009d; Ohrbach et al., 2013; Schiffman et al., 2014).

Os sinais de disfunção costumam produzir-se pela alteração côndilo-discal, mas há que ter em conta outras causas (Gauer & Semidey, 2015; Schiffman et al., 2014):

- Engrossamentos dos tecidos moles locais.
- Exostose óssea.
- Corpos livres intraarticulares, por fraturas condilares, osteoartrite ou condromatose sinovial.
- Hiper mobilidade pela hiperlaxitude ligamentosa.

A exploração clínica seria para identificar a dor e disfunção (Gil, 2009d; Ohrbach et al., 2013; Spada, Quintana, Sánchez, & Cabratosa, 2010). Baseia-se em:

Inspeção: Assimetrias, alterações oclusais, transtornos do crescimento ou displasiadentofacial.

Deve ser palpada a ATM e áreas vizinhas, musculatura mastigatória e as cervicais, para ver se há dor e intensidade da mesma.

Antes da palpação, será visto na cavidade oral se existe bruxismo com desgaste, se a máxima intercuspidação é estável, a existência de espaços edentulos, sobremordida, ressalte, desvio da linha média, mordida cruzada, mordida aberta, tipo de oclusão de Angle e oclusões dentárias. Também se irá ver se existe lesão na pele que possa associar-se á patologia do tecido conectivo adjacente. Irá ser observada a região submental, para verificar se existem cicatrizes por acidente. Irá ser perguntado ao

paciente se localiza a dor com a ponta do dedo(Gil, 2009d; Ohrbach et al., 2013; Spada et al., 2010).

Seguidamente, será explicado ao paciente que devemos palpar diferentes zonas para diagnóstico diferencial (Gil, 2009d; Ohrbach et al., 2013; Spada et al., 2010):

- **ATM:** (figura 14a e 14b) com o dedo indicador e anelar, 10mm a frente do tragus e que abra e feche. Ver se há existência de dor, estalido ou crepitação. Depois por o mindinho no CAE e se aumenta a dor, seria por causa articular (Sánchez, Patología, & Atm, 2010).

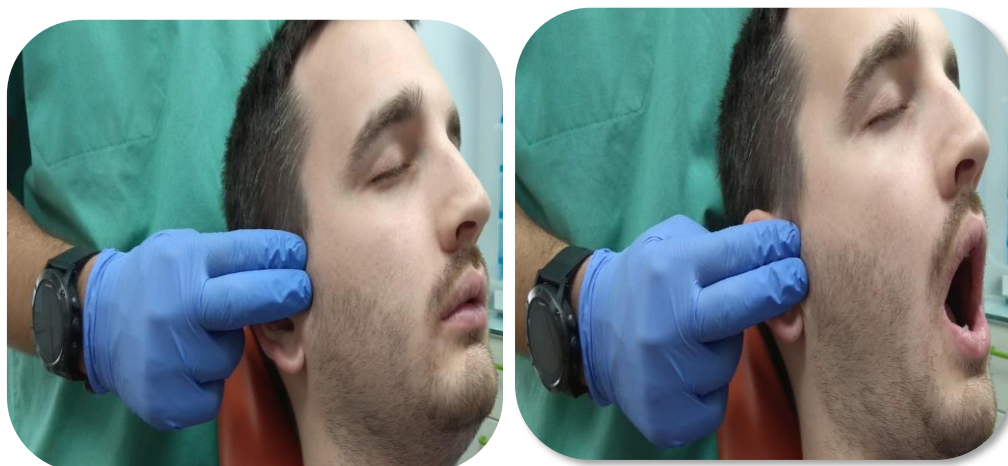
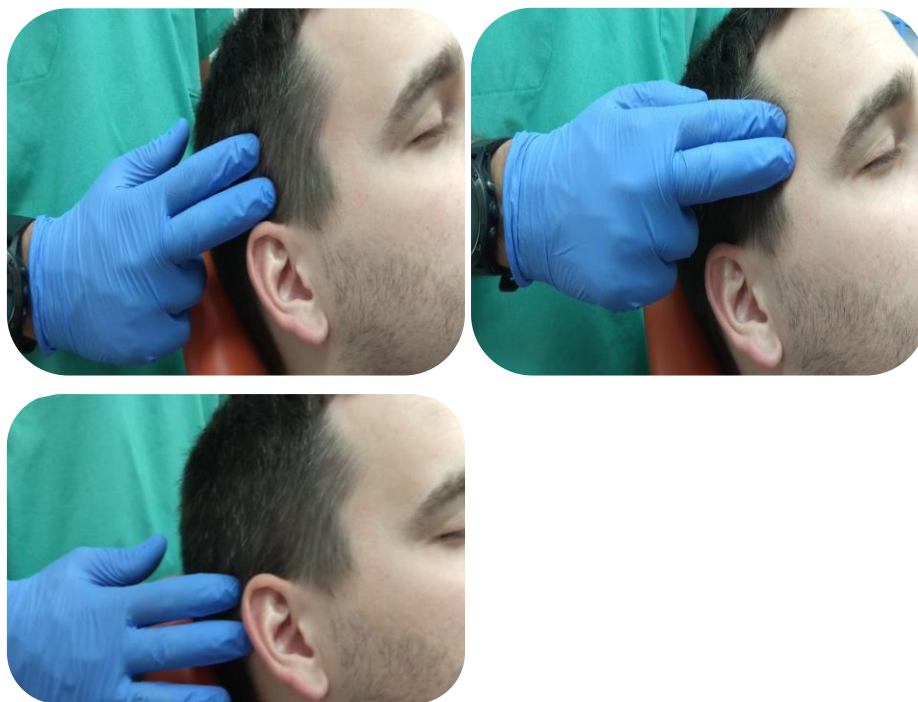


Figura 14a e 14b: Palpação da ATM, boca aberta e fechada.

**- Músculos:**

1. Temporal: (figuras 15a, 15b, 15c) pressiona-se ligeiramente desde atrás. Também se palpa por dentro da cavidade oral a apófise coronoide (Sánchez et al., 2010).



Figuras 15a, 15b, 15c: Palpação do músculo temporal nas tres localizações.

2. Masséter: palpa-se extra e intraoralmente. Se dói o fascículo superficial, a dor refere-se aos dentes posteriores maxilares e mandibulares, seio maxilar, corpo mandibular e sobancelha. Se dói o fascículo profundo, a dor refere-se à ATM e pavilhão auricular (figura 16)(Abdelkouiet al., 2012).

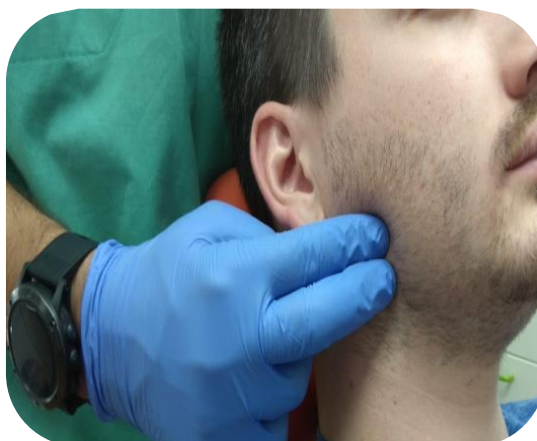


Figura 16: Palpaçãoextraoral do músculo masséter.

3. Pterigoideo interno: (figura 17) Costuma acompanhar-se de palpção dolorosa no gancho da apófise pterigoideia. Refere-se a dor à ATM e região zigomaticoarticular.

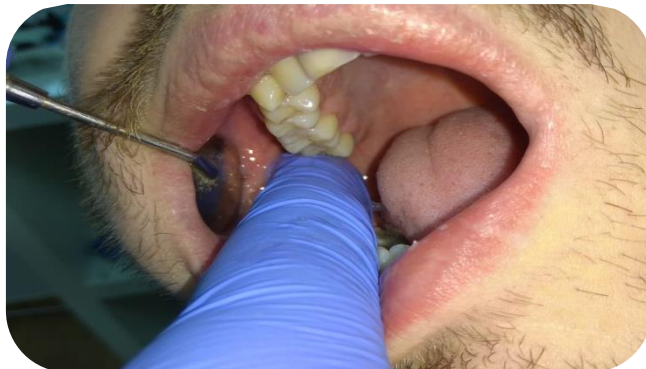

Figura 17: Palpação intraoral do músculo pterigoideo interno na sua porção superior.

4. Pterigoideoexterno: A palpção é feita com a mandibula em lateralidade e só é possível palpar o feixe inferior intraoralmente (palpando no lugar onde estaria o dente 9), em caso de existir ponto gatilho é provocada uma dor referida para a regiãozigomaticomalar e ATM (figura 18).

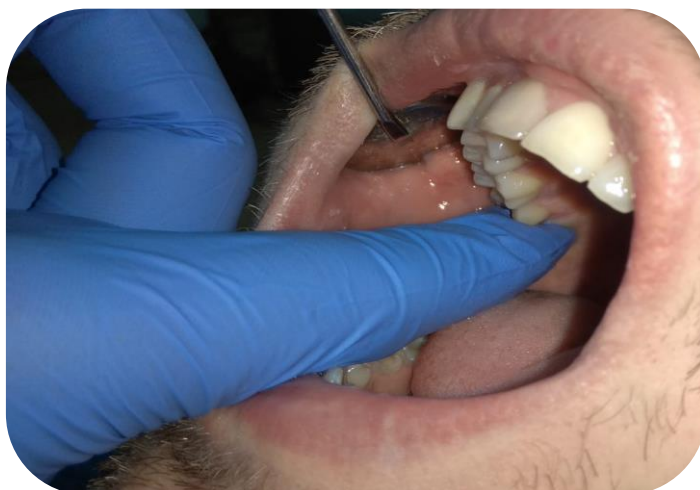

Figura 18: Palpação intraoral do músculo pterigoideoexterno

Digástricos e suprahióideos.

Cervicais (trapézio e esternocleidomastoideo)

(Spada et al., 2010).

Também se recorre a *provas dinâmicas e estáticas de contração muscular*. As *dinâmicas* do movimento mandibular, contra pressão ligeira em sentido contrário, exercida pelo explorador. Se a dor é de origem articular ou mandibular, estariam implicados em movimentos dolorosos (Gil, 2009d).

As *provas estáticas* de contração muscular consistem em movimentos mandibulares contra forte pressão em sentido contrário pelo explorador, que impeçam o deslizamento mandibular e condilar, havendo uma contração isométrica muscular. Se há dor, será de origem muscular (Gil, 2009d; Ohrbach et al., 2013; Schiffman et al., 2014; Spada et al., 2010).

Se ao abrir a boca, será da musculatura supra e infraioidea.

Se ao fechar a boca, será dos músculos temporal, masséter e pterigoideu interno.

Se ao fazer a protrusão, será do músculo pterigoideo externo.

Se há uma dinâmica positiva e uma estática positiva, haverá dor muscular.

Se há uma dinâmica positiva e uma estática negativa, haverá uma dor intraarticular.

A exploração funcional consiste em ruídos na abertura, fecho e lateralidade.

(Gil, 2009d; Ohrbach et al., 2013; Schiffman et al., 2014; Spada et al., 2010).

Também ver a limitação de ditos movimentos.

Na abertura máxima ver:

- Abertura sem dor.
- Máxima abertura livre com dor.
- Máxima abertura forçada.

(Okeson, 1996; Gil, 2009d; Spada et al., 2010)

Por vezes, depois do exame clínico muscular e articular, não se sabe se a origem é muscular, articular ou dupla. Para isso, realizam-se provas clínicas rápidas:

- Prova de KROGH-POULSEN (figura 19) (Abdelkoui et al., 2012; Konan, Boutault, Wagner, Lopez, & Roch, 2003; Reycklera & Tovar, 2008): Morder um objeto duro com os molares a nível posterior do lado afetado, agravando-se se é muscular e diminuindo se é articular. Ou se desencadeia no lado contralateral se é de problema articular.

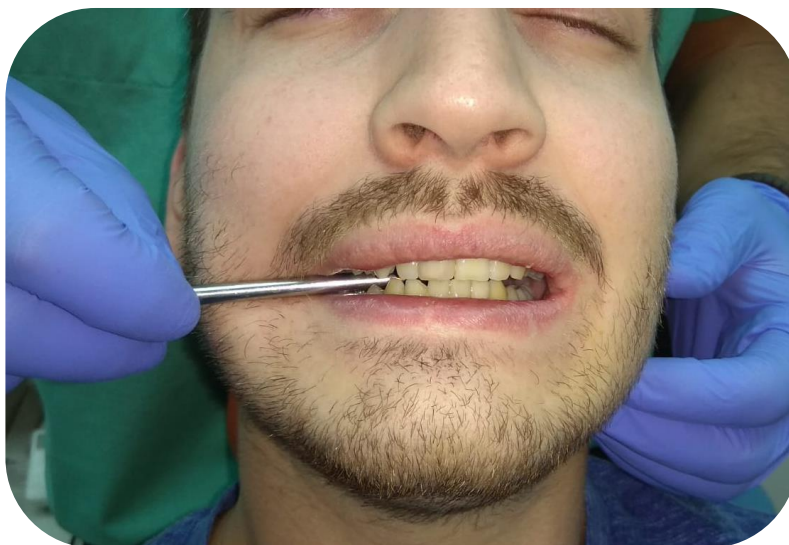


Figura 19 : Test de KROUGH-POULSEN.

- Prova de lateralidade forçada (figura 20): Dor na ATM do lado para o qual se produz a lateralidade forçada mantida por pressão do operador sobre o mento, sofrendo transtorno articular se a dor é na parte mais posterior articular (retrodiscite) e problema muscular se é mais anterior (espasmo pterigóideo externo)(Abdelkoui et al., 2012; Reycklera & Tovar, 2008).

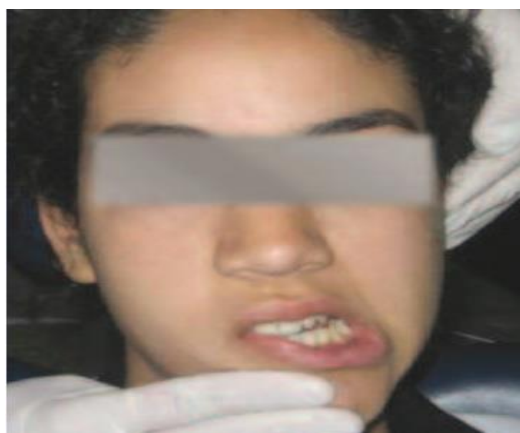

Figura 20: Teste da lateralidade forçada. Adaptado de(Abdelkoui et al., 2012).

- Prova de resiliência articular: ATM pode-se comprimir 0,4-0,5 mm em sentido vertical por resiliência do disco, da cartilagem de revestimento e a sinovial. Realiza-se com papel de 0,5 mm. Se este se comprime e não se pode tirar, a articulação é resiliente e não haverá uma perda de elasticidade fisiológica da articulação (Abdelkoui et al., 2012; Reychlera & Tovar, 2008).

Uma vez realizada a história clínica e a exploração, realiza-se uma entrevista clínica com formulário com as principais informações. Depois pedem-se as provas complementares necessárias em função das informações obtidas (Abdelkoui et al., 2012; Ohrbach et al., 2013).

#### Provas imagiológicas:

As técnicas digitais radiográficas são as mais recomendadas para o diagnóstico da disfunção temporomandibular (DTM), como a tomografia axial computadorizada (TAC) (com ou sem contraste), a cintilografia e sobre tudo a imagem por ressonância magnética (IRM) (figura 21) (Bag et al., 2014; Ferreira, Grossmann, Januzzi, de Paula, & Carvalho, 2016; Helenius et al., 2005, 2006).

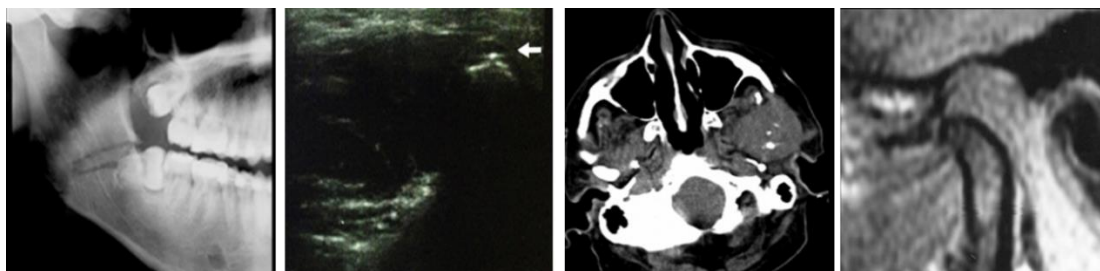


Figura 21: Exemplos de técnicas de imagem usadas no diagnóstico da ATM. Da esquerda para a direita – radiografia, ecografia, TAC e IRM. Adaptado de (Ferreira et al., 2016).

## 1.5 PATOLOGIAS DA ATM.

As patologias mais frequentes de ATM são (Eren, Eray Kolsuz, & Orhan, 2015; Fenoll, 2008; Learreta, Matos, Freire Matos, & Durst, 2009; Novo, Salinas, Rodríguez, & Gay-Escoda, 2000; Roda, Bagán, Fernández, Bazán, & Soriano, 2007; Schiffman et al., 2014):

1. *Desordens internas articulares (internal derangements)*: Detetar com IRM. São as DTM, e é definido como a relação anatómica anormal entre o disco, côndilo e superfície articular temporal, e que cuja relação varia consoante o ciclo de abertura/fecho de boca (Eren et al., 2015; Learreta et al., 2009; Roda et al., 2007; Schiffman et al., 2014; Young, 2015).
  - Deslocamento anterior em boca aberta com redução durante a abertura: clinicamente caracteriza-se por estalidos recíprocos com ou sem dor. Em boca fechada, o disco fica adiantado ao côndilo, e em abertura, o disco luxado encarrila-se e reduz-se. Quanto mais tardio é o momento de redução, mais grave.
  - Deslocamento anterior sem redução agudo. Não há estalido, e aparece dor e limitação de abertura. O disco fica deslocado sem redução em abertura, e permanece anterior respetivamente ao côndilo. Existem alterações na forma do disco.
  - Deslocamento anterior sem redução crónica, sem limitação da abertura e pode haver dor ou não. Pode estar acompanhado da perfuração da união posterior do disco ou zona bilaminar.
  - Deslocamentos discais: patologia intraarticular e é a mais frequente. Classifica-se em função da progressão desde a condição mais leve à mais severa em diferentes categorias
  - Deslocamento em plano sagital puro ou acompanhado de deslocamento lateral.
  - Transtorno da mobilidade: bloqueio com abertura parcial ou total: hiperlaxidade condilar acompanhados de anomalias (Eren et al., 2015; Learreta et al., 2009; Roda et al., 2007; Schiffman et al., 2014).

A progressão da lesão seria:

- Deslocamento anterior com redução
- Deslocamento anterior sem redução
- Alterações morfológicas articulares, osteofitose
- Rotura discal, osteoartrite
- Destruição do côndilo mandibular  
(Gil, 2009f).

2. *Artropatias comuns. Artrite*(Fenoll, 2008; Novo et al., 2000).

Decorre com dor, limitação da abertura, mudanças na cortical por erosão ou esclerose radiológica dos extremos articulares.

Existem 4 tipos de artrites diferentes:

- a) Artrite não inflamatória ou osteoartrite: afetada primariamente na cartilagem e capas subcondrais. A sinovial é afetada secundariamente e é tardia.
- b) Artrite inflamatória: artrite reumatoide, espondilite anquilosante, artrite psoriática, artrite reumatoide juvenil. Lupus eritematoso e síndrome de Reiter. Afeta primariamente a sinovial com alterações secundárias das superfícies articulares.
- c) Artrite infecciosa.
- d) Alterações artríticas devido à extensão local direta: infecção odontogénica ou de tecidos moles, secundários à cirurgia e traumatismos.
- e) Infecção por patologia sistémica, como a gonorreia, sífilis, tuberculose, actinomicose, ou a doença de Lyme.
- f) Artrite por patologias metabólicas: gota, etc.

(Eren et al., 2015; Learreta et al., 2009; Roda et al., 2007; Schiffman et al., 2014)

### 3. *Patologia tumoral:*

- Tumores benignos: condromatose sinovial, osteocondroma (o mais frequente), tumor de células gigantes, osteoma, fibroma nãoossificante, quistos ósseos aneurismáticos.
- Tumores malignos: A maioria são extensões secundárias de um tumor mandibular. Primários como umosteosarcoma ou de outros órgãos adjacentes, como o carcinoma de parótida, epidermoide de rinofaringe ou tumores miogénicos.

(Schiffman et al., 2014; Vogl, Abolmaali, Mäurer, Schedel, & Bergh, 2001)

### 4. *Traumatismos:*

Alta frequência de fratura mandibular em traumatismos faciais.

Deve-se à peculiaridade anatómica, como à sua forma em “U” e ao seu duplo apoio. Diagnóstico por técnica de imagem, sobre tudo TAC e IRM.

Há diferentes tipos de patologia consoante o segmento anatómico lesionado.

O diagnóstico é de reconhecimento tardio, com um quadro de dor e disfunção onde se recolherá antecedente do traumatismo e portanto irá ser detetado (Youssefzadeh S. 1999).

Também são frequentes :

- 1- *Problemas congénitos ou de desenvolvimento em relação com os ossos cranianos*, como aplasia (ausência do côndilo), hipoplasia (desenvolvimento incompleto do côndilo); condilolise (côndilo cada vez mais pequeno e pode desaparecer), hiperplasia/subdesenvolvimento de ossos cranianos, mandíbula, côndilo ou das coronoides; neoplasia (Eren et al., 2015; Learreta et al., 2009; Novo et al., 2000; Roda et al., 2007; Schiffman et al., 2014; Vogl et al., 2001, 2001).

2- *Patologia da ATM como*(Eren et al., 2015; Learreta et al., 2009; Roda et al., 2007; Schiffman et al., 2014):

- a) Discrasia (irregularidade em tecidos moles ou tecidos ósseos articulares).
- b) Deslocamento articular do disco com/sem redução (Abdelkoui et al., 2012; Ferreira et al., 2016).
- c) Hiper mobilidade articular temporomandibular (subluxação, hipertraslação, luxação ligamentosa). Existe uma traslação discal do côndilo para além da eminência (Abdelkoui et al., 2012; Ferreira et al., 2016).
- d) Deslocação (“open lock”, subluxação ou luxação). O côndilo está anterior à eminência articular e/ou disco articular e é incapaz de voltar à posição de fecho (Novo et al., 2000).
- e) Inflamação (Learreta et al., 2009; Roda et al., 2007):
  - Sinovite: inflamação da sinovial da ATM.
  - Capsulite: inflamação da cápsula articular e costuma incluir inflamação da sinovial.

f) Artrite (Eren et al., 2015; Learreta et al., 2009):

- Osteoartrose: Degeneração não inflamatória da articulação com alterações nas estruturas articulares.
- Osteoartrite: Degeneração e inflamação secundária da ATM.
- Poliartrite: por patologias sistémicas poliarticulares.

g) Anquilose (Gil, 2009d; Roda et al., 2007):

- Ossea: União de estruturas ósseas da ATM por proliferação de células ósseas com imobilidade articular.
- Fibrosa: por aderências dentro da ATM.

## 1.6 OUTRAS PATOLOGIAS:

1- Luxação mandibular (figura 22) crônica (Fenoll, 2008; Shorey & Campbell, 2000): é a perda de relação normal entre o côndilo e a cavidade glenoide. O côndilo fica bloqueado na sua nova posição, dificultando o reposicionamento voluntário. A luxação anterior e luxação anteromedial são as mais frequentes, e podem associar-se a fraturas mandibulares.

A luxação anterior pode ser classificada como: aguda, crônica e de longa evolução. Pode ser uma luxação uni ou bilateral. A unilateral apresenta: dificuldade na mastigação, desvio do mento para o lado contralateral e mordida cruzada.

A bilateral: o mento está centrado e há uma perda da relação oclusal normal.

O diagnóstico é radiológico, em que o côndilo está em posição anterior e superior ao ponto mais baixo da eminência articular (luxação anterior).

A subluxação é uma deslocação incompleta com autorredução.

Os fatores predisponentes são: hiperlaxidade articular, e estado edentuloso ou maloclusão (Shorey & Campbell, 2000).

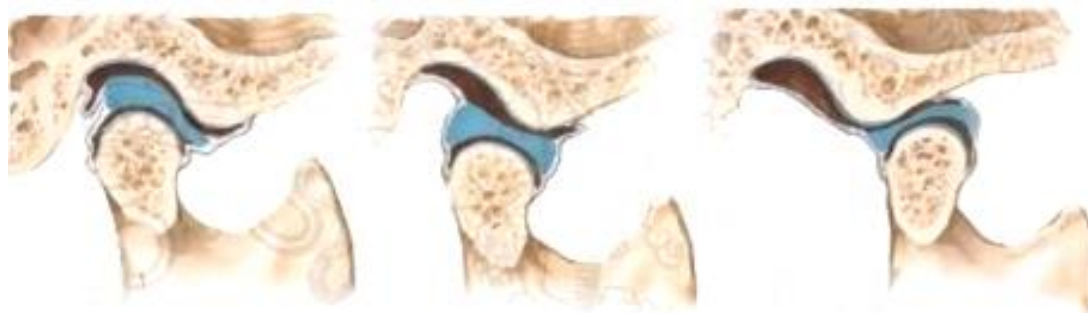

Figura 22: Representação de luxação da articulação temporomandibular. Adaptado de (Netter & Hansen, 2003).

2- Hiperplasia condilar mandibular (Nitzan, Katsnelson, Bermanis, Brin, & Casap, 2008).

3- Necrose avascular da ATM (Chuong & Piper, 1993):

Reabsorção condilar idiopática com diminuição de risco por causa não infecciosa.

- 4- Doença reumática e ATM(Aceves-Avila, Chávez-López, Chavira-González, & Ramos-Remus, 2013; Anuradha, Sodhi, Naik, & Pai, 2015):
- a- Artrite reumatoide.
  - b- Artrite crónica da infância.
  - c- Artrite psoriática.
  - d- Espondilite anquilosante.
  - e- Esclerose sistémica.
  - f- Lupus eritematoso sistémico.
  - g- Gota.
- 5- Tumores da ATM (Voglet al., 2001):
- a- Osteoma, que é um tumor benigno do osso duro. É raro.
  - b- Osteoblastoma, que é um tumor benigno de osso. Também raro.
  - c- Condroma, que é um tumor benigno da cartilagem. Também raro.
  - d- Osteocondroma. Tumor ósseo benigno eé o mais frequente da ATM.
  - e- Quistoósseo solitário: São as lesões comuns cõndilo-mandibulares.
  - f- Osteosarcomacondrosarcoma: tumores malignos.
- 6- Fraturas condilares mandibulares:
- São relativamente frequentes eé necessario tê-las em conta. Achado radiológico econsoante a história clínica de quedae golpe noqueixo. Ver se há assimetrias, dor, maloclusão, desviada linha média, crepitação da zona infetada ou espasmos musculares (Álvarez, et al. 2006).
- 7- Anquilose ATM (figura23).
- Hipo-imobilização crónica por causa traumática ou infeções em áreas vizinhas da ATM (Vasconcelos, Porto, & Bessa-Nogueira, 2008).




Figura 23: TAC 3D mostrando anquilose em ATM direita. Adaptado de (Vasconcelos et al, 2003)

## **II. DESENVOLVIMENTO**

### **2.1 PROTOCOLO DE EXPLORAÇÃO BÁSICO EM DISFUNÇÃO TEMPOROMANDIBULAR PARA O CLÍNICO GERAL:**

A elevada prevalência de DTM faz necessária a avaliação dos músculos mastigatórios e da ATM. Entre 40-60 % da população apresenta pelo menos um sinal detetável DTM, sendo importante a detecção precoce de pacientes disfuncionais. Os métodos são a história clínica e a triagem dos pacientes. Vinte e cinco por cento ( 25 %) da população manifestará sintomatologia associada a DTM, e solicitam o tratamento aproximadamente 10% dos mesmos. Para conseguir o êxito de tratamento de DTM é preciso um bom diagnóstico mediante a informação obtida na história clínica (Fenoll, 2008; Spada et al., 2010).

A triagem dos pacientes consiste em incluir no questionário a presença de dor na cabeça e pescoço e alteração dinâmica mandibular, com o objetivo da detecção precoce de sintomatologia associada a DTM. A triagem realiza-se para depois obter uma história clínica mais detalhada. Algumas das perguntas que se podem realizar são:

- Apresenta dificuldade e/ou dor ao abrir a boca, mastigar ou falar?
- Nota algum ruído ao abrir a boca, ou ao fazer algum outro movimento mandibular?
- Tem dor nos ouvidos, têmporas ou bochecha?
- Costuma sentir rigidez, aperto ou cansaço a nível da mandíbula?
- Experimentou alguma mudança no encaixe dentário?
- Sofreu lesões na cabeça, pescoço ou dentes?
- Tem o hábito de ranger ou apertar os dentes, ou de morder objetos?
- Padece frequentemente de dor de cabeça, a nível do pescoço ou dentes?
- Tem sido tratado anteriormente de algum dos problemas acima mencionados? (Sánchez, R, 2010).

Uma vez obtidos os resultados, se a sintomatologia é positiva, irá ser realizada uma história clínica básica com anamnese e exploração. A anamnese proporciona informação essencial, e deve remarcar o sintoma principal com as próprias palavras do paciente (Gil-Martinez et al., 2018; C.G-F. Palacios, 2003).

Ossintomas mais característicos que o paciente disfuncional costuma apresentar são:

- Dor orofacial, e uma experiência sensorial e emocional desagradável associada a uma lesão presente ou potencial. Perante esta dor tem que se ter em conta fatores físicos e psicológicos que possam influenciar e inclusive provocar a experiência dolorosa. Tem que se individualizar a dor, já que varia consoante a pessoa, e deve-se perguntar a localização, tipo, frequência, intensidade, duração, evolução da dor e consequência na sua atividade diária. Isto ajudará a identificar o fator psicossocial da sua dor e poderá focar-se para a terapia psicológica com uma focagem multidisciplinar (Gil-Martinez et al., 2018; C.G-F. Palacios, 2003).
- Ruídos em ATM. Vai-se perguntar sobre o tipo de ruído. Vai-se distinguir sobre tudo: estalido ou crepitação, e questiona-se sobre o início e evolução.
- Mobilidade mandibular irregular ou limitada (Sánchez, R, 2010).

A exploração divide-se em:

- Exploração do movimento mandibular:
- Exploração dos músculos mastigatórios.
- Exploração da ATM.

É sugerida esta ordem devido a que a palpação dolorosa da musculatura e/ou ATM pode interferir no registro posterior da mobilidade mandibular. Também se deve realizar uma exploração intraoral da oclusão (Sánchez, 2010; Spada et al., 2010).

A exploração da mobilidade mandibular consiste em:

- Mobilidade mandibular de abertura, fecho, protrusão elaterotrusão máxima que possa realizar.
- A abertura máxima passiva que possa o paciente alcançar ao aplicar uma força caudal suave dos incisivos (Sánchez, 2010; Spada et al., 2010).

Avalia-se:

- A existência de dor e intensidade.
- A existência de ruídos articulares.
- A existência de alteração no trajeto mandibular em abertura e protrusão.
- A amplitude da abertura máxima ativa e passiva, e laterotrusões máximas ativas.

A dor avalia-se em graus 1, 2 e 3 consoante a intensidade (3 é o mais intenso).

O ruído avalia-se mediante a palpação bilateral da ATM (C.G-F. Palacios, 2003; Sánchez, 2010).

Também se valorizará a trajetória da linha média mandibular em abertura e protrusão máxima, podendo haver deflexão ou desvio. O desvio é uma movimentação lateral da linha média que se corrige antes da máxima abertura, enquanto a deflexão persiste (Boever, J. et al., 2008).

Os movimentos a valorizar são:

- Abertura máxima ativa. A que o paciente consegue.
- Abertura máxima passiva. Só se existe limitação da abertura (menor a 40 mm) e se não supõe dor para o paciente.
- Laterotrusão direita e esquerda máxima ativa (Abdelkoui et al., 2012).

Os músculos mastigatórios explorados são:

- Músculos elevadores e depressores da mandíbula mediante contração isométrica.
- Massétere temporal por palpação (De Boever et al., 2008).

Avalia-se a existência de dor e a sua intensidade, se existem pontos gatilhos por palpação e se geram dores referidas.

Para avaliar se a contração é isométrica (encurtamento ou diminuição da longitude dos músculos), vêm-se os músculos elevadores, interpondo um rolo de algodão entre os dentes posteriores de ambos os lados e pede-se ao paciente que morda com intensidade e de forma mantida durante oitenta segundos. Os músculos depressores irão ser explorados como paciente sentado com a cabeça apoiada no apoio de cabeça da cadeira e uma abertura de 15 mm. O clínico situa-se atrás do paciente e aplica ambas as mãos no mento, situando o polegar acima e o resto dos dedos abaixo e indicará ao paciente que faça um movimento de abertura ao qual aplicará resistência durante oitenta segundos (Abdelkoui et al., 2012; Sánchez, 2010; Spada et al., 2010).

O masséter eo temporal são palpados, com os dedos medio, indicadore anelar, aplicando uma pressão suave de dois segundos que acompanha a um pequeno movimento de vaivem. Assim são localizados os pontos gatilhos, podendo chegar a produzir-se a dor referida(Boever, J. et al., 2008).

A articulação é explorada mediante palpaçãoe aplicação duma carga dorsal ecranial, valorizando a presença de dor e intensidade. A palpação do polo lateral e parte posterior da articulaçãorealiza-se bilateralmente com o dedo indicador, e o paciente fará uma abertura bucal de 15 a 20 mm, facilitando assim a localização do polo lateral do côndilo e palpando a parte posterior da articulação(Boever, J. et al., 2008).Para valorizar a articulação aplica-se uma carga dorsal e outra cranial mandibular, e deixa-se a mandíbula relaxada à mercê da manipulação do clínico(Boever, J. et al., 2008).

A utilização da tomografia para diagnósticonas alterações da ATM permitiu elaborarnumerosos estudos científicos que permitiram diferenciar as condições anormais existentes em certos tipos de maloclusõese em certos casos patológicos(Bag et al., 2014; Ferreira et al., 2016; Valle-Corotti, Pinzan, Valle, Nahás, & Corotti, 2007).

Um tratamento paliativo e provisional revelou-se como eficaz quando o problema inicial era de ordemocclusal. Cuidados dentários completos e, com frequência, tratamento ortodóntico são geralmente necessários para assegurar uma correçãopermanente (Ricketts R. 2010).

## 2.2 OCLUSÃO E DISFUNÇÃO TEMPOROMANDIBULAR.

Não existem evidências científicas conclusivas sobre a relação entre DTM, oclusão, bruxismo e ortodontia. A DTM engloba um espectro de transtornos que afetam a articulação temporomandibular e os músculos mastigatórios (J. A. McNamara, Seligman, & Okeson, 1995).

A DTM tem 3 sintomas comuns associados:

- Dor orofacial, que é localizada.
- Movimento limitado ou assimétrico.
- Ruídos: estalidos ou crepitação.

(J. A. McNamara, Seligman, & Okeson, 1995)

Pullinger, Seligman e Gornbein (1993) relacionaram várias características oclusais com o risco de padecer de DTM concretamente com deslocamento discal e osteoartrite:

- Mordida aberta anterior.
- Mordida cruzada posterior unilateral.
- *Overjet* superiores a 6-7 mm.
- Ausência de mais de cinco ou seis dentes posteriores.
- Discrepância entre a máxima intercuspidação e RC maior de 2mm.

Os pacientes com deslocamento discal apresentavam sobre tudo mordida cruzada posterior e uma elevada discrepância entre MIC e RC e um elevado *overjet*. Contudo, concluem que não se pode considerar a oclusão como o único fator dominante em pacientes com DTM. Há que ter em conta que as discrepâncias maiores de 2 mm entre máxima intercuspidação e RC, mordida aberta e *overjet* maiores a 6-7 mm, associaram-se à DTM de tipo artropatia e a mesma pode ser mais uma consequência de DTM do que uma causa da mesma (Pullinger, Seligman, & Gornbein, 1993). Os pacientes com osteoartrite apresentavam uma discrepância elevada entre a máxima intercuspidação e RC e um elevado *overjet* (Pullinger, Seligman, & Gornbein, 1993).

Outros concluem que a ausência bilateral de guia canina nas excursões laterais, e em pacientes de classe II, constituem um fator importante de risco para o desenvolvimento de DTM (Henrikson, Nilner, & Kurol, 2000; McNamara, 2009).

O deslocamento lateral de RC e máxima intercuspidação foram referenciados como fator de risco deDTM,e a classe II esquelética e classe III foram associados ao deslocamento do disco(Henrikson et al., 2000; Valle-Corotti et al., 2007).

Também se concluiu que os pacientes sem antecedentes de DTM apresentavam uma boa adaptação a prematuridades e interferências, enquanto os que têm antecedentes, apresentavam um aumento significativo em sinais clínicos(Henrikson & Nilner, 2000).

As limitações do desenho e metodologia dos estudos existentes sobre a relação da oclusão e de DTM é uma opinião partilhada entre diversos autores. De acordo com as evidências existentes, a oclusão não é a causa primária da DTM, mas terá sim um papel menor, atuando como fator contributivo, sendo que a sua influência é difícil de quantificar e de predizer(Henrikson & Nilner, 2000, 2003; Henrikson et al., 2000).

Deverá realizar-se uma exploração intraoral que deva incluir: valorização da classe de Angle, a relação entre a máxima intercuspidação e RC (se coincidem, e para onde está o deslocamento), contactos prematuros, guias excêntricas e interferências.

A terapiaoclusal com goteiras de estabilização do tipo Michigan foi indicada em pacientes com DTM de tipo artrógeno e miogenico, dando uma grande estabilidade entre os maxilares. É eficiente na redução da dor, e a curto prazo, seria como uma fisioterapia, terapia psicológica e acupuntura(Valmaseda & Gay-Escoda, 2002).

Para recapturar um disco deslocado, as goteiras de reposição anterior reduzem o estalido e a dor em deslocções discais. A eficácia da goteira depende do tipo de goteira selecionada e de como está ajustada(Abdelkoui et al., 2012).

Outros tratamentos seriam o ajuste oclusal, tratamento prostodôntico em pacientes com DTM, que deveria ser proposto para que a dor diminua, já que a sua presença pode condicionar a posição e dinâmica mandibular(Abdelkoui et al., 2012).

O bruxismo também se relaciona com a DTM devido ao espasmo muscular gerado pela fadiga muscular, mesmo que atualmente se conclua que dita relação é controversa e pouco clara (Okeson, 1996; Reddy, Kumar, Sravanthi, Mohsin, & Anuhya, 2014).

Também se relacionou o tratamento de ortodontia com a DTM, podendo ser causa ou fator de risco da mesma. Os sinais e os sintomas da DTM são comuns em crianças e adolescentes, sendo o incômodo e a dor á palpação os sintomas mais frequentes, e os ruídos articulares como o estalido o sinal mais frequente. Existe um aumento de frequência e gravidade destes sintomas na segunda década de vida, quando 30% dos indivíduos europeus estão sob o tratamento de ortodontia (Henrikson & Nilner, 2000, 2003; Henrikson et al., 2000).

### 2.3 ORTODONTIA E ATM.

A DTM é uma patologia que o médico dentista deve saber diagnosticar e tratar nos seus pacientes. Porém, é muito controversa a relação entre a oclusão e a DTM(Henrikson & Nilner, 2000). Tem que se saber responder às seguintes questões:

- Qual é a evolução da doença articular em presença ou ausência de maloclusão?
- O tratamento de ortodontia influencia nos sinais e sintomas da DTM?
- Qual é a exploração básica da função articular que se deve realizar como rotina em todos os pacientes?
- A revisão da literatura esclarece a verdadeira relação entre a oclusão e a DTM?
- Que precauções deve ter o ortodontista durante o tratamento quando aparecem sinais e sintomas de disfunção articular?
- Qual é a indicação cirúrgica e possibilidades de tratamento que a cirurgia oferece a pacientes com maloclusão e DTM?(Henrikson & Nilner, 2000).

Alguns dos artigos mais importantes são os deHenrickson ecolaboradores(Henrikson & Nilner, 2000; Henrikson, Nilner, & Kurol, 1999; Henrikson et al., 2000),especialista em Ortodontia e conhecedor e investigador da DTM, que tem estudado a evolução de sinais e sintomas da DTM em pacientes com classe II tratados com ortodontia, sem tratamento e oclusão normal. Observa-se que existe uma grande variação da sintomatologia dos indivíduos ao longo dos seus estudos. Determinou que os pacientes de classe II tinham mais sintomatologia do que os que tinham uma oclusão normal e os tratados de classe II melhoravam a sua sintomatologia.

Não se sabe bem como se relacionam a oclusão e a DTM, mas a oclusão tem um papel etiológico baixo na DTM, e tendo pouca relação que possa atribuir-se a tratamentos de ortodontia como causa da DTM (Magnusson & Guimarães, 2012; Manfredini et al., 2016; Varga, 2010). É requerido um diagnóstico adequado quando o paciente apresenta problemas articulares ou aparecem durante o tratamento, depende dos conhecimentos do profissional, requerendo muitas vezes um tratamento multidisciplinar, já que os pacientes com DTM, são muito complexos (Michelotti et al., 2005).

Foi comprovado que existe uma melhoria da oclusão, aumentando os contactos oclusais estáveis na boca, diminuindo a possibilidade de que a oclusão seja um fator de início que contribua para uma possível DTM(Michelotti et al., 2005).

Quase todos os autores preconizam um tratamento conservador da doença articular, existindo circunstâncias nas que se possa propor o tratamento cirúrgico da ATM, separados ou juntamente com displasiasdentoesqueléticas, mas apesar disso, o tratamento cirúrgico de uma displasiasdentofacial não garante a solução da DTM(Magnusson & Guimarães, 2012; Manfredini et al., 2016; Varga, 2010). Assim, é necessário orientar bem o problema e tratar primeiro a disfunção e depois a displasia. Quando se propõe a cirurgia ortognática tem que se ter em conta que os movimentos esqueléticos planejados não podem ultrapassar a capacidade adaptativa dos côndilos e que se crie um problema quea *priori* não existia (Gil, Plaza, & Sanromán, 2009).

A ATM é complexa no seu funcionamento, sintomatologia, patologia e tratamento.

Os médicos dentistas, ortodontistas, consideram que os fatores psicológicos e sociais da maloclusão devem ser tidos em conta ao tratar de pacientes. (Mcguinness N. 2008).

Uma das características psicológicas que foi amplamente investigada é a autoestima, “uma apreciação própria favorável”. Vista a ampla gama de problemas sociais que se pensa que influem na autoestima, não é surpreendente que existam programas que são dirigidos à melhora da autoestima para “curar” os males sociais. (Mcguinness N. 2008).No seu artigo, Paiva Bertoli e colaboradores afirmaram que a ansiedade está fortemente associada com a DTM em adolescentes. E a presença de Classe II ou III se associa com uma maior prevalência de dor miofascial em adolescentes (de Paiva Bertoli et al., 2018).

O tratamento de ortodontia não provoca nem previne a DTM (Manfredini et al, 2016). Os participantes com um historial de tratamento de ortodontia não têm um maior risco de síndrome de DTM novo ou persistente(Egermark, Magnusson, & Carlsson, 2003; Manfredini et al, 2016; Winocur & Emodi-Perlm, 2012).

## 2.4 DISFUNÇÕES TEMPOROMANDIBULARES, OCLUSÃO E TRATAMENTO ORTODONTICO.

Os sinais e sintomas de DTM em crianças e adolescentes são relativamente frequentes, e pode aparecer um aumento da sua frequência e gravidade durante a segunda década de vida. Existe literatura que alega que a ortodontia é um fator de risco para o desenvolvimento da DTM, e tem sido questionada e discutida, já que os estudos tinham amplas variações de idade e diversas maloclusões (Henrikson T, Nilner M, & Kurol J. 1999).

Existe uma alta prevalência de sinais e sintomas da DTM em crianças e adolescentes, sendo muito provável que o paciente esteja a receber um tratamento ortodôntico tendo sintomas de DTM antes, durante ou depois do tratamento. A incidência de sinais e sintomas de DTM durante o tratamento de ortodontia deviam ser vistos como alterações normais, mesmo em sujeitos que não estavam a ser submetidos a tratamento ortodôntico, com a mesma idade e maloclusões similares (Henrikson T. et al. 1999).

Uma meta-análise realizada por Kim M. e colaboradores pode refletir o consenso existente em 2002, em relação as interações entre a DTM e ortodontia (Kim, Graber, & Viana, 2002):

- Não existe diferença na incidência de DTM entre os pacientes tratados com ortodontia com ou sem extrações.
- Na retração dos incisivos superiores para reduzir os *overjets*, não obriga aos incisivos inferiores a movimentarem-se para distal, impactando aos côndilos para trás na fossa (na maioria destes casos observou-se uma movimentação para a frente da mandíbula como consequência do tratamento).
- A dimensão vertical da face não colapsa como resultado das extrações de pré-molares, mas sim, aumenta ligeiramente
- Num inquérito com pacientes de 12 anos de idade, Mohlin B. e colaboradores (2007), descobriram que 46% dos jovens tinha alguns sinais ou sintomas de DTM, mas a necessidade do tratamento foi considerada baixa.
- Os sujeitos tratados com ortodontia não correm maior risco de síndrome de DTM.
- A maloclusão tem pouca ou nenhuma relação com a disfunção

temporomandibularconjunta, e o tratamento ortodôntico, não causa nem cura os problemas deste tipo. As extrações como parte do tratamento ortodôntico não causam DTM, nem causam um colapso da dimensão vertical (McGuinness N. 2008).

A DTM é uma patologia multifatorial, e é difícil demonstrar uma relação direta com a oclusão. As variáveis são tantas que hoje em dia, não temos suficientes instrumentos de diagnóstico para estabelecer uma clara correlação e saber como e quando é que uma maloclusão pode desequilibrar o sistema estomatognático. Apesar de atualmente a oclusão ser considerada um fator potencial de DTM, tem que se considerar que a ausência de evidência não significa evidência de ausência, isto quer dizer que o facto de não poder demonstrar que algo seja verdade, não quer dizer que não seja verdade, apenas significa que tal não foi demonstrado. Baseado neste conceito orofacial, a dor e a DTM requerem uma focagem completa. É importante descartar outras causas da dor facial antes de investigar os dentes como o fator etiológico potencial (Pullinger & Seligman, 2000).

De acordo com a evidência baseada em odontologia, os médicos dentistas devem usar a melhor evidência atual para tomar decisões sobre o tratamento de cada paciente, integrando a experiência clínica individual com a melhor evidência clínica disponível (Magnusson & Guimarães, 2012; Manfredini et al., 2016; Varga, 2010).

Quando o protocolo de tratamento inclui uma intervenção dentária, esta deve ser feita para tratar o mal-estar do paciente e obter uma oclusão que seja estável. É importante ter em conta que os pacientes disfuncionais têm uma menor capacidade de adaptação às mudanças oclusais. Uma das razões apontadas para tal, é que à partida, estão mais consciencializados em relação à sua patologia oclusal (Michelotti A. & Iodice G. 2010). Por tanto, o tratamento oclusal e/ou tratamento de ortodontia, deve realizar-se de acordo com as regras que permitam um resultado ideal e estável (Michelotti A. & Iodice G. 2010).

Vários protocolos terapêuticos foram sugeridos para a gestão das DTM. Como consequência da etiologia multifatorial e terapia multidisciplinar não invasiva geral, são propostos tratamentos reversíveis para os problemas de ATM. Assim, os tratamentos

devem abordar não só o diagnóstico físico, mas também a angústia psicológica e a disfunção psicossocial em pacientes afetados com condições de dor crônica. De facto, a gravidade e a cronicidade, representam fatores críticos no processo de toma de decisões. Quando a dor severa é atual, os tratamentos oclusais (por exemplo, a ortodontia e prostodontia) não têm que ser propostos até que os sintomas tenham melhorado. Existe um consenso acerca das estratégias de tratamento que são reversíveis. Esta abordagem terapêutica apoia-se em provas que demonstram que não existe nenhum tipo de tratamento que seja melhor do que outros. O seguimento a longo prazo dos pacientes com DTM permitiu demonstrar que 75-85% dos pacientes com dor crônica são curados ou melhoram de modo significativo, independentemente da modalidade de tratamento utilizada (Pullinger & Seligman, 2000).

Respetivamente à disfunção da ATM, os objetivos de tratamento devem reduzir a dor e melhorar a função. As terapias reversíveis de uso comum para a gestão da disfunção da ATM incluem a fisioterapia (para melhorar os movimentos e a função), o tratamento farmacológico (antiinflamatórios, antidepressivos, etc), a terapia oclusal (aparelhos oclusais) e a terapia psicológica (terapia cognitiva-comportamental). Estas modalidades podem ser oferecidas em conjunto ou como uma estratégia de gestão única. Aparelhos intraorais, tais como goteiras oclusais de estabilização, têm sido durante muitas décadas o principal tratamento para a disfunção temporomandibular e continuam a ser uma modalidade de tratamento comum. Várias hipóteses foram propostas para explicar a sua ação, mas a validação científica ainda está em espera. Assim, é difícil estabelecer a eficácia das goteiras na gestão de DTM. A terapia oclusal deve ser considerada somente para tratar o mal-estar do paciente com DTM (Abdelkoui et al., 2012; Michelotti & Iodice, 2010).

É de destacar o facto que para a grande maioria dos pacientes com DTM, o prognóstico é favorável. Por tanto, é importante desenvolver um protocolo de tratamento com o objetivo de controlar a dor e função. Os pacientes com DTM tratados sem êxito são com frequência altamente sensíveis à dor e devem ser incluídos num protocolo de tratamento da dor integral (Michelotti A. & Iodice G. 2010).

A disciplina de ortodontia é dirigida à alteração da oclusão dos dentes e as relações entre os maxilares, tentando obter a oclusão quase perfeita. Apesar deste facto, não pode influenciar na estabilidade a longo prazo, nem ter uma perfeita função mastigatória

nem ter uma suposta associação entre o tratamento de ortodontia e os trastornostemporomandibulares(Macfarlane et al., 2009).

Também tem que se discernir entre componentes dentoalveolares e esqueléticos causantes da maloclusão. Quando existe um problema esquelético, o ortodontista pode optar pela camuflagem do mesmo, ou por modificação óssea mediante a ortopedia ou cirurgia ortognática. A camuflagem consistiria em extrações, expansão do arco, ou ambos, movendo os dentes nesses espaços para atingir o objetivo do tratamento. Existem situações nas quais o paciente apresenta discrepâncias ósseas e o problema resolve-se apenas com a movimentação de dentes(McFarlane et al., 2009).

Existem tratamentos alternativos que consistem em redirecionar o padrão esquelético, modificando o crescimento com aparelhos funcionais em crianças em crescimento ou cirurgia ortognática em adultos (McFarlane et al., 2009).

## 2.5 PROTOCOLO PARA A DETECÇÃO DA PATOLOGIA TEMPOROMANDIBULAR NO PACIENTE ORTODONTICO.

O ortodontista deve ter os conhecimentos necessários para detetar a presença de patologias na ATM e poder, conseqüentemente, decidir se é conveniente ou não iniciar ou continuar o tratamento de ortodontia num determinado paciente (Okeson, 2009).

Os transtornos temporomandibulares são um conjunto de entidades patológicas que incluem as alterações da articulação temporomandibular dos músculos mastigatórios e das suas estruturas associadas, caracterizados pela presença de diversos sinais e sintomas entre os que se destacam a dor, ruídos na ATM durante os movimentos mandibulares e alterações nos movimentos mandibulares (limitações). De forma concomitante pode haver otalgias ou alterações no ciclo do sono. As DTM têm uma elevada incidência na população geral, havendo uma presença de sinais em 40-60% dos indivíduos em 25% de sintomas. Estes sinais apresentam-se, por norma geral, em pessoas entre 20-40 anos, e sobre tudo no sexo feminino (Reid & Greene, 2013).

A etiologia das DTM é multifatorial e alguns dos fatores associados são:

- Instabilidade ortopédica mandibular.
- Traumatismos craniofaciais.
- *Stress* psicossocial.
- Dor craniofacial profundo.
- Atividades parafuncionais do sistema estomatognático.
- Alterações neuro-hormonais. (Murphy, MacBarb, Wong, & Athanasiou, 2013).

Devido à alta prevalência de sinais e sintomas temporomandibulares na população geral, é muito importante que o ortodontista tenha os conhecimentos necessários para detetar a presença de transtornos (Reid & Greene, 2013).

As DTM podem provocar principalmente 3 tipos de alterações no sistema estomatognático:

- Dor craniofacial.
- Alterações do movimento mandibular.
- Ruídos na ATM durante o movimento mandibular (Sánchez, 2010).

De todos estes sinais e sintomas, a dor craniofacial é o sintoma mais frequente pelo que remete o paciente à consulta. Por tanto, a primeira pergunta que o médico dentista deve formular assim que o paciente acode com dor craniofacial é se o fator etiológico principal é causado pela DTM ou não (Serrat, 2006).

Esta pergunta é muito importante, já que há alturas nas quais se trata o paciente com diferentes tipos de tratamentos oclusais reversíveis e/ou irreversíveis sem ter nenhum conhecimento se a sua etiologia não será DTM, mas sim por exemplo, cefaleias de tipo tensionais ou dor miofacial de origem cervical, mostrando um quadro similar aos de DTM. Pelo que, não se deve realizar tratamentos oclusais irreversíveis em pacientes com dor craniofacial até não ter a certeza de que o paciente sofre DTM, tendo experimentado todo o tipo de tratamentos reversíveis previamente (Serrat, 2006).

O tratamento de ortodontia nunca é a primeira opção terapêutica para DTM, exceto em raras exceções (Varga, 2010).

A diferenciação de DTM de outras dores craniofaciais baseia-se no agravamento da dor nas DTM mediante estimulação da função do sistema estomatognático (Abdelkoui et al., 2012).

Por exemplo, mastigação ou fecho e/ou abertura bucal contra resistência. Também se acrescentará a dor à estimulação digital das estruturas musculares e articulações do complexo temporomandibular (Abdelkoui et al., 2012; Spada et al., 2010).

Tanto as alterações de mobilidade mandibular como os ruídos da ATM são facilmente detetáveis com a realização de uma simples exploração clínica ao paciente. A complexidade dependerá nestes casos em diagnosticar com precisão o tipo de DTM do paciente, já que tanto os ruídos mandibulares como as alterações da mobilidade mandibular, podem ter origem em diferentes tipos de DTM, que requerem, uma ação terapêutica diferente consoante o caso (Abdelkoui et al., 2012).

A exploração da mobilidade mandibular consistirá em (Abdelkoui et al., 2012; Spada et al., 2010):

- A distância interincisal máxima pode oscilar entre 53 e 58 mm no adulto, e de 40 mm em crianças de 6 anos.
- Registrar o grau de abertura bucal do paciente até ao momento em que aparece dor caso haja, assim como o grau de abertura máxima.
- Se não há dor em máxima abertura confortável, deve coincidir com a abertura máxima do paciente.
- Limitação da abertura se é menor de 38-40 mm.
- Tem que se ter em conta a idade, constituição do paciente e grau de hiperlaxitude, já que estes fatores podem modificar a alta ou baixa a capacidade dinâmica mandibular.
- Se se explora a mandíbula num paciente com capacidade de abertura diminuída, é necessário forçar passivamente a abertura, ainda quando se provoque dor, colocando o indicador polegar sobre os bordos incisais dos dentes anteriores, aplicando uma força suave. Quando o incremento da abertura seja mínimo, normalmente a restrição será de origem articular (*endfeel* duro). Porém, se se forçar passivamente a abertura bucal é produzido um aumento de abertura considerável, a restrição de abertura será de origem muscular (*endfeelmole*).
- É considerado que existe uma restrição do movimento mandibular quando o movimento lateral da mesma é inferior a 8 mm.
- A limitação do movimento mandibular costuma dever-se a causas de origem muscular ou articular.
- As de origem muscular costumam dever-se a um quadro de contrações musculares (trismus) dos músculos elevadores, limitando a abertura bucal ao ativar-se em vez de se relaxar durante a abertura bucal. As lateralidades ou protrusão mandibular não vão ser afetadas ao ser principalmente o pterigoideo lateral interno responsável de dito movimento.
- A maioria dos pacientes com limitação de abertura de origem muscular apresentará um *endfeelmole*, conseguindo uma abertura bucal normal ou quase normal ao forçar passivamente e com suavidade a abertura bucal.
- Quando a limitação é de origem articular, o paciente abrirá unicamente entre 25-30 mm, indicando o limite do movimento rotacional condilar, tendo uma deflexão mandibular para o lado afetado na maioria dos casos.

- Uma vez determinada a capacidade de abertura máxima do paciente, é importante valorizar a existência ou não de alterações no padrão de abertura e fecho da boca.
- O desvio mandibular produz-se predominantemente no deslocamento discal da ATM, onde a trajetória da abertura bucal não é retilínea, mas que sofre de um desvio do mento para um lado durante a primeira parte da fase de abertura bucal, recuperando a linha média ao terminar o movimento (figura 24).
- Na deflexão (figura 24) não se consegue recuperar a linha média uma vez alcançada a máxima abertura, indicando uma restrição do movimento da ATM homolateral, à deflexão mandibular. São típicas de doenças articulares como a luxação aguda de disco, aderências discais, e anquilose entre outras. O diagnóstico diferencial entre estas patologias deverá realizar-se com base numa exhaustiva anamnese e exploração clínica (Abdelkoui et al., 2012; Spada et al., 2010; Winocur & Emodi-Perlm, 2012).

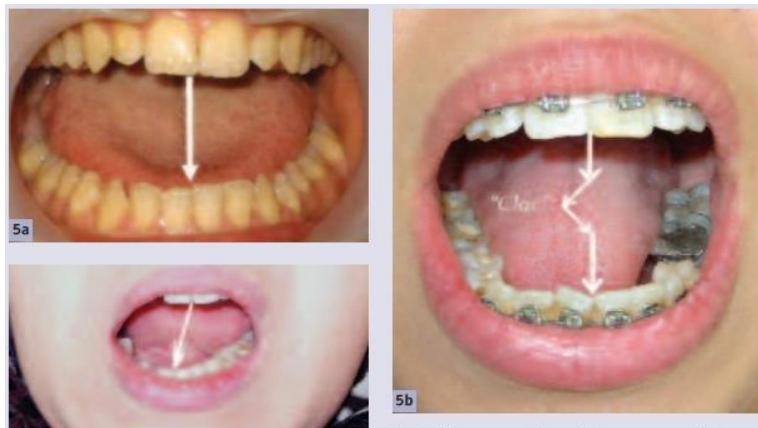


Figura 24: Possíveis trajetórias da linha média mandibular em abertura- acima normal, direita com desvio, abaixo deflexão. Adaptado de (Abdelkoui et al., 2012)

## 2.6 PODE O MÉDICO DENTISTA INICIAR OU CONTINUAR O TRATAMENTO DE ORTODONTIA?

É necessário ter conhecimentos adequados para realizar o diagnóstico preciso da patologia.

Se a dor é leve e de curta duração o médico dentista pode e deve instaurar as primeiras medidas terapêuticas com cuidados mandibulares (dieta mole, aplicação de frio/calor local) e prescrição de analgésicos, com posologia regular e não “a demanda”.

Se os desconfortos não se resolvem em 3-4 semanas, o paciente precisará de medidas terapêuticas adicionais, sendo necessário reencaminhar ao especialista (Abdelkoui et al., 2012; Okeson, 2009; Winocur & Emodi-Perlm, 2012).

Por norma geral, os pacientes com dor craniofacial de intensidade moderada ou grave, de três ou mais meses de evolução, com patologia concomitante e que apresentem alterações psicossociais associadas devem ser diagnosticados e tratados por uma equipe de profissionais multidisciplinar (Abdelkoui et al., 2012; Okeson, 2009; Winocur & Emodi-Perlm, 2012).

Também é importante mencionar que a simples presença de sinais e sintomas de DTM não contraindica a realização de tratamento de ortodontia, mas é sempre prudente analisar exhaustivamente a gravidade do quadro clínico de DTM antes de iniciar o tratamento de ortodontia, sobre tudo por (Luther, Layton, & McDonald, 2010; Magnusson & Guimarães, 2012; Winocur & Emodi-Perlm, 2012):

- Diminuir o risco de agravamento do quadro clínico de DTM a meio do tratamento de ortodontia.
- Documentar a existência de dita patologia antes do início do tratamento de ortodontia (McNamara, 1997).

Portanto, perante pacientes com DTM, deve predominar sempre a prudência, analisando com especial cuidado o benefício-risco de realizar um tratamento de ortodontia no dito paciente.

## 2.7 TRATAMENTO EM CASOS DE DISFUNÇÃO ARTICULAR E DISPLASIA DENTOFACIAL.

A patologia articular e a displasia dentofacial, segundo a maioria da bibliografia consultada, devem ser abordadas em simultâneo, no mesmo ato cirúrgico, mas há autores que não estão de acordo por três razões (Wolford, 2007):

- A patologia articular pode melhorar somente com a correção da dismorfia.

- Se atuamos sobre a ATM antes de corrigir a displasia no mesmo ato cirúrgico, produzem-se alterações da posição condilar que dificultam o controlo da posição no momento da realização das osteotomias mandibulares.
- A reabilitação articular pós-operatória destes pacientes é muito mais difícil.

Deve ser efetuado um estudo exaustivo por imagem, incluindo IRM, sempre que se suspeite da existência de um trastorno interno articular (Ferreira et al., 2016). Quando esta doença se confirme, a sequência terapêutica dependerá do grau de gravidade e do tipo de osteotomia que seja necessária para corrigir a displasia, para além da experiência do cirurgião (Wolford, Reiche-Fischel, & Mehra, 2003).

No caso de classe II com necessidade de osteotomia de avance mandibular, o ideal seria estabilizar a patologia articular antes de realizar a cirurgia ortognática para minimizar os riscos de reabsorção condilar e recidiva da maloclusão esquelética (De Boever et al., 2008; Winocur & Emodi-Perlm, 2012; Wolford, 2007).

Assim, o ideal seria um tratamento conservador do síndrome de DTM caso se submeta o paciente a intervenção cirúrgica. Também algumas medidas conservadoras com calor, anti-inflamatórios, relaxantes musculares e goteiras, por norma geral, podem ser consideradas. Também pode-se recorrer igualmente a artrocentese ou artroscopia, mas numa baixa percentagem de pacientes, e ainda menor que requeiram uma cirurgia aberta (De Boever et al., 2008; Ingawalé & Goswami, 2009; Winocur & Emodi-Perlm, 2012; Wolford, 2007).

Em classes III com disfunção leve-moderada (deslocamento anterior discal com redução ou sem redução precoce) as osteotomias subcondilares sem fixação rígida podem ser o tratamento tanto da displasia facial como de disfunção articular (Abdelkoui et al., 2012; De Boever et al., 2008; Farella et al., 2007; Winocur & Emodi-Perlm, 2012; Wolford, 2007).

Encontraram uma relação entre a progressão do transtorno interno das ATM com alterações na morfologia dentofacial (sobre tudo na mandíbula), sendo visível a diminuição do ramo ascendente (a sua altura), diminuição da longitude efetiva da mandíbula e rotação posterior do ramo e corpo mandibular, provocando um retrognatismo mandibular (Flores-Mir, Akbariamed, Nebbe, Heo, & Major, 2007).

Hatcher e colaboradores obtiveram como resultado que a persistência da inflamação e degradação articular interna (*internal derangements*) num jovem pode ter como consequência um impedimento do crescimento do côndilo que dependerá do momento no qual se produza (Farrar, 1978; Hatcher, Evoy, Mah, & Fulkve, 1997; Young, 2015)

## 2.8 CIRURGIA ORTOGNÁTICA E ATM.

O objetivo da cirurgia ortognática é a correção da displasia dentofacial, mas deve manter-se ou melhorar a função da ATM. A ATM apresenta duas características que

influenciam nas possibilidades de aparecimento da patologia após a realização de técnicas de cirurgia ortognática (McCarty & Farrar, 1979; Wolford et al., 2003):

- Uma característica negativa é o facto de ser uma articulação muito complexa, com uma grande quantidade de movimentos mandibulares, os quais têm relação com a oclusão e alberga umas estruturas muito diversas com um comportamento biológico diverso. Contem superfícies articulares cartilaginosas, sinovial, disco articular, e cápsula e relaciona-se com ligamentos e músculos mastigatórios.
- A característica positiva deve-se a que a articulação reage, perante determinadas alterações intra e extra-articulares mediante fenómenos biológicos difíceis de distinguir uns de outros na prática clínica: adaptação, remodelação e regeneração articular (Wolford L., 2003).

A relação entre as displasias dentofaciais, o seu tratamento cirúrgico e a patologia da ATM na clínica diária pode-se resumir em cinco situações (Wolford L., 2003):

1. Pacientes com displasia dentoesquelética mas que na exploração se descobrem sinais e sintomas de patologia da ATM.
2. Pacientes com patologia da ATM em que o profissional diagnostica uma displasia dentoesquelética.
3. Pacientes que apresentam displasia dentoesquelética e problemas articulares combinados.
4. Problemas articulares derivados de um tratamento cirúrgico da displasia dentoesquelética.
5. Displasia dentoesquelética derivada de um tratamento cirúrgico da ATM como o motivo principal de consulta (Wolford L., 2003).

As conclusões são que a função da ATM pode ser melhorada e os níveis de dor articular prévia à cirurgia podem ser diminuídos com cirurgia ortognática. Também diminui as cefaleias. De todas as formas, não se encontra associação entre ATM e tipo ou magnitude de displasia dentofacial (Wolford L., 2003).

Por tanto, existe uma disparidade de opiniões referente a resolver a patologia articular junto com a cirurgia ortognática, já que há autores que dizem que a patologia articular pode melhorar com a correção da dismorfia, para além de que com a cirurgia ortognática já se varia a posição condilar. Assim, tem que se individualizar os casos (Hoppenreijns, Maal, & Xi, 2013).

Em classes II, realizar-se primeiro um tratamento conservador da DTM com calor, anti-inflamatórios, relaxante muscular e goteira, e depois, cirurgia ortognática. Se simultaneamente se realizarem 2 intervenções, a equipa cirúrgica deve de ter muita experiência em ambos os campos (Serbesis-Tsarudis & Pancherz, 2008).

Deve ter-se em conta os casos de “lise condilar idiopática” que está associada com (Hwang, Haers, & Sailer, 2000):

- 1- Classe II.
- 2- Mordida aberta anterior.
- 3- Ângulo do plano oclusal mandibular aumentado.
- 4- Diminuição da altura do ramo.
- 5- Sobreangulação dos incisivos inferiores (Hwang S. et al. 2000).

Se é afetado unilateralmente:

- 1- Classe II unilateral.
- 2- Assimetria mandibular
- 3- Mordida aberta contralateral (Hwang S. et al. 2000).

Manifesta-se como alterações na forma condilar, diminuição da massa condilar diminuição da altura vertical do ramo. Os fatores locais que influenciam são (Hwang S. et al. 2000):

1. Artrite reativa.
2. Osteoartrose.
3. Necrose avascular.

4. Infecções.
5. Traumatismos.
6. Patologias sistêmicas do tecido conectivo.

Já foram tratados pacientes em crescimento para corrigir as displasias, podendo provocar uma anquilose da ATM, provocando uma classe II assimétrica com desvio do mento para o lado afetado. Caso haja anquilose em adulto, não gera problemas estéticos, mas sim restrições funcionais (Jung, Kim, Park, & Jung, 2015).

Em pacientes sem displasias dentofaciais, pode realizar-se uma artroplastia isolada para restabelecer o movimento mandibular e o crescimento facial normal, prevenindo o desenvolvimento da assimetria. Este tratamento deve ser complementado com enxertos costochondrais, distração osteogénica, ou cirurgia ortognática para recuperar o equilíbrio facial. Os adultos sem displasias faciais requerem artroplastia e reconstrução da articulação com uma prótese ou um material aloplástico. Os adultos com problemas musculares e displasias dentofaciais, requerem uma cirurgia ortognática e artroplastia (Ingawale & Goswami, 2009; Jung et al., 2015; Wolford, 2007).

Contudo, determina-se que a anquilose da ATM requer um tratamento precoce para reduzir o desenvolvimento de displasia facial, problemas estéticos, alterações funcionais e psicológicas e compensações dentoalveolares (Jung et al., 2015).

A pesar das dificuldades relativas à ortodontia pré cirúrgica e cirurgia ortognática, o tratamento combinado demonstrou resultados satisfatórios e cumpriu os objetivos de tratamento (Jung et al., 2015).

Porém, também existe outra filosofia de tratamento combinado: cirurgia articular e ortognática no mesmo ato cirúrgico. Wolford, Reiche-Fischel, & Mehra (2003) realizaram um estudo sobre pacientes com DTM nos quais se aplicou cirurgia ortognática, posteriormente, chegando à conclusão de que estes pacientes apresentam de forma significativa sinais e sintomas pós-operatórios de DTM. Trinta e seis por cento (36 %) dos pacientes tinha dor pré-operatório, e 84 % dor pós-operatório a longo

prazo. Para além disso, 24 % dos pacientes sofrem reabsorção condilar depois da cirurgia com instabilidadeoclusal e esquelética.

Por isso, defende-se a realização da cirurgia da ATM e cirurgia ortognática num só ato cirúrgico, já que há estudos(Wolford L.et al., 2003) nos quais mais de metade dos pacientes apresenta uma eliminação da dor da ATM e a outra metade, uma redução significativa do mesmo. O protocolo a seguir seria sempre o mesmo: cirurgia aberta ATM, osteotomia sagital mandibular, seguida de osteotomia do maxilar superior com fixação rígida. Para isso é fundamental que o cirurgião tenha experiência nos 2 tipos de cirurgia (ortognática e articular) para obter bons resultados(Wolford L.et al., 2003).

A revisão da bibliografia permite verificar o seguinte:

Dois grupos demonstraram que, após realizar osteotomias que afetavam o maxilar superior com autorrotação secundária da mandíbula, observavam um deslocamento posterior do côndilo mandibular na fossa glenóide. As modificações na posição do côndilo mandibular após este tipo de osteotomia podem dever-se à modificação do plano oclusal, devido à mudança de tensão muscular após a cirurgia, a existência de interferências ósseas posteriores entre fragmentos e a um inadequado desenho da goteira de posicionamento do maxilar superior (Herbosa, Rotskoff, Ramos, & Ambrookian, 1990; O’Ryan & Epker, 1983).

Relativamente à repercussão da osteotomia subcondilar na posição do côndilo existe um deslocamentoanterolateral do côndilo. Os resultados sugerem que a osteotomia oblíqua subcondilar (figura 25) é um procedimento seguro para a ATM, não produzindo alterações significativas na posição do disco articular a longo prazo (del Hoyo, 2004).

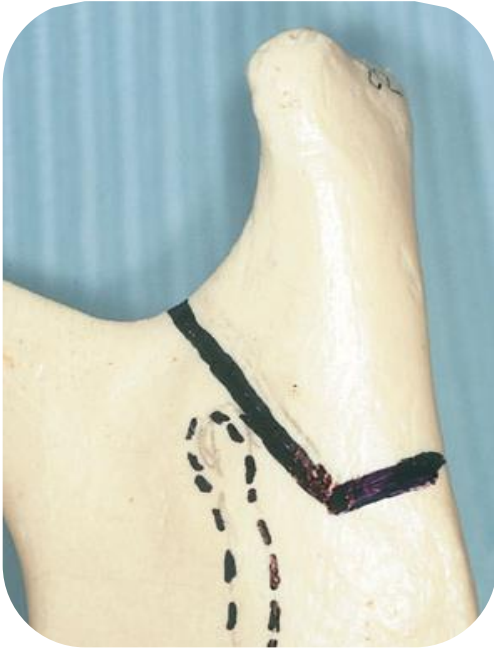

Figura 25: Traçado na osteotomia oblíqua subcondilar. Adaptado de(del Hoyo, 2004).

O aparecimento de sintomas da ATM posterior a osteotomias maxilomandibulares oscila entre 16-44%, porém, podem melhorar os sintomas prévios articulares até 66%. Mas pode aparecer até 11% de pacientes que não apresentavam problemas articulares prévios à osteotomia e que o apresentaram posteriormente(del Hoyo, 2004).

As mudanças na função articular após a cirurgia ortognática têm sido estudadas. Karabouta&Martis encontraram uma diminuição significativa dos índices de disfunção articular após as osteotomias sagitais sem fixação terem sido efectuadas(Karabouta & Martis, 1985). Hall, Nickerson&McKenna (1993) obtiveram uma melhoria em 80% dos pacientes com transtornos internos tratados mediante uma osteotomia subcondilar(Hall, Nickerson, & McKenna, 1993).

As osteotomias maxilares e mandibulares que se utilizam para a correção das displasiasdentofaciais podem alterar a posição do côndilo mandibular. Foram descritos diversos fatores que podem influenciar em ditas alterações(del Hoyo, 2004):

- O pacientefica mantido em posição supina durante a intervenção cirúrgica.
- Realização da osteotomia com abertura forçada.
- Manipulação agressiva intraoperatória.
- Utilização de relaxantes musculares durante a anestesia.

- O tipo de osteotomia empregue com a conseguinte alteração anatômica dos fragmentos proximal e distal após a mesma.
- A existência de interferências ósseas após a mesma.
- A existência de interferências ósseas entre os mesmos.
- O tipo de fixação empregue nas osteotomias (arames, miniplacas, parafusos)
- A mudança do plano oclusal.
- Edema intraarticular secundário às osteotomias.

Num estudo, no qual se analisa a influência da cirurgia ortognática em sinais e sintomas articulares de pacientes com classe III dentoalveolar, afirma-se que o prognóstico é predizível (Farella et al., 2007).

Num estudo, foi investigada a influência da posição pré e intraoperatória do côndilo em relação à fossa articular e a posição do disco em pacientes que são submetidos à cirurgia ortognática. É feito um estudo com IRM. Concluiu-se que a fixação do processo condilar no centro da fossa articular intraoperatoriamente antes de realizar uma osteotomia sagital, é um fator que previne as mudanças estruturais pós-operatórias na ATM. Também influi a posição intraoperatória do côndilo, no centro da fossa articular, a qual pode prevenir mudanças no osso e nas estruturas de tecidos moles articulares que podiam ser causados por rotação ou outro tipo de movimentação depois da osteotomia mandibular (Saka, Petsch, Hingst, & Härtel, 2004).

Também, foram publicados trabalhos nos quais a osteotomia mandibular é realizada sob anestesia local e sedação com o objetivo de avaliar a oclusão imediatamente (Raffaini, Alfaro, Ghilardi, & Lopez, 2002).

Noutro trabalho o paciente é acordado intraoperatoriamente e mantém-se a intubação, é experimentada a prova de oclusão para evitar a má posição do côndilo que vai dar lugar a recidiva ou a fracasso na obtenção dos resultados desejados (Politi, Toro, Costa, Polini, & Robiony, 2007).

Os casos nos quais foram descritos um agravamento da função da ATM aparecem em pacientes com displasiadentofacial classe II tratados mediante osteotomia sagital mandibular de avance e fixação rígida, mas o agravamento pode ser pela existência prévia de um transtorno interno de ATM não diagnosticada adequadamente(Winocur & Emodi-Perlm, 2012).

Shawe colaboradores,demonstraramnum estudo de seguimento que não existiam diferenças psicológicas entre os que tinham recebido um tratamento ortodóntico na adolescência e os que não tinham sido tratados (Shaw, Richmond, Kenealy, Kingdon, & Worthington, 2007).

## 2.9 RELAÇÃO MORDIDA ABERTA ANTERIOR COM DTM.

A DTM tem relação com a posição vertical da mandíbula, pelo que é importante ter uma correta dimensão vertical, sobre tudo em pacientes com sobremordida(Thompson J. 1962).

Diversos autores estudaram tal relação, porém nunca chegaram a uma conclusão que verifique a mesma.

Foi encontrada uma relação entre osteoartrite e mordida aberta anterior(Pullinger et al., 1993).

Em 2005, Byune colaboradores, encontraram uma associação entre mordida aberta e a desestruturação interna da ATM. Chegaram à conclusão de que em indivíduo com posterorotação mandibular, mandíbula pequena e tendência à classe II com mordida aberta anterior tinham impacto articular (Byun, Ahn, & Kim, 2005).

Em 2007, Selaimen e colaboradores, verificaram que um fator de risco para a DTM é a falta de guia canina na classe I, II e III, sobre tudo em classeII, mas não encontraram diferenças no aparecimento de DTM respetivamente à sobremordida(Selaimen et al., 2007).

Alguns autores,determinaram a partir de uma revisão bibliográfica de quase 50 anos, que não existe relação entre a DTM e determinados grupos de maloclusão(Mohlin, B., Paulin, G., Pietila, T., Bondemark, L., Brattstro, V., Hansen, K., Holm, A., Axelsson, 2007).

## 2.10 CLASSE II E ATM.

Existem diferentes correntes que relacionam a ortodontia com a ATM, a começar pela sua indução, até à sua prevenção ou inclusive ser independente. Novamente (Thompson, 1962) é mencionado, já que foi o primeiro em relacionar a DTM com ortodontia.

Atualmente, conclui-se que não há relação entre classe II e DTM, mas que existe relação entre algum achado oclusal. Os pacientes com classe II que requerem cirurgia, manifestam DTM por norma geral e chegou-se a elaborar um protocolo de tratamento de ortodontia e cirurgia combinada nestes pacientes disfuncionais (Winocur & Emodi-Perlm, 2012).

Não existe coincidência na prevalência da sintomatologia de disfunção em classes II que submeteram a tratamento combinado de cirurgia e ortodontia, mesmo que haja diversas opiniões (Conti, Freitas, Conti, Henriques, & Janson, 2003).

Existe uma maior prevalência de patologia articular leve em pacientes com classes II por maior instabilidade na oclusão, e maior sobrecarga articular o que favorece a falta de coordenação cêndilo-discal (Conti et al., 2003).

Depois da cirurgia, há uma melhoria da patologia articular. Não há relação entre a cirurgia de avance mandibular e a sintomatologia disfuncional, mesmo com certa hipomobilidade mandibular (Conti et al., 2003).

Na cirurgia, tem que se ter em conta a posição condilar dentro da fossa mandibular, já que uma relação inadequada cêndilo-fossa pode contribuir para desenvolver DTM e para tal, pode usar-se posicionadores condilares no avance mandibular em classes II ou fixação condilar comparafusos ou miniplacas. A mesma é de fixação rígida, e é a mais frequente, porém atualmente, o cirurgião confia no seu tato e não usa nenhum tipo de dispositivo que o ajude a fixar o cêndilo na fossa após a cirurgia, podendo aparecer sequelas como anquilose fibrosa, osteoartrose, necrose avascular pós-cirúrgica, reabsorção condilar pós-cirúrgica, hipomobilidade mandibular (dependendo do tipo de cirurgia que se realize) (Conti et al., 2003).

Perante a presença de DTM, classe II e cirurgia ortognática, trata-se primeiro a DTM e depois realiza-se a ortodontia e a cirurgia, sendo que a DTM não poderá ser resolvida com a cirurgia (Conti et al., 2003).

Tem que se ter em conta que a osteoartrose, osteoartrite a artrite reumatoide em pessoas jovens pode afetar o crescimento e provocar efeitos no desenvolvimento da ATM, afetando o côndilo e a mandíbula, classes II graves por crescimento parabaixo mandibular e crescimento vertical do côndilo, bloqueando o crescimento vertical da mandíbula, com ramo ascendente mandibular muito curto e mordida aberta (Carlton & Nanda, 2002).

Existem estudos recentes nos quais a prevalência de sinais e sintomas de DTM em pacientes tratados com ortodontia compararam-se com os não tratados, diminuindo o aparecimento de DTM (Egermark et al., 2005; Henrikson & Nilner, 2003).

Henrikson e Nilner compararam pacientes classe II em tratamento de aparelho fixo, com os de classe II sem tratamento e pacientes com oclusão normal, concluindo que o tratamento de ortodontia não aumenta a prevalência de sinais e sintomas de DTM, nem os agrava, melhorando os sinais musculares e reduzindo a prevalência de interferências com o tratamento (Henrikson & Nilner, 2000; Henrikson et al., 2000).

O tratamento de ortodontia com aparelhos fixos não aumentou nem piorou os sinais e sintomas da DTM. Porém, as classes II com sinais musculares de DTM pareceram ficar beneficiadas do tratamento de ortodontia num período de 3 anos (Henrikson & Nilner, 2000, 2003; Henrikson et al., 1999, 2000).

Pelo que:

- Sinais e sintomas de DTM e diagnóstico de DTM consoante o tipo de oclusão, podem desempenhar um papel importante como fator contribuinte do desenvolvimento dos mesmos.
- O tratamento ortodôntico com aparelhos fixos, seja com extrações ou não, não aumentou o risco de sinais e sintomas, nem piorou os mesmos no caso de já existir uma DTM. Pacientes com classe II e DTM pareciam melhorar depois do tratamento de três anos.

Diminui a prevalência de interferências oclusais em pacientes com classe II em tratamento de ortodontia fixa(Henrikson & Nilner, 2003).

O uso de aparelhos funcionais também não influencia o desenvolvimento de DTM. Diz-se que se eram fixos, poderiam produzir teoricamente disfunção por instabilidade condilar: capsulite subclínica. Portanto, a conclusão de que o paciente com ortodontia sem “click” nem dor capsular ou muscular prévia a aparelho funcional não apresentar risco de desenvolver DTM. Inclusive pode dizer-se que se há “click”, desaparece uma vez finalizado o tratamento com aparelho funcional, já que atua como goteirareposicionadora do disco (nem sempre desaparecerá por este motivo, se não devido a que o ativador aumenta o espaço articular ao separar as estruturas condilares do disco permitindo a translação do côndilo mais suave) )(Winocur & Emodi-Perlm, 2012).

Os aparelhos funcionais podem conseguir recapturação do disco articular luxado(Henrikson & Nilner, 2003).

A postura também pode influenciar na alteração funcional da ATM. Uma coluna reta cervical é acompanhada da rotação horária da cabeça e associa-se a (Serrat, 2006) :

- Desenvolvimento facial vertical (dólico).
- Aumento da rotação mandibular para trás e baixo.
- Diminuição do prognatismo facial.
- Maior altura facial anterior.
- Inclinação mandibular aumentada em respeito à base cranial.
- Angulação aumentada da base do crânio.

Todas estas são características das classes II.

Portanto, segundo Serbesis-Tsarudis e Pancherz, (2008) a DTM não é uma consequência de maloclusão da classe II, mas o tratamento com ortodontia e cirurgia ortognática melhoraria a sintomatologia disfuncional.

De acordo com Christos Serbesis-Tsarudis e Hans Pancherz (2008), o tratamento de classe II de ortodontia com aparelhos multibracket com elásticos, parece não ter efeito favorável ortopédico sagital mandibular, enquanto que com Herbst existe um efeito favorável sagital mandibular a curto prazo.

Aumenta o prognatismo mandibular em classes II de três formas diferentes:

- 1- Modelado condilar.
- 2- Modelado da fossa glenoide.
- 3- Deslocamento anterior da mandíbula.

Foram obtidos resultados com tip-edge e Herbst, em classe I depois de 2 anos e meio, com ressalte e sobremordida normal. Comparam-se estas 2 técnicas, onde aos 6 meses viram-se resultados eficazes sobre a ATM e o mento, sendo menor em tip-edge. Comparou-se com um grupo controlo, tendo o Herbst mais alterações a nível condilar e de mento. As diferenças entre os aparelhos poderia explicar-se pelas diferentes focagens de tratamento de classe II, como elásticos de classe II em tip-edge ou Herbst para saltar a mordida. Os elásticos não tiveram efeitos sobre a quantidade de crescimento mandibular, enquanto o Herbst, estimulou crescimento condilar e modificou a cavidade glenoide, movimentando assim a mandíbula para a frente (Serbesis-Tsarudis & Pancherz, 2008).

O crescimento para estas 2 técnicas foram similares, mas a tip-edge teve alterações mais a nível vertical e os resultados foram em 2 anos e meio em vez de em 6 meses como Herbst. Por tanto, os elásticos de classe II em relação como aparelhos multibracket, não têm efeitos sagitais favoráveis ou ortopédicos mandibulares. Saltar a mordida com Herbst, sendo um tratamento ortopédico, tem efeitos favoráveis sagitalmente da mandíbula a curto prazo, mas não sobre uma base a longo prazo (Serbesis-Tsarudis & Pancherz, 2008).

Bilodeau concluiu que os casos graves não eram muito frequentes, porém existem muitos casos intermédios que decorrem com maloclusão de classe II por retrusão mandibular e tendência a uma mordida aberta anterior (Bilodeau, 2007).

Num estudo que relacionava as maloclusões de classe II e as dores de cabeça, obteve-se como resultado, que os sintomas de disfunção se encontraram nos grupos de classe II sem tratar e nos tratados durante um período de 2 anos, tendo sintomas mais severos aqueles que tinham classe II sem tratar. No grupo de ortodontia, a prevalência de sintomas de disfunção diminuíram ao longo dos 3 anos de tratamento. Isto pode ser

devido a uma etiologia muscular, correlacionando as dores de cabeça com a palpação suave dos músculos mastigatórios. Também se observou uma diminuição dos “click” depois de 2 anos(Henrikson et al., 2000).

Assim, ospacientes tratados de classe II manifestam uma diminuição da sintomatologia depois do tratamento, porémno tratamento da classe II, não aumenta a prevalência(Conti et al., 2003; Henrikson et al., 2000).

## 2.11 CLASE III E ATM.

A DTM apresenta um quadro clínico influenciado por numerosos fatores. Um dos fatores citados como desencadeantes/predisponente é a alteração oclusal.

As características de DTM são (García-Fajardo Palacios, Cacho Casado, Fonte Trigo, & Pérez -Varela, 2007):

- Dor inicial como movimento.
- Limitação da abertura oral.
- Estalido não doloroso articular em abertura e fecho mandibular.
- Dor em máxima abertura.
- Com o tempo, limitação da abertura, dor matutina e estalidos dolorosos. (Palacios et al., 2007)

A ausência de traslação condilar costuma levar ao desvio mandibular para o lado patológico. Por tanto, a maioria dos médicos dentistas dão importância ao estado oclusal e à sua relação com a função mastigatória, já que as relações oclusais influenciam em maior ou menor medida sobre a mastigação, e a longo prazo, pode exercer modificações sobre a ATM (Palacios et al., 2007).

De todas as formas, não há relação causa-efeito clara, segundo a bibliografia consultada (Palacios et al., 2007).

Começa-se com um tratamento não invasivo, e se não obtemos resultados positivos, já se recorrerá a invasivo (porém existem opiniões controversas). As goteiras devem ser de resina dura, confortáveis, retentivas, funcionais, com contactos estáveis, sendo as goteiras de reposicionamento anterior e as de estabilização as mais usadas (McNamara, 1987).

As goteiras fazem-se maxilares ou mandibulares, dependendo de (McNamara, 1987):

- 1- Estética.
- 2- Conforto.
- 3- Retenção.

#### 4- Efeitos oclusais.

As mandibulares são mais confortáveis, estéticas, contêm uma boa retenção mas podem ficar aquém em relação aos resultados desejáveis a nível da oclusão e função (Abdelkoui et al., 2012).

Para a DTM em classe I e II, usam-se goteiras maxilares (função correta em protrusiva e lateralidade). Para a DTM em classe III, usam-se goteiras maxilares ou mandibulares (Mcnamara, 2009).

O momento de realizar o tratamento cirúrgico sobre a ATM pode ser prévio, durante, ou pós-cirurgia ortognática consoante a intensidade e resposta sintomatológica dos pacientes a tratamentos conservadores aplicados. O momento adequado para a introdução do tratamento cirúrgico seria após a correção da displasia dentofacial e a observação da ausência de resposta à sintomatologia da ATM a dito tratamento (Wolford, 2007).

Consoante o trabalho de Farella e colaboradores, a evolução da sintomatologia da ATM em classes III melhora após a cirurgia ortognática, mas não é significativo (Farella et al., 2007).

A classe III e o tratamento de ortodontia não se associam com sinais e sintomas de DTM, e os contactos do lado de não trabalho podem ser fator de risco oclusal. Não existe diferença significativa na prevalência de DTM em pacientes com ortodontia e ortodontia combinada com cirurgia (Valle-Corotti et al., 2007).

A literatura demonstra que a ortodontia cirúrgica da maloclusão de classe III, é que pode apresentar efeitos favoráveis em DTM. A estes indivíduos foram realizadas as seguintes perguntas (Valle-Corotti et al., 2007):

- 1- Tem dificuldade na abertura?
- 2- Tem dificuldade na lateralidade?
- 3- Tem incómodo ou dores da musculatura mastigatória?
- 4- Padece de dores de cabeça frequentes?
- 5- Padece de dores de ouvido ou da zona periauricular?
- 6- Apresenta ruídos na articulação?
- 7- Dores de pescoço ou ombros?
- 8- Considera a sua mordida normal?
- 9- Mastiga por ambos os lados?
- 10- Apresenta dores de cabeça ao acordar?

A estas perguntas, é atribuído 2 pontos se a resposta for “SIM”, 0 pontos se é “NÃO”. Às perguntas 4,6 e 7, é atribuído 3 pontos se é bilateral, 2 pontos se é unilateral e 1 ponto se é só às vezes (Valle-Corotti et al., 2007):

Assim, de 0 a 3 pontos, não apresenta DTM.

De 4 a 8 pontos tem DTM leve.

De 9 a 14 pontos, DTM moderada.

De 15 a 23 pontos, DTM severa.

Também foi realizado um exame físico, onde se palpou as faces laterais e posteriores dos músculos temporais, masséter, trapézio e esternocleidomastoideo; os movimentos laterais máximos, a protuberância e os ruídos da ATM (Valle-Corotti et al., 2007). Examinou-se a sobremordida e ressalte no exame dentário e oclusal, tipo de guia anterior e lateral, interferências no lado de não trabalho e número de contactos máximos (Valle-Corotti et al., 2007).

De tudo isto, obteve-se como resultado, que 52% dos pacientes tinham algum grau de DTM (Valle-Corotti et al., 2007) e chegou-se à conclusão de que existiam os mesmos resultados com e sem cirurgia.

A parafunção pode desenvolver interferências que acabem em DTM, embora não se saiba se interferem, tem que corrigir as ditas interferências com a ortodontia para evitar fatores que possam agravar a situação (Valle-Corotti et al., 2007).

A DTM caracteriza-se pelo deslocamento progressivo do disco articular. A forma e a função estão estreitamente relacionadas, e há uma possível relação entre a DTM e alterações na morfologia facial resultante do crescimento assimétrico. A degeneração da articulação pode levar à redução do côndilo, com assimetrias posteriores (Palacios et al., 2007).

Determinou-se que há uma estreita relação entre a assimetria mandibular e as anomalias na função e forma da ATM. Por tanto, a DTM pode ser a causa da assimetria facial. Também foi comprovado que existem alterações ósseas na superfície articular do côndilo mandibular em pacientes com DTM; a haver uma menor altura do côndilo, a cabeça estaria distalmente inclinada. As alterações na forma e tamanho do côndilo podem levar a um encurtamento do lado disfuncional, provocando uma assimetria mandibular e facial (Choi, Kim, Ahn, Lee, & Donatelli, 2011).

Os casos de classe III cirúrgicos podem chegar a recidivar posteriormente à cirurgia, tal deve-se a uma possível hiperplasia condilar progressiva, podendo afetar uni ou bilateralmente a mandíbula. Se a disfunção é maior num côndilo que em outro, a mandíbula desloca-se para o lado de maior disfunção. Os pacientes mandibulares assimétricos têm um ângulo do plano mandibular, que indica assimetria horizontal da mandíbula, e um desvio horizontal do incisivo inferior, que se mede desde a linha de referência vertical, indicando um avanço de DTM no lado do deslocamento mandibular (Palacios et al., 2007).

Se a assimetria mandibular não é prominente, pode ter a DTM o mesmo grau em ambas as articulações (Choi et al., 2011)

Assim, quando a DTM é unilateral, a mandíbula desloca-se para a parte avançada. Se a DTM é igual ou bilateral, a quantidade de desvio mandibular não é significativa. A classe III esquelética do paciente tem uma face assimétrica, especialmente na região mandibular (Choi et al., 2011).

## 2.12 PROBLEMA FUNCIONAL E DTM.

A alteração funcional lateral da mandíbula no período de crescimento prépuberal pode levar a uma verdadeira assimetria esquelética. A correção precoce de uma alteração funcional lateral da mandíbula é recomendável, já que pode desencadear uma disfunção da articulação devido à assimetria mandibular provocada. Quando se tratam estes pacientes, a mandíbula apresenta a nível da ATM, uma forma mais estreita e curta a nível da cabeça do côndilo (Akahane, Deguchi, & Hunt, 2001; Islaz, Moreno, Ruidiaz, & Jiménez, 2011).

A assimetria mandibular pode ser provocada pela inclinação de um plano oclusal, acelerando a assimetria durante o período do crescimento puberal. Também pode ser provocada por uma morfologia assimétrica da articulação (Akahane et al., 2001).

Como consequência de tudo isto, alguns estudos recomendam a correção de mordidas cruzadas posteriores, bilaterais ou unilaterais, e anteriores durante o crescimento para evitar desvios funcionais laterais que possam dar lugar a possíveis assimetrias (Palacios et al., 2007; Islaz et al., 2011; McNamara et al., 1995)

### **III. CONCLUSÃO**

A principal conclusão que deriva da totalidade do trabalho aqui presente, é a de que a ATM é uma estrutura complexa, com inúmeras relações recíprocas com outros elementos dos sistemas muscular, vascular, esquelético e nervoso. Assim, para uma compreensão adequada da ATM – que é condição fundamental para a compreensão, diagnóstico e tratamento de qualquer patologia a ela associada – é imprescindível o conhecimento aprofundado destas relações recíprocas.

Dada esta extensa interligação com outros sistemas fisiológicos, o diagnóstico de patologias da ATM requer uma igualmente extensa e diversa abordagem diagnóstica. Frequentemente não basta a examinação clínica, sendo necessário complementar com exames de imagiologia, e tendo ambos de ser analisados à luz da história clínica do doente.

A complexidade que caracteriza a ATM e as suas disfunções estende-se também ao tratamento das mesmas. De facto, o presente trabalho mostrou que o tratamento de patologias da ATM, especialmente quando co-ocorrentes com maloclusões, não é simples ou padronizado. Muito pelo contrário, o clínico ou clínicos responsáveis pela intervenção têm de considerar um conjunto de factores para uma intervenção bem-sucedida. Estes factores incluem não só aspectos clínicos, como também aspectos estéticos, e – como tal – aspectos psicológicos associados à componente estética.

Assim, apesar de o ortodontista ter um papel fulcral no tratamento bem-sucedido destas patologias, deve também considerar a necessidade de incluir outros especialistas no tratamento. De facto, uma conclusão fundamental deste trabalho é de que – especialmente em casos de apresentação mais severa – o tratamento mais adequado é de uma natureza fundamentalmente multidisciplinar.

Adicionalmente, pode-se concluir que não existem bases científicas para suportar a crença frequente de que o tratamento de ortodontia possa causar DTM. Na realidade, um número extenso de autores defendem que o tratamento ortodôntico não só não causa, como também não representa um factor de protecção contra a DTM.

Similarmente, parece não existir uma correlação estável entre problemas maloclusivos e incidência de DTM. Apesar disto, outros autores afirmaram que parece existir evidência de que o tratamento ortodôntico pode reduzir a sintomatologia de DTM.

Em suma, considera-se que este trabalho atingiu os objectivos traçados no início e permitiu adquirir, elaborar e estruturar conhecimentos diversos e complexos acerca deste tópico de estudo, tão importante na clinica actual.

**IV. BIBLIOGRAFÍA**

- Abdelkoui, A., Fajri, L., & Abdedine, A. (2012). TMJ disk displacements: diagnostic approach and current treatments. *Revue d'Odonto-Stomatologie*, (41), 139–152.
- Akahane, Y., Deguchi, T., & Hunt, N. P. (2001). Morphology of the Temporomandibular Joint in Skeletal Class III Symmetrical and Asymmetrical Cases: a Study by Cephalometric Laminography. *Journal of Orthodontics*, 28(2), 119–128. <https://doi.org/10.1093/ortho/28.2.119>
- Alomar, X., Medrano, J., Cabratosa, J., Clavero, J. A., Lorente, M., Serra, I., ... Salvador, A. (2007). Anatomy of the Temporomandibular Joint. *Seminars in Ultrasound, CT and MRI*, 28(3), 170–183. <https://doi.org/10.1053/j.sult.2007.02.002>
- Álvarez, P. Q., Gil, F. M., & Salgueiro, E. V. (2006). Diagnóstico de la patología de la articulación temporomandibular (ATM). *Protocolos clínicos de la Sociedad Española de Cirugía Oral y Maxilofacial*, 19, 567–323.
- Bell, W. E. (1983). Understanding Temporomandibular Biomechanics: An Explanation. *Journal of Craniomandibular Practice*, 1(2), 27–33. <https://doi.org/10.1080/07345410.1983.11677821>
- Bilodeau, J. E. (2007). Retreatment of a patient who presented with condylar resorption. *American Journal of Orthodontics and Dentofacial Orthopedics*, 131(1), 89–97. <https://doi.org/10.1016/j.ajodo.2004.11.040>
- Blanco, Y. Q. (2011). *Anatomía clínica de la articulación temporomandibular (ATM)*. 3(4), 11.
- Byun, E.-S., Ahn, S.-J., & Kim, T.-W. (2005). Relationship between internal derangement of the temporomandibular joint and dentofacial morphology in women with anterior open bite. *American Journal of Orthodontics and Dentofacial Orthopedics*, 128(1), 87–95. <https://doi.org/10.1016/j.ajodo.2004.01.028>
- Carlton, K. L., & Nanda, R. S. (2002). Prospective study of posttreatment changes in the temporomandibular joint. *American Journal of Orthodontics and Dentofacial Orthopedics*, 122(5), 486–490. <https://doi.org/10.1067/mod.2002.128863>
- Choi, H. J., Kim, T. W., Ahn, S. J., Lee, S. J., & Donatelli, R. E. (2011). The relationship between temporomandibular joint disk displacement and mandibular asymmetry in skeletal Class III patients. *Angle Orthodontist*, 81(4), 624–631. <https://doi.org/10.2319/091210-532.1>

- Chuong, R., & Piper, M. A. (1993). Avascular necrosis of the mandibular condyle-pathogenesis and concepts of management. *Oral Surgery, Oral Medicine, Oral Pathology*, 75(4), 428–432. [https://doi.org/10.1016/0030-4220\(93\)90164-Y](https://doi.org/10.1016/0030-4220(93)90164-Y)
- Clark, W. C., Chokhavatia, S. S., Kashani, A., & Clark, S. B. (2009). Pain Measurement. In *Pain Management Secrets* (pp. 42–52). <https://doi.org/10.1016/B978-0-323-04019-8.00006-8>
- Conti, A., Freitas, M., Conti, P., Henriques, J., & Janson, G. (2003). Relationship between signs and symptoms of temporomandibular disorders and orthodontic treatment: a cross-sectional study. *The Angle Orthodontist*, 73(4), 411–417. [https://doi.org/10.1043/0003-3219\(2003\)073<0411:RBSASO>2.0.CO;2](https://doi.org/10.1043/0003-3219(2003)073<0411:RBSASO>2.0.CO;2)
- Cuccia, A. M., Caradonna, C., Caradonna, D., Anastasi, G., Milardi, D., Favaloro, A., ... Cutroneo, G. (2013). The arterial blood supply of the temporomandibular joint: an anatomical study and clinical implications. *Imaging Science in Dentistry*, 43(1), 37–44. <https://doi.org/10.5624/isd.2013.43.1.37>
- De Boever, J. A., Nilner, M., Orthlieb, J.-D., Steenks, M. H., & Educational Committee of the European Academy of Craniomandibular Disorders. (2008). Recommendations by the EACD for examination, diagnosis, and management of patients with temporomandibular disorders and orofacial pain by the general dental practitioner. *Journal of Orofacial Pain*, 22(3), 268–278.
- de Paiva Bertoli, F. M., Bruzamolín, C. D., de Almeida Kranz, G. O., Losso, E. M., Brancher, J. A., & de Souza, J. F. (2018). Anxiety and malocclusion are associated with temporomandibular disorders in adolescents diagnosed by RDC/TMD. A cross-sectional study. *Journal of Oral Rehabilitation*, 45(10), 747–755. <https://doi.org/10.1111/joor.12684>
- del Hoyo, J. A. (2004). Osteotomía subcondílea en el tratamiento de las deformidades mandibulares. *Revista Española de Cirugía Oral y Maxilofacial*, 26(1), 09–13.
- Detamore, M. S., & Athanasiou, K. A. (2003). Structure and function of the temporomandibular joint disc: Implications for tissue engineering. *Journal of Oral and Maxillofacial Surgery*, 61(4), 494–506. <https://doi.org/10.1053/joms.2003.50096>
- Dingman, R. O., & Moorman, W. C. (1951). Meniscectomy in the treatment of lesions of the temporomandibular joint. *Journal of Oral Surgery*, 9(3), 214–224.
- Egermark, I., Carlsson, G. E., & Magnusson, T. (2005). A prospective long-term study of signs and symptoms of temporomandibular disorders in patients who received

- orthodontic treatment in childhood. *The Angle Orthodontist*, 75(4), 645–650. [https://doi.org/10.1043/0003-3219\(2005\)75\[645:APLSOS\]2.0.CO;2](https://doi.org/10.1043/0003-3219(2005)75[645:APLSOS]2.0.CO;2)
- Egermark, I., Magnusson, T., & Carlsson, G. E. (2003). A 20-year follow-up of signs and symptoms of temporomandibular disorders and malocclusions in subjects with and without orthodontic treatment in childhood. *The Angle Orthodontist*, 73(2), 109–115. [https://doi.org/10.1043/0003-3219\(2003\)73<109:AYFOSA>2.0.CO;2](https://doi.org/10.1043/0003-3219(2003)73<109:AYFOSA>2.0.CO;2)
- Farrar WB: Characteristics of the condylar path in internal derangements of the TMJ. *J Prosthet Dent* 1978; 39: 319-323.
- Farella, M., Michelotti, A., Bocchino, T., Cimino, R., Laino, A., & Steenks, M. H. (2007). Effects of orthognathic surgery for class III malocclusion on signs and symptoms of temporomandibular disorders and on pressure pain thresholds of the jaw muscles. *International Journal of Oral and Maxillofacial Surgery*, 36(7), 583–587. <https://doi.org/10.1016/j.ijom.2007.02.001>
- Ferreira, L. A., Grossmann, E., Januzzi, E., de Paula, M. V. Q., & Carvalho, A. C. P. (2016). Diagnosis of temporomandibular joint disorders: indication of imaging exams. *Brazilian Journal of Otorhinolaryngology*, 82(3), 341–352. <https://doi.org/10.1016/j.bjorl.2015.06.010>
- Flores-Mir, C., Akbarihamed, L., Nebbe, B., Heo, G., & Major, P. W. (2007). Longitudinal study on TMJ disk status and its effect on mandibular growth. *Journal of Orthodontics*, 34(3), 194–199. <https://doi.org/10.1179/146531207225022194>
- Fuentes, R., Ottone, N. E., Saravia, D., & Bucchi, C. (2016). Irrigación e Inervación de la Articulación Temporomandibular: Una Revisión de la Literatura. *International Journal of Morphology*, 34(3), 1024–1033. <https://doi.org/10.4067/S0717-95022016000300034>
- García-Fajardo Palacios, C., Cacho Casado, A., Fonte Trigo, A., & Pérez -Varela, J. C. (2007). La oclusión como factor etiopatológico en los trastornos temporomandibulares. *Rcoe*, 12(1–2). <https://doi.org/10.4321/S1138-123X2007000100003>
- Gauer, R. L., & Semidey, M. J. (2015). Diagnosis and Treatment of Temporomandibular Disorders. *Temporomandibular Disorders*, 91(6), 11.
- Gil, F. M. (2009b). Capítulo 2 - Anatomía Y Embriología De La Articulación Temporomandibular. In *Diagnóstico y tratamiento de la patología de la articulación temporomandibular* (pp. 41–56). Madrid: Ripano.

- Gil, F. M. (2009c). Capítulo 3 - Fisiología de la Articulación Temporomandibular. In *Diagnóstico y tratamiento de la patología de la articulación temporomandibular* (pp. 57–80). Madrid: Ripano.
- Gil, F. M. (2009d). Capítulo 5 - Exploración Clínica En El Síndrome De Disfunción Temporomandibular. In *Diagnóstico y tratamiento de la patología de la articulación temporomandibular* (pp. 125–140). Madrid: Ripano.
- Gil, F. M., Plaza, C., & Sanromán, J. F. (2009). Cirugía Ortognática y Articulación Temporomandibular. *Monografías Clínicas En Ortodoncia: Publicación Oficial de La Asociación Iberoamericana de Ortodoncistas*, 28(1), 55–62.
- Gil-Martinez, A., Paris-Aleman, A., López-de-Uralde-Villanueva, I., & La Touche, R. (2018). Management of pain in patients with temporomandibular disorder (TMD): challenges and solutions. *Journal of Pain Research, Volume 11*, 571–587. <https://doi.org/10.2147/JPR.S127950>
- Gremillion, H. A. (2006). The Relationship Between Occlusion and TMD: An Evidence-Based Discussion. *Journal of Evidence Based Dental Practice*, 6(1), 43–47. <https://doi.org/10.1016/j.jebdp.2005.12.014>  
<https://doi.org/10.14219/jada.archive.1983.0020>
- Hall, H. David, Indresano, A. T., Kirk, W. S., & Dietrich, M. S. (2005). Prospective Multicenter Comparison of 4 Temporomandibular Joint Operations. *Journal of Oral and Maxillofacial Surgery*, 63(8), 1174–1179. <https://doi.org/10.1016/j.joms.2005.04.027>
- Hatcher, D. C., Evoy, M. C., Mah, R. T., & Fulkve, M. G. (1997). Distribution of Local and General Stresses in the Stomatognathic System. In C. McNeill (Ed.), *Science and practice of occlusion* (p. 250). Chicago: Quintessence Pub. Co.
- Helenius, L. M. J., Tervahartiala, P., Helenius, I., Al-Sukhun, J., Kivisaari, L., Suuronen, R., ... Leirisalo-Repo, M. (2006). Clinical, radiographic and MRI findings of the temporomandibular joint in patients with different rheumatic diseases. *International Journal of Oral and Maxillofacial Surgery*, 35(11), 983–989. <https://doi.org/10.1016/j.ijom.2006.08.001>
- Henrikson, T., & Nilner, M. (2000). Temporomandibular disorders and the need for stomatognathic treatment in orthodontically treated and untreated girls. *The European Journal of Orthodontics*, 22(3), 283–292. <https://doi.org/10.1093/ejo/22.3.283>

- Henrikson, T., & Nilner, M. (2003). *Temporomandibular disorders, occlusion and orthodontic treatment*. 10.
- Henrikson, T., Nilner, M., & Kurol, J. (1999). Symptoms and signs of temporomandibular disorders before, during and after orthodontic treatment. *Swedish Dental Journal*, 23(5–6), 193–207.
- Henrikson, T., Nilner, M., & Kurol, J. (2000). Signs of temporomandibular disorders in girls receiving orthodontic treatment. A prospective and longitudinal comparison with untreated class II malocclusions and normal occlusion subjects. *The European Journal of Orthodontics*, 22(3), 271–281. <https://doi.org/10.1093/ejo/22.3.271>
- Herbosa, E. G., Rotskoff, K. S., Ramos, B. F., & Ambrookian, H. S. (1990). Condylar position in superior maxillary repositioning and its effect on the temporomandibular joint. *Journal of Oral and Maxillofacial Surgery*, 48(7), 690–696. [https://doi.org/10.1016/0278-2391\(90\)90051-3](https://doi.org/10.1016/0278-2391(90)90051-3)
- Hoppenreijts, T. J. M., Maal, T., & Xi, T. (2013). Evaluation of Condylar Resorption Before and After Orthognathic Surgery. *Seminars in Orthodontics*, 19(2), 106–115. <https://doi.org/10.1053/j.sodo.2012.11.006>
- Hwang, S.-J., Haers, P. E., & Sailer, H. F. (2000). The role of a posteriorly inclined condylar neck in condylar resorption after orthognathic surgery. *Journal of Cranio-Maxillofacial Surgery*, 28(2), 85–90. <https://doi.org/10.1054/jcms.2000.0129>
- Ingawalé, S., & Goswami, T. (2012). Biomechanics of the Temporomandibular Joint. In T. Goswami (Ed.), *Human Musculoskeletal Biomechanics*. <https://doi.org/10.5772/33702>
- Islaz, N. R., Moreno, N. V., Ruidíaz, V. C., & Jiménez, J. C. (2011). Temporomandibular joint dysfunction in 9 to 14 year old patients programmed for orthodontic treatment. *Revista Odontológica Mexicana*, 15(22), 72–76.
- Jung, H.-D., Kim, S. Y., Park, H.-S., & Jung, Y.-S. (2015). Orthognathic surgery and temporomandibular joint symptoms. *Maxillofacial Plastic and Reconstructive Surgery*, 37(1), 14. <https://doi.org/10.1186/s40902-015-0014-4>
- Karabouta, I., & Martis, C. (1985). The TMJ dysfunction syndrome before and after sagittal split osteotomy of the rami. *Journal of Maxillofacial Surgery*, 13, 185–188. [https://doi.org/10.1016/S0301-0503\(85\)80045-X](https://doi.org/10.1016/S0301-0503(85)80045-X)
- Khadka, A., & Hu, J. (2012). Autogenous grafts for condylar reconstruction in treatment of TMJ ankylosis: current concepts and considerations for the future.

- International Journal of Oral and Maxillofacial Surgery*, 41(1), 94–102.  
<https://doi.org/10.1016/j.ijom.2011.10.018>
- Kim, M.-R., Graber, T. M., & Viana, M. A. (2002). Orthodontics and temporomandibular disorder: A meta-analysis. *American Journal of Orthodontics and Dentofacial Orthopedics*, 121(5), 438–446.  
<https://doi.org/10.1067/mod.2002.121665>
- le Bell, Y., Jämsä, T., Korri, S., Niemi, P. M., & Alanen, P. (2002). Effect of artificial occlusal interferences depends on previous experience of temporomandibular disorders. *Acta Odontologica Scandinavica*, 60(4), 219–222.  
<https://doi.org/10.1080/000163502760147981>
- Learreta, J. A., Matos, J. L. F., Freire Matos, M., & Durst, A. C. (2009). Current Diagnosis of Temporomandibular Pathologies. *CRANIO®*, 27(2), 125–133.  
<https://doi.org/10.1179/crn.2009.019>
- Luther, F., Layton, S., & McDonald, F. (2010). *Orthodontics for treating temporomandibular joint [TMJ] disorders*. 19.
- Macfarlane, T. V., Kenealy, P., Kingdon, H. A., Mohlin, B. O., Pilley, J. R., Richmond, S., & Shaw, W. C. (2009). Twenty-year cohort study of health gain from orthodontic treatment: Temporomandibular disorders. *American Journal of Orthodontics and Dentofacial Orthopedics*, 135(6), 692.e1-692.e8.  
<https://doi.org/10.1016/j.ajodo.2008.10.017>
- Magnusson, T., & Guimarães, A. S. (2012). Is orthodontic treatment a risk factor for temporomandibular disorders? *Dental Press Journal of Orthodontics*, 17(2), 97–103.  
<https://doi.org/10.1590/S2176-94512012000200018>
- Manfredini, D., Stellini, E., Gracco, A., Lombardo, L., Nardini, L. G., & Siciliani, G. (2016). Orthodontics is temporomandibular disorder–neutral. *The Angle Orthodontist*, 86(4), 649–654. <https://doi.org/10.2319/051015-318.1>
- McGuinness, N. J. P. (2008). Orthodontic evolution: an update for the general dental practitioner. Part 2: psychosocial aspects of orthodontic treatment, stability of treatment, and the TMJ-orthodontic relationship. *Journal of the Irish Dental Association*, 54(3), 128–131.
- McNamara, A. (1997). Orthodontic treatment and temporomandibular disorders. *OralSurgeryOralMedicine OralPathology*, 83(1), 11.
- Mcnamara, J. A. (2009). *JCO-Online Copyright 2009 An Orthopedic Approach to the Treatment of Class III Malocclusion in Young Patients*. 21(09), 1–11.

- McNamara, J. A., Seligman, D. A., & Okeson, J. P. (1995). Occlusion, Orthodontic treatment, and temporomandibular disorders: a review. *Journal of Orofacial Pain*, 9(1), 73–90.
- Mérida-Velasco, J. R., Rodríguez-Vázquez, J. F., Mérida-Velasco, J. A., Sánchez-Montesinos, I., Espín-Ferra, J., & Jiménez-Collado, J. (1999). Development of the human temporomandibular joint. *The Anatomical Record: An Official Publication of the American Association of Anatomists*, 255(1), 20–33.
- Michelotti, A., Farella, M., Gallo, L. M., Veltri, A., Palla, S., & Martina, R. (2005). Effect of Occlusal Interference on Habitual Activity of Human Masseter. *Journal of Dental Research*, 84(7), 644–648. <https://doi.org/10.1177/154405910508400712>
- Michelotti, A., & Iodice, G. (2010). The role of orthodontics in temporomandibular disorders: OrthodonticsAndTemporomandibularDisorders. *Journal of Oral Rehabilitation*, 37(6), 411–429. <https://doi.org/10.1111/j.1365-2842.2010.02087.x>
- Mohlin, B., Axelsson, S., Paulin, G., Pietilä, T., Bondemark, L., Brattström, V., ... Holm, A.-K. (2007). TMD in Relation to Malocclusion and Orthodontic Treatment: A Systematic Review. *The Angle Orthodontist*, 77(3), 542–548. [https://doi.org/10.2319/0003-3219\(2007\)077\[0542:TIRTMA\]2.0.CO;2](https://doi.org/10.2319/0003-3219(2007)077[0542:TIRTMA]2.0.CO;2)
- Murphy, M. K., MacBarb, R. F., Wong, M. E., & Athanasiou, K. A. (2013). Temporomandibular disorders: a review of etiology, clinical management, and tissue engineering strategies. *The International Journal of Oral & Maxillofacial Implants*, 28(6), e393-414. <https://doi.org/10.11607/jomi.te20>
- Netter, F. H., & Hansen, J. T. (2003). *Atlas of human anatomy* (3rd ed). Teterboro, N.J: Icon Learning Systems.
- Novo, V. M. R., Salinas, M. B., Rodríguez, E. V., & Gay-Escoda, C. (2000). Cuadros clínicos más frecuentes en la patología disfuncional de la articulación temporomandibular. *Dolor: Investigación, Clínica & Terapéutica*, 15(2), 55–64.
- Ohrbach, R., Gonzalez, Y., List, T., & Schiffman, E. (2013). *Diagnostic Criteria for Temporomandibular Disorders (DC/TMD) Clinical Examination Protocol*. Retrieved from [www.rdc-tmdinternational.org](http://www.rdc-tmdinternational.org)
- Okeson, J. P. (1996). Occlusion. In S. Ramfjord & M. M. Ash (Eds.), *Management of Temporomandibular Disorders and Occlusion*. (5th ed.). Philadelphia: Saunders.
- Okeson, J. P. (2009). Orthodontic therapy and temporomandibular disorders: should the orthodontist even care? In J. A. Namara & S. A. Kapila (Eds.), *Temporomandibular*

- Disorders and Oro-Facial Pain: Separating Controversy from Consensus* (8th ed., Vol. 9, pp. 15–30). St. Louis: Mosby & Co.
- Palacios, C.G-F. (2003). *Dolor orofacial de origen temporomandibular, estomatológico y miofascial: (manejo del paciente en atención primaria)*. La Coruña: Schnyder & Walsh.
- Politi, M., Toro, C., Costa, F., Polini, F., & Robiony, M. (2007). Intraoperative Awakening of the Patient During Orthognathic Surgery: A Method to Prevent the Condylar Sag. *Journal of Oral and Maxillofacial Surgery*, 65(1), 109–114. <https://doi.org/10.1016/j.joms.2005.10.064>
- Pullinger, A. G., & Seligman, D. A. (2000). Quantification and validation of predictive values of occlusal variables in temporomandibular disorders using a multifactorial analysis. *The Journal of Prosthetic Dentistry*, 83(1), 66–75. [https://doi.org/10.1016/S0022-3913\(00\)70090-4](https://doi.org/10.1016/S0022-3913(00)70090-4)
- Pullinger, A. G., Seligman, D. A., & Gornbein, J. A. (1993). A Multiple Logistic Regression Analysis of the Risk and Relative Odds of Temporomandibular Disorders as a Function of Common Occlusal Features. *Journal of Dental Research*, 72(6), 968–979. <https://doi.org/10.1177/00220345930720061301>
- Raffaini, M., Alfaro, F. H., Ghilardi, R., & Lopez, A. G. (2002). The sagittal mandibular osteotomy under local anesthesia and intravenous sedation: four years of multicenter experience. *The International Journal of Adult Orthodontics and Orthognathic Surgery*, 17(4), 267–271.
- Reddy, S. V., Kumar, M. P., Sravanthi, D., Mohsin, A. H. B., & Anuhya, V. (2014). Bruxism: a literature review. *Journal of International Oral Health: JIOH*, 6(6), 105–109.
- Reid, K. I., & Greene, C. S. (2013). Diagnosis and treatment of temporomandibular disorders: an ethical analysis of current practices. *Journal of Oral Rehabilitation*, 40(7), 546–561. <https://doi.org/10.1111/joor.12067>
- Ricketts, R. M. (2010). Ensayo de clasificación de las alteraciones de la articulación temporomandibular. *Revista Española de Ortodoncia*, 40(1), 49–56.
- Roda, R. P., Bagán, J. V., Fernández, J. M. D., Bazán, S. H., & Soriano, Y. J. (2007). Review of temporomandibular joint pathology. Part I: Classification, epidemiology and risk factors. *Med Oral Patol Oral Cir Bucal*, 12(4), 7.
- Saka, B., Petsch, I., Hingst, V., & Härtel, J. (2004). The influence of pre- and intraoperative positioning of the condyle in the centre of the articular fossa on the

- position of the disc in orthognathic surgery. A magnetic resonance study. *British Journal of Oral and Maxillofacial Surgery*, 42(2), 120–126. [https://doi.org/10.1016/S0266-4356\(03\)00236-5](https://doi.org/10.1016/S0266-4356(03)00236-5)
- Sánchez, R. R.-O. (2010). Patología de la articulación temporomandibular. *Actualización En Medicina de Familia*, 6(11), 636–643. [https://doi.org/10.1016/S1010-5182\(97\)80005-4](https://doi.org/10.1016/S1010-5182(97)80005-4)
- Schiffman, E., Ohrbach, R., Truelove, E., Look, J., Anderson, G., Goulet, J.-P., ... Dworkin, S. F. (2014). Diagnostic Criteria for Temporomandibular Disorders (DC/TMD) for Clinical and Research Applications: Recommendations of the International RDC/TMD Consortium Network\* and Orofacial Pain Special Interest Group†. *Journal of Oral & Facial Pain and Headache*, 28(1), 6–27. <https://doi.org/10.11607/jop.1151>
- Selaimen, C. M. P., Jeronymo, J. C. M., Brilhante, D. P., Lima, E. M., Grossi, P. K., & Grossi, M. L. (2007). Occlusal Risk Factors for Temporomandibular Disorders. *The Angle Orthodontist*, 77(3), 471–477. [https://doi.org/10.2319/0003-3219\(2007\)077\[0471:ORFFTD\]2.0.CO;2](https://doi.org/10.2319/0003-3219(2007)077[0471:ORFFTD]2.0.CO;2)
- Serbesis-Tsarudis, C., & Pancherz, H. (2008). “Effective” TMJ and Chin Position Changes in Class II Treatment: Orthodontics versus Orthopedics. *The Angle Orthodontist*, 78(5), 813–818. <https://doi.org/10.2319/082707-391.1>
- Serrat, E. P. (Ed.). (2006). Capítulo 3 - Patología Oclusal, Muscular y de la ATM. In *Bases diagnósticas, terapéuticas y posturales del funcionalismo craneofacial*. (Vol. 1, pp. 509–608). Madrid: Ripano.
- Shaw, W. C., Richmond, S., Kenealy, P. M., Kingdon, A., & Worthington, H. (2007). A 20-year cohort study of health gain from orthodontic treatment: Psychological outcome. *American Journal of Orthodontics and Dentofacial Orthopedics*, 132(2), 146–157. <https://doi.org/10.1016/j.ajodo.2007.04.009>
- Spada, N. F., Quintana, A., Sánchez, C., & Cabratosa, J. (2010). Protocolo de exploración básico en disfunción craneomandibular para el clínico general. *Revista Española de Ortodoncia*, 40(1), 15–20.
- Thompson, J. R. (1962). Abnormal function of the stomatognathic system and its orthodontic implications. *American Journal of Orthodontics*, 48(10), 758–765. [https://doi.org/10.1016/0002-9416\(62\)90162-8](https://doi.org/10.1016/0002-9416(62)90162-8)
- Valle-Corotti, K., Pinzan, A., Valle, C. V. M. do, Nahás, A. C. R., & Corotti, M. V. (2007). Assessment of temporomandibular disorder and occlusion in treated class III

- malocclusion patients. *Journal of Applied Oral Science*, 15(2), 110–114. <https://doi.org/10.1590/s1678-77572007000200007>
- Valmaseda, E., & Gay-Escoda, C. (2002). Diagnóstico y tratamiento de la patología de la ATM. *O.R.L.-DIPS*, 29(2), 55–70.
- Varga, M. L. (2010). Orthodontic Therapy And Temporomandibular Disorders. *Medical Sciences*, 12.
- Vasconcelos, B. C. do E., Porto, G. G., & Bessa-Nogueira, R. V. (2008). Anquilose da articulação têmporo-mandibular. *Revista Brasileira de Otorrinolaringologia*, 74(1), 34–38. <https://doi.org/10.1590/S0034-72992008000100006>
- Vogl, T. J., Abolmaali, N., Mäurer, J., Schedel, H., & Bergh, B. (2001). Neoplasms of the temporomandibular joint (TMJ). Diagnosis, differential diagnosis and intervention. *Der Radiologe*, 41(9), 760–771.
- Widmalm, S. E., Lillie, J. H., & Ash, M. M. (1987). Anatomical and electromyographic studies of the lateral pterygoid muscle. *Journal of Oral Rehabilitation*, 14(5), 429–446. <https://doi.org/10.1111/j.1365-2842.1987.tb00738.x>
- Wilkes, C. H. (1978a). Arthrography of the temporomandibular joint in patients with the TMJ pain-dysfunction syndrome. *Minnesota Medicine*, 61(11), 645–652.
- Wilkes, C. H. (1978b). Structural and functional alterations of the temporomandibular joint. *Northwest Dentistry*, 57(5), 287–294.
- Winocur, E., & Emodi-Perlm, A. (2012). Occlusion, Orthodontic Treatment and Temporomandibular Disorders: Myths and Scientific Evidences. In F. Bourzgui (Ed.), *Orthodontics - Basic Aspects and Clinical Considerations*. <https://doi.org/10.5772/30949>
- Wolford, L. M. (2007). Clinical Indications for Simultaneous TMJ and Orthognathic Surgery. *CRANIO®*, 25(4), 273–282. <https://doi.org/10.1179/crn.2007.041>
- Wolford, L. M., Reiche-Fischel, O., & Mehra, P. (2003). Changes in temporomandibular joint dysfunction after orthognathic surgery. *Journal of Oral and Maxillofacial Surgery*, 61(6), 655–660. <https://doi.org/10.1053/joms.2003.50131>