

INSTITUTO UNIVERSITÁRIO EGAS MONIZ

MESTRADO INTEGRADO EM MEDICINA DENTÁRIA

TÉCNICAS DE ENXERTO ÓSSEO ANTES DA COLOCAÇÃO DE IMPLANTES

Trabalho submetido por
Clara Gallardo Sánchez
para a obtenção do grau de Mestre em Medicina Dentária

junho de 2025

INSTITUTO UNIVERSITÁRIO EGAS MONIZ

MESTRADO INTEGRADO EM MEDICINA DENTÁRIA

TÉCNICAS DE ENXERTO ÓSSEO ANTES DA COLOCAÇÃO DE IMPLANTES

Trabalho submetido por
Clara Gallardo Sánchez
para a obtenção do grau de **Mestre** em Medicina Dentária

Trabalho orientado por
Prof. Doutor António Mano Azul

junho de 2025

DEDICATÓRIA

A ti, Rubén. Te dedico estas palabras con todo mi cariño y una profunda gratitud. A lo largo de todo este camino académico y personal, has sido mucho más que un compañero: has sido mi mayor apoyo, mi inspiración diaria y la fuente de fuerza y alegría que me ha acompañado en cada etapa.

En los momentos más intensos de clínica, cuando las horas no parecían suficientes para todo lo que había que aprender, eras tú quien me motivaba con palabras de ánimo y con tu sonrisa contagiosa. Cuando se acercaban los exámenes y la presión aumentaba, tu presencia serena y positiva se convertía en mi refugio, ese lugar seguro donde siempre encontraba consuelo y paz. Gracias por estar siempre dispuesto a escuchar, por ser ese hombro en el que apoyarme, pero también ese empujón que necesitaba para seguir dando lo mejor de mí. Tu paciencia y comprensión fueron fundamentales para que pudiera avanzar con confianza y determinación, siempre con el corazón ligero y lleno de esperanza.

Más allá del apoyo práctico y emocional, fuiste también mi compañía en los momentos de descanso, esos ratos de desconexión que hicieron este camino más bonito y equilibrado. Nuestras risas, nuestras conversaciones y hasta las pequeñas aventuras que compartimos me ayudaron a mantener la motivación y la alegría, incluso en los días más exigentes. Esta tesis y todo el esfuerzo que representa son también reflejo de tu presencia constante. No habría sido lo mismo sin tu amor, tu generosidad y tu capacidad de estar ahí, incluso en los detalles más sencillos del día a día. Cada logro, grande o pequeño, lo he celebrado contigo, y eso lo ha hecho aún más especial.

Estoy segura de que serás un gran profesional en el mundo de la Administración de Empresas y la Economía. Saber que puedo contar contigo, que tenemos un proyecto de vida construido juntos, me da la certeza de que el futuro estará lleno de éxitos y alegrías compartidas. Gracias por ser quien eres: mi compañero, mi mejor amigo y el gran amor de mi vida. Con todo mi amor y agradecimiento, gracias por estar siempre a mi lado — hoy y para siempre.

Con amor,

Clara

AGRADECIMENTOS

Ao chegar ao fim desta etapa tão importante, quero expressar a minha profunda gratidão a todas as pessoas que me acompanharam neste caminho de esforço, aprendizagem e sonhos realizados.

Em primeiro lugar, agradeço de coração ao Professor António, não só pela orientação nesta tese, mas por ser um exemplo inspirador que despertou a minha vocação pela cirurgia oral. Obrigada pela sua paciência e dedicação.

Aos meus pais, não há palavras para agradecer o apoio incondicional, os sacrifícios silenciosos e os valores que me transmitiram, como o trabalho e a humildade. À minha irmã, que será uma grande médica, obrigada por seres uma fonte constante de alegria e motivação. Aos meus avós, agradeço muito pelo amor incondicional e pelo cuidado que sempre me deram, dando-me segurança nos momentos difíceis. Também agradeço à minha família, especialmente à madrinha Loli e ao padrinho Enrique, pelo carinho e apoio constantes.

Ao Rubén, meu companheiro de vida, obrigada pela paciência, compreensão e por me lembrares todos os dias que sou capaz. O teu apoio foi fundamental para eu chegar até aqui.

Aos meus amigos — Constanza, minha inseparável companheira de clínica, sempre presente nos desafios e conquistas; Sara, minha melhor amiga desde sempre, que esteve ao meu lado nos momentos mais importantes —, e também a Nieves, Lucía, Antonio, Paula Ruiz, Paula Terrón, Gloria, Carmen, Juan Ramón, Anita, Maria, Rocío, Laura, Blanca, Inês António, Inês Ramalho, Marta, Emma e Carolina, obrigada por tornarem este percurso mais leve, divertido e inesquecível. Agradeço ainda aos padrinhos académicos, especialmente ao Diogo, pelas memórias que guardarei com muito carinho.

À Universidade Egas Moniz, obrigada por me proporcionar uma formação de excelência e valores que levarei para sempre comigo.

Por fim, agradeço à vida e a Deus pela força, saúde e fé para concretizar este sonho. Este é só o começo de uma nova fase, que abraço com esperança e gratidão.

RESUMO:

A reabilitação oral com implantes dentários é uma solução terapêutica previsível frequentemente limitada por perdas ósseas decorrentes da reabsorção óssea pós-extração. Para superar estas deficiências, as técnicas de regeneração óssea alveolar desempenham um papel fundamental, permitindo a recuperação de volume ósseo adequado para a colocação de implantes. O aumento da crista óssea, tanto na dimensão vertical quanto horizontal, foi amplamente estudado. Diversos estudos demonstraram que as intervenções de aumento vertical podem alcançar resultados consistentes, enquanto outros destacam a previsibilidade da regeneração óssea guiada em aumentos horizontais.

No contexto dos enxertos ósseos, estudos compararam enxertos autólogos e alogênicos, mostrando que ambos são eficazes no tratamento de defeitos alveolares, mas com características específicas que influenciam a sua escolha clínica. Por outro lado, a elevação do seio maxilar continua a ser uma técnica essencial para a regeneração em áreas posteriores do maxilar superior. Vários estudos confirmaram a eficácia e segurança da técnica transcrestal de elevação do seio maxilar em casos de reabsorção óssea severa.

Esta revisão narrativa tem como propósito analisar e comparar diferentes abordagens regenerativas, incluindo enxertos ósseos e técnicas cirúrgicas, com base na evidência disponível, para determinar a melhor estratégia na criação de leitos ósseos adequados antes de colocarmos implantes dentários.

Palavras-chave: Regeneração óssea vertical; Elevação do seio maxilar; Enxertos ósseos; Regeneração óssea alveolar.

ABSTRACT:

Oral rehabilitation with dental implants is a predictable therapeutic solution that is often limited by bone loss resulting from post-extraction bone resorption. To overcome these deficiencies, alveolar bone regeneration techniques play a fundamental role, enabling the recovery of adequate bone volume for implant placement. Ridge augmentation, both in vertical and horizontal dimensions, has been extensively studied. Several studies have shown that vertical augmentation procedures can achieve consistent results, while others highlight the predictability of guided bone regeneration in horizontal augmentation.

In the context of bone grafts, studies have compared autologous and allogeneic grafts, showing that both are effective in the treatment of alveolar defects, but with specific characteristics that influence their clinical selection. On the other hand, maxillary sinus lift remains an essential technique for regeneration in the posterior regions of the upper jaw. Multiple studies have confirmed the effectiveness and safety of the transcrestal sinus lift technique in cases of severe bone resorption.

This narrative review aims to analyze and compare different regenerative approaches, including bone grafts and surgical techniques, based on the available evidence, in order to determine the best strategy for creating suitable bone beds prior to dental implant placement.

Keywords: Vertical bone regeneration; Maxillary sinus elevation; Bone grafts; Alveolar bone regeneration

ÍNDICE GERAL

ÍNDICE DE FIGURAS.....	11
LISTA DE ABREVIATURAS.....	15
I. INTRODUÇÃO.....	17
II. DESENVOLVIMENTO.....	19
1. Fundamentos da Regeneração óssea.....	19
1.1. Anatomia do osso alveolar	19
1.1.1. Introdução à anatomia do osso alveolar	19
1.1.2. Estrutura do osso alveolar.....	20
1.1.2.1. Composição óssea: osso cortical e trabecular.....	20
1.1.2.2. Diferenças entre maxila e mandíbula	21
1.1.3. Morfologia do osso alveolar	23
1.1.3.1. Espessura e densidade óssea.....	23
1.1.3.2. Alterações morfológicas com a idade e condições clínicas.....	25
1.1.4. Variações anatômicas	27
1.1.4.1. Diferenças individuais e fatores que as afetam	27
1.1.4.2. Estudos comparativos entre as regiões maxilar e mandibular.....	28
1.1.5. Avaliação clínica e relevância	28
1.1.5.1 Técnicas de imagem para a avaliação do osso alveolar.....	28
1.1.5.2 Aplicações em Planeamento de Implantes e Regeneração Óssea	28
1.2. Mecanismos de regeneração óssea: Processos Biológicos envolvidos na regeneração	29
1.2.1. Osteoindução	29
1.2.2. Osteocondução.....	29
1.2.3. Osteogénese	30
1.2.4. Fatores de crescimento	31
1.2.5. Angiogénese	31
1.2.6. Remodelação óssea.....	32
1.2.6.1. BMPs (Proteínas Morfogenéticas Ósseas)	32
1.2.6.2. BFGF (Fator de Crescimento de Fibroblastos Básico).....	32
1.2.6.3. EMD (Derivado de Matriz do Esmalte)	32
1.2.6.4. Concentrados de Plaquetas	33

2. Técnicas de regeneração óssea.....	33
2.1. Regeneração Óssea guiada (ROG): Conceito, técnica e eficácia.....	33
2.1.1. Conceito de Regeneração Óssea Guiada	33
2.1.2. Técnica de Regeneração Óssea Guiada	36
2.1.3. Tipos de membranas utilizadas em ROG	37
2.1.3.1. Principais tipos de membranas	37
2.1.3.2. Vantagens e desvantagens gerais.....	38
2.1.3.3. Inovações e melhorias tecnológicas	38
2.1.3.4. Critérios para a seleção da membrana	39
2.1.4. Utilização de Biomateriais em ROG	40
2.1.5. Fatores biológicos e clínicos na ROG	41
2.1.5.1. Resultados clínicos e eficácia do ROG.....	42
2.2. Enxertos em bloco: Indicações, Procedimento e Resultados (Expandido)42	42
2.2.1. Introdução aos enxertos em bloco	42
2.2.2. Indicações e Benefícios	43
2.2.3. Tipos e Fontes.....	44
2.2.3.1. Enxertos ósseos segundo Atieh (2021).....	44
2.2.3.2. Classificação e características segundo Ferraz (2023)	45
2.2.3.3. Inovações e aplicações segundo Marian (2024).....	45
2.2.3.4. Blocos de construção sintéticos.....	46
2.2.3.4.1. Blocos de fosfato tricálcico:	46
2.2.3.4.2. A hidroxiapatite policristalina	46
2.2.3.4.3. Os vidros bioativos (VBs)	47
2.2.4. Técnica Cirúrgica Avançada	47
2.2.4.1. Técnica de onlay da crista ilíaca:.....	48
2.2.4.3. Coaplicação com PRF:	48
2.2.4.4. A seleção de membranas (reabsorvíveis ou não):	48
2.2.5. Resultados clínicos:	49
Os resultados clínicos dos enxertos ósseos em bloco variam conforme o grau de reabsorção óssea, que depende tanto do material utilizado quanto da área anatômica. Enxertos autólogos demonstram menor taxa de reabsorção, seguidos dos aloenxertos, enquanto os xenoenxertos apresentam maior reabsorção devido à sua menor integração e remodelação mais lenta (Guamán Lozada, 2024).....	49

Ferraz (2023) destaca que o osso autógeno continua a ser o gold standard em regeneração óssea, por ser biocompatível, osteogénico, osteoindutor e osteocondutor. Apesar dessas vantagens, requer uma cirurgia adicional para obtenção do enxerto, o que implica mais riscos, dor, custo e tempo cirúrgico, levando à procura de alternativas com menor morbilidade.....	49
A taxa e o padrão de reabsorção óssea também dependem da localização anatômica e das características locais do osso. Estudos indicam que a remodelação óssea após a extração dentária acontece de forma mais intensa nos primeiros meses, com perda significativa de largura e altura da crista alveolar, especialmente na tábua vestibular. Uma revisão sistemática relatou uma perda média de 3,8 mm na largura e 1,24 mm na altura da crista alveolar nos primeiros seis meses (Atieh et al., 2021). A mandíbula tende a perder mais osso que o maxilar.....	49
A região pós-molar apresenta maior perda óssea e menor organização estrutural. A densidade óssea influencia o suporte aos implantes — sendo maior no maxilar anterior e menor no palato posterior. A vascularização é crucial, pois os osteócitos regulam a remodelação óssea, e a angiogénese é essencial para uma regeneração eficiente.	49
2.2.6. Complicações e Prevenção:	49
2.3. Enxertos Particulados: Vantagens, preparação e aplicação clínica.....	50
2.3.1. Introdução aos Enxertos de Partículas.....	50
2.3.2. Vantagens dos Enxertos Particulados.....	50
2.3.3. Tipos de enxertos particulados e sua aplicação clínica	51
2.3.4. Técnicas de Preparação e Aplicação	52
2.3.5. Dentina autógena como material de enxerto	53
2.3.6. Utilização de PRF em enxertos ósseos particulados: Melhor regeneração óssea.....	53
2.3.7. Resultados e considerações clínicas	53
2.4. Elevação do pavimento do seio Maxilar: Procedimento Cirúrgico e Resultados Esperados.....	54
2.4.1. Conceito e Fundamentos da elevação do pavimento do Seio maxilar	54
2.4.2. Técnicas cirúrgicas para a elevação do pavimento do seio maxilar	55
2.4.2.1. Técnica da janela lateral	55

2.4.2.2. Técnica de elevação crestal com osteótomos (também chamada “atraumática”) ou com a ponta inactiva do implante	56
2.4.2.3. Abordagem sem enxerto	57
2.4.3. Materiais utilizados para regeneração óssea na elevação do pavimento do seio maxilar.....	57
2.4.4. Complicações e fatores de sucesso na elevação do pavimento do seio maxilar	58
2.4.5. Resultados clínicos e taxas de sobrevivência dos implantes	59
3. Materiais de regeneração óssea	59
3.1. Propriedades do material.....	59
3.1.1. Osteogénese: Definição e Exemplos	59
3.1.2. Osteoindução: Conceito e Relevância Clínica.....	61
3.1.3. Osteocondução: Características e Exemplos de Materiais	62
3.2. Classificação do material:	63
3.2.1. Materiais Autólogos: Características e Exemplos	63
3.2.1.2. Fontes de Obtenção e Características:	64
3.2.1.3. Vantagens:	66
3.2.1.4. Desvantagens:	66
3.2.2. Enxertos alogénicos: descrição e aplicações.	67
3.2.2.1. Classificação dos aloenxertos	68
3.2.2.2. Indicações clínicas:.....	69
3.2.2.3. Vantagens e Desvantagens dos Aloenxertos:	70
3.2.2.3.1. Vantagens:	70
3.2.2.3.2. Desvantagens:	70
3.2.3. Xenoenxertos: Fontes e Benefícios	70
3.2.4. Materiais Sintéticos: Inovações e Utilizações.	73
3.3. Aplicações dos Materiais: Casos Práticos e Exemplos Clínicos.	75
3.4. Vantagens e desvantagens:	76
3.4.1. Enxertos autógenos: prós e contras.	76
3.4.2. Aloenxertos: benefícios e limitações.	76
3.4.3. Xenoenxertos: aspetos positivos e negativos.....	77
3.4.4. Sintéticos: Potencial e desafios.....	78

3.5. Inovações em Biomateriais: Avanços Recentes e o seu Impacto na Regeneração Óssea.	79
4. Comparação de técnicas e materiais	80
4.1. Taxas de sucesso:	80
4.2. Complicações associadas:	80
4.3. Fatores de Selecção:	81
4.3.1. A extensão e localização do defeito ósseo:	81
4.3.2. O estado sistémico do doente:	81
4.3.3. Preferências do doente:.....	81
4.3.4. Custo e disponibilidade:	81
4.3.5. Experiência profissional e equipamento disponível:	81
5. Aplicações clínicas. Regeneração Óssea em Diferentes Contextos: Aplicação de técnicas em diferentes situações clínicas	82
5.1. Preservação do alvéolo pós-extração:	82
5.2. Regeneração horizontal da crista alveolar	82
5.3. Elevação do pavimento do seio maxilar	84
5.4. Regeneração de crista vertical	86
6. Desafios e direções futuras	89
6.1. Limitações atuais:	89
6.2. Inovações futuras:	89
<i>III. CONCLUSÃO</i>	91
<i>IV. BIBLIOGRAFIA</i>	93

ÍNDICE DE FIGURAS

Figura 1. Modelos de superfície que mostram a face vestibular e a superfície mesial cortada do osso mandibular. (a) osso cortical e osso trabecular sem preenchimento trabecular; (b) osso cortical e osso trabecular com preenchimento trabecular. O osso trabecular refere-se ao material que forma as trabéculas individuais. O preenchimento trabecular refere-se ao material nos poros que rodeiam as trabéculas. O tecido trabecular refere-se à combinação de osso trabecular e preenchimento trabecular. O osso cortical refere-se ao osso denso em redor da superfície externa da mandíbula. Esquema adaptado de (McCormack et al., 2017).....	21
Figura 2. Corte axial da maxila no terço médio das raízes dos dentes maxilares. Observe as finas lâminas ósseas labiais/vestibulares dos dentes definitivos. Imagem retirada de (Garib et al.,2010).....	23
Figura 3. Corte axial da mandíbula no terço médio das raízes dos dentes mandibulares. Imagem retirada de (Garib et al.,2010).....	23
Figura 4. Esquema do osso alveolar residual em forma de triângulo invertido após extração nos locais dos incisivos maxilares. A reabsorção óssea após a extração do incisivo maxilar resultou num osso alveolar residual em forma de triângulo invertido que pode levar a uma insuficiência grave de volume ósseo para implantação dentária neste local. Esquema adaptado de Qu et al. (2024).....	26
Figura 5. Osteocondução e osteoindução. Esquemas adaptados de (https://www.spiritspine.com/product_osteo_g_es.html).....	30
Figura 6. Actividad de remodelado óseo. Acoplamiento de la actividad de los osteoclastos y osteoblastos. Resorción y neoformación óssea. Esquema adaptado de Yeste y Carrascosa (2015).....	33
Figura 7. Caso representativo de um defeito vertical anterior na maxila tratado com regeneração óssea guiada. A, Vista labial de um defeito anterior maxilar após trauma. B, C, Vistas labial e oclusal de um defeito severo vertical e horizontal da crista óssea na região anterior da maxila após elevação do retalho. D, Vista labial de uma membrana de politetrafluoroetileno reforçada com titânio, perfurada e fixada ao palato. E, F, Vistas labial e oclusal de um enxerto ósseo particulado composto por uma proporção de 60:40 de osso autógeno particulado e mineral ósseo bovino anorgânico. G, Vista labial da membrana de politetrafluoroetileno após a fixação. H, Vista oclusal do local após 9 meses de cicatrização sem intercorrências. I, J, Vistas labiais do osso recém-formado no momento da remoção da membrana. K, Vista oclusal de três implantes colocados no osso regenerado. L, M, Vistas oclusal e vestibular de uma “mini salsicha”, camada protetora de enxerto ósseo colocada sobre o osso regenerado, composta por 70% de mineral ósseo bovino anorgânico e 30% de osso autógeno. N, Radiografia panorâmica demonstrando os implantes colocados no osso regenerado. Imagem adaptada de Urban et al. (2023).....	35
Figura 8. Membrana de colagénio reabsorvível na regeneração óssea de um defeito vertical no dente 45. Fotografia do Dr Rodolfo Nunes.	40
Figura 9. Membrana não reabsorvível. Fotografia do Prof. Dr António Mano Azul....	40
Figura 10. Osso particulado formado pela combinação de osso autógeno e xenoenxerto 50/50. Fotografia do Dr Rodolfo Nunes.....	41
Figura 11. Preparação de enxerto particulado a partir de colheita de osso autógeno. Fotografia do Dr Rodolfo Nunes.....	52
Figura 12. Membrana de Schneider. Fotografias do Prof. Dr. António Mano Azul.....	54

Figura 13. Vascularização do seio maxilar. Fotografias do Prof. Dr. António Mano Azul	55
Figura 14. Técnica de janela lateral (modificada de Boyne, Misch e Tatum) em duas fases. Fotografias do Prof. Dr. António Mano Azul.....	56
Figura 15. Técnica monofásica com abordagem lateral e colocação imediata de implante, com enxerto. Fotografias do Prof. Dr. António Mano Azul.....	56
Figura 16. Etapas sequenciais na técnica de aumento indireto do seio maxilar; local do implante preparado a partir de brocas de pequeno a grande diâmetro, pavimento do seio maxilar fraturado, elevado e enxerto ósseo colocado no espaço resultante e colocação imediata do implante. Esquema adaptado de Balaji (2013).	57
Figura 17. O poder biológico das lascas de osso autógeno (com cortesia de Asparuhova (2018)). O meio condicionado por osso (Bone Conditioned Medium – BCM) contribui para o início e progressão da osteogénese ao exibir uma atividade sinérgica entre TGF- β 1 e BMP-2. O BCM colhido em curtos períodos de tempo (10, 20 ou 40 minutos), correspondentes à duração típica de um procedimento cirúrgico, é caracterizado por uma libertação rápida de TGF- β 1. Já o BCM colhido em períodos mais longos (1, 3 ou 6 dias), que correspondem aos primeiros dias após o procedimento de aumento ósseo, é enriquecido com BMP-2. O BCM extraído a curto prazo, e o TGF- β 1 presente nesse meio, promovem um aumento na proliferação das células estaminais mesenquimais (MSCs), expandindo assim o conjunto de osteoblastos comprometidos. Além disso, este BCM promove os estágios iniciais da diferenciação, nomeadamente a produção de matriz, mas inibe os estágios mais avançados da diferenciação e maturação osteoblástica (mineralização). Em contraste, o BCM extraído a longo prazo, e o BMP-2 contido neste meio, estimulam a diferenciação e maturação dos osteoblastos (mineralização). Esquema adaptado de Buser et al. (2023).....	61
Figura 19. Autoenxerto no maxilar superior e inferior. Fotografias do Prof. Dr. Antonio Mano Azul	64
Figura 20. Caso representativo de um defeito vertical maxilar anterior tratado com a técnica da concha óssea. A, Vista pré-operatória labial do defeito e sua relação com a reabilitação protética. B, Desenho de retalho vestibular deslocado. C-E, Vistas labial, oclusal e lateral do defeito ósseo. F-H, Estabilização das conchas ósseas oclusal e bucal e preenchimento do espaço regenerativo com lascas ósseas. Tanto as conchas como as lascas ósseas foram obtidas a partir da divisão e raspagem extra-oral de um bloco ósseo autógeno colhido da linha oblíqua externa da mandíbula. I, J, Vistas labial e oclusal da reconstrução óssea após remoção das arestas afiadas. K, L, Vistas labial e oclusal do encerramento da ferida por primeira intenção. M, N, Vistas labial e oclusal do osso reconstruído na reentrada cirúrgica, 4 meses após a cirurgia. O-R, Vistas labial e oclusal da colocação do implante guiada pela prótese. S-U, Aumento do contorno com matriz óssea bovina desmineralizada e membrana de colagénio após a colocação do implante. V, Fechamento da ferida por primeira intenção. Imagens retiradas de Urban et al. (2023).....	65
Figura 21. Colheita de osso autógeno. Fotografia do Dr Rodolfo Nunes.	66
Figura 22. Enxerto de osso autógeno misturado com xenoenxerto na proporção 50/5067	
Figura 23. Reconstrução óssea alveolar simultânea com a remoção do implante. (a) diagnóstico clínico de peri-implantite, (b) perda óssea avançada, (c) defeito ósseo residual parcialmente contido, (d) mistura de xenoenxerto e osso autógeno, (e) membrana de barreira reticulada com ribose, (f) deiscência intencional do retalho, (g) reentrada em 4 meses, (h) estabilidade do tecido mole em 2 anos de seguimento e (i) estabilidade do tecido duro em 2 anos de seguimento. Imagens retiradas de Monje et al. (2025).....	72

Figura 24. Reconstrução óssea alveolar simultânea com a remoção do implante. (a) diagnóstico clínico de peri-implantite, (b) perda óssea avançada, (c) defeito ósseo residual parcialmente contido, (d) mistura de xenoinxerto e osso autógeno, (e) membrana de barreira reticulada com ribose, (f) sutura para abordagem do retalho bucal, (g) reentrada em 4 meses, (h) estabilidade do tecido mole em 2 anos de seguimento e (i) estabilidade do tecido duro em 2 anos de seguimento. Imagens retiradas de Monje et al. (2025).....	73
Figura 25. Defeito ósseo horizontal. . Fotografia do Dr Rodolfo Nunes.	83
Figura 26. Caso representativo de um defeito bilateral vertical e horizontal na crista mandibular posterior. A, Radiografia panorâmica demonstrando os defeitos mandibulares posteriores. B, E, Vistas labiais demonstrando o defeito vertical, para além de uma atrofia em lâmina de faca no lado direito. C, F, Vistas labiais de enxerto ósseo particulado constituído por uma mistura de proporção 1:1 de osso autógeno e mineral ósseo bovino inorgânico. D, G, Vistas labiais de uma membrana perfurada reforçada com politetrafluoretileno e titânio fixada. H-K, Vistas labiais e oclusais do osso regenerado na colocação do implante após 9 meses de cicatrização sem complicações. L, Radiografia panorâmica demonstrando osso crestal estável após carga. Imagens retiradas de Urban et al. (2023).....	84
Figura 27. Elevação do pavimento do seio maxilar com janela lateral. Fotografias do Prof. Dr. António Mano Azul.....	86
Figura 28. Defeito ósseo vertical. . Fotografias do Dr Rodolfo Nunes.	87
Figura 29. A) Vista labial de um paciente que apresentava um defeito ósseo vertical na mandíbula anterior após falha de enxerto ósseo e implantes. (B) A imagem de CBCT demonstra o defeito e a perda óssea nos dentes adjacentes. (C) Nos incisivos laterais, o osso interproximal estava ausente, pelo que os dois incisivos laterais foram extraídos. A perda óssea pode ser atribuída à infeção do enxerto anterior. (D) Vistas labiais da área após o avanço do retalho lingual. Nota-se a deficiência vertical do osso. (E) Vista oclusal do defeito. Nota-se o avanço delicado do retalho, protegendo a anatomia lingual. (F) Vista labial de uma membrana perfurada de d-PTFE fixada no lado lingual com parafusos de titânio. (G, H) Vistas labial e oclusal do enxerto composto misto no local (proporção 1:1 de lascas de osso autógeno e partículas de DBBM). (I) Vista labial da membrana fixada com pinos de titânio na face vestibular. (J) Vista labial da membrana coberta com uma membrana de colagénio nativo. A razão para isto é excluir a penetração de células de tecidos moles através das perfurações e, ao mesmo tempo, permitir a vascularização e o estímulo osteoindutivo provenientes do lado perióstico. (K) Vista labial do encerramento do retalho sem tensão durante a cirurgia. (L) Vista oclusal da cicatrização da ferida, sem distúrbios, após 2 semanas. (M, N) Vistas labial e oclusal da área após 9 meses de cicatrização sem intercorrências. (O) Imagem de tomografia computadorizada de feixe cónico (CBCT) em corte transversal mostra o volume ósseo regenerado. (P) Vista labial de uma membrana de d-PTFE no local após elevação do retalho. (Q–S) Vistas labial e oclusal do osso regenerado. (T) Vista oclusal demonstra um excelente resultado regenerativo, com uma crista ampla e dois implantes colocados após a regeneração. (U) Vista labial do enxerto (proporção 1:1 de lascas de autoinjerto e DBBM) no local. As lascas ósseas foram colhidas localmente com um raspador ósseo. (V, W) Vistas facial e oclusal de uma membrana de colagénio nativo fixada com suturas reabsorvíveis. (X, Y) Radiografias periapicais na fase de descoberta e após a carga, demonstrando boa estabilidade óssea crestal. Imagem adaptada de Buser et al. (2023).....	88

LISTA DE ABREVIATURAS

- AH** – Hidroxiapatite policristalina
- BCM** – Bone Conditioned Medium (Meio Condicionado por Osso)
- BMPs** – Proteínas morfogenéticas ósseas
- bFGF** – Fator de crescimento de fibroblastos básico
- CB-bFGF** – bFGF ligado ao colagénio
- CBCT** – Tomografia computadorizada de feixe cónico
- DATs** – Dispositivos de ancoragem temporários
- DFDBA** – Enxerto ósseo desmineralizado congelado
- d-PTFE** – Politetrafluoretileno de alta densidade
- EMD** – Derivado de matriz do esmalte
- FDBA** – Enxerto ósseo desmineralizado
- FGF** – Fator de crescimento de fibroblastos
- GDF-5** – Fator de diferenciação de crescimento 5
- GBR / ROG** – Regeneração óssea guiada
- IGF** – Fator de crescimento semelhante à insulina
- L-PRP** – Plasma rico em plaquetas com leucócitos
- MBGs** – Vidros bioativos mesoporosos
- MDCT** – Tomografia computadorizada multidetectores
- MSCs / CEM** – Células estaminais mesenquimais
- NAI** – Nervo alveolar inferior
- PASS** – Técnica de estabilização passiva da membrana
- PDGF** – Fator de crescimento derivado de plaquetas
- PLA** – Ácido poliláctico
- PGA** – Ácido poliglicólico
- PLGA** – Poli(ácido láctico-co-glicólico)
- PRF** – Plasma rico em fibrina
- PRP** – Plasma rico em plaquetas
- P-PRP** – Plasma rico em plaquetas puro
- PTFE** – Politetrafluoretileno
- SSO** – Osteotomia segmentar tipo sanduíche
- TGF- β** – Fator de crescimento transformador beta
- TC** – Tomografia computadorizada

TCP / beta-TCP – Fosfato tricálcico / beta-fosfato tricálcico

UH – Unidades Hounsfield

VEGF – Fator de crescimento endotelial vascular

VBs – Vidros bioativos

I. INTRODUÇÃO

Na medicina dentária moderna, os enxertos ósseos são fundamentais para tratar defeitos ósseos, especialmente em procedimentos de regeneração óssea como a cirurgia de implantes. Inicialmente, os materiais de enxerto tinham apenas biocompatibilidade como critério, mas evoluíram para apresentar topografias que orientam a formação óssea, sendo importantes no tratamento da periodontite, que causa perda óssea (Miron, 2024).

O uso de implantes dentários aumentou significativamente, tornando-se a opção preferencial para substituir dentes perdidos. A osteointegração, onde osteoblastos se integram à superfície do implante, é essencial para a fixação e durabilidade. Porém, o volume ósseo insuficiente representa um desafio, pois aumenta o risco de complicações mecânicas e biológicas, como a perda óssea ao redor do implante. Assim, técnicas e materiais que promovem a regeneração óssea são essenciais para garantir uma base óssea adequada (Hanif et al., 2017).

A regeneração do osso alveolar é complexa devido à anatomia e à necessidade de preservar tecidos circundantes. Técnicas tradicionais incluem regeneração óssea guiada e enxertos ósseos, que utilizam membranas de barreira para evitar a infiltração de tecidos não osteogênicos. Casos graves de perda óssea são ainda mais desafiadores, principalmente para estabilizar a regeneração em áreas com estrutura óssea limitada (Marian et al., 2025).

Atualmente, a regeneração óssea em medicina dentária envolve técnicas como a regeneração óssea guiada (ROG) e biomateriais avançados. As membranas excluem o crescimento de tecidos moles, favorecendo a formação óssea. Biomateriais bioativos e terapias celulares melhoram a regeneração, com fatores de crescimento e sinais moleculares promovendo osteogênese e angiogênese, integrando funcionalmente o novo tecido (Galli et al., 2021).

Os enxertos autógenos são o padrão-ouro devido às suas propriedades osteogênicas, osteoindutoras e osteocondutoras, minimizando resposta imunitária e favorecendo a formação óssea. Entretanto, requerem muitas vezes um segundo procedimento

cirúrgico, aumentando morbidade e complicações como dor no local dador (Titsinides et al., 2019).

Como alternativas, aloenxertos e xenoenxertos oferecem soluções sem a necessidade de área doadora adicional. Aloenxertos, de doadores humanos, são processados para reduzir riscos imunitários e infecciosos. Xenoenxertos, de origem bovina ou suína, são abundantes e de baixo custo. Ambos atuam principalmente como andaimes osteocondutores, facilitando migração e proliferação celular (Titsinides et al., 2019; Faverani et al., 2014).

Enxertos sintéticos, como fosfatos de cálcio e polímeros bioativos, imitam a estrutura óssea natural e são osteocondutores, servindo como estruturas 3D para adesão e crescimento celular. Apesar de não possuírem propriedades osteogênicas ou osteoindutoras, integram-se bem ao tecido ósseo e são eficazes para reconstrução óssea (Titsinides et al., 2019).

Esta revisão narrativa visa comparar a eficácia de técnicas e materiais de enxertos ósseos na regeneração do leito ósseo para implantes dentários. A questão central é: “Qual a eficácia comparativa de técnicas (regeneração óssea guiada, enxertos em bloco e particulados) e materiais (autoenxertos, aloenxertos, xenoenxertos e sintéticos) na regeneração óssea antes da colocação de implantes?”

A revisão baseou-se em literatura de bases de dados reconhecidas (PubMed, Google Scholar, Cochrane Library, Medline, Embase), incluindo estudos dos últimos 10 anos em inglês e espanhol, e trabalhos anteriores relevantes. Tem como finalidade avaliar taxas de sucesso, complicações, qualidade óssea regenerada e fornecer diretrizes baseadas em evidências para otimizar a escolha dos métodos de enxerto ósseo em diferentes cenários clínicos.

II. DESENVOLVIMENTO

1. Fundamentos da Regeneração óssea

1.1. Anatomia do osso alveolar

1.1.1. Introdução à anatomia do osso alveolar

O osso alveolar é a estrutura óssea que envolve e suporta os dentes nos maxilares, apresentando morfologia variável influenciada por fatores anatômicos individuais, como a forma do dente e o tipo de periodonto. Estudos em crânios classificaram o osso alveolar vestibular em perfis plano, recortado e recortado pronunciado, que afetam a presença de fenestrações, deiscências e a altura e espessura do osso interdentário — aspectos importantes na implantologia e periodontologia estética (Becker et al., 1997).

Além das variações morfológicas, a qualidade e quantidade do osso alveolar nas diferentes regiões dos maxilares são essenciais para o planejamento do implante. A mandíbula geralmente apresenta córtex mais espesso e trabéculas mais densas que a maxila, especialmente nas regiões posteriores, onde a densidade óssea é menor. Essas diferenças regionais influenciam a estabilidade primária do implante e a osteointegração, reforçando a necessidade de avaliação precisa do volume e densidade óssea por meio de técnicas de imagem como tomografia computadorizada (TC) ou tomografia computadorizada de feixe cônico (CBCT). Classificações como as de Lekholm e Zarb ou Misch existem para avaliar a qualidade óssea, porém possuem limitações clínicas devido à variabilidade nos métodos tácteis. Portanto, uma compreensão ampla da anatomia e estrutura do osso alveolar, aliada a um planejamento cirúrgico baseado em evidências, é crucial para o sucesso dos implantes (Seriwatanachai et al., 2015).

A avaliação tridimensional da crista alveolar fornece dados essenciais para a implantologia, periodontologia, ortodontia e cirurgia maxilofacial. Cho et al. (2019) mediram a largura horizontal da crista alveolar em níveis crestal, médio-radicular e apical para incisivos centrais, caninos, segundos pré-molares e primeiros molares na maxila e mandíbula, usando tomografia de múltiplos detectores. Na maxila, a largura

média da crista foi de 7,43 mm nos incisivos centrais e 12,38 mm nos primeiros molares; na mandíbula, variou entre 6,21 mm e 10,02 mm nesses mesmos dentes. Esses dados são referência padrão para determinar o diâmetro e posição ideais do implante, bem como para planejar enxertos ósseos ou scaffolds personalizados, assegurando integração funcional e resultado estético previsível (Cho et al., 2019).

1.1.2. Estrutura do osso alveolar

1.1.2.1. Composição óssea: osso cortical e trabecular

O osso alveolar é formado por dois tipos principais de tecido ósseo: o osso cortical, denso e compacto, e o osso trabecular, esponjoso e poroso. A proporção e distribuição desses tecidos variam conforme a região anatômica e a posição dentária, influenciando a resistência mecânica e a capacidade regenerativa do osso.

Tang et al. (2024) realizaram um estudo retrospectivo com tomografia computadorizada de feixe cônico (CBCT) na região molar da maxila superior, avaliando a espessura da cortical vestibular, altura do osso alveolar e distância entre raízes. A espessura cortical foi maior entre o primeiro e segundo molar superior (dentes 16 e 17) e a altura óssea máxima entre o segundo pré-molar e primeiro molar (dentes 15 e 16). Esses parâmetros foram medidos em profundidades de 5, 7 e 9 mm, fornecendo uma visão tridimensional essencial para o planejamento cirúrgico, como a colocação de dispositivos de ancoragem temporários (DATs) (Tang et al., 2024). Geralmente, a região posterior da mandíbula possui osso cortical mais espesso e denso, suportando maiores cargas funcionais, enquanto a maxila apresenta maior predominância de osso trabecular poroso, tornando-se mais suscetível à reabsorção óssea após extrações (Garib et al., 2010). A tábua vestibular é habitualmente mais fina que a lingual em ambas arcadas, principalmente na região mandibular anterior, explicando a alta incidência de deiscências e fenestrações ósseas nos incisivos inferiores. A CBCT é fundamental para avaliar a espessura e morfologia da crista alveolar, identificando limites biológicos para movimentos dentários seguros. Movimentos excessivos vestibulo-linguais podem lesar o periodonto, especialmente em pacientes com tábuas ósseas finas ou padrão dolicofacial, aumentando riscos de deiscências, fenestrações e recessões gengivais (Garib et al., 2010). Biologicamente, o osso trabecular apresenta maior vascularização devido à sua porosidade, facilitando osteogênese e reparação pós-trauma ou cirurgia. O osso cortical,

denso e pouco poroso, tem menor capacidade regenerativa espontânea, retardando a recuperação pós-operatória (Becker et al., 1997).

Becker et al. (1997) classificaram o osso alveolar da maxila anterior em três morfotipos: plano, ondulado (recortado) e ondulado pronunciado. Essa variação anatômica apresenta diferenças significativas na altura do osso interproximal e vestibular, além da presença de fenestrações e deiscências. O perfil ondulado pronunciado mostrou maior distância entre osso alveolar interproximal e vestibular (4,1 mm), em comparação com 2,1 mm no perfil plano, podendo afetar a estética e estabilidade óssea após implantes dentários (Becker et al., 1997).

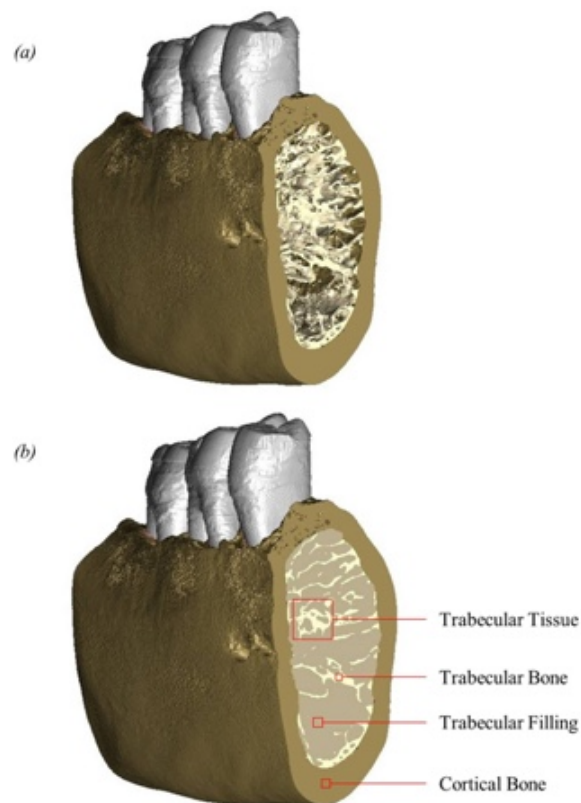


Figura 1. Modelos de superfície que mostram a face vestibular e a superfície mesial cortada do osso mandibular. (a) osso cortical e osso trabecular sem preenchimento trabecular; (b) osso cortical e osso trabecular com preenchimento trabecular. O osso trabecular refere-se ao material que forma as trabéculas individuais. O preenchimento trabecular refere-se ao material nos poros que rodeiam as trabéculas. O tecido trabecular refere-se à combinação de osso trabecular e preenchimento trabecular. O osso cortical refere-se ao osso denso em redor da superfície externa da mandíbula. Esquema adaptado de (McCormack et al., 2017).

1.1.2.2. Diferenças entre maxila e mandíbula

A maxila e a mandíbula apresentam diferenças anatômicas significativas na espessura das tábuas ósseas vestibular e palatina. Na maxila, ao nível do terço médio da raiz, a

tábua vestibular é muito fina, especialmente na região anterior, sendo ainda mais fina na região canina em comparação com os demais dentes anteriores. Na mandíbula, a espessura da crista alveolar diminui do posterior para o anterior, com os segundos e terceiros molares cobertos por uma camada mais espessa de osso alveolar bucal (Garib et al., 2010). Essas características anatômicas são clinicamente relevantes, sobretudo em procedimentos que exigem conhecimento detalhado do contorno e da espessura óssea, como o planeamento ortodôntico ou cirúrgico. A fina espessura da placa vestibular na maxila limita a estabilidade e a viabilidade de enxertos ósseos e implantes em áreas esteticamente sensíveis. Na mandíbula, a lâmina bucal é geralmente fina, exceto no setor posterior, onde a cobertura óssea é significativamente mais espessa nos segundos e terceiros molares, influenciando a resposta óssea a movimentos ortodônticos e a estratégia cirúrgica para regeneração óssea e implantes (Garib et al., 2010).

Estudos tridimensionais recentes confirmam variações marcantes na morfologia do osso alveolar entre maxila e mandíbula, com diferenças significativas nas larguras horizontais em níveis crestal, médio e apical. Na maxila, especialmente na região palatina, há aumento progressivo da espessura óssea da crista ao ápice, favorecendo procedimentos de ancoragem. Já na mandíbula, o osso vestibular é mais fino na região da raiz média, com concavidades linguais frequentes em áreas como canino e primeiro molar, representando desafios para colocação de implantes. Essas variações anatômicas, evidenciadas por reconstruções tridimensionais de tomografia computadorizada, são essenciais para o planeamento cirúrgico. A escolha do diâmetro e posição do implante, bem como a necessidade e extensão de aumento ósseo personalizado, dependem dessas características. A avaliação pré-cirúrgica por imagens tridimensionais é fundamental para reduzir riscos, otimizar resultados estéticos e funcionais, e garantir a estabilidade a longo prazo dos tratamentos com implantes (Cho et al., 2019).

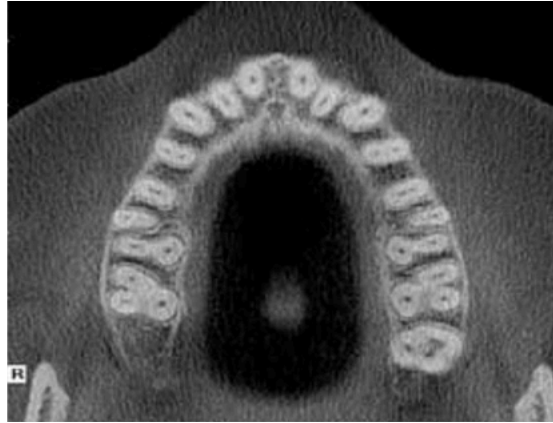


Figura 2. Corte axial da maxila no terço médio das raízes dos dentes maxilares. Observe as finas lâminas ósseas labiais/vescibulares dos dentes definitivos. Imagem retirada de (Garib et al.,2010)

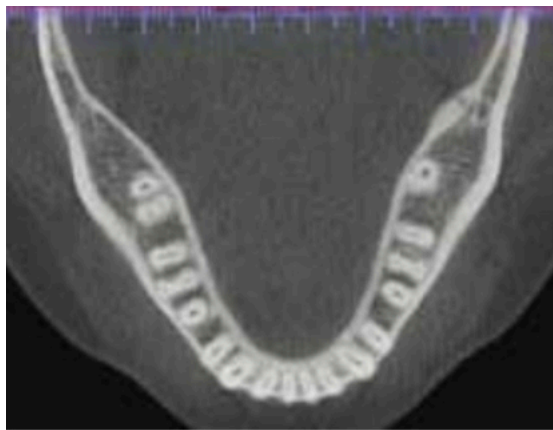


Figura 3. Corte axial da mandíbula no terço médio das raízes dos dentes mandibulares. Imagem retirada de (Garib et al.,2010)

1.1.3. Morfologia do osso alveolar

1.1.3.1. Espessura e densidade óssea

A espessura e a densidade do osso alveolar são essenciais para a estabilidade primária e o sucesso a longo prazo dos implantes dentários, influenciando diretamente a osteointegração, principalmente em implantes imediatos. A avaliação pré-operatória por tomografia computadorizada (TC) ou tomografia computadorizada de feixe cônico (CBCT) é fundamental para planejar o tratamento, embora envolva desafios relacionados à radiação e precisão (Seriwatanachai et al., 2015). Estudos indicam que a maior densidade óssea está na região anterior da mandíbula, seguida pela maxila anterior, maxila posterior e, por último, mandíbula posterior, que apresenta a menor densidade, impactando a escolha do local do implante (Seriwatanachai et al., 2015).

Cho et al. (2019) determinaram valores médios da largura horizontal da crista alveolar em três níveis: crista, raiz média e ápice. Na maxila, as larguras médias foram: 7,43 mm (incisivos centrais), 8,91 mm (caninos), 9,57 mm (segundos pré-molares) e 12,38 mm (primeiros molares). Na mandíbula, os valores foram: 6,21 mm, 8,55 mm, 8,45 mm e 10,02 mm, respectivamente (Cho et al., 2019).

Além disso, os dados de Cho et al. (2019) demonstram que a espessura média da tábua óssea vestibular na região anterior do maxilar, ao nível da crista alveolar dos incisivos centrais, foi de apenas 0,42 mm, sendo que mais de 50% das medições apresentaram valores inferiores a 0,5 mm. Estes achados reforçam a necessidade de abordagens cirúrgicas minimamente invasivas nesta zona esteticamente crítica, devido ao elevado risco de reabsorção óssea.

Nas regiões posteriores, a largura horizontal média da crista alveolar foi de 10,02 mm na região do primeiro molar mandibular e de 12,38 mm no primeiro molar maxilar, evidenciando maior disponibilidade óssea para a colocação de implantes (Cho et al., 2019).

Adicionalmente, conforme reportado na literatura por Van der Weijden et al. (2009) e discutido por Cho et al., a reabsorção óssea após extração dentária pode atingir 3,87 mm na dimensão horizontal e entre 1,67 mm e 2,03 mm na vertical, o que sublinha a importância de estratégias preventivas, como a preservação alveolar, para manter o volume ósseo remanescente.

Cho et al. (2019) também destacaram que a forma da crista alveolar afeta mais o sucesso dos enxertos ósseos do que a espessura óssea, sendo que regiões com ângulos estreitos, como a parte anterior da mandíbula, apresentam pior prognóstico, enquanto áreas com ângulos mais amplos, como a região molar mandibular, têm melhores resultados. Por fim, apesar da resolução inferior da TC multidetectores (MDCT) em comparação ao CBCT, ambas fornecem medições confiáveis da morfologia óssea com margens de erro pequenas, entre 0,2 e 0,5 mm (Cho et al., 2019).

Estes dados tridimensionais são essenciais para que o clínico escolha com precisão o diâmetro e posicionamento do implante, assim como a necessidade e quantidade de

enxerto ósseo, melhorando a estabilidade primária e reduzindo complicações pós-operatórias (Cho et al., 2019; Seriwatanachai et al., 2015).

1.1.3.2. Alterações morfológicas com a idade e condições clínicas

A espessura e densidade do osso alveolar são cruciais para a estabilidade primária e o sucesso a longo prazo dos implantes dentários. A mandíbula apresenta osso cortical mais espesso e osso trabecular mais denso que a maxila, cuja densidade e espessura são menores, especialmente nas zonas posteriores (Seriwatanachai et al., 2015). Técnicas de imagem como tomografia computadorizada (TC) e tomografia computadorizada de feixe cônico (CBCT) são essenciais para avaliar a densidade óssea em unidades Hounsfield (UH), auxiliando no planejamento cirúrgico e na seleção precisa do local do implante (Seriwatanachai et al., 2015).

Estudos radiográficos em pacientes entre os 18 e os 89 anos demonstraram que a maior densidade óssea se verifica na região anterior da mandíbula, seguida pela região anterior do maxilar, região posterior da mandíbula, e por fim, a região posterior do maxilar, que apresenta os valores mais baixos de densidade (Seriwatanachai et al., 2015). Esta distribuição desigual, agravada por patologias como periodontite, impacta na escolha do local do implante e na previsão da estabilidade primária, tornando imprescindível uma avaliação pré-operatória detalhada para antecipar a necessidade de regeneração óssea e aumentar o sucesso terapêutico (Seriwatanachai et al., 2015). Qu et al. (2024) avaliaram alterações morfológicas do osso alveolar em 125 pacientes asiáticos após extração de incisivos maxilares, utilizando CBCT. Após 3 meses de cicatrização sem intervenção, observaram reabsorção óssea horizontal média de 4,11 mm a 3 mm da junção amelocementária (50% da largura original), com perdas menores em profundidades maiores, além de reabsorção vertical média de 0,78 mm. A maior perda concentrou-se próxima à crista óssea, formando um padrão em “triângulo invertido”, podendo dificultar a colocação de implantes em regiões estéticas (Qu et al., 2024). A magnitude da reabsorção não se correlacionou significativamente com a idade, sexo ou tipo de dente, indicando que fatores locais, como a espessura prévia da tábua óssea vestibular, são mais determinantes. A alta taxa de reabsorção pode ser atribuída a características étnicas asiáticas, como menor espessura do osso labial e maior protrusão maxilar (Qu et al., 2024).

Tang et al. (2024) estudaram a morfologia e a qualidade óssea nas regiões interradiculares posteriores da maxila e mandíbula em pacientes com má oclusão Classe III e Classe I, com o objetivo de otimizar o planeamento e a colocação de implantes dentários através da CBCT. Os pacientes com Classe III apresentaram uma cortical mandibular mais espessa, especialmente na área entre o segundo pré-molar e o primeiro molar, bem como uma maior densidade trabecular mandibular, o que sugere uma melhor estabilidade primária potencial para os implantes nestas zonas (Tang et al., 2024). Na região posterior da maxila, as diferenças entre as classes foram menos acentuadas, observando-se variações individuais que evidenciam a necessidade de uma avaliação personalizada em cada caso. Destaca-se a importância da análise tridimensional detalhada para minimizar riscos cirúrgicos, como a perfuração radicular, e maximizar o sucesso clínico dos implantes dentários, recomendando-se a integração desta análise com considerações clínicas e biomecânicas para um plano de tratamento implantológico completo e seguro (Tang et al., 2024).

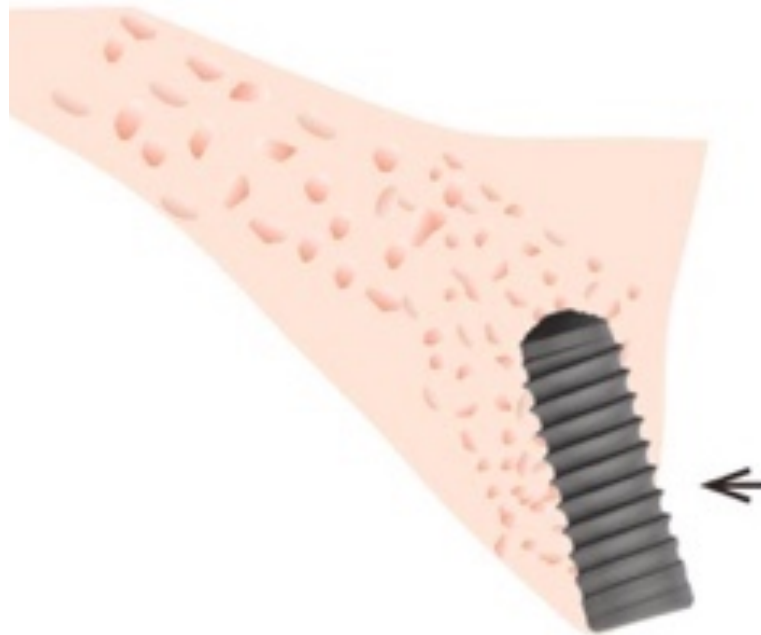

Figura 4. Esquema do osso alveolar residual em forma de triângulo invertido após extração nos locais dos incisivos maxilares. A reabsorção óssea após a extração do incisivo maxilar resultou num osso alveolar residual em forma de triângulo invertido que pode levar a uma insuficiência grave de volume ósseo para implantação dentária neste local. Esquema adaptado de Qu et al. (2024).

1.1.4. Variações anatômicas

1.1.4.1. Diferenças individuais e fatores que as afetam

A morfologia ideal do osso alveolar é fundamental para otimizar a estética e a função na reconstrução óssea. O estudo preliminar de Cho et al. (2019) avaliou a estrutura óssea alveolar normal por tomografia computadorizada em 22 pacientes jovens, medindo as larguras horizontais do osso em diferentes níveis do maxilar e mandíbula. Constatou-se que a largura do osso alveolar na face palatina do maxilar aumenta da crista até o ápice, enquanto na face vestibular não apresenta variação. Essas medidas auxiliam no posicionamento preciso dos implantes dentários, planeamento de enxertos ósseos e fabricação de próteses e membranas personalizadas, melhorando os resultados clínicos.

Cho et al. (2019) também identificaram diferenças significativas entre maxilar e mandíbula, sendo o osso alveolar mais largo no maxilar, principalmente nas regiões posteriores. Observou-se ainda variação entre os lados vestibular e lingual/palatino, ressaltando a importância de considerar a assimetria anatômica no planeamento cirúrgico. Essas diferenças influenciam a escolha do tamanho e tipo de implante, bem como a técnica de regeneração óssea a ser empregada. Áreas com menor volume ósseo podem necessitar de enxertos adicionais ou membranas de reforço para garantir estabilidade do implante. A análise detalhada dessas características morfológicas com técnicas avançadas de imagem permite uma abordagem mais individualizada e preditiva na reabilitação oral com implantes (Cho et al., 2019).

Complementando esses achados, o estudo clássico de Becker et al. (1997) classificou os perfis anatômicos do osso alveolar vestibular em 111 crânios humanos em três grupos: plano, festoneado e festoneado pronunciado. Essa classificação relacionou a anatomia óssea à prevalência de deiscências e fenestrações, que aumentam em crânios com morfotipo mais festoneado. Também foi observada uma maior distância da crista interproximal até a tábua óssea vestibular em perfis mais complexos, especialmente nos festoneados pronunciados. Clinicamente, um contorno alveolar fino ou festoneado está associado a maior risco de recessão gengival e complicações estéticas pós-cirúrgicas. O conhecimento detalhado dos morfotipos alveolares ajuda a prever desafios na colocação de implantes e na regeneração óssea guiada, permitindo adaptar a técnica cirúrgica para otimizar resultados funcionais e estéticos (Becker et al., 1997).

1.1.4.2. Estudos comparativos entre as regiões maxilar e mandibular

Estudos mostram que a maxila é mais porosa e menos densa que a mandíbula, o que pode afetar a integração do implante. Técnicas como a elevação do seio maxilar podem ser necessárias na maxila, enquanto que na mandíbula a maior densidade óssea permite uma colocação mais direta do implante, embora com maior risco de lesão do nervo alveolar inferior (Garib et al., 2010).

Estas diferenças também se refletem nos tempos de cicatrização necessários: a maxila requer geralmente um período de espera mais longo antes de carregar um implante, enquanto a mandíbula pode permitir uma carga precoce com menor risco de mobilidade do implante (Cho et al., 2019).

1.1.5. Avaliação clínica e relevância

1.1.5.1 Técnicas de imagem para a avaliação do osso alveolar

A utilização de imagiologia avançada, como a tomografia computadorizada (TC) e a tomografia computadorizada de feixe cônico (CBCT), permite uma avaliação mais precisa da qualidade óssea e um planejamento cirúrgico mais eficaz em tratamentos com implantes. A densidade óssea pode ser quantificada através da escala de Hounsfield (UH), que atribui valores numéricos à densidade dos tecidos com base na atenuação dos raios X. Nesta escala, a água tem um valor de 0 UH, o ar cerca de -1000 UH, e o osso cortical pode ultrapassar os +1000 UH (Seriwatanachai et al., 2015). Esta classificação permite distinguir diferentes tipos de osso de acordo com a sua dureza e porosidade, facilitando a escolha do local mais adequado para a colocação de implantes. Além disso, a TC e a CBCT possibilitam a identificação precisa de estruturas anatômicas e de patologias como tumores, quistos, reabsorções ou atrofia óssea, que podem exigir ajustes no plano cirúrgico. A análise tridimensional digital contribui ainda para um planejamento mais seguro e menos invasivo, reduzindo o tempo operatório e melhorando os resultados pós-cirúrgicos (Tang et al., 2024).

1.1.5.2 Aplicações em Planejamento de Implantes e Regeneração Óssea

O planejamento do implante com base em estudos radiográficos e na classificação óssea permite uma abordagem personalizada, otimizando a estabilidade do implante e reduzindo o risco de falha. Fatores como a qualidade óssea e a biomecânica da área de

colocação devem ser considerados para selecionar o tipo de implante e a técnica cirúrgica mais adequados (Seriwatanachai et al., 2015).

Da mesma forma, o conhecimento detalhado da anatomia do osso alveolar permite-nos antecipar a necessidade de procedimentos complementares, como a regeneração óssea guiada (ROG), enxertos ósseos autólogos ou aloplásticos e a utilização de membranas para preservar o volume ósseo após a extração dentária (Becker et al., 1997).

1.2. Mecanismos de regeneração óssea: Processos Biológicos envolvidos na regeneração

A regeneração óssea é um processo complexo e multifatorial que requer a interação coordenada de múltiplos elementos celulares, moleculares e estruturais. Os principais mecanismos incluem a osteoindução, osteocondução, osteogénese, ação de fatores de crescimento, angiogénese e remodelação óssea. Estes processos fundamentais são detalhados abaixo:

1.2.1. Osteoindução

É a capacidade de materiais ou fatores biológicos induzirem a diferenciação de células mesenquimais em osteoblastos, formando osso novo em locais onde normalmente não se formaria. Proteínas morfogenéticas ósseas (BMPs), principalmente BMP-2 e BMP-7, são essenciais nesse processo. Polimeni et al. (2004) mostraram que incorporar BMPs em estruturas de colagénio ou biomateriais melhora significativamente a regeneração óssea em defeitos críticos. Khojasteh et al. (2017) destacam que sistemas de libertação controlada com nanopartículas prolongam e localizam o efeito das BMPs, evitando picos que podem causar efeitos adversos. Yu et al. (2019) desenvolveram biomateriais funcionalizados com fatores de crescimento, que aumentam a eficiência da diferenciação celular e promovem a regeneração óssea em defeitos maiores.

1.2.2. Osteocondução

É a propriedade de um material de servir como andaime para migração, adesão e proliferação de células osteoprogenitoras e crescimento vascular. Materiais como hidroxiapatite e fosfato tricálcico, que se assemelham à matriz mineral do osso natural, são altamente osteocondutores (Khojasteh et al., 2017). A estrutura porosa interligada desses materiais facilita a penetração vascular e celular, aspectos essenciais para a

regeneração. Polimeni et al. (2004) afirmam que andaimos criados por impressão 3D, com arquitetura otimizada para imitar o osso trabecular, combinados com biomoléculas ativas, melhoram significativamente a regeneração em defeitos complexos.

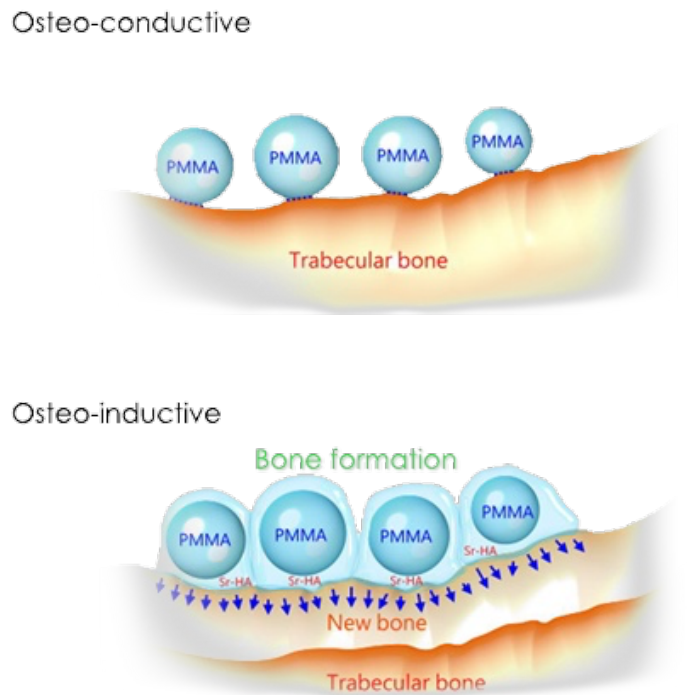


Figura 5. Osteocondução e osteoindução. Esquemas adaptados de (https://www.spiritspine.com/product_osteo_g_es.html)

1.2.3. Osteogenése

É o processo natural de formação de novo osso a partir de células osteoprogenitoras ou mesenquimais que se diferenciam em osteoblastos. Seriwatanachai et al. (2015) enfatizam a importância de avaliar a capacidade osteogénica do leito receptor para prever a estabilidade e sucesso do enxerto, utilizando classificações específicas. A combinação de enxertos ósseos com células estaminais mesenquimais autólogas aumenta a qualidade do tecido regenerado, acelera a formação óssea e melhora a integração do enxerto (Khojasteh et al., 2017). Li et al. (2023) identificaram que células imunes, como os macrófagos, influenciam as células osteoprogenitoras, destacando a relação entre imunomodulação e regeneração óssea eficaz.

1.2.4. Fatores de crescimento

Os fatores de crescimento são proteínas de sinalização que regulam processos celulares essenciais, como a proliferação, diferenciação, migração e angiogénese. No contexto da regeneração óssea, destacam-se o VEGF (fator de crescimento endotelial vascular), o BMP-2, o FGF (fator de crescimento de fibroblastos) e o PDGF (fator de crescimento derivado de plaquetas).

Polimeni e outros. (2004) demonstraram que a aplicação local de BMP-2 e VEGF em defeitos ósseos melhora significativamente a regeneração, devido à sua capacidade de induzir osteogénese e angiogénese sinergicamente. Da mesma forma, a utilização de sistemas de libertação controlada (como microesferas ou hidrogéis) previne a degradação prematura destas moléculas e permite uma libertação sustentada e localizada, otimizando os efeitos regenerativos (Yu et al., 2019).

Seriwatanachai e outros. (2015) destacam ainda a importância da monitorização adequada através de técnicas de imagem para avaliar a incorporação e remodelação do enxerto em tempo real, permitindo que os protocolos terapêuticos sejam ajustados de acordo com a resposta do doente.

1.2.5. Angiogénese

A angiogénese, ou formação de novos vasos sanguíneos, é um processo essencial para a regeneração óssea, uma vez que garante o fornecimento de oxigénio, nutrientes e células regenerativas à zona do enxerto. A vascularização precoce do enxerto está diretamente relacionada com a sua viabilidade e sucesso a longo prazo.

Khojasteh e outros. (2017) salientam que os biomateriais impregnados com VEGF demonstraram aumentar a angiogénese em modelos animais e humanos, melhorando assim a integração e maturação do enxerto ósseo. Além disso, a combinação de células progenitoras endoteliais com andaimes bioativos demonstrou ser eficaz na aceleração da formação de vasos, particularmente em grandes defeitos ósseos (Polimeni et al., 2004). Esta abordagem multidisciplinar que combina fatores angiogénicos, células estaminais e biomateriais personalizados representa uma das estratégias mais promissoras na cirurgia regenerativa avançada.

1.2.6. Remodelação óssea

A remodelação óssea é um processo fisiológico contínuo que permite a substituição de osso velho ou danificado por novo tecido ósseo, equilibrando a atividade dos osteoblastos e osteoclastos. Este processo é essencial para integrar os enxertos no osso nativo e adaptar a estrutura óssea às novas cargas funcionais.

Ersanli e outros. (2004) explicam que durante a regeneração, o enxerto atua inicialmente como um substituto estrutural que é progressivamente reabsorvido e substituído por osso vital. Este fenómeno é essencial para garantir a estabilidade a longo prazo do implante ou da reconstrução óssea.

De acordo com Li et al. (2023), a remodelação óssea é altamente influenciada por sinais imunológicos, especialmente por Fatores de crescimento e diferenciação que desempenham um papel essencial na cicatrização e regeneração de feridas, inclusive em tecidos periodontais. Entre os principais avaliados para regeneração periodontal destacam-se:

1.2.6.1. BMPs (Proteínas Morfogenéticas Ósseas)

BMP-2 mostrou ser eficaz na regeneração óssea e formação de novo cemento, mas causou efeitos adversos como anquilose e reabsorção radicular.

BMP-12 apresentou menor formação óssea, porém evitou a anquilose e favoreceu a regeneração funcional do ligamento periodontal.

GDF-5, outro membro da família BMP, demonstrou aumento da regeneração periodontal com poucos efeitos adversos, sendo considerado promissor.

1.2.6.2. bFGF (Fator de Crescimento de Fibroblastos Básico)

Promove angiogénese, proliferação celular e formação de novo tecido periodontal. O uso de bFGF ligado ao colagénio (CB-bFGF) mostrou bons resultados na regeneração óssea horizontal e controle do crescimento epitelial.

1.2.6.3. EMD (Derivado de Matriz do Esmalte)

Derivado da amelogenina porcina, favorece a regeneração do aparato de inserção periodontal. Demonstrou melhores resultados clínicos em comparação com técnicas

convencionais, especialmente em bolsas periodontais profundas, embora tenha efeito limitado sobre a regeneração óssea.

1.2.6.4. Concentrados de Plaquetas

Fontes ricas em fatores de crescimento como PDGF, VEGF, IGF e TGF- β . Diferentes formas de concentrados, como PRP, P-PRP, L-PRP e PRF autólogo, demonstraram eficácia na regeneração periodontal. O uso de PRF associado a técnicas de penetração intramedular mostrou melhorias significativas nos parâmetros clínicos e nas medidas ósseas horizontais.

Compreender e aplicar esta interação entre fatores de crescimento e células pode ser fundamental para otimizar os resultados clínicos em pacientes com defeitos ósseos críticos ou doenças ósseas metabólicas.

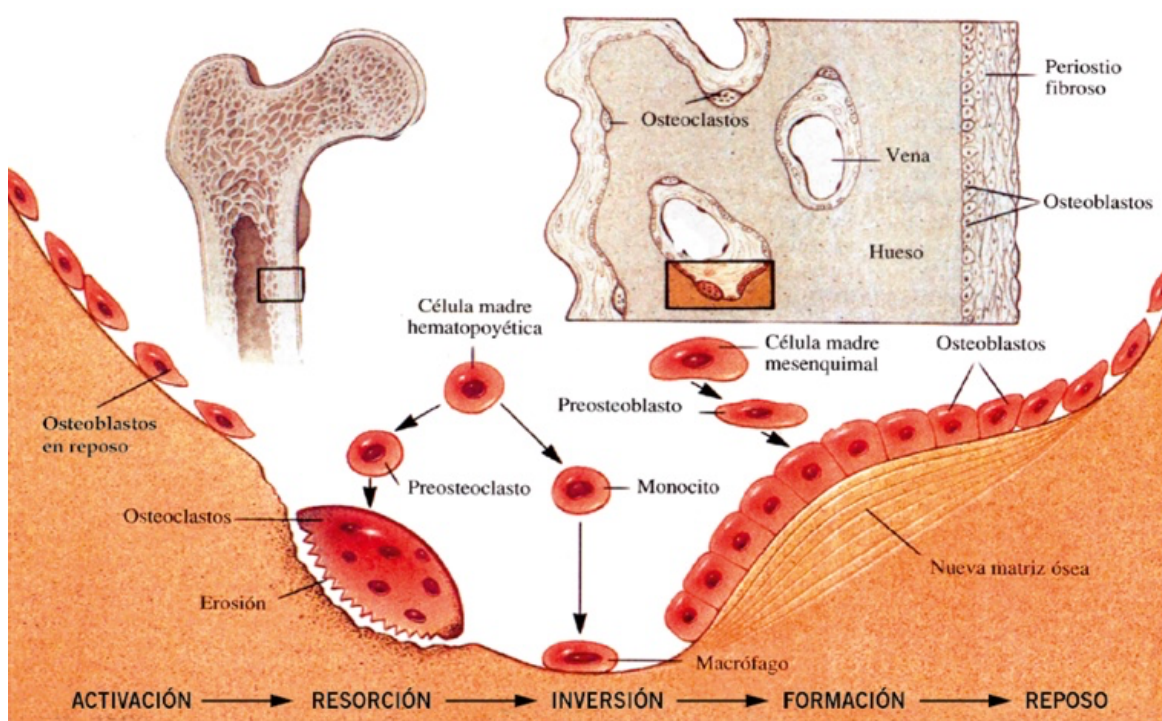


Figura 6. Atividade de remodelado ósseo. Acoplamento de la actividad de los osteoclastos y osteoblastos. Resorción y neoformación óssea. Esquema adaptado de Yeste y Carrascosa (2015).

2. Técnicas de regeneração óssea

2.1. Regeneração Óssea guiada (ROG): Conceito, técnica e eficácia

2.1.1. Conceito de Regeneração Óssea Guiada

A regeneração óssea guiada (ROG) é uma técnica amplamente utilizada na medicina dentária para restaurar o volume da crista alveolar necessário à colocação de implantes

dentários, garantindo resultados funcionais e estéticos satisfatórios (Liu & Kerns, 2014). Após a extração dentária, a cicatrização natural envolve a formação de um coágulo e a regeneração do alvéolo com osso, processo que dura cerca de 40 dias, mas geralmente resulta em reabsorção óssea significativa, com perda vertical média de 1,5 a 2 mm e redução horizontal da largura da crista entre 40% e 50% em seis a doze meses (Liu & Kerns, 2014). A ROG utiliza membranas como barreiras físicas para impedir a invasão de tecidos não osteogênicos, favorecendo a migração e proliferação de células osteogênicas que promovem a formação óssea (Elgali et al., 2017; Liu & Kerns, 2014). Além de funcionarem como barreiras passivas, as membranas podem atuar ativamente na promoção da regeneração óssea (Elgali et al., 2017).

A escolha da membrana é crucial para o sucesso da técnica. Membranas de colagénio descelularizadas apresentam baixa imunogenicidade e alta biocompatibilidade, preservando a matriz extracelular natural e favorecendo adesão, proliferação e diferenciação celular (Capella-Monsonís & Zeugolis, 2021). Esses biomateriais naturais são promissores em comparação aos sintéticos tradicionais, que podem desencadear respostas inflamatórias (Capella-Monsonís & Zeugolis, 2021). Ferraz (2023) destaca que as membranas devem ser biocompatíveis, porosas para permitir passagem de nutrientes e gases, e eficazes para bloquear a invasão dos tecidos moles. Membranas biofuncionais, enriquecidas com fatores bioativos ou nanotecnologia, estimulam a angiogénese e a atividade osteoblástica, libertando substâncias que melhoram o desempenho celular, ativam processos reparadores e inibem a osteólise. A incorporação de células mesenquimais e fatores de crescimento tem demonstrado os melhores resultados na formação de novo osso.

Estudos futuros em humanos poderão confirmar se estes avanços em substitutos ósseos sintéticos superam materiais xenogênicos, especialmente para defeitos ósseos críticos maiores que 5 mm e que requerem maior resistência mecânica, refletindo a tendência para abordagens personalizadas e funcionais na terapia regenerativa, essenciais para maximizar a eficácia clínica da ROG (Ferraz, 2023).

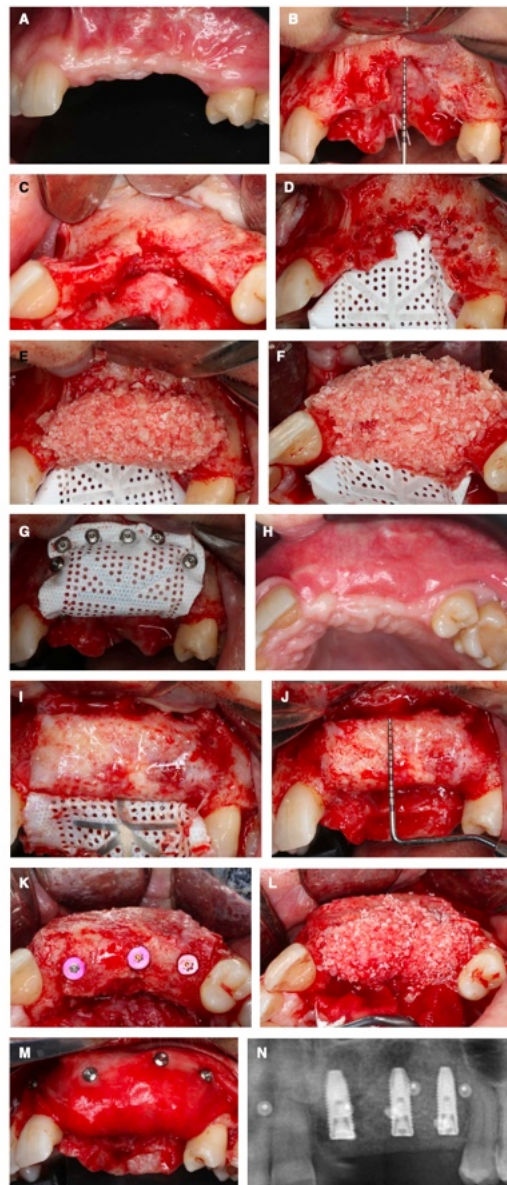


Figura 7. Caso representativo de um defeito vertical anterior na maxila tratado com regeneração óssea guiada. A, Vista labial de um defeito anterior maxilar após trauma. B, C, Vistas labial e oclusal de um defeito severo vertical e horizontal da crista óssea na região anterior da maxila após elevação do retalho. D, Vista labial de uma membrana de politetrafluoroetileno reforçada com titânio, perfurada e fixada ao palato. E, F, Vistas labial e oclusal de um enxerto ósseo particulado composto por uma proporção de 60:40 de osso autógeno particulado e mineral ósseo bovino anorgânico. G, Vista labial da membrana de politetrafluoroetileno após a fixação. H, Vista oclusal do local após 9 meses de cicatrização sem intercorrências. I, J, Vistas labiais do osso recém-formado no momento da remoção da membrana. K, Vista oclusal de três implantes colocados no osso regenerado. L, M, Vistas oclusal e vestibular de uma “mini salsicha”, camada protetora de enxerto ósseo colocada sobre o osso regenerado, composta por 70% de mineral ósseo bovino anorgânico e 30% de osso autógeno. N, Radiografia panorâmica demonstrando os implantes colocados no osso regenerado. Imagem adaptada de Urban et al. (2023).

2.1.2. Técnica de Regeneração Óssea Guiada

A regeneração óssea guiada (ROG) é uma técnica de enxerto ósseo que utiliza membranas de barreira para evitar a infiltração de tecidos moles no defeito ósseo. Embora o termo ROG se refira estritamente a procedimentos com membrana, na prática abrange qualquer intervenção para regenerar osso ao redor de implantes dentários. A indicação depende do tipo e extensão do defeito ósseo: em casos de implantes imediatos com paredes ósseas preservadas, a ROG pode não ser necessária, mas é recomendada para grandes defeitos ou perda significativa de paredes (Kim, 2020).

A técnica cirúrgica baseia-se em manter o espaço para a osteogénese com membranas que impedem a migração de células epiteliais. A membrana ideal deve ser biocompatível, rígida o suficiente para manter o espaço, prevenir a invasão celular e apresentar um tempo de reabsorção adequado. Membranas de colagénio são comuns pela sua biocompatibilidade, mas apresentam baixa rigidez e rápida degradação. Membranas sintéticas, como as de ácido poliláctico (PLA) ou ácido poliglicólico (PGA), oferecem maior resistência, porém podem causar inflamação ou necessitar de remoção cirúrgica. Pesquisas com membranas de seda, produzidas por eletrofição, demonstram potencial para boa integração e baixa inflamação, embora com custo elevado e necessidade de mais estudos clínicos (San Wan Lee et al., 2014).

Os princípios essenciais da Regeneração Óssea Guiada (ROG), descritos por Wang e Boyapati (2006) através do acrónimo PASS, são:

- Primary closure (encerramento primário): fechamento hermético da ferida cirúrgica para proteger o local do enxerto;
- Angiogenesis (angiogénese): formação de novos vasos sanguíneos, essencial para nutrir o tecido regenerado;
- Space maintenance (manutenção do espaço): preservação do espaço necessário para a formação de novo osso;
- Stability of the wound (estabilidade do enxerto/ferida): imobilização do material de enxerto para evitar micromovimentos que comprometam a cicatrização.

A aplicação rigorosa destes quatro princípios ajuda a evitar complicações como deiscência e infeção, promovendo uma cicatrização óssea adequada. Embora o uso da

membrana seja controverso em alguns casos, há evidências que sustentam a sua aplicação em grandes defeitos ósseos. O periósteo pode atuar como barreira natural, embora o seu papel na prevenção da reabsorção óssea continue a ser debatido (Wang & Boyapati, 2006).

Membranas absorvíveis apresentam menor rigidez, limitando seu uso em aumento vertical, porém resistem melhor à infecção em exposição. Membranas não absorvíveis, como PTFE e malha de titânio, mantêm bem o espaço e oferecem resultados previsíveis, mas apresentam maior risco infeccioso. Existem várias opções para cada tipo, incluindo colagénio e polímeros para membranas absorvíveis, e PTFE denso ou expandido e malha de titânio para não absorvíveis. Atualmente, investiga-se o desenvolvimento de membranas funcionais que incorporam substitutos ósseos, fatores de crescimento, células estaminais ou nanoestruturas bioativas para otimizar a regeneração óssea em defeitos complexos (Kim, 2020).

2.1.3. Tipos de membranas utilizadas em ROG

2.1.3.1. Principais tipos de membranas

Na regeneração óssea guiada (ROG), as membranas são classificadas em reabsorvíveis e não reabsorvíveis, conforme a necessidade de remoção cirúrgica posterior. As membranas reabsorvíveis, geralmente compostas por colagénio, matriz dérmica acelular, polilactídeo/poliglicólido, entre outros, degradam-se naturalmente e são biocompatíveis, porém possuem baixa rigidez, limitando seu uso em defeitos extensos sem reforços adicionais (Kim, 2020; Ferraz, 2023). Embora não adequadas para aumentos ósseos verticais, resistem à infecção após deiscência e mantêm o espaço do enxerto (Kim, 2020).

As membranas não reabsorvíveis, como o politetrafluoretileno expandido (e-PTFE), de alta densidade (d-PTFE) e malhas de titânio, oferecem maior estabilidade e manutenção do espaço, mas exigem remoção cirúrgica e apresentam maior risco de infecção (Kim, 2020). As telas de titânio são usadas em aumentos verticais e horizontais por sua estabilização e resistência à infecção, frequentemente combinadas com membranas reabsorvíveis para compensar os poros (Kim, 2020). Membranas de colagénio, com menor rigidez, são usadas para aumento labial/bucal combinadas com enxerto ósseo autógeno em bloco, reforçando a estabilidade sem aumentar complicações pós-

operatórias; entretanto, a exposição prematura compromete a regeneração, sendo comum sua associação com telas de titânio para suporte estrutural (Sang Woon Lee et al., 2018).

2.1.3.2. Vantagens e desvantagens gerais

As membranas reabsorvíveis eliminam a necessidade de segunda cirurgia, reduzindo a morbidade (Kim, 2020). Muitas são feitas de colagénio de origem alogénica ou xenogénica, contendo colágeno tipo I e proteínas morfogenéticas (BMP) com propriedades osteoindutoras e osteocondutoras, embora haja controvérsias quanto a riscos imunológicos, incompatibilidade e transmissão de doenças, além da perda de propriedades biológicas devido ao processamento (Ferraz, 2023).

Essas membranas podem degradar-se antes da regeneração completa, prejudicando resultados em defeitos grandes ou complexos, e seus produtos de degradação podem afetar a cicatrização (Kim, 2020; Ferraz, 2023).

Membranas não reabsorvíveis garantem melhor estabilidade e manutenção do espaço, porém têm riscos de exposição, infecção e necessidade de remoção (Kim, 2020). Sang Woon Lee et al. (2018) destacam que membranas de colagénio, apesar da menor rigidez, combinadas com enxertos ósseos em bloco autógenos são eficazes na ROG, porém a exposição precoce é um fator crítico que pode comprometer o sucesso do procedimento. A escolha da membrana deve avaliar o tipo de defeito, tempo de regeneração e riscos, podendo-se combinar tipos para melhores resultados.

2.1.3.3. Inovações e melhorias tecnológicas

As membranas atuam como barreiras para evitar invasão de tecidos moles e manter espaço para a formação óssea ao redor dos implantes, sendo fixação e fechamento primário essenciais para evitar complicações como deiscência (Kim, 2020). Os enxertos ósseos complementam a ROG, fornecendo suporte estrutural e biológico; a escolha depende do defeito e do paciente. O enxerto autólogo é padrão ouro pela osteogenicidade e biocompatibilidade, mas sua disponibilidade limitada estimula alternativas como aloenxertos, xenoenxertos e materiais sintéticos, que devem promover osteogênese, revascularização, evitar reações imunes e proporcionar matriz para osteoindução e osteocondução (Ferraz, 2023).

Avanços recentes incluem nanopartículas de hidroxiapatite, que promovem osteocondução, são biocompatíveis e funcionam como reservatórios bioativos para moléculas osteogénicas e fármacos em diversas aplicações clínicas (Ferraz, 2023). A fibroína de seda, derivada do *Bombyx mori*, surge como alternativa promissora, com alta biocompatibilidade, baixa reação a corpos estranhos e potencial osteogénico. Estudos pré-clínicos mostram que membranas de seda promovem regeneração óssea e reduzem inflamação; modificações químicas podem aumentar sua atividade osteogénica. Seu histórico como sutura e baixo custo reforçam seu potencial para futuras aplicações clínicas na ROG (Sang Woon Lee, 2018).

A ROG é fundamental para a reabilitação com implantes, onde a seleção adequada das membranas e enxertos é chave para o sucesso. Embora membranas tradicionais sejam eficazes, suas limitações têm impulsionado o desenvolvimento de materiais bioativos e inovações tecnológicas. A fibroína de seda oferece novas possibilidades para melhorar resultados clínicos e reduzir complicações, requerendo validação clínica contínua para otimizar tratamentos na odontologia (Kim, 2020; Ferraz, 2023; Sang Woon Lee, 2018).

2.1.3.4. Critérios para a seleção da membrana

A seleção da membrana mais apropriada depende de vários fatores, incluindo o tipo, tamanho e localização do defeito ósseo, bem como as preferências do médico e as condições do paciente (Kim, 2020, pp. 169–171). Em defeitos pequenos e bem definidos, as membranas absorvíveis são preferidas devido à sua conveniência e baixo risco cirúrgico, enquanto que em defeitos maiores ou aqueles que requerem suporte estrutural, as membranas não absorvíveis, como a malha de titânio, são mais eficazes (Kim, 2020, p. 170). Ferraz (2023) salienta que a seleção do material de enxerto ósseo depende de múltiplos fatores, como a viabilidade do tecido, o tamanho, a forma e o volume do defeito ósseo, bem como variáveis biológicas e clínicas específicas de cada caso. Estes fatores determinam a capacidade do enxerto se integrar e promover a regeneração óssea. Ferraz salienta ainda que fatores como a técnica cirúrgica utilizada, a anatomia do local recetor e a capacidade regenerativa do paciente são cruciais para o sucesso do procedimento. Por sua vez, um estudo de Sang Woon Lee et al. (2018) analisa várias membranas utilizadas na técnica de regeneração óssea guiada (ROG), salientando que, embora as membranas de colagénio sejam as mais comuns, apresentam

limitações como o elevado custo e a baixa resistência à tração em condições húmidas. Por conseguinte, estão a ser exploradas alternativas sintéticas, incluindo as membranas à base de seda, que apresentam um potencial promissor devido à sua biocompatibilidade, baixo custo e resistência mecânica adequada, embora a sua utilização clínica seja ainda limitada e em desenvolvimento.

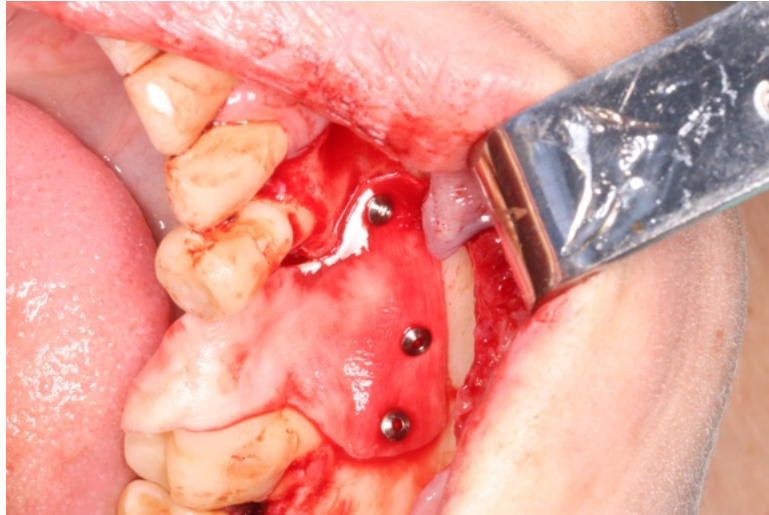


Figura 8. Membrana de colagénio reabsorvível na regeneração óssea de um defeito vertical no dente 45. Fotografia do Dr Rodolfo Nunes.

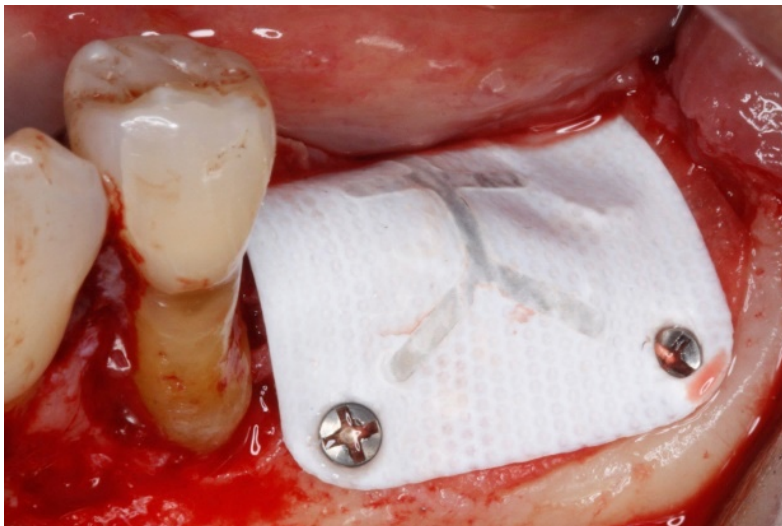


Figura 9. Membrana não reabsorvível. Fotografia do Prof. Dr António Mano Azul

2.1.4. Utilização de Biomateriais em ROG

Foi demonstrado que a utilização de biomateriais em combinação com membranas melhora significativamente os resultados do ROG. Os enxertos autógenos continuam a ser o gold standard devido à sua tripla capacidade osteogénica, osteoindutora e

osteocondutora, embora a sua disponibilidade seja limitada pela morbidade do local dador (Elgali et al., 2017; Hanif et al., 2017).

Por outro lado, os aloenxertos e xenoenxertos oferecem boas propriedades osteocondutoras. Amid e outros. (2024) demonstraram em modelos animais que os xenoenxertos de origem bovina, suína e equina apresentam taxas de integração semelhantes, mas com diferenças na velocidade de reabsorção, que devem ser consideradas em função do defeito tratado. González Rebattú e outros. (2021) fornecem evidências clínicas do uso combinado de xenoenxerto e membrana para o tratamento bem-sucedido de fístulas nasoalveolares, destacando a versatilidade destes biomateriais.

Os materiais sintéticos, como a hidroxiapatite, o β -fosfato tricálcico e os vidros bioativos, têm-se consolidado como alternativas viáveis devido à sua capacidade osteocondutora e baixa morbidade. Şahin e outros. (2024) reportaram taxas de sucesso comparáveis entre enxertos sintéticos e aloenxertos em defeitos ósseos longos, apoiando a sua utilização em implantologia. Além disso, Atieh et al. (2021) sugerem que a combinação de materiais, em vez do tipo isolado, é determinante na eficácia regenerativa.

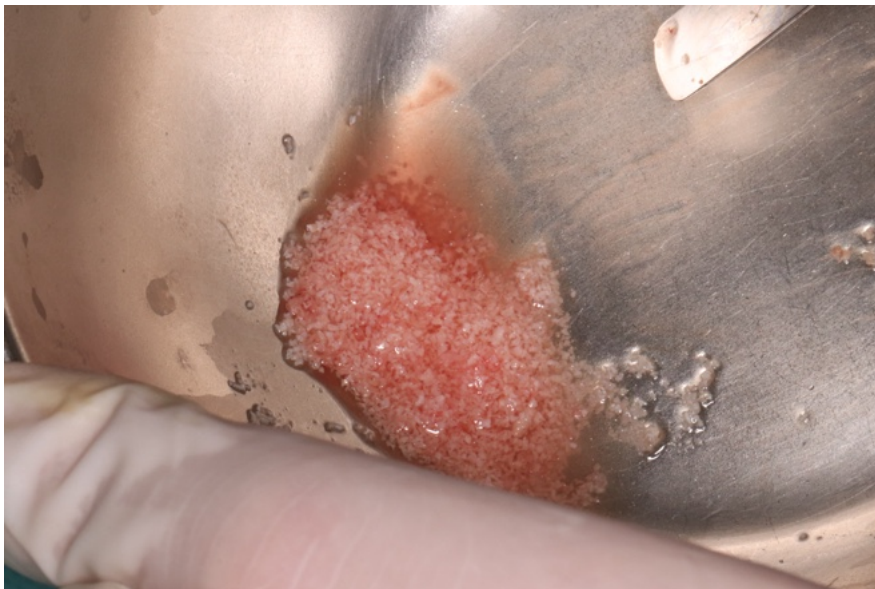

Figura 10. Osso particulado formado pela combinação de osso autólogo e xenoenxerto 50/50. Fotografia do Dr Rodolfo Nunes.

2.1.5. Fatores biológicos e clínicos na ROG

O sucesso da ROG depende de diversos fatores biológicos e técnicos. A angiogênese é fundamental, pois a formação de novos vasos sanguíneos assegura o fornecimento de oxigênio e nutrientes essenciais para a regeneração. Marian et al. (2025) e Kim (2020)

destacam o papel crucial do fator VEGF, assim como a utilização de PRF (Plasma Rico em Fibrina) e células progenitoras para potencializar a vascularização. Miron (2024) sugere que a osteoimunologia — a modulação da resposta imunitária local — pode criar um ambiente regenerativo favorável, minimizando a inflamação crônica e facilitando a formação óssea. A escolha do biomaterial também é determinante, visto que diferentes materiais provocam respostas inflamatórias variadas.

Aspectos clínicos importantes para o êxito incluem o fechamento primário do retalho, a eliminação de micromovimentos na área enxertada e um planejamento cirúrgico detalhado que leve em conta a morfologia do defeito e a densidade óssea (Liu & Kerns, 2014; Elgali et al., 2017). Guamán Lozada (2024) ressalta ainda que a espessura do tecido mole influencia a estabilidade e a vascularização do enxerto.

2.1.5.1. Resultados clínicos e eficácia do ROG

Diversos estudos indicam taxas de sucesso superiores a 90% em defeitos tratados com ROG, desde que o planejamento seja adequado e os biomateriais bem selecionados (San Wan Lee et al., 2014; Kim, 2020). Atieh et al. (2021) e Marian et al. (2025) reportam resultados semelhantes, evidenciando que a combinação de enxertos com membranas reabsorvíveis promove uma boa integração, mesmo em cristas ósseas atróficas. Além disso, acompanhamentos a longo prazo mostram maior estabilidade óssea peri-implantar em casos com ROG comparados a técnicas sem regeneração prévia (Liu & Kerns, 2014). Ordonneau (2019), sob a ótica do paciente, enfatiza que procedimentos regenerativos que evitam cirurgias adicionais são melhor aceitos, favorecendo técnicas menos invasivas como a ROG com materiais reabsorvíveis.

2.2. Enxertos em bloco: Indicações, Procedimento e Resultados (Expandido)

2.2.1. Introdução aos enxertos em bloco

Os enxertos ósseos em bloco são uma técnica eficaz para reconstrução tridimensional do rebordo alveolar em casos de atrofia grave, proporcionando maior estabilidade estrutural e volumétrica do que os enxertos particulados, o que é crucial para a osteointegração dos implantes dentários (Aloy-Prósper et al., 2015). Segundo Chatelet et al. (2022), essa técnica é especialmente indicada para defeitos tipo IV da classificação de Cawood e Howell, que envolvem significativa perda tanto em altura quanto em espessura do osso alveolar.

A integração dos enxertos em bloco é mais previsível, favorecendo a vascularização progressiva do leito receptor, principalmente quando técnicas cirúrgicas asseguram contato íntimo entre as superfícies ósseas (Starch-Jensen et al., 2018). A classificação de Cawood e Howell (1988), baseada em estudo de 300 crânios, facilita a avaliação das alterações do rebordo alveolar e a escolha do tratamento adequado, destacando a reabsorção significativa do osso alveolar, enquanto o osso basal permanece estável (Cáceres Carrasco, 2023).

Youngdeok Chee (2021) enfatiza o uso do osso do ramo mandibular como fonte ideal para enxertos em bloco, devido à sua densidade óssea adequada e à morfologia que permite obter blocos de tamanho suficiente para reconstrução vertical em casos de atrofia severa. Ele destaca que a fixação rígida com parafusos é essencial para evitar micromovimentos que prejudiquem a revascularização e osteointegração do enxerto. A preservação dos vasos sanguíneos locais durante a cirurgia também é fundamental para o sucesso do procedimento (Chee, 2021).

Além disso, a colheita do enxerto no ramo mandibular apresenta baixa morbidade e menor risco de complicações, com vantagem adicional de reduzir o tempo cirúrgico e desconforto pós-operatório, pela proximidade com o sítio receptor. O enxerto cortico-esponjoso do ramo combina osteocondução e osteoindução, favorecendo a regeneração óssea (Chee, 2021).

Por fim, Chee (2021) ressalta que o sucesso dos enxertos em bloco pode ser potencializado com o uso de membranas de barreira para evitar a invasão de tecido conjuntivo e materiais substitutos ósseos para preencher lacunas, promovendo a osteogênese e garantindo estabilidade a longo prazo, essencial para a instalação segura de implantes em casos de atrofia severa do rebordo alveolar.

2.2.2. Indicações e Benefícios

As indicações estendem-se a:

Aumento vertical da crista alveolar na maxila posterior, onde a pneumatização do seio (crescimento e expansão do seio maxilar, uma cavidade no interior do osso maxilar, em direção ao processo alveolar, onde se encontram os dentes) impede a colocação de implantes.

Reconstrução de defeitos pós-traumáticos, tumorais ou infecciosos.

Reabilitação de prótese fixa em pacientes jovens com malformações congênitas (por exemplo, fenda labiopalatina).

Falhas de tratamentos regenerativos anteriores com ROG, PRF ou materiais sintéticos. Os enxertos em bloco, comparados com técnicas como a elevação do seio maxilar ou a expansão óssea, permitem a reconstrução de defeitos mais complexos em menos tempo e com menos procedimentos cirúrgicos adicionais (Dasmah et al., 2012).

Em estudos longitudinais, foi documentada uma taxa de sucesso de 94,9% de implantes colocados em enxertos de bloco autólogos, com taxas de sobrevivência de implantes comparáveis aos implantes colocados em osso nativo (Levin et al., 2007; Starch-Jensen et al., 2018).

2.2.3. Tipos e Fontes

2.2.3.1. Enxertos ósseos segundo Atieh (2021)

Atieh classifica os enxertos ósseos em quatro grupos principais: autoenxertos, aloenxertos, xenoenxertos e materiais sintéticos (aloplastos).

Enxertos autógenos: considerados o “gold standard” devido à sua capacidade osteogénica, osteoindutora e osteocondutora. São obtidos do próprio doente, minimizando os riscos de rejeição e infeção. No entanto, requerem um local dador adicional, o que pode aumentar a morbidade.

Enxertos alogénicos: provenientes de dadores humanos, fornecem estrutura óssea sem a necessidade de um local dador, mas com baixo risco de transmissão de doenças e menor capacidade osteogénica em comparação com os enxertos autógenos.

Xenoenxertos: comumente derivados de osso bovino, fornecem suporte estrutural, mas não têm capacidade osteogénica própria. São biocompatíveis, mas podem apresentar problemas de integração e risco de rejeição imunológica.

Sintéticos (Aloplastos): Materiais como a hidroxiapatite, o beta-fosfato tricálcico, entre outros, utilizados como cargas. Não estimulam a formação óssea por si só, mas oferecem suporte estrutural e estão facilmente disponíveis, com baixo risco de transmissão de doenças.

Atieh sublinha que a seleção do tipo de enxerto deve ser baseada no defeito ósseo, nas necessidades biológicas e nas características do paciente, considerando as vantagens e limitações específicas de cada tipo.

2.2.3.2. Classificação e características segundo Ferraz (2023)

Ferraz alarga a classificação e enfatiza as propriedades biomecânicas e biológicas dos materiais:

Os enxertos autógenos são notáveis pela sua capacidade de induzir e orientar a formação óssea, além de fornecerem células osteoprogenitoras. O tratamento cirúrgico deve considerar uma colheita cuidadosa para minimizar as complicações no local dador.

Os aloenxertos e xenoenxertos são avaliados de acordo com a sua capacidade osteocondutora e estrutura porosa que facilita a colonização celular. Ferraz realça a importância da porosidade, da reabsorção controlada e da compatibilidade química para a integração do enxerto.

Em materiais sintéticos, Ferraz discute as inovações recentes em compósitos e materiais bioativos que procuram melhorar a osteointegração e a libertação controlada de fatores de crescimento. Salaria que, embora não sejam osteogénicos, a sua utilização combinada com agentes bioativos e células estaminais aumenta a sua eficácia clínica.

Ferraz refere ainda a importância de selecionar o material adequado com base na localização anatómica e na magnitude do defeito, considerando a capacidade de carga e remodelação.

2.2.3.3. Inovações e aplicações segundo Marian (2024)

Marian fornece uma visão geral atualizada com ênfase nas tecnologias avançadas e nas novas estratégias:

A utilização de membranas de regeneração óssea guiada (ROG), juntamente com enxertos, merece destaque, uma vez que evitam a infiltração de tecidos não ósseos, melhorando a eficácia da regeneração. Menciona as membranas absorvíveis e não absorvíveis, incluindo as reforçadas com titânio para grandes defeitos verticais.

Destaca os avanços em fatores bioativos, como as proteínas morfogenéticas ósseas (BMPs), que estimulam a osteoindução e aceleram a formação óssea, sendo amplamente utilizadas em combinação com diferentes tipos de enxertos.

Marian apresenta as terapias com células estaminais (derivadas do tecido mesenquimal, dentário e adiposo) como uma revolução na regeneração óssea, proporcionando capacidade osteogénica e modulando o microambiente do enxerto para melhorar os resultados. Discute também melhorias em andaimes e materiais que permitem a libertação controlada de agentes biológicos, melhorando a integração óssea e a remodelação em defeitos complexos.

Marian complementa e expande os fundamentos clássicos descritos por Atieh e Ferraz com tecnologias emergentes que procuram otimizar a eficácia clínica e minimizar as complicações.

2.2.3.4. Blocos de construção sintéticos

2.2.3.4.1. Blocos de fosfato tricálcico:

Os blocos de fosfato tricálcico (β -TCP ou α -TCP) são cerâmicas biocompatíveis muito usadas na regeneração óssea, disponíveis em blocos sólidos, cimentos moldáveis ou combinados com biovidro para melhorar propriedades físico-biológicas (Ciro, Zapata e López, 2015). A osseointegração ocorre pela libertação de íons cálcio e fosfato, formando hidroxiapatite ou brushita, dependendo do pH. O desempenho varia conforme a fase cristalina, método de síntese e adição de bioativos como o biovidro, que aumenta a formação de apatita e bioatividade in vitro (Ciro, Zapata e López, 2015).

Kamperos (2017) descreve a técnica "sanduíche", que intercala osso autólogo com capa cortical retirada na elevação do seio maxilar, formando um enxerto em camadas para casos de atrofia óssea combinada. Essa técnica oferece boa estabilidade, integração óssea e menor trauma cirúrgico. A osteotomia segmentar tipo sanduíche (SSO) é bem documentada, com altas taxas de sucesso e sobrevivência de implantes comprovadas clínica, radiográfica e histologicamente (Georgios Kamperos et al., 2017).

Há limitações: osteotomias com menos de 4 mm de osso têm maior risco de fraturas ósseas ou dano ao nervo alveolar inferior (NAI), podendo causar parestesia permanente. A piezocirurgia é recomendada para maior segurança na osteotomia. A fixação do tecido mole, embora restrinja o movimento ósseo, favorece vascularização e sobrevivência do enxerto (Georgios Kamperos et al., 2017).

Apesar dos avanços nos blocos de fosfato tricálcico modificados, mais ensaios clínicos randomizados são necessários para comparar os tipos de enxertos usados na SSO e entender o impacto das variáveis cirúrgicas nos resultados (Georgios Kamperos et al., 2017; Giro, Zapata e López, 2015).

2.2.3.4.2. A hidroxiapatite policristalina

A hidroxiapatite policristalina (AH) é um material alternativo ao enxerto ósseo em casos de pequenos defeitos ósseos ou quando é necessária uma quantidade considerável de

osso; Nesta circunstância, a quantidade de osso pode ser reduzida pela mistura de ambas as substâncias. A AH contém uma relação cálcio-fosfato de 1,67, idêntica ao mineral ósseo, ao contrário do fosfato tricálcico cuja relação é de 1,51, o que lhes confere uma aceitação e integração biológica diferenciadas depois de implantados. A AH pode ser obtida sinteticamente ou derivada de materiais naturais (osso ou coral). (Sánchez Garcés, Berini Aytés e Gay Escoda, 1993).

2.2.3.4.3. Os vidros bioativos (VBs)

Os vidros bioativos (VBs) são materiais que induzem respostas biológicas específicas ao serem implantados, graças à formação de camadas de hidroxiapatite que promovem a integração tecidual e à libertação controlada de iões. A nanotecnologia aprimorou suas propriedades, originando os vidros bioativos mesoporosos (MBGs), que possuem estrutura altamente ordenada e maior área superficial, otimizando bioatividade, degradação e liberação de fármacos. A síntese pelo método sol-gel permite controlar composição, estrutura e tamanho dos poros, resultando em materiais mais eficazes para regeneração óssea e novos tratamentos odontológicos e médicos, incluindo sistemas direcionados e menos invasivos de administração de fármacos.

A eficácia dos VBs está relacionada à estrutura atômica, em que a rede de sílica e sua conectividade definem a bioatividade. A formação de uma camada de apatita carbonatada é essencial para a adesão óssea, enquanto os produtos da dissolução iônica (Si, Ca e P) regulam genes ligados à osteogénese, angiogénese e atividade antibacteriana. MBGs dopados com elementos como Mg, Zn, Sr, Fe, Co, Cu e Li apresentam efeitos sinérgicos na proliferação celular, diferenciação osteogénica, formação de cimento dentário e estimulação da angiogénese. Essas propriedades tornam os VBs e suas variantes ferramentas promissoras para medicina dentária regenerativa e medicina óssea avançada (Don López, Polini e Tomsia, 2013).

2.2.4. Técnica Cirúrgica Avançada

Para além do protocolo padrão de Regeneração Óssea Guiada (ROG), a literatura recente descreve várias estratégias cirúrgicas que procuram otimizar a estabilidade do enxerto, a angiogénese e a osteointegração:

2.2.4.1. Técnica de onlay da crista ilíaca:

No estudo de A. Sethi foram avaliados os resultados de doentes tratados com enxertos de onlay da crista ilíaca para aumentar a mandíbula deficiente. São apresentados os resultados de 173 doentes consecutivos submetidos a enxerto ósseo antes da cirurgia de implante. Foram obtidos enxertos da crista ilíaca anterior para reparar deficiências ósseas alveolares demasiado grandes para serem corrigidas com enxertos ósseos intraorais. Três meses após a cirurgia, foram colocados 869 implantes em 190 enxertos sobrepostos (167 enxertos na maxila e 23 na mandíbula). O seguimento variou de 3 meses a 23 anos após a implantação. Todos os doentes receberam uma prótese fixa. Os parâmetros examinados incluíram a cicatrização do local do dador e do enxerto ósseo, a sobrevivência do implante, o estado peri-implantar e a morbidade do local do dador. A taxa de sobrevivência global para todos os implantes foi estimada em $95\% \pm 2,7\%$ de acordo com a análise de Kaplan-Meier. Esta taxa de sobrevivência compara-se favoravelmente com a reportada em estudos que utilizaram osso intra-oral e extra-oral.

(A. Sethi et al., 2020)

2.2.4.3. Coaplicação com PRF:

Como material de substituição padrão, os aloenxertos (mais especificamente, FDBA) são utilizados de forma eficaz para minimizar as alterações dimensionais. Os aloenxertos fornecem uma matriz mineralizada que contém fatores de crescimento específicos do osso. Normalmente, o FDBA é coberto com várias barreiras para evitar a infiltração de tecidos moles. Isto pode incluir membranas de d-PTFE, membranas ou tampões de colagénio e membranas de fibrina rica em plaquetas (PRF) (especificamente, PRF estendida, que tem um perfil de reabsorção de 4 meses, conforme descrito nesta edição da *Periodontology 2000*). Devido às características específicas de certas áreas ósseas, o uso de PRF em combinação com o procedimento de enxertia é frequentemente recomendado para melhorar a regeneração óssea e a cicatrização tecidual (Miron, 2024).

2.2.4.4. A seleção de membranas (reabsorvíveis ou não):

Demonstrou melhorar a remodelação do enxerto e reduzir o risco de reabsorção precoce. Impedem a entrada de tecido mole no defeito ou o rápido crescimento de células epiteliais e fibroblastos dos tecidos conjuntivos; e permitir apenas o crescimento de células com potencial osteogénico originárias das paredes ósseas para preencher o defeito (Sanz-Sánchez et al., 2022).

2.2.5. Resultados clínicos:

Os resultados clínicos dos enxertos ósseos em bloco variam conforme o grau de reabsorção óssea, que depende tanto do material utilizado quanto da área anatômica. Enxertos autólogos demonstram menor taxa de reabsorção, seguidos dos aloenxertos, enquanto os xenoenxertos apresentam maior reabsorção devido à sua menor integração e remodelação mais lenta (Guamán Lozada, 2024).

Ferraz (2023) destaca que o osso autógeno continua a ser o gold standard em regeneração óssea, por ser biocompatível, osteogênico, osteoindutor e osteocondutor. Apesar dessas vantagens, requer uma cirurgia adicional para obtenção do enxerto, o que implica mais riscos, dor, custo e tempo cirúrgico, levando à procura de alternativas com menor morbidade.

A taxa e o padrão de reabsorção óssea também dependem da localização anatômica e das características locais do osso. Estudos indicam que a remodelação óssea após a extração dentária acontece de forma mais intensa nos primeiros meses, com perda significativa de largura e altura da crista alveolar, especialmente na tábua vestibular. Uma revisão sistemática relatou uma perda média de 3,8 mm na largura e 1,24 mm na altura da crista alveolar nos primeiros seis meses (Atieh et al., 2021). A mandíbula tende a perder mais osso que o maxilar.

A região pós-molar apresenta maior perda óssea e menor organização estrutural. A densidade óssea influencia o suporte aos implantes — sendo maior no maxilar anterior e menor no palato posterior. A vascularização é crucial, pois os osteócitos regulam a remodelação óssea, e a angiogênese é essencial para uma regeneração eficiente.

2.2.6. Complicações e Prevenção:

As complicações associadas aos enxertos ósseos podem comprometer o sucesso do procedimento e estão frequentemente relacionadas a fatores de risco específicos. Entre os principais, destaca-se a morbidade do enxerto, considerada a causa mais comum de reabsorção parcial ou total do material enxertado. A infecção bacteriana também representa um risco significativo, especialmente quando ocorre exposição precoce do enxerto, sendo esta mais frequente em enxertos que não foram protegidos por membranas. Outro fator importante é a tensão no retalho, que pode levar à deiscência; para evitar esse tipo de complicação, recomenda-se a realização de incisões amplas que

permitam boa visibilidade e mobilidade do retalho, como incisões relaxantes verticais associadas à elevação adequada do retalho mucoperióstico, ou ainda a mobilização de retalhos avançados, conforme sugerido por Levin et al. (2007). Além disso, a reabsorção diferencial entre os tipos de osso também deve ser considerada, pois, embora seja menor no osso cortical, pode ser mais expressiva no osso esponjoso.

Para prevenir essas complicações, é fundamental adotar medidas específicas durante a cirurgia. A fixação rígida do enxerto com, pelo menos, dois parafusos, é essencial para garantir a sua estabilidade. A aplicação de PRF (fibrina rica em plaquetas) ou de membranas enriquecidas com colagénio pode favorecer a regeneração e proteger o enxerto de exposições precoces. Além disso, o encerramento sem tensão do retalho cirúrgico, associado à administração de antibioterapia profilática prolongada, tem demonstrado ser eficaz na redução do risco de infecções e deiscências, conforme evidenciado nos estudos de Aloy-Prósper et al. (2015) e Chatelet et al. (2022).

2.3. Enxertos Particulados: Vantagens, preparação e aplicação clínica.

2.3.1. Introdução aos Enxertos de Partículas

Os enxertos particulados são uma das técnicas mais utilizadas na regeneração óssea devido à sua facilidade de adaptação a defeitos de diferentes tamanhos e morfologias.

Ao contrário dos enxertos em bloco, estes são constituídos por pequenas partículas ósseas que podem ser distribuídas uniformemente por todo o local recetor, promovendo uma maior área de contacto com o osso nativo e facilitando a angiogénese. Esta característica torna-os especialmente adequados para procedimentos como a preservação alveolar pós-extração, o aumento ósseo em defeitos periodontais e a regeneração óssea guiada (Sivolella et al., 2006).

2.3.2. Vantagens dos Enxertos Particulados

Os enxertos de partículas apresentam diversas vantagens em relação a outros tipos de enxertos:

- **Maior superfície de contacto:** Por serem partículas pequenas, permitem uma melhor integração com o osso nativo e uma maior exposição aos fatores de crescimento.
- **Facilidade de manipulação:** Podem ser moldados e distribuídos uniformemente em defeitos ósseos irregulares.

- Compatibilidade com outras técnicas: Podem ser combinadas com membranas de regeneração óssea guiada (ROG), fatores de crescimento ou matrizes biocompatíveis para melhorar a osteointegração e reduzir a reabsorção óssea.
- Menor morbidade em enxertos autólogos: Comparativamente aos enxertos em bloco, requerem menos tecido ósseo do próprio paciente, reduzindo a invasividade do procedimento (Radoczy-Drajko et al., 2021).

2.3.3. Tipos de enxertos particulados e sua aplicação clínica

Os enxertos particulados podem ser classificados de acordo com a sua origem e composição, sendo cada tipo indicado conforme as necessidades clínicas específicas. Os enxertos autógenos de partículas são obtidos diretamente do próprio paciente, geralmente por meio de raspagem ou fresagem óssea durante o ato cirúrgico. Devido à sua alta capacidade osteogénica e osteoindutora, são considerados uma das opções mais eficazes para a regeneração óssea. No entanto, a sua utilização apresenta limitações, como a disponibilidade reduzida e o aumento da morbidade associado à colheita (Sivolella et al., 2006). Por outro lado, os aloenxertos particulados, derivados de dadores humanos, passam por processos rigorosos de desmineralização e esterilização, o que reduz o risco de rejeição imunológica. São altamente osteocondutores, mas a sua capacidade osteoindutora pode variar consoante os métodos de processamento utilizados. Estes enxertos são amplamente utilizados na preservação do rebordo alveolar após extrações dentárias, mostrando-se uma alternativa viável aos enxertos autólogos (Radoczy-Drajko et al., 2021).

Os xenoenxertos particulados, por sua vez, têm origem animal, geralmente de ossos bovinos ou suínos. Antes de serem utilizados, são submetidos a processos de desproteínização e desmineralização com o objetivo de eliminar componentes antigénicos, mantendo a estrutura osteocondutora do material. Estes enxertos são bastante utilizados em procedimentos como a elevação do seio maxilar e a regeneração óssea guiada, onde demonstram um desempenho clínico consistente (Takano et al., 2019).

Por fim, os enxertos sintéticos são compostos por materiais bioativos, como a hidroxiapatita, o fosfato de cálcio ou o biovidro. Caracterizam-se pela excelente biocompatibilidade e propriedades osteocondutoras, embora não possuam atividade osteoindutora nem osteogénica intrínseca. Para aumentar sua eficácia, são

frequentemente associados a fatores de crescimento ou células estaminais, o que os torna uma opção cada vez mais relevante no contexto da engenharia tecidual (Takano et al., 2019)

2.3.4. Técnicas de Preparação e Aplicação

A preparação dos enxertos particulados varia consoante a sua origem. No caso dos enxertos autógenos, podem ser obtidos com recurso a dispositivos piezoelétricos ou brocas cirúrgicas, permitindo a recolha de partículas ósseas viáveis com mínima alteração celular. Em estudos microbiológicos, o uso de dispositivos piezoelétricos demonstrou reduzir a contaminação do enxerto, o que favorece uma melhor regeneração óssea e um menor risco de infeções pós-operatórias (Sivolella et al., 2006).

Em procedimentos como a preservação alveolar, são colocados enxertos particulados imediatamente após a extração do dente para minimizar a reabsorção óssea e preparar o local para a colocação do implante. A sua utilização tem-se mostrado eficaz na preservação do volume ósseo, prevenindo o colapso da crista alveolar (Radoczy-Drajko et al., 2021).

Para a reconstrução maxilar, técnicas avançadas como a utilização de malhas de titânio personalizadas combinadas com enxertos particulados permitiram a reconstrução tridimensional do osso, proporcionando um suporte estável para a futura colocação de implantes (Takano et al., 2019).

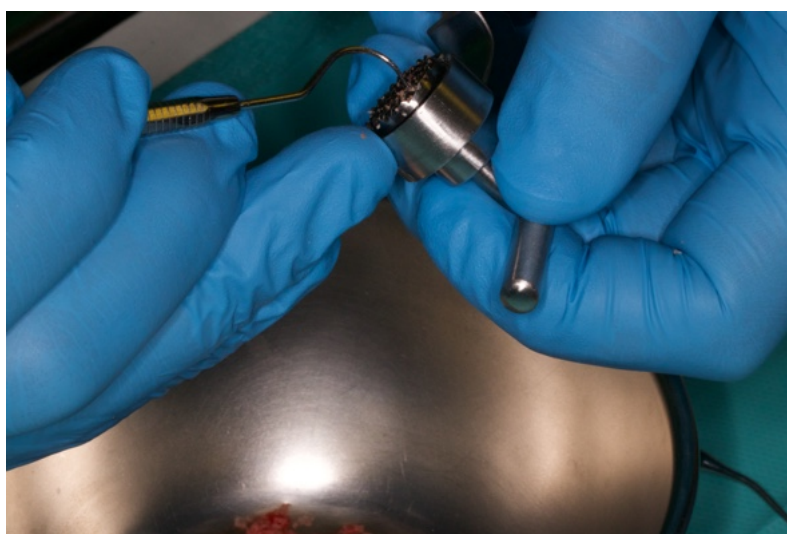


Figura 11.Preparação de enxerto particulado a partir de colheita de osso autógeno. Fotografia do Dr Rodolfo Nunes.

2.3.5. Dentina autógena como material de enxerto

A utilização de dentina autógena como enxerto particulado tem sido uma área de crescente interesse na regeneração óssea. Estudos demonstraram que a dentina humana partilha muitas semelhanças com a matriz óssea, incluindo a presença de hidroxiapatite e colagénio tipo I, permitindo que seja utilizada como um substituto ósseo biologicamente ativo. Em ensaios clínicos recentes, a dentina particulada apresentou taxas de integração comparáveis aos enxertos ósseos tradicionais, com a vantagem adicional de evitar a necessidade de um local dador cirúrgico (Feng et al., 2023). Esta abordagem é particularmente relevante na preservação da crista alveolar após a extração dentária, onde a dentina particulada tem sido utilizada com sucesso para minimizar a reabsorção óssea e melhorar o volume disponível para a colocação do implante. Além disso, a libertação progressiva de fatores de crescimento contidos na dentina favorece a formação de novo tecido ósseo, proporcionando uma matriz osteocondutora ideal para a regeneração alveolar (Brunello et al., 2022).

2.3.6. Utilização de PRF em enxertos ósseos particulados: Melhor regeneração óssea

A utilização de enxertos particulados na regeneração óssea evoluiu com a incorporação de biomateriais e concentrados de plaquetas, como o PRF. Estudos experimentais demonstraram que a combinação de PRF com enxertos autógenos particulados melhora significativamente a formação de osso novo e a estabilidade do enxerto. Em modelos animais, observou-se que o PRF atua como um modulador biológico, promovendo a proliferação de osteoblastos e a angiogénese, o que acelera o processo de cicatrização óssea e melhora a qualidade do osso regenerado (Kökdere, Baykul & Findik, 2015).

2.3.7. Resultados e considerações clínicas

Os enxertos de partículas mostraram resultados bem-sucedidos em vários estudos clínicos e experimentais. A integração destes enxertos no osso recetor depende de vários fatores, como a vascularização do local enxertado, o tipo de enxerto utilizado e o tempo de maturação óssea. Um estudo recente reportou que os enxertos particulados derivados de dentes autólogos apresentam uma excelente capacidade de regeneração óssea, com uma formação de osso novo comparável à dos enxertos autólogos convencionais. Isto sugere que a utilização de enxertos derivados de dentes extraídos pode representar uma

alternativa viável para a regeneração óssea em pacientes com defeitos graves (Radoczy-Drajko et al., 2021).

No caso de reconstruções maxilares extensas, a combinação de telas de titânio personalizadas com enxertos particulados tem-se mostrado uma estratégia eficaz para obter volume ósseo suficiente para a colocação de implantes, com taxas de sucesso de 90-95% em estudos clínicos de longa duração (Takano et al., 2019).

2.4. Elevação do pavimento do seio Maxilar: Procedimento Cirúrgico e Resultados Esperados

2.4.1. Conceito e Fundamentos da elevação do pavimento do Seio maxilar

A elevação do pavimento do seio maxilar é um procedimento cirúrgico muito utilizado em cirurgia de implantes para aumentar a quantidade de osso na região posterior do maxilar superior, permitindo a colocação de implantes dentários em pacientes com reabsorção óssea grave. Esta técnica foi originalmente desenvolvida por Boyne e James em 1980 e evoluiu significativamente desde então. O seu principal objetivo é gerar altura óssea suficiente através da deslocação da membrana Schneideriana e da colocação de um material de enxerto ósseo que facilite a osteogênese e a osteointegração do implante (Juzikis et al., 2018).

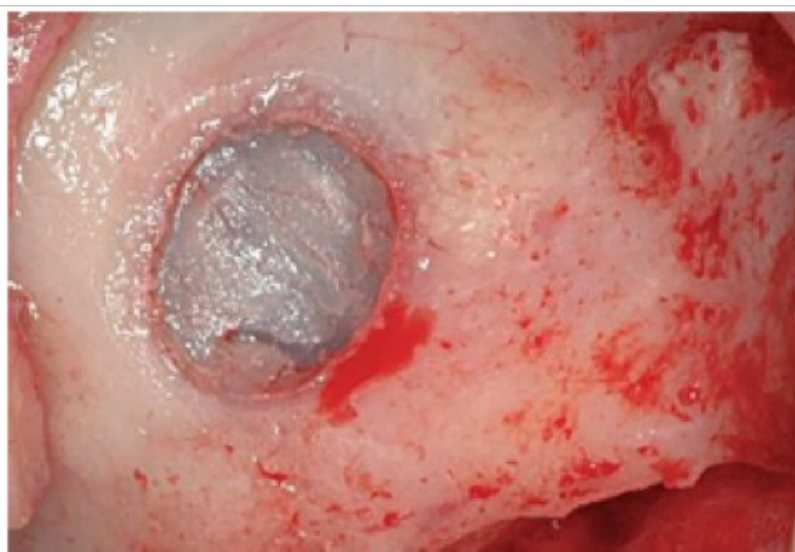

Figura 12. *Membrana de Schneider.* Fotografias do Prof. Dr. António Mano Azul

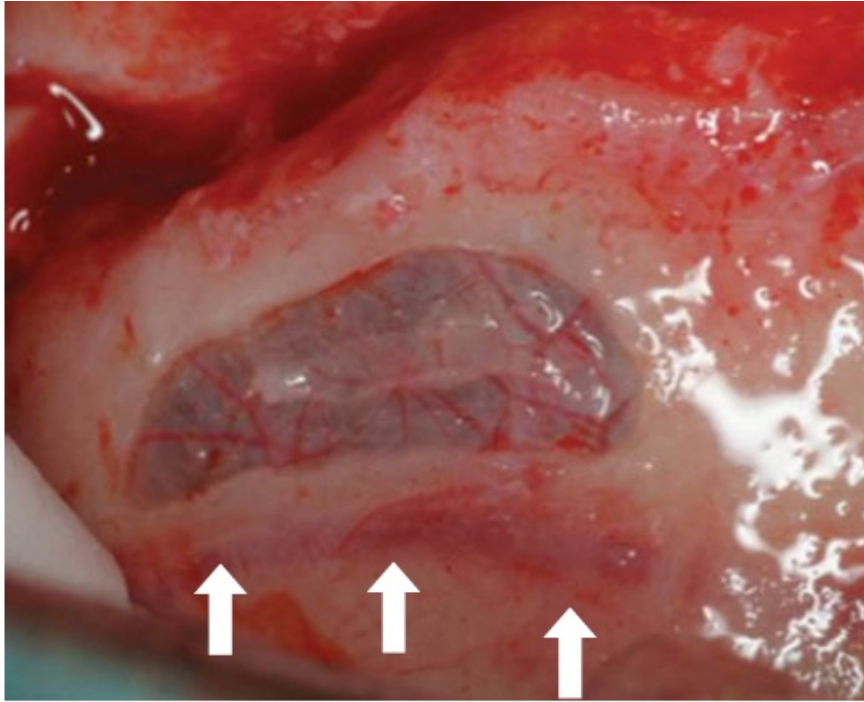


Figura 13. Vascularização do seio maxilar. Fotografias do Prof. Dr. António Mano Azul

2.4.2. Técnicas cirúrgicas para a elevação do pavimento do seio maxilar

2.4.2.1. Técnica da janela lateral

A técnica da janela lateral, também conhecida como técnica da “janela óssea”, é o método mais utilizado para o aumento do seio maxilar. É realizada através de um acesso lateral ao seio maxilar, onde é criada uma janela óssea na parede lateral do seio, permitindo a elevação da membrana de Schneider e a inserção do enxerto ósseo. Esta técnica é a preferida nos casos em que a altura óssea remanescente é inferior a 5 mm, uma vez que permite uma regeneração significativa do volume ósseo (Alshamrani et al., 2023).

Modificações recentes na técnica da janela lateral incluem a utilização de enxertos de partículas e membranas de colagénio para melhorar a estabilidade do enxerto e reduzir o risco de complicações, como a perfuração da membrana Schneideriana. Além disso, foi estudado o uso da própria janela óssea removida como barreira biológica para melhorar a integração do enxerto (Juzikis et al., 2018).

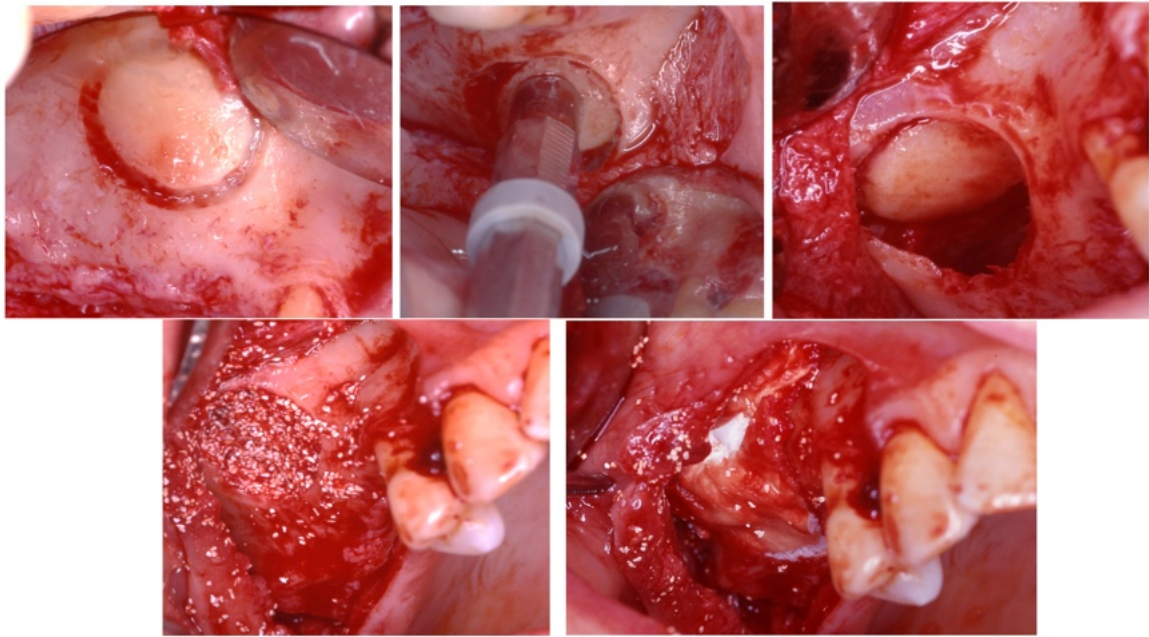


Figura 14. Técnica de janela lateral (modificada de Boyne, Misch e Tatum) em duas fases. Fotografias do Prof. Dr. António Mano Azul

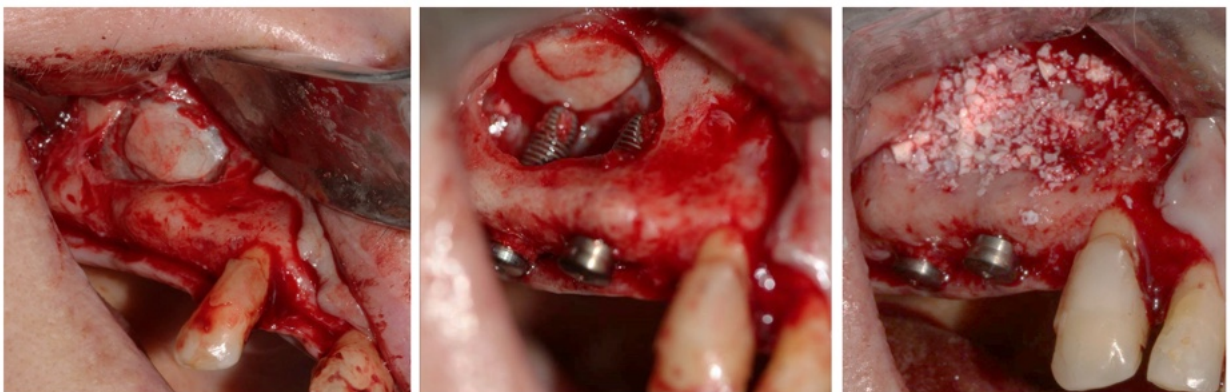

Figura 15. Técnica monofásica com abordagem lateral e colocação imediata de implante, com enxerto. Fotografias do Prof. Dr. António Mano Azul

2.4.2.2. Técnica de elevação crestal com osteótomos (também chamada “atraumática”) ou com a ponta inactiva do implante

A técnica transcrestal é uma alternativa menos invasiva à técnica da janela lateral e está indicada em doentes com alturas ósseas residuais entre 5 e 8 mm. Nesta técnica, o acesso ao seio maxilar é feito através do leito do implante com recurso a osteótomos, permitindo a elevação da membrana sem necessidade de abertura lateral. A sua principal vantagem é a menor morbidade pós-operatória e a recuperação mais rápida (Díaz-Olivares et al., 2021).

Estudos mostram que, embora a técnica transcristal apresente taxas de sucesso semelhantes à técnica da janela lateral em pacientes com uma quantidade moderada de osso residual, apresenta maiores dificuldades na obtenção de volume ósseo suficiente em casos de reabsorção grave. Nestes casos, a combinação da técnica transcristal com enxertos ósseos ou biomateriais demonstrou melhorar a estabilidade óssea e a sobrevivência do implante a longo prazo (Alsharekh et al., 2024).

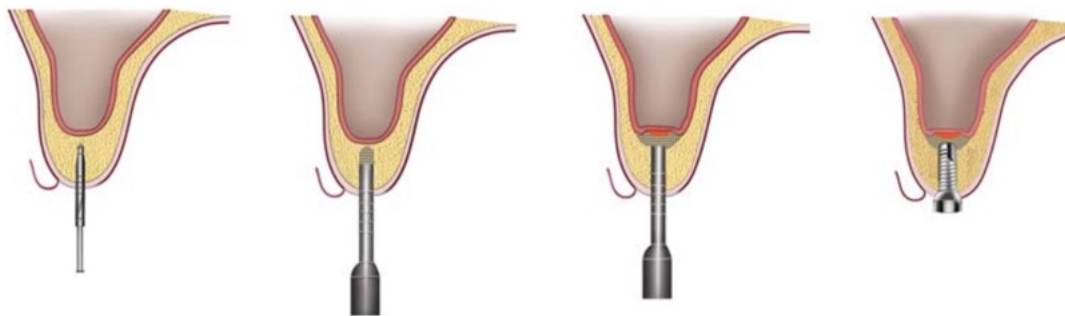


Figura 16. Etapas sequenciais na técnica de aumento indireto do seio maxilar; local do implante preparado a partir de brocas de pequeno a grande diâmetro, pavimento do seio maxilar fraturado, elevado e enxerto ósseo colocado no espaço resultante e colocação imediata do implante. Esquema adaptado de Balaji (2013).

2.4.2.3. Abordagem sem enxerto

Uma abordagem recente no levantamento do seio maxilar é a utilização de implantes curtos ou inclinados para evitar a necessidade de enxerto ósseo. Estudos recentes mostraram que os implantes curtos podem atingir taxas de sucesso comparáveis aos implantes colocados em locais de enxerto ósseo, especialmente quando combinados com técnicas avançadas de fresagem e planeamento digital (Cruz et al., 2018).

A abordagem sem enxerto oferece vantagens como o tempo de tratamento reduzido, menor morbidade pós-operatória e menor risco de complicações, como infecção ou reabsorção do enxerto. No entanto, a sua aplicação está limitada a doentes com determinadas condições anatómicas favoráveis e não é adequada em todos os casos (Parra et al., 2017).

2.4.3. Materiais utilizados para regeneração óssea na elevação do pavimento do seio maxilar

Vários materiais de enxerto ósseo foram avaliados na literatura para determinar a sua eficácia na regeneração óssea após a elevação do pavimento do seio maxilar. Os

enxertos autólogos continuam a ser considerados o “gold standard” devido às suas propriedades osteogênicas, osteoindutoras e osteocondutoras. No entanto, a morbidade do local dador e a reabsorção do enxerto levaram ao desenvolvimento de alternativas, como aloenxertos, xenoenxertos e materiais sintéticos (Díaz-Olivares et al., 2021).

Um estudo recente comparou os resultados de diferentes materiais de enxerto e descobriu que os enxertos ósseos autólogos particulados, combinados com fatores de crescimento, tiveram a maior taxa de sucesso em termos de osteointegração e estabilidade do implante. Por outro lado, a utilização de biomateriais sintéticos, como o β -fosfato tricálcico (β -TCP) e os vidros bioativos, tem-se mostrado uma alternativa viável, principalmente em pacientes que não desejam ou não podem submeter-se à extração do enxerto autólogo (Testori et al., 2019).

2.4.4. Complicações e fatores de sucesso na elevação do pavimento do seio maxilar

Para além da perfuração da membrana Schneideriana, existem outros fatores que podem comprometer o sucesso do procedimento. Entre estas, a infeção pós-operatória, a falta de integração do enxerto ósseo e a reabsorção óssea são complicações relevantes.

Estudos mostram que o uso de antibióticos profiláticos, juntamente com um tratamento cirúrgico meticuloso, pode reduzir significativamente a taxa de infeções pós-operatórias. Além disso, o uso de membranas reabsorvíveis e materiais de enxerto osteoindutores demonstrou melhorar a integração do enxerto e minimizar a reabsorção óssea (Testori et al., 2019). Outro fator importante para o sucesso do procedimento é a qualidade e quantidade do osso residual. Os doentes com altura óssea pré-operatória inferior a 4 mm apresentam maior risco de complicações, pelo que, nestes casos, a abordagem pela janela lateral com enxertos ósseos é habitualmente preferível (Díaz-Olivares et al., 2021).

Por outro lado, a experiência do cirurgião desempenha um papel crucial na redução das complicações. A taxa de sucesso foi observada como sendo significativamente maior em cirurgiões experientes que utilizam técnicas avançadas de planeamento digital e navegação cirúrgica para otimizar a colocação de enxertos e implantes (Alshamrani et al., 2023).

2.4.5. Resultados clínicos e taxas de sobrevivência dos implantes

A elevação do pavimento do seio maxilar apresenta elevadas taxas de sucesso, com sobrevivência dos implantes variando entre 85% e 98%, conforme a técnica empregada, o tipo de enxerto e a qualidade óssea remanescente.

Implantes instalados em enxertos autólogos demonstram os melhores resultados a longo prazo, devido à sua excelente capacidade de osteointegração. Contudo, biomateriais sintéticos e aloenxertos têm mostrado taxas de sucesso semelhantes, especialmente quando associados a fatores de crescimento e técnicas regenerativas modernas (Cruz et al., 2018).

Segundo Díaz-Olivares et al. (2021), implantes colocados após a técnica da janela lateral alcançaram uma taxa de sucesso de 96% em cinco anos, enquanto a técnica transcrestal atingiu 90%, sendo esta última mais indicada em situações com altura óssea residual moderada. Implantes curtos também surgem como alternativa viável em casos de reabsorção óssea moderada, principalmente quando utilizados com superfícies tratadas e técnicas de carga imediata, proporcionando conforto e encurtando o tempo de tratamento sem comprometer a estabilidade (Alsharekh et al., 2024).

Apesar das novas abordagens, a elevação do seio maxilar permanece como uma das estratégias mais eficazes para reabilitar a maxila posterior gravemente reabsorvida. A escolha da técnica cirúrgica deve considerar a anatomia individual e a quantidade de osso disponível.

O uso de biomateriais avançados e técnicas menos invasivas tem contribuído para melhores resultados clínicos, reduzindo complicações e favorecendo a integração óssea. Com o avanço das tecnologias digitais, espera-se maior previsibilidade e segurança nesses procedimentos (Testori et al., 2019).

3. Materiais de regeneração óssea

3.1. Propriedades do material

3.1.1. Osteogênese: Definição e Exemplos

A osteogênese é o processo pelo qual se forma novo tecido ósseo, desempenhando um papel essencial na regeneração óssea e na cirurgia de implantes. Este processo pode ser dividido em dois tipos principais: osteogênese intramembranosa, onde as células mesenquimais se diferenciam diretamente em osteoblastos, e osteogênese endocondral, que envolve um molde cartilaginoso anterior que é posteriormente substituído por osso mineralizado (Kim, 2022).

As células estaminais mesenquimais (MSCs) são uma importante fonte de osteogênese, uma vez que têm a capacidade de se diferenciar em osteoblastos e contribuir para a formação óssea. No entanto, observou-se que o envelhecimento celular pode reduzir a eficiência osteogênica destas células, afetando a regeneração óssea em doentes idosos.

Estratégias, como o uso de fatores de crescimento e a engenharia genética, foram desenvolvidas para contrariar a senescência celular e melhorar a capacidade regenerativa das CTM (Tjempakasari et al., 2021). Outro fator crítico na osteogênese é a angiogênese, que regula o fornecimento de oxigênio e nutrientes aos tecidos ósseos em desenvolvimento. A estimulação da angiogênese por fatores de crescimento, como o VEGF (fator de crescimento endotelial vascular), demonstrou melhorar a qualidade do osso regenerado e a sua integração com implantes dentários (Percival & Richtsmeier, 2013).

Além disso, os íons bioativos, como o zinco, o cálcio e o silício, demonstraram efeitos positivos na diferenciação dos osteoblastos e na mineralização óssea. Estudos recentes indicaram que a modificação das superfícies dos implantes com estes íons acelera a osteogênese e reduz o tempo de cicatrização, promovendo uma integração óssea mais rápida e estável (Tian et al., 2023).

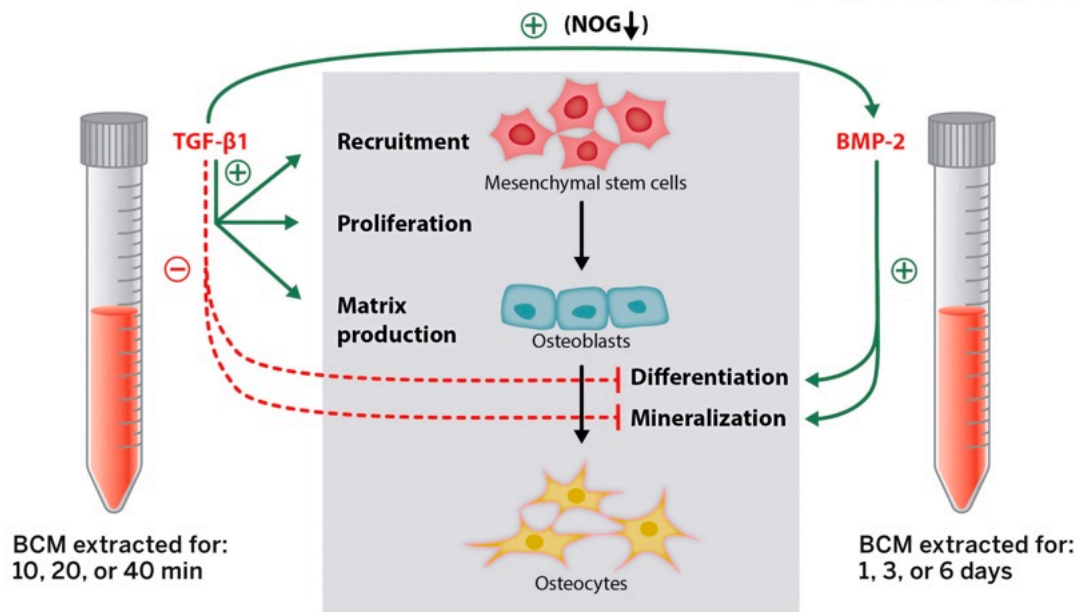


Figura 17. O poder biológico das lascas de osso autógeno (com cortesia de Asparuhova (2018)). O meio condicionado por osso (Bone Conditioned Medium – BCM) contribui para o início e progressão da osteogênese ao exibir uma atividade sinérgica entre TGF- β 1 e BMP-2. O BCM colhido em curtos períodos de tempo (10, 20 ou 40 minutos), correspondentes à duração típica de um procedimento cirúrgico, é caracterizado por uma libertação rápida de TGF- β 1. Já o BCM colhido em períodos mais longos (1, 3 ou 6 dias), que correspondem aos primeiros dias após o procedimento de aumento ósseo, é enriquecido com BMP-2. O BCM extraído a curto prazo, e o TGF- β 1 presente nesse meio, promovem um aumento na proliferação das células estaminais mesenquimais (MSCs), expandindo assim o conjunto de osteoblastos comprometidos. Além disso, este BCM promove os estágios iniciais da diferenciação, nomeadamente a produção de matriz, mas inibe os estágios mais avançados da diferenciação e maturação osteoblástica (mineralização). Em contraste, o BCM extraído a longo prazo, e o BMP-2 contido neste meio, estimulam a diferenciação e maturação dos osteoblastos (mineralização). Esquema adaptado de Buser et al. (2023).

3.1.2. Osteoindução: Conceito e Relevância Clínica

A osteoindução é a capacidade de um material ou composto bioativo induzir a diferenciação de células progenitoras em osteoblastos, facilitando a formação óssea em zonas onde anteriormente não existia osso. Este processo é crucial na reconstrução óssea e na implantologia, uma vez que permite a regeneração em defeitos ósseos extensos através da utilização de biomateriais com propriedades bioativas (Miron et al., 2024).

As proteínas morfogenéticas ósseas (BMPs), especialmente a BMP-2 e a BMP-7, demonstraram ser altamente eficazes na indução da diferenciação osteoblástica e da regeneração óssea. No entanto, a sua aplicação clínica apresenta desafios como a reabsorção óssea descontrolada e o elevado custo dos tratamentos. Novos biomateriais

capazes de libertar BMPs de forma controlada foram desenvolvidos para melhorar a previsibilidade dos procedimentos regenerativos (Nakamura, 2007).

Outra abordagem à osteoindução é a utilização de biomateriais híbridos, que combinam a hidroxiapatite com o colagênio, proporcionando uma estrutura semelhante ao osso natural e facilitando a osteointegração. Estes materiais têm apresentado bons resultados na regeneração óssea de defeitos críticos e na integração de implantes dentários (Riester et al., 2020).

Além disso, estudos recentes têm destacado a importância da osteoimunologia na osteoindução. A ativação dos macrófagos durante a resposta inflamatória inicial foi identificada como reguladora da osteogênese e melhoradora da qualidade da formação óssea. Neste contexto, foram desenvolvidos biomateriais com propriedades imunomoduladoras para otimizar a regeneração óssea e melhorar os resultados clínicos (Miron et al., 2024).

3.1.3. Osteocondução: Características e Exemplos de Materiais

A osteocondução é definida como a capacidade de um material servir como uma estrutura tridimensional que orienta o crescimento ósseo e facilita a migração de células osteoprogenitoras para o local da regeneração. Este processo é essencial na formação de novo tecido ósseo, pois fornece um suporte temporário para o crescimento ósseo e a integração de implantes (Albrektsson & Johansson, 2001). Entre os materiais com propriedades osteocondutoras, destaca-se primeiramente a hidroxiapatite (HA), um material cerâmico amplamente utilizado devido à sua elevada biocompatibilidade e à semelhança estrutural com a fase mineral do osso natural. A HA facilita a adesão celular e a vascularização, promovendo uma integração eficaz com o tecido ósseo adjacente.

Adicionalmente, a sua estabilidade química e resistência à reabsorção permitem que atue como suporte prolongado em defeitos ósseos, favorecendo a formação óssea sobre a sua superfície (Albrektsson & Johansson, 2001).

Por outro lado, o fosfato tricálcico (TCP) é um biomaterial bioativo que se distingue por sua degradação progressiva no meio biológico, sendo gradualmente substituído por osso neoformado. O TCP oferece uma estrutura temporária adequada para a migração de

células osteogénicas e a deposição de matriz óssea. Sua taxa de reabsorção mais rápida em comparação à da hidroxiapatite torna-o especialmente indicado em situações que exigem uma regeneração óssea mais dinâmica e controlada (Solheim, 1998). Além disso, os biovidros representam uma classe de materiais bioativos que não apenas proporcionam suporte estrutural, como também liberam iões que estimulam a diferenciação dos osteoblastos e a mineralização óssea, contribuindo ativamente para o processo regenerativo (Solheim, 1998).

Mais recentemente, os avanços na nanotecnologia têm permitido a incorporação de nanopartículas de cálcio, titânio e silício nas superfícies dos implantes. Tais modificações demonstraram melhorar significativamente a osteocondução, otimizando a adesão celular e a resposta osteogénica, o que, por sua vez, reduz o tempo de cicatrização e aumenta as taxas de sucesso em implantologia (Tian et al., 2023). De forma semelhante, têm sido explorados biomateriais híbridos como a hidroxiapatite enriquecida com colagénio, que mostram uma maior capacidade osteocondutora ao imitarem mais fielmente a estrutura do osso nativo. Estudos clínicos apontam para uma integração superior e menor taxa de reabsorção quando comparados a outros materiais sintéticos (Al-Moraissi et al., 2020).

Finalmente, vale destacar que a eficácia osteocondutora pode também ser modulada por fatores mecânicos externos. A aplicação controlada de cargas mecânicas em implantes e enxertos tem-se revelado benéfica na estimulação da remodelação óssea e na melhoria da integração de biomateriais. Este princípio biomecânico tem sido integrado no desenvolvimento de novos desenhos de implantes, que visam otimizar a distribuição de cargas e favorecer a regeneração em áreas com densidade óssea reduzida (Lewallen et al., 2015).

3.2. Classificação do material:

3.2.1. Materiais Autólogos: Características e Exemplos

Os materiais autólogos representam o padrão de ouro na regeneração óssea devido à sua capacidade inerente de fornecer células osteogénicas, sinais bioquímicos e uma estrutura ideal para a formação de novos ossos. Por serem obtidos do próprio paciente, eliminam o risco de rejeição imunológica e transmissão de doenças, tornando-os a opção mais segura e eficaz em procedimentos de regeneração óssea (Miron et al., 2024; Riestler et al., 2020).

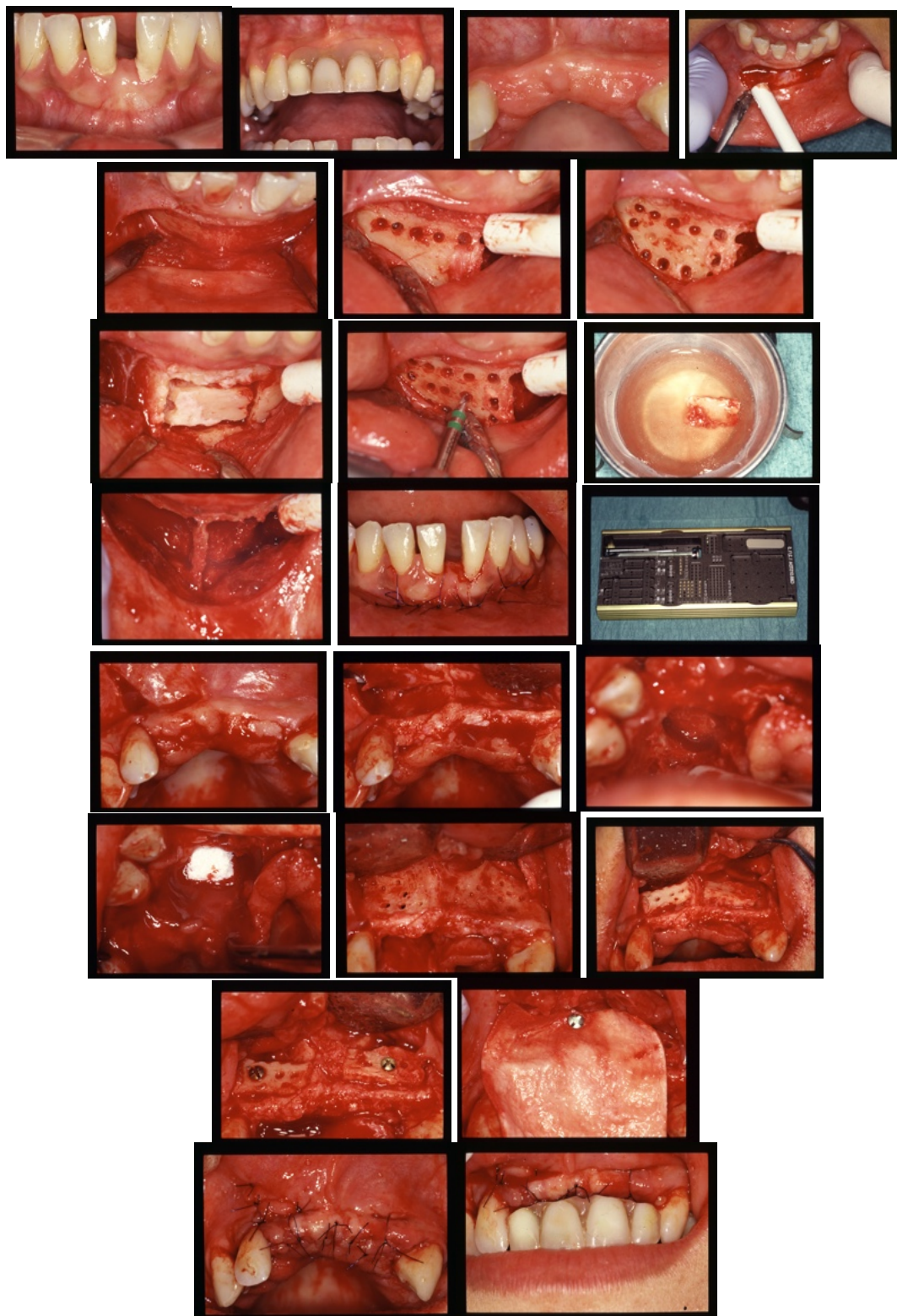


Figura 18. Autoenxerto no maxilar superior e inferior. Fotografias do Prof. Dr. Antonio Mano Azul

3.2.1.2. Fontes de Obtenção e Características:

Os enxertos autólogos podem ser obtidos a partir de diferentes localizações anatômicas, cada uma com vantagens e desvantagens:

Crista ilíaca: É uma fonte importante devido ao seu elevado teor de medula óssea rica em células osteoprogenitoras. No entanto, a sua remoção acarreta morbidade no local dador, maior tempo cirúrgico e risco de complicações pós-operatórias (Lewallen et al., 2015).

Ramo e sínfise mandibulares: Fornecem osso cortical denso, ideal para a regeneração alveolar. A sua proximidade com o local recetor favorece uma integração mais rápida e reduz a reabsorção óssea (Nakamura, 2007).

Tíbia e crânio: São opções menos invasivas que a crista ilíaca, apresentando menor taxa de morbidade. No entanto, possuem uma menor quantidade de medula óssea, o que limita a sua capacidade osteogénica (Tjempakasari et al., 2021).

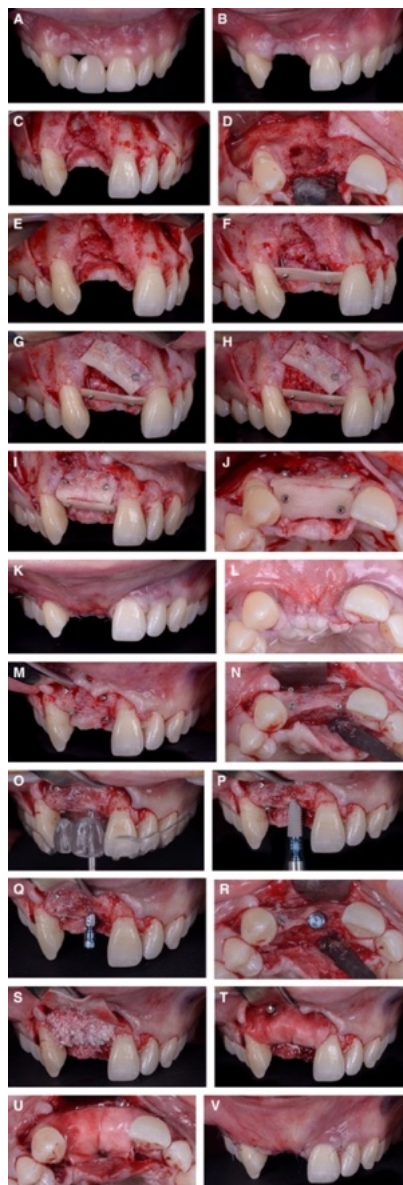


Figura 19. Caso representativo de um defeito vertical maxilar anterior tratado com a técnica da concha óssea. A, Vista pré-operatória labial do defeito e sua relação com a reabilitação protética. B, Desenho de retalho vestibular deslocado. C-E, Vistas labial, oclusal e lateral do defeito ósseo. F-H, Estabilização das

conchas ósseas oclusal e bucal e preenchimento do espaço regenerativo com lascas ósseas. Tanto as conchas como as lascas ósseas foram obtidas a partir da divisão e raspagem extra-oral de um bloco ósseo autógeno colhido da linha oblíqua externa da mandíbula. I, J, Vistas labial e oclusal da reconstrução óssea após remoção das arestas afiadas. K, L, Vistas labial e oclusal do encerramento da ferida por primeira intenção. M, N, Vistas labial e oclusal do osso reconstruído na reentrada cirúrgica, 4 meses após a cirurgia. O-R, Vistas labial e oclusal da colocação do implante guiada pela prótese. S-U, Aumento do contorno com matriz óssea bovina desmineralizada e membrana de colagénio após a colocação do implante. V, Fechamento da ferida por primeira intenção. Imagens retiradas de Urban et al. (2023).

3.2.1.3. Vantagens:

Máxima biocompatibilidade e ausência de rejeição imunológica.

Proporcionam propriedades osteogênicas, osteoindutoras e osteocondutoras.

Elevada taxa de integração e rápida formação óssea.

3.2.1.4. Desvantagens:

Morbilidade do local dador (dor, hemorragia, infecção).

Maior tempo cirúrgico e complexidade técnica.

Quantidade limitada de osso disponível, especialmente em pequenas áreas intra-orais.

Estas limitações impulsionaram o desenvolvimento de outras alternativas, como os

aloenxertos e os biomateriais sintéticos, embora os autoenxertos ainda sejam

considerados o padrão de ouro devido ao seu desempenho clínico e previsibilidade

(Elgali et al., 2017; Tamil Anbu et al., 2019; Zhang et al., 2022).

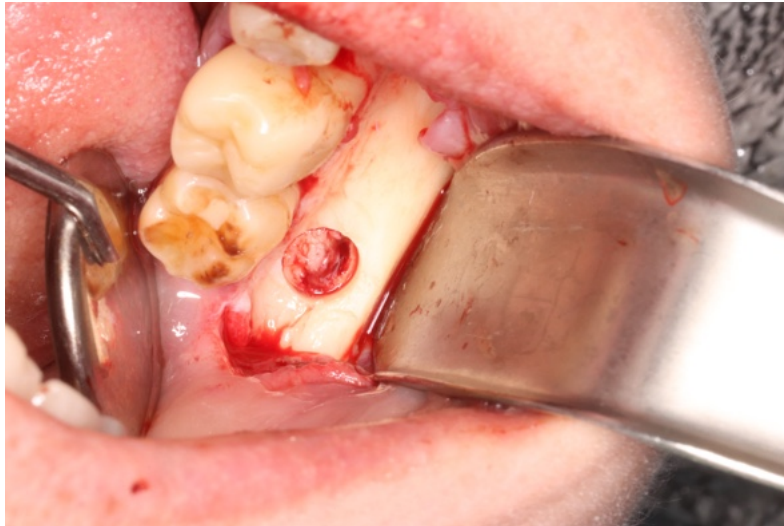

Figura 20. Colheita de osso autógeno. Fotografia do Dr Rodolfo Nunes.

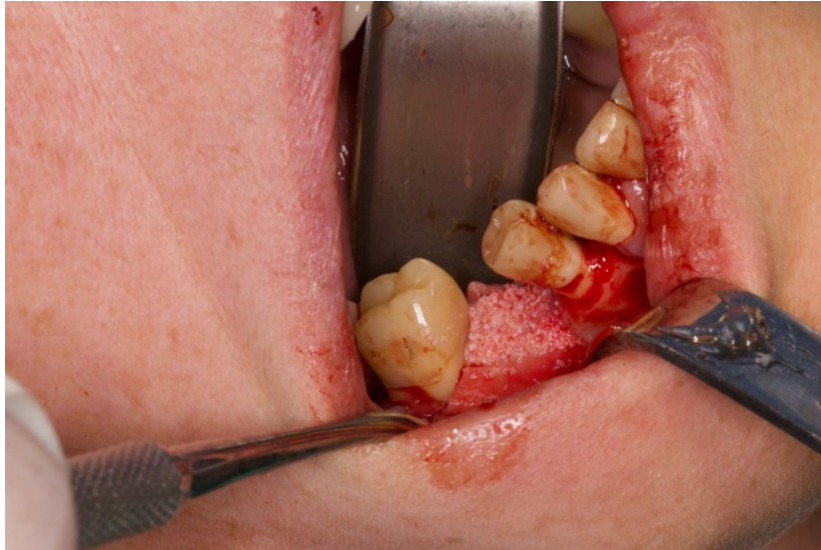

Figura 21. *Enxerto de osso autógeno misturado com xenoenxerto na proporção 50/50*

3.2.2. Enxertos alogénicos: descrição e aplicações.

Os aloenxertos são enxertos ósseos obtidos de indivíduos da mesma espécie, geralmente de doadores humanos, e processados em bancos de tecidos para garantir a sua segurança e biocompatibilidade. Estes materiais têm vindo a ganhar uma vasta utilização em medicina dentária e cirurgia maxilofacial devido à sua disponibilidade, facilidade de manuseamento e capacidade osteocondutora, tornando-os uma alternativa viável aos enxertos autólogos, especialmente quando se pretende evitar cirurgia adicional para obtenção do enxerto (Elgali et al., 2017; Zhang et al., 2022).

Numa perspetiva biológica, os aloenxertos podem ser processados utilizando diferentes técnicas para eliminar células viáveis e reduzir o risco de resposta imunitária ou transmissão de doenças. Dependendo da sua preparação, podem ser classificados como congelados, desmineralizados (DFDBA), irradiados ou liofilizados. O processamento influencia diretamente as suas propriedades osteoindutoras e osteocondutoras, sendo os enxertos desmineralizados aqueles que melhor preservam a capacidade osteoindutora graças à exposição de proteínas morfogenéticas ósseas (BMPs) (Zhang et al., 2022).

Embora os aloenxertos não sejam osteogénicos em si — uma vez que não possuem células vivas — podem atuar como andaimes osteocondutores e, em alguns casos, induzir diferenciação osteoblástica na presença de fatores apropriados. A sua eficácia na regeneração de defeitos ósseos alveolares foi demonstrada em estudos clínicos e experimentais, especialmente quando combinada com biomateriais bioativos ou concentrados de plaquetas, como o PRF (Tamil Anbu et al., 2019).

Uma abordagem cada vez mais comum é a combinação de aloenxertos com PRF (fibrina rica em plaquetas), como demonstrado por vários estudos revistos por Liu et al. (2019). O PRF, obtido a partir do próprio sangue do doente, contém uma matriz tridimensional de fibrina juntamente com citocinas, leucócitos e fatores de crescimento, como o TGF- β 1, VEGF e PDGF. Quando utilizado em combinação com aloenxertos, o PRF aumenta a capacidade regenerativa do enxerto, criando um ambiente bioativo que auxilia a migração celular, a angiogênese e a formação óssea. Esta combinação foi utilizada com sucesso em procedimentos como a elevação do seio maxilar, regeneração alveolar e defeitos periodontais 【Liu et al., 2019】 .

Além disso, o PRF pode atuar como um veículo para facilitar a integração do aloenxerto, otimizando a sua adaptação ao defeito ósseo e promovendo a liberação prolongada de fatores de crescimento. Estudos em modelos animais e humanos mostraram que esta combinação não só acelera a formação de novos ossos, como também melhora a densidade óssea no local do enxerto. No entanto, é importante notar que o PRF por si só tem uma capacidade osteogénica limitada e a sua eficácia é consideravelmente aumentada quando combinado com aloenxertos estruturais ou particulados 【Liu et al., 2019】 .

3.2.2.1. Classificação dos aloenxertos

Os aloenxertos são classificados de acordo com o seu estado de processamento em:
Osso fresco congelado: conserva melhor a matriz óssea, mas apresenta maior risco imunológico.

Enxerto ósseo liofilizado (FDBA): apresenta maior estabilidade e menor resposta imunitária, com boas propriedades osteocondutoras.

Osso desmineralizado (DFDBA): apresenta a maior atividade osteoindutora devido à exposição de proteínas da matriz extracelular (Lewallen et al., 2015; Al-Moraissi et al., 2020).

O processamento do tecido ósseo em bancos de tecidos inclui irradiação gama, congelação, liofilização e esterilização, garantindo a sua segurança microbiológica. No

entanto, este processamento pode afetar as suas propriedades mecânicas e biológicas, reduzindo a sua capacidade osteoindutora (Al-Moraissi et al., 2020).

Mecanismos de Ação e Aplicações Clínicas

3.2.2.2. Indicações clínicas:

Os aloenxertos desempenham um papel principalmente osteocondutor, fornecendo uma estrutura tridimensional que facilita a invasão das células ósseas e dos vasos sanguíneos do hospedeiro. No entanto, os enxertos desmineralizados (DFDBA) apresentam também um efeito osteoindutor pela libertação de factores que estimulam a diferenciação das células mesenquimais (Solheim, 1998; Albrektsson & Johansson, 2001).

São usados em múltiplas indicações clínicas:

Preservação do alvéolo pós-extração.

Reconstrução de defeitos ósseos verticais e horizontais.

Elevação do pavimento do seio maxilar e regeneração óssea guiada (ROG).

Combinação com fatores de crescimento ou membranas de colagénio para melhorar a sua eficácia (Lewallen et al., 2015; Kim et al., 2022).

Além disso, são frequentemente utilizados em doentes que rejeitam procedimentos de enxerto autólogo ou quando estes não são viáveis devido à disponibilidade limitada de local dador ou a comorbilidades médicas.

No entanto, uma das principais limitações dos aloenxertos é a potencial variabilidade na sua eficácia regenerativa devido a diferenças no processamento, origem do tecido e carga proteica, o que pode afetar a previsibilidade dos resultados. Além disso, embora o risco de transmissão de doenças seja extremamente baixo para os padrões atuais, não é completamente eliminado (Zhang et al., 2022; Lewallen et al., 2015).

Estudos recentes têm também explorado a combinação de aloenxertos com fatores de crescimento ou biomoléculas osteoativas para aumentar a sua capacidade regenerativa. Estas abordagens combinadas mostraram melhorias significativas na formação óssea e na integração do enxerto, especialmente em áreas de deficiência óssea grave, onde a regeneração espontânea seria insuficiente (Miron et al., 2024; Kim, 2022).

3.2.2.3. Vantagens e Desvantagens dos Aloenxertos:

3.2.2.3.1. Vantagens:

- Elimina a necessidade de um segundo local cirúrgico.
- Boa disponibilidade comercial.
- Adequado para defeitos de pequena e média dimensão.
- Compatibilidade com terapêuticas combinadas (membranas, PRF, fatores de crescimento).

3.2.2.3.2. Desvantagens:

- Potencial reduzido de osteogénese em comparação com enxertos autólogos.
- Risco teórico de transmissão de doenças (embora extremamente baixo).
- Variabilidade biológica entre doadores e perda parcial de componentes indutivos durante o processamento (Tjempakasari et al., 2021).

Em conclusão, os aloenxertos representam uma solução versátil e eficaz em cirurgia regenerativa, oferecendo vantagens significativas em termos de acessibilidade e redução da morbilidade cirúrgica. Embora a sua eficácia possa ser ligeiramente inferior em comparação com os autoenxertos, os seus benefícios práticos e clínicos posicionaram-nos como uma ferramenta fundamental na regeneração óssea moderna.

3.2.3. Xenoenxertos: Fontes e Benefícios

Os xenoenxertos são uma alternativa muito utilizada na regeneração óssea alveolar, especialmente em procedimentos pré-implantológicos, onde o objetivo é preservar o volume da crista. Derivados principalmente de tecidos animais, como os bovinos, os suínos ou até de espécies menos comuns, como os camelos ou as avestruzes, estes enxertos caracterizam-se pela sua capacidade osteocondutora, disponibilidade e baixo custo. Ao contrário dos autoenxertos, não requerem um segundo local cirúrgico e, ao contrário dos aloenxertos, apresentam um menor risco de transmissão de doenças humanas quando processados adequadamente (Titsinides et al., 2019; Marian et al., 2025).

O processo de descellularização e purificação por que passam os xenoenxertos é crucial para a sua biocompatibilidade. Estes procedimentos eliminam os componentes antigénicos e celulares do tecido original, preservando a arquitetura da matriz extracelular e permitindo uma integração adequada com o tecido recetor sem provocar uma resposta imunitária significativa. Segundo Capella-Monsonís e Zeugolis (2021), a

eliminação de antigénios, aliada à conservação das propriedades mecânicas e estruturais do enxerto, garante um enquadramento eficaz para a colonização celular e angiogénese, fatores essenciais na regeneração óssea (Capella-Monsonís & Zeugolis, 2021).

Diversos estudos avaliaram o comportamento clínico dos xenoenxertos, tanto em humanos como em modelos animais. Amid e outros. (2024), por exemplo, realizaram um estudo experimental sobre defeitos ósseos críticos de calvária de coelho utilizando xenoenxertos de origem bovina, camelídeo e avestruz. Os resultados mostraram que todos os materiais promoveram a formação de novos ossos, sendo que o material derivado do camelídeo apresentou a maior percentagem de formação de novos ossos (até 41,92% em 12 semanas). Observou-se também que a quantidade de material residual variou significativamente entre os grupos, indicando que a origem do enxerto pode influenciar diretamente a taxa de reabsorção e o padrão de remodelação óssea (Amid et al., 2024).

Em relação à sua eficácia clínica, Atieh et al. (2021) realizaram uma revisão sistemática sobre técnicas de preservação alveolar, incluindo o uso de xenoenxertos após extração dentária. Os resultados mostraram que estes materiais reduziram significativamente a perda de volume ósseo em comparação com os locais sem intervenção. Em média, observou-se uma redução de 1,18 mm na perda de largura e de 1,35 mm na altura da crista alveolar. No entanto, a qualidade da evidência foi classificada como baixa, devido à heterogeneidade dos estudos incluídos, o que realça a necessidade de investigação mais padronizada e de maior rigor metodológico (Atieh et al., 2021).

Miron (2024) salienta que um dos desafios associados à utilização de xenoenxertos é a sua lenta reabsorção, que, embora possa ser benéfica para manter o volume do enxerto durante a cicatrização, pode também interferir com os processos naturais de remodelação óssea. Por este motivo, na prática clínica recomenda-se a sua combinação com fatores de crescimento ou membranas de regeneração para melhorar a sua integração e acelerar a regeneração dos tecidos (Miron, 2024). Neste sentido, a utilização de xenoenxertos em combinação com outras terapias regenerativas pode representar uma abordagem terapêutica mais eficaz e personalizada. Além disso, do ponto de vista técnico e cirúrgico, os xenoenxertos são especialmente úteis em procedimentos que exigem estabilidade volumétrica a médio prazo, como regenerações horizontais ou elevações do seio maxilar, onde a lentidão da sua reabsorção proporciona

um suporte prolongado para a neovascularização e a formação de novo osso (Titsinides et al., 2019; Marian et al., 2025). Isto está em linha com a tendência atual para uma abordagem mais biológica na engenharia de tecidos e na implantologia moderna, que procura integrar biomateriais que ofereçam simultaneamente segurança, funcionalidade e previsibilidade clínica (Galli et al., 2021).

Em síntese, os xenoenxertos representam uma opção segura, acessível e eficaz para a regeneração óssea alveolar. Embora o seu principal mecanismo seja a osteocondução, o seu sucesso clínico depende em grande parte da origem do animal, do método de processamento e do protocolo cirúrgico utilizado. A investigação atual continua a explorar combinações destes enxertos com fatores bioativos que melhoram o seu comportamento regenerativo, de forma a melhorar os resultados clínicos a longo prazo (Capella-Monsonís & Zeugolis, 2021; Amid et al., 2024; Miron, 2024).

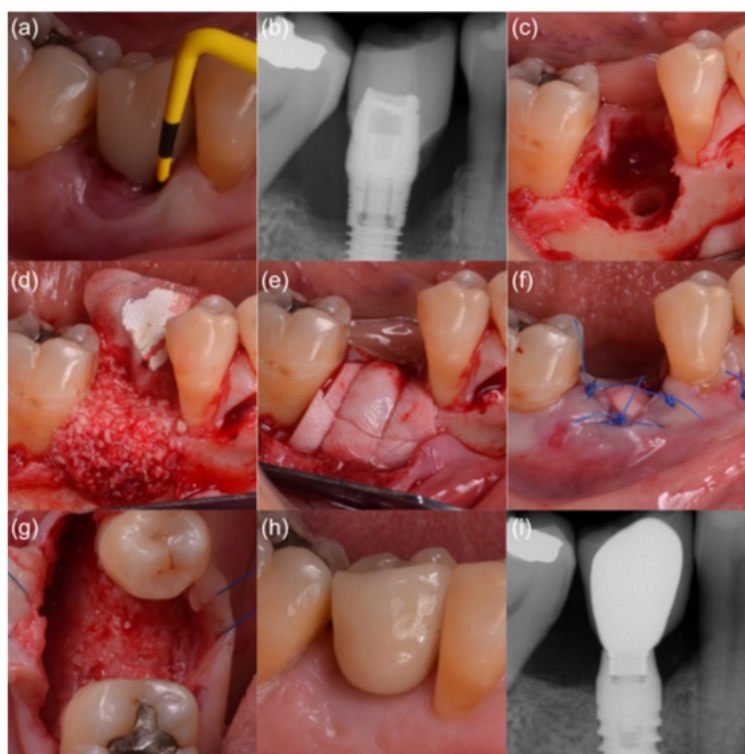

Figura 22. Reconstrução óssea alveolar simultânea com a remoção do implante. (a) diagnóstico clínico de peri-implantite, (b) perda óssea avançada, (c) defeito ósseo residual parcialmente contido, (d) mistura de xenoenxerto e osso autógeno, (e) membrana de barreira reticulada com ribose, (f) deiscência intencional do retalho, (g) reentrada em 4 meses, (h) estabilidade do tecido mole em 2 anos de seguimento e (i) estabilidade do tecido duro em 2 anos de seguimento. Imagens retiradas de Monje et al. (2025)

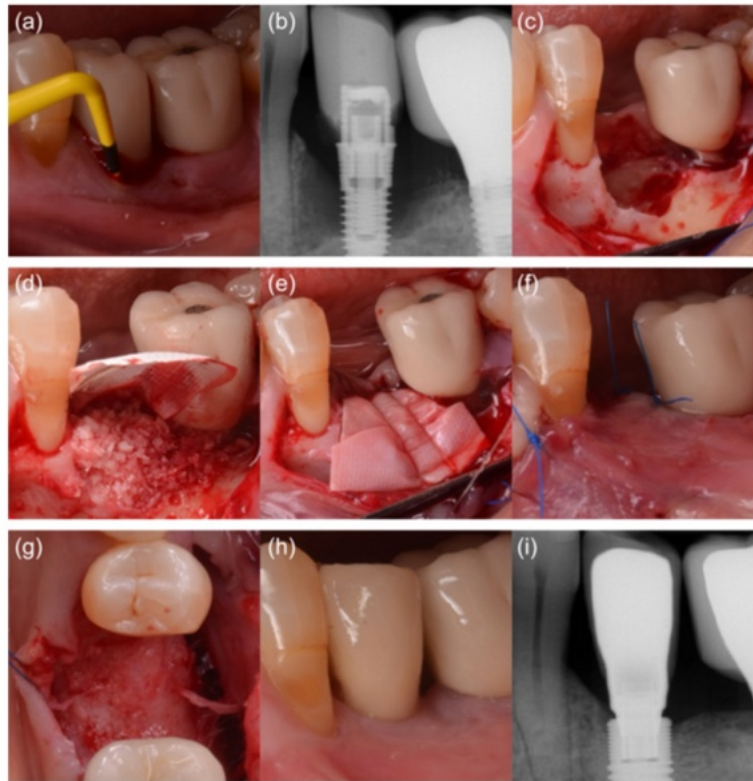

Figura 23. Reconstrução óssea alveolar simultânea com a remoção do implante. (a) diagnóstico clínico de peri-implantite, (b) perda óssea avançada, (c) defeito ósseo residual parcialmente contido, (d) mistura de xenoenxerto e osso autógeno, (e) membrana de barreira reticulada com ribose, (f) sutura para abordagem do retalho bucal, (g) reentrada em 4 meses, (h) estabilidade do tecido mole em 2 anos de seguimento e (i) estabilidade do tecido duro em 2 anos de seguimento. Imagens retiradas de Monje et al. (2025)

3.2.4. Materiais Sintéticos: Inovações e Utilizações.

Os materiais sintéticos têm assumido um papel cada vez mais importante na regeneração óssea guiada devido à sua disponibilidade, personalização e segurança. Ao contrário dos enxertos autólogos ou alogênicos, os materiais sintéticos podem ser fabricados em grandes quantidades e apresentam um menor risco de transmissão de doenças ou de resposta imunitária. Além disso, permitem um design controlado em termos de porosidade, estrutura e composição química, aspectos que favorecem a sua integração óssea (Ferraz, 2023; Zhao et al., 2021). Entre os compostos mais utilizados estão os fosfatos de cálcio, especialmente a hidroxiapatite (HA) e o fosfato tricálcico (β -TCP), bem como os vidros bioativos e diversos polímeros biodegradáveis. Estes materiais têm propriedades osteocondutoras e podem atuar como estruturas temporárias para a formação de novos ossos. No entanto, a sua limitada capacidade osteoindutora estimulou a investigação sobre biomateriais funcionalizados ou combinados com fatores de crescimento e células estaminais (Miron, 2024; Zhao et al., 2021).

Ferraz (2023) realça que os biomateriais sintéticos modernos evoluíram para designs mais biomiméticos e multifuncionais. Por exemplo, a utilização de materiais nanoestruturados melhora a interação celular e as superfícies bioativas, o que aumenta a proliferação de osteoblastos. Paralelamente, estão a ser desenvolvidos materiais que respondem a estímulos do microambiente, libertando fatores osteogénicos de forma controlada, melhorando assim a regeneração óssea (Ferraz, 2023).

No cenário clínico, os estudos demonstraram que os enxertos sintéticos podem ser eficazes na regeneração de defeitos ósseos simples e moderados, bem como em procedimentos mais complexos, como elevações do seio maxilar ou reconstruções alveolares horizontais. Marian e outros. (2025) salientam que, embora o seu comportamento biológico possa ser inferior ao dos enxertos autólogos, a sua previsibilidade, disponibilidade e menor taxa de complicações tornam-nos uma alternativa clínica válida em muitos cenários (Marian et al., 2025).

Num estudo clínico conduzido na área ortopédica, Şahin et al. (2024) compararam a utilização de aloenxertos e materiais sintéticos no tratamento de quistos ósseos simples do úmero. Embora se trate de uma região diferente da região maxilofacial, os resultados mostraram uma integração adequada e uma taxa de sucesso comparável, o que corrobora a extrapolação destes materiais para a cirurgia oral, desde que as condições biomecânicas e biológicas do ambiente sejam adaptadas (Şahin et al., 2024). Além disso, Miron (2024) propõe que um dos principais avanços foi a integração do conceito de osteoimunologia no design de biomateriais. Isto envolve a criação de superfícies que não só induzem a formação óssea, mas também modulam a resposta imunitária para promover um ambiente regenerativo. Esta inovação permitiu ultrapassar algumas limitações tradicionais dos materiais inertes, melhorando o seu desempenho clínico (Miron, 2024).

Por outro lado, Galli et al. (2021) destacam o papel da engenharia de tecidos na evolução dos materiais sintéticos. A combinação de andaimes com células mesenquimais, fatores de crescimento e tecnologias de impressão 3D abriu novas possibilidades na personalização de enxertos, permitindo uma regeneração mais direcionada e eficiente do tecido ósseo perdido (Galli et al., 2021).

Apesar dos seus benefícios, a utilização de materiais sintéticos não é isenta de desafios.

Hanif e outros. (2017) salientam que a sua utilização pode estar associada a complicações como encapsulamento fibroso, inflamação persistente ou falta de integração em pacientes com condições sistémicas desfavoráveis. Assim sendo, a seleção do material deve ser feita com base numa avaliação clínica rigorosa e personalizada (Hanif et al., 2017). Por fim, espera-se que a investigação futura neste campo continue a melhorar a biofuncionalidade dos materiais sintéticos incorporando propriedades antibacterianas, angiogénicas e osteoindutoras. Esta evolução permitirá que estes biomateriais não só substituam o volume ósseo perdido, mas também atuem como agentes ativos na regeneração completa dos tecidos (Titsinides et al., 2019; LPFaverani et al., 2014).

3.3. Aplicações dos Materiais: Casos Práticos e Exemplos Clínicos.

A escolha do tipo de enxerto ósseo em medicina dentária regenerativa depende em grande parte do tipo de defeito, da condição sistémica do paciente e dos objetivos terapêuticos. Em casos de reconstrução de cristas alveolares severamente reabsorvidas, os enxertos autólogos em bloco têm-se mostrado altamente eficazes, especialmente em procedimentos de aumento vertical, devido à sua capacidade osteoindutora e osteogénica. De acordo com LP.Faverani et al. (2014), os enxertos autólogos mandibulares têm sido utilizados com sucesso para enxertos em bloco na região maxilar, com elevadas taxas de integração e complicações mínimas quando são seguidos protocolos apropriados (LPFaverani et al., 2014). Nas situações em que a preservação do volume alveolar é necessária após a extração dentária, os xenoenxertos estabeleceram-se como uma alternativa previsível. Num estudo clínico, Atieh et al. (2021) demonstraram que a utilização de xenoenxertos bovinos permitiu preservar significativamente o volume da crista alveolar, facilitando posteriormente a colocação de implantes dentários sem necessidade de intervenções adicionais (Atieh et al., 2021).

Os aloenxertos, por sua vez, têm sido utilizados em procedimentos como o tratamento de fistulas nasoalveolares. González Rebattú e González et al. (2021) apresentaram uma série de casos clínicos onde a combinação de aloenxerto, xenoenxerto e membrana permitiu a regeneração eficaz do defeito e a recuperação funcional do paciente. Este tipo de abordagem mostra como a combinação de diferentes materiais pode melhorar o resultado terapêutico (González Rebattú e González et al., 2021).

Os materiais sintéticos têm encontrado aplicação especialmente em defeitos de tamanho moderado ou quando não se pretende uma segunda área cirúrgica para a obtenção do enxerto. Marian e outros. (2025) relatam casos clínicos onde materiais como o fosfato tricálcico ou o biovidro foram utilizados com sucesso para a regeneração alveolar horizontal, fornecendo um suporte adequado para a colocação de implantes subsequentes (Marian et al., 2025). Da mesma forma, Zhao et al. (2021) realçam a versatilidade destes biomateriais para se adaptarem a diferentes tipos de defeitos, graças à sua disponibilidade em diferentes apresentações e formas (Zhao et al., 2021).

3.4. Vantagens e desvantagens:

3.4.1. Enxertos autógenos: prós e contras.

Os enxertos autógenos oferecem excelente biocompatibilidade, ausência de resposta imune adversa e alto potencial osteogênico, devido à presença de células osteoprogenitoras e fatores de crescimento (Miron, 2024; Albrektsson & Johansson, 2001). Podem ser usados em bloco ou particulados, combinando osso cortical e esponjoso conforme a necessidade clínica (Sivolella et al., 2006; PFaverani et al., 2014). São indicados para regeneração de cristas severamente reabsorvidas, defeitos peri-implantares e reconstruções maxilares (Galli et al., 2021).

As limitações incluem reabsorção parcial do enxerto, necessidade de segundo sítio cirúrgico e possível morbidade do local doador, como parestesias (Hanif et al., 2017; PFaverani et al., 2014). Apesar disso, continuam sendo preferidos em casos de regeneração vertical e procedimentos com implantes, especialmente quando as condições clínicas são favoráveis (Marian et al., 2025).

3.4.2. Aloenxertos: benefícios e limitações.

Os aloenxertos, obtidos de doadores humanos, são uma alternativa eficaz quando o enxerto autógeno não é viável. Podem ser processados de várias formas, mantendo propriedades osteocondutoras e, por vezes, osteoindutoras (Titsinides et al., 2019; Marian et al., 2025). Reduzem a morbidade e estão disponíveis em diversas formas adaptáveis a diferentes defeitos (Galli et al., 2021; PFaverani et al., 2014).

Mostram bons resultados em aumentos de crista, elevações do seio maxilar e no tratamento de fistulas, como demonstrado por González Rebattú e González et al. (2021). Embora tenham baixa antigenicidade, o processamento pode comprometer os fatores osteoindutores (Hanif et al., 2017). Suas desvantagens incluem variabilidade na qualidade, maior reabsorção e integração mais lenta, além de possíveis complicações como encapsulamento (Miron, 2024; Marian et al., 2025; Titsinides et al., 2019). Ainda assim, são amplamente utilizados pela sua disponibilidade e ausência de necessidade de cirurgia no local doador (Galli et al., 2021).

3.4.3. Xenoenxertos: aspectos positivos e negativos.

Xenoenxertos, derivados principalmente de tecido bovino ou suíno, são amplamente utilizados devido à boa disponibilidade, estabilidade volumétrica e osteocondutividade (Capella-Monsonís & Zeugolis, 2021; Zhao et al., 2021). Conservam a arquitetura óssea em preservações alveolares e elevações de seio, oferecendo resultados previsíveis (Atieh et al., 2021). Integram-se clinicamente de forma satisfatória e mostram padrões semelhantes de regeneração, independentemente da origem (Amid et al., 2024).

Contudo, não apresentam propriedades osteoindutoras ou osteogênicas, exigindo combinações com fatores bioativos para melhores resultados (Miron, 2024; Marian et al., 2025). Existe ainda preocupação com riscos imunológicos e patógenos, apesar da desproteinização, o que motivou o desenvolvimento de materiais altamente purificados (Capella-Monsonís & Zeugolis, 2021). Na prática, são usados isoladamente ou combinados com outros enxertos em ROG e outras terapias regenerativas (Galli et al., 2021).

Em resumo, os xenoenxertos representam uma opção segura, biocompatível e altamente disponível para múltiplas indicações na regeneração óssea dentária. A sua estabilidade, facilidade de manuseamento e baixo risco de complicações fazem deles uma escolha frequentemente preferida pelos médicos, apesar das suas limitações biológicas inerentes. No entanto, é importante considerar que os xenoenxertos são derivados de tecidos de origem animal, como bovinos ou suínos, o que pode gerar resistência por parte de alguns pacientes. Motivos culturais, éticos ou religiosos levam muitos indivíduos — como muçulmanos, judeus e hindus — a recusarem esse tipo de material, o que exige uma abordagem sensível e personalizada por parte do profissional de saúde.

Nestes casos, é fundamental discutir alternativas viáveis, como enxertos sintéticos ou autólogos, respeitando as crenças e preferências do paciente. (Zhao et al., 2021; Titsinides et al., 2019).

3.4.4. Sintéticos: Potencial e desafios.

Os biomateriais sintéticos tornaram-se componentes cruciais na medicina dentária regenerativa, destacando-se pela sua biocompatibilidade, disponibilidade e capacidade de personalização. Permitem desenhar características físico-químicas específicas para cada defeito ósseo, otimizando tanto a manipulação cirúrgica como a resposta biológica (Ferraz, 2023; Zhao et al., 2021).

Estes materiais incluem cerâmicas (hidroxiapatite, fosfato tricálcico, biovidros), polímeros (PLA, PGA, PLGA) e compósitos, cada um com vantagens únicas. A hidroxiapatite, por exemplo, oferece estabilidade e osteocondutividade, enquanto os biovidros revelam propriedades osteogênicas e antibacterianas (Zhao et al., 2021; Marian et al., 2025). São eficazes na preservação alveolar pós-extração, técnicas de elevação do seio maxilar e reconstruções ósseas moderadas, sobretudo quando associados a membranas regenerativas (Şahin et al., 2024; Ferraz, 2023). Avanços recentes incluem a incorporação de peptídeos, nanopartículas e fatores de crescimento como o BMP-2, aumentando a osteoindução e melhorando a qualidade do osso neoformado (Zhao et al., 2021). Além disso, a impressão 3D tem permitido criar scaffolds personalizados, replicando com precisão a estrutura óssea humana (Galli et al., 2021; Marian et al., 2025).

Apesar dos progressos, persistem desafios como a falta de osteoindução intrínseca em alguns materiais, reabsorção inadequada e potenciais reações inflamatórias subclínicas, frequentemente ligadas a propriedades físico-químicas ou contaminação (Şahin et al., 2024; Miron, 2024; Hanif et al., 2017).

Em conclusão, os biomateriais sintéticos são seguros, versáteis e promissores. Com a integração de tecnologias emergentes, poderão futuramente alcançar resultados semelhantes aos dos enxertos autólogos, consolidando-se como uma opção de referência na cirurgia regenerativa (Miron, 2024; Zhao et al., 2021; Galli et al., 2021).

3.5. Inovações em Biomateriais: Avanços Recentes e o seu Impacto na Regeneração Óssea.

A regeneração óssea em medicina dentária tem avançado substancialmente graças ao desenvolvimento de biomateriais que não apenas servem como suportes estruturais, mas também interagem ativamente com o ambiente biológico. Os biomateriais modernos promovem não só a osteocondução, mas também a osteoindução e a imunorregulação, o que aumenta significativamente o seu desempenho clínico (Miron, 2024; Marian et al., 2025).

Destaca-se o surgimento de scaffolds biofuncionais que combinam estabilidade mecânica com sinais moleculares que estimulam a regeneração óssea, especialmente em defeitos complexos. Marian et al. (2025) relatam que combinações de polímeros biodegradáveis com cerâmicas como hidroxiapatite e β -TCP mostraram bons resultados na regeneração horizontal e vertical. A inovação também inclui o design de biomateriais imunomoduladores, capazes de modular a resposta dos macrófagos e promover uma integração óssea mais eficiente (Miron, 2024). Em paralelo, a impressão 3D e a bioimpressão permitiram a produção de enxertos personalizados e guias cirúrgicos adaptados ao defeito do paciente, melhorando a precisão e os resultados clínicos (Galli et al., 2021). Por outro lado, a nanotecnologia permitiu modificar a topografia dos biomateriais à escala nanométrica, otimizando a adesão e proliferação celular. A combinação com íons bioativos como cálcio, fósforo ou zinco contribui para uma melhor mineralização óssea (Zhao et al., 2021). Além disso, biomateriais com liberação controlada de agentes antimicrobianos e fatores como BMP-2, PDGF e VEGF estão a ser aplicados em casos de baixa vascularização, como apontam Ferraz (2023) e Riestler et al. (2020).

Finalmente, os biomateriais com memória de forma e resposta a estímulos fisiológicos representam um avanço promissor, possibilitando adaptação em defeitos irregulares e libertação seletiva de substâncias bioativas em situações inflamatórias (Riestler et al., 2020; Zhao et al., 2021).

Em síntese, estas inovações representam uma mudança de paradigma na cirurgia regenerativa, tornando os enxertos mais eficazes, personalizados e inteligentes. A integração entre engenharia de tecidos, nanotecnologia e biologia celular continua a

expandir as possibilidades terapêuticas na medicina dentária (Miron, 2024; Marian et al., 2025; Zhao et al., 2021; Ferraz, 2023).

4. Comparação de técnicas e materiais

4.1. Taxas de sucesso:

A análise comparativa dos resultados clínicos revela diferenças significativas entre os diferentes tipos de enxertos ósseos. Os enxertos autógenos são considerados o gold standard devido ao seu elevado potencial osteogénico e à capacidade de rápida integração no osso recetor. Estudos recentes reportam taxas de sucesso superiores a 90% em procedimentos com enxerto autólogo, especialmente em casos de regeneração óssea vertical e horizontal (Guamán Lozada, 2024; Miron, 2024).

Por outro lado, os aloenxertos apresentaram taxas de sucesso ligeiramente inferiores, embora ainda aceitáveis, variando entre os 80% e os 90% dependendo do tipo de procedimento e preparação do enxerto (González Rebattú e González, 2021). Os xenoenxertos, embora apresentem uma integração mais lenta e uma maior reabsorção inicial, oferecem bons resultados a longo prazo, especialmente quando utilizados em conjunto com membranas para regeneração tecidual guiada (Atieh et al., 2021; Capella-Monsonís & Zeugolis, 2021).

Os materiais sintéticos, embora tenham demonstrado um grande potencial graças aos recentes avanços na sua composição e estrutura, têm apresentado resultados variáveis.

De um modo geral, as suas taxas de sucesso dependem em grande parte do tipo de defeito ósseo, do design do material e da sua combinação com fatores osteoindutores ou células estaminais (Zhao et al., 2021; Şahin et al., 2024; Ferraz, 2023).

4.2. Complicações associadas:

Identificação de potenciais problemas e seu tratamento. Cada tipo de enxerto apresenta riscos e complicações específicos. No caso dos enxertos autógenos, as complicações mais comuns incluem dor pós-operatória e morbidade do local dador, o que pode exigir cirurgia adicional e prolongar o tempo de recuperação (Miron, 2024). Os aloenxertos, provenientes de dadores humanos, apresentam um pequeno risco de transmissão de doenças, embora este tenha sido drasticamente reduzido com os atuais

processos de desmineralização e esterilização (González Rebattú e González, 2021). Além disso, podem ter uma menor capacidade osteoindutora quando comparados com os enxertos autólogos. Os xenoenxertos, derivados principalmente de fontes bovinas ou suínas, podem induzir reações imunológicas ligeiras, embora os processos de purificação atuais minimizem este risco (Capella-Monsonís & Zeugolis, 2021).

Também foi documentada uma reabsorção mais lenta, o que pode atrasar a colocação do implante. No caso dos biomateriais sintéticos, as complicações estão geralmente relacionadas com a falta de vascularização ou com a integração insuficiente com o osso circundante, o que pode levar a uma falha de regeneração ou perda do enxerto (Zhao et al., 2021; Şahin et al., 2024).

No entanto, o uso de materiais bioativos ou combinações com membranas ou fatores de crescimento demonstrou reduzir significativamente estas complicações.

4.3. Fatores de Seleção:

A escolha do tipo de enxerto ósseo ou biomaterial depende de múltiplos factores clínicos, cirúrgicos e pessoais. Isto inclui:

4.3.1. A extensão e localização do defeito ósseo:

Os enxertos autógenos são preferíveis para defeitos extensos ou em áreas que exijam uma regeneração rápida. Os xenoenxertos e os materiais sintéticos são úteis em procedimentos menos invasivos ou como preenchimentos complementares.

4.3.2. O estado sistémico do doente:

Doenças sistémicas ou condições como a diabetes podem contraindicar o uso de determinados enxertos ou exigir um planeamento mais cuidadoso.

4.3.3. Preferências do doente:

Alguns doentes não aceitam uso de materiais de origem animal ou humana, o que pode influenciar a seleção de biomateriais sintéticos.

4.3.4. Custo e disponibilidade:

Os enxertos autógenos requerem cirurgia adicional, enquanto os enxertos alogénicos e sintéticos podem ser mais acessíveis e facilmente disponíveis.

4.3.5. Experiência profissional e equipamento disponível:

Certas técnicas cirúrgicas requerem competências avançadas e equipamento específico, o que pode limitar a sua utilização em determinadas clínicas.

5. Aplicações clínicas. Regeneração Óssea em Diferentes Contextos: Aplicação de técnicas em diferentes situações clínicas

A regeneração óssea guiada (ROG) e outras técnicas de enxerto ósseo têm-se mostrado altamente úteis em vários cenários clínicos, adaptando-se de acordo com o tipo e localização do defeito, o volume ósseo disponível e as necessidades protéticas. Os principais contextos de aplicação são descritos abaixo:

5.1. Preservação do alvéolo pós-extração:

Após a extração dentária, é frequente ocorrer reabsorção óssea rápida, sobretudo na dimensão horizontal. A preservação alveolar visa minimizar esta perda através da aplicação de enxertos (xenoenxertos, aloenxertos ou materiais sintéticos) e de membranas que estabilizam o coágulo e favorecem a formação óssea.

As membranas reabsorvíveis, como as de colagénio ou polilácticas, integram-se naturalmente nos tecidos, promovem angiogénese e reduzem a necessidade de uma segunda cirurgia. Em contrapartida, as membranas não reabsorvíveis, como as de PTFE reforçado com titânio, oferecem maior controlo do espaço e resistência mecânica, mas implicam riscos acrescidos, como exposição em caso de encerramento deficiente do retalho, além de exigirem remoção cirúrgica (Miron, 2024; Marian et al., 2025).

O tempo ideal para a colocação do implante situa-se geralmente entre 4 a 6 meses, período necessário para mineralização e maturação do novo osso. Este intervalo pode variar consoante o tipo de enxerto utilizado: é normalmente mais curto nos enxertos autólogos e mais prolongado nos xenoenxertos ou materiais sintéticos, devido às suas diferentes taxas de reabsorção e remodelação (Atieh et al., 2021; Zhao et al., 2021).

5.2. Regeneração horizontal da crista alveolar

Quando o osso alveolar não é suficientemente largo para a colocação de implantes, é realizado o aumento horizontal. Dependendo da gravidade do defeito, são utilizados enxertos autólogos particulados, aloenxertos, xenoenxertos ou materiais sintéticos. Estudos comparativos mostraram taxas de sucesso acima dos 90% quando se combinam enxertos autólogos com xenoenxertos ou materiais sintéticos, em comparação com 80–

85% quando se utilizam materiais separados, especialmente em defeitos moderados a graves (Miron, 2024; Marian et al., 2025).

A utilização de membranas de barreira é crucial nestes procedimentos, pois permite a manutenção do espaço e protege o enxerto da invasão dos tecidos moles. As membranas não reabsorvíveis, como o PTFE reforçado, proporcionam maior estabilidade mecânica e controlo do volume regenerado, mas apresentam um maior risco de exposição e requerem uma segunda cirurgia para remoção. Em contraste, as membranas reabsorvíveis, embora com menor resistência, facilitam uma melhor integração tecidular e reduzem o risco cirúrgico (Titsinides et al., 2019; Zhao et al., 2021). Quando o osso alveolar não é suficientemente largo para a colocação do implante, é realizado o aumento horizontal. Dependendo da gravidade do defeito, são utilizados enxertos autólogos particulados, aloenxertos, xenoenxertos ou materiais sintéticos. A combinação de enxerto autólogo com biomateriais sintéticos ou xenoenxertos melhora a estabilidade e a manutenção do volume. Tem sido observado que a utilização de membranas de barreira não reabsorvíveis proporciona melhores resultados volumétricos, embora com maior risco de exposição (Miron, 2024; Marian et al., 2025; Titsinides et al., 2019).

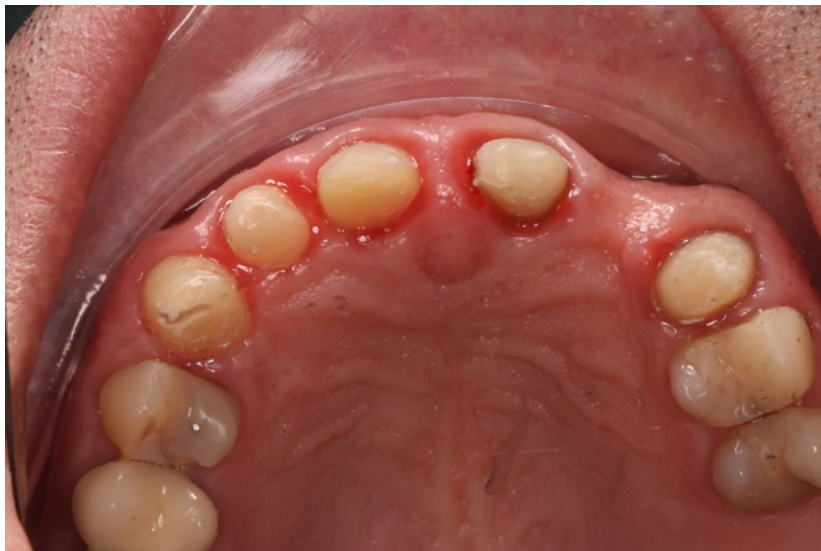


Figura 24. Defeito ósseo horizontal. . Fotografia do Dr Rodolfo Nunes.

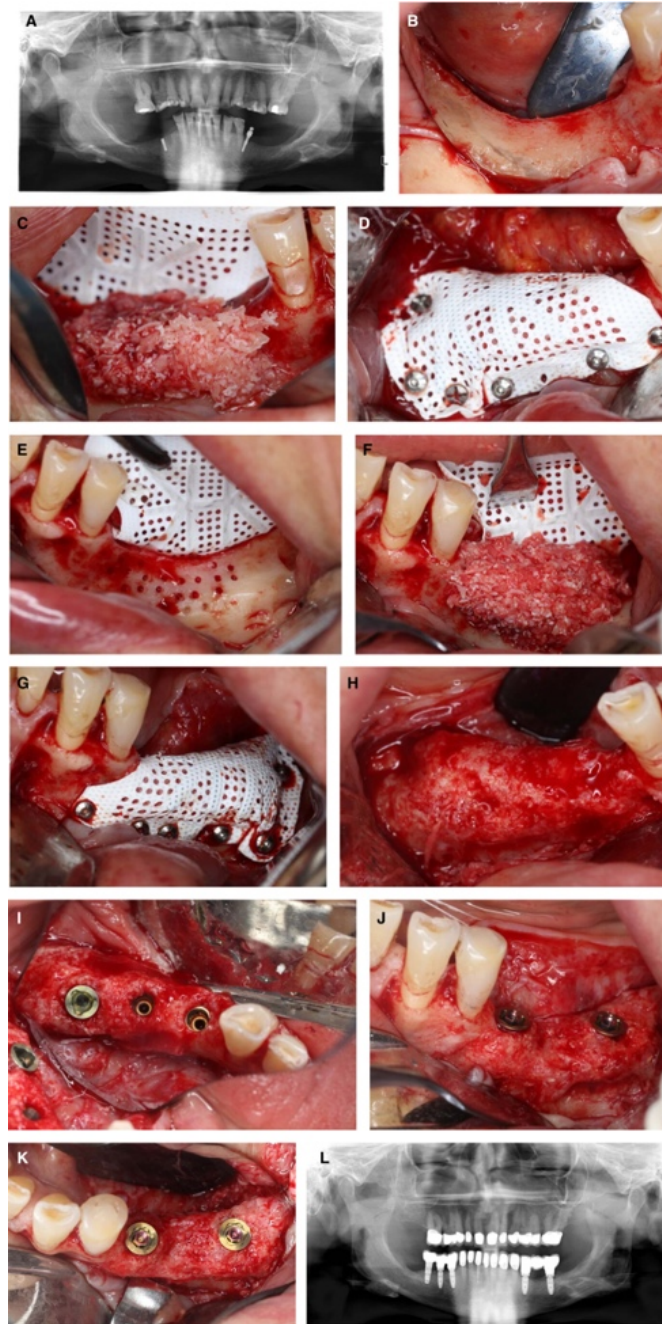


Figura 25. Caso representativo de um defeito bilateral vertical e horizontal na crista mandibular posterior. A, Radiografia panorâmica demonstrando os defeitos mandibulares posteriores. B, E, Vistas labiais demonstrando o defeito vertical, para além de uma atrofia em lâmina de face no lado direito. C, F, Vistas labiais de enxerto ósseo particulado constituído por uma mistura de proporção 1:1 de osso autógeno e mineral ósseo bovino inorgânico. D, G, Vistas labiais de uma membrana perfurada reforçada com politetrafluoretileno e titânio fixada. H-K, Vistas labiais e oclusais do osso regenerado na colocação do implante após 9 meses de cicatrização sem complicações. L, Radiografia panorâmica demonstrando osso crestal estável após carga. Imagens retiradas de Urban et al. (2023).

5.3. Elevação do pavimento do seio maxilar

Em pacientes com reabsorção óssea na maxila posterior, a técnica de elevação do seio maxilar é utilizada para ganhar altura vertical. Existem duas abordagens principais: a abordagem lateral e a abordagem crestal. A técnica de abordagem lateral mais invasiva

está indicada quando a altura óssea residual é inferior a 4 mm. Permite uma maior visibilidade e controlo cirúrgico, estando frequentemente associada à utilização de xenoenxertos devido à sua elevada estabilidade volumétrica. O uso de aloenxertos ou misturas de enxertos com membranas não reabsorvíveis também é comum para manter o espaço durante o tempo de regeneração (Starch-Jensen et al., 2018). Por outro lado, a técnica de abordagem crestal, também conhecida como técnica do osteótomo, é menos invasiva e adequada quando existe pelo menos 5–6 mm de osso remanescente. Neste caso, foi documentada a utilização eficaz de materiais sintéticos como o beta-fosfato tricálcico ou a hidroxiapatite, que, em combinação com PRF ou membranas reabsorvíveis, oferecem resultados favoráveis na neoformação óssea e reduzem a morbidade do procedimento (Amid et al., 2024; Zhao et al., 2021).

A escolha da abordagem depende de vários fatores clínicos, incluindo a quantidade de osso residual, a anatomia do seio maxilar e a experiência do cirurgião. Em todos os casos, a seleção correta do biomaterial e da técnica influencia decisivamente a previsibilidade do tratamento e a integração do implante a longo prazo. Em pacientes com reabsorção óssea na maxila posterior, a técnica de elevação do seio maxilar é utilizada para ganhar altura vertical. Os xenoenxertos são amplamente utilizados devido à sua baixa reabsorção e excelente manutenção do volume. A técnica de abordagem lateral está reservada para casos com altura óssea residual inferior a 4 mm, enquanto a técnica crestal é menos invasiva e está indicada quando existe pelo menos 5–6 mm de osso remanescente. A escolha do material também varia: na abordagem lateral, são geralmente utilizados xenoenxertos ou misturas com aloenxerto, enquanto na abordagem crestal, os materiais sintéticos têm apresentado bons resultados (Starch-Jensen et al., 2018; Amid et al., 2024).

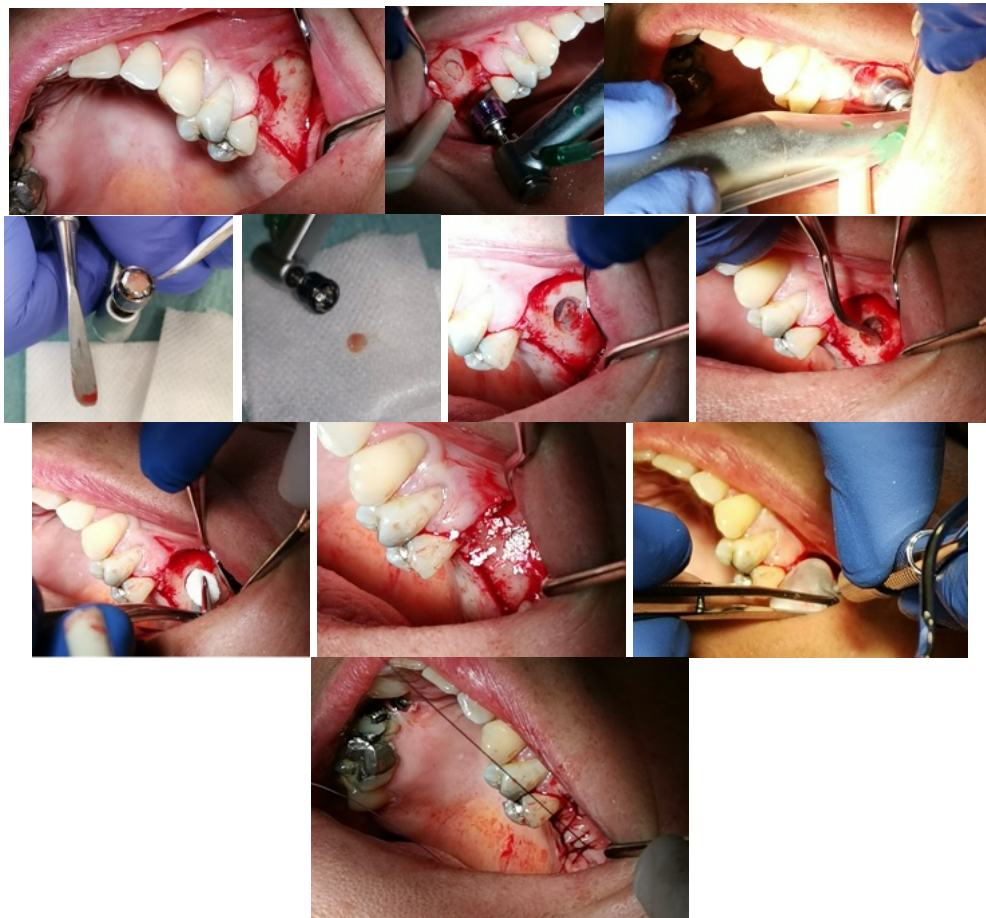


Figura 26. Elevação do pavimento do seio maxilar com janela lateral. Fotografias do Prof. Dr. António Mano Azul

5.4. Regeneração de crista vertical

A regeneração vertical é uma das intervenções mais complexas em cirurgia de implantes, devido à dificuldade de manter o espaço tridimensional necessário para a formação óssea. Para isso, utilizam-se técnicas avançadas como malhas de titânio, membranas reforçadas e parafusos de fixação que preservam o volume e evitam o colapso do enxerto. Os enxertos autógenos continuam a ser o gold standard, especialmente em casos graves de atrofia mandibular, devido ao seu elevado potencial osteogénico.

Contudo, a combinação de enxerto autólogo com xenogénico ou materiais sintéticos tem-se mostrado eficaz, diminuindo a morbidade do local dador e apresentando resultados satisfatórios na regeneração óssea vertical. As taxas de reabsorção variam conforme o material: 15–20% para enxertos autólogos e 25–30% para xenogénicos e sintéticos, influenciadas pelo ambiente biológico e técnica cirúrgica (Miron, 2024; Marian et al., 2025). O tempo de cicatrização antes da colocação do implante é crítico, recomendando-se uma espera de 6 a 9 meses para garantir a maturação óssea adequada e minimizar riscos de falha, podendo ser maior dependendo do material e qualidade óssea (Titsinides et al., 2019; Zhao et al., 2021).

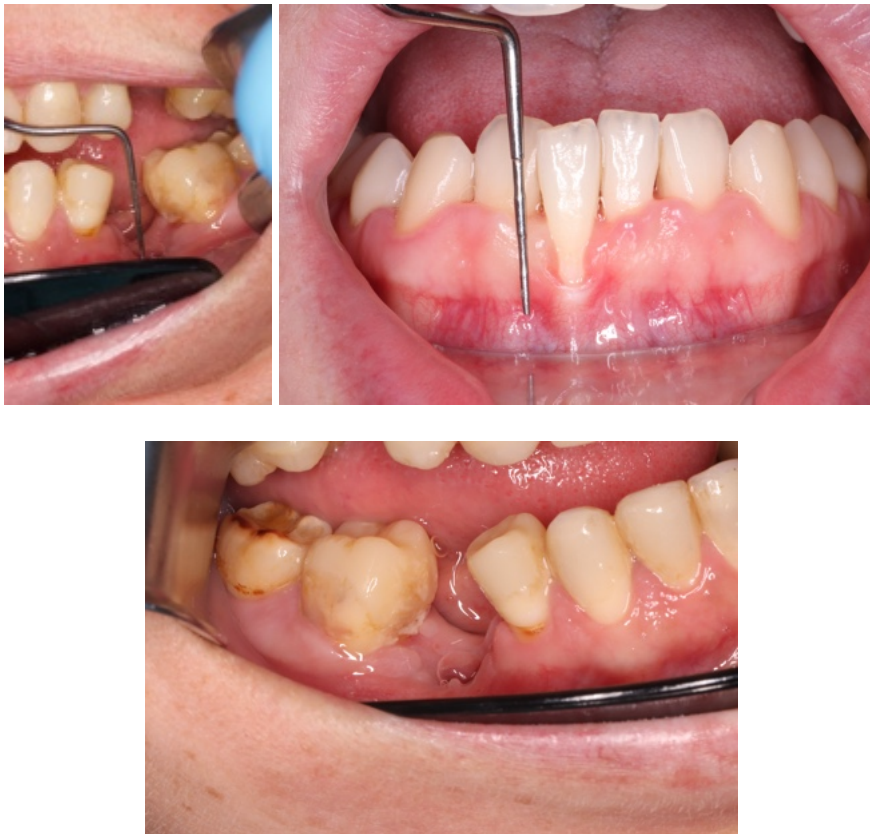

Figura 27. Defeito ósseo vertical. . Fotografias do Dr Rodolfo Nunes.

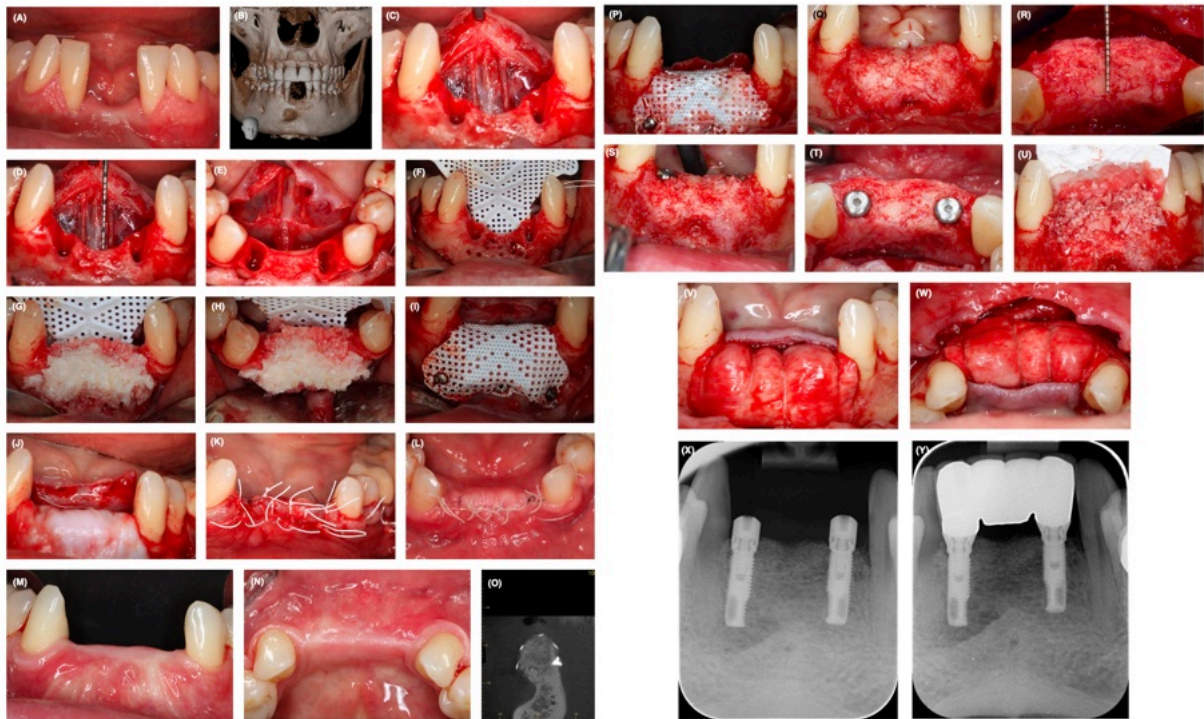


Figura 28. A) Vista labial de um paciente que apresentava um defeito ósseo vertical na mandíbula anterior após falha de enxerto ósseo e implantes. (B) A imagem de CBCT demonstra o defeito e a perda óssea nos dentes adjacentes. (C) Nos incisivos laterais, o osso interproximal estava ausente, pelo que os dois incisivos laterais foram extraídos. A perda óssea pode ser atribuída à infecção do enxerto anterior. (D) Vistas labiais da área após o avanço do retalho lingual. Nota-se a deficiência vertical do osso. (E) Vista oclusal do defeito. Nota-se o avanço delicado do retalho, protegendo a anatomia lingual. (F) Vista labial de uma membrana perfurada de d-PTFE fixada no lado lingual com parafusos de titânio. (G, H) Vistas labial e oclusal do enxerto composto misto no local (proporção 1:1 de lascas de osso autógeno e partículas de DBBM). (I) Vista labial da membrana fixada com pinos de titânio na face vestibular. (J) Vista labial da membrana coberta com uma membrana de colagénio nativo. A razão para isto é excluir a penetração de células de tecidos moles através das perfurações e, ao mesmo tempo, permitir a vascularização e o estímulo osteoindutivo provenientes do lado perióstico. (K) Vista labial do encerramento do retalho sem tensão durante a cirurgia. (L) Vista oclusal da cicatrização da ferida, sem distúrbios, após 2 semanas. (M, N) Vistas labial e oclusal da área após 9 meses de cicatrização sem intercorrências. (O) Imagem de tomografia computadorizada de feixe cónico (CBCT) em corte transversal mostra o volume ósseo regenerado. (P) Vista labial de uma membrana de d-PTFE no local após elevação do retalho. (Q–S) Vistas labial e oclusal do osso regenerado. (T) Vista oclusal demonstra um excelente resultado regenerativo, com uma crista ampla e dois implantes colocados após a regeneração. (U) Vista labial do enxerto (proporção 1:1 de lascas de autoinjerto e DBBM) no local. As lascas ósseas foram colhidas localmente com um raspador ósseo. (V, W) Vistas facial e oclusal de uma membrana de colagénio nativo fixada com suturas reabsorvíveis. (X, Y) Radiografias periapicais na fase de descoberta e após a carga, demonstrando boa estabilidade óssea crestal. Imagem adaptada de Buser et al. (2023).

6. Desafios e direções futuras

6.1. Limitações atuais:

Apesar dos avanços nas técnicas de regeneração óssea e no desenvolvimento de novos biomateriais, ainda existem limitações que afetam a eficácia, previsibilidade e acessibilidade desses tratamentos. Um dos principais desafios é a variabilidade na reabsorção óssea, especialmente na regeneração vertical, que compromete a estabilidade dos implantes a longo prazo (Miron, 2024; Marian et al., 2025). A morbidade dos locais doadores em enxertos autólogos também é uma preocupação, o que leva ao uso de substitutos como xenoenxertos, aloenxertos e materiais sintéticos, que ainda apresentam limitações na integração biológica e comportamento a longo prazo (Titsinides et al., 2019; Zhao et al., 2021). O uso de membranas não reabsorvíveis pode causar exposição precoce e infecção, enquanto as reabsorvíveis, embora mais confortáveis, têm menor resistência mecânica (Elgali et al., 2017; Ferraz, 2023). Os materiais sintéticos, embora osteocondutores, não replicam totalmente a resposta biológica dos enxertos autólogos e podem apresentar taxas de reabsorção inadequadas (Hanif et al., 2017; Marian et al., 2025).

Há dificuldades na escolha do protocolo ideal conforme o defeito, a qualidade óssea e o perfil do paciente, agravadas pela falta de padronização nos procedimentos cirúrgicos (Galli et al., 2021). O alto custo de materiais avançados, como malhas 3D personalizadas, limita sua aplicação em contextos de menor acesso (Yu et al., 2019). Além disso, a escassez de estudos comparativos robustos dificulta a formulação de recomendações clínicas sólidas (Sanz-Sánchez et al., 2022). Fatores sistêmicos e hábitos de vida, como tabagismo, diabetes e osteopenia, também afetam a regeneração, e sua interação com biomateriais ainda não está totalmente esclarecida (Riester et al., 2020).

6.2. Inovações futuras:

Avanços emergentes incluem biomateriais inteligentes que liberam fatores de crescimento de forma controlada, promovendo osteoindução, osteocondução e osteointegração (Miron et al., 2024; Riester et al., 2020). A impressão 3D personalizada permite melhor adaptação anatômica, reduzindo reabsorções e aumentando a previsibilidade cirúrgica (Yu et al., 2019; Marian et al., 2025). Andaimos biofuncionais com células estaminais e fatores como BMP-2, combinados com PRF e agentes

imunomoduladores, mostram potencial em casos complexos (Tjempakasari et al., 2021; Tangporncharoen et al., 2024). A inteligência artificial e os modelos preditivos ajudarão na seleção de materiais, previsão de resultados e monitorização pós-operatória (Zhang et al., 2022). A nanotecnologia permitirá biomateriais com propriedades antimicrobianas e regenerativas, reduzindo infecções (Lewallen et al., 2015). Biomateriais híbridos com propriedades mecânicas otimizadas podem suportar cargas e acelerar a cicatrização (Ferraz, 2023; Zhao et al., 2021). Biomarcadores específicos ajudarão na avaliação da regeneração e na personalização de terapias (Miron et al., 2024).

Por fim, são necessários ensaios clínicos de longa duração para comparar diferentes técnicas e materiais, visando padronizar protocolos e melhorar a previsibilidade clínica (Sanz-Sánchez et al., 2022). A difusão dessas tecnologias requer formação contínua, plataformas educativas e avaliação constante para garantir eficácia e segurança na prática clínica (Marian et al., 2025).

III. CONCLUSÃO

A regeneração óssea em cirurgia de implantes representa um dos pilares fundamentais para garantir o sucesso a longo prazo dos tratamentos com implantes. Neste contexto, esta tese aborda os principais tipos de enxertos ósseos — enxertos autógenos, aloenxertos, xenoenxertos e materiais sintéticos — bem como as técnicas cirúrgicas associadas a cada um, os seus mecanismos biológicos e as suas aplicações em diferentes contextos clínicos. Esta análise permitiu-nos compreender a evolução da abordagem regenerativa em implantologia desde as suas bases biológicas até à sua integração com tecnologias de ponta (Miron, 2024; Titsinides et al., 2019). Os enxertos autógenos são ainda considerados a opção com maior potencial osteogénico, uma vez que contêm células vivas e fatores de crescimento nativos. No entanto, a sua disponibilidade limitada, a morbidade do local dador e as complicações associadas têm estimulado a investigação e o uso crescente de enxertos alternativos, como aloenxertos, xenoenxertos e materiais sintéticos (Marian et al., 2025; Galli et al., 2021). Neste sentido, os xenoenxertos têm apresentado um comportamento osteocondutor adequado, e a sua combinação com membranas e fatores de crescimento tem permitido resultados promissores, principalmente em procedimentos de preservação alveolar e elevação sinusal (Amid et al., 2024; Capella-Monsonís & Zeugolis, 2021).

Por outro lado, a utilização de biomateriais sintéticos tem-se afirmado como uma alternativa viável, principalmente para defeitos de tamanho moderado, graças à sua disponibilidade, biocompatibilidade e evolução tecnológica. Materiais como fosfatos de cálcio, biovidro ou compósitos de polímero reforçado demonstraram propriedades osteocondutoras e, em alguns casos, propriedades osteoindutoras quando combinados com aditivos bioativos. No entanto, é necessário um maior grau de personalização para os adaptar a cada situação clínica (Ferraz, 2023; Zhao et al., 2021). Na cirurgia, as técnicas de regeneração horizontal, vertical e de elevação do seio maxilar têm sido essenciais para o tratamento de defeitos complexos. A escolha da abordagem — lateral ou crestal — e do material depende não só da magnitude do defeito, mas também de fatores individuais do paciente e do desenho do tratamento protético. As evidências indicam que a utilização de membranas, particularmente as não absorvíveis em defeitos verticais, melhora a manutenção do volume ganho, embora envolva um maior risco de exposição (Elgali et al., 2017; Lee & Kim, 2014).

A integração de terapias complementares, como a utilização de FRP (plasma rico em fibrina), células estaminais mesenquimais e tecnologia de impressão 3D, abriu novas possibilidades para o design de tratamentos personalizados. Estas estratégias não só melhoram a regeneração, como também otimizam a integração com os tecidos circundantes, encurtam os tempos de cicatrização e melhoram a previsibilidade clínica (Yu et al., 2019; Tjempakasari et al., 2021). Apesar destes avanços, ainda existem limitações que requerem atenção. A reabsorção óssea, especialmente em enxertos verticais, a exposição da membrana, a dificuldade de manter o espaço e a heterogeneidade dos resultados clínicos são desafios persistentes. Além disso, fatores sistêmicos como a diabetes, o tabagismo ou a qualidade óssea comprometida podem influenciar negativamente a resposta biológica ao enxerto (Sanz-Sánchez et al., 2022; Riester et al., 2020). O futuro da regeneração óssea parece promissor graças ao desenvolvimento de biomateriais biointeligentes, plataformas de planejamento cirúrgico digital, andaimes biofuncionais impressos em 3D e avanços na nanotecnologia e bioengenharia de tecidos. Estas inovações permitirão uma melhor adaptação às necessidades clínicas, reduzindo os riscos e melhorando os resultados a longo prazo (Zhang et al., 2022; Lewallen et al., 2015).

Em suma, a regeneração óssea em implantologia encontra-se num estado avançado de evolução tecnológica e científica. No entanto, o seu sucesso depende de uma seleção adequada do tipo de enxerto e da técnica de acordo com o caso clínico, de um planejamento cirúrgico criterioso e de uma integração adequada às necessidades do paciente. A investigação futura e a formação clínica contínua serão essenciais para consolidar o conhecimento atual e levar a regeneração óssea a um novo padrão de excelência clínica (Miron et al., 2024; Marian et al., 2025).

IV. BIBLIOGRAFÍA

A.Sethi, T. Kaus, J.I. Cawood, H. Plaha, M. Boscoe, P. Sochor.(2020). Onlay bone grafts from iliac crest: a retrospective analysis. *Int. J. Oral Maxillofac. Surg.* 2020, 49: 264–271. <https://doi.org/10.1016/j.ijom.2019.07.001>

Al-Moraissi, E. A., Alkhutari, A. S., Abotaleb, B., Altairi, N. H., & Del Fabbro, M. (2020). Do osteoconductive bone substitutes result in similar bone regeneration for maxillary sinus augmentation when compared to osteogenic and osteoinductive bone grafts? A systematic review and frequentist network meta-analysis. *International journal of oral and maxillofacial surgery*, 49(1), 107–120.

<https://doi.org/10.1016/j.ijom.2019.05.004>

Albrektsson, T., & Johansson, C. (2001). Osteoinduction, osteoconduction and osseointegration. *European spine journal : official publication of the European Spine Society, the European Spinal Deformity Society, and the European Section of the Cervical Spine Research Society*, 10 Suppl 2(Suppl 2), S96–S101.

<https://doi.org/10.1007/s005860100282>

Aloy-Prósper, A., Peñarrocha-Oltra, D., Peñarrocha-Diago, M., & Peñarrocha-Diago, M. (2015). The outcome of intraoral onlay block bone grafts on alveolar ridge augmentations: a systematic review. *Medicina oral, patología oral y cirugía bucal*, 20(2), e251–e258. <https://doi.org/10.4317/medoral.20194>

Alshamrani, A. M., Mubarki, M., Alsager, A. S., Alsharif, H. K., AlHumaidan, S. A., & Al-Omar, A. (2023). Maxillary Sinus Lift Procedures: An Overview of Current Techniques, Presurgical Evaluation, and Complications. *Cureus*, 15(11), e49553.

<https://doi.org/10.7759/cureus.49553>

Alsharekh, M. S., Almutairi, A. A., Jahlan, A. S., Alhazani, A. S., Almohaimeed, S. M., Aljnoubi, L. A., AlGhamdi, G. A., AlBenyan, T. T., Alduhyaman, S. F., Alnaffaie, N. M., & Altalhi, A. M. (2024). Evolving Techniques and Trends in Maxillary Sinus Lift Procedures in Implant Dentistry: A Review of Contemporary Advances. *Cureus*, 16(10), e71424. <https://doi.org/10.7759/cureus.71424>

Amid, R., Kadkhodazadeh, M., Kheiri, A., & Esfandiari, S. (2024). Comparison of the healing process of xenografts with three different sources in critical-size bone defects: An in vivo study. *Journal of advanced periodontology & implant dentistry*, 16(1), 22–29. <https://doi.org/10.34172/japid.2024.004>

Atieh, M. A., Alsabeeha, N. H., Payne, A. G., Ali, S., Faggion, C. M. J., & Esposito, M. (2021). Interventions for replacing missing teeth: alveolar ridge preservation techniques for dental implant site development. *The Cochrane database of systematic reviews*, 4(4), CD010176. <https://doi.org/10.1002/14651858.CD010176.pub3>

Balaji S. M. (2013). Direct v/s Indirect sinus lift in maxillary dental implants. *Annals of maxillofacial surgery*, 3(2), 148–153. <https://doi.org/10.4103/2231-0746.119228>

Becker, W., Ochsenein, C., Tibbetts, L., & Becker, B. E. (1997). Alveolar bone anatomic profiles as measured from dry skulls. Clinical ramifications. *Journal of clinical periodontology*, 24(10), 727–731. <https://doi.org/10.1111/j.1600-051x.1997.tb00189.x>

Brunello, G., Zanotti, F., Scortecchi, G., Sapoznikov, L., Sivoilella, S., & Zavan, B. (2022). Dentin Particulate for Bone Regeneration: An In Vitro Study. *International journal of molecular sciences*, 23(16), 9283. <https://doi.org/10.3390/ijms23169283>

Buser, D., Urban, I., Monje, A., Kunrath, M. F., & Dahlin, C. (2023). Guided bone regeneration in implant dentistry: Basic principle, progress over 35 years, and recent research activities. *Periodontology 2000*, 93(1), 9–25. <https://doi.org/10.1111/prd.12539>

Capella-Monsonís, H., & Zeugolis, D. I. (2021). Decellularized xenografts in regenerative medicine: From processing to clinical application. *Xenotransplantation*, 28(4), e12683. <https://doi.org/10.1111/xen.12683>

Chatelet, M., Afota, F., & Savoldelli, C. (2022). Review of bone graft and implant survival rate : A comparison between autogenous bone block versus guided bone regeneration. *Journal of stomatology, oral and maxillofacial surgery*, 123(2), 222–227. <https://doi.org/10.1016/j.jormas.2021.04.009>

- Cho, H. J., Jeon, J. Y., Ahn, S. J., Lee, S. W., Chung, J. R., Park, C. J., & Hwang, K. G. (2019). The preliminary study for three-dimensional alveolar bone morphologic characteristics for alveolar bone restoration. *Maxillofacial plastic and reconstructive surgery*, 41(1), 33. <https://doi.org/10.1186/s40902-019-0216-2>
- Ciro, E., Zapata, N., & López, E. (2015). Elaboración de un cemento óseo de fosfato de calcio con una adición de biovidrio. *Boletín de la Sociedad Española de Cerámica y Vidrio*, 54(2), 84–92. <https://doi.org/10.1016/j.bsecv.2015.03.006>
- Cruz, R. S., Lemos, C. A. A., Batista, V. E. S., Oliveira, H. F. F. E., Gomes, J. M. L., Pellizzer, E. P., & Verri, F. R. (2018). Short implants versus longer implants with maxillary sinus lift. A systematic review and meta-analysis. *Brazilian oral research*, 32, e86. <https://doi.org/10.1590/1807-3107bor-2018.vol32.0086>
- Cáceres Carrasco, G. A. (2023). Alternativas quirúrgicas para la rehabilitación del maxilar edéntulo severamente atrófico: Una revisión bibliográfica (Tesis de especialidad). Universidad del Desarrollo, Facultad de Ciencias de la Salud, Concepción, Chile.
- Dasmah, A., Thor, A., Ekestubbe, A., Sennerby, L., & Rasmusson, L. (2012). Particulate vs. block bone grafts: three-dimensional changes in graft volume after reconstruction of the atrophic maxilla, a 2-year radiographic follow-up. *Journal of cranio-maxillo-facial surgery : official publication of the European Association for Cranio-Maxillo-Facial Surgery*, 40(8), 654–659. <https://doi.org/10.1016/j.jcms.2011.10.032>
- Don López, D., Polini, A., & Tomsia, A. P. (2013). Nuevas aplicaciones dentales de vidrio bioactivo nanoestructurado y sus composites. *Mundo Nano. Revista Interdisciplinaria en Nanociencias y Nanotecnología*, 6(11). <https://doi.org/10.22201/ceiich.24485691e.2013.11.50000>
- Dumitrescu, C. R., Neacsu, I. A., Surdu, V. A., Nicoara, A. I., Iordache, F., Trusca, R., Ciocan, L. T., Ficai, A., & Andronescu, E. (2021). Nano-Hydroxyapatite vs.

Xenografts: Synthesis, Characterization, and In Vitro Behavior. *Nanomaterials* (Basel, Switzerland), 11(9), 2289. <https://doi.org/10.3390/nano11092289>

Díaz-Olivares, L. A., Cortés-Bretón Brinkmann, J., Martínez-Rodríguez, N., Martínez-González, J. M., López-Quiles, J., Leco-Berrocal, I., & Meniz-García, C. (2021). Management of Schneiderian membrane perforations during maxillary sinus floor augmentation with lateral approach in relation to subsequent implant survival rates: a systematic review and meta-analysis. *International journal of implant dentistry*, 7(1), 91. <https://doi.org/10.1186/s40729-021-00346-7>

Elgali, I., Omar, O., Dahlin, C., & Thomsen, P. (2017). Guided bone regeneration: Materials and biological mechanisms revisited. *European Journal of Oral Sciences*, 125(5), 315–337. <https://doi.org/10.1111/eos.12364>

Elgali, I., Omar, O., Dahlin, C., & Thomsen, P. (2017). Guided bone regeneration: materials and biological mechanisms revisited. *European journal of oral sciences*, 125(5), 315–337. <https://doi.org/10.1111/eos.12364>

Ersanli, S., Olgac, V., & Leblebicioglu, B. (2004). Histologic analysis of alveolar bone following guided bone regeneration. *Journal of periodontology*, 75(5), 750–756. <https://doi.org/10.1902/jop.2004.75.5.750>

Feng, Y., Zhao, R., Li, J., Yuan, Z., Xu, X., & Gong, J. (2023). Efficacy of autogenous particulated dentin graft for alveolar ridge preservation: A systematic review and meta-analysis of randomized controlled trials. *Medicine*, 102(48), e36391. <https://doi.org/10.1097/MD.00000000000036391>

Ferraz M. P. (2023). Bone Grafts in Dental Medicine: An Overview of Autografts, Allografts and Synthetic Materials. *Materials* (Basel, Switzerland), 16(11), 4117. <https://doi.org/10.3390/ma16114117>

Galli, M., Yao, Y., Giannobile, W. V., & Wang, H. L. (2021). Current and future trends in periodontal tissue engineering and bone regeneration. *Plastic and aesthetic research*, 8, 3. <https://doi.org/10.20517/2347-9264.2020.176>

Garib, D. G., Yatabe, M., Ozawa, T. O., & Filho, O. G. d. S. (2010). Morfología alveolar sob a perspectiva da tomografia computadorizada: definindo os limites biológicos para a movimentação dentária. *Dental Press Journal of Orthodontics*, 15(5), 192-205. <https://doi.org/10.1590/s2176-94512010000500023>

González Rebattú y González, M., Nieto Munguía, A. M., Hernández Pérez, E., San Juan González, C. A., García Nucamendi, M., García Montes, I. D., & Derat Araujo, J. L. (2021). Manejo de fistulas nasoalveolares con la colocación de aloinjerto, xenoinjerto y membrana para regeneración tisular: Revisión de la literatura y presentación de tres casos clínicos. *Revista de la Facultad de Odontología*, 14(2), 30–32. <https://doi.org/10.30972/rfo.1425767>

Guamán Lozada, D. C. (2024). Reabsorción de los injertos óseos: autólogo, xenoinjerto y aloinjerto en la preservación alveolar. <http://dspace.unach.edu.ec/handle/51000/12524>

Hanif, A., Qureshi, S., Sheikh, Z., & Rashid, H. (2017). Complications in implant dentistry. *European journal of dentistry*, 11(1), 135–140. https://doi.org/10.4103/ejd.ejd_340_16

Juzikis, E., Gaubys, A., & Rusilas, H. (2018). Uses of maxillary sinus lateral wall bony window in an open window sinus lift procedure: literature review. *Stomatologija*, 20(1), 14–21.

Kamperos, G., Zografos, I., Tzermpos, F., & Iatrou, I. (2017). Segmental sandwich osteotomy of the posterior mandible in pre-implant surgery - A systematic review. *Medicina oral, patología oral y cirugía bucal*, 22(1), e132–e141. <https://doi.org/10.4317/medoral.21633>

Khojasteh, A., Kheiri, L., Motamedian, S. R., & Khoshkam, V. (2017). Guided Bone Regeneration for the Reconstruction of Alveolar Bone Defects. *Annals of maxillofacial surgery*, 7(2), 263–277. https://doi.org/10.4103/ams.ams_76_17

Kim J. E. (2022). Osteoclastogenesis and Osteogenesis. *International journal of molecular sciences*, 23(12), 6659. <https://doi.org/10.3390/ijms23126659>

Kim, Y. K., & Ku, J. K. (2020). Guided bone regeneration. *Journal of the Korean Association of Oral and Maxillofacial Surgeons*, 46(5), 361–366.

<https://doi.org/10.5125/jkaoms.2020.46.5.361>

Knabe, C., Adel-Khattab, D., Kluk, E., Struck, R., & Stiller, M. (2017). Effect of a Particulate and a Putty-Like Tricalcium Phosphate-Based Bone-grafting Material on Bone Formation, Volume Stability and Osteogenic Marker Expression after Bilateral Sinus Floor Augmentation in Humans. *Journal of functional biomaterials*, 8(3), 31.

<https://doi.org/10.3390/jfb8030031>

Kökdere, N. N., Baykul, T., & Findik, Y. (2015). The use of platelet-rich fibrin (PRF) and PRF-mixed particulated autogenous bone graft in the treatment of bone defects: An experimental and histomorphometrical study. *Dental research journal*, 12(5), 418–424.

<https://doi.org/10.4103/1735-3327.166188>

Lee, S. W., & Kim, S. G. (2014). Membranes for the Guided Bone Regeneration. *Maxillofacial plastic and reconstructive surgery*, 36(6), 239–246.

<https://doi.org/10.14402/jkamprs.2014.36.6.239>

Levin, L., Nitzan, D., & Schwartz-Arad, D. (2007). Success of dental implants placed in intraoral block bone grafts. *Journal of periodontology*, 78(1), 18–21.

<https://doi.org/10.1902/jop.2007.060238>

Lewallen, E. A., Riester, S. M., Bonin, C. A., Kremers, H. M., Dudakovic, A., Kakar, S., Cohen, R. C., Westendorf, J. J., Lewallen, D. G., & van Wijnen, A. J. (2015). Biological strategies for improved osseointegration and osteoinduction of porous metal orthopedic implants. *Tissue engineering. Part B, Reviews*, 21(2), 218–230.

<https://doi.org/10.1089/ten.TEB.2014.0333>

Li, T., Zeng, X., Zou, S., Xu, Y., & Duan, P. (2023). Recent advances in horizontal alveolar bone regeneration. *Biomedical materials (Bristol, England)*, 18(5),

10.1088/1748-605X/acd672. <https://doi.org/10.1088/1748-605X/acd672>

- Liu, J., & Kerns, D. G. (2014). Mechanisms of guided bone regeneration: a review. *The open dentistry journal*, 8, 56–65. <https://doi.org/10.2174/1874210601408010056>
- Liu, Y., Sun, X., Yu, J., Wang, J., Zhai, P., Chen, S., Liu, M., & Zhou, Y. (2019). Platelet-rich fibrin as a bone graft material in oral and maxillofacial bone regeneration: Classification and summary for better application. *BioMed Research International*, 2019, 3295756. <https://doi.org/10.1155/2019/3295756>
- Marian, D., Toro, G., D'Amico, G., Trotta, M. C., D'Amico, M., Petre, A., Lile, I., Hermenean, A., & Fratila, A. (2025). Marian, D., Toro, G., D'Amico, G., Trotta, M. C., D'Amico, M., Petre, A., Lile, I., Hermenean, A., & Fratila, A. (2025). Challenges and Innovations in Alveolar Bone Regeneration: A Narrative Review on Materials, Techniques, Clinical Outcomes, and Future Directions. *Medicina*, 61(1), 20. <https://doi.org/10.3390/medicina61010020>
- McCormack, S. W., Witzel, U., Watson, P. J., Fagan, M. J., & Gröning, F. (2017). Inclusion of periodontal ligament fibres in mandibular finite element models leads to an increase in alveolar bone strains. *PLOS ONE*, 12(11), e0188707. <https://doi.org/10.1371/journal.pone.0188707>
- Miron R. J. (2024). Optimized bone grafting. *Periodontology 2000*, 94(1), 143–160. <https://doi.org/10.1111/prd.12517>
- Miron, R. J., Bohner, M., Zhang, Y., & Bosshardt, D. D. (2024). Osteoinduction and osteoimmunology: Emerging concepts. *Periodontology 2000*, 94(1), 9–26. <https://doi.org/10.1111/prd.12519>
- Mishchenko, O., Yanovska, A., Kosinov, O., Maksymov, D., Moskalenko, R., Ramanavicius, A., & Pogorielov, M. (2023). Synthetic Calcium-Phosphate Materials for Bone Grafting. *Polymers*, 15(18), 3822. <https://doi.org/10.3390/polym15183822>
- Monje, A., Pons, R., Insua, A., Nart, J., Wang, H. L., & Schwarz, F. (2019). Morphology and severity of peri-implantitis bone defects. *Clinical implant dentistry and related research*, 21(4), 635–643. <https://doi.org/10.1111/cid.12791>

- Monje, A., Soldini, M. C., Rosen, P. S., Tarnow, D., Nart, J., & Pons, R. (2025). Alveolar Bone Reconstruction Simultaneous to Implant Removal due to Advanced Peri-Implantitis Defects: A Proof of Concept. *Journal of esthetic and restorative dentistry : official publication of the American Academy of Esthetic Dentistry ... [et al.]*, 37(1), 85–93. <https://doi.org/10.1111/jerd.13352>
- Nakamura T. (2007). Biomaterial osteoinduction. *Journal of orthopaedic science : official journal of the Japanese Orthopaedic Association*, 12(2), 111–112. <https://doi.org/10.1007/s00776-007-1109-2>
- PFaverani, L. P., Ramalho-Ferreira, G., dos Santos, P. H., Rocha, E. P., Garcia Júnior, I. R., Pastori, C. M., & Assunção, W. G. (2014). Surgical techniques for maxillary bone grafting - literature review. *Revista do Colegio Brasileiro de Cirurgioes*, 41(1), 61–67. <https://doi.org/10.1590/s0100-69912014000100012>
- Parra, M., Olate, S., & Cantín, M. (2017). Clinical and biological analysis in graftless maxillary sinus lift. *Journal of the Korean Association of Oral and Maxillofacial Surgeons*, 43(4), 214–220. <https://doi.org/10.5125/jkaoms.2017.43.4.214>
- Percival, C. J., & Richtsmeier, J. T. (2013). Angiogenesis and intramembranous osteogenesis. *Developmental dynamics : an official publication of the American Association of Anatomists*, 242(8), 909–922. <https://doi.org/10.1002/dvdy.23992>
- Polimeni, G., Koo, K.-T., Qahash, M., Xiropaidis, A. V., Albandar, J. M., & Wikesjö, U. M. E. (2004). Prognostic factors for alveolar regeneration: effect of tissue occlusion on alveolar bone regeneration with guided tissue regeneration. *Journal of Clinical Periodontology*, 31(9), 730–735. <https://doi.org/10.1111/j.1600-051X.2004.00543.x>
- Qu, F., Huang, Y. J., Wang, Y. Y., Cao, X. M., Shen, Y. Y., Wu, Z. A., Wu, Y. Q., & Xu, C. (2024). Cone-beam CT evaluation of post-extraction alveolar bone changes at the maxillary incisor sites in an East Asian population: A cross-sectional study. *Heliyon*, 10(11), e32027. <https://doi.org/10.1016/j.heliyon.2024.e32027>

- Radoczy-Drajko, Z., Windisch, P., Svidro, E., Tajti, P., Molnar, B., & Gerber, G. (2021). Clinical, radiographical and histological evaluation of alveolar ridge preservation with an autogenous tooth derived particulate graft in EDS class 3-4 defects. *BMC oral health*, 21(1), 63. <https://doi.org/10.1186/s12903-021-01429-y>
- Riester, O., Borgolte, M., Csuk, R., & Deigner, H. P. (2020). Challenges in Bone Tissue Regeneration: Stem Cell Therapy, Biofunctionality and Antimicrobial Properties of Novel Materials and Its Evolution. *International journal of molecular sciences*, 22(1), 192. <https://doi.org/10.3390/ijms22010192>
- Sanz-Sánchez, I., Sanz-Martín, I., Ortiz-Vigón, A., Molina, A., & Sanz, M. (2022). Complications in bone-grafting procedures: Classification and management. *Periodontology 2000*, 88(1), 86–102. <https://doi.org/10.1111/prd.12413>
- Seriwatanachai, D., Kiattavorncharoen, S., Suriyan, N., Boonsiriseth, K., & Wongsirichat, N. (2015). Reference and Techniques used in Alveolar Bone Classification. *JBR Journal of Interdisciplinary Medicine and Dental Science*, 2015. <https://doi.org/10.4172/2376-032X.1000172>
- Sivolella, S., Berengo, M., Scarin, M., Mella, F., & Martinelli, F. (2006). Autogenous particulate bone collected with a piezo-electric surgical device and bone trap: a microbiological and histomorphometric study. *Archives of oral biology*, 51(10), 883–891. <https://doi.org/10.1016/j.archoralbio.2006.04.001>
- Solheim E. (1998). Osteoinduction by demineralised bone. *International orthopaedics*, 22(5), 335–342. <https://doi.org/10.1007/s002640050273>
- Souza, J. C., Bastos, V. C., Pereira, N. B., Dias, A. A. M., Avelar, G. F., Gomez, R. S., & Gomes, C. C. (2022). Angiogenesis in patient-derived xenografts of odontogenic myxoma. *International journal of experimental pathology*, 103(2), 65–69. <https://doi.org/10.1111/iep.12431>
- Starch-Jensen, T., Aludden, H., Hallman, M., Dahlin, C., Christensen, A. E., & Mordenfeld, A. (2018). A systematic review and meta-analysis of long-term studies

(five or more years) assessing maxillary sinus floor augmentation. *International journal of oral and maxillofacial surgery*, 47(1), 103–116.

<https://doi.org/10.1016/j.ijom.2017.05.001>

Sánchez Garcés, M. A., Berini Aytés, L., & Gay Escoda, C. (1993). Los diferentes tipos de hidroxiapatita y sus aplicaciones en la cirugía bucal. *Avances en Odontoestomatología*, 9, 633–638.

Takano, M., Sugahara, K., Koyachi, M., Odaka, K., Matsunaga, S., Homma, S., Abe, S., Katakura, A., & Shibahara, T. (2019). Maxillary reconstruction using tunneling flap technique with 3D custom-made titanium mesh plate and particulate cancellous bone and marrow graft: a case report. *Maxillofacial plastic and reconstructive surgery*, 41(1), 43. <https://doi.org/10.1186/s40902-019-0228-y>

Tamil Anbu, R., Suresh, V., Gounder, R., & Kannan, A. (2019). Comparison of the efficacy of three different bone regeneration materials: An animal study. *European Journal of Dentistry*, 13(1), 22–28. <https://doi.org/10.1055/s-0039-1688735>

Tang, Y., Lu, W., Zhang, Y., Wu, W., Sun, Q., Zhang, Y., Liu, X., Liang, W., Chen, S., & Han, B. (2024). Variations in the alveolar bone morphology in maxillary molar area: a retrospective CBCT study. *BMC oral health*, 24(1), 872. <https://doi.org/10.1186/s12903-024-04588-w>

Tangporncharoen, R., Silathapanasakul, A., Tragoonlugkana, P., Pruksapong, C., Tawonsawatruk, T., & Supokawej, A. (2024). The extracts of osteoblast developed from adipose-derived stem cell and its role in osteogenesis. *Journal of orthopaedic surgery and research*, 19(1), 255. <https://doi.org/10.1186/s13018-024-04747-3>

Testori, T., Weinstein, T., Taschieri, S., & Wallace, S. S. (2019). Risk factors in lateral window sinus elevation surgery. *Periodontology 2000*, 81(1), 91–123. <https://doi.org/10.1111/prd.12286>

Tian, X., Zhang, P., & Xu, J. (2023). Incorporating zinc ion into titanium surface promotes osteogenesis and osteointegration in implantation early phase. *Journal of*

materials science. *Materials in medicine*, 34(11), 55. <https://doi.org/10.1007/s10856-023-06751-1>

Titsinides, S., Agrogiannis, G., & Karatzas, T. (2019). Bone grafting materials in dentoalveolar reconstruction: A comprehensive review. *The Japanese dental science review*, 55(1), 26–32. <https://doi.org/10.1016/j.jdsr.2018.09.003>

Tjempakasari, A., Suroto, H., & Santoso, D. (2021). Mesenchymal Stem Cell Senescence and Osteogenesis. *Medicina (Kaunas, Lithuania)*, 58(1), 61. <https://doi.org/10.3390/medicina58010061>

Urban, I. A., Montero, E., Amerio, E., Palombo, D., & Monje, A. (2023). Techniques on vertical ridge augmentation: Indications and effectiveness. *Periodontology 2000*, 93(1), 153–182. <https://doi.org/10.1111/prd.12471>

Wang HL, Boyapati L. "PASS" principles for predictable bone regeneration. *Implant Dent*. 2006;15:8–17. doi: 10.1097/01.id.0000204762.39826.0f. <https://doi.org/10.1097/01.id.0000204762.39826.0f>

Yeste, D., & Carrascosa, A. (2015). Valoración e interpretación de la masa ósea en la infancia y adolescencia. *Pediatría Integral*, 19(6), 436.e1–436.e9.

Youngdeok Chee. (2021). Vertical Ridge Augmentation with Mandibular Ramus Block Bone for Implant Surgery. *Implantology*, 25(1), 22-36. <https://doi.org/10.32542/implantology.2021003>

Yu, N., Nguyen, T., Cho, Y. D., Kavanagh, N. M., Ghassib, I., & Giannobile, W. V. (2019). Personalized scaffolding technologies for alveolar bone regenerative medicine. *Orthodontics & craniofacial research*, 22 Suppl 1(Suppl 1), 69–75. <https://doi.org/10.1111/ocr.12275>

Zhang, X., Li, Q., Wang, Z., Zhou, W., Zhang, L., Liu, Y., Xu, Z., Li, Z., Zhu, C., & Zhang, X. (2022). Bone regeneration materials and their application over 20 years: A

bibliometric study and systematic review. *Frontiers in Bioengineering and Biotechnology*, 10, 921092. <https://doi.org/10.3389/fbioe.2022.921092>

Zhao, R., Yang, R., Cooper, P. R., Khurshid, Z., Shavandi, A., & Ratnayake, J. (2021). Bone Grafts and Substitutes in Dentistry: A Review of Current Trends and Developments. *Molecules (Basel, Switzerland)*, 26(10), 3007. <https://doi.org/10.3390/molecules26103007>

Şahin, M. A., Özkul, E., & Elçi, S. (2024). Results of Allografts and Synthetic Grafts in Humeral Simple Bone Cysts. *Výsledky aloštěpů a syntetických štěpů u kostních cyst humeru. Acta chirurgiae orthopaedicae et traumatologiae Cechoslovaca*, 91(1), 62–68. <https://doi.org/10.55095/achot2024/005>