



INSTITUTO UNIVERSITÁRIO EGAS MONIZ

MESTRADO INTEGRADO EM MEDICINA DENTÁRIA

**CLASSE III E MORDIDA ABERTA: ETIOLOGIA E
TRATAMENTO**

Trabalho submetido por
Alexandra Isabel Rebisco Palmeiro
para a obtenção do grau de Mestre em Medicina Dentária

Setembro de 2018



INSTITUTO UNIVERSITÁRIO EGAS MONIZ

MESTRADO INTEGRADO EM MEDICINA DENTÁRIA

**CLASSE III E MORDIDA ABERTA: ETIOLOGIA E
TRATAMENTO**

Trabalho submetido por
Alexandra Isabel Rebisco Palmeiro
para a obtenção do grau de Mestre em Medicina Dentária

Trabalho orientado por
Professor Doutor Hélder Nunes Costa

Setembro de 2018

Agradecimentos

Começo por agradecer ao meu orientador, Professor Doutor Hélder Nunes Costa, por todo o empenho, disponibilidade, incansável partilha de conhecimentos e simpatia incomparável.

Aos meus pais e irmã, por todos os sacrifícios e apoio, não só ao longo deste curso como de toda a vida.

À minha parceira de box e amiga, Ana Luísa, por todos os momentos de amizade e cumplicidade que alegraram todos os dias de clínica durante os últimos dois anos.

Aos meus inigualáveis amigos, Bárbara, Carolina, Teresa, Sofia, Beatriz, Pedro e Tiago por todos os momentos inesquecíveis ao longo destes 5 anos.

Ao meu cunhado João e ao meu amigo Marco, pelas ajudas informáticas.

Resumo

A má oclusão classe III, embora pouco prevalente, representa um enorme desafio ao nível de abordagem terapêutica e estabilidade pós tratamento.

A mordida aberta encontra-se presente em elevada frequência no período da dentição decídua, contudo, tem tendência a auto-corrigir-se aquando da evolução para a dentição mista. No entanto, quando isto não acontece, também esta revela ser muito difícil de solucionar, sendo que é também muito complicado atingir a estabilidade pós tratamento.

Estas duas más oclusões nunca são tão difíceis de tratar como quando se encontram ambas presentes no mesmo indivíduo, sendo que muitas vezes a única solução acaba por ser cirúrgica.

Para que o Ortodontista consiga fazer um correto diagnóstico e planejar a melhor abordagem terapêutica possível, é muito importante que este tenha um conhecimento aprofundado dos processos de desenvolvimento craniofaciais e as suas variações que podem levar ao aparecimento destas más oclusões. É essencial saber distinguir as variações normais entre os indivíduos daquelas que se podem vir a tornar patológicas.

Para saber qual a maneira correta e, caso seja preciso, qual o melhor dispositivo a usar para o tratamento de determinada má oclusão, é necessário determinar e conhecer profundamente o factor etiológico responsável, assim como os padrões de crescimento do indivíduo de modo a tentar manter estáveis os resultados do tratamento.

Nesta dissertação são abordadas as referidas más oclusões supramencionadas, assim como os seus fatores etiológicos, a sua prevalência, as suas características e as várias modalidades de tratamento existentes. Assim como uma breve introdução ao desenvolvimento craniofacial.

Palavras-chave: Classe III; Mordida aberta; Etiologia; Tratamento

Abstract

Class III malocclusion, although not very prevalent, represents a huge challenge in the treatment approach and post treatment stability.

Open bite malocclusion is present at high frequency in the deciduous dentition period, however, it tends to be self-corrected when evolving to the mixed dentition. When this does not occur, it also proves to be very difficult to treat, and it is also very complicated to achieve stability after treatment.

These two malocclusions are never as difficult to treat as when they are both present in the same individual, and often the only solution turns out to be surgical.

In order for the orthodontist to be able to make a correct diagnosis and plan the best possible therapeutic approach, it is very important that he has a thorough knowledge of the craniofacial development process and its variations that may lead to the emergence of these malocclusions. It is essential to be able to distinguish normal variations between individuals from those that may become pathological.

In order to know the correct way and, if necessary, the best appliance to use for the treatment of a certain malocclusion, it is necessary to determine the responsible etiological factor, as well as the patterns of growth of the individual in order to try and maintain the stability of the treatment results.

In this dissertation, both malocclusions are discussed, as well as their etiological factors, their prevalence, their characteristics and the various existing treatment modalities. As well as a brief introduction to craniofacial development.

Key-words: Class III; Open bite; Etiology; Treatment

Índice Geral

1	Introdução.....	10
2	Desenvolvimento.....	12
2.1	Desenvolvimento e crescimento craniofacial	12
2.2	Classe III.....	20
2.2.1	Definição	20
2.2.2	Epidemiologia.....	21
2.2.3	Etiologia	23
2.2.4	Características da Classe III	26
2.3	Mordida Aberta.....	30
2.3.1	Definição	30
2.3.2	Epidemiologia.....	32
2.3.3	Etiologia	33
2.3.4	Caraterísticas da Mordida Aberta.....	39
2.4	Tratamento	41
2.4.1	Tratamento de Classe III.....	41
2.4.1.1	Estratégias de tratamento da classe III.....	41
2.4.1.2	Dispositivos para o tratamento da Classe III	44
A)	Aparelho FR-3 de Frankel	45
B)	Twin Block reverso	47
C)	Bionator	47
D)	Aparelho de Eschler.....	48
E)	Mentoneira.....	49
F)	Máscara facial ortopédica.....	51
G)	Dispositivos de ancoragem óssea	52
2.4.1.3	Tratamento da classe III em adultos	54
2.4.2	Tratamento da Mordida Aberta	58
2.4.2.1	Estratégia de tratamento para a Mordida Aberta	58
2.4.2.2	Dispositivos para o tratamento da mordida aberta.....	62
A)	Dispositivos de ancoragem temporária.....	62
B)	Grelhas palatinas, grelhas linguais e pontas ativas linguais	63
C)	Mentoneira.....	65

D) Frankel 4	65
E) Técnica do multiloop Edgewise Arch Wire	65
F) Bite Blocks	65
G) Tração Extra-oral Alta	66
H) Bionator	66
2.4.2.3 Tratamento da mordida aberta em adultos	67
2.4.3 Tratamento de classe III com mordida aberta	70
3 Conclusão	73
4 Bibliografia.....	75

Índice de Figuras

Figura 1 - Crânio de um recém- nascido vs Crânio de um adulto - Adaptado de (Morin, Dorion, Moutquin, & Levasseur, 2012)	12
Figura 2 - Crescimento do complexo nasomaxilar - adaptado de (Pinzan, Garib, Sanches, & Pe, 2006).....	13
Figura 3 - Zonas de Crescimento mandibular - adaptado de (Pinzan, 2006)	14
Figura 4 - Classes de Angle (https://www.google.pt/search?q=classes+de+angle&source=lnms&tbm=isch&sa=X&ved=0ahUKEwjuufXERbDdAhVJhRoKHT8DCcQQ_AUICigB&biw=1366&bih=662#imgrc=y4KJ1HhtXNj6M:).....	15
Figura 5 - Diferentes Biótipos faciais: 1)Braquifacial; 2) Dolicofacial; 3) Mesofacial (https://ortodontiauniville.blogspot.com/2017/09/?view=snapshot).....	17
Figura 6 - Comparação dos crânios dos diferentes biotipos faciais (http://tareasodontologicas.blogspot.com/2014/12/biotipo-facial.html).....	18
Figura 12 - Bionator - adaptado de (Francisconi, Henriques, Janson, Freitas, & Santos, 2013).....	47
Figura 13 - Aparelho de Eschler - adaptado de (Almeida et al., 2011).....	48
Figura 14 - Mentoneira - adaptado de (Zere et al., 2018).....	49
Figura 15 - Máscara facial conectada à goteira maxilar por elásticos extraoriais para tração maxilar - adaptado de (Zere et al., 2018).....	51
Figura 16 - Mordida aberta anterior causada por sucção do polegar - adaptado de (Artese, Drummond, Nascimento, & Artese, 2011).....	58
Figura 17 - grelha palatina - adaptado de (Insabralde et al., 2016).....	63
Figura 18 – Pontas ativas linguais - adaptado de (Leite et al., 2016).....	63
Figura 19 - High pull headgear - adaptado de (Reichert et al., 2014)	66

Índice de Tabelas

Tabela 1 - Prevalência da Classe III – Adaptada de (Zere et al., 2018)	22
Tabela 2 - Prevalência da Classe III em diferentes grupos de Nacionalidades – adaptada de (Zere et al., 2018).....	22

Lista de Siglas

DAT – Dispositivos de ancoragem temporária

SEA – Sistema esquelético de ancoragem

1 Introdução

Hoje em dia, a má oclusão é considerada um problema de saúde pública, devido, não só, à sua elevada prevalência, como também ao seu impacto não só a nível funcional como também a nível estético. (Gomes et al., 2018)

Para que o médico dentista consiga perceber como surgem as más oclusões e outros transtornos craniofaciais e quais os melhores métodos de tratamento para os mesmos, é imperativo que este tenha uma compreensão aprofundada dos processos de crescimento e desenvolvimento craniofacial. É de extrema relevância saber distinguir os processos normais dos processos patológicos. Tanto o desenvolvimento craniofacial como a morfologia facial e a oclusão são influenciados por factores genéticos e ambientais. (Proffit, 1991)

Estes fatores afetam o crescimento e desenvolvimento da face, maxilares e dentes através de várias pressões e forças relacionadas com a atividade muscular fisiológica, da qual é exemplo a mastigação. Tem sido demonstrado que a altura facial está relacionada com os músculos mastigatórios, diferentes comprimentos verticais estão associados a músculos mais fortes ou mais fracos, que por sua vez estão envolvidos na dimensão facial. A função muscular está diretamente relacionada com a sua respetiva estrutura subjacente. (Piancino et al., 2012)

A classe III é há muito considerada como sendo umas das mais severas malformações faciais, embora seja uma das menos prevalentes. De acordo com a definição de Angle, a classe III existe quando o primeiro molar mandibular se posiciona mesialmente em relação ao primeiro molar maxilar. (Proffit, 1991)

A mordida aberta anterior, por sua vez, é uma das más oclusões mais prevalentes na dentição decídua, sendo que os hábitos de sucção não nutritivos são considerados como sendo os principais fatores responsáveis pelo seu aparecimento. Estes hábitos de sucção continuados irão ter uma influência negativa no normal desenvolvimento dento-alveolar, particularmente na região anterior. (Fialho, Pinzan-Vercelino, Nogueira, & Gurgel, 2014)

A mordida aberta anterior pode ser uma má oclusão dento-alveolar ou esquelética do plano vertical. Moyer define-a como sendo a falta de contato entre dentes oponentes.

Esta má oclusão é das mais difíceis de tratar e necessita de retenção a longo prazo. Depois do tratamento seja este ortodôntico ou cirúrgico, são muitas as recidivas que ocorrem, presumivelmente devido a um diagnóstico incorreto ou falha na resolução dos fatores etiológicos. (Urzal, Braga, & Ferreira, 2013)

Atualmente são muitas as crianças e adolescentes que passam por algum tipo de tratamento ortodôntico. Assim, com jovens com grande potencial de crescimento, é essencial que o Ortodontista tenha um conhecimento prévio das respectivas tendências de crescimento desses pacientes de modo a que se torne possível organizar o plano de tratamento que proporcione os melhores resultados com o mínimo de dificuldade possível. (Scanavini, Aidar, Luppi, & Masi, 2001)

Optei por usar o termo “classe III”, ao longo desta dissertação, para fazer referência a uma relação distal da mandíbula relativamente à maxila em detrimento do termo “mesio-oclusão” por ser este o termo utilizado na esmagadora maioria do suporte bibliográfico consultado.

2 Desenvolvimento

2.1 Desenvolvimento e crescimento craniofacial

São muitos os fatores que interagem entre si e têm influência sobre o crescimento da face e o desenvolvimento da oclusão dentária. São estes: fatores genéticos intrínsecos, fatores epigenéticos e fatores locais ou ambientais que atuam no crescimento e desenvolvimento. (Scanavini et al., 2001)

No terceiro mês de vida intra-uterina, a cabeça representa cerca de 50% de todo o feto, sendo que o crânio representa mais de metade da totalidade da cabeça. Por sua vez, o tronco ainda está pouco desenvolvido e as extremidades são ainda primitivas, no entanto, ambos vão crescer mais rapidamente do que a cabeça, aos poucos diminuindo esta desproporcionalidade. Na altura do nascimento, a cabeça deve representar apenas 30% da totalidade do corpo, já na idade adulta vai corresponder a aproximadamente 12%. (Proffit, 1991)

No que diz respeito ao crescimento do resto do corpo, este segue um padrão cefalocaudal, querendo isto dizer que o eixo de crescimento vai aumentando desde a cabeça em direção aos pés. O crânio dos recém-nascidos é bastante maior do que o dos adultos, como podemos verificar na figura 1. Esta diferença de proporções é um aspeto muito importante do desenvolvimento facial. Assim, se tivermos em conta o padrão de crescimento cefalocaudal, faz sentido que a mandíbula cresça mais e mais tarde do que a maxila. (Proffit, 1991)

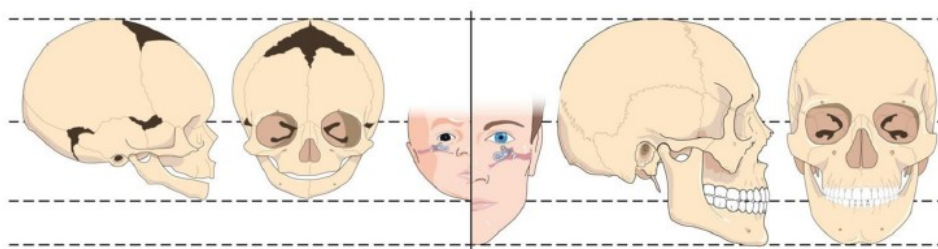


Figura 1 - Crânio de um recém-nascido vs Crânio de um adulto - Adaptado de Morin, Dorion, Moutquin, & Levasseur (2012)

Os padrões de crescimento são repetitivos, o que os torna previsíveis. Contudo há que ter em conta a variabilidade, ou seja, nem todos os indivíduos são iguais, nem crescem da mesma maneira. Devemos saber distinguir uma variação do padrão normal de uma variação que excede os limites do considerado normal. (Proffit, 1991)

O padrão de crescimento da cara dá-se para baixo e para fora. O crescimento na região nasomaxilar vai ocorrer mediante dois mecanismos básicos: 1) deslocamento passivo, como consequência do crescimento da base do crânio que empurra o maxilar superior para a frente; 2) crescimento ativo das estruturas maxilares e do nariz. (Proffit, 1991)

Durante o crescimento da maxila, vão dar-se vários processos de remodelação que têm como finalidade conservar as dimensões ósseas e a posição relativa dos constituintes. Como podemos ver na figura 2, o crescimento da maxila dá-se em todas as direções, contudo, o seu trajeto predominante ocorre numa direção posterosuperior. Sendo que ao crescer nesta direção, o complexo nasomaxilar vai encontrar-se com a base do crânio, irá ocorrer um deslocamento contrário, ou seja, para a frente e para baixo. (Mattos & Quintão, 2003)

A origem da maxila é unicamente intramembranosa. O seu crescimento dá-se através de aposição e reabsorção óssea na sua quase totalidade, assim como por proliferação de tecido conjuntivo na zona das suturas que ligam a maxila ao crânio. (Pinzan, Garib, Sanches, & Pe, 2006)

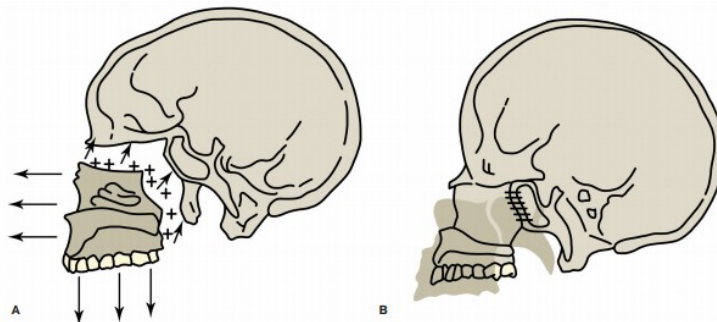


Figura 2 - Crescimento do complexo nasomaxilar - adaptado de Pinzan, Garib, Sanches, & Pe (2006)

Relativamente à mandíbula, os seus principais pontos de crescimento são o próprio ramo da mandíbula em conjunto com as apófises condilares e coronóides. Já o mento é uma zona quase inactiva do crescimento e move-se anteriormente, uma vez que o crescimento ocorre mesmo é no côndilo e ao longo da superfície posterior do ramo mandibular, como podemos constatar na figura 3. A mandíbula alonga-se por aposição óssea periosteal na sua face posterior, enquanto o ramo mandibular cresce em altura pelo reposicionamento endocondral ao nível do côndilo e por remodelação superficial. (Proffit, 1991)

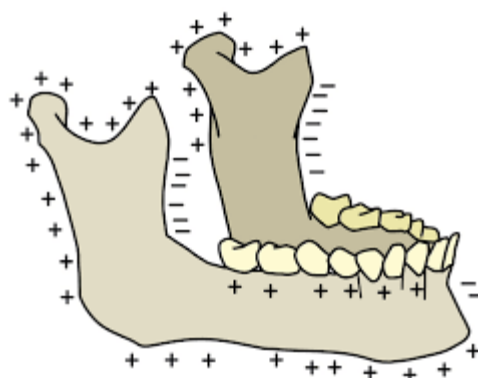


Figura 3 - Zonas de Crescimento mandibular - adaptado de Pinzan (2006)

Embora a mandíbula se desloque para baixo e para a frente durante o crescimento, ao mesmo tempo também aumenta de tamanho para trás e para cima. Esta vai-se alongando por aposição de osso neoformado na superfície posterior do ramo enquanto ao mesmo tempo vão sendo eliminadas grandes quantidades de osso na superfície anterior. (Proffit, 1991)

No caso dos alveólos dentários, estes adaptam-se e fazem a sua remodelação de acordo com as necessidades dentárias e sofrem reabsorção quando os dentes são perdidos. (Pinzan et al., 2006)

Na figura 4, podemos verificar as classes dentárias de angle. Uma relação normal entre molares na dentição decídua é a do plano terminal sem degrau. A classe II de Angle vai ser equivalente ao degrau distal, enquanto o mesial vai corresponder à classe I. Na dentição decídua, é raro verificar um degrau mesial equivalente à classe III devido ao padrão normal de crescimento craniofacial, em que a mandíbula se encontra atrasada em relação à maxila. (Proffit, 1991)

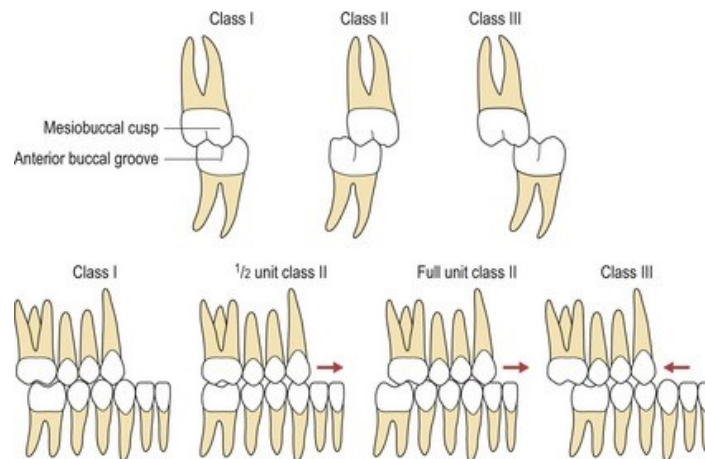


Figura 4 - Classes de Angle adaptado de <https://pocketdentistry.com/occlusion-and-malocclusion/>

Quando se perdem os segundos molares decíduos, os molares superiores e inferiores tendem a deslocar-se mesialmente, sendo que normalmente os molares inferiores se deslocam mais para mesial do que os superiores. Este deslocamento diferenciado contribui para a transição normal de plano terminal sem degrau em dentição mista para a relação de classe I de Angle na dentição permanente. (Proffit, 1991)

A diferença de crescimento existente entre a maxila e a mandíbula faz com que a última avance em relação à primeira durante uma fase da dentição mista. Se uma criança tem uma relação oclusal de plano terminal sem degrau no início da dentição mista, irá necessitar de um deslocamento anterior dos molares inferiores de cerca de 3,5 mm em relação aos superiores para conseguir uma transição sem problemas para uma relação intermolar de classe I na dentição permanente. Isto acontecerá num indivíduo com padrão de crescimento normal. (Proffit, 1991)

A relação inicial de degrau distal numa criança pode mudar durante a transição passando a uma relação classe II de meia cúspide na dentição permanente, mas é improvável que se corrija totalmente de modo a passar a classe I. Também pode acontecer que o padrão de crescimento não dê lugar a uma maior proeminência da mandíbula, em cujo caso a relação intermolar na dentição permanente continuará a ser uma classe II de uma cúspide completa. (Proffit, 1991)

Por sua vez, uma criança que tenha tido um crescimento mandibular precoce pode apresentar uma relação de degrau mesial nos molares decíduos que dá lugar a uma

classe I numa idade prematura. É bastante possível que esta relação evolua para uma classe III de meia cúspide durante a transição dos molares progredindo para uma relação classe III completa com a continuação do crescimento mandibular. Por outro lado, se a mandíbula parar de crescer mais do que a maxila, a relação inicial de degrau mesial pode converter-se numa relação classe I. (Proffit, 1991)

No período da adolescência ocorre uma aceleração do crescimento. Isto é muito importante do ponto de vista odontológico e ortodôntico, uma vez que as mudanças físicas da adolescência influenciam significativamente a cara e a dentição. Os principais parâmetros do desenvolvimento dentofacial durante a adolescência são a passagem da dentição mista para a permanente, a aceleração do ritmo geral de crescimento facial e o crescimento diferenciado dos maxilares. É algo de elevada importância na programação do tratamento ortodôntico. (Proffit, 1991)

O crescimento do maxilar superior e da mandíbula alcança o ritmo lento normal de crescimento dos adultos seguindo uma sequência definida nos três planos de espaço. Primeiro completa-se o crescimento em largura, depois o crescimento longitudinal e por fim o crescimento em altura. O crescimento vertical dos maxilares e da cara prolonga-se em ambos os sexos mais do que o crescimento longitudinal. A rotação que ocorre no seio maxilar, chamada de rotação interna, tende a ser mascarada por alterações superficiais e alterações no período da erupção dentária. As mudanças superficiais produzem uma rotação externa. A mudança geral na orientação de cada maxilar é o resultado de uma combinação de ambos os tipos de rotação. (Proffit, 1991)

O núcleo mandibular da generalidade dos indivíduos gira durante o crescimento de uma maneira que tende a reduzir o ângulo do plano mandibular, ou seja, para cima na zona anterior e para baixo na zona posterior. O padrão de desenvolvimento vertical facial está estreitamente relacionado com a rotação de ambos os maxilares. Podemos dividir a rotação interna em rotação de matriz, que corresponde à rotação em redor do côndilo; e em rotação intramatriz, que corresponde à rotação centrada no corpo da mandíbula. (Proffit, 1991)

A rotação interna da mandíbula varia entre indivíduos, esta variação pode ir dos 10 aos 15 graus. O padrão de desenvolvimento vertical facial está estreitamente relacionado com a rotação de ambos os maxilares. À medida que o núcleo mandibular gira anteriormente, em média 15°, o ângulo do plano mandibular diminui apenas em média

de 2-4°. Naturalmente, a razão pela qual a rotação interna não é expressa a 100% é que as mudanças superficiais (rotação externa) tendem a compensar. (Proffit, 1991)

Isto significa que a zona posterior do limite inferior da mandíbula deve ser uma zona de reabsorção, enquanto a face anterior do limite inferior não varia ou sofre uma leve aposição. Assim, ocorre uma rotação interna e anterior de cerca de 15° e uma rotação externa e posterior de 11°-12°, resultando em uma diminuição de 3°-4° no ângulo do plano mandibular de indivíduos normais durante a infância e adolescência. (Proffit, 1991)

Na generalidade dos casos, a rotação externa e a rotação interna têm igual magnitude, mas direção oposta, de modo que se contrariam entre si, fazendo com que a mudança total na orientação do maxilar seja nula. Contudo, é frequente que as rotações tenham discrepâncias na magnitude, alterando a compensação entre as mudanças externas e a rotação interna. Como consequência, produzem-se variações moderadas na orientação dos maxilares mesmo em indivíduos com proporções faciais normais. Para além disso, os padrões de rotação durante o crescimento diferem notavelmente em indivíduos com padrão de rosto curto (braquifacial) e rosto comprido (dolicofacial). Nas figuras 5 e 6, podemos constatar as diferenças entre estes indivíduos. (Proffit, 1991)

Os indivíduos com perfil braquifacial têm uma menor altura da zona anteroinferior da cara, sofrem de uma rotação anterior excessiva da mandíbula durante o crescimento, devido a um aumento da rotação interna normal e uma diminuição da compensação externa. O resultado é um plano palatino quase horizontal e uma morfologia mandibular do tipo “mandíbula quadrada”, com um plano mandibular em ângulo grave e um ângulo gonial reto. (Proffit, 1991)



Figura 5 - Diferentes Biótipos faciais: 1) Braquifacial; 2) Dolicofacial; 3) Mesofacial (<https://ortodontiauniville.blogspot.com/2017/09/?view=snapshot>)

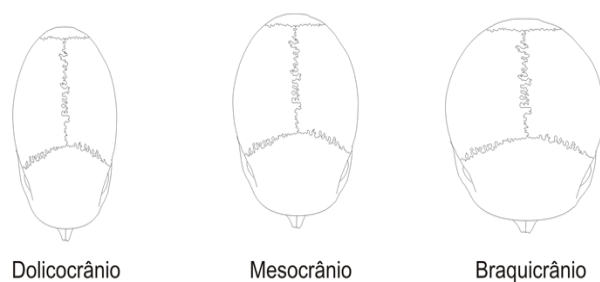


Figura 6 - Comparação dos crânios dos diferentes biotipos faciais (<http://tareas-odontologicas.blogspot.com/2014/12/biotipo-facial.html>)

Os indivíduos com perfil dolicofacial apresentam uma altura excessiva da cara, o plano palatino roda para baixo posteriormente, criando bastante inclinação negativa em relação à horizontal, em vez de inclinação positiva normal. A mandíbula apresenta uma rotação oposta, para trás com um aumento do ângulo do plano mandibular. (Proffit, 1991)

É de extrema importância para o médico dentista conhecer a direção do remanescente de crescimento, de modo a planejar a correção das más oclusões anteroposteriores e verticais esqueléticas. (Scanavini et al., 2001)

Ainda que seja impossível para o ortodontista parar ou modificar o potencial de crescimento dos indivíduos, ele pode monitorizar e controlar esse mesmo crescimento durante e após o tratamento. No entanto, para que isto seja possível, é importante que o Ortodontista compreenda exatamente o que deve ser controlado. (Mattos & Quintão, 2003)

A mandíbula é fortemente influenciada por exigências funcionais, o seu deslocamento é induzido pela oclusão funcional dos dentes. Esta função oclusal é um fator importante no crescimento mandibular. Quando existe deslocamento ântero-inferior da maxila, a mandíbula é capaz de se adaptar de modo a manter a função. O crescimento mandibular é controlado não só pelo sistema endócrino e pela capacidade intrínseca de crescimento mandibular, mas também pela posição do plano oclusal funcional dos dentes maxilares com os quais se relaciona. (Slaviek, 2002)

O aumento da dimensão vertical e o crescimento mandibular estão intimamente relacionados e é importante manter uma harmonia entre ambos. Quando a dimensão vertical aumenta ou diminui, a mandíbula adapta-se por meio de um deslocamento funcional. O plano oclusal é o componente mais importante na influência da dimensão vertical do terço inferior da face. A posição vertical dos dentes posteriores na classe III e na mordida aberta não é estável durante o crescimento. Podemos considerar que a contínua erupção dos segundos e terceiros molares num espaço limitado pode ser um fator contribuinte para o aparecimento destas más oclusões. Este aparecimento deve ser considerado uma consequência de discrepância posterior ou de apinhamento posterior. (Slaviek, 2002)

O aumento vertical do crânio visceral cria alguma dificuldade, isto porque a decrescente posição espacial do plano oclusal maxilar irá criar facilmente uma abertura anterior entre os maxilares caso não ocorra adaptação mandibular contínua através da rotação. Assim, esta adaptação funcional da mandíbula às superfícies oclusais da maxila, que se vão tornando continuamente mais horizontais, é fundamental de modo a obter oclusão funcional adequada. Os músculos anteriores da mímica ajudam a que se encerre esta abertura anterior dos maxilares, o que irá prevenir o desenvolvimento de mordida aberta. Já um aumento na dimensão vertical que exceda o crescimento do côndilo mandibular, resulta na rotação da mandíbula, causando mordida aberta nos dentes anteriores. (Slaviek, 2002)

O crescimento mandibular é considerado como sendo de carácter compensatório, que é alcançado através do deslocamento funcional da mandíbula em relação ao movimento protrusivo da maxila. Tendo isto em conta, podemos concluir que uma variação anormal no crescimento mandibular se traduz numa adaptação anormal à função oclusal. (Slaviek, 2002)

2.2 Classe III

2.2.1 Definição

A má oclusão classe III é determinada por vários padrões dentários e esqueléticos que levam a um posicionamento anterior dos dentes da mandíbula em relação aos dentes da maxila, originando um perfil côncavo. Os indivíduos que sofrem desta má oclusão, apresentam geralmente uma grande desproporção facial que os influencia negativamente não só a nível estético como também a nível funcional. (Uribe, Vela, Kummet, Dawson, & Southard, 2013)

Apesar da sua baixa prevalência esta má oclusão tem um elevado impacto na qualidade de vida dos indivíduos. (Bichara et al., 2016)

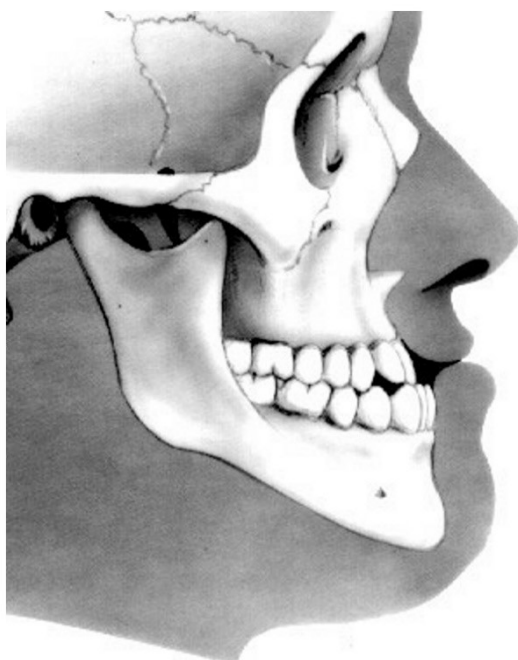


Figura 7 - Classe III com protusão da arcada dentária inferior - adaptado de Scala et al. (2012)

Segundo Angle, a má oclusão classe III existe quando o primeiro molar inferior está posicionado mesialmente em relação ao primeiro molar superior, como está representado na figura 7. Sendo que esta relação molar poderia incluir uma retrusão maxilar com uma mandíbula normal, uma mandíbula protruída com uma maxila normal ou a combinação de ambos. Pode ainda ocorrer uma relação dentária de pseudo Classe III, esta pode advir de um deslocamento para frente da mandíbula devido a

interferências oclusais. Esta relação dentária classe III pode ainda apresentar uma posição maxilo-mandibular normal.(Dilio, Micheletti, Cuoghi, Pinheiro, & Bertoz, 2014)

O prognóstico para o tratamento vai depender do tipo de classe III, que pode ser funcional, dento-alveolar ou esquelética. (Almeida et al., 2011)

A classe III tem início, geralmente, durante a fase da adolescência, sendo que se vai agravando à medida que o indivíduo se vai desenvolvendo. Isto faz com que seja mais difícil chegar ao diagnóstico em crianças, uma vez que as suas características oclusais e faciais ainda não estão bem demarcadas. Quanto mais cedo for iniciado o tratamento interceetivo, melhores serão os resultados e conseqüentemente a auto-estima da criança e o seu estado emocional. (Almeida et al., 2011)

Os indivíduos que sofrem de má oclusão classe III tendem a apresentar índices mais baixos de auto-estima.(Araújo & Araújo, 2008)

A classe III pode existir devido ao excessivo crescimento anterior da mandíbula, a um crescimento deficiente por parte da maxila ou a uma combinação de ambos.(Mejns, Brasil, Mazzi-Chaves, Politis, & Jacobs, 2018)

O desgaste dentário pode causar perda da dimensão vertical e interferências oclusais em adultos, o que poderá levar a mordida cruzada anterior, o que iremos chamar de pseudo classe III. Esta perda significativa de estrutura dentária pode resultar de atrito, abrasão, erosão ou abfração.(Vahidi, 2018)

2.2.2 Epidemiologia

A prevalência da classe III no mundo varia bastante dentro das várias raças, grupos étnicos e regiões geográficas. (Zere, Chaudhari, Saran, Dhingra, & Tiwari, 2018)

Aproximadamente 75% dos casos de classe III em homens caucasianos têm origem esquelética e são consequência de prognatismo mandibular ou de macrognatia. A prevalência da classe III nos caucasianos varia entre 0,48% a 4%, já na população Japonesa verificam-se valores da ordem dos 10%. (Xue, Rw, & Ab, 2010)

Nos Estados Unidos da América, afecta 1% da população. (Uribe et al., 2013) Por sua vez, em Portugal, a prevalência da classe III está ao nível dos 35%. (Alves Proença,

Slavicek, Cunha, & Sato, 2014) Já na população Brasileira, tem uma prevalência de 5%, com maior incidência em pessoas com ascendência asiática. (Almeida et al., 2011)

Continentes	Prevalência (%)
Globamente	0-26.7
Este Asiático	4-14
Sudoeste Asiático	15.80
Africano	4.59
Middle Eastern	10.18
Indiano	1.19
Europeu	4.88(2-6)
Norte da Europa	0.8-4.2
Americano	5

Tabela 1 - Prevalência da Classe III – Adaptada de Zere et al. (2018)

Nacionalidade	Prevalência
Chinesa	15.69
Malaia	16.59
Japonesa	2.3-14
Coreana	9-19
Tailandesa	1.65
Indiana	0-4.76
Arábes Isreialita	1.30
Iraniana	15.20
Turca	10.30
Egípcia	11.38
Tanzania	1.81-19.72
Nigériana	1.22-11.79
Inglês	3-5
Escandináva	3-5
Sueca	6
Brasileira	3-5
Arábia Saudita	9.40
Americana (ascendência Africana)	3-6
Americana (Ascendência Europeia)	0.80
Latino americana	9.10
Americana (ascendência Mexicana)	8.30
Italiana	5
Alemã	2.80
Belgas	6
Britânica	2.9
Dinamarquesa	4.30
(Francesa) Polinésia	5.50
Síria	14.0
Libanesa	5.10

Tabela 2 - Prevalência da Classe III em diferentes grupos de Nacionalidades – adaptada de Zere et al. (2018)

Como podemos verificar na tabela 1, a prevalência global de má oclusão classe III está entre 0% – 26.7% para as diferentes populações, a nível global. Países do Sudoeste asiático apresentam valores como 15,80%, no caso da China valores de 15,69% e

16,59% na Malásia. Dentro da população Japonesa verificaram-se valores de 14%, Coreanos entre 9%-19% e cerca de 1,65% no caso dos Tailandeses. Houve uma variação de 0%-4,76% em crianças Indianas dos 5 aos 15 anos. Sendo que de um ponto de vista global, a população indiana tinha a prevalência mais baixa (1,19%) de entre os restantes grupos raciais. (Zere et al., 2018)

Nas populações do médio Oriente foi verificada uma prevalência de 10,18%, sendo de 1,3% para os Árabes Israelitas, para os Iranianos de 15,2%, na Turquia entre 10,30% - 11,5% e em relação aos Egípcios foi entre 4% - 11,38%. Relativamente aos países Africanos, a prevalência é de 4,59%, variando entre 1%-16,8% para o Quênia, a Tanzânia e a Nigéria. (Zere et al., 2018)

A classe III tem-se demonstrado mais prevalente em populações hispânicas dos que em Africanos ou Caucasianos. Foi verificada prevalência de 9,1% em Americanos e 8,3% em Americanos de ascendência Mexicana. (Zere et al., 2018)

A prevalência verificada nos caucasianos foi entre 3% - 5%, esta variação pode ser afectada pelo método de estudo e pela faixa etária do grupo e estudo. Nas populações Latinas e Europeia verificaram-se valores de 5% e entre 2%-6%, respetivamente. (Zere et al., 2018)

A população caucasiana e escandinava do Reino Unido apresentou uma incidência de 3%-5%, já a Suécia tem uma prevalência de 6%. No caso dos Americanos a prevalência é de 5%. Em relação à população Afro-Americana a prevalência verificada foi de 3%-6% e no Brasil 14%. Sendo que outros estudos demonstram uma prevalência de 3%-6% noutras nacionalidades. (Zere et al., 2018)

2.2.3 Etiologia

Estão associados a esta condição, tanto fatores genéticos, como fatores ambientais. Sendo que desde os anos 70 vários estudos têm reforçado a ideia da existência de uma forte componente genética. (Uribe et al., 2013)

Assim sendo, podemos considerar que a etiologia da classe III é multifatorial. Não decorre de um processo patológico mas sim de uma variação no desenvolvimento normal. As manifestações da má oclusão classe III resultam da interação de fatores

congênitos ou da interação de fatores genéticos com fatores ambientais. (Zere et al., 2018)

Segundo alguns estudos, o crescimento mandibular é afetado maioritariamente por fatores hereditários, a herança genética familiar tem uma forte influência nas dimensões craniofaciais esqueléticas contribuindo para o desenvolvimento da classe III. (Harris, Kowalski, & Watnick, 1973)

Verifica-se uma incidência significativamente maior dentro de membros da mesma família ao longo de várias gerações do que na restante população. (MOSSEY, 1999)

O exemplo mais conhecido de herança familiar de classe III é o “*Habsburg Jaw*”, referente a uma família real Europeia, representada na figura 8 na qual o prognatismo mandibular se expressou ao longo de várias gerações em vários membros. (Chudley, 1998)



Figura8 - Família Habsburg (<https://www.quora.com/How-did-the-Habsburgs-came-to-and-exercised-their-power>)

No entanto, o padrão de transmissão da classe III é ainda duvidoso. De acordo com alguns autores, a transmissão é autossômica dominante com penetrância completa ou incompleta, ainda assim, outros autores defendem o modo de transmissão poligênico. (Zere et al., 2018)

Segundo Xue, para além da má oclusão classe III ser fortemente influenciada por fatores genéticos, vários fatores ambientais têm vindo a demonstrar que afetam o crescimento mandibular. Como consequência, assume-se que a má oclusão classe III tenha herança poligénica. Esta herança poligénica e multifactorial refere-se à transmissão de um traço

fenotípico que pode ser atribuído a dois ou mais genes suscetíveis e à sua interação com o meio ambiente. (Xue et al., 2010)

A hipótese da herança poligênica é ainda sustentada por uma análise genética de famílias com fenótipo classe III. Há uma alta prevalência de classe III em famílias de pacientes com esta má oclusão esquelética que foram tratados com cirurgia ortognáticas. (Xue et al., 2010)

De acordo com um estudo realizado em gêmeos, a taxa de concordância do prognatismo mandibular em gêmeos monozigóticos é seis vezes superior à dos gêmeos dizigóticos, o que também vai indicar um padrão de herança poligênica. (Xue et al., 2010)

Tanto os estudos em famílias quanto os estudos em gêmeos indicam o modo de herança poligênica como sendo a causa primária de má oclusão classe III. Contudo, através da recolha de dados de várias famílias nobres europeias, as quais se sabe possuem o fenótipo, também foi reportado um modelo monogênico. (El-Gheriani et al., 2003)

Ao contrário da herança poligênica, a herança monogênica é resultado da mutação de um único gene e segue o padrão de transmissão mendeliana. Existe ainda um estudo, realizado em 37 famílias Libanesas com prognatismo mandibular, que também sustenta esta conclusão. (El-Gheriani et al., 2003)

Embora pesquisas atuais nos indiquem que um gene principal influencia a expressão de prognatismo mandibular e demonstra herança mendeliana, os fatores ambientais também afetam a penetrância da característica. (Ricardo Machado Cruz, Henrique Krieger, Ricardo Ferreira & James Hartsfield Jr, 2007)

Estes fatores ambientais caracterizam-se por hábitos posturais errados da mandíbula que vão modificar, de forma patológica, a posição do côndilo mandibular dentro da fossa e, conseqüentemente, a posição espacial final da mandíbula expressa com um movimento de deslize anterior. (Zere et al., 2018)

A má oclusão Classe III esquelética pode surgir como consequência de várias condições, nomeadamente: mandíbula prognática e/ou macrognática com maxila normal, tanto em posição quanto em tamanho; Maxila retrognática e/ou micrognática com mandíbula normal, tanto em posição quanto em tamanho; Combinação de maxila retrognática e/ou micrognática com mandíbula prognática e/ou macrognática; ou relação esquelética normal entre os maxilares com trespasse horizontal reverso em relação Centrica (CR) – discrepância de oclusão Cêntrica (OC), também conhecida como pseudo classe III. (Zere et al., 2018)

Como mencionado anteriormente, a má oclusão Classe III pode surgir devido a um deficiente crescimento da maxila ou a um crescimento excessivo da mandíbula. Assim sendo, um padrão de crescimento hipodivergente irá acentuar a classe III, uma vez que causa mais crescimento de rotação da mandíbula para cima e para a frente. Já um padrão de crescimento vertical alivia a classe III, devido ao sentido de rotação para baixo e para trás, no entanto, aqui corremos o risco do excesso de comprimento da face se tornar num problema alternativo. (De Clerck & Proffit, 2015)

2.2.4 Características da Classe III

Até à década de 1970, a má oclusão classe III esquelética era vista apenas como um problema da mandíbula, era até considerada como sendo um sinónimo de prognatismo mandibular. Ao longo do tempo, diversos estudos têm concluído que na maioria dos casos o principal responsável pelo desenvolvimento desta má oclusão é, na realidade, a maxila. (Vaughn, Mason, Moon, & Turley, 2005)

Embora possa resultar de prognatismo mandibular, retrusão maxilar ou até uma combinação de ambos, a insuficiência maxilar é mais frequente, sendo que corresponde a cerca de 60-63% dos casos. Esta insuficiência pode ainda estar associada com a deficiência do terço médio da face, evidenciado pelo contorno do osso zigomático, crista orbital e zona subpupilar. (Bergamo, Andrucoli, Romano, Ferreira, & Matsumoto, 2011)

A classe III é uma má oclusão clinicamente diversa, sendo que pode estar associada a várias combinações de morfologia esquelética e dentária. (Xue et al., 2010)

Esta má oclusão representa um desequilíbrio esquelético tridimensional complexo entre a maxila e a mandíbula. Pode estar associada a uma deficiência de crescimento maxilar, excesso de crescimento mandibular ou uma combinação de ambos acompanhados de malformações verticais e transversais. (Zere et al., 2018)

Para que esta má oclusão seja reconhecida cedo, devem ser observadas características faciais, oclusais e cefalométricas. (Almeida et al., 2011)

Caraterísticas esqueléticas comuns como base craniana curta, anterior (N-S) e posterior (S-Ar/Ba), ângulo da sela reduzido (N-S-Ar), e ângulo goniano aumentado (Ar-Go-Gn)

foram identificados como levando a uma posição mais anterior da fossa glenóide dando origem a uma má oclusão classe III. (Zere et al., 2018)

As radiografias são meios complementares de diagnóstico para a análise clínica. Na ortopantomografia, conseguimos observar todos os gérmenes dentários dos dentes definitivos ainda não erupcionados, assim como verificar se existem perturbações de erupção ou patologias. A telerradiografia de perfil deve ser avaliada morfologicamente, no entanto, os valores cefalométricos devem ser observados com cuidado uma vez que estes pacientes frequentemente apresentam uma base do crânio reduzida. Com o ponto "N" localizado mais posteriormente, podem obter-se leituras erradas das medidas cefalométricas que utilizam a base do crânio como referência. O mais correto nestes casos é utilizar medidas que comparam o comprimento efetivo da maxila (Co-A) e da mandíbula (Co-Gn) com os valores apresentados no atlas de crescimento craniofacial. Este indica que os valores de normalidade são de 78,9mm para a maxila e 95,5mm para a mandíbula, para crianças com 6 anos. (Oltramari, Garib, Conti, Henriques, & Freitas, 2005)

O que maioritariamente caracteriza esta má oclusão é o posicionamento anterior da mandíbula, que tem origem no crescimento exagerado do seu corpo e/ou ramos. É, assim, considerado um defeito do organismo mastigatório que se descreve por alterações ortognáticas. (Downarowicz, Matthews-Brzozowska, Kawala, & Drohomyska, 2012)

A classe III pode estar associada a mordida cruzada total, a mordida cruzada associada a mordida aberta, mesmo que a relação existente dos caninos seja de classe I, podemos classificar a má oclusão como Classe III, com base sobretudo no padrão facial, nas relações interarcadas e secundariamente nas características cefalométricas. (Oltramari et al., 2005)

Outra característica que podemos verificar é o aumento do terço inferior da face, que surge devido à ocorrência de deslocamento anterior e rotação anti-horária da maxila associada a rotação para baixo e para trás da mandíbula, com inclinação anterior da dentição maxilar, retro inclinação da dentição mandibular. (Vaughn et al., 2005)

Estes indivíduos apresentam ainda frequentemente um perfil côncavo, causado por uma deficiência do terço médio da face, ausência de proeminência zigomática e excesso do

terço inferior da face. Estas características podem ainda estar acompanhadas de atresia maxilar, protrusão do lábio inferior e/ou mordida cruzada anterior. (Oltamari-Navarro et al., 2013)

Intraoralmente pode ainda verificar-se inclinação axial dos incisivos maxilares e diminuída inclinação axial dos incisivos mandibulares, numa tentativa de diminuir a discrepância da mandíbula em relação à maxila, atingindo assim uma melhor função. (Bergamo et al., 2011)

Em relação à oclusão, esta geralmente caracteriza-se com má oclusão classe III total, acompanhada por um trespasse horizontal reverso próprio. (Downarowicz et al., 2012)

Indivíduos com classe III tendem a sofrer um impacto estético desfavorável, uma vez que a disparidade óssea acaba por se refletir nos tecidos moles da face. Este tende a agravar-se devido às assimetrias faciais presentes na maioria destes casos. (Bergamo et al., 2011)

A pseudo classe III foi definida como correspondendo a uma mordida cruzada resultante do deslocamento mandibular. Foram estabelecidos critérios para o diagnóstico deste tipo de má oclusão classe III e são eles: (1) Relação classe I molar e canina em oclusão normal; (2) Comprimento do terço médio da face diminuído; (3) Posição mais anterior da mandíbula; (4) Incisivos maxilares retro inclinados e incisivos mandibulares em posição normal; (5) Sem histórico familiar em 72% dos casos. (Vahidi, 2018)

As características dentárias da má oclusão classe III incluem relação classe III molar e canina, incisivos maxilares protruídos e incisivos mandibulares retraídos com mordida topo a topo ou mordida cruzada anterior. Já as características esqueléticas e craniofaciais podem variar dentro das diferentes etnias, à semelhança da prevalência desta má oclusão. Como exemplo, temos as populações do Japão, Coreia e China, que com classe III fenotípica apresentam características particulares como um ângulo agudo da base anterior do crânio e mandíbula proeminente e alongada com maxila curta e hipoplásica, por sua vez nos caucasianos foi encontrada uma maxila normal tanto em tamanho como em posição. (Zere et al., 2018)

Quanto mais cedo for feito o diagnóstico, idealmente ainda durante o período de dentição decídua, melhor serão as possibilidades de tratamento. (Almeida et al., 2011)

A severidade da classe III tem propensão a piorar ao longo do crescimento, principalmente a partir da fase da adolescência. Assim, em crianças esta má oclusão não está totalmente definida, sendo que as suas características faciais e oclusão podem ainda ser difíceis de identificar, e conseqüentemente dificultar o diagnóstico. Este é feito através da análise rigorosa de diversas características faciais, oclusais e cefalométricas que indicam uma marcada propensão para a classe III. O indicativo facial que nos assinala a presença de retrognatismo maxilar é uma ausência da proeminência do osso zigomático ou malar.(Oltramari et al., 2005)

2.3 Mordida Aberta

2.3.1 Definição

As disparidades verticais têm vindo a receber cada vez mais atenção por parte dos Ortodontistas, não só pelas complicações relacionadas com o seu tratamento, mas também pela incerteza do seu prognóstico, que vai depender da etiologia e da severidade da má oclusão. (Morosini et al., 2011)

A mordida aberta é definida como sendo um desvio na relação vertical dos arcos dentários maxilar e mandibular, caracterizado pela falta de contato entre seções de dentes oponentes. (Cozza, Baccetti, Franchi, Mucedero, & Polimeni, 2005)

Este tipo de mordida causa grande comprometimento funcional e estético, afectando a auto-estima do paciente, justificando assim sua correção. (Rossato et al., 2018)

A mordida aberta está, geralmente, localizada na zona anterior, é um problema estritamente vertical e é o contrário de mordida profunda. Mordida aberta posterior ou lateral é usualmente especificada como tal, uma vez que raramente ocorre. Um sujeito que possua sobreposição vertical incisiva negativa apresenta uma mordida aberta. As opiniões começam a divergir quando existe sobreposição incisiva vertical mas não existe contacto. Nos Estados Unidos, esta situação seria considerada uma mordida aberta, já no Reino Unido, consideram-no um trespasse vertical incompleto. (Rijpstra & Lisson, 2016)

É uma má oclusão de carácter multifatorial, sendo que diversos fatores etiológicos agem em variados graus para determinarem a má oclusão e a sua severidade. Também o padrão de crescimento facial do indivíduo e os hábitos nocivos acabam por influenciar a etiologia. (Valarelli & Janson, 2014)

A mordida aberta anterior é a má oclusão mais frequente da dentição decídua. É muitas vezes associada com hábitos de sucção não nutritivos, contundo, tem tendência à autocorreção quando o hábito é eliminado cedo. (Fialho et al., 2014)

No entanto, o diagnóstico raramente é feito tão cedo, uma vez que são poucas as crianças que visitam o dentista nesta faixa etária. Contudo, este diagnóstico é essencial,

uma vez que a dentição decídua e as suas características vão servir de base para um apropriado desenvolvimento da dentição permanente. (Gomes et al., 2018)

Os doentes que sofrem de mordida aberta têm dificuldades em realizar corretamente atividades funcionais, como cortar com os seus incisivos e mastigar com os seus dentes posteriores, articular e pronunciar corretamente. A funcionalidade total só é possível quando existe contato completo entre os dentes. Alguns autores afirmam que a mordida aberta não é real quando o doente consegue ter contacto entre os incisivos com a mandíbula avançada, no entanto, isso indicaria que uma má oclusão não existe quando essa pode ser melhorada com movimentação da mandíbula. (Rijpstra & Lisson, 2016)

A prevalência vai diminuindo à medida que a criança vai evoluindo para a dentição mista e finalmente para a definitiva. Esta diminuição acontece devido à maturação e desenvolvimento do indivíduo, que leva à redução fisiológica do tamanho dos adenóides combinada com o cessar de hábitos nocivos adquiridos na infância. (Valarelli & Janson, 2014)

É importante distinguir as mordidas abertas puras das que envolvem a morfologia e posição da maxila, da mandíbula, ou de ambos. Mordidas abertas dentárias têm tendência a corrigir-se sozinhas ou a responder prontamente a tratamento miofuncional e terapia mecânica. Já as mordidas abertas associadas a más formações craniofaciais são muito mais difíceis de tratar e tendem a recidivar. (Cozza et al., 2005)

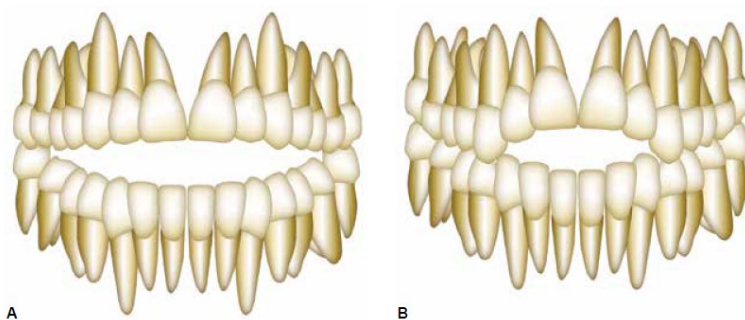


Figura 9 A - Mordida aberta anterior esquelética; B- Mordida aberta anterior dentária – adaptado de Valarelli & Janson (2014)

A mordida aberta anterior divide-se em esquelética e dentoalveolar, podemos ver ambas na figura 9. Na esquelética prevalecem as influências genéticas, que vão determinar um padrão facial hiperdivergente. Sendo que se observam ângulos goníacos e do plano

mandibular aumentados, rotação anti-horária do plano palatino, rotação horária da mandíbula, altura facial ântero-inferior aumentada e retrognatismo mandibular. Já na dentoalveolar, o padrão de crescimento facial vertical é normal e a sua etiologia está, vulgarmente associada a hábitos orais nocivos, como sucção não-nutritiva e a interposição lingual. (Morosini et al., 2011)

Segundo Espinar-Escalona, a mordida aberta pode estar associada a qualquer tipo de má oclusão do plano sagital. (Espinar-Escalona, Barrera-Mora, Llamas-Carreras, & Ruiz-Navarro, 2013)

O seu desenvolvimento está associado a uma morfologia facial alongada, ou seja, um perfil dolicofacial. Isto devido à rotação horária da mandíbula e à consequente incompetência labial. (Fialho et al., 2014)

2.3.2 Epidemiologia

A prevalência de mordida aberta anterior é afetada por etnia e idade. Os valores presentes na dentição decídua estão entre os 31.1% e os 36.8%, e vão diminuindo na dentição mista, para valores entre os 13.5% e os 18.6%. Como já foi mencionado, a mordida aberta pode-se autocorrigir se acontecer uma descontinuação dos hábitos orais e melhor desenvolvimento emocional. (Rossato et al., 2018)

Quando os números de prevalência vão diminuindo significativamente, é indicação de que estamos perante uma anomalia dento-alveolar e que esta associada a disfunções decíduas e mistas assim como com a maturação funcional. Quando se dá um aumento das dimensões verticais esqueléticas, a infra oclusão incisiva pode não ocorrer. (Urzal et al., 2013)

Na totalidade, existem poucos pacientes com mordida aberta, sendo que as percentagens rondam os 1,2%. Contudo, o tratamento tem tendência a ser bastante complicado e depende de inúmeras questões. (Krey, Dannhauer, & Hierl, 2015)

A hereditariedade e o ambiente são fatores determinantes desta má oclusão. Como as causas podem ser múltiplas, torna-se complicado perceber quais são os factores primários e quais são os secundários. Pensa-se que as causas específicas sejam descobertas em apenas em 5% dos casos. (Urzal et al., 2013)

A prevalência de mordida aberta em crianças Norte-americanas é de 3.5% na população caucasiana e 16.5% na população de ascendência africana. Já Proffit et al reportou uma prevalência de 3.5% nos pacientes com idades compreendidas entre os oito e os dezassete anos. (Cozza et al., 2005)

A mordida aberta anterior é mais frequente em indivíduos de raça negra, como por exemplo na Nigéria, em que a prevalência é de 7.1% em indivíduos entre os 12 e os 17 anos e 10% na faixa etária dos 11 aos 14 anos. A prevalência é também mais elevada em sujeitos com deficiências neurológicas motoras e sensoriais, como falta de controlo da mandíbula, da língua e dos movimentos de deglutição. (Urzal et al., 2013)

Foi concluído em 1972, por Gershater, que 32,3% das crianças com idade compreendidas entre os 8 e os 16 anos, que sofram de doenças do foro mental e emocional, apresentam mordida aberta anterior.(Gershater, 1972)

2.3.3 Etiologia

A mordida aberta desenvolve-se devido a uma interação entre vários fatores etiológicos e ambientais. Estes últimos incluem variações na erupção dentária e crescimento alveolar, crescimento neuromuscular desproporcional ou função anómala neuromuscular relacionada com mau funcionamento da língua, hábitos orais ou ambos. (Cozza et al., 2005)

A mordida aberta anterior pode surgir isolada ou associada a outras más oclusões. Quando surge separadamente, comumente é atribuída aos fatores ambientais, como os hábitos orais nocivos, e tem melhor prognóstico. Sempre que surge combinada com um padrão de crescimento facial com predominância vertical, torna-se uma situação bastante alarmante e prejudicial, sendo que pode agravar as características faciais e necessitar de tratamento mais complexo. (Morosini et al., 2011)

O posicionamento incorreto da língua em repouso tem sido considerado como factor principal para o surgimento de mordida aberta anterior. Porém, esta pode ser causada por outros motivos. (Bosio & Justus, 2013)

São considerados fatores etiológicos para o seu desenvolvimento hábitos de sucção não nutritivos, como sucção digital e uso de chupeta. O prolongamento destes hábitos vai afectar o desenvolvimento craniofacial das crianças, podendo levar a alterações

neuromusculares. Situações em que estes hábitos de sucção se prolongam para além dos três anos de idade são os casos em que existe mais evidência da relação com o desenvolvimento de mordida aberta anterior. (Gomes et al., 2018)

A persistência dos hábitos de sucção após os três anos de idade aumenta significativamente a possibilidade do desenvolvimento de arcadas dentárias e traços oclusais indesejáveis no final da fase de dentição decídua. A continuação destes hábitos cria um obstáculo mecânico à erupção dos dentes anteriores, em associação com a interposição da língua aquando da deglutição. Estes hábitos, muitas vezes, acabam por dar origem a mordidas abertas anteriores. No entanto, opiniões divergem, alguns estudos indicam que a sucção digital não pode causar más oclusões esqueléticas, mas sim adicionar problemas dento-alveolares a problemas esqueléticos já existentes. Contudo, outros estudos demonstraram que de facto existe uma relação entre os hábitos de sucção e a má oclusão na dentição decídua. (Cozza et al., 2005)

Se estes hábitos de sucção não se estenderem para além dos três anos da dentição decídua, têm pouco ou nenhum efeito a longo prazo, e o hábito por si só não dá origem a má oclusão severa. No entanto, se este persistir até à idade em que surge a dentição mista, podemos vir a ter problemas. Alguns estudos indicam que a sucção digital pode levar à inclinação do plano maxilar no sentido anti-horário ou ao deslocamento anterior da maxila. Contudo, desde que este hábito cesse, a maior parte dos casos autocorrigem-se espontaneamente na altura da transição entre a dentição mista e permanente. (McGRATH et al., 2008)

Como foi supramencionado, existe uma forte relação entre os hábitos de sucção não nutritivos e o desenvolvimento de mordida aberta anterior, durante a fase de dentição decídua. Esta relação verifica-se, independentemente do padrão morfológico facial que a criança possa apresentar. No entanto, apesar desta forte relação, nem todas as crianças desenvolvem esta má oclusão. (Fialho et al., 2014)

Apesar da evidência científica que relaciona os hábitos de sucção com a mordida aberta anterior, esta também pode estar presente sem que existam esses mesmos hábitos. É importante que haja uma clara noção dos factores etiológicos, para que se possa estabelecer um correto plano de tratamento. (Heimer, Katz, & Rosenblatt, 2010)

Contudo, quando existe o elemento esquelético, a etiologia já irá incluir hereditariedade e outros problemas de saúde, como alergias, hipertrofia dos tecidos linfáticos, hipotonicidade muscular, síndromes e problemas neurológicos, todos eles como possíveis contribuintes para o surgimento desta má oclusão. (Garrett, Araujo, & Baker, 2016)

Segundo vários estudos, a mordida aberta anterior pode surgir como consequência de padrões esqueléticos herdados que irão influenciar o crescimento e desenvolvimento da estrutura orofacial da criança. (Heimer et al., 2010)

Assim é provável que, pessoas geneticamente predispostas a esta má oclusão, apresentem, sendo que o grau em que esta se manifesta já pode ser influenciado por fatores ambientais. Os parâmetros cefalométricos são bastantes uteis na determinação de padrões, no entanto, na maior parte das vezes, os padrões cefalométricos dos sujeitos com mordida aberta não têm critérios que sugiram a condição. Há até mais pessoas com hábitos de sucção do que com mordida aberta. (Jacobs et al., 2012)

Recorrendo à análise de parâmetros cefalométricos, tem sido possível verificar que a maior parte dos doentes com mordida aberta anterior, apresentam dimensão vertical aumentada, tanto dento-alveolar, como esquelética. Contudo, pessoas com mordida aberta esquelética, não apresentam obrigatoriamente trespasse vertical negativo. (Cozza et al., 2005)

A etiologia da mordida aberta é controversa e por vezes não encontrada. Contudo, algo que é de concordância comum é a dificuldade que existe em tratar pacientes cuja discrepância vertical se encontra associada a características dentárias e esqueléticas. (Garrett et al., 2016)

Aquando do desenvolvimento, o alargamento do palato irá ocorrer ao nível das suturas intermaxilar e interpalatina, sendo que se processa maioritariamente durante os primeiros cinco anos de vida. Em fases mais avançadas do desenvolvimento, qualquer aumento de largura é consequência de aposição óssea nas superfícies externas de erupção maxilar e bucal de dentes permanentes, gerando um aumento de até 2,2 mm de largura intermolar. (Alvarez-Solarte, Sierra-Alzate, Sánchez-Garzón, & Botero-Mariaca, 2018)

Os aumentos de largura estão relacionados com crescimento vertical do processo alveolar, cuja direção na arcada superior é divergente, formando paredes palatinas. Um

palato estreito ou triangular é compatível com uma posição lingual atípica em repouso e durante a deglutição, uma vez que a língua não permanece nas rugas palatinas mas sim no pavimento da boca exercendo força sobre os dentes. Uma posição baixa da língua pode causar expansão da arcada mandibular e promover o colapso da arcada maxilar. (Alvarez-Solarte et al., 2018)

Foi relatada uma relação entre a aparência e o tamanho das rugas palatinas e a existência de mordida aberta, sendo que quando esta última está presente, as rugas são maiores. Sujeitos com mordida aberta anterior podem ainda sofrer de alterações cinestésicas e proprioceptivas consequentes do tamanho das rugas e das alterações dos contactos entre a ponta da língua e as rugas palatinas, e ainda pela dificuldade em reconhecer a localização da língua dentro da cavidade oral. (Parker, 1971)

Uma má oclusão de mordida anterior, é geralmente causada por uma combinação de hábitos e influências esqueléticas, dentárias ou funcionais. Não só é difícil de tratar, como a recidiva é muito frequente independentemente do tratamento escolhido. (Al-dharrab, Al-sulaimani, & Bamashmous, 2017)

A hereditariedade é muito importante nos padrões faciais. A evolução tem levado a mandíbulas menores, determinadas geneticamente e faces mais verticalizadas, o que, consequentemente leva a um maior risco de desenvolvimento de mordida aberta. (Rijpstra & Lisson, 2016)

Não é claro quais as alterações demográficas que levaram a mandíbulas menores, mas sabe-se que existe uma componente genética. (Normando, Almeida, & Quintão, 2013)

A segunda característica facial hereditária mais comum é a altura, fazendo com que esta seja um factor etiológico importante em doentes que apresentam excesso vertical. (Rijpstra & Lisson, 2016)

Geralmente é possível determinar a severidade da má oclusão através dos padrões de crescimento. Mas, apesar da íntima relação entre a genética e as dimensões craniofaciais, os factores ambientais acabam por influenciar mais as variações das arcadas dentárias. Apenas se as forças forem exercidas durante pelo menos 6h por dia, se vão produzir efeitos, ou seja, consequências dentoalveolares. A anatomia esquelética não é fácil de modificar, no entanto, poderá sofrer alterações se suportar as necessárias forças. (Rijpstra & Lisson, 2016)

A mordida aberta pode ocorrer ao longo de várias gerações da mesma família, uma vez que as reacções a um mesmo ambiente são influenciadas pela hereditariedade. Os efeitos

genéticos apenas podem ser influenciados ou camuflados, já os fatores ambientais podem ser completamente alterados. (Rijpstra & Lisson, 2016)

Com a erupção da dentição permanente, aumenta a probabilidade do desenvolvimento de mordida aberta. A prevalência desta má oclusão duplica quando existe um hábito de sucção. (Lentini-Oliveira et al., 2014)

Os hábitos que causam mordida aberta envolvem algum tipo de obstrução mecânica que impede a erupção dentária ou que não permite que esta ocorra corretamente, fazendo com que não haja contacto dentário. (Rijpstra & Lisson, 2016)

O fato de a língua se encontrar numa posição mais rebaixada pode alargar a mandíbula, este desequilíbrio entre a língua e a pressão muscular perioral pode levar a uma relação cúspide a cúspide, impedindo a mandíbula de rodar na direcção horária e prevenindo o contato dos incisivos. (Rijpstra & Lisson, 2016)

A língua inicia a deglutição e impede que haja fugas, portanto colocá-la numa posição anterior para criar este selamento é algo fisiológico na infância. Numa situação de mordida aberta, o padrão de deglutição é semelhante. Alguns autores dizem que este posicionamento anterior da língua é um fator causador da mordida aberta, já outros indicam a sua presença sem especificar se é uma causa ou um efeito. Das crianças que deglutem com interposição da língua, uma em cada dez, padece de mordida aberta. É necessário que haja um período de transição entre a deglutição chamada infantil, em que a língua é interposta, e a deglutição de adulto, no entanto, em pacientes com o hábito lingual é de esperar que este período de transição seja mais longo, uma vez que enquanto existir mordida aberta, o selamento lingual é uma necessidade fisiológica. (Rijpstra & Lisson, 2016)

Em 10% a 15% dos pacientes, o padrão de deglutição adulto nunca chega a ser atingido, tendo em conta que esta percentagem é mais elevada do que a percentagem de adultos com mordida aberta. (Rijpstra & Lisson, 2016)

É importante ainda referir que segundo alguns estudos, os níveis de força exercidos pela deglutição são baixos e com uma duração de apenas 20 minutos por dia, ou seja, não seria o suficiente para influenciar as posições dentárias. (Frohlich, 1991)

Respiração oral pode ser causada por obstrução nasal que por sua vez se pode dever a hiperplasia dos adenóides, edema alérgico ou outros bloqueios anatómicos. Respiradores orais têm tendência a ter a cabeça mais inclinada para trás e um posicionamento mais inferior da língua. Este tipo de respiração pode dar origem a um padrão de crescimento mais hiperdivergente com mordida aberta. Pessoas com padrão

dolicofacial têm mais tendência a serem respiradores orais, no entanto, apenas uma minoria destes respiradores desenvolve esta má oclusão. (Rijpstra & Lisson, 2016)

A formação óssea e pontos de inserção são influenciados pelos músculos da face, estes são importantes na adaptação funcional e rotacional dos planos oclusais superior e inferior. Quando a atividade é reduzida, os planos podem divergir e pode surgir a mordida aberta. Quando os músculos da mastigação são mais fracos, isto pode levar a supra-erupção dos segmentos posteriores da boca. Atualmente, esta situação atribui-se ao consumo de alimentos processados. No entanto, as pessoas demonstram padrão de crescimento vertical antes da atividade muscular se tornar discernível. (Rijpstra & Lisson, 2016)

Por outro lado, alguns autores sugerem que a mordida aberta leva a baixa tonicidade muscular e que ao invés de ser uma consequência de músculos fracos seja então uma causa. Esta baixa tonicidade pode ser causada pelos arcos palatinos reduzidos que estes sujeitos geralmente têm. Sujeitos que padecem de mordida aberta, provavelmente têm falta de *input* de orientação anterior, sem este *input*, eles assumem um padrão motor envolvendo ciclos de mastigação mais curtos e de baixa ativação muscular. (Piancino et al., 2012)

Um trauma dento-alveolar ou esquelético-facial também pode afetar a oclusão. Forças traumáticas na dentição decídua podem causar anquilose na dentição permanente. Um golpe traumático contra a mandíbula pode levar à diminuição do crescimento condilar e côndilo anquilosado ou fraturado, resultando em desenvolvimento de mordida aberta. Uma fratura Le Fort I também pode levar a falta de contatos oclusais com abertura anterior e mordida. (Rijpstra & Lisson, 2016)

Alterações posturais na língua, mandíbula ou cabeça podem causar mordidas abertas. Uma postura da cabeça mais inclinada para trás com a maxila rodada no sentido anti-horário agrava a separação dos maxilares, levando a uma supra-erupção. A evolução que o ser humano sofreu para passar a ter um corpo ereto e postura direita da cabeça, levaram a que tenhamos crânios com pequenas dimensões anteroposteriores. As mandíbulas menores dão aos humanos modernos perfis retrognáticos acompanhados de tendência a crescimento vertical. O crescimento descendente do plano oclusal maxilar em particular leva à mordida aberta, caso a mandíbula pare de se adaptar. (Rijpstra & Lisson, 2016)

É uma má oclusão bastante difícil de tratar devido à dimensão facial aumentada. A sua etiologia ainda é um pouco incerta, mas pensa-se ser multi-fatorial. São considerados

fatores etiológicos relevantes, as diferenças na composição dos músculos mastigatórios, tamanho e posição da língua em repouso. Considera-se que a língua é um foco principal como factor epidemiológico na contribuição para o desenvolvimento da mordida aberta. (Piancino et al., 2012)

O objetivo principal do tratamento ortodôntico é obter uma relação normal entre os dentes e as suas estruturas adjacentes. Para que o prognóstico seja favorável, é importante que os factores etiológicos causadores da má oclusão sejam identificados. (Piancino et al., 2012)

2.3.4 Caraterísticas da Mordida Aberta

Uma mordida aberta caracteriza-se por uma redução do crescimento vertical do complexo dento-alveolar na área afetada, vulgarmente associada a algum tipo de hábito oral: como uso prolongado de chupeta, sucção digital ou hábitos de deglutição alterados. Está ainda, comumente associada a proinclinação dos incisivos e a um ângulo interincisal reduzido. (Espinar-Escalona et al., 2013)

Doentes podem ainda apresentar padrão de deglutição infantil, postura de repouso anterior lingual e historial de respiração oral. (Garrett et al., 2016)

Também pode ser observado palato constrito, rugas palatinas proeminentes, deglutição atípica e posicionamento anterior da língua em repouso. (Alvarez-Solarte et al., 2018)

Algumas das caraterísticas desta má oclusão são planos oclusais maxilares e mandibulares divergentes, angulação mesial dos dentes posteriores e aumento da dimensão vertical esquelética. (Cruz-Escalante et al., 2017)

Vários autores indicam que sujeitos com mordida aberta apresentam ainda caraterísticas como altura facial superior reduzida e um quase constante ratio entre a altura superior e inferior. Estes indivíduos apresentam ainda um défice de crescimento na zona antero-posterior superior do crânio visceral. Outros autores reportaram ainda que a altura dento-alveolar está aumentada na maxila e que a sínfise da mandíbula se apresenta alongada e estreita, no entanto, estes mesmos autores, consideram o ângulo goníaco como sendo a principal caraterística diferenciadora. (Krey et al., 2015)

Sujeitos com mordida aberta demonstram rotação da mandíbula para trás e para baixo, aumento do crescimento vertical em estruturas dento-alveolares posteriores, pouca altura facial posterior, rotação descendente da porção posterior do plano palatino, terço

inferior da face aumentado, ampla abertura interlabial e rotação antero-superior da maxila anterior. (Piancino et al., 2012)

Em casos de mordida aberta esquelética, podemos observar características como: mecanismos proprioceptivos comprometidos, que se manifestam como estereognosia limitada e reflexo de vômito reduzido; secções transversais dos complexos alveolares estruturalmente reduzidas; ciclos de mastigação mais curtos com atividade muscular reduzida; razão raiz-coroa adversa; e alterações típicas da coluna cervical (fusões C2-C3, deficiência do arco posterior em C1). A função muscular também apresenta anomalias relevantes, por exemplo a nível da interação entre a língua e os músculos da mastigação. (Krey et al., 2015)

A mordida aberta esquelética não está restrita apenas à zona anterior. O trespasse vertical negativo estende-se desde os dentes anteriores até aos pré-molar e molares, contrariamente ao que acontece na mordida aberta dentária, onde o trespasse vertical se restringe apenas à zona anterior. (Valarelli & Janson, 2014)

Podemos caracterizar a mordida aberta esquelética cefalometricamente por um grande ângulo do plano mandibular, trespasse vertical anterior negativo, angulação mesial dos dentes posteriores, divergência dos planos oclusais, arco superior atrésico, desproporção entre as alturas faciais anterior total e posterior com o ramo mandibular curto, desproporção entre as alturas faciais anteriores superior e inferior, rotação do plano palatino no sentido anti-horário, rotação da mandíbula no sentido horário e maior altura alveolar na região posterior da maxila. (Valarelli & Janson, 2014)

Os doentes que exibem mordida aberta esquelética tendem a mostrar uma típica aparência de rosto alongado. Essa má oclusão representa um dos sinais, ou uma consequência, de um desequilíbrio maxilomandibular no sentido vertical, denominada de “Long Face Syndrome”. (Valarelli & Janson, 2014)

2.4 Tratamento

2.4.1 Tratamento de Classe III

2.4.1.1 Estratégias de tratamento da classe III

A classe III é uma das más oclusões mais perturbadoras de tratar. Geralmente o que leva os pais a procurar tratamento ortodôntico para os seus filhos, é o aparecimento de uma sobreposição horizontal negativa dos incisivos. (McNamara & Brudon, 1995)

É importante que haja um cuidado especial na abordagem ao diagnóstico e tratamento da classe III, não só quanto ao período em que se deve intervir, mas também ao modo como se deve intervir. Não existe concordância sobre a altura exata em que se deve iniciar o tratamento, sendo que alguns autores defendem que a cirurgia pós-crescimento é a opção correta, enquanto outros acham que é importante intervir durante o crescimento. No entanto, o não tratamento pode permitir que a severidade da má oclusão aumente, uma vez que a mandíbula cresce ativamente durante mais tempo que a maxila. (Araújo & Araújo, 2008)

No momento do diagnóstico também deve ser tido em conta o historial familiar, potencial de crescimento e idade do paciente. É ainda essencial uma completa avaliação sagital, vertical e transversal. (Oltramari-Navarro et al., 2013)

Deve ser verificada a relação da maxila com a mandíbula em relação cêntrica e em oclusão cêntrica assim como a relação molar e incisiva. Sendo que esta última é um dos critérios de diagnóstico mais importante, isto porque se estiver presente trespasse horizontal positivo com relação topo a topo dos incisivos e incisivos mandibulares com inclinação lingual, isto quer dizer que estamos perante uma forma compensada de classe III. (Hidaka, Adachi, & Takada, 2002)

Quando vamos planear o tratamento, é importante conseguir prever a estabilidade do mesmo. Isto porque nem todos os problemas são passíveis de ser solucionados até ao final do crescimento e os resultados a longo prazo, independentemente do tipo de tratamento podem depender da tendência de crescimento do indivíduo em questão. (Zere et al., 2018)

Tem sido demonstrado que o prognóstico é mais favorável quando a classe III é tratada antes do pico de crescimento da adolescência. Este tratamento precoce é aconselhado

para que se obtenha um equilíbrio esquelético e assim seja possível minimizar a necessidade de tratamentos complicados no futuro, como a cirurgia ortognática. (Wells, Sarver, & Proffit, 2006)

Quando o tratamento é iniciado antes do surto de crescimento da adolescência, este pode ser manipulado em proveito da abordagem terapêutica. (Oltamari-Navarro et al., 2013) No entanto, ao intervir tão cedo na classe III pode fazer com que os resultados do tratamento não sejam estáveis, dependendo do crescimento residual de cada indivíduo. Contudo, este crescimento é difícil de prever eficazmente. (Zere et al., 2018) Ainda assim, estudos indicam que pacientes que foram tratados antes do surto de crescimento da fase da adolescência mostram um incremento estável no esqueleto maxilar, assim como na largura, na largura intermolar maxilar e na largura lateronasal. Já os pacientes tratados após a fase de crescimento puberal apenas demonstram efeitos dentoalveolares após o seguimento de aproximadamente 8 anos. (L Franch, CG Cameron, 2001)

O momento certo para intervir, pode assim depender da idade cronológica e fases da dentição em doentes muito jovens, assim como de outros indicadores radiológicos, como a maturação cervical vertebral e / ou maturação das mãos e dos punhos em crianças mais velhas. (Zere et al., 2018)

Os principais objetivos da intervenção precoce são criar um ambiente favorável para o crescimento e para melhorar a relação oclusal: por exemplo, corrigindo a mordida cruzada e a estética facial. Assim, devemos avançar com o tratamento da classe III quando este tratamento vai evitar danos aos tecidos orais ou quando irá reduzir significativamente a quantidade ou severidade de futura intervenção ortodôntica ou cirúrgica. (Campbell, 1983)

Quando temos uma classe III esquelética, o prognóstico é mais favorável se houver um maior envolvimento da maxila em detrimento da mandíbula. Nestes casos, o tratamento ortopédico a ser realizado visa redirecionar o crescimento do paciente aplicando forças nas superfícies suturais. Este protocolo de tratamento resulta num deslocamento anterior da maxila e aposição óssea. Por conseguinte, são induzidas alterações sagitais, permitindo assim uma correção não cirúrgica da má oclusão. (Oltamari-Navarro et al., 2013)

Para que a classe III esquelética seja identificada precocemente, é preciso que haja uma apreciação pormenorizada de várias características faciais, oclusais e cefalométricas. O tratamento realizado em idade precoce tem como objetivo retificar a discrepância transversal, o trespasse vertical e o trespasse horizontal e reduzir o apinhamento. Poderá ser necessário o tratamento ortodôntico e a cirurgia ortognática, dependendo da severidade da Classe III e da idade do paciente. Contudo, quando os pacientes ainda se encontram em fase de crescimento, o tratamento compensatório pode ser uma abordagem válida. (Dilio et al., 2014)

Quando o tratamento da classe III é feito antes do pico do crescimento, isto porque este pode ser feito mediante uma abordagem ortopédica ou ortodôntica, sendo que maioritariamente ortopédica, a expansão da maxila associada à tração reversa da mesma é considerada a abordagem ideal para o tratamento da Classe III que ainda não passaram pelo pico de crescimento. (Dilio et al., 2014)

As suturas maxilares formam-se por ossificação intramembranosa, e são, conseqüentemente, mais suscetíveis a influências ambientais. Já a mandíbula, tem um crescimento fundamentalmente endocondral, mais influenciado pela genética. Assim, é mais fácil para a ortopedia atuar sobre o crescimento da maxila do que o da mandíbula, intervindo precocemente na classe III quando esta é causada por retrognatismo maxilar. (Oltamari et al., 2005)

Após o pico de crescimento, o tratamento desta má oclusão já vai ter prognóstico incerto. É possível optar também por tratamento com expansão rápida da maxila e tração reversa ou com aparelho fixo, no entanto, os efeitos ortopédicos podem ser iguais ou menores do que os efeitos ortodônticos, tendo em conta a idade do paciente. Já em adultos, dependendo do grau de severidade da má oclusão, a abordagem de tratamento pode consistir em compensações dentárias ou cirurgia. (Dilio et al., 2014)

Assim, quando a classe III é diagnosticada em adultos, as opções de tratamento são limitadas, principalmente se a classe III em questão tiver uma forte componente esquelética. Estas opções, geralmente, incluem tratamento ortodôntico acoplado com extrações e/ou cirurgia ortognática. (McNamara & Brudon, 1995)

A cirurgia ortognática tem como objetivo lidar com a discrepância da componente óssea, como recuar a mandíbula nos casos em que esta está demasiado avançada, ou

avanço de Le Fort I nos casos em que a maxila está muito recuada. Esta cirurgia só deve ser realizada quando o indivíduo já tiver terminado o seu período de crescimento activo. (McNamara & Brudon, 1995)

O tratamento não cirúrgico da classe III é constituído principalmente por uma camuflagem ortodôntica que tem como objetivo tornar o rosto do paciente mais harmonioso. Através de procedimentos, realizados na dentição mista, que tracionam a mandíbula para a frente e redirecionem o crescimento da mandíbula para baixo e para trás. Este procedimento não é aconselhado quando o indivíduo já possui um perfil dolicofacial (cara alongada), uma vez que a rotação da mandíbula irá agravar o problema, podendo causar mordida aberta, e elevando a possível necessidade de intervenção cirúrgica no futuro. (Araújo & Araújo, 2008)

O sucesso e duração do tratamento ortodôntico parecem ser muito influenciados pela cooperação por parte do paciente. A razão deste acontecimento pode ter a ver com o fato de as más oclusões de Classe III moderadas e severas terem um impacto considerável na estética e qualidade de vida dos indivíduos, mantendo-os mais motivados e mais cooperantes. Clinicamente, essa motivação deve ser cada vez mais utilizada para um tratamento de mais curta duração. (Bichara et al., 2016)

2.4.1.2 Dispositivos para o tratamento da Classe III

Modificação do crescimento está indicada em pacientes com discrepância esquelética. O objetivo básico deste tratamento interceetivo é melhorar ou corrigir a discrepância esquelética e permitir que o tratamento futuro desses pacientes seja feito apenas por camuflagem sem a necessidade de cirurgia ortognática. Este tratamento pode ser feito através de aparelhos funcionais, mentoneira, máscara facial e dispositivos de ancoragem óssea. (Zere et al., 2018)

Quando o tratamento precoce se direciona para a maxila é realizado por meio da expansão rápida da mesma seguida de protração maxilar. Esta expansão, não só corrige a discrepância transversal posterior, como também estimula a atividade celular das suturas, potencializando os resultados da protração. Para este efeito, pode ser utilizado um expansor do tipo Haas, que contém ganchos laterais soldados por vestibular para receber os elásticos de protração. (Oltramari et al., 2005)

Em casos de retrusão maxilar, pode ser usado o FR3 de Frankel. Quando existe prognatismo mandibular, temos a mentoneira. E, mais recentemente, a máscara facial ortopédica. Todos estes dispositivos têm produzido resultados favoráveis no tratamento, ainda que um pouco imprevisíveis e com variações na velocidade de correção e nas zonas do esqueleto craniofacial que são afetadas. A máscara facial é o dispositivo com área mais abrangente de aplicação e é também o que produz mais resultados num menor intervalo de tempo. Assim, é este o mais utilizado para tratar a classe III em dentição decídua e mista. (McNamara & Brudon, 1995)

Têm ocorrido resultados encorajadores com a utilização de aparelhos funcionais reversos, incluindo o FR-3 e o Twin-Block reverso em casos de má oclusão de Classe III. (Seehra, Fleming, Mandall, & DiBiase, 2012)

Aparelhos funcionais têm como objetivo aumentar o crescimento da maxila e diminuir ou redirecionar o crescimento da mandíbula. Os aparelhos deste tipo mais utilizados são o FR-3 de Frankel e o Twin-Block. (Zere et al., 2018)

A) Aparelho FR-3 de Frankel

Este aparelho, representado na figura 10 é utilizado para corrigir a classe III, nos períodos da dentição decídua, mista e início da dentição permanente, quando está má oclusão se caracteriza por retrusão maxilar esquelética e não por prognatismo mandibular. (McNamara & Huges, 1985)

A base de operação do aparelho FR-3 é o vestíbulo maxilar e mandibular. O aparelho tem como objetivo restringir as forças dos tecidos moles associados ao complexo maxilar, transmitindo essas forças através do aparelho para a mandíbula. (McNamara & Brudon, 1995)

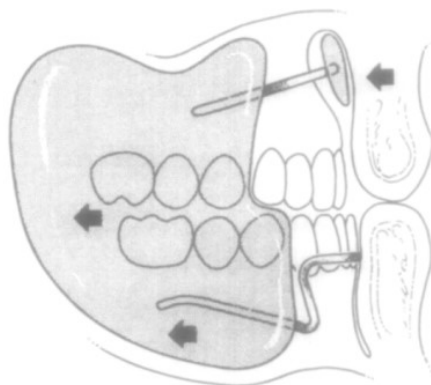


Figura 10 - Aparelho FR de Frankel – adaptado de McNamara & Hugué (1985)

Este aparelho tem escudos vestibulares superiores no fundo do sulco vestibular. Estes são colocados longe da maxila com o objetivo de alongar o perióstio e estimular o desenvolvimento anterior da maxila. A parte inferior do aparelho tenta restringir o crescimento mandibular ou redirecioná-lo posteriormente. (Zere et al., 2018)

Os efeitos produzidos por este dispositivo têm demonstrado ser bastante semelhantes aos da máscara facial. Efeitos estes que incluem movimentação anterior da maxila assim como da sua dentição, um redirecionamento do crescimento da mandíbula no sentido posteroinferior, e alguma inclinação lingual dos incisivos inferiores. A maior diferença entre os dois dispositivos, é a duração do tratamento. No caso da máscara facial, o tratamento tende a durar aproximadamente 6 meses, já o FR-3 de Frankel necessita de entre 12 a 24 meses. No entanto, este último tem um maior efeito nos tecidos moles associados, principalmente em qualquer hiperatividade muscular que possa existir nos músculos associados à maxila. Assim, se existir um distúrbio neuromuscular significativo, o dispositivo escolhido deve ser o FR-3. (McNamara & Brudon, 1995)

Estudos recentes indicam que o FR-3 pode restringir o crescimento da mandíbula, mas não consegue estimular a movimentação anterior da maxila. (Zere et al., 2018)

À semelhança da máscara facial, este aparelho deve ser utilizado durante 20h por dia, sendo que só deve ser retirado para comer e para praticar desportos de contacto. Uma vantagem em relação à máscara facial é que este é um dispositivo bastante mais discreto e de melhor adaptação para os tecidos moles da face. (McNamara & Brudon, 1995)

B) Twin Block reverso

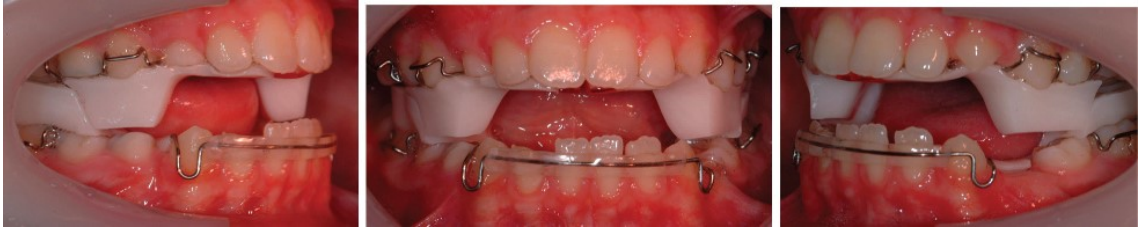

Figura 11 - Twin Block reverso - adaptado de Seehra et al. (2012)

Neste aparelho, os blocos estão posicionados de modo que existam forças posteriores na mandíbula e forças anteriores na maxila. Podemos verificar este aparelho intraoralmente na figura 11. (Zere et al., 2018)

Foi indicado em estudos recentes que os aparelhos funcionais conseguem corrigir com sucesso uma má oclusão em desenvolvimento de Classe III, no entanto, os seus efeitos são maioritariamente dentoalveolares, efeitos mínimos ou nulos no padrão esquelético subjacente. (Zere et al., 2018)

C) Bionator

O bionator, apresentado na figura 12, é um aparelho que consegue alcançar resultados favoráveis no tratamento da classe III. O seu uso clínico tem demonstrado a importância do diagnóstico diferencial e sugere que a individualização do aparelho é importante para bons resultados. É constituído por um fio palatino e também um fio com 'asas de Bucinador' para reduzir a pressão da bochecha, já a quantidade de acrílico é reduzida. O Bionator pode ser usado durante o dia e durante a noite. (Giancotti, Maselli, Mampieri, & Spanò, 2003)

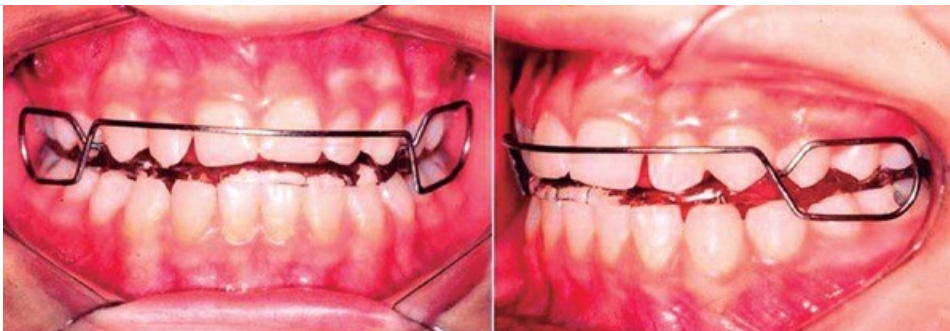


Figura 72 - Bionator - adaptado de Francisconi, Henriques, Janson, Freitas, & Santos (2013)

O Bionator reverso ou Bionator III é uma versão modificada do bionator normal e pode ser usado no tratamento da má oclusão de Classe III. O Bionator modificado é bastante diferente do tradicional, o fio lingual está numa posição diferente para controlar a posição da língua até ao primeiro molar. O arco labial é colocado no meio da parte inferior dentes. O acrílico de ser o mais fino possível, a fim de ocupar um espaço mínimo e deve ter uma forma côncava de modo a acomodar a língua. O acrílico oclusal deve ter espessura suficiente para obstruir o movimento da língua entre os segmentos posteriores. A altura oclusal vertical deve ser suficiente para corrigir a mordida cruzada anterior, mas não deve exceder 3-4 mm. Finalmente, os escudos laterais vestibulares de acrílico devem ser posicionados para permitir o crescimento alveolar lateral, a fim de possibilitar a expansão do arco maxilar. (Giancotti et al., 2003)

Estes aparelhos são algo desconfortáveis e não permitem ao doente falar e comer normalmente, por isso foi proposto o twin block, que é um sistema mais simples, confortável e estético. (Chavan, Bhad, & Doshi, 2014)

D) Aparelho de Eschler

Este aparelho, que podemos visualizar na figura 13, representa outra possibilidade de intervenção precoce na classe III. (Almeida et al., 2011)

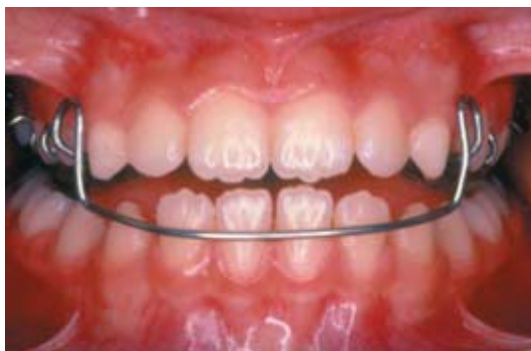

Figura 8 - Aparelho de Eschler - adaptado de Almeida et al. (2011)

É composto por ganchos de retenção, ganchos de Adams para molares e ganchos intermolares auxiliares para dentes decíduos e pré-molares; pelo arco labial de Eschler, constituído por fio de aço inoxidável de 0,9 mm de diâmetro e adaptado à superfície

labial dos incisivos inferiores; por um levante oclusal em resina acrílica com uma espessura de cerca de 2 ou 3 mm. (Oltramari-Navarro et al., 2013)

Este aparelho permite o normal crescimento da maxila e ajuda na correção do trespasse horizontal negativo.(Almeida et al., 2011)

Quando necessário, podem ser adicionadas molas para corrigir a mordida cruzada anterior e um parafuso expansor que vai corrigir a mordida cruzada posterior.(Oltramari et al., 2005)

E) Mentoneira

Representada na figura 14, a mentoneira está indicada em casos de prognatismo mandibular, não impede o crescimento da mandíbula mas redireciona-o para que cresça verticalmente e faça rotação posterior. (Zere et al., 2018)

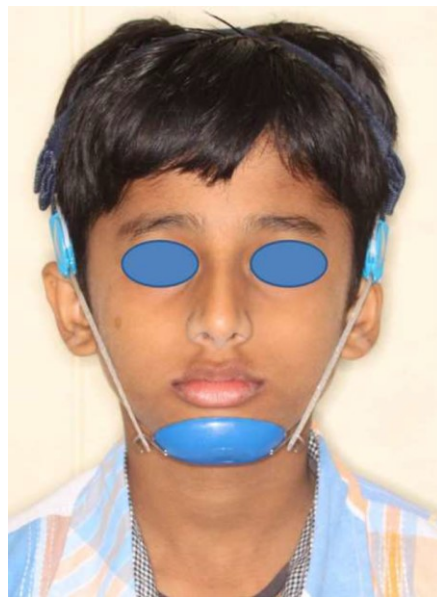

Figura 9 - Mentoneira - adaptado de Zere et al. (2018)

Existem dois tipos de mentoneiras: a de tração occipital, que é utilizada em casos de prognatismo mandibular; e a de tração vertical, utilizada em casos de existência de um plano mandibular com ângulo íngreme e altura facial anterior excessiva. (McNamara & Brudon, 1995)

Dos dois tipos existentes, a de tração occipital é a mais utilizada para a má oclusão classe III. Está indicada para casos de prognatismo mandibular suave a moderado. É particularmente útil quando o paciente inicia o tratamento com o terço inferior da face com uma altura reduzida. (McNamara & Brudon, 1995)

Se a força da mentoneira estiver direcionada abaixo do côndilo, a força do aparelho pode levar a uma rotação postero-inferior da mandíbula. Se não for desejada a abertura do ângulo do plano mandibular, a força deve ser direcionada através do côndilo para ajudar a restringir o crescimento mandibular. À semelhança dos restantes dispositivos, também o tratamento com a mentoneira deve ser iniciado no final da dentição decidua ou início da dentição mista. (McNamara & Brudon, 1995)

Está indicada ainda em pacientes que possuem incisivos com posição normal ou incisivos inferiores ligeiramente protruídos. Uma vez que a mentoneira exerce alguma força ao nível dos tecidos moles na região do queixo, é comum que se observe alguma retrusão dos incisivos inferiores. (McNamara & Brudon, 1995)

A força exercida pela mentoneira é gerada através de tração direcionada contra o apoio posterior. Pode ser utilizada uma alça elástica ajustável para conectar a mentoneira ao apoio posterior. A direcção dos elásticos pode ser alterada consoante a direcção desejada para a aplicação da força. Inicialmente, a força aplicada deve ser de 150-300 grama em cada lado. Já nos dois meses seguintes, a força é aumentada para 450-700 gramas para cada lado se a força for direcionada através do condilo e um pouco menos caso a força seja direccionada abaixo do côndilo. (McNamara & Brudon, 1995)

A mentoneira deve ser utilizada 14 horas por dia, sendo que é aceitável variar entre as 10 e as 16 horas diárias. Após a correção de uma pré-existente mordida cruzada anterior, o paciente deve passar a usar a mentoneira apenas à noite como aparelho de contenção. (McNamara & Brudon, 1995)

A Mentoneria de tração vertical pode ser utilizada em pacientes com tendência a mordida aberta anterior e também a pacientes com dimensão vertical aumentada. Foi reportado que este tipo de mentoneira pode resultar numa diminuição do ângulo do plano mandibular e do ângulo goníaco e pode ainda aumentar a altura facial posterior. (McNamara & Brudon, 1995)

F) Máscara facial ortopédica

Este dispositivo, que podemos ver na figura 15, é eficaz na maioria dos pacientes com classe III em desenvolvimento, uma vez que o sistema do aparelho afeta praticamente todas as áreas que contribuem para esta má oclusão. (McNamara & Brudon, 1995)

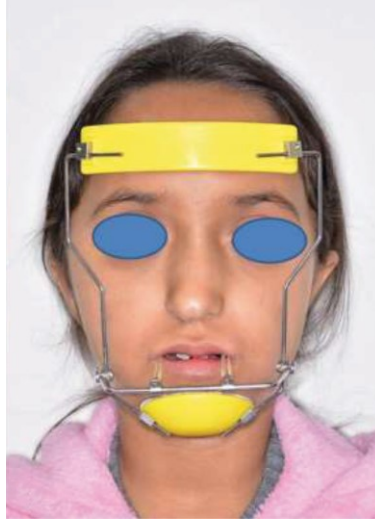

Figura 10 - Máscara facial conectada à goteira maxilar por elásticos extraorais para tração maxilar - adaptado de Zere et al., (2018)

Uma vez que o tratamento com a máscara fácil é iniciado numa idade jovem, os seus resultados acabam por ser incorporados no futuro padrão de crescimento craniofacial, que ocorre durante um longo período de tempo. (McNamara & Brudon, 1995)

O aparelho é constituído por dois componentes: uma estrutura extraoral (máscara facial) que apoia na testa e no queixo, e uma fixação intraoral na dentição maxilar. A parte da estrutura extraoral na região do queixo está ligada a uma barra para conexão dos elásticos extraorais para tração anterior da dentição maxilar. O elemento de ancoragem intraoral pode ter distintos modelos, incluindo removíveis, com bandas, e versões com bandas acrílicas. Todos os modelos têm ganchos posicionados bilateralmente perto dos caninos superiores. De modo a diminuir a rotação indesejada do plano palatino, elásticos de Classe III devem ser anexados perto dos caninos maxilares a 30 ° com o plano oclusal. (Zere et al., 2018)

Os efeitos produzidos por este dispositivo são uma movimentação anterior da maxila e da sua dentição, uma rotação poste-inferior da mandíbula e inclinação lingual dos incisivos inferiores. (McNamara & Brudon, 1995)

A goteira maxilar cimentada é activada uma vez por dia, até que se chegue à largura transversal desejada. Mesmo que o paciente em questão não necessite de aumentar a dimensão transversal, o aparelho é ainda assim ativado durante um período de 8 a 10 dias com o objetivo de perturbar o sistema maxilar e promover a protração da maxila. (McNamara & Brudon, 1995)

O tratamento com a máscara facial só é iniciado após o paciente se habituar a usar a goteira maxilar cimentada. Durante o período inicial vão sendo utilizados elásticos de força crescente até que uma força ortopédica significativa seja aplicada ao complexo maxilar. Geralmente, a máscara é usada a tempo inteiro, durante aproximadamente 20 horas por dia, durante um período de 4 a 6 meses. Após este período pode passar a ser utilizada apenas à noite durante um período adicional. (McNamara & Brudon, 1995)

Idealmente, o tratamento com a máscara facial deve ser iniciado aquando da erupção dos incisivos centrais superiores da dentição permanente. Normalmente, nesta fase os incisivos superiores já erupcionaram. É importante que se obtenha uma sobreposição horizontal e vertical positiva dos incisivos durante o tratamento com o objectivo de facilitar a manutenção da correção ântero-posterior alcançada. Após finalizar o tratamento com a máscara facial, o doente pode usar o aparelho FR-3 de Frankel ou uma mentoneira como aparelho de contenção. (McNamara & Brudon, 1995)

Foi demonstrado que a utilização da máscara facial na dentição em desenvolvimento corrige a má oclusão classe III e reduz a necessidade futura de cirurgia ortognática nos casos em que a criança tem uma idade inferior a 10 anos, a classe III é leve a moderada, a maxila está retruída e as proporções verticais são médias ou reduzidas. (Zere et al., 2018)

G) Dispositivos de ancoragem óssea

O tratamento interceptivo da classe III com os dispositivos anteriormente referidos pode trazer alterações dentárias indesejadas, como o aumento na dimensão vertical e crescimento postero-inferior da mandíbula, assim como diminuição do comprimento do arco dentário devido ao movimento mesial dos molares maxilares levando a apinhamento nos dentes anteriores. Com o objetivo de superar as limitações impostas

por estes aparelhos, surge o aparelho de protração maxilar com ancoragem óssea. (Zere et al., 2018)

Estes dispositivos, geralmente envolvem o uso de elásticos de Classe III conetados entre miniplacas colocadas na crista infrazigomática e miniplacas conetadas na região da sínfise mandibular ou à máscara facial extraoral. O sucesso dessas miniplacas está relacionado com a técnica cirúrgica e a espessura e qualidade do osso. Particularmente na maxila, a qualidade óssea muitas vezes não é muito boa antes dos, pelo menos, 11 anos de idade, assim esta técnica interceptativa tende a ser usada em crianças um pouco mais velhas. (Zere et al., 2018)

A cooperação do paciente pode ser maior com estes dispositivos de ancoragem uma vez que, na generalidade dos casos, dependem apenas de elásticos e não de dispositivos extra-orais que são mais volumosos. (Meyns et al., 2018)

Os resultados de um estudo inicial sobre os efeitos destes dispositivos de ancoragem mostram que o seu uso induziu um incremento médio de avanço maxilar de 4 mm nas estruturas esqueléticas e nos tecidos moles com alterações insignificativas na inclinação dos incisivos superiores e no padrão vertical. Assim, este dispositivo demonstrou maiores alterações esqueléticas, com menos deslocamento indesejado da dentição. No entanto, existem variações imprevisíveis nos resultados individuais e é necessária mais pesquisa para aprofundar esta técnica. (Zere et al., 2018)

Ainda que muito utilizados, os dispositivos de ancoragem esquelética vêm com possíveis desvantagens que passam pelo fato de envolverem procedimentos mais ou menos invasivos para colocar e subsequentemente remover estes dispositivos. Além disso alguns tipos de dispositivos de ancoragem demonstraram não ser estáveis durante o tratamento. (Meyns et al., 2018)

Ainda no seguimento das limitações existentes nos outros métodos de tratamento, têm surgido os dispositivos de ancoragem temporária (DAT), Sistema esquelético de ancoragem (SEA), cirurgia como primeira opção e placas de Bollard. (Conley & Edwards, 2018)

Quando se parte diretamente para a cirurgia como primeira opção tem sido com o objetivo de ser mais eficiente. Sendo que se pretende realizar a cirurgia como primeira

abordagem ou muito cedo nos casos de abordagem combinado (cirurgia + ortodontia). (Conley, 2018)

Atualmente, os DAT têm sido usados em indivíduos com discrepâncias esqueléticas menos severas, como um meio mais eficiente de atingir a camuflagem do que apenas com abordagem ortodôntica. Os SEA constituídos por placas ósseas e parafusos, parecem fornecer um maior nível de camuflagem dentária, assim como um efeito esquelético moderadamente favorável. Por fim, as placas de Bollard têm sido as mais utilizadas em casos de más oclusões esqueléticas graves, embora a magnitude e localização do seu efeito esquelético tenham sido bastante variáveis. No caso de alguns indivíduos verificou-se mais protração maxilar, enquanto noutros se apurou mais retrusão mandibular, mesmo quando o tratamento foi realizado segundo o mesmo protocolo e no mesmo período de desenvolvimento. (Conley & Edwards, 2018)

Após o tratamento da classe III em crianças, é necessário precaução, sendo que os resultados do tratamento poderão manter-se ou poderá haver uma recidiva devido ao regresso do padrão de crescimento original. Devem ser realizadas todas as precauções possíveis contra a recidiva, como a sobrecorreção do trespasse horizontal, o estabelecimento de um trespasse vertical adequado para que seja travada a relação sagital entre as arcadas dentárias, e a contenção ortopédica até ao final do crescimento. (Oltramari et al., 2005)

Tem-se verificado que aproximadamente 50% dos pacientes que passam por qualquer tipo de intervenção precoce para tratamento da classe III irão necessitar de outra fase de tratamento antes da fase final da terapia com aparelho fixo. Uma vez que durante a adolescência a mandíbula cresce mais do que a maxila, a correção precoce de classe III pode recidivar durante esta fase. O paciente e os pais devem ser avisados da possibilidade de correção cirúrgica no início do tratamento interceptivo. (McNamara & Brudon, 1995)

2.4.1.3 Tratamento da classe III em adultos

Como já foi mencionado, o tratamento da classe III em adultos é ainda mais desafiante, pois as opções são mais reduzidas. O Ortodontista, em conjunto com o paciente, tem de escolher entre duas opções, camuflagem ortodôntica ou preparação para cirurgia

ortognática. Em muitas situações, o doente acaba por escolher a primeira opção, por medo do procedimento cirúrgico e por estar satisfeito com a aparência do seu rosto.(Barreto & Santos, 2018)

Assim, a camuflagem ortodôntica associada a extrações é a opção mais comum para doentes com classe III suave ou moderada. Geralmente os dentes a extrair são os pré-molares, no entanto, em alguns casos podem ser extraídos os incisivos inferiores. A extração dos incisivos inferiores vai aumentar tanto o trespasse horizontal como o trespasse vertical, o que representa um aspeto positivo em sujeitos com classe III. A extração destes dentes é feita principalmente em indivíduos com discrepância dento-dentária. Em doentes nos quais existe esta discrepância, é necessário reduzir a massa dentária, por *stripping* ou por extração dentária. Os casos em que foi feita extração de incisivos inferiores parecem apresentar uma taxa mais reduzida de recidiva, devido à manutenção ou redução da distância intercanina (Barreto & Santos, 2018)

Em pacientes com classe III severa, a abordagem ortodôntica não é suficiente e tem de ser combinado com cirurgia ortognática.(Conley & Edwards, 2018)

Uma forma de tratamento que é frequentemente negligenciada na cirurgia ortognática tradicional é a segmentação da maxila, mandíbula ou ambos. Amplamente classificado, os procedimentos segmentares mandibulares incluem tanto a ostectomia do corpo da mandíbula como a abordagem subapical anterior, ambos estavam entre as primeiras formas de tratamento ainda antes da osteotomia de Le Fort.(Conley & Edwards, 2018)

Uma abordagem combinada de ortodôntica e cirurgia ortognática é considerada como sendo o padrão de tratamento para doentes com discrepância esquelética severa com assimetria facial. É muitas vezes tida como única opção de tratamento praticável para melhorar a aparência facial e repor uma normal função oclusal. (Hwang, Oh, Oh, & Oh, 2017)

Geralmente, o tratamento combinado ortodôntico-cirúrgico é composto por três fases, sendo estas: ortodontia pré-cirúrgica, cirurgia e ortodontia pós-cirúrgica. No entanto, este tipo de abordagem tem demonstrado algumas desvantagens. Sendo uma delas um longo período pré-cirúrgico que tende a piorar a aparência facial e a exacerbar a má oclusão.(Hwang et al., 2017)

Com o objetivo de tentar ultrapassar esta desvantagem, recentemente tem-se optado por começar pela fase cirúrgica propriamente dita. Têm sido vários os relatos de sucesso, com redução do tempo de tratamento e um maior grau de satisfação por parte do doente. Contudo, este tipo de abordagem obriga a um planeamento cirúrgico mais meticuloso e a um maior grau de colaboração entre o ortodontista e o cirurgião, para que seja possível ter uma forte previsão do possível movimento dentário pós-cirúrgico e movimento cirúrgico. Assim, esta abordagem é recomendada apenas em casos de discrepâncias esqueléticas leves a moderadas. No entanto, as possibilidades de uso desta abordagem têm vindo a expandir-se, não só devido aos avanços que têm ocorrido ao nível da tecnologia tridimensional e simulação virtual 3D da cirurgia, como também ao uso de sistemas de ancoragem esquelética para melhor conhecimento da resposta biológica após a cirurgia. (Hwang et al., 2017)

Ao começar pela realização da fase cirúrgica é possível reduzir o tempo total de tratamento e há uma melhoria imediata da aparência facial. Sendo que esta última tem um grande impacto no paciente. Após a eliminação cirúrgica da desarmonia esquelética, a movimentação dentária ortodôntica também é mais fácil, uma vez que a direção do movimento dentário para descompensação não é contra a pressão dos tecidos moles, como sucede no movimento ortodôntico pré-cirúrgico. Acredita-se ainda que este processo de descompensação fisiologicamente favorável é o principal fator contribuinte para reduzir significativamente o tempo de tratamento. (Hwang et al., 2017)

Caso seja necessário algum tipo de movimento dentário tridimensional complexo, é fácil incorporar sistemas esqueléticos de ancoragem temporária durante a cirurgia, sem nenhum tipo de custo ou tempo adicional. Em pacientes com reabsorção radicular severa antes do tratamento ortodôntico, esta abordagem é preferível às três fases convencionais da ortodontia cirúrgica porque osso menos denso e o processo de descompensação eficiente não só minimiza a reabsorção radicular, como também facilita o movimento dentário. (Hwang et al., 2017)

No entanto, também existem desvantagens nesta abordagem de cirurgia inicial, sendo elas: o facto de a oclusão não poder ser usada como um guia para o movimento cirúrgico, sem descompensação dentária adequada no pré-operatório, o cirurgião está limitado pela posição dos dentes para corrigir a deformidade esquelética; o planeamento do tratamento é mais trabalhoso, sendo que têm de ser usados modelos virtuais 3D ou

configurações de modelos de estudo; uma oclusão instável sem ortodontia pré-cirúrgica pode levar à instabilidade cirúrgica, é necessário usar uma goteira cirúrgica para guiar o reposicionamento mandibular, além disso, uma goteira oclusal removível é muitas vezes necessária na fase inicial de ortodontia pós-cirúrgica; é necessário um procedimento complexo e demorado para a dobração do arame para fixação intermaxilar, no entanto, se forem colocados parafusos intermaxilares de fixação, o arame deixa de ser necessário.(Hwang et al., 2017)

São muitos os fatores que afetam a possibilidade de recidiva pós cirúrgica, no entanto, a introdução de fixação rígida melhorou significativamente a sua estabilidade. Uma das principais preocupações do Ortodontista é a obtenção de estabilidade pós-cirúrgica que pode ser obtida através do uso prolongado de uma goteira oclusal numa das arcadas e uso de elásticos fracos.(Hwang et al., 2017)

2.4.2 Tratamento da Mordida Aberta

2.4.2.1 Estratégia de tratamento para a Mordida Aberta

Como já foi mencionado, o tratamento da mordida aberta pode ser bastante desafiador, isto aplica-se maioritariamente à mordida aberta de caráter esquelético, no entanto, por vezes torna-se difícil distinguir estas das mordidas abertas causadas por fatores extrínsecos. Contudo, fazer esta distinção é imperativo para decidir qual o tratamento adequado, uma vez que a generalidade das mordidas abertas se autocorrigem em cerca de 80% dos casos. Já as mordidas abertas de caráter esquelético têm um prognóstico muito menos favorável. (Krey et al., 2015)

Falta perceber qual o limite claro entre o que pode ser solucionado através da ortodontia e do que de facto só consegue ser retificado através da cirurgia ortognática. O tratamento precoce da displasia vertical poderá reduzir a necessidade de tratamento na dentição definitiva. (Espinar-Escalona et al., 2013)

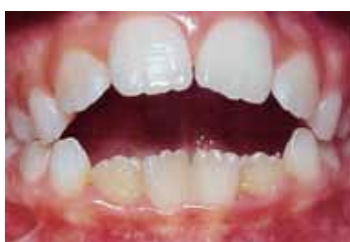

Figura 11 - Mordida aberta anterior causada por sucção do polegar - adaptado de (Artese, Drummond, Nascimento, & Artese, 2011)

A partir dos 5 anos de idade, se os hábitos negativos forem eliminados, e a criança tiver um padrão de crescimento facial favorável, a correção da mordida aberta anterior pode ocorrer de forma espontânea. Esta autocorreção acontece em aproximadamente 80% dos indivíduos nos quais os hábitos são eliminados até à fase da dentição mista. Na figura 16 podemos ver uma mordida aberta causada por sucção do polegar. (Leite, Matiussi, Salem, Provenzano, & Ramos, 2016)

Quando a mordida aberta é tratada cedo, isto aumenta o nível de estabilidade da correção morfológica. (Leite et al., 2016)

Uma boa forma de resolver ou diminuir a severidade da mordida aberta em doentes em crescimento, é intervir cedo com aparelhos que facilitem a descontinuação de hábitos negativos, auxiliando assim as mudanças dentoalveolares anteriores. (Insabralde et al., 2016)

Existem várias modalidades de tratamento e parece não haver consenso entre os autores de qual será a melhor abordagem. Os diferentes tipos de tratamento podem incluir: 1) a modificação de comportamento para eliminação de hábitos ou funções atípicas; 2) movimentação ortodôntica através da extrusão de dentes anteriores ou intrusão de molares; e 3) tratamento cirúrgico das bases ósseas. Contudo, há concordância de que este tratamento é difícil e de que tem pouca estabilidade. (Artese, Drummond, Nascimento, & Artese, 2011)

Pode ser utilizada terapia miofuncional com o objectivo de modificar a função, sendo que esta é composta por vários exercícios que têm como finalidade reeducar a musculatura orofacial durante a deglutição, fonação e posição normal e repouso. (Artese et al., 2011)

Considera-se que ações como a deglutição e a fonação (ações voluntárias) sejam de mais fácil correção por meio destes exercícios da terapia miofuncional, ao contrário dos hábitos como a interposição da língua em repouso (ação involuntária) que se consideram ser de mais difícil retificação. (Artese et al., 2011)

A utilização de dispositivos que impeçam o apoio da língua sobre os dentes são também um meio de correção para os hábitos funcionais. Sendo que os mais conhecidos são as grelhas palatinas ou linguais e as pontas ativas. Os autores concordam que estes dispositivos devem ser fixos, com o objectivo de reeducarem a função até o movimento se torne automático. (Artese et al., 2011)

Têm sido testados vários métodos de tratamento, com vários graus de sucesso. Geralmente, a opção de tratamento é escolhida com base na severidade da má oclusão. Algumas das mordidas abertas menos complexas, acabam por autocorrigir-se durante a transição da dentição mista para a dentição definitiva. Já as mais complexas necessitam de intervenção que pode ser por forma de extração de dentes permanentes, intrusão da dentição posterior, extrusão da dentição anterior, ou até cirurgia ortognática. (Garrett et al., 2016)

O maior desafio com o qual os clínicos se deparam durante o tratamento da mordida aberta anterior é como abordar as preocupações dos pacientes sobre função e estética facial. A cirurgia ortognática é utilizada para lidar com esses problemas. Contudo, existem vários tipos de tratamento não cirúrgico a ser utilizado por ortodontistas. (McGrath et al., 2008)

As modalidades de tratamento não cirúrgicas são consideradas alternativas aceitáveis em casos em que a oclusão dentária e a função são a principal queixa do doente, ao invés da estética facial. (Aldo Otazú Cambiano, Guilherme Janson & Dávalos, 2018)

O tratamento ortodôntico precoce é cada vez mais tido como meio de obter o máximo de controle possível sobre componentes dentários e faciais com crescimento incorreto, incluindo a mordida aberta. No entanto, na grande maioria dos casos, pode vir a ser necessária uma segunda fase de tratamento, de modo a detalhar a oclusão e manter a sua estabilidade ao longo da vida. Noutros, pode ainda ser necessária camuflagem ou até mesmo cirurgia ortognática para se atingir a estética facial e/ou função oral desejadas. Uma vez que os fatores etiológicos da mordida aberta anterior são de elevada complexidade, cada doente exige um exame meticuloso de modo a chegar a um diagnóstico correto e ao melhor plano de tratamento possível. (Al Hamadi, Saleh, & Kaddouha, 2017)

Não há um elevado nível de evidência científica que corrobore a eficácia do tratamento ou da estabilidade da correção da mordida aberta anterior. É possível que as recidivas que sucedem sejam causadas pela postura anterior de língua em repouso, um fator etiológico que não tem recebido a devida atenção nos tratamentos ortodônticos e cirúrgico. (Artese et al., 2011)

A língua não se encontra apenas numa posição em repouso, pode posicionar-se numa zona mais alta ou numa zona mais baixa, dando origem a mordidas abertas com diferentes características morfológicas e diferentes severidades. O tratamento é escolhido de acordo com essas características, podendo ser impeditivo ou direcionador em relação à língua. O fator etiológico é eliminado, quando se consegue corrigir a postura da língua, o que vai proporcionar estabilidade ao tratamento. (Artese et al., 2011)

O Ortodontista deve escolher o tipo de tratamento de acordo a as diferentes posições da língua em repouso. Se a língua em repouso já se encontra alta e horizontal, já só irá

necessitar de controlo a nível horizontal, uma vez que já se encontra muito próxima da postura normal. Nestas situações, é provável que mecanismos bloqueadores como as grelhas, sejam suficientes para produzir essa retracção da língua e adaptá-la à sua correta postura em repouso. É a este tipo de tratamento que chamamos de impeditivo.(Artese et al., 2011)

No entanto, nas posturas de língua baixa além de esta se encontrar projetada, está posicionada abaixo de sua posição correta, sendo que necessita de ser retraída e elevada. Este processo é de difícil aprendizagem e automação, sendo que precisa de dispositivos que forcem direcionamento da língua, como as pontas ativas. Este tratamento é chamado de tratamento direcionador.(Artese et al., 2011)

Alguns detalhes no posicionamento das brackets nos dentes anteriores podem ajudar na correção da mordida aberta, realizando-se a colagem das brackets mais para a cervical nesses dentes. Mecanicamente, quando se inicia a fase de alinhamento e nivelamento, os dentes anteriores irão sofrer maior extrusão que os posteriores, possibilitando assim o encerramento mais eficaz do trespassse vertical negativo nessa zona. (Valarelli & Janson, 2014)

Além disso, quando se posicionam as brackets mais para cervical, há uma tendência ao aumento de torque lingual apresentada pelos dentes anteriores quando da inserção de arcos retangulares na mecânica ortodôntica. Esta colagem mais cervicalizada das brackets, deve ser feita fundamentalmente no dentes anteriores da mandíbula, com o objetivo de permitir uma sobrecorreção do trespassse vertical, garantindo uma melhor estabilidade a longo prazo.(Valarelli & Janson, 2014)

Tendo em conta que nos indivíduos com mordida aberta anterior esquelética, os dentes posteriores estão mais angulados mesialmente, alguns autores afirmam que o tratamento deve ser realizado com a verticalização desses dentes em relação ao plano oclusal, de modo a permitir melhor função e estabilidade do tratamento. Isto pode ser feito mediante a alteração da angulação dos acessórios no momento da colagem ortodôntica. (Y. H. Kim, 1987)

Esta mudança de angulação das brackets nos dentes posteriores deve ser de aproximadamente em 5° em relação ao longo eixo do dente em questão. Na duração do

tratamento ortodôntico deve ser associado o uso de elásticos intermaxilares na região anterior. (Valarelli & Janson, 2014)

Assim, os dentes posteriores que primeiramente demonstram angulação mesial em relação ao plano oclusal, durante o alinhamento e nivelamento têm tendência a movimentar-se no sentido da distalização da sua coroa, girando o plano oclusal inferior no sentido anti-horário e o plano oclusal superior no sentido horário, ou seja, de encerramento da mordida aberta anterior. (Valarelli & Janson, 2014)

2.4.2.2 Dispositivos para o tratamento da mordida aberta

Indivíduos com mordida aberta e com hábitos de interposição da língua em repouso têm sido tratados com diversas terapias, como elásticos verticais, cirurgia ortognática, grelhas linguais, pontas ativas linguais, técnica de multiloop edgewise archwires e dispositivos de ancoragem temporária. No entanto, a correção da mordida aberta tende a recidivar frequentemente, o que é uma preocupação. (Bosio & Justus, 2013)

Têm existido casos de sucesso em crianças com mordida aberta anterior através do uso de aparelhos ortodônticos e do uso destes combinados com dispositivos auxiliares, como pontas ativas linguais, aparelhos reguladores de Frankel, grelhas palatinas e grelhas linguais. (Cruz-Escalante et al., 2017)

A escolha do tratamento irá depender de qual a queixa principal do paciente, qual o seu nível de cooperação, qual a severidade da mordida aberta e das habilidades profissionais do Ortodontista. (Cruz-Escalante et al., 2017)

A) Dispositivos de ancoragem temporária

Recentemente têm vindo a ser usados dispositivos de ancoragem temporária (DAT) com o objetivo de evitar extrações e cirurgia. Estes dispositivos podem ser usados para tratar vários tipos de más oclusões complexas. São dispositivos que conseguem fornecer ancoragem esquelética para mover os dentes em todas as direções, sendo um tipo de tratamento minimamente invasivo que não existia anteriormente. Conseguem ainda, ajudar no tratamento de mordidas abertas, fornecendo a ancoragem adequada para a intrusão de dentes posteriores através de um arco transpalatino (ATP). Este arco é

ligado ao dispositivo de ancoragem temporária com correntes ou molas helicoidais fechadas. A intrusão da dentição maxilar posterior permite que a mandíbula faça uma autorotação e assim feche a mordida aberta anterior. (Garrett et al., 2016)

B) Grelhas palatinas, grelhas linguais e pontas ativas linguais

Para pacientes que possuem uma dependência emocional com os hábitos de sucção esta deve ser a preocupação inicial. Estes hábitos devem ser controlados por meio de grelhas linguais, ou outras medidas que envolvam fazer com que o doente tome consciência do hábito. A grelha lingual tem sido bem-sucedida na eliminação do hábito de sucção digital em 9 de 10 crianças e tem de ser usado entre 3 a 6 meses após eliminação do hábito. (McGrath et al., 2008)

Tanto as grelhas palatinas, representadas na figura 17, como as pontas ativas, representadas na figura 18, foram eficientes no tratamento de crianças com mordida aberta anterior causada por deglutição atípica e pressão lingual. Contudo, no caso das grelhas palatinas, é necessário que o doente compareça a consultas para fazer os moldes e o custo é também um pouco mais elevado uma vez que existem despesas de laboratório. Já no caso das pontas ativas, o custo monetário é mais reduzido e permite à língua uma maior liberdade de movimentos, uma vez que são mais pequenas. (Nogueira, Mota, Nouer, & Nouer, 2005)

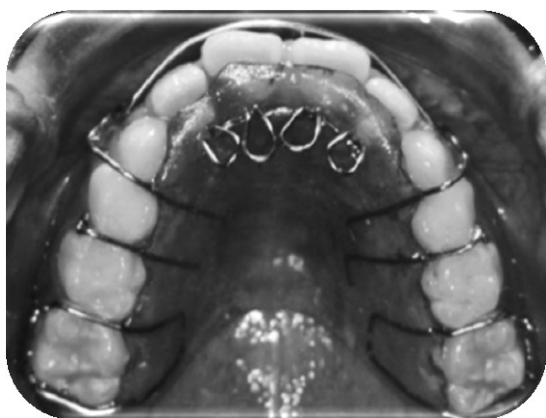

Figura 12 - grelha palatina - adaptado de Insabralde et al. (2016)

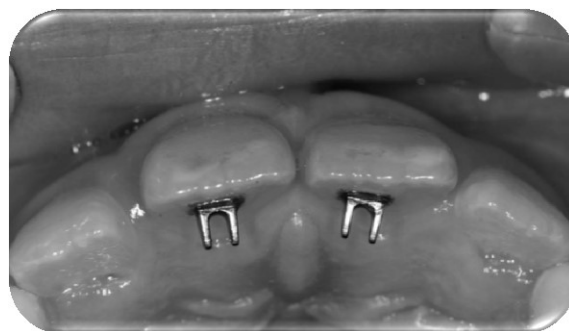


Figura 138 – Pontas ativas linguais - adaptado de Leite et al., (2016)

Nos pacientes cujo tratamento foi feito com grelha palatina verifica-se estabilidade satisfatória um ano após o final do tratamento. Uma vez que este dispositivo age de forma passiva e ajuda a remover os fatores etiológicos, a correção que faz da mordida aberta anterior é bastante estável. (Leite et al., 2016)

Verificou-se que o uso de grelha palatina ou pontas ativas são bem-sucedidos a desencorajar estes hábitos. Uma vez que a mordida aberta anterior é comum em sujeitos com perfil dolicofacial, ou seja, com padrões faciais verticais, os objectivos de tratamento nestes mesmos pacientes devem incluir a prevenção de mais desenvolvimento dentoalveolar vertical da oclusão posterior e/ou diminuição do ângulo goníaco. (Insabralde et al., 2016)

As pontas ativas, apesar de eficazes, são por vezes tidas como estruturas punitivas, embora não existam relatos de dor ou lesão na língua. Estes dispositivos alteram a posição de repouso da língua, de modo a possibilitar a erupção dentária e o encerramento da mordida. Esta alteração da posição lingual vai ainda transformar a percepção sensorial do cérebro dando origem a uma nova resposta motora. Resposta esta, que pode ficar perpetuamente presente no cérebro, explicando a mudança permanente da postura lingual, sendo que este é considerado um dos fatores causadores da estabilidade do tratamento realizado por meio destes dispositivos. (Artese et al., 2011)

Num estudo realizado em 1990, com 33 sujeitos, em que foi avaliada a estabilidade da correção da mordida aberta anterior com grelhas e com pontas ativas, verificou-se que em 17,4% aconteceu recidiva, sendo que não houve comparação entre os dois tipos de tratamento, podemos dizer que o tratamento efectuando com ambos os dispositivos tem boa probabilidade de se manter a longo prazo. (Artese et al., 2011)

Estudos demonstram que aparelhos ortodônticos têm sido bem-sucedidos na eliminação dos hábitos de sucção, nomeadamente a grelha palatina. Este é um obstáculo para os hábitos de sucção não nutritivos, impedindo a interposição da língua entre os incisivos, mantendo-a numa posição mais recuada. (Leite et al., 2016)

Contudo, a evidência científica por detrás das grelhas palatinas ou linguais são utilizadas com o objetivo de corrigir a mordida aberta anterior mediante o impedimento que a língua se apoie sobre os dentes. Contudo como são lisas e não arranham, por

vezes as crianças acabam por pousar a língua sobre elas, impedido que seja feita a reeducação funcional. Quando isto acontece, geralmente a língua acaba por voltar à sua posição original havendo recidiva. (Artese et al., 2011)

C) Mentoneira

A mentoneira tem sido utilizada como aparelho adicional no tratamento precoce de mordida aberta anterior. Tem sido indicado que este dispositivo também é eficiente a tratar a mordida aberta esquelética, individualmente.

D) Frankel 4

A sua utilização tem sido defendida em casos em que a mordida aberta ocorre parcialmente devido a uma atividade postural errada por parte da musculatura orofacial. É um aparelho removível que funciona permitindo a erupção dos incisivos inferiores e retração dos incisivos superiores. (Reichert, Figel, & Winchester, 2014)

E) Técnica do multiloop Edgewise Arch Wire

A técnica do Multiloop edgewise arch wire pode ser usada como uma alternativa para atingir a posição vertical desejada para os dentes anteriores e uma inclinação aceitável dos planos maxilar e mandibular, assim como verticalização e controlo vertical dos dentes posteriores. A utilização desta técnica requer cooperação por parte do paciente, pois depende do uso continuado de elásticos. Tem demonstrado ser uma técnica eficiente com resultados favoráveis na correção da mordida aberta anterior severa. (Cruz-Escalante et al., 2017)

F) Bite Blocks

São normalmente feitos de acrílico e são colocados entre os dentes maxilares e mandibulares. Podem ter molas ou imans e são geralmente usados no tratamento precoce de casos de mordida aberta anterior. (Reichert et al., 2014)

Os Bite block posteriores modificados têm várias vantagens, normalizam a mordida aberta, impedem a extrusão dos dentes posteriores, impedem um aumento da mordida aberta e impedem a rotação posteroinferior da mandíbula. (Doshi & Bhad, 2011)

Provaram ser eficazes na produção de crescimento condilar e rotação da mandíbula. Estes aparelhos são ativados em vários períodos de tempo e fornecem força adicional ao sistema neuromuscular. Com este aparelho, o paciente deve aplicar força ativa para fechar a boca, o que vai agir como uma terapia de distração. (Doshi & Bhad, 2011)

G) Tração Extra-oral Alta

É comumente utilizada para a gestão do tratamento da mordida aberta anterior, intrusão dos molares superiores quando se considera que estes estão extruídos e conseqüentemente a causa a mordida aberta anterior. Podemos ver esta técnica na figura 19. (Reichert et al., 2014)

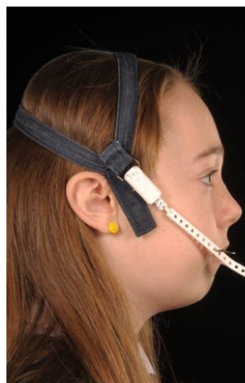

Figura 14 - High pull headgear - adaptado de Reichert et al. (2014)

De acordo com alguns autores, também existe algum controlo vertical minimizando a rotação no sentido horário ou mesmo resultando em rotação anti-horária da mandíbula. É frequente utilizada em combinação com aparelhos funcionais e fixos. (Reichert et al., 2014)

H) Bionator

O bionator de mordida aberta é um aparelho removível com bite blocks posteriores para inibir a extrusão dos dentes posteriores. A porção acrílica estende-se da parte lingual inferior até a parte superior, agindo como um escudo lingual. O arco labial é posicionado à altura do encerramento labial correto. (Reichert et al., 2014)

2.4.2.3 Tratamento da mordida aberta em adultos

Tal como a generalidade das más oclusões, a mordida aberta é mais difícil de tratar na idade adulta, principalmente se for de origem esquelética. Esta dificuldade demonstra-se não só no encerramento da mordida como também na estabilidade pós-tratamento. Nestes pacientes a possibilidade de tratamento ortopédico é limitada, uma vez que já não existe o potencial de crescimento. Assim, nesta fase, a opção mais válida será ortodôntica, muitas vezes combinada com cirurgia ortognática. (Valarelli & Janson, 2014)

Quando o paciente é adulto, as opções de tratamento são vulgarmente duas, cirurgia ortognática e compensação ortodôntica, isto porque o crescimento facial, principalmente o crescimento da porção posterior da maxila, não pode ser contido. (D. hoon Kim & Sung, 2018)

O Tratamento na dentição permanente depende do equilíbrio entre as características dentoalveolares e esqueléticas. Se há uma predominância de desequilíbrio esquelético, maior serão as hipóteses de que seja necessária uma abordagem combinada de ortodontia e cirurgia ortognática. Muitas vezes, os pacientes recusam as opções cirurgias e nesses casos o Ortodontista pode tentar proceder à camuflagem ortodôntica. (Cruz-Escalante et al., 2017)

O tipo de tratamento não cirúrgico mais comum é a extrusão ortodôntica dos dentes anteriores, mediante o uso de elásticos inter-arcada. (Aldo Otazú Cambiano, Guilherme Janson & Dávalos, 2018)

É muito importante que o diagnóstico da mordida aberta esquelética seja feito corretamente, de modo a que seja escolhida a melhor abordagem de tratamento. Em mordidas abertas diferentes (esqueléticas e dentárias), o mesmo tratamento apresenta prognósticos completamente distintos. (Valarelli & Janson, 2014)

A **cirurgia ortognática** é a opção de tratamento escolhido quando a mordida aberta está associada a uma desarmonia esquelética severa. Contudo, em casos nos quais não existem problemas de estética fàcial, a intrusão dos dentes maxilares posteriores, através do uso de ancoragem esquelética, é uma alternativa favorável que demonstra resultados

oclusais bastante satisfatórios e uma estabilidade semelhante a outros tipos de tratamento como extrações, elásticos interarcada e cirurgia ortognática. (Aldo Otazú Cambiano, Guilherme Janson & Dávalos, 2018)

Os tratamentos cirúrgicos da mordida aberta têm vindo a tornar-se mais comuns e geralmente incluem a osteotomia do tipo LeFort I para reposicionamento superior da maxila. Isto vai permitir a rotação da mandíbula no sentido anti-horário, corrigindo assim a mordida aberta anterior. (Artese et al., 2011)

O método de tratamento mais eficaz é o reposicionamento cirúrgico da maxila ou de ambos os maxilares. Os resultados da cirurgia para diminuir o ângulo do plano mandibular e para encerrar a mordida aberta mediante o encerramento da rotação mandibular com apenas cirurgia mandibular, demonstram ser bastante instáveis uma vez que esta rotação alonga o ramo e estica os músculos pterigomandibulares. (Togawa, Iino, & Miyawaki, 2010)

Assim, é recomendada uma abordagem cirurgia que envolva o reposicionamento da maxila com uma osteotomia de Le Fort I de modo a obter resultados mais estáveis e previsíveis. Contudo, a invasão cirúrgica é maior na cirurgia de dois maxilares e alguns pacientes têm sofrido alterações morfológicas pós-cirúrgicas de reposicionamento da maxila que exigiram que fossem feitas rinoplastias. (Togawa et al., 2010) No entanto, a maioria dos pacientes põe de parte a opção cirúrgica e prefere apenas fazer a compensação ortodôntica, ou seja, fazer uma camuflagem através do movimento dentário. (Valarelli & Janson, 2014)

Ao tratar esta má oclusão mediante a camuflagem ortodôntica, tem-se como objetivo proporcionar não só uma oclusão favorável (estática e funcional) como também uma boa estética para o sorriso do doente. Com este tipo de abordagem visa-se camuflar as discrepâncias esqueléticas, através da movimentação dentária. (Valarelli & Janson, 2014)

São vários os fatores que se relacionam com o diagnóstico, o plano de tratamento e a mecânica ortodôntica que conseguem afetar o sucesso do tratamento por compensação dentária na mordida aberta, sendo eles: o posicionamento diferenciado dos acessórios; a utilização de grelha palatina fixa ou pontas ativas durante a mecânica; execução de extrações dentárias, intrusão de dentes posteriores mediante dispositivos de ancoragem

absoluta, utilização de elásticos verticais na região anterior e ao final do tratamento, e o uso de contenções ativas para garantir a estabilidade dos resultados. (Valarelli & Janson, 2014)

Assim, foram estabelecidos alguns parâmetros que devem ser avaliados minuciosamente para perceber qual a abordagem a tomar, mediante conhecimentos atuais acerca das características envolvidas no diagnóstico, tratamento e estabilidade da correção da mordida aberta anterior no paciente adulto. Os parâmetros são os que se seguem: perceber quais os fatores etiológicos presentes; limitar o grau de envolvimento dos componentes dentários e esqueléticos; avaliar a severidade da discrepância anteroposterior; avaliar a quantidade de apinhamento, a protrusão/vestibularização dos incisivos e a convexidade do perfil do paciente; avaliar o possível grau de colaboração do paciente; antecipar se os resultados que se esperam atingir com o tratamento não cirúrgico serão capazes de colmatar a expectativa do paciente. (Valarelli & Janson, 2014)

2.4.3 Tratamento de classe III com mordida aberta

Como já foi mencionado, a classe III pode estar associada a qualquer tipo de classe dentária de Angle. (Espinar-Escalona et al., 2013)

A mordida aberta é difícil de corrigir quando associada a qualquer outro tipo de má oclusão, no entanto, torna-se particularmente complicado fazer esta correção quando a mordida aberta está associada a uma má oclusão classe III. (Bilodeau, 2011)

Indivíduos com classe III e graves problemas verticais são bastante problemáticos, uma vez que todas as abordagens de tratamento sejam estas sagitais ou transversais, têm tendência a piorar drasticamente a relação vertical. O aumento da dimensão vertical causa melhorias na expressão sagital da classe III. (Espinar-Escalona et al., 2013)

Ou seja, é difícil tratar uma classe III vertical enquanto se encerra a mordida, contudo, isto vai depender da severidade de ambas as más oclusões e da maneira como os mecanismos são utilizados. (Espinar-Escalona et al., 2013)

Não é fácil efetuar planos de tratamento para más oclusões classe III. Deve optar-se entre um tratamento de camuflagem para disfarçar a Classe III ou uma alternativa para corrigir o desequilíbrio esquelético. Seguramente, uma mordida aberta, seja lateral ou anterior, complica a correção de Classe III. Em muitos casos, pode fazer com que esta piore. (Bilodeau, 2011)

Na maioria destes casos de má oclusão combinada, a cirurgia ortognática acaba por ser a única opção capaz de corrigir todos os aspetos dentários e faciais. (Espinar-Escalona et al., 2013)

Contudo, em alguns casos, a compensação dentária, seria suficiente para resolver alguns dos problemas associados a estas más oclusões. Com uma boa mecânica e uma boa gestão é possível obter resultados satisfatórios, isto se também existir uma boa cooperação por parte do paciente. No entanto, o padrão facial irá permanecer gravemente displásico. A estabilidade oclusal gerada pela compensação dentária só será obtida se o final do tratamento coincidir com o fim do crescimento facial. (Espinar-Escalona et al., 2013)

É importante tratar os problemas sagitais e transversais durante as etapas iniciais. Ou seja, num caso em que temos os dois tipos de má oclusão, devemos tratar primeiro a classe III e só depois a mordida aberta.(Espinhar-Escalona et al., 2013)

O plano de tratamento para problemas sagitais e verticais une-se com mudanças no plano oclusal. Essas mudanças devem ser desenvolvidas por modificação no sentido horário da maxila e mudanças no sentido anti-horário da mandíbula, mas com um vetor de intrusão do segmento posterior.(Jacobs et al., 2012)

É tido em concordância que a má oclusão classe III associada a mordida aberta, é bastante difícil de tratar. São muitos os autores que afirmam que este é um problema melhor tratado com uma combinação de ortodontia e cirurgia ortognática.(Bilodeau, 2011)

A mordida aberta anterior por rotação posterior da mandíbula com uma tendência esquelética de Classe III é uma má oclusão comum, para a qual as taxas de recidiva são elevadas, dificultando o tratamento. As opções de tratamento ortodôntico para casos limite sem intervenção cirúrgica incluem a não extração, extração da dos pré-molares superiores e inferiores e extração dos primeiros molares.(Jacobs et al., 2012)

Jacobs realizou um estudo no qual examinou 20 doentes com classe III esquelética e mordida aberta, sendo que 50% pertenciam ao sexo feminino e os outros 50% ao sexo masculino. Quando se fez a compensação da classe III moderada com tendência a mordida aberta através da extração dos segundos molares inferiores em conjunto com a utilização de elásticos leva a uma rotação anterior do plano oclusal da mandíbula. Apesar do aumento da altura facial inferior devido a crescimento vertical adicional, foi possível obter uma avaliação do trespasse horizontal e trespasse vertical positivo em 18 dos 20 pacientes. Um pré-requisito para esta terapia é a presença de terceiros molares inferiores. Um potencial efeito secundário é a hiper-erupção dos segundos molares superiores.(Jacobs et al., 2012)

A melhor forma de lidar com mordida aberta em doentes com classe III esquelética é através de várias técnicas cirúrgicas. Os procedimentos cirúrgicos mais comuns são cirurgia de apenas um maxilar (osteotomia Le Fort I ou apenas cirurgia mandibular) ou cirurgia bi-maxilar, sendo que esta última abordagem demonstra melhores resultados, tanto estéticos como funcionais.(Kor, Yang, & Hwang, 2014)

Recentemente, surgiu um novo tipo de tratamento para mordida aberta anterior associada a classe I ou a classe II, que aplica intrusão molar mediante a ancoragem com um mini-implante, nomeadamente um parafuso de titânio. A intrusão de molares permite a auto-rotação da mandíbula na direção do encerramento da mordida aberta anterior e da redução da altura facial. Esta intrusão através de parafusos de titânio e osteotomia sagital de divisão bilateral são realizados em detrimento da cirurgia bimaxilar em pacientes com classe III esquelética e mordida aberta. A invasão cirúrgica é reduzida e podem ser evitadas mudanças no perfil nasal. No entanto, têm havido poucos relatos do uso desta terapia. (Togawa et al., 2010)

3 Conclusão

Embora não sejam das mais prevalentes, tanto a classe III como a mordida aberta são as duas más oclusões mais difíceis de tratar. Apesar de ser muito comum na dentição decídua, a maioria das mordidas abertas tem tendência à autocorreção aquando da transição para a dentição permanente. Já a classe III apenas tende a tornar-se cada vez mais severa com o crescimento.

Embora não haja concordância a 100%, uma abordagem de tratamento precoce da classe III parece produzir resultados mais favoráveis. E mesmo que não corrija a má oclusão por completo, parece pelo menos reduzir a necessidade de um tratamento futuro mais complexo, como o tratamento ortodôntico ou até mesmo a cirurgia ortognática. No entanto, ao ser feito tão cedo, este tratamento vai necessitar de retenção durante um longo período de tempo de modo a estabilizar os resultados até ao fim do crescimento do indivíduo em questão.

Quanto à mordida aberta, a sua grande maioria vai autocorrigir-se, no entanto, aquela que não o faz, é também bastante difícil de solucionar, sendo mais uma vez, mais fácil de fazer numa fase precoce.

Também o tratamento da mordida aberta apresenta baixa estabilidade, muitas vezes por falta de controlo dos hábitos que a causaram inicialmente, por isso também esta vai necessitar de alguma retenção após o final do tratamento. Sendo que alguns tipos de tratamentos reeducadores, como as pontas ativas da língua reeducam a criança a nível subconsciente, corrigindo os hábitos nocivos.

Quando tratadas no período da dentição mista, ambas estas más oclusões são passíveis de serem solucionadas ou drasticamente melhoradas através de tratamento ortopédico, sendo que vai depender da sua severidade e das suas causas.

Outra vantagem do tratamento precoce, tanto na classe III como na mordida aberta, é a nível psicológico, não é fácil para uma criança crescer com uma desarmonia facial e já foi comprovado que esta situação afeta a auto-estima e o estado emocional da criança.

No caso dos adultos, em ambas as más oclusões, as hipóteses de tratamento são bastantes reduzidas, uma vez que o crescimento já estagnou. As soluções são geralmente ortodôntia como forma de camuflagem ou uma abordagem combinada de

ortodôntica com cirurgia ortognática. No entanto, com receio da cirurgia, a maioria acaba por optar por camuflagem ortodôntica, quando esta é uma opção.

Quando combinadas, a classe III e a mordida aberta, são mais difíceis de tratar do que nunca, sendo que a maioria das opções terapêuticas que ajudariam na classe III, acabam por piorar a mordida aberta devido ao aumento da altura vertical. A única maneira de abordar estas más oclusões, quando combinadas, acaba por passar por cirurgia ortognática na grande maioria dos casos.

4 Bibliografia

- Al-dharrab, A. A., Al-sulaimani, F. F., & Bamashmous, M. S. (2017). Radiographic evaluation of dental saudi children as an indicator of chronological age. *Journal of Orthodontic Science*, 47–53. <https://doi.org/10.4103/jos.JOS>
- Al Hamadi, W., Saleh, F., & Kaddouha, M. (2017). Orthodontic Treatment Timing and Modalities in Anterior Open Bite: Case Series Study. *The Open Dentistry Journal*, 11(1), 581–594. <https://doi.org/10.2174/1874210601711010581>
- Aldo Otazú Cambiano, Guilherme Janson, D. C. L., & Dávalos, D. G. G. and D. T. (2018). Nonsurgical treatment and stability of an adult with a severe anterior open-bite malocclusion. *Journal of Orthodontic Science*, 47–53. <https://doi.org/10.4103/jos.JOS>
- Almeida, M. R. De, Almeida, R. R. De, Oltramari-Navarro, P. V. P., Conti, A. C. D. C. F., Navarro, R. D. L., & Camacho, J. G. D. D. (2011). Early treatment of Class III malocclusion: 10-year clinical follow-up. *Journal of Applied Oral Science: Revista FOB*, 19(4), 431–439.
- Alvarez-Solarte, H., Sierra-Alzate, V., Sánchez-Garzón, J., & Botero-Mariaca, P. (2018). Palate shape and size and palatal rugae morphology of children with anterior open bite and normal vertical overbite. *Journal of Forensic Odonto-Stomatology*, 36(1), 34–43.
- Alves Proença, H. H. F., Slavicek, R., Cunha, E., & Sato, S. (2014). A 3D computerized tomography study of changes in craniofacial morphology of Portuguese skulls from the eighteenth century to the present. *International Journal of Stomatology & Occlusion Medicine*, 7(2), 33–45. <https://doi.org/10.1007/s12548-014-0105-3>
- Araújo, E. A., & Araújo, C. V. de. (2008). Abordagem clínica não-cirúrgica no tratamento da má oclusão de Classe III. *Revista Dental Press de Ortodontia e Ortopedia Facial*, 13(6), 128–157. <https://doi.org/10.1590/S1415-54192008000600015>
- Artese, A., Drummond, S., Nascimento, J. M. do, & Artese, F. (2011). Critérios para o

- diagnóstico e tratamento estável da mordida aberta anterior. *Dental Press Journal of Orthodontics*, 16(3), 136–161. <https://doi.org/10.1590/S2176-94512011000300016>
- Barreto, F. A. M., & Santos, J. R. R. da C. (2018). Virtual orthodontic setup in orthodontic camouflage planning for skeletal Class III malocclusion. *Dental Press Journal of Orthodontics*, 23(2), 75–86. <https://doi.org/10.1590/2177-6709.23.2.075-086.bbo>
- Bergamo, A. Z. N., Andrucioi, M. C. D., Romano, F. L., Ferreira, J. T. L., & Matsumoto, M. A. N. (2011). Orthodontic-surgical treatment of class III malocclusion with mandibular asymmetry. *Brazilian Dental Journal*, 22(2), 151–156. <https://doi.org/10.1590/S0103-64402011000200011>
- Bichara, L. M., Lídia, M., Aragón, C. De, Antônio, G., Brandão, M., & Normando, D. (2016). Factors influencing orthodontic treatment time for non-surgical class III malocclusion. *J Appl Oral Sci.*, 24(5), 431–436.
- Bilodeau, J. E. (2011). Nonsurgical treatment of a Class III patient with a lateral open-bite malocclusion. *American Journal of Orthodontics and Dentofacial Orthopedics*, 140(6), 861–868. <https://doi.org/10.1016/j.ajodo.2010.09.032>
- Bosio, J. A., & Justus, R. (2013). Treatment and retreatment of a patient with a severe anterior open bite. *American Journal of Orthodontics and Dentofacial Orthopedics*, 144(4), 594–606. <https://doi.org/10.1016/j.ajodo.2012.12.012>
- Campbell, P. M. (1983). The Dilemma of class III Treatment. *The Angle Orthodontist*.
- Chavan, S. J., Bhad, W. A., & Doshi, U. H. (2014). Comparison of temporomandibular joint changes in Twin Block and Bionator appliance therapy: a magnetic resonance imaging study. *Progress in Orthodontics*, 15(1), 1–7. <https://doi.org/10.1186/s40510-014-0057-6>
- Chudley, A. E. (1998). Genetic landmarks through philately - The Habsburg jaw. *Clinical Genetics*, 54(4), 283–284. <https://doi.org/10.1034/j.1399-0004.1998.5440404.x>
- Conley, R. S., & Edwards, S. P. (2018). Three-dimensional treatment planning for

- maxillary and mandibular segmental surgery for an adult Class III: *Where old meets new*. *The Angle Orthodontist*, 00(00), 120117–823.1. <https://doi.org/10.2319/120117-823.1>
- Cozza, P., Baccetti, T., Franchi, L., Mucedero, M., & Polimeni, A. (2005). Sucking habits and facial hyperdivergency as risk factors for anterior open bite in the mixed dentition. *American Journal of Orthodontics and Dentofacial Orthopedics*, 128(4), 517–519. <https://doi.org/10.1016/j.ajodo.2005.04.032>
- Cruz-Escalante, M. A., Aliaga-Del Castillo, A., Soldevilla, L., Janson, G., Yatabe, M., & Zuazola, R. V. (2017). Extreme skeletal open bite correction with vertical elastics. *Angle Orthodontist*, 87(6), 911–923. <https://doi.org/10.2319/042817-287.1>
- De Clerck, H. J., & Proffit, W. R. (2015). Growth modification of the face: A current perspective with emphasis on Class III treatment. *American Journal of Orthodontics and Dentofacial Orthopedics*, 148(1), 37–46. <https://doi.org/10.1016/j.ajodo.2015.04.017>
- Dilio, R. C., Micheletti, K. R., Cuoghi, O. A., Pinheiro, A., & Bertoz, M. (2014). Tratamento compensatório da má oclusão de classe III. Revisão de literatura. *Arch Health Invest*, 3(33), 84–93.
- Doshi, U. H., & Bhad, W. A. (2011). Spring-loaded bite-blocks for early correction of skeletal open bite associated with thumb sucking. *American Journal of Orthodontics and Dentofacial Orthopedics*, 140(1), 115–120. <https://doi.org/10.1016/j.ajodo.2009.08.033>
- Downarowicz, P., Matthews-Brzozowska, T., Kawala, B., & Drohomiretska, M. (2012). Dynamic changes in morphometric analysis in patients following Class III bimaxillary surgery. *Advances in Clinical and Experimental Medicine: Official Organ Wroclaw Medical University*, 21(1), 93–97.
- El-Gheriani, A. A., Maher, B. S., El-Gheriani, A. S., Sciote, J. J., Abu-shahba, F. A., Al-Azemi, R., & Marazita, M. L. (2003). Segregation analysis of mandibular prognathism in Libya. *Journal of Dental Research*, 82(7), 523–527. <https://doi.org/10.1177/154405910308200707>
- Espinar-Escalona, E., Barrera-Mora, J. M., Llamas-Carreras, J. M., & Ruiz-Navarro, M.

- B. (2013). The segmented arch approach: A method for orthodontic treatment of a severe Class III open-bite malocclusion. *American Journal of Orthodontics and Dentofacial Orthopedics*, 143(2), 254–265. <https://doi.org/10.1016/j.ajodo.2011.09.015>
- Fialho, M. P. N., Pinzan-Vercelino, C. R. M., Nogueira, R. P., & Gurgel, J. de A. (2014). Relationship between facial morphology, anterior open bite and non-nutritive sucking habits during the primary dentition stage. *Dental Press Journal of Orthodontics*, 19(3), 108–113. <https://doi.org/10.1590/2176-9451.19.3.108-113.oar>
- Frohlich, K. (1991). Pressure from the tongue on the teeth in young adults. *The Angle Orthodontist*.
- Garrett, J., Araujo, E., & Baker, C. (2016). Open-bite treatment with vertical control and tongue reeducation. *American Journal of Orthodontics and Dentofacial Orthopedics*, 149(2), 269–276. <https://doi.org/10.1016/j.ajodo.2015.03.035>
- Gershater, M. M. (1972). The Proper Perspective of Open Bite.
- Giancotti, A., Maselli, A., Mampieri, G., & Spanò, E. (2003). Pseudo-Class III malocclusion treatment with Balters' Bionator. *Journal of Orthodontics*, 30(3), 203–215. <https://doi.org/10.1093/ortho/30.3.203>
- Gomes, M. C., Neves, É. T. B., Perazzo, M. F., Martins, C. C., Paiva, S. M., & Granville-Garcia, A. F. (2018). Association between psychological factors, socio-demographic conditions, oral habits and anterior open bite in five-year-old children. *Acta Odontologica Scandinavica*, 0(0), 1–6. <https://doi.org/10.1080/00016357.2018.1472294>
- Harris, J. E., Kowalski, C. J., & Watnick, S. S. (1973). Genetic Factors in shape of the Craniofacial Complex.
- Heimer, M. V., Katz, C. R. T., & Rosenblatt, A. (2010). Anterior open bite: A case-control study. *International Journal of Paediatric Dentistry*, 20(1), 59–64. <https://doi.org/10.1111/j.1365-263X.2009.01015.x>
- Hidaka, O., Adachi, S., & Takada, K. (2002). The Difference in Condylar Position between Centric Relation and Centric Occlusion in Pretreatment Japanese Orthodontic Patients. *Angle Orthodontist*, 72(4), 295–301.

[https://doi.org/10.1043/0003-3219\(2002\)072<0295:TDICPB>2.0.CO;2](https://doi.org/10.1043/0003-3219(2002)072<0295:TDICPB>2.0.CO;2)

Hwang, H. S., Oh, M. H., Oh, H. K., & Oh, H. (2017). Surgery-first approach in correcting skeletal Class III malocclusion with mandibular asymmetry. *American Journal of Orthodontics and Dentofacial Orthopedics*, 152(2), 255–267. <https://doi.org/10.1016/j.ajodo.2014.10.040>

Insabralde, N. M., De Almeida, R. R., Castanha Henriques, J. F., Freire Fernandes, T. M., Flores-Mir, C., & De Almeida, M. R. (2016). Dentoskeletal effects produced by removable palatal crib, bonded spurs, and chincup therapy in growing children with anterior open bite. *Angle Orthodontist*, 86(6), 969–975. <https://doi.org/10.2319/011916-49.1>

Jacobs, C., Jacobs-Müller, C., Hoffmann, V., Meila, D., Erbe, C., Krieger, E., & Wehrbein, H. (2012). Dentale Kompensation bei moderater Klasse III mit vertikalem Wachstum durch Extraktion der 2. Molaren im Unterkiefer. *Journal of Orofacial Orthopedics*, 73(1), 41–48. <https://doi.org/10.1007/s00056-011-0065-9>

Kim, D. hoon, & Sung, S. jin. (2018). Nonsurgical correction of a Class III skeletal anterior open-bite malocclusion using multiple microscrew implants and digital profile prediction. *American Journal of Orthodontics and Dentofacial Orthopedics*, 154(2), 283–293. <https://doi.org/10.1016/j.ajodo.2017.03.031>

Kim, Y. H. (1987). Anterior Open Bite and its Treatment with Multiloop Edgewise Archwire.

Kor, H. S., Yang, H. J., & Hwang, S. J. (2014). Relapse of skeletal class III with anterior open bite after bimaxillary orthognathic surgery depending on maxillary posterior impaction and mandibular counterclockwise rotation. *Journal of Cranio-Maxillofacial Surgery*, 42(5), e230–e238. <https://doi.org/10.1016/j.jcms.2013.08.013>

Krey, K.-F., Dannhauer, K.-H., & Hierl, T. (2015). Morphology of open bite. *Journal of Orofacial Orthopedics / Fortschritte Der Kieferorthopädie*, 76(3), 213–224. <https://doi.org/10.1007/s00056-015-0290-8>

L Franch,CG Cameron, J. M. et al. (2001). Treatment timing for maxillary expansion. *Angle Orthodontist*, 71(5), 343–350.

- Leite, J. S., Matussi, L. B., Salem, A. C., Provenzano, M. G. A., & Ramos, A. L. (2016). Effects of palatal crib and bonded spurs in early treatment of anterior open bite: A prospective randomized clinical study. *Angle Orthodontist*, 86(5), 734–739. <https://doi.org/10.2319/031815-170.1>
- Lentini-Oliveira, D. A., Carvalho, F. R., Rodrigues, C. G., Ye, Q., Hu, R., Minami-Sugaya, H., ... Prado, G. F. (2014). Orthodontic and orthopaedic treatment for anterior open bite in children. *Cochrane Database of Systematic Reviews*, 2014(9). <https://doi.org/10.1002/14651858.CD005515.pub3>
- Mattos, ulio O. A. P. e C. N. A. M., & Quintão, Á. F. C. F. C. A. (2003). CRESCIMENTO E DESENVOLVIMENTO DA MAXILA. *Revista Brasileira de Biologia*, 58(4), 693–705. <https://doi.org/10.1590/S0034-71081998000400017>
- McGrath, C., Pang, H. N., LO, E. C. M., King, N. M., Hägg, U., & Samman, N. (2008). Translation and evaluation of a Chinese version of the Child Oral Health-related Quality of Life measure. *International Journal of Paediatric Dentistry*, 18(4), 267–274. <https://doi.org/10.1111/j.1365-263X.2007.00878.x>
- McNamara, J. and Brudon, W. (1995). Orthodontic and orthopedic treatment in the mixed dentition. Ann Arbor, MI: Needham Press.
- McNamara, J. A., & Huges, S. A. (1985). The functional regulator (FR-3) of Fränkel. *American Journal of Orthodontics*, 88(5), 409–424. [https://doi.org/10.1016/0002-9416\(85\)90068-5](https://doi.org/10.1016/0002-9416(85)90068-5)
- Meyns, J., Brasil, D. M., Mazzi-Chaves, J. F., Politis, C., & Jacobs, R. (2018). The clinical outcome of skeletal anchorage in interceptive treatment (in growing patients) for class III malocclusion. *International Journal of Oral and Maxillofacial Surgery*, 47(8), 1003–1010. <https://doi.org/10.1016/j.ijom.2018.04.011>
- Morosini, I. D. A. C., Moresca, R., Peron, A. P. L. M., Moro, A., Pereira, N. J., & Lopes, J. R. (2011). Mordida aberta anterior: A influência dos hábitos deletérios no crescimento facial e na oclusão dentária – Relato de caso clínico. *Ortho Sci., Orthod. Sci. Pract*, 4(15), 684–693.
- Mossey, P. A. (1999). The Heritability of Malocclusion: Part 2. The Influence of

- Genetics in Malocclusion. *British Journal of Orthodontics*.
<https://doi.org/10.1179/1465313314Y.0000000108>
- Nogueira, F. F., Mota, L. M., Nouer, P. R. A., & Nouer, D. F. (2005). Esporão lingual colado Nogueira®: tratamento coadjuvante da deglutição atípica por pressionamento lingual. *Revista Dental Press de Ortodontia e Ortopedia Facial*, 10(2), 129–156. <https://doi.org/10.1590/S1415-54192005000200016>
- Normando, D., Almeida, M. A. O., & Quintão, C. C. A. (2013). The role of genetics and tooth wear. *Angle Orthodontist*, 83(1), 10–15. <https://doi.org/10.2319/020112-91.1>
- Oltramari-Navarro, P. V. P., Almeida, R. R. de, Conti, A. C. de C. F., Navarro, R. de L., Almeida, M. R. de, & Fernandes, L. S. A. F. P. (2013). Early treatment protocol for skeletal class III malocclusion. *Brazilian Dental Journal*, 24(2), 167–173. <https://doi.org/10.1590/0103-6440201301588>
- Oltramari, P. V. P., Garib, D. G., Conti, A. C. D. C. F., Henriques, J. F. C., & Freitas, M. R. De. (2005). Tratamento ortopédico da Classe III em padrões faciais distintos. *Revista Dental Press de Ortodontia e Ortopedia Facial*, 72–82. <https://doi.org/10.1590/S1415-54192005000500008>
- Parker, J. H. (1971). The Interception of the Open Bite in the Early Growth Period.
- Piancino, M. G., Isola, G., Merlo, A., Dalessandri, D., Debernardi, C., & Bracco, P. (2012). Chewing pattern and muscular activation in open bite patients. *Journal of Electromyography and Kinesiology*, 22(2), 273–279. <https://doi.org/10.1016/j.jelekin.2011.12.003>
- Pinzan, A., Garib, D. G., Sanches, F. S. H., & Pe, S. C. da C. (2006). Crescimento e desenvolvimento craniofacial. *Crescimento e Desenvolvimento Craniofacial: Introdução À Ortodôntia*, 11–15.
- Proffit, W. (1991). *Ortodoncia: Teoría y Prática* (2nd ed.). Mosby/ Doyma libros.
- Reichert, I., Figel, P., & Winchester, L. (2014). Orthodontic treatment of anterior open bite: a review article--is surgery always necessary? *Oral and Maxillofacial Surgery*, 18(3), 271–277. <https://doi.org/10.1007/s10006-013-0430-5>
- Ricardo Machado Cruz, Henrique Krieger, Ricardo Ferreira, J. M., & James Hartsfield

- Jr, and S. O. (2007). Major Gene and Multifactorial Inheritance of Mandibular Prognathism. *American Journal of Medical Genetics. Part A*, 143A(18), 2106–2112. <https://doi.org/10.1002/ajmg.a>
- Rijpstra, C., & Lisson, J. A. (2016). Etiology of anterior open bite: a review. *Journal of Orofacial Orthopedics / Fortschritte Der Kieferorthopädie*, 77(4), 281–286. <https://doi.org/10.1007/s00056-016-0029-1>
- Rossato, P. H., Fernandes, T. M. F., Urnau, F. D. A., de Castro, A. C., Conti, F., de Almeida, R. R., & Oltramari-Navarro, P. V. P. (2018). Dentoalveolar effects produced by different appliances on early treatment of anterior open bite: *The Angle Orthodontist*, 00(00), 101317–691.1. <https://doi.org/10.2319/101317-691.1>
- Scanavini, C., Aidar, L. A. de A., Luppi, M., & Masi, M. (2001). Estudo comparativo cefalométrico radiográfico dos padrões de crescimento facial, por meio da avaliação do ângulo sela e ângulo goníaco da análise de Jarabak, em pacientes portadores de oclusão normal e maloclusões de angle por meio da avaliação do ângulo. *Rev. Dent. Press Ortodon. Ortop. Maxilar*, 6(6), 81–96.
- Seehra, J., Fleming, P. S., Mandall, N., & DiBiase, A. T. (2012). A comparison of two different techniques for early correction of Class III malocclusion. *Angle Orthodontist*, 82(1), 96–101. <https://doi.org/10.2319/032011-197.1>
- Slaviek, R. (2002). *The Masticatory Organ: Functions and Dysfunctions* (1st ed.). GAMMA Medizinisch-wissenschaftliche Fortbildungs-AG, Klosterneuburg.
- Togawa, R., Ino, S., & Miyawaki, S. (2010). Skeletal Class III and open bite treated with bilateral sagittal split osteotomy and molar intrusion using titanium screws. *Angle Orthodontist*, 80(6), 1176–1184. <https://doi.org/10.2319/021910-102.1>
- Uribe, L. M. M., Vela, K. C., Kummet, C., Dawson, D. V., & Southard, T. E. (2013). Phenotypic diversity in white adults with moderate to severe Class III malocclusion. *American Journal of Orthodontics and Dentofacial Orthopedics*, 144(1), 32–42. <https://doi.org/10.1016/j.ajodo.2013.02.019>
- Urzal, V., Braga, A. C., & Ferreira, A. P. (2013). Prévalence de la béance antérieure en denture temporaire et mixte chez des enfants portugais-Corrélations en vue d'une stratégie préventive. *International Orthodontics*, 11(1), 93–103.

<https://doi.org/10.1016/j.ortho.2012.12.001>

Vahidi, F. (2018). Minimally Invasive Treatment of an Adult with Severe Pseudo Class III Malocclusion. *Journal of Prosthodontics: Official Journal of the American College of Prosthodontists*, 0, 1–6. <https://doi.org/10.1111/jopr.12924>

Valarelli, F. P., & Janson, G. (2014). O tratamento não cirúrgico da mordida aberta anterior no paciente adulto Non-surgical treatment of anterior open bite in adult patients. *Orthod. Sci. Pract*, 7(27), 252–270.

Vaughn, G. A., Mason, B., Moon, H. B., & Turley, P. K. (2005). The effects of maxillary protraction therapy with or without rapid palatal expansion: A prospective, randomized clinical trial. *American Journal of Orthodontics and Dentofacial Orthopedics*, 128(3), 299–309. <https://doi.org/10.1016/j.ajodo.2005.04.030>

Wells, A. P., Sarver, D. M., & Proffit, W. R. (2006). Long-term efficacy of reverse pull headgear therapy. *Angle Orthodontist*, 76(6), 915–922. <https://doi.org/10.2319/091605-328>

Xue, F., Rw, W., & Ab, R. (2010). Genes , genetics , and Class III malocclusion . *PubMed Commons*, 13(2), 1–2. <https://doi.org/10.1111/j.1601-6343.2010.01485.x.Full>

Zere, E., Chaudhari, P. K., Saran, J., Dhingra, K., & Tiwari, N. (2018). Developing Class III malocclusions: challenges and solutions. *Clinical, Cosmetic and Investigational Dentistry*, Volume 10, 99–116. <https://doi.org/10.2147/CCIDE.S134303>