



**INSTITUTO SUPERIOR DE CIÊNCIAS DA SAÚDE
EGAS MONIZ**

MESTRADO INTEGRADO EM MEDICINA DENTÁRIA

**VALIDAÇÃO DA TÉCNICA DE MONTAGEM DE ARTICULADOR
ATRAVÉS DE RADIOGRAFIA PANORÂMICA**

Trabalho submetido por
José Fernandes Cautela
para a obtenção do grau de Mestre em Medicina Dentária

Junho de 2014



**INSTITUTO SUPERIOR DE CIÊNCIAS DA SAÚDE
EGAS MONIZ**

MESTRADO INTEGRADO EM MEDICINA DENTÁRIA

**VALIDAÇÃO DA TÉCNICA DE MONTAGEM DE ARTICULADOR
ATRAVÉS DE RADIOGRAFIA PANORÂMICA**

Trabalho submetido por
José Fernandes Cautela
para a obtenção do grau de Mestre em Medicina Dentária

Trabalho orientado por
Prof. Doutor Paulo Maurício

Junho de 2014

AGRADECIMENTOS

Ao meu orientador, Professor Doutor Paulo Maurício, por ter aceite esta ideia, pelo profissionalismo, dedicação, amabilidade, respeito e simpatia com que sempre me recebeu.

À direcção clínica do Instituto, em especial ao Professor Doutor José João Mendes, pela disponibilidade do espaço e pela preciosa ajuda que sempre me ofereceu, bem como o companheirismo ao longo destes 5 anos.

Ao Professor André Almeida, pela atenção dada nos primeiros passos deste estudo.

A todos os professores do ISCSEM, principalmente aos envolvidos no mestrado integrado, que foram imprescindíveis na minha formação profissional.

Às excelentes amizades que fiz, especialmente ao Afonso pelo apoio essencial e inesquecíveis momentos passados.

Aos meus tios e primos, por serem pessoas fundamentais na minha vida e que sempre me incentivaram nos momentos mais difíceis.

Aos meus irmãos, pela motivação e pelo amor incondicional que tenho por eles.

À Bia, dava tudo para que estivesses ao meu lado neste momento.

À minha mãe, por sempre acreditar em mim, pela força que me deu como ninguém e por todos os dias fazer-me sentir um privilegiado.

Por último, ao meu pai, por ter sido a base para a minha formação profissional, pelo orgulho que sinto em ser seu filho e pela ajuda indispensável e única que me deu ao longo de toda a minha vida.

RESUMO

Objectivos: O objectivo deste trabalho foi comparar a montagem de articulador através dos métodos convencionais com a montagem de articulador através dos dados obtidos na ortopantomografia.

Materiais e métodos: Ortopantomografo da Clínica Dentária Universitária Egas Moniz (*Orthophos XG 5 DS/Ceph*®); Transferidor; Régua 30 cm; Axiógrafo *Quick Axis*® (França); Cinquenta discos de papel quadriculados utilizados no axiógrafo *Quick Axis*®; Cera rosa (*Kemdent*®); Gesso snow-white (*Snow-white*®); Graal; Espátula; Papel químico. Iniciou-se com a montagem do axiógrafo *Quick Axis*®, foram recolhidos os valores referentes à guia condiliana e ângulo de Bennett do lado direito e esquerdo do crânio a vinte e cinco participantes. De seguida foram efectuados os traçados na ortopantomografia, através da técnica de montagem de articulador com valores obtidos do Rx panorâmico, para a obtenção dos valores da guia condiliana e ângulo de Bennett. Fez-se análise comparativa entre os resultados obtidos utilizando o teste de Wilcoxon, através do SPSS *software*.

Resultados: Na comparação entre os valores obtidos da guia condiliana através do axiógrafo *Quick Axis*® e através da ortopantomografia verificou-se que não existe significado estatístico, embora o valor numérico seja muito próximo de ser ($p=0,054$). Na comparação entre os valores adquiridos do ângulo de Bennett efectuados através do axiógrafo *Quick Axis*® e através da ortopantomografia verificou-se que não existe significado estatístico, porém o valor numérico é próximo de ser ($p=0,090$).

Conclusão: Apesar dos resultados, os valores obtidos são suficientemente próximos para se poder aplicar esta técnica. A rapidez, o custo, o conforto e a simplicidade são vantagens perante a técnica convencional.

Palavras-chave: Axiógrafo; Ângulo de Bennett; Articulador; Guia condiliana

ABSTRACT

Objectives: The aim of this study was to compare the technique of assembly of an articulator through the conventional methods with the assembly of an articulator through the data obtained by a panoramic radiography.

Materials and Methods: Panoramic scan delivered by Clínica Dentária Universitária Egas Moniz (*Orthophos XG 5 DS/Ceph*®); Protractor; Ruler of 30 cm; Axiograph *Quick Axis*® (France); Fifty squared paper discs used in the axiograph *Quick Axis*®; Pink wax (*Kemdent*®); Snow-white plaster (*Snow-white*®); Graal; Spatula; Articulating paper. It began with the assembly of the axiograph *Quick Axis*®, the values for the condylar guide and Bennett angle of the right and left side of the skull of twenty-five participants were collected. Then tracings were made on the panoramic radiography of each participant, using the technique of assembly of an articulator through a panoramic radiography, to obtain the values of the condylar guide and Bennett angle. Comparative analysis was made between the results obtained using the Wilcoxon test, through SPSS software.

Results: Comparing the values of the condylar guide gathered through the *Quick Axis*® axiograph and by a panoramic radiography, it was found that there is no statistical significance, although the numerical value is very close to considering it ($p = 0.054$). Comparing the values acquired of the Bennett angle gathered by the *Quick Axis*® axiograph and by a panoramic radiography was found that there was no statistical significance, but the numerical value is close of a statistical relevance ($p = 0.090$).

Conclusion: Although the results, the values are close enough to being able to apply this technique. The speed, cost, comfort and simplicity are advantages against the conventional technique.

Keywords: Axiograph; Bennett angle; articulator; condylar guide

ÍNDICE GERAL

1. INTRODUÇÃO	12
1.1. Oclusão.....	12
1.2. ATM.....	13
1.3. Movimentos mandibulares.....	16
1.3.1. Propulsão	17
1.3.2. Lateralidade.....	17
1.4. Ângulo de Bennett.....	18
1.5. Guia condiliana.....	18
1.6. Articulador.....	21
1.7. Arco facial.....	24
1.8. Axiógrafo.....	26
1.9. Raio-x.....	30
1.10. Programação através de Rx panorâmico.....	33
2. OBJECTIVOS.....	34
3. MATERIAIS E MÉTODOS	35
3.1. Hipóteses de estudo	35
3.2. Local de estudo	35
3.3. Amostra.....	35
a. Critérios de inclusão.....	35
b. Critérios de exclusão.....	35
3.4. Materiais utilizados.....	36
3.5. Métodos.....	37
a. Montagem do axiógrafo.....	37
b. Registo da guia condiliana.....	38
c. Registo do ângulo de Bennett.....	40
d. Registo através da ortopantomografia.....	41
e. Análise estatística.....	42
4. RESULTADOS	43
4.1. Resultados da análise da guia condiliana através do axiógrafo <i>Quick Axis®</i>	43
4.2. Resultados da análise da guia condiliana através da ortopantomografia.....	44

4.3. Comparação dos valores obtidos nos dois métodos de avaliação da guia condiliana.....	45
4.4. Resultados da análise do ângulo de Bennett através do axiógrafo <i>Quick Axis</i> ®.....	46
4.5. Resultados da análise do ângulo de Bennett através da ortopantomografia.....	47
4.6. Comparação dos valores obtidos nos dois métodos de avaliação do ângulo de Bennett.....	48
5. DISCUSSÃO	49
6. CONCLUSÃO	54
A. PERSPECTIVAS FUTURAS	54
7. BIBLIOGRAFIA	55
8. ANEXOS	

Índice de Figuras

Figura 1- Axiógrafo <i>Quick Axis</i> ®.....	36
Figura 2- Espátula e graal.....	36
Figura 3- Colocação da forquilha de fixação.....	37
Figura 4- Colocação do arco.....	38
Figura 5- Registo da guia condiliana.....	38
Figura 6- Registo da guia condiliana.....	39
Figura 7- Disco de papel com o traçado obtido.....	39
Figura 8- Registo do ângulo de Bennett.....	40
Figura 9- Traçados na ortopantomografia.....	41
Figura 10- Verificação do valor da guia condiliana através do transferidor manual.....	42

Índice de gráficos

Gráfico 1 - Resultados dos valores da guia condiliana (axiógrafo).....	43
Gráfico 2 - Resultados dos valores da guia condiliana (ortopantomografia).....	44
Gráfico 3 - Diferença entre os valores do axiógrafo e da ortopantomografia (guia condiliana).....	45
Gráfico 4 - Resultados dos valores do ângulo de Bennett (axiógrafo).....	46
Gráfico 5 - Resultados dos valores do ângulo de Bennett (ortopantomografia).....	47
Gráfico 6 - Diferença entre os valores do axiógrafo e da ortopantomografia (ângulo de Bennett).....	48

Lista de siglas

ATM	Articulação temporomandibular
Rx	Raio-x
TAC	Tomografia axial computadorizada
ISCSEM	Instituto Superior de Ciências da Saúde Egas Moniz

1. INTRODUÇÃO

1.1. Oclusão

“Oclusão dentária refere-se ao acto de encerramento das arcadas dentárias, de acordo com as relações dos dentes superiores e inferiores” (Claudia & Sorin, 2011).

A fala, a mastigação, a deglutição e a estética estão intimamente relacionadas com a oclusão. Esta apresenta um papel funcional e está em constante modificação e remodelação adaptativa durante toda a vida. Em reabilitação oral há um especial foco para a determinação da oclusão estática e da sua dinâmica, que devem ser correlacionados com a anatomia das articulações temporomandibulares. Houve um grande avanço no estudo da oclusão com a inclusão dos articuladores, que servem de simuladores da boca dos pacientes. Os articuladores permitem a visão por parte do profissional em três dimensões dos diferentes movimentos efectuados pela mandíbula, permitidos pelos côndilos (Claudia & Sorin, 2011).

“A oclusão é descrita em três dimensões: ântero-posterior, vertical e transversal. A oclusão pode ser normal em uma dessas dimensões e anormal noutra.” (Butts & Tatum, 2006).

Segundo Mohl e Robertson, devido à constante descoberta de novas informações, a abordagem terapêutica exige uma análise distinta, bem como os diferentes conceitos referentes à oclusão são mudados ao longo do tempo (Carlsson, 2009).

Existem poucos estudos relacionados com articulações temporomandibulares em pacientes com oclusão normal na literatura. Segundo Katsavrias e Halazonetis, a forma das fossas mandibulares e do côndilo diferem com os diversos tipos de má oclusão. Mas a influência da oclusão nas articulações temporomandibulares suscitam opiniões diferentes entre vários autores (Vital, da Silva Campos, Rodrigues, & Fraga, 2011).

1.2. ATM

A articulação temporomandibular pode ser chamada de ATM. A ATM tem um papel fulcral na mastigação, fala, deglutição, paladar e respiração. A articulação forma uma unidade que é constituída por uma interacção de diversas estruturas como ossos, ligamentos, dentes, músculos, articulações, nervos que formam o aparelho estomatognático. A mandíbula possui dois côndilos que envolvem a ATM e a fossa mandibular, e é a única articulação com sinovial do crânio. É essencial para o processo de oclusão. É classificada como uma articulação bicondilo-meniscartrose-conjugada (Zagalo *et al.*, 2010).

A área onde a mandíbula se articula com o osso temporal do crânio é denominada de articulação temporomandibular, sendo considerada uma das articulações mais complexas do corpo humano. A ATM é formada pelo côndilo mandibular e a fossa mandibular do osso temporal, na qual este se encaixa. O disco articular separa estes dois ossos para formar a articulação (Okeson, 2013).

“A fossa mandibular é posterior ao tuberculo articular, anterior ao canal auditivo externo, medial à raiz longitudinal do arco zigomático e lateral à espinha do osso esfenóide.”(Rouvière & Delmas, 2005) .

As duas superfícies articulares não têm maneira de se adaptar, por isso, a sua harmonia é estabelecida através de um disco articular. O disco é comprido, tem um formato oval e é bicôncavo. A porção inferior do disco contacta com o côndilo mandibular. O osso temporal e a mandíbula estão unidos através de ligamentos, o lateral e o medial (Rouvière & Delmas, 2005).

O disco torna-se consideravelmente mais espesso anteriormente e posteriormente para a zona intermediária. O bordo posterior do disco/menisco é geralmente um pouco mais grosso do que o bordo anterior. Numa articulação saudável o côndilo está localizado na zona intermédia do disco. A forma do disco é determinada pela morfologia do côndilo bem como da fossa mandibular. Durante o movimento mandibular, o disco não é extremamente flexível e pode adaptar-se às exigências funcionais das superfícies (Okeson, 2013)

Durante a abertura da boca existe uma rotação pura do côndilo de aproximadamente 20 a 25 mm. Após este movimento inicia-se a translação, que compreende 40 mm da abertura. A oclusão reproduz os mesmos movimentos, apenas com a translação inicialmente e terminando com a rotação (Biasotto-Gonzalez, 2005) (Fisioterapia & Fonseca, 2011).

A protrusão e retrusão são também movimentos relacionados com a articulação temporomandibular, através do deslocamento da mandíbula para anterior e posterior respectivamente (Barbosa *et al.*, 2009) (Fisioterapia & Fonseca, 2011).

A estabilidade da mandíbula é obtida pelos músculos envolventes, especialmente por aqueles que interagem com a oclusão pois têm um tônus muscular mais elevado (Biasotto-Gonzalez, 2005) (Fisioterapia & Fonseca, 2011).

Em redor da articulação existe uma cápsula fibrosa que passa pelas margens da fossa mandibular e envolve o côndilo mandibular, que toma nome de cápsula articular. É fina, bastante fortalecida pelos ligamentos, altamente vascularizada e internamente recoberta pela membrana sinovial (Zagalo *et al.*, 2010).

A ATM é uma articulação composta bilateral que liga a mandíbula ao osso temporal. Ambas as articulações funcionam bilateralmente e qualquer mudança de um lado irá influenciar o outro. Tem dois componentes articulares na articulação – o côndilo mandibular e a fossa glenóide do osso temporal. O côndilo tem um diâmetro méso-lateral de aproximadamente 20 milímetros no sentido antero-posterior e diâmetro de 10 mm. A superfície articular é coberto com fibrocartilagem, contrariando a cartilagem hialina que geralmente está presente nas articulações sinoviais. Outro componente de elevada importância é o disco, que tem uma forma bicôncava, que preenche o espaço entre as superfícies articulares compensando, assim, as suas irregularidades. O disco serve como amortecedor durante os movimentos mandibulares. Está ligado a todo o bordo da fossa glenóide na parte superior e inferiormente com o periósteo do côndilo. Ele é reforçado com diversos ligamentos. As propriedades da ATM são constantemente alteradas. Durante o período peri-natal e na infância os côndilos são achatados, provocando movimentos mandibulares mais extensos. O

formato bicôncava aparece durante o desenvolvimento dos ossos da articulação. A sua forma definitiva é atingida no início da idade adulta (20-25 anos). O disco pode ser reasgado ou até perfurado. A ATM pode sofrer algumas adaptações, com exceção do disco, que é um elemento avascular e não enervado (Hliňáková, Dostálová, Daněk, Nedoma, & Hlaváček, 2010).

O côndilo mandibular interage na base do crânio com a porção escamosa do osso temporal. Esta porção do osso temporal é composta por uma fossa mandibular côncava onde o côndilo está situado. Esta zona chama-se fossa glenóide ou fossa articular. Imediatamente anterior à fossa existe uma proeminência óssea convexa que dá nome de eminência articular. O grau de convexidade da eminência articular é extremamente variável, e de elevada importância, uma vez que a inclinação desta superfície dita o percurso do côndilo quando a mandíbula é posicionada anteriormente. O limite posterior da fossa mandibular é bastante fino, como tal não resiste a forças muito fortes. A eminência, no entanto, consiste em osso denso e espesso, logo suporta forças de maior intensidade (Okeson, 2013).

“O disco articular está ligado posteriormente a uma região de tecido conjuntivo que é altamente vascularizada e inervada.” (Okeson, 2013).

Como todas as articulações, a ATM é inervada pelo mesmo nervo que fornece inervação motora e sensorial para os músculos que controlam a articulação (nervo trigémio). Os ramos do nervo mandibular irão fornecer a inervação aferente. Existe outra inervação através do nervo auriculotemporal uma vez que deixa o nervo mandibular atrás da articulação e sobe lateralmente e superiormente, para envolver em torno da região posterior da ATM. Para além disto, existe ainda uma inervação adicional composta pelos nervos temporal e massetérico (Okeson, 2013).

1.3. Movimentos mandibulares

As articulações temporomandibulares estão entre as mais frequentemente utilizadas pelos seres humanos: Vários movimentos dependem do seu correcto funcionamento. Descrições anatómicas das diferentes articulações humanas devem sempre ser acompanhadas de uma avaliação funcional. O comportamento cinemático da ATM pode ser avaliado com precisão através analisadores de movimento não-invasivos (Ferrario *et al.*, 2005; Baqaien *et al.*, 2007). As primeiras investigações para analisar o movimento mandibular foi através do ponto interincisivo, o qual foi utilizado para calcular a distância de abertura bucal máxima. Como consequência deste pressuposto, caminhos anormais do ponto interincisivo mostrariam a presença de uma disfunção da ATM. No entanto, a utilização clínica de abertura máxima bucal como um índice do côndilo não apresenta um elevado rigor (Travers *et al.*, 2000; Naeije, 2002). Cálculos mais detalhados e modelagem anatómica são necessários para um exame exacto. Nos seres humanos, a abertura da boca requer uma complexa combinação da rotação no compartimento inferior da ATM (disco articular) e do compartimento superior; estes dois componentes estão presentes simultaneamente em cada passo dos diversos movimentos da mandíbula (Piehslinger *et al.*, 1993; Salaorni e Palla, 1994; Lötters *et al.*, 1996; Gallo *et al.*, 1997, 2000; Ferrario *et al.*, 2005). O ponto interincisivo por si só não pode fornecer informações sobre a rotação e translação da articulação temporomandibular (Mapelli, Galante, Lovecchio, Sforza, & Ferrario, 2009).

A articulação temporo-mandibular tem funções de elevada importância em procedimentos como a fala ou a mastigação. O lado direito e esquerdo da ATM forma uma articulação bicondilar muito semelhante à do joelho. A sua superfície articular é coberta por fibrocartilagem em vez de cartilagem hialina, sendo uma característica que a diferencia de outras articulações. Os dois côndilos apresentam medidas de 15 a 20 mm de lado a lado, ou seja no plano frontal, e 8 a 10 mm no plano sagital. A morfologia do côndilo varia entre a idade do paciente e o seu grupo étnico, para além da possível presença de traumas, más oclusões, deficiências ao nível do desenvolvimento entre outras ocorrências (Alomar *et al.*, 2007).

Não é possível descrever com exactidão a cinemática dos movimentos condilares do lado de trabalho e de abertura através de um único ponto do côndilo, como também clinicamente, os traçados do movimento de um único ponto condilar não pode ser utilizado para fins de diagnóstico ou na avaliação dos resultados de tratamentos propostos (Peck, Murray, Johnson, Comp, & Klineberg, 1999).

1.3.1. Propulsão

Durante os movimentos de propulsão, os côndilos mandibulares efectuam, no plano sagital, um movimento de translação de trás para a frente em relação às vertentes anteriores das fossas mandibulares. O ponto de partida é com o côndilo na parte superior da fossa mandibular. O ponto final corresponde à interacção topo-a-topo dos incisivos. A morfologia da fossa mandibular de cada indivíduo irá determinar o movimento do côndilo. O valor da inclinação da cabeça da mandíbula permite a programação dos articuladores, através das caixas condilares, sendo articulares semi-ajustáveis ou ajustáveis (Dupas, 2012).

1.3.2. Lateralidade

Durante os movimentos de lateralidade com o côndilo de trabalho, este trabalha sobre si mesmo, sendo fundamental. Executa um movimento centrífugo no plano frontal; neste caso, ele executa um movimento de lateralidade imediato antes de ser girado sobre si. O ponto de partida do movimento é a posição do côndilo na parte superior da fossa mandibular. O ponto final é a interacção topo-a-topo das cúspides vestibulares dos pré-molares e molares. A morfologia da fossa mandibular de cada indivíduo determina a lateralidade do côndilo. O movimento de trabalho pode ser só lateral, lateral e superior, lateral e inferior, lateral anterior ou lateral posterior. A direcção percorrida depende da anatomia da fossa mandibular (Dupas, 2012).

1.4. Ângulo de Bennett

No plano horizontal o ângulo obtido é o ângulo de Bennett. Forma-se a partir do plano parasagital que passa pelo centro do côndilo de não trabalho e da secante que une o ponto de partida do côndilo e de chegada durante o movimento de lateralidade. O ponto de partida é a posição da côndilo mandibular em máxima intercuspidação. O ponto final é a interação topo-a-topo dos caninos. O ângulo de Bennett permite a programação da angulação de não-trabalho da caixa do côndilo nos articuladores semi-ajustáveis de primeira geração (Dupas, 2012).

Uma guia condiliana de 20 graus e um ângulo de Bennett de 15 graus permitem a desocclusão posterior na grande parte dos pacientes (Dawson, 2008).

1.5. Guia condiliana

A guia condiliana é definida como a orientação mandibular gerada pelo côndilo e o disco articular movimentando-se pelo contorno da fossa glenóide. A correlação entre o caminho traçado pelo côndilo durante os movimentos mandibulares e a morfologia da superfície oclusal foi alvo de várias investigações. Houve falta de confiabilidade da gravação e reprodução da orientação do côndilo mandibular em articuladores semi-ajustáveis. Foi registrada uma elevada variação entre os operadores, entre os materiais de gravação, e entre os articuladores. A ortopantomografia é muitas vezes utilizada para o diagnóstico. Gilboa et al, por meio de um estudo em 25 seres humanos, determinou que o contorno radiográfico da fossa articular e da eminência articular numa ortopantomografia é uma representação precisa de linhas equivalentes no crânio e pode ser determinante para a orientação dos ângulos dos côndilos mandibulares (Tannamala, Pulagam, Pottem, & Swapna, 2012).

Segundo um estudo realizado por Tannamala et al., dez pacientes com dentição intacta, sem sinais ou sintomas de disfunção temporomandibular foram selecionados. Foram efectuados moldes de hidrocolóide irreversível e vazados a gesso. Os modelos foram montados em articulador. Cada paciente foi orientado a mover a sua mandíbula

para a frente cerca de 6 mm, e foi obtido um registo de protrusão de cada um. Os ângulos de orientação condilar foram registados no articulador e numa tabela.

Foi efectuada uma ortopantomografia a cada paciente com o plano de Frankfurt paralelo ao chão da boca. Todas as radiografias foram realizadas pelo mesmo operador e pela mesma máquina. As imagens foram adquiridas em 74 kVp e 10 Ma. Foram realizados alguns traçados nas radiografias efectuadas. Uma linha horizontal foi marcada pela adesão ao ponto orbital mais inferior e o porion. Os pontos mais superiores e mais inferiores das curvaturas foram identificadas e marcados na ortopantomografia. Segundo os autores, “estas duas linhas foram ligados por uma linha recta que representa a linha de curvatura média”. Os ângulos feitos pela intersecção da linha de curvatura média e a linha de referência horizontal foram verificados. Os valores radiográficos foram, em média, 4 graus maiores do que os valores obtidos pelo método de registo interoclusal através dos movimentos de protrusão. A comparação de orientação condilar entre o lado direito do método de registo de protrusão e no lado direito do método radiográfico panorâmico e o lado esquerdo do método de registo de protrusão e lado esquerdo do método da radiografia panorâmica foram estatisticamente não significantes (Tannamala *et al.*, 2012).

A radiografia panorâmica fornece o clínico com uma abrangente visão da região maxilo-mandibular, produzindo uma imagem de ambos os arcos dentários. As distorções são resultantes dos movimentos horizontais do feixe. A ortopantomografia na região temporal mostra a linha rádio-opaca exterior representando a eminência articular e linha rádio-opaca interior representando o bordo inferior do arco zigomático. Essas linhas cruzam-se muitas vezes e pode ser confuso devido a limitações significativas das radiografias como distorções inerentes ao sistema utilizado e erros ao posicionar o paciente (Tannamala *et al.*, 2012).

Estudos realizados por Zamacona et al, Lundeen e Wirth, Woelfel et al, Hobo e Mochizuki, Preti et al, dos Santos et al, evidenciam variações de ângulos de orientação condilares que variam de 5 a 55 graus. Portanto, a determinação do ângulo de orientação da cabeça da mandíbula por panorâmica imagem radiográfica pode ser um método aplicável na programação do semi-ajustável articulador. Este estudo descreve um método simples de gravação do registo protrusivo do paciente e obtenção do ângulo de

orientação do côndilo mandibular através da radiografia panorâmica (Tannamala *et al.*, 2012).

Segundo o estudo realizado, “a técnica é fácil de usar, e os ângulos de orientação do côndilo obtidos por este método não foram estatisticamente significativas quando em comparação com os ângulos obtidos pelo registo protrusivo.” (Tannamala *et al.*, 2012).

Os registos obtidos por este método podem ser usados para programar o articulador semi-ajustável e obter reabilitações adequadas. Devem ser realizados novos estudo usando diferentes máquinas panorâmicas e também para determinar a distorção real da ortopantomografia (Tannamala *et al.*, 2012).

A orientação do côndilo em articulador é considerado ser um requisito necessário para a reabilitação com prótese. A orientação condilar é descrita como a orientação mandibular gerado pelo côndilo e do disco articular percorrendo o contorno da fossa glenóide durante os movimentos mandibulares. A orientação nos articuladores semi-ajustáveis é definida pelos movimentos de protrusão ou laterais. Foram registadas variações com registos consecutivos, entre operadores, entre os materiais de gravação, e entre os diferentes articuladores. O contorno da eminência articular do osso temporal pode ser visto uma ortopantomografia. Se a imagem radiográfica panorâmica fôr registada com precisão irá representar o contorno eminência articular, e pode ser utilizada como um auxiliar na definição da orientação do côndilo mandibular na inclinação de um articulador semi-ajustável (Gilboa, Cardash, Kaffe, & Gross, 2008).

“Embora o uso de uma trajectória condilar arbitrária de 20 graus seja prática na maioria dos casos, esta decisão nunca deve ser arbitrária.” (Dawson, 2008).

Em alguns tipos de oclusão é crucial a trajectória condilar para a desocclusão dos dentes posteriores (Dawson, 2008).

Segundo Takayama e Hobo existe uma relação significativa entre a guia condiliana e a guia anterior (Zoghby, Ré, & Perez, 2009).

Os movimentos mandibulares para além da eminência articular, disco e ligamentos, são também determinados pelas faces oclusais dos dentes factores neuromusculares. A relação dinâmica entre todas as faces oclusais e a anatomia das articulações temporomandibulares são as responsáveis por todo o sistema temporomandibular (Stiesch-Scholz, Demling, & Rossbach, 2006).

Segundo alguns estudos, a inclinação sagital do côndilo pode ir de 8° a 70°. No entanto, o valor médio obtido em grande parte dos estudos ronda os 30 a 45 graus (Alshali, Yar, Barclay, & Satterthwaite, 2013).

1.6. Articulador

Segundo Celenza (1979), um articulador é um dispositivo mecânico que relaciona os modelos de gesso das arcadas dentárias. Dividiu os articuladores em duas categorias: aqueles que permitem movimentos de excêntricos e os que não permitem. Ele afirmou que antes de seleccionar um articulador, o médico dentista primeiro deve determinar o tipo de tratamento a ser utilizado (Dixon, 2000).

Em 1963, Weinberg dividiu os articuladores em quatro grupos distintos: arbitrário, posicional, semi-ajustável e totalmente ajustável. O arbitrário quando usado, as variações individuais de cada paciente não são consideradas. No articulador posicional é possível efectuar certas posições como relação cêntrica, protrusões e lateralidades. Este tipo de articulador era usualmente indicado para a confecção de próteses totais. Nos articuladores semi-ajustáveis é necessário o arco facial para a montagem dos modelos de gesso, sendo este instrumento utilizado primariamente para a confecção de próteses totais, pois segundo Weinberg devido à relativa mobilidade das próteses totais, os articuladores semi-ajustáveis eram necessários (Dixon, 2000).

Segundo Posselt, existem 3 factores para o correcto uso do articulador: "Conhecimento dos movimentos da mandíbula e anatomia funcional da articulação temporomandibular, especificação das posições e movimentos a ser reproduzidos no articulador, solução prática para a transferência de posições e movimentos para o articulador, as suas possibilidades e limitações." (de Carvalho, 1998).

Segundo alguns autores:

Um articulador é um aparelho que permite a reprodução mais ou menos precisa, em função da sua programação, da cinemática mandibular do paciente. É composto por dois braços: superior e inferior. A primeira representa a parte média da face, e a segunda a parte inferior mandibular. Por esta configuração, o articulador é anatómico (Dupas, 1996).

O articulador coloca os modelos de gesso do paciente em situação espacial. O modelo maxilar fica posicionado em relação ao plano axiorbital e o modelo inferior, com a ajuda de um registo, em relação cêntrica. Vai reproduzir com maior ou menor precisão as posições e os movimentos mandibulares fundamentais (Orthlieb, Brocard, Schittly, & Maniere-Ezvan, 2000).

O estudo em articulador permite também a avaliação da face lingual dos modelos, e evidenciar as relações cúspide-fossa. Deve existir rigor na execução dos modelos, utilizando-se moldeiras adequadas, materiais de moldagem estáveis e gesso de qualidade (McNeill, 2000).

Os articuladores são indispensáveis num laboratório de prótese dentária, e o médico dentista deve entender a necessidade do protésico utilizá-lo. Cada articulador será utilizado de acordo com as necessidades de execução de próteses fixas ou removíveis, afim de corresponder aos conceitos ocluso-protésicos (Dupas, 1996).

Segundo Dupas:

O carácter pontual do local desdentado, a ausência de algias musculares ou articulares e, portanto, a inexistência de distúrbios disfuncionais não demandam estudo aprofundado em articulador, previamente ao trabalho. Mas se a curva de oclusão estiver alterada, seja pela inclinação da raiz ou pelo forte desgaste dos dentes que circundam o local desdentado, a sua avaliação pode apresentar dificuldades na clínica. A montagem dos modelos das arcadas dentárias em gesso num articulador é, nesse caso, necessária (Dupas, 2006).

O uso de modelos de gesso montados em articulador é uma parte crucial do planeamento. Os modelos são geralmente montados em articuladores semi-ajustáveis. O posicionamento preciso do modelo de gesso relativo à arcada superior, que indicam a posição da maxila em relação ao crânio, é essencial para o planeamento de confiança (Walker, Ayoub, Moos, & Barbenel, 2008).

(Walker *et al.*, 2008) consideraram que nos articuladores actuais, os modelos que são montados usando um arco facial produzem relações imprecisas e não confiáveis entre os modelos e o crânio.

Muitos articuladores e arcos faciais que são usados para a montagem de modelos são concebidos no pressuposto de que o plano de Frankfurt e o braço superior do articulador são ambos paralelos e horizontais. Vários estudos têm mostrado que os planos definidos no articulador não correspondem com precisão aos planos anatómicos que produzem erros no planeamento (Walker *et al.*, 2008).

De acordo com alguns autores:

Durante o tratamento protético, é importante tanto para o dentista como para o protésico que a construção de restaurações indiretas seja realizada a partir de uma boa reprodução do sistema mastigatório do paciente. O arco facial tem sido considerado um acessório indispensável dos articuladores semi-ajustáveis para a transferência do modelo maxilar. A maioria dos livros relativos ao tratamento protético afirmam que o registo do arco facial é necessário para orientar o maxilar convertido para o articulador para todos os tipos de trabalhos protéticos. Existe uma falta de estudos clínicos que avaliem o uso do arco facial na prótese fixa dentária e nas próteses parciais removíveis durante a reabilitação oral. Serão necessários mais estudos para esclarecer a importância do arco facial (Farias-Neto, Dias, de Miranda, & de Oliveira, 2013).

A evidência científica actual indica que a transferência do arco facial não é imprescindível para conseguir melhores resultados. Ensaio clínicos sugerem que abordagens mais simples para a construção de próteses totais podem apresentar resultados aceitáveis (Farias-Neto *et al.*, 2013).

O sucesso dos procedimentos protéticos é reforçado pela simulação precisa do caminho do côndilo mandibular do paciente num articulador. Ele permite que o clínico possa estimar a correlação entre o caminho traçado pelo côndilo durante os movimentos mandibulares e a morfologia da superfície oclusal que irá auxiliar na reabilitação oclusal sem interferências (Shreshta, Jain, Bhalla, & Pruthi, 2012).

“A vantagem da montagem em articulador é que o odontólogo pode expor o tratamento protético ao paciente com mais facilidade: dessa forma, as explicações são

materializadas e a ausência dos órgãos periféricos (bochechas e lábios) torna o discurso mais fácil.” (Dupas, 2006).

Os valores utilizados para a programação de um articulador dependem da idade e da forma das faces oclusais. Com a idade, diminui a forma íngreme das fossas mandibulares. Por exemplo, para um adulto jovem os valores da guia condiliana é de 40 ° a 50 °, para pacientes mais velhos a inclinação do côndilo está definido entre 30 ° a 40 ° e para um idoso a inclinação do côndilo é programado a partir de 20 ° até 30 °. O valor do ângulo de Bennett ou do deslocamento lateral é aumentado no articulador. Nos idosos acontece o inverso da guia condiliana, ou seja, o ângulo de Bennett aumenta com a idade, permitindo assim uma maior liberdade na colocação de próteses reduzindo o risco de colisão (Dupas, 2012).

Na programação do articulador:

“As caixas condilares do articulador Quick Master da empresa Fag selecionados são B2, formando uma propulsão com o parafuso e estão equipados com paredes anteriores com uma mola que tem a virtude de empurrar a placa do côndilo contra a parede traseira das respectivas caixas. Eles podem receber inserções intercambiáveis. Estes têm angulação de Bennett 0 °, 10 °, 15 °, 20 °, ou curvilínea. Estas pastilhas são seleccionadas de acordo com o ângulo ou a amplitude de movimento lateral e são introduzidos nas caixas de articulador condilar para o programar. Na parte de lado da caixa existem angulações a cada cinco graus de 0 ° a 70 °. Eles permitem definir o valor da guia condiliana (Dupas, 2012).

1.7. Arco facial

Um arco facial é um dispositivo mecânico, que utiliza duas referências posteriores próximas de cada uma das ATM, e uma referência anterior, que relaciona o modelo de gesso verticalmente ao plano horizontal selecionado (O’Malley & Milosevic, 2000).

O arco facial convencional relaciona um modelo maxilar montado em articulador e o plano horizontal de Frankfurt. Isto é assumido para reproduzir a forma em que maxila do paciente refere-se ao eixo de articulação dos côndilos mandibulares,

facto que põe em dúvida a reprodutibilidade de transferência do arco facial (Bamber, Firouzal, Harris, & Linney, 1996).

O modelo de gesso e a sua relação com as estruturas cranianas é geralmente transferida para o articulador através de um arco facial. A precisão de um arco facial tem sido questionada devido à grande variabilidade entre os pacientes. Diferentes sistemas de arco facial mostraram uma pobre reprodutibilidade geral com mudanças significativas na posição do modelo de gesso. A incapacidade de ajustar o instrumento a certas referências é uma deficiência inerente. Esses erros de orientação estão presentes independentemente da técnica de gravação ou tipo de instrumentação utilizado e são introduzidos quando o instrumento é ajustado e colocado sobre o paciente e quando as medições são transferidas para o articulador. Na maioria dos sistemas, há 2 pontos posteriores localizados na área da articulação temporomandibular (por exemplo, nos meatos auditivos externos) e uma terceira referência anterior (por exemplo o orbitário) são utilizados para identificar um plano de referência. O plano mais utilizado como referência para a transferência do arco facial é o plano de Frankfurt, que foi concebido para a orientação de crânios em antropologia no final do século XIX. Este plano foi mais tarde aplicado em medicina dentária para uma orientação "natural" da cabeça para orientação de radiografias e posteriormente de articuladores. Na maioria dos articuladores, os membros superiores e inferiores são paralelos entre si e paralelos relativamente ao plano horizontal quando o pino incisal é fixado em zero. O plano oclusal e as inclinações condilares são normalmente transferidos para o membro superior do articulador (Ferrario, Sforza, Serrao, & Schmitz, 2002).

O arco facial também pode ser chamado arco de transferência. Ele permite colocar o modelo em relação ao plano maxilar e, portanto, respeita o desenho anatómico do articulador. O modelo relativo à arcada superior está localizado no mesmo espaço que a arcada superior no crânio do paciente. Arco facial consiste num arco pericraniano com duas ogivas que são colocadas nos ouvidos, um revólver e um sistema para a montagem de uma forquilha pré-formada para ficar com exactidão semelhante à curva do arco maxilar. Esta forquilha encontra-se perfurada com 5 buracos com o objectivo de reter o material utilizado para o registo (Dupas, 2012).

Existem três pontos, um anterior e dois posteriores, na forquilha onde se coloca massa Kerr e é registada a arcada superior, guiando a forquilha através do plano sagital médio e o paciente morde através de dois algodões dispostos lateralmente. Os braços laterais arco facial são colocados no canal auditivo externo e aperta-se os parafusos laterais. De seguida utiliza-se os diferentes botões de bloqueio para fixar a forquilha ao arco facial. Depois é feita a transferência do arco facial para o articulador, quando os parafusos dos braços laterais são desapertados para facilitar a desmontagem do arco facial e com o suporte da forquilha instala-se no ramo inferior. O arco facial é assim bloqueado e fica em contacto com a mesa sobre a qual está o articulador (Dupas, 2006).

A utilização do arco facial é usualmente realizada quando existe a necessidade de registar o maxilar superior num certo plano. No entanto, ainda não há evidências de que o arco facial provoque uma correcta e precisa orientação do modelo de gesso do maxilar (Zizelmann *et al.*, 2012).

1.8. Axiógrafo

O axiógrafo regista o caminho de um ponto condilar ou o trajecto de um ponto que se encontra na proximidade do côndilo. A abertura, o encerramento, e a protrusão podem ser investigados através de um axiógrafo. O uso clínico do axiógrafo inclui a localização do eixo horizontal transversal e a descoberta detalhada de dados necessários para ajustar um articulador da forma adequada. Pode ser necessário recorrer ao axiógrafo se pretendemos realizar uma reabilitação completa da boca, especialmente quando a articulação temporomandibular se encontra danificada. O axiógrafo é também utilizado para facilitar o diagnóstico de problemas da ATM (Kucukkeles, Ozkan, Ari-Demirkaya, & Cilingirturk, 2005)

A análise axiográfica da articulação temporomandibular é considerado por alguns como um procedimento padrão, quando utilizado para diagnóstico e reabilitações orais. Durante a investigação axiográfica, os traçados dos movimentos mandibulares são registados do lado direito e esquerdo das articulações temporomandibulares através de um arco facial, que está ligado à maxila e mandíbula (Wagner, Seemann, Schicho, Ewers, & Piehslinger, 2003).

A axiografia é um exame barato e é necessário quando as reabilitações oclusais necessitam de precisão, tanto no diagnóstico como na avaliação (Orthlieb *et al.*, 2000).

Segundo alguns autores “o procedimento começa pela localização do eixo transversal horizontal da articulação temporomandibular.” (Wagner *et al.*, 2003).

A interpretação dos traçados axiográficos permite diagnosticar distúrbios temporomandibulares e avaliar as diversas funções da articulação (Wagner *et al.*, 2003).

Com o desenvolvimento tecnológico “foi aplicada a axiografia computadorizada” (Tamaki, Cēlar, Beyrer, & Aoki, 1997).

Onde os traçados eram transcritos para o papel, foram substituídos por pratos ferro-magnéticos para possibilitar um registo electro magnético dos diversos movimentos mandibulares. No entanto, estes sistemas continuam a sofrer alguns precalços. O peso dos arcos faciais poderá causar irregularidades nos movimentos mandibulares. O deslocamento destes arcos faciais pode ocorrer facilmente, formando alguma distorção na examinação. O registo só pode ser visto em duas dimensões, exigindo que o médico faça uma interpretação de um movimento a três dimensões. A realização de um exame com o axiógrafo requer algum tempo ao paciente e ao clínico, principalmente devido à necessidade da correcta aplicação do arco facial, pois por vezes torna-se difícil a sua montagem (Wagner *et al.*, 2003).

O sucesso dos procedimentos prostodônticos é reforçado pela simulação precisa do caminho da cabeça da mandíbula do paciente durante a análise num articulador. Ele permite que o clínico possa verificar a correlação entre o caminho traçado pelo côndilo durante os movimentos mandibulares e a morfologia da superfície oclusal existente. Se a orientação do côndilo da mandíbula não é orientada da maneira correcta, irá formar interferências oclusais durante os movimentos mandibulares (Shreshta *et al.*, 2012) .

A programação do articulador realizada utilizando um axiógrafo, permite o registo dos movimentos condilares. A sua utilização está longe de ser popular, por isso desenvolveu-se uma técnica muito mais acessível e mais barata. Em alguns casos clínicos, a programação vulgar é suficiente (Dupas, 2012).

Se a orientação do côndilo da mandíbula não é registado correctamente, ele vai levar a interferências durante os movimentos mandibulares. Este também pode aumentar o tempo de ajuste da prótese, o que pode ser frustrante para o paciente e para o profissional. A orientação condilar também pode ser medida através de radiografias. Comparado com os métodos clínicos, os métodos radiográficos envolvem situações mais estáveis e podem ser padronizados. A literatura indica o uso de telerradiografias, ortopantomografias e tomografias para gravação de orientação da côndilo mandibular. Estudos mostraram que os métodos radiográficos podem gravar os movimentos condilares com mais precisão do que os restantes métodos. A despesa adicional, transtornos e preocupações de exposição à radiação são considerados os principais impedimentos para o uso generalizado de métodos radiográficos. Além disso, há pouca evidência na literatura sobre a comparação entre o método radiográfico e os outros métodos (Shreshta *et al.*, 2012).

As técnicas de registo interoclusal e axiografia são usadas para definir a orientação da cabeça mandibular em articuladores semi-ajustáveis, e existem diversos estudos com métodos diferentes para avaliar a sua fiabilidade. É avaliada a reprodução dos movimentos excursivos mandibulares através da axiografia, mas esta técnica não está ao alcance de um clínico inexperiente (Caro, Peraire, Martinez-Gomis, Anglada, & Samsó, 2005).

Foi realizado um estudo para comparar a reprodutibilidade dos contactos dentários laterais montados num articulador semi-ajustável e foi avaliada a orientação condilar, definida por diferentes métodos, para avaliar a margem de erro das variações de orientação. O objectivo deste estudo foi delinear uma técnica simples de moldes de montagem em um semi-ajustável articulador para o uso na prática geral. As configurações articulares foram feitas separadamente de acordo com dois métodos. A primeira definição da orientação da do ângulo da cabeça da mandíbula foi feita pelo registo de protrusão técnica. Após a formação do sujeito foi instruído a protruir a mandíbula 5 mm e um registo foi feito com cera previamente aquecida a 55 ° C num banho de água. O ângulo de Bennett foi calculado através da fórmula de Hanau. A segunda definição da orientação do ângulo da cabeça da mandíbula foi feita com a axiografia (Quick-axis), de acordo com as instruções do fabricante. Os resultados

sugerem que, em geral, a axiografia é um método que apresenta mais confiança para a programação de um articulador semi-ajustável, que é a técnica de registo de protrusão, apesar de poderem existir possíveis erros (Caro *et al.*, 2005).

Em 1744, foi descrito pela primeira vez por Ferrein a rotação e translacção condilar aquando do movimento de abertura da boca e no deslocamento lateral da mandíbula. Vários autores como Walker e Bennett estudaram os movimentos mandibulares. A condilografia mecânica, também designado como axiógrafo, foi introduzida por Slavicek após alguns estudos de Lee e Lundeen. A axiografia é um procedimento clínico que reproduz os diferentes movimentos da mandíbula, simplificando a gravação da translacção do côndilo. A axiografia computadorizada apenas melhora a axiografia mecânica, sem alterar os seus princípios base. O axiógrafo permite elaborar diversos mecanismos, tais como o ajuste de um articulador ou melhorar o diagnóstico de disfunções temporo-mandibulares. Alguns autores têm afirmado que a confiabilidade de diagnóstico e validade de diferentes dispositivos electrónicos não estão cientificamente validados, por isso neste momento, para um ponto de vista de diagnóstico não é recomendada a axiografia. Segundo Widman existe uma relação forte entre o caminho do côndilo mandibular verificado pelos traçados obtidos pelo axiógrafo mecânico e a anatomia da eminência articular observada pela cefalometria (Mantout, Giraudeau, Perez, Ré, & Orthlieb, 2009).

Existem 2 pontos que guiam a cinemática dos movimentos mandibulares. Um é o componente ósseo e os ligamentos existentes na ATM, que interferem e guiam os movimentos, mas que aplicam uma pressão elevada sobre o disco. Outro ponto é o facto do côndilo ser guiado por mecanismos neuromusculares (Baqaien, Barra, & Muessig, 2009).

“Com a aceitação quase universal da desoclusão posterior como objectivo desejável, a necessidade do registo pantográfico foi eliminada” (Dawson, 2008).

Com alguma prática por parte do médico dentista, o registo pantográfico pode ser feito em cerca de 30 minutos, podendo diminuir este tempo consideravelmente se fôr experiente. Não existem interferências oclusais enquanto os traçados são registados. É bastante comum ocorrerem erros durante a montagem (Dawson, 2008).

Segundo Helsing, a reprodutibilidade do registo pantográfico é raramente obtida. Um dos erros frequentes é pensar que os traçados obtidos são a trajetória real dos côndilos, quando é apenas uma imagem especular. Outro erro é no deslocamento lateral. Este representa um deslizamento da placa de registo quando o côndilo de balanceio desliza na eminência articular (Dawson, 2008).

1.9. Raio-x

Num estudo realizado em 2008, foi identificado em vários pacientes o contorno da eminência articular em radiografias panorâmicas e foi determinada a correlação entre a forma anatômica da eminência articular e a correspondente imagem panorâmica radiográfica em crânios humanos. A hipótese seria que a imagem radiográfica panorâmica da inclinação longitudinal da eminência articular seria consistentemente replicável com as inclinações das eminências articulares de 25 crânios humanos. Todas as radiografias foram feitas pelo mesmo operador ao mesmo tempo e com a mesma máquina radiográfica. Os valores radiográficos foram, em média, 7 graus maior do que os valores nos crânios humanos. Foram evidenciadas correlações significativas entre a inclinação as eminências articulares e sua correspondente imagen radiográfica, assim como correlações significativas foram encontradas entre os contornos anatômicos reais e as imagens providenciadas pela ortopantomografia dos arcos zigomáticos. Os dados obtidos não suportam a rejeição da hipótese: a de que uma imagem panorâmica radiográfica da inclinação sagital da eminência articular pode ser replicada com a eminência articular evidenciada em 25 crânios. Esta descoberta indica que as medidas obtidas na ortopantomografia da eminência articular podem ser uma ajuda na montagem do articulador (Gilboa *et al.*, 2008).

A ortopantomografia é uma das técnicas extra-orais mais comuns que fornece uma visão precisa da área maxilo-mandibular apresentando uma imagem das arcadas superior e inferior. Este método de imagem fornece uma boa perspectiva da estrutura óssea, especialmente o maxilar inferior (mandíbula) e poderia ser um bom guia para alguns exames como por exemplo a colocação de um implante, mostrando a relação entre o local da cirurgia e das estruturas anatômicas adjacentes. Outras vantagens desta técnica incluem uma menor ingestão de radiação para o paciente e um tempo de

execução da radiografia relativamente curto (Hoseini Zarch, Bagherpour, Javadian Langaroodi, Ahmadian Yazdi, & Safaei, 2011).

A radiação ionizante oferece benefícios significativos para os pacientes. No entanto, a exposição a tais radiações está associada a potenciais doenças malignas, apesar de ser um risco baixo, e pode provocar problemas a descendentes. A probabilidade destes efeitos adversos é directamente proporcional ao nível e duração da exposição. A radiografia com origem dentária é um dos tipos mais frequentes utilizados. Embora a exposição associada à radiologia utilizada nos consultórios dentários ser relativamente baixa, qualquer procedimento radiológico deve ser justificado, para manter o menor risco de radiação possível (Lee, Kim, Yoon, & Kang, 2010).

O médico dentista deve aproveitar a visualização oferecida pela radiografia panorâmica para observar a forma dos côndilos mandibulares, que normalmente são arredondados. Uma forma achatada pode revelar pressões articulares excessivas que deixam supor, por sua vez, a existência de um distúrbio articular antigo (Dupas, 2006).

Outros diagnósticos podem ser feitos a partir da radiografia panorâmica como avaliações de pneumatizações da eminência articular, ou seja, no tecto da articulação temporomandibular (de Rezende Barbosa et al., 2013).

No estudo realizado por *Nishikawa et al.*, foi realizada a comparação de distâncias medidas na radiografia panorâmica e na tomografia computadorizada. Embora a tomografia computadorizada seja considerada como o melhor meio para a avaliação da morfologia óssea e para medir distâncias tridimensionalmente, a radiografia panorâmica também pode ser utilizada, sendo um método de baixo custo e com pouca exposição a radiação para o paciente. Os resultados obtidos demonstram que há uma ligeira variação nas medições de ambos os métodos, não garantindo a confiabilidade da radiografia panorâmica em termos de distâncias específicas. O nível de erro de cerca de 10% revela ser demasiado para obter dados precisos para diagnóstico. A radiografia panorâmica não deverá ser utilizada para medições, sendo a tomografia computadorizada o método mais viável (*Nishikawa et al.*, 2010).

A imagem panorâmica digital é composta por um grande número de pedaços de dimensão muito pequena de informações conhecidos como "pixels". Estes pixels estão distribuídos em células específicas por colunas e linhas. O número total de pixels contidos na imagem é o número de linhas multiplicado pelo número de colunas. Quanto menor for o tamanho do pixel, maior será o número de linhas e colunas existentes na imagem. O tamanho dos pixels influenciam directamente a qualidade da imagem, ou seja, quanto menor for o seu tamanho mais detalhada será a reprodução. A dose de radiação é reduzida devido às unidades panorâmicas digitais. A redução da dose obtida varia, apesar desta questão ainda estar sob investigação (Angelopoulos, Bedard, Katz, Karamanis, & Parissis, 2004).

Actualmente, a ATM pode ser analisada através de uma TAC ou ressonância magnética que oferecem uma imagem bastante precisa e não poderá ser substituída por qualquer tipo de técnica radiográfica. No entanto, a radiografia panorâmica pode dar informações adequadas, como por exemplo no estudo da superfície óssea do côndilo e as suas possíveis distorções (Ku, 2004).

Segundo alguns autores, “alguns pesquisadores têm defendido o uso de radiografias para determinar a posição do côndilo, enquanto outros questionam a confiabilidade da imagem para fazer tal determinação” (Utt, Meyers, Wierzba, & Hondrum, 1995).

1.10. Programação através de Rx panorâmico

Segundo o estudo realizado por Dupas (2012), apresenta várias vantagens, como ser mais rápida, mais barata e o facto de ser acessível a todos. Foi efectuado o estudo em cinco mil pacientes (dez mil axiografias nas articulações temporomandibulares), encontrando algumas semelhanças entre o valor da guia condiliana e da inclinação da parede anterior da fossa mandibular de cada uma das ATM. Para além de fornecer uma imagem das arcadas dentárias, a radiografia panorâmica permite visualizar as duas fossas mandibulares no mesmo plano, e assim fornece uma noção da angulação condilar. Apesar da possível distorção que possa ocorrer, actualmente os novos dispositivos permitem que esta seja mínima. O estudo pode ser feito directamente num papel. É realizado um traço ligando o topo da fossa mandibular das articulações temporomandibulares direita e esquerda. De seguida é realizado uma linha que vai desde o topo da fossa até à parte mais posterior do tubérculo articular. A intersecção das duas linhas irá dar o valor aproximado da guia condiliana (Dupas, 2012).

A fórmula de Hanau era essencialmente usada para a programação do ângulo de Bennett em articuladores semi-ajustáveis para favorecer a oclusão equilibrada. O valor da guia condiliana é dividido por 10, para facilitar o cálculo (na fórmula de Hanau esse valor é 8). De seguida é somado um valor de 5 a 20, dependendo da idade do paciente. Se for um paciente jovem este valor é reduzido, no entanto à medida que aumenta a idade, este valor somado também aumenta. O valor final representa o ângulo de Bennett (Dupas, 2012).

2. OBJECTIVOS

- a. Avaliação dos dados obtidos através da técnica convencional de montagem do axiógrafo a 25 participantes.
- b. Avaliação dos dados obtidos através da ortopantomografia realizada a 25 participantes.
- c. Comparar os dois métodos.

3. MATERIAIS E MÉTODOS

3.1. Hipóteses de estudo

Hipóteses nulas: - Os dois métodos apresentam valores diferentes, não validando a técnica de montagem de articulador através de raio-x panorâmico.

Hipóteses alternativas: - Os dois métodos apresentam valores iguais ou semelhantes, validando a técnica de montagem de articulador através de raio-x panorâmico.

3.2. Local de estudo

Este estudo decorreu na Clínica Universitária Dentária Egas Moniz.

3.3. Amostra

Para este estudo foram seleccionados 25 voluntários, alunos do 5º ano do mestrado integrado em Medicina Dentária do ISCSEM com idades compreendidas entre os 21 e 25.

a. Critérios de inclusão

- ◆ Ausência de patologias articulares
- ◆ Presença de todos os dentes ou com poucas perdas dentárias (6 no máximo)

b. Critérios de exclusão

- ◆ Presença de patologias articulares
- ◆ Estar em tratamento ortodôntico
- ◆ Apresentar dor muscular extrema, impossibilitando a montagem do axiógrafo.
- ◆ Mobilidade dentária
- ◆ Inflamações nos ouvidos, zumbidos ou dor

3.4. Materiais utilizados

- a. Ortopantomografo da Clínica Dentária Universitária Egas Moniz (*Orthophos XG 5 DS/Ceph®*)
- b. Transferidor
- c. Régua 30 cm
- d. Axiógrafo *Quick Axis®* (França)




Figura 1 - Axiógrafo *Quick Axis®*

- e. Cinquenta papéis milimétricos dos lados direito e esquerdo, utilizados no axiógrafo *Quick Axis®*
- f. Cera rosa (*Kemdent®*)
- g. Gesso snow-white (*Snow-white®*)
- h. Graal
- i. Espátula para alginato



Figura 2 - Espátula e graal

- j. Papel químico

3.5. Métodos

a. Montagem do axiógrafo

Conteúdos do axiógrafo: Forquilha de fixação, arco, braço lateral, suporte nasal, estabilizadores laterais, barra transversal, cinta elástica, discos de papel, “caneta” e micrómetro.

Inicialmente é preparada a forquilha de fixação. Colocou-se cera rosa nos dentes anteriores apenas para protecção durante a desinserção da forquilha. Preenche-se a forquilha com gesso snow-white e insere-se na boca com a orientação do plano sagital médio, guiando o paciente em relação cêntrica a morder a forquilha.

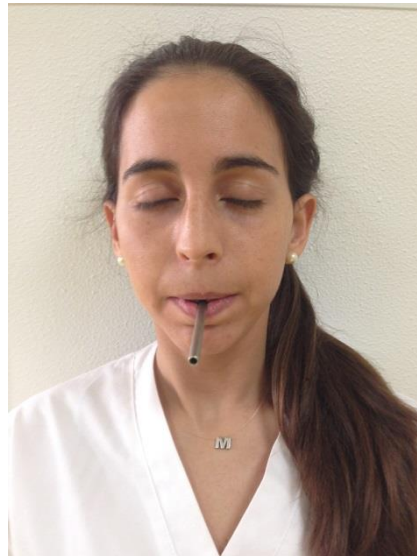


Figura 3 - Colocação da forquilha de fixação

De seguida, são colocados os discos de papel no arco no lado direito e no lado esquerdo. O arco é aberto e introduz-se nos canais auditivos externos do paciente as pontas. Depois o arco é bloqueado através dos dois parafusos existentes.

O suporte nasal é posicionado com alguma pressão para estabilizar o arco, não permitindo que haja oscilações, bem como o estabelecimento da cinta elástica sem tensão excessiva, que é apertada através de uma chave nos estabilizadores laterais. O paciente não deverá sentir um incómodo excessivo durante os movimentos a efectuar.



Figura 4 - Colocação do arco

É colocada a barra transversal, apoiada na forquilha, paralela ao plano frontal. Após este passo, é posto o braço lateral que fixa à barra transversal e ao suporte metálico que está junto ao disco de papel.

b. Registo da guia condiliana

Através do braço lateral, é colocada a “caneta” em contacto com o vértice do ângulo recto do disco de papel milimétrico, para a reprodução do movimento de abertura, que deverá ser estabilizada pelos parafusos presentes no braço lateral.

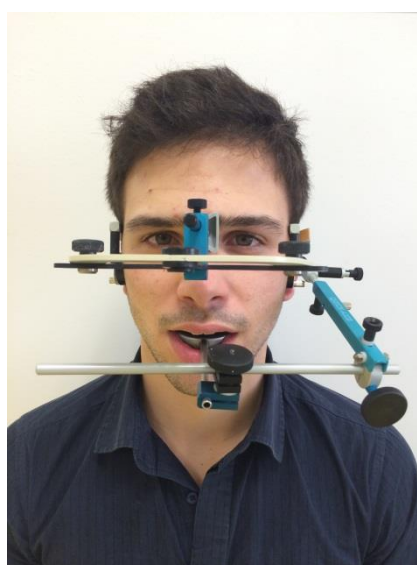


Figura 5 - Registo da guia condiliana

A “caneta” é ligeiramente aliviada para a colocação de um papel químico, que depois serve para registar com um traço o movimento de abertura do paciente. Esta linha representa o movimento condilar.

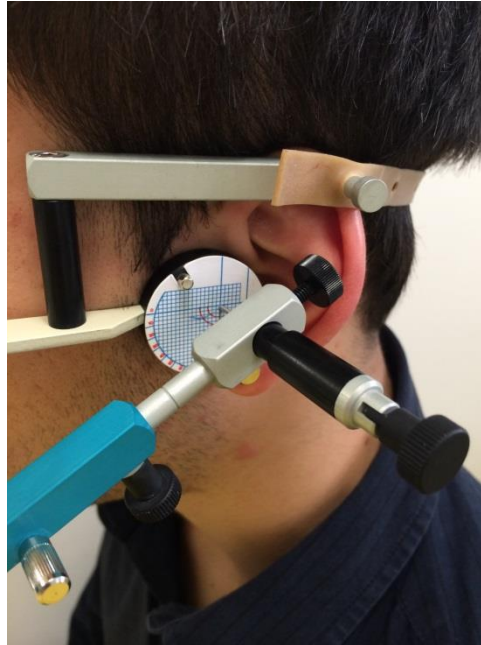


Figura 6 - Registo da guia condiliana




Figura 7 - Disco de papel com o traçado obtido

De seguida, através de uma linha tangente ao traço obtido partindo do vértice do ângulo recto, é descoberto o ângulo da guia condiliana necessário para a montagem do articulador. Este ângulo é definido pelo disco de papel milimétrico. (Figura 7)

c. Registo do ângulo de Bennett

Através de um micrómetro introduzido na barra lateral, obtém-se o ângulo de Bennett. Este micrómetro é colocado quando está na posição zero, e com duas marcas visíveis. Durante a introdução na barra lateral, deve estar bloqueado pelo parafuso de fixação. Após ter sido posicionado no local correcto (vértice do ângulo recto), o micrómetro é bloqueado pelo parafuso presente na barra lateral.

De seguida, deve-se libertar o micrómetro através do parafuso de fixação para que este possa reproduzir o movimento de lateralidade efectuado pelo paciente. Quando o micrómetro chega ao primeiro arco do disco de papel, o paciente deverá voltar à posição de RC e o micrómetro é novamente bloqueado pelo parafuso de fixação.

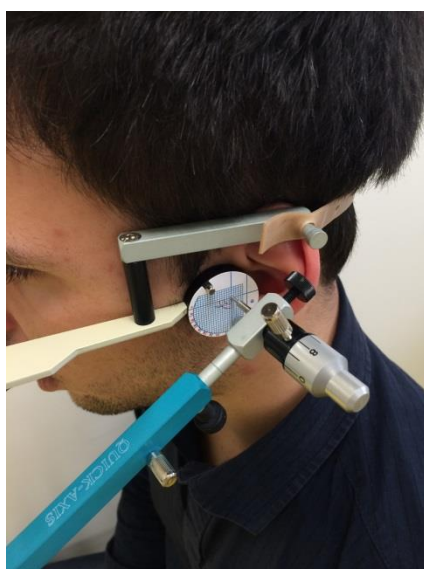


Figura 8 - Registo do ângulo de Bennett

O micrómetro é removido da barra lateral e o valor obtido é interpretado através da tabela de conversão. Este valor é o utilizado na montagem do articulador.

d. Registo através da ortopantomografia

Foi pedido aos candidatos que facultassem a sua radiografia panorâmica feita à menos de 6 meses. Todas as radiografias foram efectuadas pelo mesmo aparelho (*Orthophos XG 5 DS/Ceph®*) a 64Kv e 8mA e pelo mesmo técnico.

A análise da radiografia panorâmica é realizada com um computador portátil transferida do programa *Sidexis XG®* para o *Paint (WindowsXP®)* onde é feita uma linha que liga o topo das fossas mandibulares, esquerda e direita. De seguida é feito um traço que estende-se desde o topo da fossa mandibular até à porção mais posterior do tubérculo articular. O ângulo obtido por estas duas rectas define o ângulo da guia condiliana, observado com a ajuda de um transferidor manual.

Em função da idade do paciente e do valor da guia condiliana, é somado um valor de 5 a 20 ao valor obtido na radiografia do ângulo da guia condiliana, segundo a fórmula: $\text{Guia condiliana}/10 + \text{factor de erro} = \text{Ângulo de Bennett}$ (Dupas, 2012). Quando os valores da guia condiliana são cerca de cinquenta graus, o valor somado é de cinco. Se os valores da guia forem cerca de quarenta graus o valor somado será dez. No caso de ser cerca de trinta graus, o valor somado será quinze. Se fôr cerca de vinte graus, o valor somado é vinte.

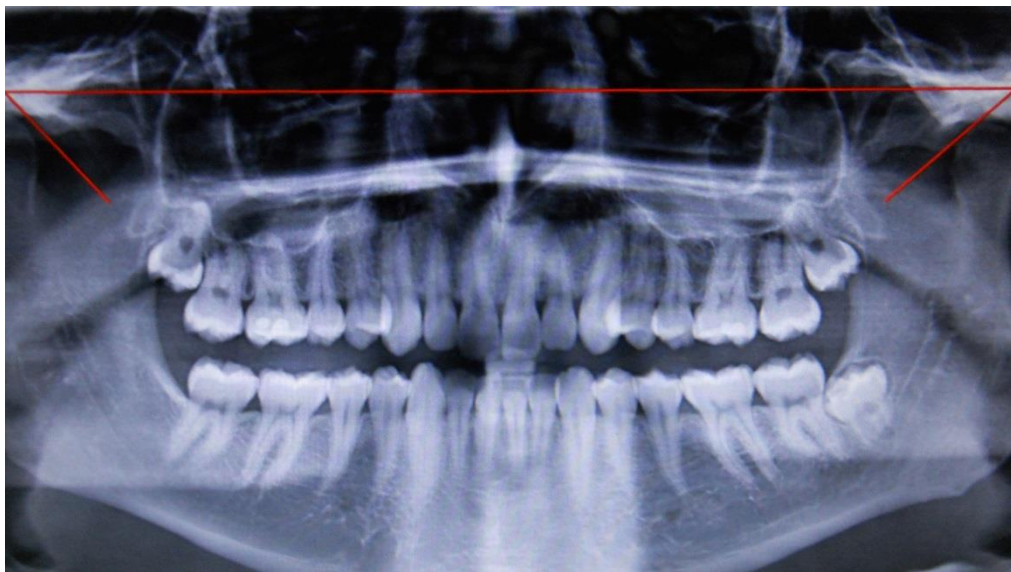

Figura 9 – Traçados na ortopantomografia

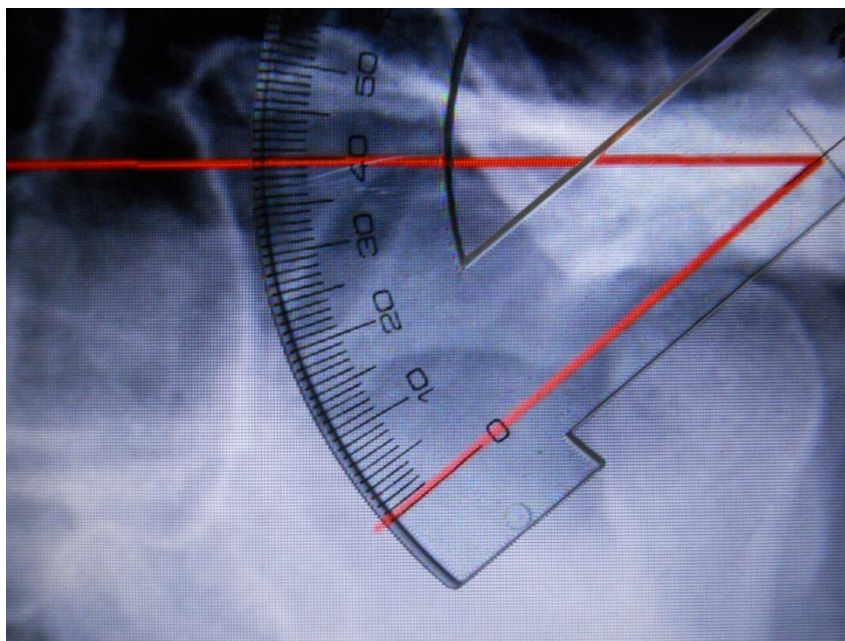


Figura 10 – Verificação do valor da guia condiliana através do transferidor manual

e. Análise estatística

Para comparar os os dados obtidos nos dois métodos utilizou-se como referência para aceitar ou rejeitar a hipótese nula o nível de significância ($p \leq 0,05$).

O pressuposto de normalidade foi analisado com os testes de Kolmogorov-Smirnov e Shapiro-Wilk. Devido a não existir uma distribuição normal das variáveis, utilizou-se um teste de hipóteses não paramétrico para comparar os dois grupos, o teste de Wilcoxon. Foi escolhido este teste para facilitar a comparação dos dois métodos.

A análise estatística foi efectuada através do programa SPSS (*Statistical Package for the Social Sciences*) versão 20.0 para Windows.

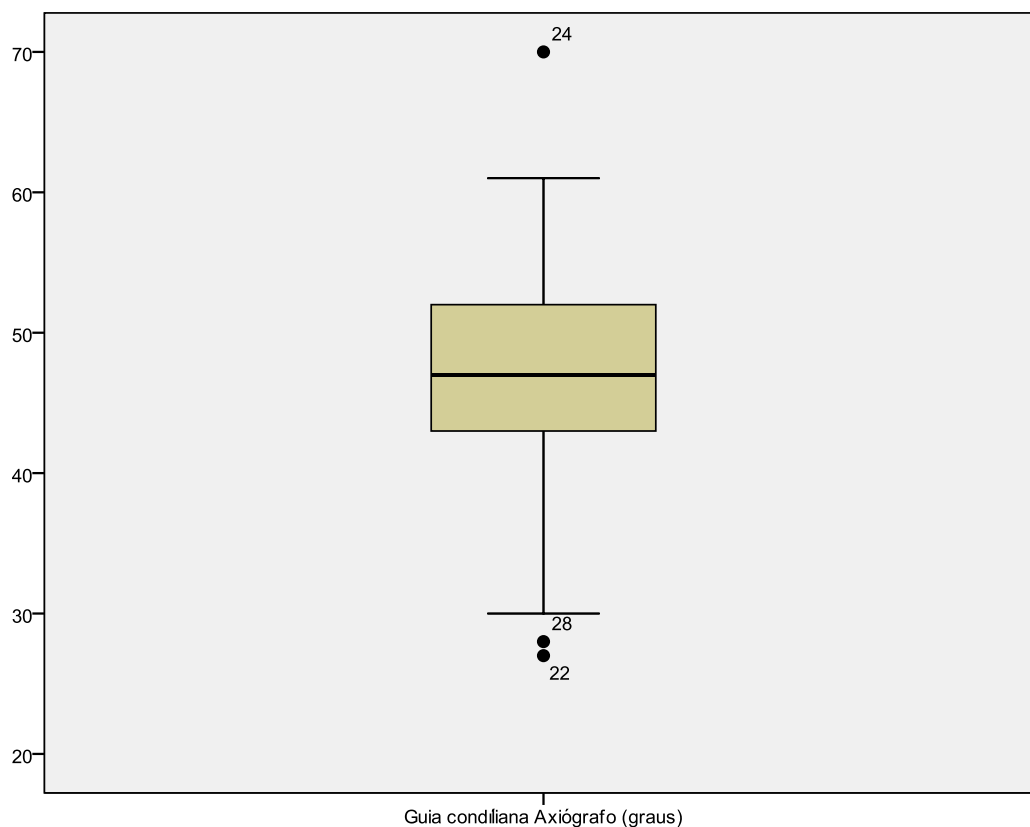
4. RESULTADOS

No presente estudo, analisou-se os dados obtidos da técnica convencional de montagem de articulador através do axiógrafo *Quick Axis*® a vinte e cinco pacientes, depois avaliou-se os dados obtidos da montagem de articulador através da ortopantomografia aos mesmos vinte e cinco pacientes. De seguida comparou-se os dois métodos.

4.1. Resultados da análise da guia condiliana através do axiógrafo *Quick Axis*®

O valor médio obtido foi de 46,84 graus nos vinte e cinco pacientes, sendo o valor máximo registado 70 graus e o mínimo 27 graus (Anexo 2). A mediana dos valores foi 47 graus com o valor do intervalo de quantis a ser 9, evidenciando que 50% dos valores obtidos estão muito próximos da mediana. Segundo o anexo 2, o intervalo de confiança relativo à média apresenta valores entre 44,34 e 49,34, ou seja, valores que estão perto da média obtida.

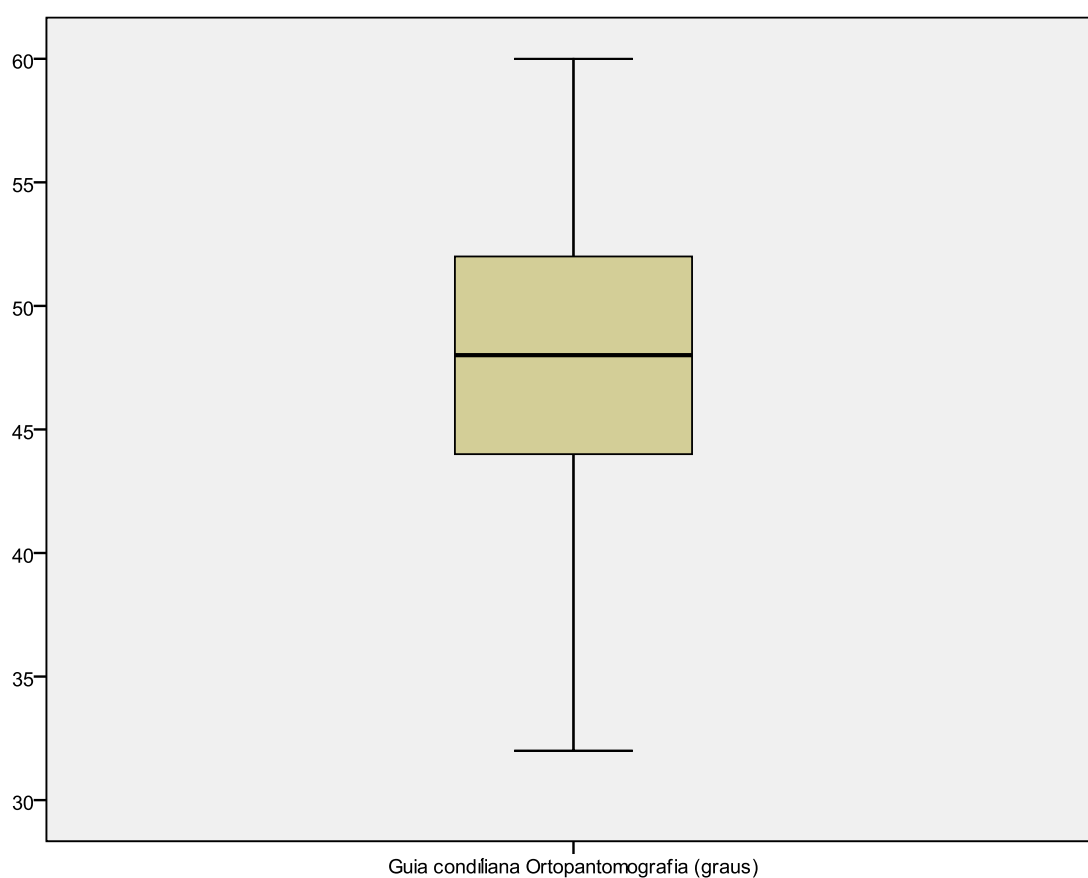
Gráfico 1 – Resultados dos valores da guia condiliana (axiógrafo)



4.2. Resultados da análise da guia condiliana através da ortopantomografia

O valor médio obtido foi de 47,84 graus nos vinte e cinco pacientes, sendo o valor máximo registado 60 graus e o mínimo 32 graus (Anexo 2). A mediana dos valores obtidos foi 48 graus com um intervalo entre quartis de 9, evidenciando que 50% dos valores obtidos estão muito próximos da mediana. (Anexo 2). O intervalo de confiança relativo à média apresenta valores entre 45,96 e 49,72, ou seja, valores que estão perto da média obtida.

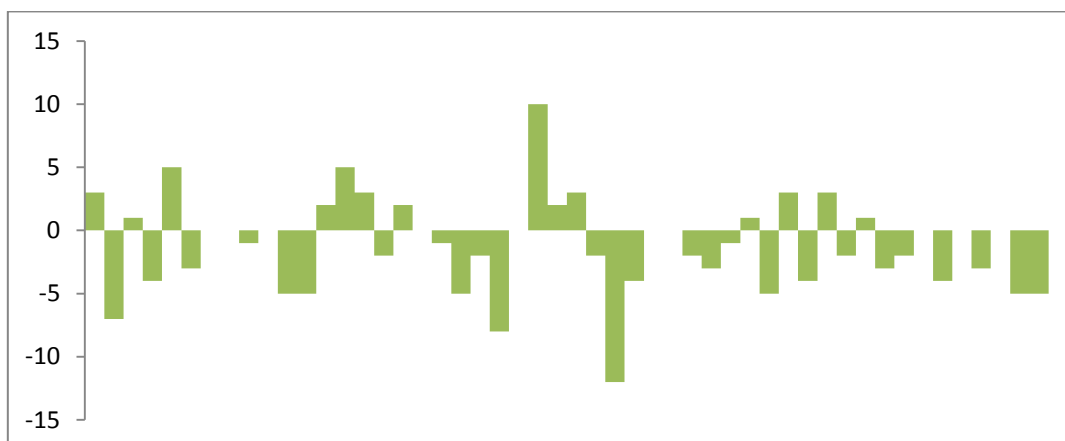
Gráfico 2 - Resultados dos valores da guia condiliana (ortopantomografia)



4.3. Comparação dos valores obtidos nos dois métodos de avaliação da guia condiliana

Segundo o teste de Wilcoxon, os valores não são estatisticamente significativos ($p = 0,054$), apesar de apresentarem um valor numérico muito próximo (Anexo 3). No entanto, os valores da média e mediana são bastante semelhantes. No gráfico 3 está representado a diferença entre os valores obtidos da guia condiliana através do registo do axiógrafo e o registo da ortopantomografia. Cada barra corresponde a um dos lados da face para cada paciente e pode-se verificar que a maioria dos valores está muito próximo de zero, registando dez valores nulos, ou seja, dez valores estão iguais no registo do axiógrafo e da ortopantomografia.

Gráfico 3 - Diferença entre os valores do axiógrafo e da ortopantomografia (guia condiliana)

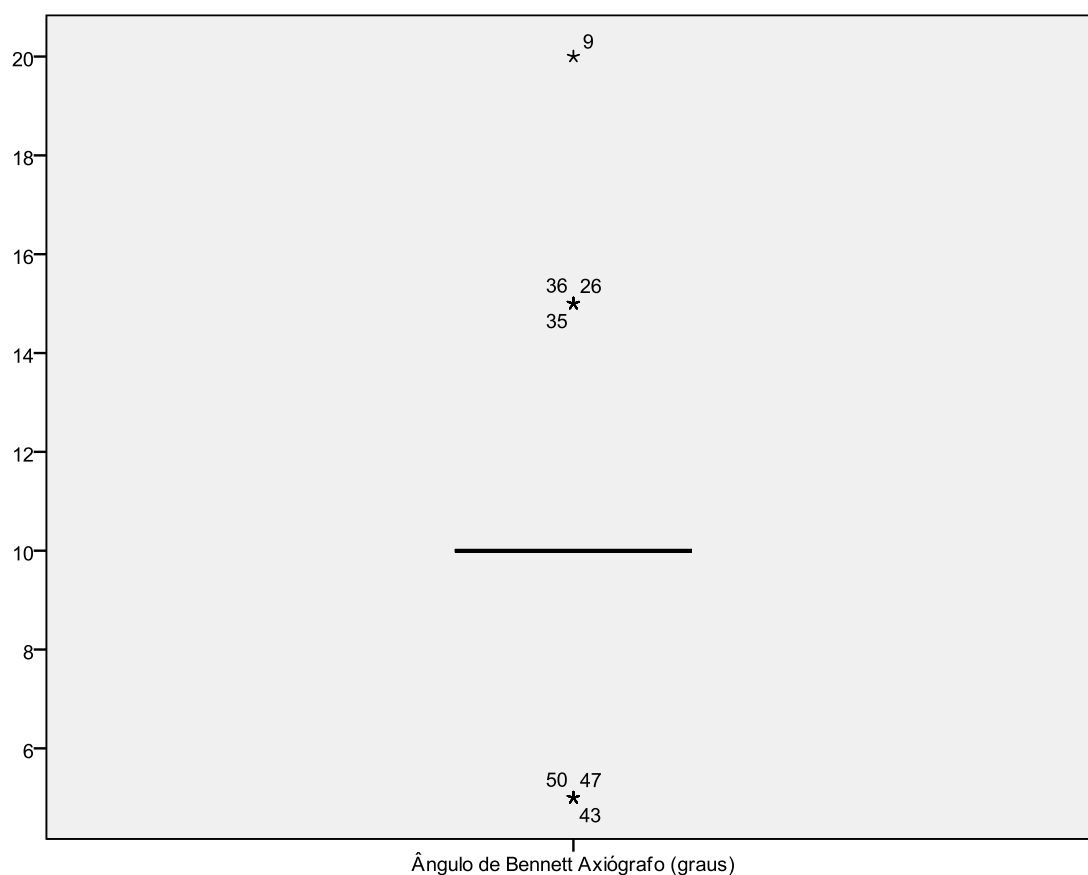


Verificou-se que na maioria dos pacientes os valores obtidos da guia condiliana através do axiógrafo *Quick Axis*® e da ortopantomografia variavam no máximo em cerca de 5 graus.

4.4. Resultados da análise do ângulo de Bennett através do axiógrafo *Quick Axis*®

O valor médio obtido foi de 10 graus nos vinte e cinco pacientes, sendo o valor máximo registado 20 graus e o mínimo 5 graus (Anexo 2). A mediana dos valores obtidos foi igual ao valor da média. O intervalo de confiança relativo à média fica entre 8,96 e 11,04, ou seja, apresentam valores muito próximos do valor obtido na média (anexo 2).

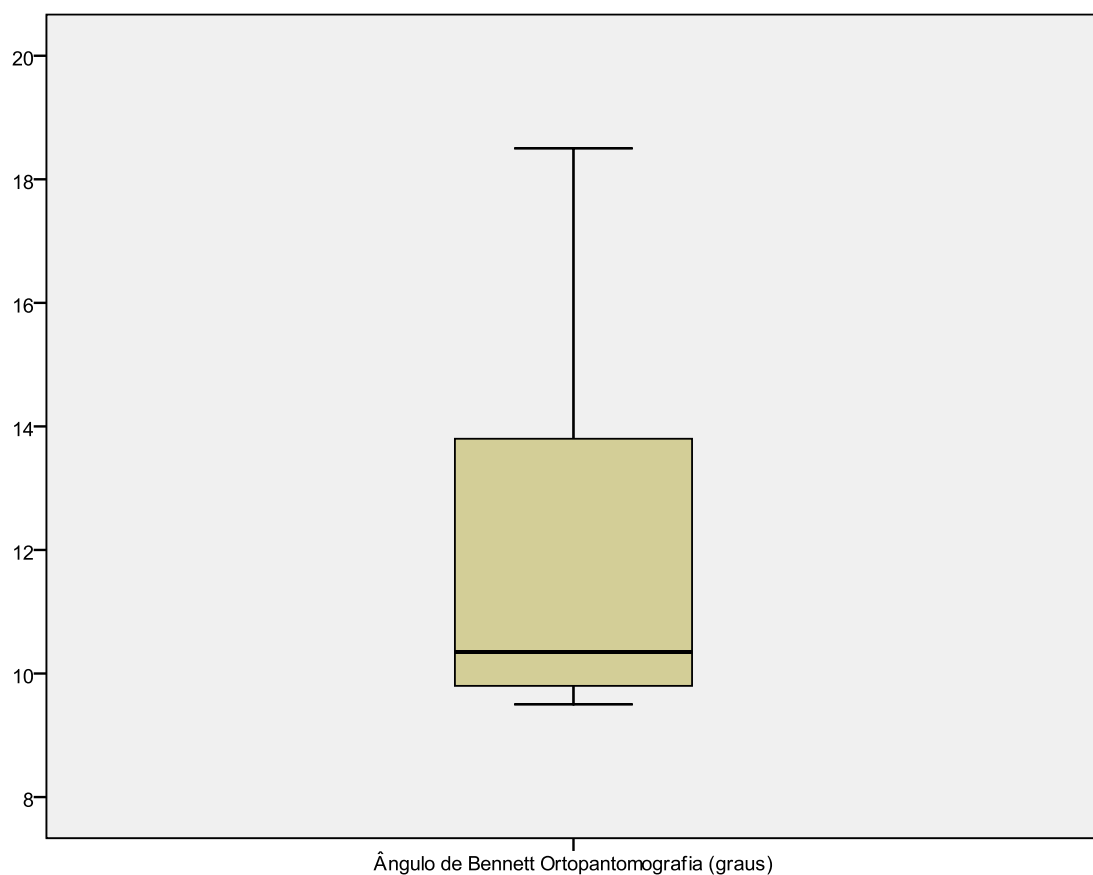Gráfico 4 - Resultados dos valores do ângulo de Bennett (axiógrafo)



4.5. Resultados da análise do ângulo de Bennett através da ortopantomografia

O valor médio obtido foi de 11,38 graus nos vinte e cinco pacientes, sendo o valor máximo registado 19 graus e o mínimo 10 graus (Anexo 2). A mediana dos valores obtidos foi 10,35 graus. O intervalo de confiança relativo à média fica entre 10,74 e 12,03, ou seja, apresentam valores muito próximos do valor obtido na média (anexo 2). Podemos também verificar que o intervalo entre quartis foi 4, evidenciando que 50% dos valores obtidos estão muito próximos da mediana.

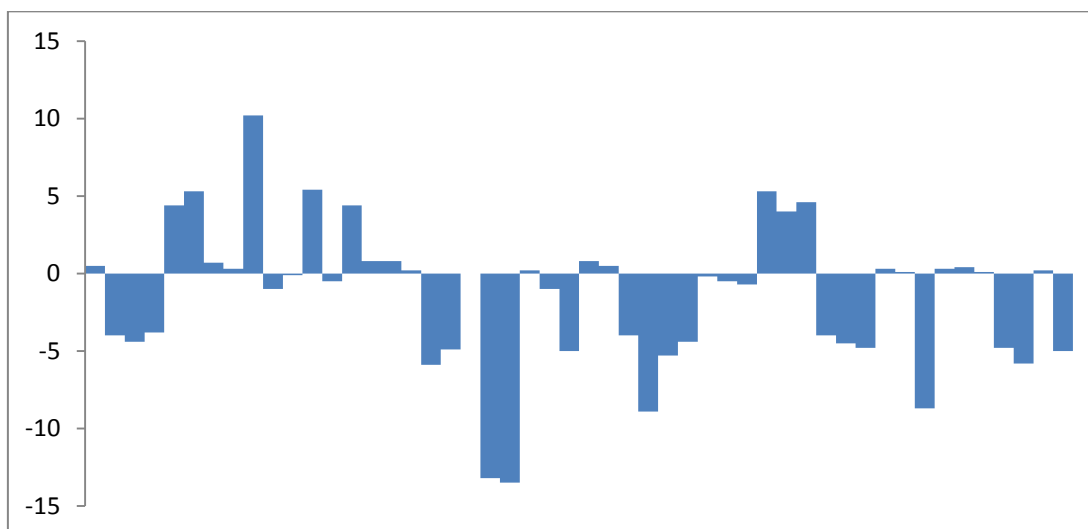
Gráfico 5 – Resultados dos valores do ângulo de Bennett (ortopantomografia)



4.6. Comparação dos valores obtidos nos dois métodos de avaliação do ângulo de Bennett

Segundo o teste de Wilcoxon, os valores não são estatisticamente significativos ($p = 0,090$), apesar de apresentarem um valor numérico muito próximo (Anexo 3). No entanto, os valores da média e mediana são bastante semelhantes.

Gráfico 6 – Diferença entre os valores do axiógrafo e da ortopantomografia (ângulo de Bennett)



No gráfico 6 está representado a diferença entre os valores obtidos do ângulo de Bennett através do registo do axiógrafo e o registo da ortopantomografia. Cada barra corresponde a um dos lados da face para cada paciente e pode-se verificar que a maioria dos valores está próximo de zero. Grande parte dos valores apresenta um valor máximo de 5 graus.

5. DISCUSSÃO

A técnica de montagem de articulador através de Rx panorâmico “baseia-se na observação e bom senso.” (Dupas, 2012, pp.52).

Apesar da axiografia ser considerada como um método de diagnóstico, são necessários mais estudos para saber se este método apresenta a precisão necessária (Petrie, Woolsey, & Williams, 2003). A sua sensibilidade e especificidade não estão totalmente esclarecidas (Mantout *et al.*, 2009).

No presente estudo utilizou-se o axiógrafo para definir a orientação do côndilo mandibular nos articuladores semi-ajustáveis. Não se realizou a investigação através de um axiógrafo computadorizado porque este método não está ao alcance de qualquer médico dentista (Caro *et al.*, 2005).

Segundo alguns autores, a axiografia é um método confiável para a reprodução dos movimentos mandibulares. Através dos traçados obtidos, o articulador é programado para ser o mais parecido possível aos movimentos mandibulares efectuados pelo paciente (Petrie *et al.*, 2003).

Apesar de existirem outros métodos de exploração do movimento condilar (protrusão) (Santos, 2013), a técnica utilizada no estudo foi a indicada pelo *Quick Axis®* (abertura para registo da guia condiliana e lateralidade para registo do ângulo de Bennett) que vai de acordo com alguns estudos realizados por Widman, afirmando que existe uma grande semelhança entre os traçados realizados pelo axiógrafo e a anatomia da eminência articular (Santos, 2013).

Foi utilizada a ortopantomografia devido à facilidade de acesso, ao seu custo, ao grau de exposição radiográfico relativamente baixo (Lee *et al.*, 2010) e pelas indicações da técnica de montagem de articulador através de Rx panorâmico segundo Dupas.

Durante as medições efectuadas nas ortopantomografias, tivemos em conta o grau de distorção e de ampliação que poderia ocorrer.

A radiografia panorâmica pode distorcer a forma do côndilo devido o alinhamento não ortogonal do feixe de raios-x (Mawani *et al.*, 2005).

A ortopantomografia também pode sofrer um alargamento desproporcional (Van Elslande, Russett, Major, & Flores-Mir, 2008).

No entanto, o Rx panorâmico revelou ser relativamente competente na sua utilização para a montagem de articulador, tal como no estudo realizado por *Gilboa et al.*

A técnica utilizada através do Rx panorâmico durante a investigação apresentou diversas vantagens, como ser bastante rápida, simples, não ter nenhum custo adicional e ser acessível a todos os clínicos bem como pacientes, concordando com o estudo realizado por *Dupas*.

No estudo realizado por *Dupas*, através da ortopantomografia o valor do ângulo de Bennett relaciona-se bastante com a idade do paciente, bem como com o valor da guia condiliana. No entanto, no presente estudo, os valores do ângulo de Bennett apresentaram valores diferentes em alguns participantes, tendo em conta a amostra utilizada com idades compreendidas entre 22 e 25 anos. Portanto os valores obtidos foram resultado do valor alcançado na guia condiliana.

Os cálculos efectuados para chegar ao valor do ângulo de Bennett, tal como os traçados elaborados na ortopantomografia foram de acordo com a técnica elaborada por *Dupas*.

A ortopantomografia revelou ser um método a considerar como meio de medições de estruturas ósseas segundo os resultados ($p=0,054$). Apesar de não ser considerado um valor estatisticamente relevante, o resultado obtido é muito próximo de o ser ($p\leq 0,050$). Esta conclusão vai de acordo com um estudo (Ku, 2004), afirmando que a radiografia panorâmica pode dar informações adequadas em termos de medições e discorda de outras abordagens (Nishikawa *et al.*, 2010)(de Rezende Barbosa *et al.*, 2013), que afirmam que a radiografia panorâmica não deverá ser utilizada para medições.

Os resultados obtidos do estudo efectuado revelam valores muito similares entre o valor da guia condiliana através do axiógrafo e da ortopantomografia, concordando com estudo efectuado por *Dupas*.

Segundo Dawson, não há razões para não programar o articulador com 15 graus no deslocamento lateral, contrariando o uso do axiógrafo para um registo mais individual. (Dawson, 2008)

No estudo realizado por Tannamala *et al.*, dez pacientes livres de sinais e sintomas na articulação temporomandibular e dentição intacta foram seleccionados para a comparação da angulação condilar sagital através de um registo protrusivo intra-oral e através do Rx panorâmico.

Os valores radiográficos foram, em média, quatro graus mais elevados do que os valores obtidos pelo método de registo de protrusão interoclusal, enquanto no presente estudo os valores obtidos da guia condiliana através da ortopantomografia foram, em média, um grau mais elevado do que através do axiógrafo. (47,84 e 46,84, respectivamente).

Os valores obtidos não tiveram significado estatístico ($p = 0.071$ para o lado direito e $p = 0.057$ para o lado esquerdo), embora apresentem valores numéricos muito próximos da relevância estatística, tal como o presente estudo ($p=0,054$).

A técnica é diferente comparando com o presente estudo, embora o conceito seja similar. As imagens radiográficas foram obtidas com 74 kv and 10 mA e no presente estudo foram a 64 Kv e 8 mA. Os traçados efectuados na ortopantomografia foram distintos, utilizando uma linha que vai desde o porion até ao orbitário e outra linha que vai desde o topo da fossa mandibular passando pelo ponto mais posterior do tubérculo articular, contrariando o presente estudo onde é feita uma linha que liga o topo das fossas mandibulares, esquerda e direita, e de seguida é feito um traço que estende-se desde o topo da fossa mandibular até à porção mais posterior do tubérculo articular. Naturalmente a diferença destes traçados irão influenciar os valores obtidos, nomeadamente na média dos valores alcançada (36.50 e 35.50 no lado direito e esquerdo, respectivamente, e no presente estudo foi 47,84).

O número da amostra também apresenta valores distintos relativamente ao presente estudo (10 no estudo de Tannamala *et al.*, e 25 no estudo actual).

Apesar dos resultados obtidos, Tannamala *et al.* concluíram que a obtenção do valor da guia condiliana através da ortopantomografia pode ser usado para a programação de um articulador semi-ajustável, indo de acordo com as conclusões do presente estudo.

Num estudo efectuado na Faculdade de Odontologia de Manchester, realizou-se uma investigação com o objetivo de medir a inclinação sagital do côndilo, em participantes do sexo feminino e masculino, e de seguida comparar os valores obtidos entre os dois grupos. Todos os participantes apresentavam todos os dentes ou poucos dentes perdidos. Os critérios de exclusão para o estudo foram: Lesões no crânio e/ou ouvidos, dor muscular extrema na região da cabeça e pescoço que impossibilitassem o uso do axiógrafo e problemas envolvendo o tecido dentário e tecido mole como mobilidade dentária ou restaurações que estivessem mal adaptadas, interferências oclusais pronunciadas, problemas na região do ouvido como inflamações, zumbidos ou dor, sendo semelhantes ao presente estudo. Neste estudo foi utilizado um axiógrafo computadorizado (Cadiax® compact). O valor médio das guias condilianas dos 32 participantes foi de 41,9°, sendo o valor obtido no presente estudo em 25 participantes 46,84°. Os autores deste estudo afirmam que os valores das guias condilianas variam bastante, provavelmente devido variabilidade dos valores da guia condiliana da população ou devido ao método utilizado para o registo (Alshali *et al.*, 2013).

“A alta variabilidade dos valores da guia condiliana sugerem a necessidade de levar a cabo medições condilares independentes para cada paciente, em vez de se basear em valores médios relatados”(Alshali *et al.*, 2013), indo de acordo com o presente estudo.

No estudo realizado por Payne, realizou-se uma investigação sobre os valores da guia condiliana obtidos, através de protrusão, em 55 pacientes com um axiógrafo computadorizado (Denar Pantronic®). A média dos valores estudados foi 42,7°, sendo muito próximo da média dos valores adquiridos no presente estudo (46,84°).

“Os valores para os determinantes condilares são variáveis dentro um grande intervalo. Esta variabilidade dos valores da guia condiliana sugere a importância de determinar as determinantes condilares individualmente, em vez de confiar em valores médios.”(Payne, 1997), concordando com o presente estudo.

Neste momento, não se sabe exactamente qual é o método mais exacto na análise da guia condiliana e ângulo de Bennett de um paciente. Alguns autores revelam que o axiógrafo/pantógrafo apenas revela uma trajectória especular e não uma trajectória exacta do movimento condilar (Dawson, 2008), enquanto outros afirmam que por exemplo na montagem de um articulador *Quick Master*®, o registo com o axiógrafo *Quick Axis*® é obrigatório, considerando que para muitos médicos dentistas esta técnica é muito sofisticada (Dupas, 2012). Da mesma forma que alguns autores afirmam que a ortopantomografia pode servir para medições no intuito da montagem de um articulador (Gilboa *et al.*, 2008; Tannamala *et al.*, 2012; Dupas, 2012), outros discordam da possibilidade de utilizar a ortopantomografia para medições (Nishikawa *et al.*, 2010)(de Rezende Barbosa *et al.*, 2013).

6. CONCLUSÃO

Após a avaliação dos resultados obtidos no presente estudo, podem ser tomadas as seguintes conclusões:

1. Apesar dos resultados sem significado estatístico, a técnica de montagem de articulador através de Rx panorâmico poderá ser validada. Após a comparação dos valores de ambos os métodos, verificou-se que há uma grande semelhança nos valores numéricos, alcançando por vezes valores iguais, correspondendo aos objectivos estabelecidos.
2. Neste caso aceitamos a hipótese alternativa, rejeitando a hipótese nula.
3. A técnica de montagem de articulador através de Rx panorâmico apresenta diversas vantagens: maior conforto para o paciente sem necessidade de mais exposição a radiação, menor custo, menor duração e maior facilidade e acessibilidade a qualquer médico dentista.
4. Não podemos considerar qual o método mais preciso na avaliação da guia condiliana e ângulo de Bennett, porém com os resultados obtidos, podemos dizer que ambos estarão perto da realidade e que, tanto um como o outro, podem ser utilizados na montagem de articulador.
5. As duas técnicas podem apresentar adversidades no registo dos valores a obter, na ortopantomografia por distorção/ampliação radiológica e no axiógrafo por dificuldades inerentes ao manuseamento do próprio aparelho.
6. A mínima margem de erro quer estatístico quer comparativo entre ambos os métodos, comprova que esta técnica, não apresentando riscos nem para a actividade clínica nem para o paciente, é mais vantajosa para ambas as partes.
7. A falta de estudos sobre esta técnica não nos permite ser mais conclusivos.

A. PERSPECTIVAS FUTURAS

- ♦ Aumentando o número da amostra, o significado estatístico poderá ser diferente.

7. BIBLIOGRAFIA

- Alomar, X., Medrano, J., Cabratosa, J., Clavero, J. a., Lorente, M., Serra, I., ... Salvador, a. (2007). Anatomy of the Temporomandibular Joint. *Seminars in Ultrasound, CT and MRI*, 28(3), 170–183. doi:10.1053/j.sult.2007.02.002
- Alshali, R. Z., Yar, R., Barclay, C., & Satterthwaite, J. D. (2013). Sagittal condylar angle and gender differences. *Journal of Prosthodontics : Official Journal of the American College of Prosthodontists*, 22(7), 561–5. doi:10.1111/jopr.12047
- Angelopoulos, C., Bedard, A., Katz, J. O., Karamanis, S., & Parissis, N. (2004). Digital panoramic radiography: An overview. *Seminars in Orthodontics*, 10(3), 194–203. doi:10.1053/j.sodo.2004.05.003
- Bamber, M. a, Firouzal, R., Harris, M., & Linney, a. (1996). A comparative study of two arbitrary face-bow transfer systems for orthognathic surgery planning. *International Journal of Oral and Maxillofacial Surgery*, 25(5), 339–43. Retrieved from <http://www.ncbi.nlm.nih.gov/pubmed/8961011>
- Baqaien, M. a, Barra, J., & Muessig, D. (2009). Computerized axiographic evaluation of the changes in sagittal condylar path inclination with dental and physical development. *American Journal of Orthodontics and Dentofacial Orthopedics : Official Publication of the American Association of Orthodontists, Its Constituent Societies, and the American Board of Orthodontics*, 135(1), 88–94. doi:10.1016/j.ajodo.2007.01.030
- Butts, S. C., & Tatum, S. a. (2006). Fundamentals of dental occlusion. *Ear, Nose, & Throat Journal*, 85(5), 312, 314. Retrieved from <http://www.ncbi.nlm.nih.gov/pubmed/16771022>
- Carlsson, G. E. (2009). Dental occlusion: modern concepts and their application in implant prosthodontics. *Odontology / the Society of the Nippon Dental University*, 97(1), 8–17. doi:10.1007/s10266-008-0096-x
- Caro, a J., Peraire, M., Martinez-Gomis, J., Anglada, J. M., & Samsó, J. (2005). Reproducibility of lateral excursive tooth contact in a semi-adjustable articulator depending on the type of lateral guidance. *Journal of Oral Rehabilitation*, 32(3), 174–9. doi:10.1111/j.1365-2842.2004.01287.x
- Claudia, Ş., & Sorin, P. (2011). Computer analysis of functional parameters and dental occlusion
- Dawson, P. E. (2008). Simplificando a Instrumentação para Análise e Tratamento Oclusal. In E. Santos (Ed.), *Oclusão Funcional - Da ATM ao desenho do sorriso* (1ª edição., pp. 233–255). São Petesburgo, Florida: Livraria Santos Editora Ltda.
- De Carvalho, O. D. T. (1998). A new fully adjustable articulator system and procedure. *The Journal of Prosthetic Dentistry*, 80(3), 376–86. Retrieved from <http://www.ncbi.nlm.nih.gov/pubmed/9760374>

- De Rezende Barbosa, G. L., Nascimento, M. D. C. C., Ladeira, D. B. S., Bomtorim, V. V., da Cruz, A. D., & Almeida, S. M. (2013). Accuracy of digital panoramic radiography in the diagnosis of temporal bone pneumatization: A study in vivo using cone-beam-computed tomography. *Journal of Cranio-Maxillo-Facial Surgery: Official Publication of the European Association for Cranio-Maxillo-Facial Surgery*, 1–5. doi:10.1016/j.jcms.2013.06.005
- Dixon, D. L. (2000). Overview of articulation materials and methods for the prosthodontic patient. *The Journal of Prosthetic Dentistry*, 83(2), 235–47. Retrieved from <http://www.ncbi.nlm.nih.gov/pubmed/10668037>
- Dupas, P.-H. (1996). Qu'est-ce qu'un articulateur? In *Les articulateurs semi-adaptables - Comment? Pourquoi? Quand?* (1^a Edição., pp. 5–13). Paris: Éditions CdP.
- Dupas, P.-H. (2006). Durante. In *Oclusão: antes, durante, depois* (pp. 36–133). São Paulo: Artmed Editora.
- Dupas, P.-H. (2012). L'articulateur semi-adaptable. In *L'articulateur au quotidien* (pp. 19–41). Paris: Éditions CdP.
- Farias-Neto, a, Dias, a H. M., de Miranda, B. F. S., & de Oliveira, a R. (2013). Face-bow transfer in prosthodontics: a systematic review of the literature. *Journal of Oral Rehabilitation*, 40(9), 686–92. doi:10.1111/joor.12081
- Ferrario, V. F., Sforza, C., Serrao, G., & Schmitz, J. H. (2002). Three-dimensional assessment of the reliability of a postural face-bow transfer. *The Journal of Prosthetic Dentistry*, 87(2), 210–5. Retrieved from <http://www.ncbi.nlm.nih.gov/pubmed/11854679>
- Fisioterapia, L. E. M., & Fonseca, T. (2011). Universidade Fernando Pessoa FCS / ESS Relação entre Articulação Têmporo-Mandibular e alterações posturais – a eficácia do tratamento fisioterapêutico.
- Gilboa, I., Cardash, H. S., Kaffe, I., & Gross, M. D. (2008). Condylar guidance: correlation between articular morphology and panoramic radiographic images in dry human skulls. *The Journal of Prosthetic Dentistry*, 99(6), 477–82. doi:10.1016/S0022-3913(08)60112-2
- Hliňáková, P., Dostálová, T., Daněk, J., Nedoma, J., & Hlaváček, I. (2010). Temporomandibular joint and its two-dimensional and three-dimensional modelling. *Mathematics and Computers in Simulation*, 80(6), 1256–1268. doi:10.1016/j.matcom.2009.08.007
- Hoseini Zarch, S. H., Bagherpour, a, Javadian Langaroodi, a, Ahmadian Yazdi, a, & Safaei, a. (2011). Evaluation of the accuracy of panoramic radiography in linear measurements of the jaws. *Iranian Journal of Radiology: A Quarterly Journal Published by the Iranian Radiological Society*, 8(2), 97–102. Retrieved from <http://www.pubmedcentral.nih.gov/articlerender.fcgi?artid=3522315&tool=pmcentrez&rendertype=abstract>

- Ku, N. (2004). Comparison of deep bite and open bite cases : normative data for condylar positions , paths and radiographic appearances, (16).
- Kucukkeles, N., Ozkan, H., Ari-Demirkaya, A., & Cilingirturk, A. . (2005). Compatibility of mechanical and computerized axiographs: A pilot study, *94*(2).
- Lee, J., Kim, Y., Yoon, S., & Kang, B. (2010). Reference dose levels for dental panoramic radiography in Gw Angju, South Korea, *142*(2), 184–190.
- Mantout, B., Giraudeau, a., Perez, C., Ré, J.-P., & Orthlieb, J.-D. (2009). Technical validation of a computerized condylographic system. *International Journal of Stomatology & Occlusion Medicine*, *1*(1), 45–50. doi:10.1007/s12548-008-0009-1
- Mapelli, A., Galante, D., Lovecchio, N., Sforza, C., & Ferrario, V. F. (2009). Translation and rotation movements of the mandible during mouth opening and closing. *Clinical Anatomy (New York, N.Y.)*, *22*(3), 311–8. doi:10.1002/ca.20756
- Mawani, F., Lam, E. W. N., Heo, G., McKee, I., Raboud, D. W., & Major, P. W. (2005). Condylar shape analysis using panoramic radiography units and conventional tomography. *Oral Surgery, Oral Medicine, Oral Pathology, Oral Radiology, and Endodontics*, *99*(3), 341–8. doi:10.1016/j.tripleo.2004.07.011
- McNeill, C. (2000). Registos Básicos e Testes Diagnósticos. In *Ciência e Prática da Oclusão* (1ª Edição., pp. 331–348). São Paulo: Quintessence Editora.
- Nishikawa, K., Suehiro, a., Sekine, H., Kousuge, Y., Wakoh, M., & Sano, T. (2010). Is linear distance measured by panoramic radiography reliable? *Oral Radiology*, *26*(1), 16–19. doi:10.1007/s11282-010-0038-5
- O'Malley, a M., & Milosevic, a. (2000). Comparison of three facebow/semi-adjustable articulator systems for planning orthognathic surgery. *The British Journal of Oral & Maxillofacial Surgery*, *38*(3), 185–90. doi:10.1054/bjom.1999.0182
- Okeson, J. (2013). Functional Anatomy. In *Management of Temporomandibular Disorders and Occlusion* (7ª Edição., pp. 2–86). St. Louis: Elsevier.
- Orthlieb, J.-D., Brocard, D., Schittly, J., & Maniere-Ezvan, A. (2000). Oclusores e articuladores. In *Oclusão: princípios práticos* (1ª edição., pp. 124–130). São Paulo: Artmed Editora.
- Payne, J. a. (1997). Condylar determinants in a patient population: electronic pantograph assessment. *Journal of Oral Rehabilitation*, *24*(2), 157–63. Retrieved from <http://www.ncbi.nlm.nih.gov/pubmed/9061626>
- Peck, C. C., Murray, G. M., Johnson, C. W. L., Comp, M., & Klineberg, I. J. (1999). movements of the mandible, *82*(3).
- Petrie, C. S., Woolsey, G. D., & Williams, K. (2003). Comparison of recordings obtained with computerized axiography and mechanical pantography at 2 time

- intervals. *Journal of Prosthodontics : Official Journal of the American College of Prosthodontists*, 12(2), 102–10. doi:10.1016/S1059-941X(03)00037-8
- Rouvière, H., & Delmas, A. (2005). Articulationes de la Cabeza y del Cuello. In *Anatomia Humana* (11^a Edição., pp. 147–160). Barcelona: Elsevier.
- Santos, P. F. Dos. (2013). Correlation between sagittal dental classes and sagittal condylar inclination. *International Journal of Stomatology & Occlusion Medicine*, 6(3), 96–100. doi:10.1007/s12548-013-0086-7
- Shreshta, P., Jain, V., Bhalla, A., & Pruthi, G. (2012). A comparative study to measure the condylar guidance by the radiographic and clinical methods, 153–157.
- Stiesch-Scholz, M., Demling, a, & Rossbach, a. (2006). Reproducibility of jaw movements in patients with craniomandibular disorders. *Journal of Oral Rehabilitation*, 33(11), 807–12. doi:10.1111/j.1365-2842.2006.01636.x
- Tamaki, K., Čělár, a G., Beyrer, S., & Aoki, H. (1997). Reproduction of excursive tooth contact in an articulator with computerized axiography data. *The Journal of Prosthetic Dentistry*, 78(4), 373–8. Retrieved from <http://www.ncbi.nlm.nih.gov/pubmed/9338868>
- Tannamala, P. K., Pulagam, M., Pottem, S. R., & Swapna, B. (2012). Condylar guidance: correlation between protrusive interocclusal record and panoramic radiographic image: a pilot study. *Journal of Prosthodontics : Official Journal of the American College of Prosthodontists*, 21(3), 181–4. doi:10.1111/j.1532-849X.2011.00811.x
- Utt, T. W., Meyers, C. E., Wierzba, T. F., & Hondrum, S. O. (1995). A three-dimensional comparison of condylar position changes between centric relation and centric occlusion using the mandibular position indicator. *American Journal of Orthodontics and Dentofacial Orthopedics : Official Publication of the American Association of Orthodontists, Its Constituent Societies, and the American Board of Orthodontics*, 107(3), 298–308. Retrieved from <http://www.ncbi.nlm.nih.gov/pubmed/7879763>
- Van Elslande, D. C., Russett, S. J., Major, P. W., & Flores-Mir, C. (2008). Mandibular asymmetry diagnosis with panoramic imaging. *American Journal of Orthodontics and Dentofacial Orthopedics : Official Publication of the American Association of Orthodontists, Its Constituent Societies, and the American Board of Orthodontics*, 134(2), 183–92. doi:10.1016/j.ajodo.2007.07.021
- Vitral, R. W. F., da Silva Campos, M. J., Rodrigues, A. F., & Fraga, M. R. (2011). Temporomandibular joint and normal occlusion: Is there anything singular about it? A computed tomographic evaluation. *American Journal of Orthodontics and Dentofacial Orthopedics : Official Publication of the American Association of Orthodontists, Its Constituent Societies, and the American Board of Orthodontics*, 140(1), 18–24. doi:10.1016/j.ajodo.2009.07.030

- Wagner, A., Seemann, R., Schicho, K., Ewers, R., & Piehslinger, E. (2003). analysis of temporomandibular joint movements.
- Walker, F., Ayoub, A. F., Moos, K. F., & Barbenel, J. (2008). Face bow and articulator for planning orthognathic surgery: 1 face bow. *The British Journal of Oral & Maxillofacial Surgery*, 46(7), 567–72. doi:10.1016/j.bjoms.2008.02.015
- Zagalo, C., dos Santos, J., Cavacas, A., Silva, A., Evangelista, J., Oliveira, P., & Tavares, V. (2010). Artrologia. In *Anatomia da cabeça e pescoço e anatomia dentária* (pp. 48–64). Egas Moniz Publicações.
- Zizelmann, C., Hammer, B., Gellrich, N.-C., Schwestka-Polly, R., Rana, M., & Bucher, P. (2012). An evaluation of face-bow transfer for the planning of orthognathic surgery. *Journal of Oral and Maxillofacial Surgery : Official Journal of the American Association of Oral and Maxillofacial Surgeons*, 70(8), 1944–50. doi:10.1016/j.joms.2011.08.025
- Zoghby, a. E., Ré, J.-P., & Perez, C. (2009). Functional harmony between the sagittal condylar path inclination and the anterior guidance inclination. *International Journal of Stomatology & Occlusion Medicine*, 2(3), 131–136. doi:10.1007/s12548-009-0024-x

8. ANEXOS

Anexo 1 – Parecer da Comissão de Ética do ISCSEM



30

Ex.mo Senhor
José Fernandes Cautela

Monte de Caparica, 24 de março de 2014


Ex.mo Senhor,

Venho comunicar-lhe que o Pedido de Parecer que submeteu à apreciação da Comissão de Ética da Egas Moniz, com o tema denominado "*Validação da técnica de montagem em articulador através de radiografia panorâmica*", foi aprovado por unanimidade.

Queira aceitar os melhores cumprimentos,

A Presidente da Comissão de Ética da Egas Moniz


Prof.ª Doutora Maria Fernanda de Mesquita


c.c. - Prof. Doutor Paulo Maurício

EGAS MONIZ – COOPERATIVA DE ENSINO SUPERIOR, CRL
Campus Universitário – Quinta da Granja – Monte de Caparica
2829-511 Caparica

Anexo 2 – Tabela descritiva

Descriptives

		Statistic	Std. Error	
Guia condíliana Axiógrafo (graus)	Mean	46,84	1,242	
	95% Confidence Interval for Mean	Lower Bound	44,34	
		Upper Bound	49,34	
	5% Trimmed Mean	46,91		
	Median	47,00		
	Variance	77,158		
	Std. Deviation	8,784		
	Minimum	27		
	Maximum	70		
	Range	43		
	Interquartile Range	9		
	Skewness	-,102	,337	
	Kurtosis	,412	,662	
	Guia condíliana Ortopantomografia (graus)	Mean	47,84	,936
95% Confidence Interval for Mean		Lower Bound	45,96	
		Upper Bound	49,72	
5% Trimmed Mean		47,92		
Median		48,00		
Variance		43,851		
Std. Deviation		6,622		
Minimum		32		
Maximum		60		
Range		28		
Interquartile Range		9		
Skewness		-,060	,337	
Kurtosis		-,226	,662	
Ângulo de Bennett Axiógrafo (graus)		Mean	10,00	,515
	95% Confidence Interval for Mean	Lower Bound	8,96	
		Upper Bound	11,04	
	5% Trimmed Mean	9,89		
	Median	10,00		

	Variance		13,265	
	Std. Deviation		3,642	
	Minimum		5	
	Maximum		20	
	Range		15	
	Interquartile Range		1	
	Skewness		,330	,337
	Kurtosis		-,079	,662
Ângulo de Bennett	Mean		11,38	,322
Ortopantomografia (graus)	95% Confidence Interval for Mean	Lower Bound	10,74	
		Upper Bound	12,03	
	5% Trimmed Mean		11,14	
	Median		10,35	
	Variance		5,178	
	Std. Deviation		2,275	
	Minimum		10	
	Maximum		19	
	Range		9	
	Interquartile Range		4	
	Skewness		1,471	,337
	Kurtosis		1,600	,662

Anexo 3 – Teste estatístico

	Ângulo de Bennett
Guia condíliana	Ortopantomografia (graus) -
Ortopantomografia (graus) - Guia condíliana	Ângulo de Bennett
Axiógrafo (graus)	Axiógrafo (graus)
-1,923 ^a	-1,697 ^a
,054	,090