

# INSTITUTO UNIVERSITÁRIO EGAS MONIZ

MESTRADO INTEGRADO EM MEDICINA DENTÁRIA

## NECROPSIA MÉDICO-DENTÁRIA: TÉCNICAS E APLICAÇÕES NA IDENTIFICAÇÃO HUMANA EM MEDICINA LEGAL

Trabalho submetido por

**Rafael Domingos Ribeiro**

para a obtenção do grau de Mestre em Medicina Dentária

**junho de 2025**



# INSTITUTO UNIVERSITÁRIO EGAS MONIZ

MESTRADO INTEGRADO EM MEDICINA DENTÁRIA

## NECROPSIA MÉDICO-DENTÁRIA: TÉCNICAS E APLICAÇÕES NA IDENTIFICAÇÃO HUMANA EM MEDICINA LEGAL

Trabalho submetido por

**Rafael Domingos Ribeiro**

para a obtenção do grau de Mestre em Medicina Dentária

Trabalho orientado por:

**Prof. Doutor Gonçalo Martins Pereira**

**junho de 2025**



## **Agradecimentos**

Ao meu pai e à minha mãe, obrigado não só por serem os alicerces que sustentam cada conquista da minha vida, mas também por me proporcionarem. Pai, pelo teu amor, a tua força e incentivo, que me ensinaram a enfrentar desafios sem medo. Mãe, pelo teu amor incondicional e pela paciência que transformaram cada momento de dúvida em certeza. Vocês são a minha primeira inspiração e o motivo pelo qual acredito que ir mais longe, sempre é possível.

Aos tios, primos, avó e aos amigos que se tornaram família: obrigado por serem os pilares que me amparam nos momentos de cansaço e a felicidade que celebrou cada pequena vitória.

Ao Professor Doutor Gonçalo Martins Pereira, o meu reconhecimento pela sua orientação e acompanhamento. À sua sabedoria, disponibilidade e rigor científico traduzidas em sugestões e críticas construtivas que me permitiram chegar a concluir esta etapa.

Por fim, agradeço à minha pequena de quatro patas, Juca, que estará sempre no meu coração.



## Resumo

A necropsia médico-dentária é uma das áreas mais relevantes da Medicina Legal e das Ciências Forenses, contribuindo de forma direta e precisa para investigações criminais e processos judiciais. Esta especialidade aplica conhecimentos da medicina dentária forense para auxiliar na resolução de casos judiciais, exigindo a colaboração de uma equipa multidisciplinar.

Os médicos dentistas desempenham um papel crucial na identificação de vítimas, analisando a cavidade oral e as estruturas dentárias, um dos métodos mais confiáveis e frequentemente utilizados em perícias forenses. Com o aumento da criminalidade e da ocorrência de desastres em massa como incêndios, acidentes rodoviários, explosões e atentados terroristas, as técnicas de necropsia médico-dentária tornaram-se ainda mais valiosas para a identificação humana em contextos complexos.

Este trabalho visa apresentar os métodos e técnicas de necropsia médico-dentária, destacando sua aplicabilidade e importância na identificação humana em contexto médico-legal. São abordados os procedimentos específicos para o exame externo e interno da cavidade oral, a coleta e preservação de evidências dentárias, a documentação necessária e a interpretação dos achados *post-mortem*. Adicionalmente, examina-se a comparação de dados *post-mortem* e *ante-mortem*, registados em fichas dentárias e outros documentos, bem como através da comparação de ortopantomografias e radiografias intra-orais.

A importância da manutenção de registos dentários completos e detalhados é enfatizada, bem como a necessidade da padronização das técnicas de necropsia médico-dentária para otimizar o processo de identificação humana em medicina legal.

**Palavras-chave:** Necropsia Médico-Dentária; Medicina Legal; Medicina Dentária Forense; Identificação Humana.



## Abstract

Forensic odontology plays a critical role in legal medicine and forensic sciences, providing accurate and reliable methods for human identification and criminal investigations. This field applies dental expertise to assist judicial processes, requiring coordinated efforts among multidisciplinary teams.

Dentists are essential in victim identification through the analysis of oral structures and dental records, one of the most trusted techniques in forensic practice. Given the rise in criminal activity and mass disasters—such as fires, traffic accidents, explosions, and terrorist attacks—forensic dental autopsy has become increasingly vital for identifying victims in challenging scenarios. This paper highlights the significance of forensic odontology in modern forensic investigations and its indispensable contribution to justice.

This work aims to present the methods and techniques of dental autopsy, highlighting their applicability and importance in human identification in medico-legal contexts. Specific procedures for external and internal examination of the oral cavity, collection and preservation of dental evidence, necessary documentation, and interpretation of *post-mortem* findings are addressed. Additionally, the comparison of *post-mortem* and *ante-mortem* data, recorded in dental records and other documents, as well as through the comparison of orthopantomographs and intra-oral radiographs is examined.

The importance of maintaining complete and detailed dental records is emphasized, as well as the need for standardization of dental autopsy techniques to optimize the process of human identification in legal medicine.

**Keywords:** Dental Autopsy; Forensic Medicine; Forensic Dentistry; Human Identification.



# Índice Geral

<b>I. INTRODUÇÃO.....</b>	<b>13</b>
<b>II. DESENVOLVIMENTO.....</b>	<b>15</b>
1. FUNDAMENTOS DA NECROPSIA MÉDICO-DENTÁRIA .....	15
1.1. Definição e objetivos da necropsia médico-dentária .....	17
1.2. Enquadramento histórico e evolução.....	18
1.3. Princípios éticos e legais .....	20
2. TÉCNICAS DE NECROPSIA MÉDICO-DENTÁRIA .....	23
2.1. Escolha de Recursos Materiais .....	23
2.2. Organização de condições ambientais .....	24
2.3. Avaliação.....	26
2.4. Técnicas de acesso à cavidade oral.....	26
2.4.1. Acesso Intra-oral.....	27
2.4.2. Acesso Extra-oral .....	28
2.4.3. Remoção dos Maxilares.....	29
2.5. Exame da cavidade oral.....	32
2.5.1. Exame dos tecidos moles.....	33
2.5.2. Exame das Estruturas Dentárias .....	34
2.5.3. Exame radiológico <i>Post-Mortem</i> .....	36
2.6. Documentação da necropsia médico-dentária .....	37
2.6.1. Registos fotográficos.....	38
2.6.2. Registos escritos .....	40
2.6.3. Odontograma <i>post-mortem</i> .....	41
3. APLICAÇÕES DAS TÉCNICAS DA NECROPSIA MÉDICO-DENTÁRIA NA IDENTIFICAÇÃO HUMANA .....	44
3.1. Identificação comparativa.....	45
3.1.1. Comparação de registos dentários .....	47
3.1.2. Comparação radiográfica.....	50
3.1.3. Critérios de identificação positiva.....	52
3.2. Identificação reconstrutiva - Perfil dentário <i>post-mortem</i> .....	54
3.2.1. Estimativa da idade.....	55
3.2.2. Determinação do sexo .....	59
3.3. Determinação da afinidade populacional.....	64
4. APLICAÇÃO DA NECROPSIA MÉDICO-DENTÁRIA EM SITUAÇÕES EXCECIONAIS.....	68
4.1. Corpos carbonizados .....	70
4.2. Corpos em avançado estado de decomposição .....	73
4.3. Restos esqueletizados .....	75
4.4. Desastres em massa .....	78
5. A IMPORTÂNCIA DA MEDICINA DENTÁRIA FORENSE NO <i>ANTE-MORTEM</i> .....	84
5.1. Importância dos Registos Dentários .....	84
5.2. Ficha dentária e documentação clínica .....	85
5.3. Qualidade e padronização dos registos.....	85

5.4.	Gestão e armazenamento de dados.....	85
<b>III.</b>	<b>CONCLUSÃO.....</b>	<b>87</b>
<b>IV.</b>	<b>BIBLIOGRAFIA.....</b>	<b>89</b>



## Índice de Figuras

Figura 1. Sala com pavimentos e superfícies laváveis para a realização da necropsia, juntamente com condições de luminosidade ideais para registo fotográfico. (Corte-Real, A., & Vieira, D. N., 2015).....	25
Figura 2. Mesa de necropsia com sistema de drenagem ideal. (Corte-Real, A., & Vieira, D. N., 2015) .....	25
Figura 3. Incisão bimastoideia para a exposição das estruturas cervicais, com consequente ampliação da disseção para os tecidos faciais. (A) fase inicial. (B) fase final, em perfil antero-lateral direito (C) fotografia de perfil. (Corte-Real, A., & Vieira, D. N., 2015) .	29
Figura 4. Prolongamento superior da técnica bimas-toideia, com exposição do pavimento bucal, língua e ramo horizontal da mandíbula. (Corte-Real, A., & Vieira, D. N., 2015)	30
Figura 5. Desarticulação da articulação temporomandibular esquerda. (Corte-Real, A., & Vieira, D. N., 2015).....	32
Figura 6. Material fotográfico com escala ABFO2 (Corte-Real, A., & Vieira, D. N., 2015) .....	39
Figura 7. (A) Fotografia intra-oral da arcada dentária superior. (B) Fotografia intra-oral da arcada dentária inferior. (Corte-Real, A., & Vieira, D. N., 2015) .....	48
Figura 8. Preenchimento do odontograma, em que a face oclusal é representada pelo retângulo central, para cada dente; lateralmente ao qual se dispõem as porções vestibular, palatino/lingual, mesial e distal. São utilizadas distintas cores na sinalização das reabilitações. Em verde estão representadas as restaurações a compósito, a preto as restaurações a amálgama, enquanto a cruz assinala os dentes ausentes com características de perda ante-mortem. (Corte-Real, A., & Vieira, D. N., 2015) .....	48
Figura 9. Exames radiográficos para estimar idade cronológica. (A) Análise da ortopantomografia pelo método de comparação. (B) Radiografia da mão e punho do lado não dominante. Atribuição do estadios correspondente a 11.5 anos face à imagem de 23; atribuição do estadios de 13.5 anos face à imagem de 35. Estimativa de idade entre 11.5 e 13.5 anos. (Corte-Real, A., & Vieira, D. N., 2015).....	56
Figura 10. Método de Gustafson. Incisivo central inferior de indivíduo adulto, corte longitudinal de 2mm de espessura (A) Esquema de dente. (B) Imagem fotográfica. (Corte-Real, A., & Vieira, D. N., 2015).....	57
Figura 11. Observação ampliada (10x10) da porção apical de um dente, com destaque para a passagem da fonte de luz.....	58

Figura 12. Observação, sob fonte de luz, da seção longitudinal de um incisivo central de indivíduo adulto, com cerca de 55 anos de idade. Medição da transparência radicular (T) com calibrador digital e assinalado a recessão gengival (RG).....	58
Figura 13. Imagem radiográfica periapical do 31. Assinaladas as mensurações segunda Kvaal: verticais e horizontais. (Corte-Real, A., & Vieira, D. N., 2015) .....	58
Figura 15. Fotografia da mensuração, manual e digital, da altura total do dente (20mm). Técnica visualizada pela face vestibular do primeiro molar inferior direito. (Corte-Real, A., & Vieira, D. N., 2015).....	61
Figura 14. Fotografia da medição manual e digital, da largura mesio-distal coronária (11mm). Técnica visualizada pela face oclusal do primeiro molar inferior direito. (Corte-Real, A., & Vieira, D. N., 2015).....	61
Figura 16. Imagens radiográficas de peças dentárias de um indivíduo do género feminino, com cerca de 70 anos de idade, vítima de acidente (fogo doméstico). (Corte-Real, A., & Vieira, D. N., 2015).....	71
Figura 17. Cadáver carbonizado em decúbito ventral em avançado estado de destruição térmica, evidenciando a exposição a altas temperaturas. Vítima de desastre em massa. 72	
Figura 18. Crânio parcialmente preservado com dentição anterior e posterior intacta, ilustrando a resistência das estruturas dentárias em contextos tafonómicos adversos. A preservação dos dentes anteriores superiores permite a aplicação de técnicas de identificação médico-dentária, incluindo análise morfológica e potencial extração de ADN.....	77
Figura 19. Cenário de desastre em massa com múltiplas vítimas, exemplificando a complexidade operacional e logística enfrentada pelas equipas de identificação de vítimas de desastres (DVI). A disposição dos corpos requer procedimentos sistemáticos de documentação, recolha e preservação de evidências para posterior análise médico-legal e médico-dentária.....	79
Figura 20. Interpol Victim Identification Form secção F2 Ante-Mortem. (Interpol, 2018) .....	81
Figura 21. INTERPOL Victim Identification Form secção F2 Post-Mortem. (Interpol, 2018).....	81



## Lista de Abreviaturas

ABFO: American Board of Forensic Odontology

ADN: Ácido Desoxirribonucleico

AM: *Ante-mortem*

ARN: Ácido Ribonucleico

DVI: Disaster Victim Identification

FDI: Federação Dentária Internacional

IOFOS: International Organization for Forensic Odonto-Stomatology

MDF: Medicina Dentária Forense

mtDNA: DNA mitocondrial

OMS: Organização Mundial da Saúde

PCR: Polymerase Chain Reaction

PM: *Post-mortem*

TC: Tomografia Computadorizada



## I. INTRODUÇÃO

A identificação humana em contexto médico-legal representa um dos principais desafios na área forense, especialmente em casos onde os corpos se encontram severamente comprometidos devido a traumas, incêndios, decomposição avançada ou fragmentação. Nestes cenários, é hoje reconhecido técnica e cientificamente que as técnicas tradicionais de identificação, como o reconhecimento visual ou a análise de impressões digitais, são insuficientes para a identificação humana em casos extremos como os referidos acima. Nas circunstâncias referidas tornam-se frequentemente inviáveis, elevando assim, a importância da emergência de outras técnicas de necropsia médico-dentária (Franco et al., 2015).

A necropsia médico-dentária consiste no exame metódico e sistemático da cavidade oral e das estruturas maxilofaciais em cadáveres, visando a recolha de informações relevantes para a identificação humana e/ou determinação de circunstâncias relacionadas à morte (Berketa et al., 2019). Através deste exame, são analisadas características únicas das estruturas dentárias, tratamentos médico-dentários prévios, padrões morfológicos e patológicos que podem ser comparados com registos *ante-mortem* ou utilizados para estabelecer um perfil biológico da vítima (IOFOS, 2020).

A importância desta área reside no fato dos tecidos dentários representarem as estruturas (órgãos) mais resistentes do corpo humano quando expostos a condições extremas, tais como altas temperaturas, ação de agentes químicos ou processos tafonómicos, para a identificação humana em cenários de catástrofes (Pinchi et al., 2011).

De fato, os dentes sobrevivem intactos não só às condições extremas referidas anteriormente como também à degradação completa. Esta propriedade, associada à singularidade da constituição dentária de cada indivíduo seja pelos aspetos naturais ou tratamentos médico-dentários realizados torna a necropsia médico-dentária um recurso, uma ferramenta, um instrumento inestimável tanto para a medicina legal como para a medicina dentária (Pittayapat et al., 2012).

O uso das técnicas de necropsia médico-dentária tem crescido significativamente nas últimas décadas, impulsionado por avanços tecnológicos e pela maior consciencialização sobre a sua aplicabilidade. A sua aplicação abrange desde casos isolados de identificação humana até catástrofes de grandes proporções, nas quais equipas médico-dentárias trabalham em conjunto com outros profissionais forenses para estabelecer a identidade das vítimas (Prajapati et al., 2018).

Apesar da sua relevância, observa-se ainda que o seu conhecimento técnico-científico se encontra pouco difundido, bem como se verifica ainda, um certo desconhecimento sobre a aplicabilidade das técnicas de necropsia médico-dentária (Acharya, 2019)

Neste sentido, o presente trabalho visa, através de uma revisão narrativa, abordar as técnicas e as aplicações da necropsia médico-dentária na identificação humana em medicina legal, apresentando desde os fundamentos históricos e teóricos até aos métodos mais contemporâneos. Serão apresentados os procedimentos específicos para o exame da cavidade oral em diferentes contextos *post-mortem*, as técnicas de documentação e preservação de evidências e os métodos de análise comparativa e reconstrutiva (Marques dos Santos et al., 2024).

Pretende-se, igualmente, enfatizar a importância da qualidade dos registos dentários realizados durante a vida do indivíduo, uma vez que constituem a base para a identificação comparativa. A deficiência destes registos representa um dos principais obstáculos para a aplicação eficaz das técnicas de necropsia médico-dentária, limitando seu potencial como ferramenta de identificação humana (Almeida et al., 2015).

Com esta revisão espera-se contribuir para a disseminação do conhecimento sobre a importância da necropsia médico-dentária, destacando o seu papel como complemento da medicina legal e forense na resolução de casos de identificação humana, especialmente naqueles onde outras técnicas e métodos se mostram insuficientes ou inaplicáveis para o cumprimento do seu principal objetivo, nomeadamente a identificação dos corpos em situações extremas (Marques dos Santos et al., 2024).

## II. DESENVOLVIMENTO

### 1. Fundamentos da necropsia médico-dentária

De acordo com Silva et al. (2008), a Identidade humana pode definir-se como sendo o resultado positivo de um exame, ou os registos de todos os dados relevantes presentes numa pessoa viva ou presentes num cadáver, de modo a poder reestabelecer-se a sua identidade.

Segundo Marques dos Santos et al. (2024) através de dados descritos por diversos autores, afirma que a necropsia médico-dentária atua e desenvolve um papel importante na identificação de cadáveres, por amostras dentárias, tendo emergindo de situações de catástrofes diversas desde as de natureza humana, às exteriores ao homem. São diversos os relatos de casos isolados, centrados nos indivíduos, bem como os episódios e/ou acontecimentos históricos, centrados em grupos de indivíduos que são referidos nos múltiplos estudos e investigações técnico-científicos sobre esta temática. As narrativas que têm sido apresentadas em ambos os contextos, são relatadas como tendo tido um papel preponderante na expansão e no desenvolvimento da medicina dentária forense.

Porém Araújo et al. (2013), referem que foram as catástrofes ou desastres de grande dimensão, tais como, conflitos armados, acidentes aéreos, crises migratórias e incêndios de grandes proporções que tiveram especial influência no desenvolvimento da medicina dentária forense devido a um conjunto de fatores nomeadamente:

- a) A existência de corpos encontrados em estado de carbonização, mutilação e/ou putrefação tão avançado que só restavam para a sua identificação remanescentes dentários;
- b) À magnitude dos acontecimentos históricos em termos numéricos (número de vítimas envolvidas);
- c) A motivos jurídico-legais subjacentes a determinados acontecimentos históricos;
- d) Por fim, à gravidade de casos e/ou circunstâncias do ponto de vista social e de saúde pública.

De acordo com Myers (2003) “o reconhecimento de um cadáver humano é um processo de grande importância na procura da identificação de uma vítima na investigação clínica”. Para Carvalho et al. (2009) “é um dever dos estados identificar os seus cidadãos, bem como o cidadão ser identificado, existe uma procura e uma

necessidade de todos os corpos serem identificados por motivos humanitários, sociais e legais”.

No campo da identificação humana forense, a necropsia médico-dentária ocupa desta maneira, um lugar de destaque devido ao facto dos dentes serem o órgão do corpo humano mais resistente a agentes lesivos externos, segundo Corte-Real et al. (2015), proporcionando aos peritos, médicos dentistas a identificação de cadáveres nas seguintes circunstâncias: a) carbonizados, quando não restam mais restos cadavéricos, tais como os maxilares, os tecidos moles orais e os periorais; b) esqueletizados (total ou parcialmente); c) cadáveres que já perderam os traços fisionómicos.

De acordo com Corte-Real et al. (2015), os dentes destacam-se como estruturas particularmente úteis na identificação forense devido à sua capacidade de resistir a temperaturas elevadas, podendo permanecer preservados mesmo após exposição a cerca de 400 °C. Essa resistência térmica resulta, em grande parte, da composição altamente mineralizada dos tecidos dentários, bem como da proteção adicional conferida pelas estruturas anatómicas que os envolvem, como os ossos maxilares e mandibulares, músculos e tecidos moles da face.

É nesta perspetiva que Paiva (2006) numa análise minuciosa sobre “Patologia forense nas mortes com evidente ação do fogo” afirma o seguinte: “Em geral, devido à grande resistência ao calor, tanto dos elementos dentários como dos materiais de restauração em uso clínico, o exame da arcada dentária, com a possibilidade de obtenção de registos *ante-mortem* da vítima, representa um meio prático, rápido, seguro e económico de identificação.”

Os dentes constituem um método científico no reconhecimento de cadáveres graças a sua resistência e grande variabilidade morfológica. Atualmente, a necropsia médico-dentária é abordada como um recurso especializado e cada vez mais tecnológico, no âmbito da medicina dentária forense, que é dedicado ao exame sistemático das estruturas orais e periorais de cadáveres para fins de identificação e de investigação médico-legal (Matsuda et al., 2020).

O seu exercício requer conhecimentos específicos de anatomia dentária, patologia oral, radiologia, antropologia, física e técnicas forenses, assente numa abordagem multidisciplinar essencial para a resolução de casos complexos de identificação humana comportando métodos e técnicas dentárias de identificação humana diversos (Higgins et al., 2015).

A excepcional resistência dos tecidos dentários à degradação temporal confere à necropsia médico-dentária um valor particular em contextos arqueológicos, históricos ou de desaparecimentos de longa data, frequentemente proporcionando a única possibilidade identificativa quando outros métodos convencionais são completamente inviáveis (Krishan et al., 2015).

Segundo Corte-Real et al. (2015), a utilização dos dentes como ferramenta na identificação forense, exige um conhecimento aprofundado da histologia dentária e da morfologia dos componentes que integram o sistema estomatognático. Os dentes, elementos fundamentais da cavidade oral, estão organizados em 32 unidades definitivas e 20 decíduas, sendo passíveis de distinção com base nas suas formas anatómicas e nas suas medidas odontométricas. As variações morfológicas entre os dentes e a forma como estes se articulam entre si conferem à dentição de cada indivíduo um caráter único, tornando-a extremamente valiosa para fins de identificação.

### **1.1. Definição e objetivos da necropsia médico-dentária**

Por necropsia médico-dentária entende-se um conjunto de procedimentos técnicos realizados por profissionais qualificados para a realização do exame, da análise e da documentação das estruturas orais e periorais em cadáveres, visando a obtenção de informações com valor pericial para fins de identificação humana e/ou investigação de circunstâncias relacionadas à morte (American Board of Forensic Odontology [ABFO], 2018).

Segundo Avon (2004), a necropsia médico-dentária distingue-se da convencional (inspeção total do corpo) por o exame incidir unicamente sobre as estruturas da cavidade oral e do complexo maxilofacial, socorrendo-se para o efeito de técnicas especializadas e conhecimentos específicos em medicina dentária. O autor refere ainda que, apesar da necropsia médico-dentária poder fazer parte de uma autópsia completa, esta pode ser executada de forma isolada, em casos onde apenas os remanescentes da região oral estão disponíveis para análise (Avon 2004).

Os objetivos principais da necropsia médico-dentária são os seguintes (Krishan et al., 2015):

1. Registrar e documentar características dentárias que possibilitem a identificação humana através da comparação com registos ante-mortem;

2. Estabelecer um perfil biológico da vítima (estimativa de idade, sexo, afinidade populacional) a partir dos elementos dentários, quando os registos ante-mortem não estão disponíveis;
3. Preservar tecidos dentários para análises complementares, como exames de ADN ou análises toxicológicas;
4. Documentar lesões traumáticas na região oral que possam estar relacionadas à causa ou circunstância da morte;
5. Recuperar evidências relevantes presentes na cavidade oral, como projéteis, fragmentos de objetos estranhos ou marcas de mordida;
6. Fornecer suporte científico para investigações médico-legais em casos de morte violenta, suspeita ou de interesse jurídico.

A execução dos objetivos referidos anteriormente passa pela aplicação sistemática de protocolos estabelecidos, pela adoção de um rigor técnico na recolha, na preservação das evidências, e na documentação detalhada de todos os achados. Todos estes elementos são considerados como cruciais para a execução eficaz de uma necropsia (Nuzzolese & Torreggianti, 2021).

De acordo com Pretty & Sweet (2001) esses elementos são essenciais para garantir a confiabilidade e a validade jurídica dos resultados obtidos através da necropsia médico-dentária.

Neste contexto, também a Interpol refere a necessidade da existência de guias de procedimentos, assistência de comando e controlo de equipas de resposta a incidentes no âmbito da identificação de vítimas de catástrofes (Interpol, 2023).

## **1.2. Enquadramento histórico e evolução**

A utilização de evidências dentárias para a identificação humana remonta a tempos antigos. Segundo Paiva (2006) a procura da identificação ou reconhecimento de cadáveres humanos vem desde as culturas e sociedades mais antigas, dos tempos dos nossos antepassados e tem uma ação social e humanitária de elevado valor.

A primeira referência registada sobre o papel dos dentes na identificação de um cadáver, ocorreu no ano 49 d.C., quando Agripina, mãe do imperador romano Nero, identificou a cabeça decapitada da sua rival Lollia Paulina através de características dentárias específicas, segundo (Kumar et al., 2014).

Em 1728, a Medicina Dentária sofreu uma mudança com a publicação da obra "Le Chirurgien Dentiste ou Traité des Dents" por Pierre Fauchard (1678-1761). De acordo com Lynch et al. (2006) o autor revolucionou a prática médico-dentária ao consolidar o conhecimento difundido na época e introduzindo o relato de novas técnicas científicas. Fauchard, cirurgião-dentista francês, apresentou novas descrições de patologias orais, assim como novos princípios de oclusão dentária e a documentação do primeiro aparelho ortodôntico. A sua abordagem científica permitiu refutar superstições como a "teoria do verme dentário" e estabelecer a relação entre açúcar e a cárie dentária. Com a sua importante contribuição, Fauchard foi assim considerado o "Pai da Medicina Dentária moderna" (Marques dos Santos et al., 2024).

Porém, o reconhecimento da necropsia médico-dentária como recurso científico ou área disciplinar para a identificação humana ocorre no século XIX. O seu reconhecimento técnico-científico aconteceu com a publicação do livro "L'art dentaire en médecine légale" de Óscar Amoedo em 1898, por ter documentado o processo desenvolvido na identificação das vítimas do incêndio do Bazar de la Charité em Paris, em 1897, onde morreram 126 pessoas mas, do qual resultaram 30 corpos queimados por identificar, e que devido ao seu elevado grau de carbonização só foi possível a utilização das evidências dentárias com recurso aos odontogramas para a identificação dos mesmos (Tiol-Carrillo, 2023).

No século XX, esta área disciplinar sofreu um grande impulso devido à ocorrência das duas Grandes Guerras Mundiais (1º guerra 1914-1918, 2º guerra 1939-1945), particularmente, a da 2ª Guerra com a descoberta de valas comuns repletas de cadáveres putrefactos e carbonizados, irreconhecíveis onde se impunha a sua identificação. Segundo Avon (2004) esses fatos históricos levaram ao desenvolvimento de técnicas e métodos inerentes ao processo de identificação humana em situação de catástrofe para fins de justiça.

Outros episódios históricos foram referidos, tais como o Holocausto do Palácio da Justiça da Colômbia, em 1985, ou ainda neste mesmo país, a identificação dos cadáveres carbonizados no contexto de acidente aéreo da Avianca, em 1989 (Corte-Real et al., 2015).

Face aos sucessivos acontecimentos e episódios históricos, foi só na década de 60 do século XX que surgiu o primeiro programa formal de instrução em Medicina Dentária Forense pelo *Armed Forces Institute of Pathology* nos Estados Unidos, marcando o início da profissionalização da área. A partir deste período, observou-se uma progressiva

incorporação das técnicas de necropsia médico-dentária nos protocolos oficiais de investigação médico-legal em diversos países. (Avon, 2004).

Depois, na década de 70, mais concretamente em 1973, a *International Organization for Forensic Odonto-Stomatology* (IOFOS) e a fundação da *American Board of Forensic Odontology* (ABFO) em 1976, estruturaram procedimentos de trabalho marcantes para o sector ao nível da padronização de procedimentos e a certificação de profissionais especializados (ABFO, 2018).

No século XXI, a evolução tecnológica tem proporcionado novos recursos e novos meios de diagnóstico para a necropsia médico-dentária, nomeadamente a radiologia digital, tomografia computadorizada, modelagem tridimensional e sistemas informatizados para comparação de características dentárias. Franco et al. (2013) referem que esses recursos e/ou meios têm permitido maior exatidão na identificação humana *pós-mortem* por serem mais precisos e menos invasivos.

### **1.3. Princípios éticos e legais**

A necropsia médico-dentária, como procedimento integrado das ciências forenses, está sujeita a princípios éticos e legais rigorosos que devem ser considerados pelos profissionais envolvidos. Estes princípios visam garantir o respeito à dignidade do cadáver, a confiabilidade dos resultados obtidos e sua validade em procedimentos jurídicos (Silva et al. 2009).

Assim, para Schwarz et al. (2021), a necropsia médico-dentária é entendida como um dos procedimentos essenciais das ciências forenses, e também se encontra sujeita ao cumprimento de princípios éticos que norteiam a profissão de médico-dentista, como o Código Deontológico. Segundo Meyer (2003), é um dever dos estados identificar os seus cidadãos, destacando a importância da conduta ética na atuação dos profissionais de saúde.

Adicionalmente, as diretrizes da ABFO (2018) enfatizam a necessidade de que o médico-dentista, como qualquer outro profissional de saúde, exerça a sua atividade em conformidade com valores e princípios que orientam a sua atuação, tanto na produção de um trabalho técnico como numa investigação científica. A padronização e a qualidade dos registos médico-dentários, como discutido por Acharya (2019), são determinantes para a credibilidade no processo de identificação, assegurando que as práticas estejam alinhadas com as diretrizes legais vigentes, como as propostas pela Interpol (2023)

De acordo com a FDI World Dental Federation, (2023) a realização de uma necropsia médico-legal coloca questões éticas relevantes ao profissional, nomeadamente sobre:

- a. os deveres e/ou obrigações médicas para com as pessoas mortas e seus familiares, ou seja, sobre a garantia dos direitos dos envolvidos, nomeadamente sobre o direito individual à identificação que constitui atualmente um dos direitos universais de maior relevância;
- b. os deveres médicos para com as equipas multidisciplinares e as entidades institucionais, como a partilha, a permuta de informações e a divulgação de resultados. A colaboração entre equipas médicas é essencial para determinados casos de identificação humana, os mais complexos e mais graves.

Do ponto de vista ético, a atividade profissional do médico-dentista num contexto de autópsia deve pautar-se, entre outros, pelo cumprimento dos seguintes princípios éticos: a) respeito pela dignidade da pessoa morta, b) a confiabilidade dos resultados obtidos e sua validade em procedimentos jurídicos, c) e a confidencialidade. (Silva et al., 2009)

O princípio da dignidade da pessoa morta pressupõe que a execução da necropsia médico-dentária deva respeitar a pessoa falecida e os seus familiares, através do tratamento que é prestado ao corpo após morte tendo sempre em consideração, os rituais religiosos e culturais que estejam associados a determinadas culturas (Cusack, 2025; Pretty & Sweet, 2001).

A este propósito Pretty & Sweet (2001) refere que o procedimento deve ser realizado de forma a minimizar intervenções desnecessárias e preservar a integridade do cadáver na medida do possível, permitindo sua eventual restituição em condições aceitáveis para a família realizar os ritos funerários associados à sua cultura, ou simplesmente, para o corpo ser velado em urnas funerárias abertas.

O princípio da confiabilidade dos resultados obtidos e sua validade em procedimentos jurídicos, diz respeito à premissa inerente a toda a investigação científica e/ou a todo o trabalho técnico para fins jurídico-legais, devendo ser sustentado em técnicas e métodos atuais (Page et al., 2021; ISO 21043-1:2018).

O princípio da confidencialidade entendido como a conjugação entre a proteção de dados pessoais da pessoa morta e o sigilo médico diz respeito às informações, aos pareceres, aos relatórios médicos produzidos em contexto jurídico-legal, em que estes só devem ser divulgados apenas às autoridades legitimamente competentes ou às que se

encontrem providas de autorização judicial, depois da avaliação dos dados recolhidos e resultados alcançados. Segundo Waleed et al., (2015) este princípio é particularmente importante, considerando que os registos dentários *ante-mortem* frequentemente contêm informações sensíveis sobre a saúde dos indivíduos.

Do ponto de vista legal, a realização de uma necropsia médico-dentária obedece não só a regras como também a legislação específica que varia conforme o país. Em Portugal, o exercício deste ato médico é regido por um Decreto-Lei nº 45/2004, secção I que estabelece o regime jurídico das perícias médico-legais e forenses, incluindo aquelas que envolvem o exame da cavidade oral para fins de identificação humana. (Decreto-Lei nº 45/2004, de 16, de junho de 2021)

Também o Código Deontológico dos Médicos Dentistas refere que, os seus profissionais no exercício da sua atividade devam “*prestar serviços profissionais em caso de catástrofe, oferecendo os seus préstimos às autoridades e atuando em coordenação com elas*”. (Ordem dos Médicos Dentistas, 2023)

González-Andrade et al., (2005) refere ainda que, os relatórios e os pareceres que são emitidos pelos peritos devem obedecer a regras, constituindo-se muitas vezes como documentos que podem ser requisitados como prova em processos judiciais e, desta forma, devem ser redigidos com linguagem técnica, porém compreensível, evitando ambiguidades ou interpretações subjetivas.

Assim, a cadeia de custódia obtida durante a necropsia médico-dentária representa outro elemento legal crucial, em que todas as amostras, registos e documentação produzidos devem ser identificados, preservados e transportados de forma a garantir sua rastreabilidade e autenticidade, seguindo protocolos específicos que assegurem sua admissibilidade como prova pericial. Os profissionais que realizam a necropsia médico-dentária devem estar devidamente capacitados e, idealmente, deverão possuir formação especializada em medicina dentária forense (Corte-Real et al., 2015).

Em muitos países, existe regulamentação específica sobre a qualificação necessária para se atuar nesta área, incluindo certificações emitidas por entidades reconhecidas, como a *American Board of Forensic Odontology* nos Estados Unidos (ABFO, 2018). Em Portugal, a Ordem dos Médicos Dentistas estabeleceu recentemente o Regulamento de Acesso à Competência Setorial de Medicina Dentária Forense (Ordem dos Médicos Dentistas, 2024), complementado pelos protocolos do Instituto Nacional de Medicina Legal e Ciências Forenses (INMLCF, 2023).

## 2. Técnicas de necropsia médico-dentária

A aplicação de determinada técnica em detrimento de outra depende de um conjunto de fatores, entre outros: a) natureza do trabalho/investigação, b) o estado de conservação do cadáver, c) o objetivo da perícia e d) os recursos (materiais, físicos, técnicos) disponíveis devendo estes serem selecionados e adaptados de acordo com cada caso em específico (Interpol, 2018).

Neste sentido, independentemente da técnica a adotar, é essencial que se observem os princípios de preservação máxima das estruturas anatómicas, documentação meticulosa de todos os procedimentos e achados, e aplicação de medidas de biossegurança adequadas para proteção dos profissionais envolvidos (Sweet, 2010; Vermylen, 2019).

A execução de uma necropsia requer, como todas as restantes necropsias, obediência a uma determinada metodologia de intervenção para evitar, entre outros fatores, o atraso na tomada de decisão sobre as técnicas mais adequadas a aplicar, bem como a contaminação de provas e avaliações imprecisas (Stimson & Mertz, 2022; Robinson et al., 1998).

O processo metodológico implícito à intervenção técnica do médico dentista inclui, resumidamente, o cumprimento de três etapas (Interpol, 2023):

- a. Etapa da escolha de recursos materiais, como menciona Schwarz et al. (2021), a seleção de ferramentas adequadas é crucial para garantir a eficácia da intervenção
- b. Etapa da organização de condições ambientais é a etapa, onde, segundo Franco et al. (2015), um ambiente clínico bem organizado pode impactar significativamente a qualidade do exame forense.
- c. Etapa de avaliação inicial do cadáver, é a avaliação inicial do cadáver, que Myers (2003) descreve como um processo de grande importância na procura da identificação de uma vítima na investigação forense.

### 2.1. Escolha de Recursos Materiais

A escolha de recursos materiais necessários para a execução da necropsia constitui-se como a primeira etapa da metodologia de intervenção (ABFO, 2022).

Segundo Ata-Ali & Ata-Ali (2014) esta etapa implica a utilização de um kit básico como recurso material básico para a realização de uma necropsia médico-dentária, por parte dos peritos. Do Kit fazem parte os seguintes instrumentos/equipamentos/materiais:

1. Instrumentos para exame da cavidade oral: espelhos dentários, sondas exploratórias, pinças clínicas, separadores de lábios e bochechas, abridores de boca;
2. Instrumentos para dissecação: bisturis com lâminas diversas, tesouras cirúrgicas retas e curvas, pinças anatómicas e dente-de-rato, afastadores, martelo e cinzel para osteotomia, serras para corte ósseo;
3. Equipamentos para documentação: camara fotográfica com lentes macro, escalas métricas ABFO nº 2, tripé, iluminação auxiliar, equipamento radiográfico (preferencialmente portátil), filmes radiográficos ou sensores digitais;
4. Materiais para coleta e preservação de amostras: recipientes estéreis de diversos tamanhos, etiquetas de identificação, soluções conservantes, sacos plásticos selados, material para impressão dental;
5. Equipamentos de proteção individual: aventais impermeáveis, luvas resistentes a cortes, máscaras, óculos de proteção, protetores faciais, toucas e calçados apropriados;
6. Formulários padronizados para registo: odontogramas *post-mortem*, fichas de identificação, diagramas para anotações de características específicas.

Para além da escolha, da preparação e/ou a organização a verificação prévia de todo o material necessário para a execução da necropsia, são essenciais para evitar interrupções durante o procedimento e garantir que todas as evidências possam ser adequadamente coletadas e documentadas. Uma abordagem metódica nesta fase preparatória contribui significativamente para o sucesso da necropsia médico-dentária como um todo (Pueyo et al. 1994).

## **2.2. Organização de condições ambientais**

Esta etapa compreende a definição das condições ambientais adequadas para a realização da necropsia (Sakoda et al., 2000; Interpol, 2018). A sua ação assenta fundamentalmente: a) na seleção de sala de autópsia equipada com iluminação apropriada

em conjunto com superfícies laváveis (Figura 1 e 2) e b) na verificação da existência de um sistema de drenagem para escoamento de fluidos corporais e substâncias químicas (Interpol, 2018).



Figura 1. Sala com pavimentos e superfícies laváveis para a realização da necropsia, juntamente com condições de luminosidade ideais para registo fotográfico. (Corte-Real, A., & Vieira, D. N., 2015)

De acordo com a Interpol (2018), a seleção das salas bem como a verificação de sistema de drenagem são dois dados fundamentais para a execução da tarefa dos médicos dentistas na área da identificação humana e, em situações de catástrofes de dimensão elevada, podem ter de sofrer adaptações, mas sempre priorizando condições mínimas de iluminação, biossegurança e preservação de evidências.

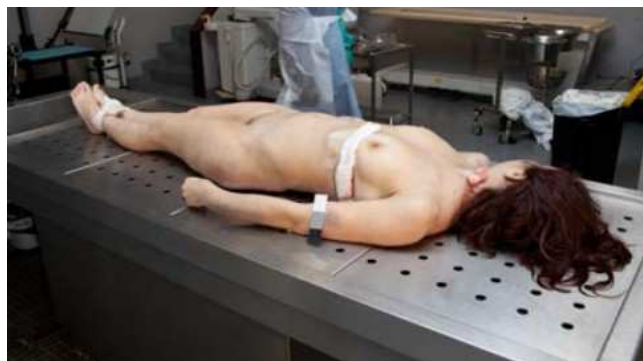

Figura 2. Mesa de necropsia com sistema de drenagem ideal. (Corte-Real, A., & Vieira, D. N., 2015)

Assim, de acordo com Sakoda et al., (2000), trata-se de uma etapa preparatória crucial que implica o planeamento cuidadoso do procedimento, considerando aspetos como as características do cadáver, o contexto da investigação, os objetivos específicos do exame e os recursos disponíveis; que é fundamental para garantir a eficiência e a qualidade dos resultados obtidos.

### **2.3. Avaliação**

A par da escolha de recursos materiais e da organização das condições ambientais é crucial também, a etapa da avaliação inicial do cadáver (Vermylen, 2019), que se caracteriza pela observação:

- a. do estado de conservação de todo o cadáver;
- b. da presença de lesões ou características relevantes na região facial;
- c. da existência de outros elementos que possam influenciar a seleção da técnica mais apropriada a ser adotada.

A observação dos casos tem como finalidade a triagem, a descoberta e a identificação das causas da morte (Sweet, 2010; Acharya, 2019).

Deste modo, a avaliação permite não só a observação das circunstâncias em que se encontram os cadáveres, bem como a recolha diversificada de elementos que permitam uma análise da situação e ainda a possibilidade de obtenção de informações específicas sobre a situação/condição dos cadáveres (Acharya, 2019).

Esta etapa implica o registo fotográfico do corpo antes de qualquer intervenção, estabelecendo uma linha de base para a documentação. Aplicada a metodologia de intervenção, o medico dentista dispõe de uma diversidade de técnicas de necropsia para aplicar na identificação humana (Acharya, 2019).

### **2.4. Técnicas de acesso à cavidade oral**

O acesso à cavidade oral representa uma etapa importante da necropsia médico-dentária, devendo este proporcionar visualização completa das estruturas dentárias e dos tecidos moles, sem comprometer evidências relevantes ou a integridade estética do cadáver, quando isso for uma consideração importante (Avon, 2004; Bush & Miller, 2021).

Como já foi referido, a aplicação de qualquer tipo de técnica de identificação humana resulta da combinação de diversos fatores, tais como: estado de conservação do corpo, a suspeita de lesões traumáticas na região oral que precisam ser preservadas, a necessidade de remoção dos maxilares para exame detalhado, e considerações sobre a restituição do corpo para ritual funerário (Sweet, 2010).

De acordo com Clement & Winship, (2020), as principais técnicas usadas pelo médico dentista no acesso à cavidade oral são as seguintes:

1. Acesso intraoral, que preserva a aparência externa do cadáver;

2. Acesso extraoral, que envolve incisões na face e dissecação de tecidos moles para exposição completa das estruturas maxilofaciais;
3. Remoção dos maxilares.

Cada abordagem tem suas indicações específicas e limitações que devem ser consideradas pelo médico legista ou medico dentista forense responsável pelo procedimento (Ata-Ali & Ata-Ali, 2014) e ainda, cada técnica tem um âmbito de aplicação, objetivo distinto.

#### **2.4.1. Acesso Intra-oral**

O acesso intra-oral caracteriza-se pela manipulação dos tecidos da cavidade oral sem incisões faciais significativas, sendo a abordagem de escolha quando a preservação da aparência externa do cadáver é necessária ou quando o corpo apresenta rigor mortis moderado (Pretty & Sweet, 2001).

De acordo Riquelme-Navarrete et al. (2024), a técnica básica de acesso intra-oral envolve os seguintes procedimentos de atuação:

1. Posicionamento da cabeça do cadáver com elevação da região occipital, permitindo acesso adequado à cavidade oral;
2. Utilização de afastadores labiais e bucais para exposição dos dentes anteriores e vestibulo oral;
3. Retração da língua com pinça ou sutura de reparo para melhor visualização do assoalho bucal e região posterior;
4. Incisão do freio labial superior e inferior para aumentar a mobilidade dos lábios, quando indicado;
5. Em casos de trismo acentuado (rigidez dos músculos mastigatórios), pode-se realizar a secção dos músculos masséteres por via intraoral através de uma incisão na mucosa jugal seguida de dissecação romba até o ângulo mandibular.

A utilização desta técnica é particularmente útil em exames preliminares e documentação inicial, especialmente em casos onde o cadáver apresenta bom estado de conservação e não há necessidade de remoção dos maxilares (Bush & Miller, 2021).

De acordo com Roy et al. (2021) esta abordagem técnica permite a inspeção direta de dentes, restaurações, próteses fixas, lesões em mucosas e outras características da cavidade oral relevantes para a identificação.

Porém, esta técnica tem limitações, que não são apropriadas para o acesso das regiões posteriores da cavidade oral, especialmente em casos de *rigor mortis* severo, nem para a visualização restrita de estruturas como raízes dentárias e lesões ósseas, que geralmente requerem abordagens complementares, como exames radiográficos ou a remoção dos maxilares (Avon, 2004).

#### **2.4.2. Acesso Extra-oral**

O acesso extra-oral consiste em incisões cutâneas e dissecação dos tecidos moles da face para exposição completa do complexo maxilofacial (Figura 3). Esta técnica é indicada em casos onde o acesso intra-oral é insuficiente, quando há necessidade de remoção dos maxilares para exame detalhado, ou em cadáveres com rigidez cadavérica acentuada ou alterações *post-mortem* que dificultam a manipulação da cavidade oral (Interpol, 2018).

Existem diversas técnicas de acesso extraoral descritas na literatura, sendo as principais referidas por Ata-Ali & Ata-Ali (2014) e Pueyo et al. (1994), nomeadamente:

- I. **Técnica da incisão em linha média** (ou técnica de Virchow modificada): Consiste em uma incisão linear que se estende do lábio inferior até a região submentoniana, seguindo a linha média. Esta técnica proporciona acesso limitado, mas preserva grande parte da estética facial, sendo útil para exposição da mandíbula anterior.
- II. **Técnica da incisão em ferradura**: Envolve uma incisão curvilínea que se inicia na região retroauricular de um lado, contorna o ângulo mandibular, segue pela região submentoniana e termina na região retroauricular contralateral. Esta abordagem proporciona amplo acesso à mandíbula e ao assoalho bucal, sendo indicada quando é necessária a remoção da mandíbula.
- III. **Técnica da incisão de Le Fort**: Corresponde a uma incisão em forma de Y que se inicia na região frontal, segue pelos sulcos nasogenianos bilateralmente e converge na linha média do lábio superior. Esta incisão pode ser combinada com a incisão em ferradura, formando um acesso facial completo que permite a exposição de toda a região maxilofacial.
- IV. **Técnica da incisão coronal**: Consiste em uma incisão que se estende de uma região auricular à outra, passando pelo vértice craniano, seguida do descolamento do retalho facial em sentido anterior. Esta abordagem é útil para casos que

requerem acesso à maxila superior e órbitas, proporcionando ampla exposição com cicatriz oculta pela linha do cabelo.

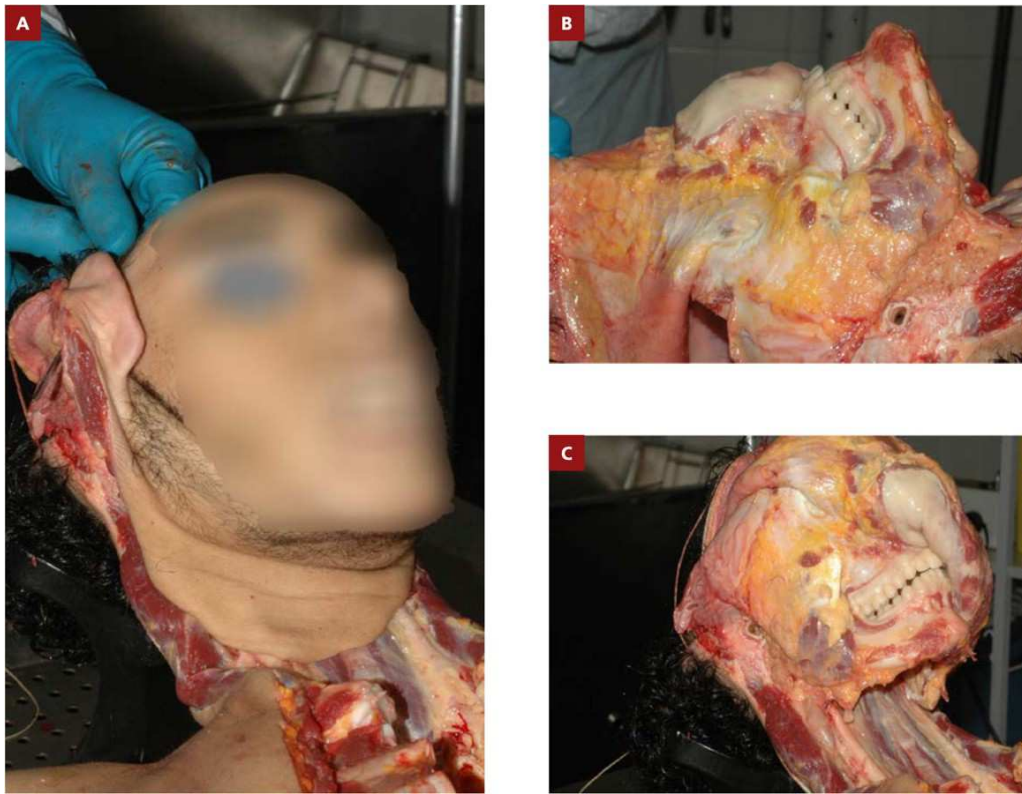


Figura 3. Incisão bimastoideia para a exposição das estruturas cervicais, com consequente ampliação da disseção para os tecidos faciais. (A) fase inicial. (B) fase final, em perfil antero-lateral direito (C) fotografia de perfil. (Corte-Real, A., & Vieira, D. N., 2015)

Após a conclusão do exame, as incisões devem ser suturadas com técnica apropriada, utilizando fios resistentes e pontos contínuos ou em colchoeiro/"U" que garantam a vedação adequada e a reconstrução estética do cadáver, especialmente em casos onde haverá exposição do corpo em funeral de caixão aberto (Avon, 2004).

Reafirma Sweet (2010) que a escolha da técnica específica depende dos objetivos do exame, das características do cadáver e da experiência do examinador. Em todos os casos, é fundamental a dissecação cuidadosa dos tecidos, preservando estruturas anatómicas importantes e documentando meticulosamente todas as etapas do procedimento.

### 2.4.3. Remoção dos Maxilares

A remoção dos maxilares trata-se de um procedimento avançado e está indicado em situações específicas onde o exame *in situ* é insuficiente para a análise detalhada das

estruturas dentárias e ósseas (Figura 4). Esta técnica proporciona acesso irrestrito a todas as superfícies dentárias, inclusive faces proximais e raízes, além de facilitar a realização de radiografias padronizadas e a coleta de amostras para exames complementares (Pretty & Sweet, 2001).

Segundo Ata-Ali & Ata-Ali (2014) e a Interpol (2018), as principais indicações para a remoção dos maxilares residem nos seguintes fatores:

1. Necessidade de análise minuciosa de estruturas dentárias para comparação com registos *ante-mortem* específicos;
2. Corpos carbonizados ou em avançado estado de decomposição, onde a manipulação *in situ* é comprometida;
3. Casos que requerem preservação a longo prazo de evidências dentárias;
4. Situações onde é necessária a realização de exames complementares laboratoriais, como análise de ADN (Ácido Desoxirribonucleico), estudos histológicos ou morfométricos;
5. Cadáveres que precisam ser transportados ou armazenados por longos períodos, com risco de perda de informações dentárias relevantes.

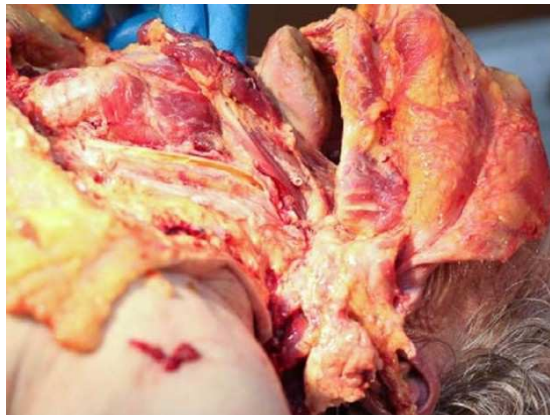

Figura 4. Prolongamento superior da técnica bimas-toideia, com exposição do pavimento bucal, língua e ramo horizontal da mandíbula. (Corte-Real, A., & Vieira, D. N., 2015)

Segundo a técnica descrita por Pueyo et al. (1994) e modificada por Sweet (2010), a remoção dos maxilares pode ocorrer por duas vias: a) via maxila, b) via mandíbula.

**Para remoção da maxila:**

1. Após acesso extra-oral adequado, realiza-se a dissecação dos tecidos moles aderidos ao processo alveolar e palato duro;

2. Utilizando uma serra oscilante ou de Gigli, efetua-se a osteotomia horizontal acima dos ápices dentários, estendendo-se bilateralmente da região de tuberosidade até a abertura piriforme;
3. Com um cinzel fino e martelo, realiza-se a separação da maxila ao nível do septo nasal e da sutura palatina mediana;
4. A maxila é então removida em bloco, preservando todos os dentes e o osso alveolar circundante.

Após a remoção, os maxilares devem ser cuidadosamente limpos, preservados em uma solução apropriada (formol a 10% ou álcool a 70%), sendo o álcool 70% o mais adequado para este contexto, pois preserva melhor a morfologia tecidual e os ácidos nucleicos necessários para análises forenses posteriores. Rahman et al. (2022) demonstraram que a fixação celular alcoólica oferece vantagens significativas em relação à formalina, devido à sua ação mais rápida (8 horas versus 24-48 horas do formol), o que permite uma ótima preservação dos detalhes celulares, conseguindo-se obter uma percentagem de ADN genómico total e ARN de tecidos com uma qualidade significativamente superior aquando comparados à fixação através de formaldeído tamponado neutro. Posteriormente os maxilares são identificados com etiquetas resistentes à humidade, contendo informações como número do caso, data e nome do examinador e todo o procedimento deve ser meticulosamente documentado através de fotografias, anotações e, quando possível, vídeos (Interpol, 2018).

A reconstrução do cadáver após a remoção dos maxilares requer técnicas específicas para restaurar o contorno facial, incluindo o preenchimento dos espaços com materiais apropriados como algodão, gaze ou próteses especialmente confeccionadas, e a sutura cuidadosa dos tecidos moles para minimizar alterações na aparência (Roy et al., 2021).

**Para remoção da mandíbula (Figura 5):**

1. Os tecidos moles são dissecados ao redor do corpo e ramo mandibular, incluindo as inserções musculares principais (masséter, pterigóideos, temporal);
2. As articulações temporomandibulares são desarticuladas através de incisão da cápsula articular e ligamentos, ou seccionadas com serra;

3. A mandíbula é removida em peça única, preservando integralmente o processo alveolar e os dentes.

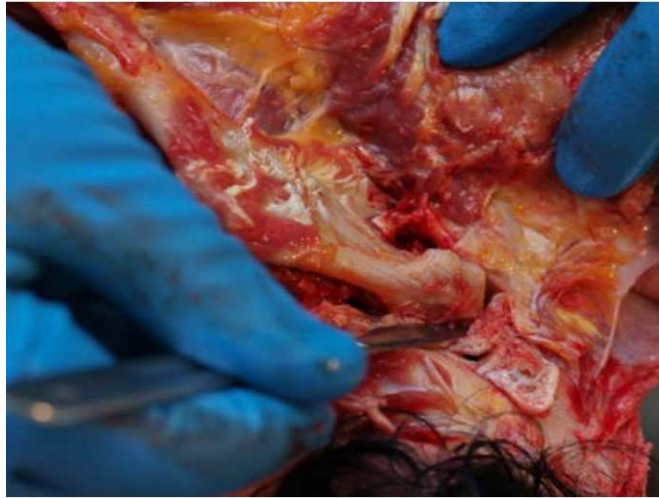

Figura 5. Desarticulação da articulação temporomandibular esquerda. (Corte-Real, A., & Vieira, D. N., 2015)

Segundo Avon (2004) em casos selecionados, quando a preservação máxima do cadáver é prioritária ou quando há limitações técnicas, podem ser realizadas técnicas alternativas menos invasivas, tais como:

- I. **Técnica de Luntz:** Remoção de apenas um bloco anterior da maxila e/ou mandíbula, preservando as regiões posteriores;
- II. **Técnica de secções parciais:** Remoção seletiva de segmentos específicos que contêm informações relevantes, como dentes com características distintivas ou restaurações complexas;
- III. **Técnica de Keiser-Nielsen:** Preservação do contorno facial através da obtenção de um acesso posterior aos maxilares, com menor impacto estético.

## **2.5. Exame da cavidade oral**

O exame da cavidade oral abrange tanto os tecidos moles quanto as estruturas dentárias e ósseas, seguindo uma sequência lógica que evita a omissão de informações importantes (Avon, 2004). O exame da cavidade oral constitui o cerne da necropsia médico-dentária, devendo ser conduzido de forma sistemática e minuciosa para identificação e documentação de todas as características relevantes. (Sweet, 2010).

A abordagem metódica ao exame da cavidade oral deve considerar as particularidades de cada caso, adaptando-se ao estado de conservação do cadáver e aos

objetivos específicos da investigação. Em todos os cenários, no entanto, é fundamental a documentação precisa e abrangente dos achados, preferencialmente por mais de um método (fotográfico, escrito e radiográfico), garantindo a preservação das informações para análises comparativas posteriores (Krishan et al., 2015).

No âmbito do exame à cavidade oral podem ser usadas as seguintes técnicas: a) Exame dos tecidos moles, b) Exame das estruturas dentárias, c) Exame radiológico *post-mortem* (Krishan et al., 2015).

### 2.5.1. Exame dos tecidos moles

Fazem parte das estruturas do exame dos tecidos moles: a) os lábios, b) as mucosas, c) a língua, d) os freios, e) as glândulas salivares e f) os tecidos periodontais que devem ser sistematicamente avaliadas, considerando-se aspetos como coloração, integridade, presença de lesões e variações anatómicas (Pretty & Sweet, 2001).

Segundo Ata-Ali & Ata-Ali (2014), o exame dos tecidos moles orais deve seguir uma sequência padronizada:

1. **Lábios:** Observação da coloração, espessura, presença de cicatrizes, fissuras ou lesões traumáticas. Em casos selecionados, pode-se realizar a queilosopia (estudo dos padrões de sulcos labiais) como método complementar de identificação;
2. **Mucosa jugal:** Análise da coloração, textura, presença de linhas de oclusão, cicatrizes, lesões traumáticas ou patológicas. A presença de grânulos de Fordyce, leucoedema ou pigmentações melânicas deve ser registada;
3. **Gengiva e periodonto:** Avaliação da morfologia, coloração, presença de inflamação, recessões, hipertrofia ou outras alterações. A condição periodontal pode fornecer informações sobre o estado de saúde oral *ante-mortem*;
4. **Língua:** Exame da morfologia, tamanho, presença de variações anatómicas (como língua fissurada ou geográfica), cicatrizes, marcas de mordida ou lesões. Em alguns casos, as impressões linguais podem ser úteis como evidência complementar;
5. **Palato:** Observação da configuração (alto, médio ou baixo), presença de tórus palatino e, principalmente, análise do padrão das rugas palatinas (rugoscopia), que constituem características únicas para cada indivíduo;

6. **Pavimento Oral:** Exame da região sublingual, incluindo os freios, ductos salivares e eventuais anomalias.

Especial atenção deve ser dada à documentação de alterações patológicas, intervenções cirúrgicas prévias, modificações corporais intencionais (como piercings ou implantes subdérmicos) e evidências de trauma recente que possam estar relacionadas à causa da morte (Krishan et al., 2015).

Em casos de corpos carbonizados, o exame dos tecidos moles pode ser prejudicado pela destruição térmica, mas ainda assim deve ser realizado na medida do possível, pois estruturas protegidas pela musculatura lingual ou pela posição anatômica podem apresentar características identificáveis (Sweet, 2010).

Para cadáveres em decomposição avançada, o exame dos tecidos moles frequentemente limita-se a remanescentes de mucoperiósteo ou fragmentos de tecido aderidos aos ossos, mas estas estruturas ainda podem fornecer informações sobre trauma *peri-mortem* ou amostras viáveis para análise de ADN (Higgins et al., 2015).

A documentação fotográfica detalhada dos tecidos moles deve ser realizada antes de qualquer manipulação adicional, preferencialmente com escalas de referência e iluminação adequada, garantindo o registo fidedigno das características observadas (SWGIT, 2023; Interpol, 2018).

### **2.5.2. Exame das Estruturas Dentárias**

O exame detalhado das estruturas dentárias constitui-se como a área nuclear da necropsia médico-dentária, fornecendo informações essenciais tanto para a identificação comparativa quanto para a elaboração de um perfil biológico da vítima (Sweet, 2010). Este exame, segundo Roy et al. (2021) deve ser conduzido de forma sistemática, registrando minuciosamente todas as características naturais e adquiridas de cada elemento dentário presente

De acordo com os protocolos estabelecidos pela ABFO (2018), o exame das estruturas dentárias deve contemplar os seguintes elementos:

1. **Fórmula dentária:** registo de todos os dentes presentes, ausentes *ante-mortem* (com evidência de remodelação alveolar) e perdidos *post-mortem* (sem remodelação alveolar). Dentes supranumerários, inclusos ou impactados também devem ser documentados;

2. **Características anatómicas:** Observação de particularidades morfológicas como tamanho, forma, presença de tubérculos, cúspides acessórias, fusões, geminações ou outras anomalias de desenvolvimento;
3. **Restaurações dentárias:** Documentação detalhada de todas as restaurações, incluindo material utilizado (amálgama, resina composta, cerâmica, ouro), superfícies envolvidas e características específicas do design. Tratamentos endodônticos e retentores intrarradiculares também devem ser registrados;
4. **Próteses fixas:** Registo de coroas, pontes, overlays, inlays, onlays e facetas, descrevendo material, design, pilares e características particulares;
5. **Próteses removíveis:** Documentação de próteses parciais ou totais, incluindo material, dentes artificiais, características do desenho e eventuais marcações identificadoras;
6. **Implantes dentários:** Registo do número, localização, tipo e características dos implantes presentes;
7. **Alterações patológicas:** Documentação de lesões cariosas, hipoplasias, erosões, abrasões, atrições, fraturas, anomalias de coloração ou outras condições patológicas;
8. **Oclusão:** Observação da posição dos dentes, presença de rotações, inclinações, diastemas, apinhamentos ou evidências de tratamento ortodôntico prévio;
9. **Particularidades ocupacionais ou culturais:** Registo de modificações dentárias relacionadas à profissão como por exemplo, costureiras e alfaiates tradicionais que apresentam marcas específicas de desgaste nos incisivos, devido ao hábito de segurar alfinetes e linhas com os dentes. Hábitos ou práticas culturais, como desgastes específicos envolvendo uma limagem ou corte dentário ritualístico de iniciação em certas culturas africanas, bem como manchas ou alterações intencionais da morfologia dentária através de tatuagens dentárias ou pigmentações cosméticas.

Para garantir a precisão e completude do exame, é recomendável seguir uma sequência padronizada, geralmente com início pelo quadrante superior direito, seguindo para o superior esquerdo, inferior esquerdo e concluindo com o inferior direito, ou outra sequência sistemática que evite omissões (Pretty & Sweet, 2001).

Neste contexto, uma das principais tarefas a realizar consiste na limpeza cuidadosa das superfícies dentárias antes do exame, especialmente em cadáveres encontrados em condições que possam obscurecer características importantes, como corpos recuperados

da água, soterrados ou expostos a substâncias contaminantes. Esta limpeza deve ser realizada com instrumentos que não causem danos às estruturas, como escovas macias, gaze humedecida ou jatos de água controlados (Sweet, 2010).

Em casos de carbonização severa, os dentes podem apresentar-se fragmentados, com alterações de cor ou rachaduras devido à exposição ao calor. Nestas situações, é particularmente importante o manuseamento cuidadoso e a documentação imediata antes que ocorra deterioração adicional (Interpol, 2018).

A documentação do exame dentário deve incluir registos escritos detalhados, preferencialmente em odontogramas padronizados, fotografias clínicas de alta qualidade com escalas de referência, e exames radiográficos complementares que permitam a visualização de estruturas não acessíveis ao exame visual direto (Ata-Ali & Ata-Ali, 2014).

### **2.5.3. Exame radiológico *Post-Mortem***

A execução do exame radiológico post-mortem como exame complementar de diagnóstico compreende diversas modalidades amplamente documentadas na literatura (Stevens & Higgins, 2024):

1. **Radiografia oclusal:** Proporciona uma visão mais ampla da arcada dentária e são particularmente úteis em casos de fragmentação ou quando há dificuldade de posicionamento para outras técnicas radiográficas;
2. **Radiografia panorâmica (ortopantomografia):** Oferece uma visão completa de ambos os arcos dentários e estruturas adjacentes em uma única imagem. Em contexto *post-mortem*, pode ser realizada com equipamentos convencionais (após remoção dos maxilares) ou com equipamentos portáteis adaptados;
3. **Tomografia computadorizada (TC):** Proporciona reconstruções tridimensionais não invasivas, especialmente valiosa em casos complexos tais como, corpos carbonizados e fragmentados, onde a manipulação direta pode comprometer evidências.

A escolha das modalidades radiográficas referidas anteriormente deve considerar o estado de conservação do cadáver, os registos *ante-mortem* disponíveis para comparação futura e os recursos tecnológicos acessíveis. Idealmente, devem ser

realizadas radiografias que repliquem as projeções encontradas nos registos *ante-mortem*, facilitando a comparação direta (Carvalho et al., 2009).

Para as situações em que existem cadáveres íntegros, as radiografias podem ser realizadas com equipamentos convencionais, utilizando técnicas semelhantes às utilizadas em pessoas vivas, com ajustes no tempo de exposição e posicionamento (Carvalho et al., 2009).

Em cadáveres em decomposição avançada, carbonizados ou fragmentados, são necessárias adaptações técnicas, incluindo a utilização de suportes improvisados, múltiplas tentativas de angulação e, eventualmente, a remoção dos maxilares para radiografias *ex situ* (Pinchi & Zei, 2008).

Deste modo, a documentação radiográfica deve ser realizada preferencialmente com sensores digitais, que possibilitam ajustes de contraste e brilho, armazenamento eletrónico e compartilhamento facilitado. Quando isso não for possível, filmes convencionais adequadamente processados e digitalizados podem ser utilizados. Em todos os casos, as radiografias devem incluir identificação do caso, data, indicação de lado (direito/esquerdo) e escalas de referência quando apropriado (Franco et al., 2013).

Importa ainda ter em consideração no exame radiológico *post-mortem* o pressuposto da reprodutibilidade, ou seja, a necessidade de replicar, na medida do possível, as angulações e técnicas utilizadas nas radiografias *ante-mortem* disponíveis (Gruber & Kameyama, 2001). Esta padronização facilita significativamente a comparação e pode ser decisiva para a identificação positiva. Técnicas de sobreposição digital e análise morfométrica computadorizada podem ser aplicadas para aumentar a precisão das comparações radiográficas (Gruber & Kameyama, 2001).

## **2.6. Documentação da necropsia médico-dentária**

A documentação da necropsia médico-dentária representa outro fator para a validade científica e legal dos achados, possibilitando análises posteriores o mais fidedigno possível, permitindo revisões por outros profissionais e utilização como prova pericial em processos judiciais. Esta documentação deve ser abrangente, sistemática, objetiva e precisa, seguindo protocolos estabelecidos que garantam sua reprodutibilidade e confiabilidade (Interpol, 2018).

A importância da documentação adequada é sublinhada por Pretty & Sweet (2001), que enfatizam sua tripla finalidade: registrar permanentemente todas as

características observadas durante o exame, estabelecer a comparação metodológica com registos *ante-mortem*, e proporcionar base científica para as conclusões periciais sobre a identidade ou outros aspetos relevantes para a investigação.

Os métodos de documentação complementam-se mutuamente e incluem registos fotográficos, escritos (descritivos e diagramáticos), radiográficos e, em casos selecionados, modelos tridimensionais. A combinação destes diferentes formatos proporciona documentação robusta, minimizando o risco de perda de informações importantes (Ata-Ali & Ata-Ali, 2014).

### **2.6.1. Registos fotográficos**

Os registos fotográficos são outra forma de documentação, que permitem a visualização direta das características observadas, preservando assim, informações que poderiam ser perdidas durante manipulações subsequentes e facilitando consultas futuras sem necessidade de reexame do cadáver. Estas fotografias devem seguir princípios técnicos rigorosos para garantir a sua qualidade e valor como evidência (Sweet, 2010).

Segundo as recomendações da ABFO (2018), a documentação fotográfica deve incluir:

1. **Fotografias de orientação:** Imagens do corpo inteiro e da face em diferentes ângulos, permitindo contextualização dos achados específicos;
2. **Fotografias extra-orais:** Documentação da região facial em vistas frontal, lateral e três-quartos, com e sem manipulação dos lábios, registando características como assimetrias, lesões ou particularidades anatómicas;
3. **Fotografias intra-orais:** Série sistemática incluindo vistas oclusais dos arcos superior e inferior, vistas frontais em oclusão, vistas laterais direita e esquerda, e close-ups de características particulares relevantes;
4. **Fotografias de achados específicos:** Imagens detalhadas de restaurações, anomalias, patologias, traumatismos ou outras características distintivas, sempre com escalas de referência;
5. **Fotografias de procedimentos:** Documentação sequencial das técnicas de acesso e remoção de maxilares, quando realizadas, para demonstrar a metodologia empregada e justificar eventuais artefactos introduzidos durante o exame.




Figura 6. Material fotográfico com escala ABFO2 (Corte-Real, A., & Vieira, D. N., 2015)

Fazem parte dos aspetos técnicos elementares da fotografia forense médico-dentária (Figura 6), os seguintes elementos: a) utilização de equipamentos adequados (câmaras com lentes macro, iluminação apropriada, afastadores e espelhos intra-orais), b) a inclusão de escalas de referência ABFO nº 2, que garantam a validade científica das imagens, c) o uso de etiquetas de identificação do caso e indicadores de orientação (direita/esquerda) (Interpol, 2018).

A qualidade técnica das fotografias é um dado fundamental, devendo-se observar parâmetros como resolução adequada (mínimo de 1200 x 1600 pixels para documentação digital), foco preciso, profundidade de campo apropriada, iluminação que evite reflexos ou sombras indesejáveis, e ângulos de visualização que reproduzam a perspetiva natural da estrutura documentada (Franco et al., 2013).

Também, o armazenamento das imagens digitais deve seguir protocolos rigorosos que garantam sua integridade e rastreabilidade, incluindo cópias em múltiplos dispositivos, preservação dos metadados originais (data, hora, configurações da camera) e cadeia de custódia documentada. As imagens originais devem ser preservadas sem manipulação, sendo permitido apenas o arquivo de cópias com ajustes básicos de brilho, contraste ou recorte para fins de análise (ABFO, 2018).

A documentação fotográfica completa também serve como salvaguarda em casos onde o corpo precisa ser entregue para exéquias fúnebres antes da conclusão da identificação, possibilitando análises adicionais mesmo após a indisponibilidade do cadáver. Este aspeto é particularmente relevante em desastres de massa, onde pressões sociais e sanitárias frequentemente aceleram a libertação dos corpos (Pretty & Sweet, 2001).

### **2.6.2. Registos escritos**

Os registos escritos compreendem a documentação textual detalhada de todos os procedimentos realizados e achados observados, constituindo-se como componente fundamental do ato pericial. Estes registos devem ser sistemáticos, objetivos, compreensíveis e tecnicamente precisos, evitando ambiguidades ou interpretações subjetivas que possam comprometer o seu valor como evidência (Ata-Ali & Ata-Ali, 2014).

Segundo as diretrizes da Interpol (2018) e da ABFO (2018), os registos escritos em necropsia médico-dentária devem incluir:

1. **Informações administrativas:** Identificação do caso, data e local do exame, nomes e qualificações dos examinadores, circunstâncias relevantes da morte ou descoberta do corpo, e autoridade requisitante do exame;
2. **Descrição do cadáver:** Estado de conservação, características gerais, presença de fenómenos cadavéricos e quaisquer particularidades que possam influenciar o exame médico-dentário;
3. **Metodologia empregue:** Descrição detalhada de todas as técnicas utilizadas para o acesso, o exame e a documentação da cavidade oral, incluindo justificação para abordagens específicas;
4. **Achados médico-dentários:** Documentação minuciosa de todas as características observadas, seguindo uma sequência lógica e utilizando terminologia técnica padronizada. Deve ainda incluir uma fórmula dentária completa, descrição de restaurações, condições patológicas, anomalias e particularidades anatómicas;
5. **Exames complementares:** Registo dos procedimentos radiográficos realizados, amostras coletadas para análises adicionais (ADN, histológica, toxicológica) e seus respectivos resultados, quando disponíveis;
6. **Interpretação dos achados:** Análise técnica das observações realizadas, correlacionando-as com possíveis identificações ou outras questões periciais pertinentes;
7. **Conclusões:** Síntese objetiva dos resultados do exame, incluindo parecer sobre a identidade (quando este for o objetivo) ou outros aspetos relevantes para a investigação.

O registo escrito sob a forma de formulários permite ao perito a organização e sistematização dos dados, garantindo que nenhum aspeto relevante seja omitido (Interpol, 2018). Estes formulários geralmente incluem secções específicas para cada componente do exame, com campos estruturados que orientam a documentação sistemática (Interpol, 2018).

Estes registos devem conter linguagem técnica que seja clara e objetiva evitando assim, jargões excessivos ou terminologia ambígua. Todas as abreviações utilizadas devem ser explicadas em legenda ou seguir padrões amplamente reconhecidos. De acordo com Sweet (2010) a precisão terminológica é essencial, particularmente na descrição de características dentárias e procedimentos, utilizando nomenclatura médico-dentária estabelecida.

Complementando a descrição textual, desenhos esquemáticos e diagramas podem ser incorporados para ilustrar características específicas ou relações espaciais complexas. O odontograma constitui exemplo fundamental desta documentação diagramática, sendo geralmente o componente central dos registos escritos em necropsia médico-dentária (Baqai et al., 2023).

### **2.6.3. Odontograma *post-mortem***

O odontograma *post-mortem* compreende a representação gráfica padronizada da condição dentária encontrada durante a necropsia médico-dentária, constituindo-se como ferramenta fundamental para o registo sistemático e visual das características observadas. Este diagrama permite documentar de forma concisa e compreensível a presença, ausência e condição de cada elemento dentário, utilizando símbolos e notações específicas que facilitam a posterior comparação com registos *ante-mortem* (Baqai et al., 2023).

O preenchimento do odontograma consiste no registo detalhado das características da dentição de um indivíduo num dado momento, incluindo os dentes presentes, ausentes ou extraídos, bem como as particularidades associadas a eventuais reabilitações orais, como restaurações, próteses, coroas ou outros tratamentos dentários de que seja portador (Corte-Real et al., 2015).

Segundo Pretty & Sweet, (2001) o preenchimento do odontograma *post-mortem* deve refletir com exatidão os achados do exame direto e dos estudos radiográficos. Para cada elemento dentário, deve-se registar o seu status (presente, ausente *ante-mortem*,

ausente *post-mortem*, não erupcionado, supranumerário) e todas as características observáveis, incluindo restaurações (material, design, superfícies), anomalias morfológicas, patologias, tratamentos especializados e particularidades individuais da pessoa.

De acordo com os protocolos estabelecidos pela Interpol (2018) e pela ABFO (2018), o odontograma *post-mortem* deve seguir diretrizes específicas para assegurar a precisão da sua aplicação:

1. **Sistema de numeração:** Deve utilizar um sistema reconhecido internacionalmente para designação dos dentes, preferencialmente o sistema da Federação Dentária Internacional (FDI/ISO), que atribui dois dígitos para cada dente (primeiro indicando o quadrante, segundo indicando o dente específico);
2. **Representação gráfica:** Diagrama esquemático que reproduz a disposição anatômica dos arcos dentários, permitindo o registo visual de restaurações, ausências dentárias e outras características relevantes;
3. **Codificação padronizada:** Sistema de símbolos e abreviações para documentar condições específicas, como restaurações (por material e superfícies envolvidas), tratamentos endodônticos, próteses, implantes e patologias;
4. **Distinção entre condições *ante-mortem* e *post-mortem*:** Notação clara diferenciando perdas dentárias ocorridas durante a vida (com evidência de remodelação alveolar), e daquelas ocorridas após a morte (sem remodelação);
5. **Espaço para observações complementares:** Área destinada a anotações sobre características particulares não contempladas pela codificação padrão.

A padronização na elaboração do odontograma é essencial para facilitar a comunicação entre diferentes profissionais e instituições envolvidas na investigação. Neste sentido, formulários específicos foram desenvolvidos por organizações como a Interpol, proporcionando formato unificado que pode ser utilizado internacionalmente, minimizando discrepâncias na documentação e interpretação (Interpol, 2018).

Em contexto de catástrofe, onde múltiplas equipas trabalham simultaneamente, a uniformidade na elaboração dos odontogramas assume importância crítica. Sistemas eletrónicos de registo, como o *PlassData DVI* (Disaster Victim Identification) *System* utilizado pela Interpol, incorporam odontogramas digitais padronizados que facilitam o armazenamento, comparação e partilha de informações entre equipas multinacionais (Chomdej et al., 2006).

O odontograma *post-mortem* constitui frequentemente a base primária para a comparação com registos *ante-mortem*, sendo fundamental a sua elaboração precisa e completa. Erros ou omissões nesta documentação podem comprometer seriamente o processo de identificação, ressaltando a necessidade de verificação cuidadosa e, idealmente, validação por um segundo examinador independente (Ata-Ali & Ata-Ali, 2014).

### **3. Aplicações das técnicas da Necropsia Médico-Dentária na Identificação Humana**

Como já foi referido, a aplicação da necropsia médico-dentária na identificação humana tem assumido uma importância crescente nas últimas décadas, impulsionada por avanços tecnológicos e pela maior consciencialização sobre sua eficácia (Saks & Koehler, 2021; Prajapati et al., 2018; Interpol, 2018). Eventos como desastres naturais, ataques terroristas, acidentes aéreos e conflitos armados têm repetidamente demonstrado o valor incalculável das técnicas médico-dentárias forenses quando outras metodologias identificativas se mostram insuficientes ou impraticáveis (Interpol, 2018).

A sua aplicação depende da utilização de técnicas e métodos próprios e/ou partilhados com outras ciências da saúde e não só, na identificação de pessoas vivas ou mortas (Forrest, 2019; Bush et al., 2021). Independentemente, da metodologia empregue o médico dentista forense deve ter em consideração que o processo de identificação dessas pessoas implica assumir os seguintes pressupostos científicos, nesta área:

- a. singularidade (não existem duas pessoas com dentição idêntica, ou seja, com estrutura e características dos dentes iguais);
- b. resistência (os dentes resistem a condições atmosféricas, térmicas, químicas e físicas superiores aos restantes órgãos, logo não fornecem apenas uma estrutura confiável para identificar as características de um indivíduo, mas também resistem à maioria dos eventos *post-mortem* que podem deteriorar ou alterar outros tecidos do corpo (Sweet & Bowers, 1998);
- c. comparabilidade (possibilidade real de comparação objetiva entre características *ante-mortem* e *post-mortem*).

Segundo Ata-Ali & Ata-Ali (2014) a necropsia médico-dentária realizada por um perito comporta a utilização de diversas técnicas no âmbito da identificação humana destacando-se as seguintes:

1. **Identificação comparativa:** focada na comparação entre características dentárias observadas no cadáver e registos médico-dentários produzidos durante a vida da pessoa, incluindo fichas clínicas, radiografias e modelos de estudo;
2. **Identificação reconstrutiva:** centrada na análise de características dentárias para estabelecimento de um perfil biológico (idade, sexo, afinidade populacional), que possa restringir o universo de pesquisa quando os registos *ante-mortem* não se encontram inicialmente disponíveis;

3. **Identificação molecular:** Concentrada na extração e análise de material genético (ADN) a partir de tecidos dentários, particularmente relevante em casos onde as estruturas dentárias estão severamente comprometidas ou quando é necessária confirmação adicional da identidade.

Estas abordagens frequentemente são aplicadas de forma complementar, proporcionando um processo de identificação robusto que maximiza as possibilidades de sucesso mesmo em casos complexos. A escolha da metodologia mais apropriada depende das circunstâncias específicas do caso, incluindo o estado de conservação do corpo, a disponibilidade de registos *ante-mortem* e os recursos técnicos acessíveis (Pretty & Sweet, 2001).

### 3.1. Identificação comparativa

A identificação comparativa é uma das técnicas utilizadas para a identificação humana que consiste na comparação das características dentárias, dos dados observados no cadáver (dados *post-mortem*) e dos registos médico-dentários produzidos durante a vida das pessoas (dados *ante-mortem*). Assenta na combinação de múltiplas características dentárias – incluindo padrão de dentes presentes/ausentes, restaurações, tratamentos e anomalias – que produz um perfil dentário único para cada pessoa (Sweet, 2010).

A efetividade da identificação comparativa depende crucialmente de dois elementos: a) a qualidade do registo dos dados *post-mortem* recolhidos durante a necropsia médico-dentária, e b) a disponibilidade de registos *ante-mortem* detalhados das estruturas dentárias. Quando estes elementos estão presentes, esta técnica pode proporcionar identificações positivas com elevadíssimo grau de confiabilidade, comparável ou superior a métodos como a análise de impressões digitais (Forrest, 2019; Bush et al., 2021; Ata-Ali & Ata-Ali, 2014).

Também, o processo de identificação comparativa segue um protocolo estruturado de acordo com o ABDO (2018) que compreende as seguintes etapas:

1. **Coleta e documentação de dados *post-mortem*:** Exame sistemático da cavidade oral do cadáver, registando detalhadamente todas as características observadas em odontogramas padronizados, fotografias e radiografias. Esta fase corresponde à necropsia médico-dentária propriamente dita;

2. **Obtenção de registos *ante-mortem*:** Localização e recuperação de documentação médico-dentária da pessoa presumivelmente falecida, incluindo fichas clínicas, radiografias, modelos de estudo, fotografias e quaisquer outros registos relevantes;
3. **Verificação e padronização dos registos *ante-mortem*:** Análise crítica da qualidade e confiabilidade dos documentos obtidos, com conversão para formato compatível com os dados *post-mortem* (por exemplo, transcrição de diferentes sistemas de notação para um padrão único);
4. **Comparação sistemática:** comparação rigorosa entre dados *post-mortem* e *ante-mortem*, analisando objetivamente concordâncias e discrepâncias em relação a cada característica observável;
5. **Interpretação das concordâncias e discrepâncias:** Avaliação qualitativa das similaridades e diferenças encontradas, classificando as discrepâncias como "explicáveis" (compatíveis com procedimentos médico-dentários realizados no intervalo entre o registo *ante-mortem* e a morte) ou "inexplicáveis" (incompatíveis com a mesma identidade);
6. **Conclusão:** Estabelecimento do nível de correspondência entre os registos, classificando o resultado como identificação positiva, provável, possível ou exclusão, conforme critérios cientificamente estabelecidos.

Corte-Real et al. (2015) referem ainda que é importante esclarecer que podem existir discrepâncias no processo de comparação. Ou seja, achados que não concordem entre si, mas que podem, ainda assim, ser de alguma forma explicados (por exemplo, um determinado dente pode estar presente nos registos *ante-mortem* e ausente *post-mortem*, podendo essa circunstância dever-se a este ter sido extraído por outro clínico e não constar da informação clínica disponibilizada)

Segundo Pretty & Sweet, (2001) um dente registado como extraído nos dados *ante-mortem* que aparece íntegro no exame *post-mortem* representa uma discrepância inexplicável, incompatível com a mesma identidade. Importa realçar, que não existem discrepâncias inexplicáveis quando existe número suficiente de concordâncias em características raras ou altamente distintivas correspondendo assim, a uma identidade positiva.

Porém, não existe um número mínimo universalmente aceite de pontos concordantes necessários para uma identificação positiva, mas a qualidade das características correspondentes é frequentemente mais preponderante do que a sua

quantidade. Por exemplo, padrões complexos de restaurações múltiplas ou anomalias dentárias raras podem proporcionar uma base sólida para identificação mesmo quando em número limitado (Page et al., 2020; Ata-Ali & Ata-Ali, 2014).

A identificação comparativa compreende dois tipos de averiguação da identidade humana: a) comparação de registos dentários, b) comparação de registos radiográficos (Baqai et al., 2023).

### 3.1.1. Comparação de registos dentários

No quadro da identificação comparativa, a comparação de registos dentários como parte integrante do processo de identificação humana compreende a observação/avaliação da documentação médico-dentária produzida durante a vida do indivíduo e as evidências presentes na necropsia médico-dentária. Este procedimento requer conhecimento técnico especializado para interpretação adequada das correspondências e discrepâncias observadas (Pretty & Sweet, 2001).

Segundo Baqai et al. (2023) os registos *ante-mortem* utilizados para comparação incluem diversas modalidades documentais, cada uma com características e valor específicos para o processo de identificação, nomeadamente:

1. **Fichas clínicas médico-dentárias:** Documentos que registam tratamentos realizados, condições observadas e planos de tratamento, geralmente acompanhados de odontogramas (Figura 8). Estes constituem fonte primária de informações *ante-mortem*, mas sua qualidade e detalhe variam significativamente conforme o profissional e a instituição que os produziu;
2. **Radiografias dentárias:** Proporcionam documentação objetiva de características não visíveis em avaliação clínica, como anatomia radicular, lesões periapicais, tratamentos endodônticos e restaurações profundas. Estas representam evidência particularmente valiosa por registarem características únicas e difíceis de descrever verbalmente; permitem ainda imagens tridimensionais e permite segmentação de imagem.
3. **Modelos de estudo em gesso:** Reproduções tridimensionais dos arcos dentários que permitem análise detalhada da morfologia dentária, posicionamento, características oclusais e padrões de desgaste;

4. **Fotografias intraorais e do sorriso:** Documentação visual que pode revelar características estéticas, restaurações anteriores e padrões de posicionamento dentário (figura 7);
5. **Registos de tratamentos especializados:** Documentação específica de áreas como ortodontia, implantologia ou prótese, que frequentemente inclui análises detalhadas e registos em série que podem ser particularmente distintivos.

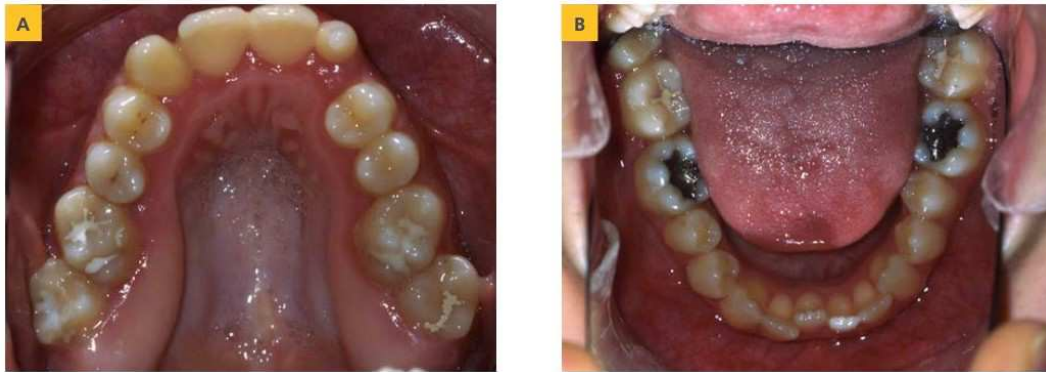


Figura 7. (A) Fotografia intra-oral da arcada dentária superior. (B) Fotografia intra-oral da arcada dentária inferior. (Corte-Real, A., & Vieira, D. N., 2015)

86 DENTAL INFORMATION in permanent teeth (Notify temporary teeth specifically)																	
51-11																	21-61
52-12	Dente coincide																22-62
53-13																	23-63
54-14																	24-64
55-15																	25-65
16																	26
17																	27
18																	28
18	17	16	15-55	14-54	13-53	12-52	11-51	21-61	22-62	23-63	24-64	25-65	26	27	28		
48	47	46	45-85	44-84	43-83	42-82	41-81	31-71	32-72	33-73	34-74	35-75	36	37	38		
48																	38
47																	37
46																	36
85-45																	35-75
84-44																	34-74
83-43																	33-73
82-42																	32-72
81-41																	31-71

Figura 8. Preenchimento do odontograma, em que a face oclusal é representada pelo retângulo central, para cada dente; lateralmente ao qual se dispõe as porções vestibular, palatino/lingual, mesial e distal. São utilizadas distintas cores na sinalização das reabilitações. Em verde estão representadas as restaurações a compósito, a preto as restaurações a amálgama, enquanto a cruz assinala os dentes ausentes com características de perda *ante-mortem*. (Corte-Real, A., & Vieira, D. N., 2015)

Em casos de desastres massivos, equipas especializadas são geralmente designadas exclusivamente para a tarefa de localizar e recuperar documentação médico-dentária das possíveis vítimas, trabalhando a partir de listas de desaparecidos fornecidas pela Interpol (Interpol, 2018). A localização desses registos frequentemente representa um desafio significativo no processo de investigação, especialmente quando a identidade presumida da vítima não está claramente estabelecida.

Uma vez obtidos os registos *ante-mortem*, estes devem ser avaliados criticamente quanto à sua qualidade, confiabilidade e temporalidade. Documentos incompletos, ambíguos ou muito antigos podem ter valor limitado para o processo comparativo. A padronização dos registos *ante-mortem* em formato compatível com os dados *post-mortem* é fundamental, frequentemente envolvendo a transcrição de diferentes sistemas de notação dentária para um padrão único, como o sistema da FDI (Ata-Ali & Ata-Ali, 2014).

Segundo a ABFO (2018), a comparação propriamente dita implica uma análise sistemática de múltiplas características dentárias (Figura 8), tais como:

1. **Padrão de dentes presentes e ausentes:** Correspondência entre elementos dentários observados no cadáver e aqueles registados como presentes ou ausentes na documentação *ante-mortem*;
2. **Restaurações e tratamentos:** Comparação detalhada de materiais restauradores, superfícies envolvidas, preparos cavitários, tratamentos endodônticos, próteses e outros procedimentos médico-dentários;
3. **Características anatómicas:** Comparação de particularidades morfológicas como anatomia coronária, número e configuração de raízes, dentes supranumerários, anomalias de desenvolvimento e padrões de erupção;
4. **Condições patológicas:** Correspondência entre lesões cariosas, alterações periodontais, lesões periapicais e outras patologias documentadas;
5. **Traços singulares:** Comparação de características altamente distintivas como fraturas dentárias específicas, desgastes dentários, modificações intencionais ou malformações raras.

A interpretação dos resultados da comparação deve considerar não apenas a quantidade de concordâncias e discrepâncias, mas também sua qualidade diagnóstica. Características raras ou complexas possuem maior valor de identificação que aquelas comuns na população geral. Adicionalmente, deve-se ter em consideração o intervalo de

tempo entre os registos *ante-mortem* e *post-mortem*, avaliando a plausibilidade de alterações nesse período (Ata-Ali & Ata-Ali, 2014).

### **3.1.2. Comparação radiográfica**

A comparação radiográfica consiste num método objetivo, porque segundo Franco et al. (2013) as radiografias registam aspetos únicos da anatomia dentária interna, tratamentos endodônticos, padrões ósseos trabeculares e outros elementos não acessíveis ao exame visual direto, que frequentemente revela pontos de concordância altamente distintivos.

A utilização de radiografias para identificação humana baseia-se nomeadamente na singularidade da morfologia dentária individual e na estabilidade de certas características ao longo do tempo. (Pretty & Sweet, 2001)

Na perspetiva de Carvalho et al., (2009) aspetos como a configuração da câmara pulpar, a anatomia radicular, a densidade óssea alveolar e o padrão de restaurações profundas variam significativamente entre indivíduos, mas permanecem relativamente constantes para uma mesma pessoa, exceto por alterações documentáveis como tratamentos médico-dentários e/ou processos patológicos.

Segundo Pinchi & Zei (2008), a comparação radiográfica compreende diversos meios, cada um com aplicações específicas, nomeadamente:

1. **Radiografias periapicais:** Proporcionam visualização detalhada de dentes individuais e estruturas adjacentes, sendo particularmente úteis para comparação de características como morfologia radicular, tratamentos endodônticos, restaurações profundas e lesões periapicais. A correspondência entre radiografias periapicais *ante-mortem* e *post-mortem* pode proporcionar identificação positiva mesmo com número limitado de dentes disponíveis;
2. **Radiografias interproximais (bitewings):** Registam com clareza contornos de restaurações proximais, relações entre coroa e crista óssea alveolar, e padrões de trabeculado ósseo. Estas são uma mais-valia por serem realizadas com grande frequência, em consultas de diagnóstico servindo assim, como um registo *ante-mortem* precioso;
3. **Radiografias panorâmicas (ortopantomografias):** Oferecem uma visão abrangente de ambos os arcos dentários numa única imagem, permitindo comparação simultânea de múltiplas características, que são particularmente úteis

por mostrar características distintivas que estão distribuídas por diferentes regiões da boca, ou por seios maxilares, ou por articulações temporomandibulares ou ainda por outras estruturas anatómicas adjacentes que apresentam particularidades relevantes;

4. **Tomografia computadorizada:** Proporciona reconstruções tridimensionais que facilitam comparações em casos complexos, como fraturas consolidadas dos maxilares, implantes dentários ou patologias ósseas. A utilização de equipamentos de tomografia computadorizada de feixe cônico (cone beam) na prática médico-dentária tem aumentado a disponibilidade deste tipo de registo *ante-mortem*.

O processo de comparação radiográfica compreende uma metodologia estruturada, iniciando-se pela padronização das imagens *post-mortem* para replicar, na medida do possível, angulações e técnicas utilizadas nas radiografias *ante-mortem* disponíveis. Segundo, Pretty & Sweet, (2001) esta padronização é crucial para minimizar distorções geométricas que poderiam dificultar a identificação de correspondências.

Para Gruber & Kameyama (2001) e Franco et al. (2013); as técnicas avançadas de comparação radiográfica são as seguintes:

1. **Sobreposição digital:** Alinhamento computadorizado de imagens *ante-mortem* e *post-mortem*, com ajustes de escala e transparência que permitem visualização simultânea de ambas, facilitando a identificação de pontos concordantes;
2. **Subtração radiográfica:** Processo digital que elimina estruturas comuns entre duas imagens, destacando diferenças entre radiografias *ante-mortem* e *post-mortem*. Particularmente útil para identificar alterações subtis ou diferenciar discrepâncias explicáveis de inexplicáveis;
3. **Análise morfométrica:** Medição objetiva de características anatómicas específicas, como proporções coronorradiculares, ângulos entre raízes ou contornos de restaurações, proporcionando quantificação precisa de similitudes;
4. **Correlação de densidade:** Comparação computadorizada de padrões de densidade radiográfica em regiões específicas, como trabeculado ósseo ou estrutura dentinária, que podem apresentar características altamente individuais.

A aplicação deste método científico, tal como acontece com os já citados, e consequentemente a interpretação dos seus resultados requer conhecimento especializado para distinguir entre concordâncias significativas, variações técnicas e discrepâncias relevantes. Franco et al. (2020).

Neste sentido, o registo/documentação de todas as similitudes e discrepâncias observadas é essencial, idealmente deve incluir marcações específicas nas imagens, mensurações objetivas quando aplicáveis e, descrição precisa dos critérios utilizados para a interpretação. Esta documentação deve ser produzida de forma a possibilitar revisão independente por outros profissionais, garantindo a objetividade e reprodutibilidade das conclusões (ABFO, 2018).

De acordo com Carvalho et al., (2009) fatores como alterações na angulação radiográfica, diferenças na exposição ou processamento, e mudanças temporais nas estruturas anatómicas (como reabsorções ósseas progressivas) devem ser consideradas durante a análise comparativa.

Um único ponto de concordância entre características altamente distintivas, como anatomia radicular complexa ou padrão incomum de tratamento endodôntico, pode ter maior valor identificativo do que múltiplas concordâncias em características comuns (Martin-de-las-Heras & Valenzuela, 2019; Sweet, 2010). A combinação de vários pontos concordantes em diferentes regiões dos arcos dentários, especialmente quando incluem características raras, proporciona uma base extremamente sólida para identificação positiva (Sweet, 2010).

### **3.1.3. Critérios de identificação positiva**

O estabelecimento de critérios cientificamente válidos para determinação da identificação positiva representa um aspeto crucial da aplicação da necropsia médico-dentária em contextos forenses. Estes critérios definem parâmetros objetivos que fundamentam as conclusões periciais, garantindo rigor metodológico e confiabilidade nas identificações realizadas através de evidências dentárias (Pretty & Sweet, 2001).

Segundo as diretrizes estabelecidas pela ABFO (2018), os resultados da comparação entre dados médico-dentários *ante-mortem* e *post-mortem* podem ser classificados em quatro categorias principais:

1. **Identificação positiva:** Consiste na concordância suficiente entre características dentárias *ante-mortem* e *post-mortem*, sem discrepâncias inexplicáveis, indicando com alto grau de certeza que ambos os registos pertencem à mesma pessoa. Representa o nível mais elevado de correspondência, permitindo afirmação categórica da identidade;

2. **Identificação provável:** Significa concordância consistente entre a maioria das características, com possíveis discrepâncias explicáveis por fatores temporais ou técnicos, sugerindo fortemente a mesma identidade, mas com algumas limitações nos registros que impedem conclusão absoluta;
3. **Identificação possível:** Representa a existência de algumas similitudes, mas com limitações significativas nos registros que não permitem excluir nem confirmar definitivamente a identidade. As concordâncias observadas são insuficientes para estabelecer identificação com nível aceitável de certeza científica;
4. **Exclusão:** Refere-se à presença de discrepâncias inexplicáveis entre os registros *ante-mortem* e *post-mortem*, demonstrando que pertencem inequivocamente a pessoas diferentes. Representa determinação definitiva de não-correspondência.

A classificação de um caso em uma destas categorias depende da avaliação qualitativa e quantitativa das concordâncias e discrepâncias observadas. Embora algumas jurisdições e instituições tenham historicamente estabelecido números mínimos de pontos concordantes necessários para identificação positiva (variando geralmente entre 8 e 12), a tendência científica contemporânea enfatiza a qualidade e especificidade das características correspondentes, mais que a sua quantidade (Ata-Ali & Ata-Ali, 2014).

De acordo com a ABFO (2018), as características de elevado valor de identificação são as seguintes:

1. Padrões complexos de restaurações múltiplas;
2. Tratamentos protéticos ou implantes com designs específicos;
3. Anomalias dentárias raras;
4. Configurações radiculares atípicas;
5. Patologias ósseas ou dentárias incomuns;
6. Posicionamentos dentários peculiares.

A correta interpretação de discrepâncias observadas representa um aspecto particularmente sensível do processo. (Pretty & Sweet, 2001).

Segundo Sweet (2010) a força da identificação dentária positiva baseia-se fundamentalmente no princípio estatístico da improbabilidade de duas pessoas diferentes compartilharem exatamente o mesmo conjunto de características dentárias. Quanto mais complexo e específico for o padrão de concordâncias, menor a probabilidade de coincidência acidental, aumentando a confiabilidade da identificação.

Para a Interpol (2018) a documentação que fundamenta uma identificação positiva deve ser suficientemente detalhada e objetiva para resistir ao escrutínio científico e legal,

especialmente considerando que estas conclusões frequentemente servem como base para decisões judiciais, emissão de certidões de óbito e resolução de questões sucessórias. Por esse motivo, recomenda-se que identificações em casos complexos ou sensíveis sejam validadas por um segundo examinador independente, preferencialmente com qualificação especializada em medicina dentária forense. (Interpol, 2018)

### **3.2. Identificação reconstrutiva - Perfil dentário *post-mortem***

A identificação reconstrutiva, também denominada de perfil dentário *post-mortem*, é aplicável em situações onde registos *ante-mortem* específicos não estão inicialmente disponíveis ou quando o universo de possíveis identidades precisa ser restringido para direcionamento das investigações. Este método baseia-se na análise das características dentárias para estabelecimento de um perfil biológico do indivíduo, incluindo estimativas de idade, sexo, afinidade populacional e potenciais informações sobre hábitos, ocupação ou condição socioeconómica (Pretty & Sweet, 2001).

Diferente da identificação comparativa, que parte de uma identidade presumida para confirmação ou exclusão, a identificação reconstrutiva trabalha em sentido inverso, ou seja, utiliza as evidências disponíveis para construir um perfil que possa ser comparado com listas de pessoas desaparecidas ou direcionar a procura por registos *ante-mortem* pertinentes (Lewis & Senn, 2020; Adserias-Garriga, 2019; Krishan et al., 2015). Esta abordagem é particularmente valiosa em casos onde o cadáver é encontrado em circunstâncias que não proporcionam indicações preliminares sobre sua identidade (Krishan et al., 2015).

Segundo Ata-Ali & Ata-Ali (2014), o perfil dentário *post-mortem* pode proporcionar informações em diversas dimensões, nomeadamente em:

1. **Características biológicas básicas:** Estimativas de idade, sexo e afinidade populacional, que constituem os parâmetros fundamentais do perfil biológico;
2. **Indicadores socioeconómicos:** Inferências sobre condição socioeconómica baseadas no tipo e qualidade dos tratamentos médico-dentários, acesso a cuidados especializados e história de doenças bucais;
3. **Marcadores ocupacionais ou comportamentais:** Identificação de desgastes dentários específicos, manchas ou outras alterações associadas a determinadas profissões, hábitos (como tabagismo, consumo frequente de bebidas coradas) ou práticas culturais;

4. **Informações geográficas:** Indicações sobre possível origem ou residência baseadas em técnicas médico-dentárias regionalmente específicas, materiais característicos de determinadas localidades, como por exemplo restaurações em amálgama dentário (mercúrio-prata) que é uma prática quase extinta em países considerados desenvolvidos, mas abundante em países em desenvolvimento (países estes geralmente da América Latina, Sudeste Asiático e Europa de Leste), visto apresentarem um custo inferior a entidades públicas em relação às de padrão de tratamento associados a sistemas de saúde particulares, como restaurações feitas com resina composta.

Para a Interpol (2018) a precisão das conclusões varia conforme as características disponíveis para análise, sendo geralmente mais confiável para estimativa de idade do que para a determinação de sexo ou afinidade populacional exclusivamente por características dentárias.

O perfil dentário *post-mortem* constitui uma ferramenta de investigação valiosa, mas usada isoladamente é insuficiente para estabelecer identificação positiva. Em cenários de catástrofes/desastres de massa, esta abordagem pode auxiliar na triagem inicial de vítimas, agrupando cadáveres com características semelhantes e otimizando o processo de identificação comparativa (Lewis & Senn, 2020; Higgins et al., 2015).

### 3.2.1. Estimativa da idade

Os dentes desempenham um papel fundamental na estimativa da idade. Esta pode ser calculada e avaliada desde os primeiros dias de vida intrauterina até à idade adulta, para Carreira (2016) citado por Bernardo (2024) “a idade de uma pessoa pode ser determinada pela natureza da raiz, pela presença ou ausência de um dente, pela estrutura da coroa, pelo tamanho da câmara pulpar e pela sua diminuição devido ao envelhecimento”, ao desgaste dos dentes e desenvolvimento destes, nomeadamente ao desenvolvimento do terceiro molar (Figura 9).

Através de características dentárias é possível estabelecer um perfil biológico durante a necropsia médico-dentária. Esta análise fundamenta-se no conhecimento detalhado dos processos de desenvolvimento, erupção e modificação degenerativa dos dentes, que seguem padrões relativamente previsíveis e cronologicamente associados a diferentes fases da vida humana (Krishan et al., 2015).

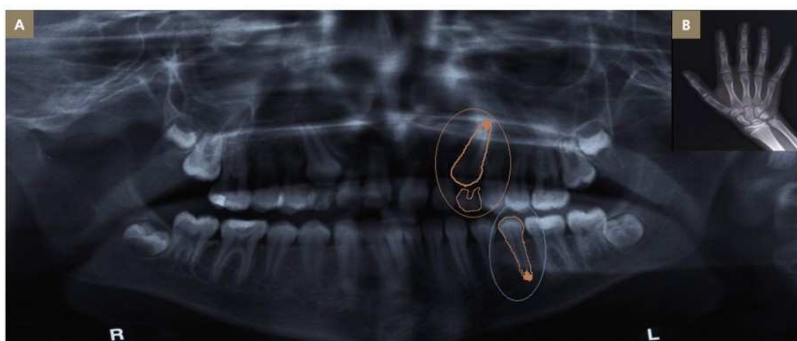


Figura 9. Exames radiográficos para estimar idade cronológica. (A) Análise da ortopantomografia pelo método de comparação. (B) Radiografia da mão e punho do lado não dominante. Atribuição do estadios correspondente a 11.5 anos face à imagem do 23; atribuição do estadios de 13.5 anos face à imagem do 35. Estimativa de idade entre 11.5 e 13.5 anos. (Corte-Real, A., & Vieira, D. N., 2015)

Para Pretty & Sweet, (2001) as metodologias existentes para apuramento da estimativa de idade variam significativamente conforme a faixa etária do indivíduo, sendo convencionalmente divididos em técnicas para crianças e jovens (baseadas principalmente em desenvolvimento dentário) e técnicas para adultos (fundamentadas em alterações degenerativas e modificações cumulativas).

Para crianças e jovens (recém-nascidos até aproximadamente 21 anos), os métodos mais utilizados baseiam-se na análise dos estágios de desenvolvimento dentário, seguindo parâmetros estabelecidos em estudos populacionais amplos. Segundo Neves et al. (2023), os principais métodos são os seguintes:

1. **Método de Schour e Massler:** Baseia-se em diagramas que representam 21 estágios de desenvolvimento dentário, desde os 5 meses de vida intrauterina até os 35 anos de idade. A comparação do padrão observado no cadáver com estes diagramas padronizados permite estimativa aproximada da idade;
2. **Método de Moorrees, Fanning e Hunt:** Analisa 14 estágios de formação coronária e radicular em dentes permanentes específicos, correlacionando-os com idades cronológicas através de tabelas de referência derivadas de estudos populacionais;

3. **Método de Demirjian:** Avalia sete dentes mandibulares esquerdos permanentes, classificando-os em oito estádios de desenvolvimento (A a H) e calculando um score de maturidade que é convertido em idade estimada através de tabelas específicas para sexo;
4. **Avaliação do terceiro molar:** Particularmente importante para a faixa etária de 14 a 21 anos, quando outros dentes já completaram seu desenvolvimento. O estágio de formação radicular dos terceiros molares pode proporcionar estimativas úteis, embora com maior variabilidade que outros dentes.

Para Heras (2005) os métodos principais, para esta faixa etária são os seguintes:

1. **Método de Gustafson (Figura 10):** também conhecido como método da dentina secundária. Assenta numa avaliação sustentada em seis critérios (atrito oclusal, recessão periodontal, deposição de dentina secundária, aposição de cimento, reabsorção radicular e transparência radicular), com base nas alterações morfológicas ocorridas nos dentes, atribuindo pontuações que variam de 0 a 3 permitindo que a soma desses valores fosse aplicada a uma equação de regressão que fornece a idade estimada;

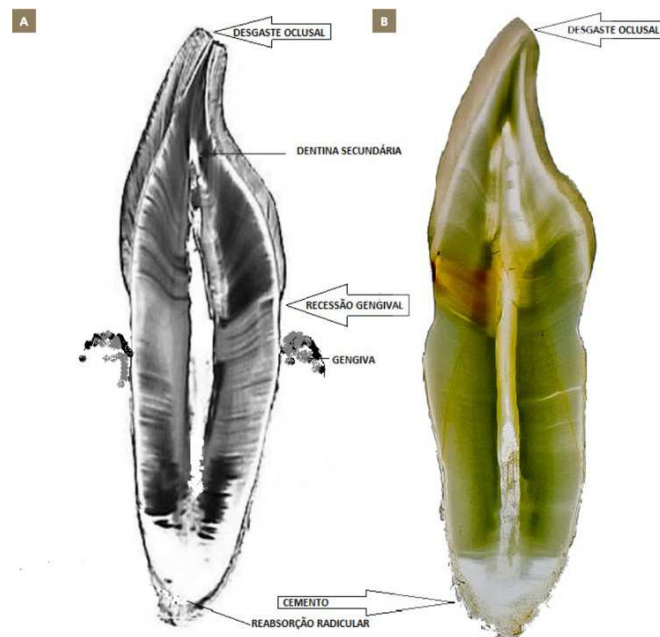


Figura 10. Método de Gustafson. Incisivo central inferior de indivíduo adulto, corte longitudinal de 2mm de espessura (A) Esquema de dente. (B) Imagem fotográfica. (Corte-Real, A., & Vieira, D. N., 2015)

2. **Método de Lamendin (Figuras 11 e 12):** consiste na simplificação do método de Gustafson, utilizando apenas um dos seis critérios (transparência radicular), medidos na face vestibular de dentes unirradiculares. Apresenta boa aplicabilidade em condições forenses por sua simplicidade e requisitos instrun

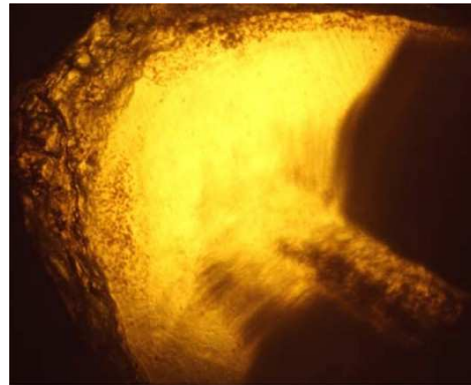
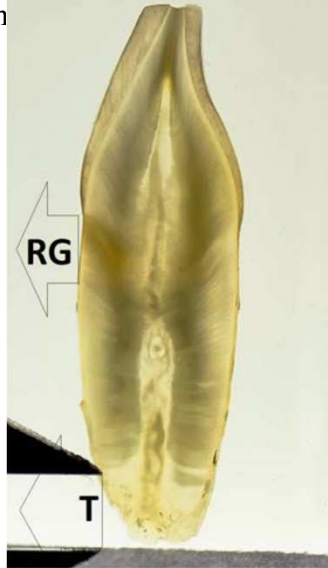


Figura 11. Observação ampliada (10x10) da porção apical de um dente, com destaque para a passagem da fonte de luz

Figura 12. Observação, sob fonte de luz, da seção longitudinal de um incisivo central de indivíduo adulto, com cerca de 55 anos de idade. Medição da transparência radicular (T) com calibrador digital e assinalado a recessão gengival (RG).

3. **Método de Kvaal-Solheim (Figura 13):** Baseia-se em medições da morfologia pulpar em radiografias, avaliando a redução do tamanho da cavidade pulpar devido à deposição contínua de dentina secundária ao longo da vida. Utiliza razões entre diversas medidas radiográficas, minimizando erros relacionados a ampliações ou distorções;

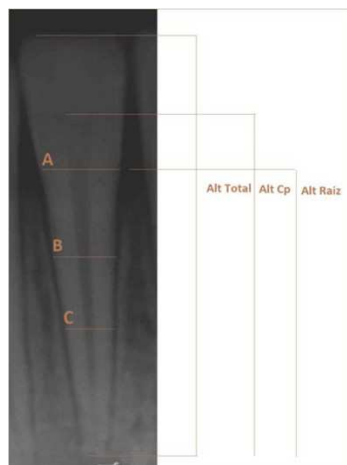

Figura 13. Imagem radiográfica periapical do 31. Assinaladas as mensurações segunda Kvaal: verticais e horizontais. (Corte-Real, A., & Vieira, D. N., 2015)

4. **Racemização do ácido aspártico:** Técnica bioquímica que mede a conversão do ácido L-aspártico em D-aspártico na dentina, um processo contínuo e dependente do tempo que permite estimativas relativamente precisas, especialmente para adultos de meia-idade e idosos.

A confiabilidade das estimativas de idade varia significativamente conforme a faixa etária e as técnicas utilizadas. Segundo Franco et al. (2013), a margem de erro típica para sub-adultos situa-se entre  $\pm 6$  meses a  $\pm 2$  anos, aumentando progressivamente para adultos, onde pode alcançar  $\pm 5$  a  $\pm 10$  anos em indivíduos idosos. Esta precisão decrescente deve-se à maior variabilidade interindividual nos processos degenerativos comparados aos de desenvolvimento.

São diversos os fatores que podem influenciar a precisão das estimativas e, destacam-se entre elas as seguintes: a) variações populacionais, b) condições patológicas (como doença periodontal avançada), c) hábitos parafuncionais (bruxismo), d) exposição ocupacional a substâncias abrasivas, e e) tratamentos médico-dentários extensos que modificam a morfologia dentária natural.

Pelo motivo exposto, Neves et al. (2023) recomenda a aplicação simultânea de múltiplos métodos e a interpretação contextualizada dos resultados, considerando possíveis fatores modificadores específicos do caso.

A documentação a reunir para a estimativa da idade deve ser detalhada e transparente, incluindo registo fotográfico das características avaliadas, medições, fórmulas ou tabelas de referência específica e discussão fundamentada das possíveis limitações. Essa documentação é essencial para validação científica dos resultados e eventual reavaliação à luz de novas técnicas ou informações (ABFO, 2018).

### 3.2.2. Determinação do sexo

A determinação do sexo *post-mortem* de uma pessoa ocorre a partir de características dentárias disponíveis. Embora este método contribua para a formulação do perfil biológico apresenta algumas limitações quando comparada a outros métodos. (Nagare et al., 2018).

Contudo, em cenários onde apenas remanescentes dentários estão disponíveis para análise para determinação do sexo esta via pode ser uma mais-valia para o processo de identificação requerido, tanto isoladamente como método complementar a outras abordagens. (Nagare et al., 2018)

Segundo Krishan et al. (2015), estas técnicas podem ser classificadas em três categorias principais:

1. **Métodos morfométricos (odontometria):** consistem em medições das dimensões dentárias de um indivíduo baseando-se no dimorfismo sexual do tamanho do dente como base para caracterizar o sexo do indivíduo. Sabe-se atualmente que em média, os dentes masculinos tendem a ser ligeiramente maiores do que os femininos;
2. **Métodos morfológicos (não odontométricos):** baseiam-se na análise de características anatómicas específicas que apresentam expressões distintas entre os sexos;
3. **Métodos moleculares:** Centrados na análise de material genético preservado nos tecidos dentários para determinação do sexo através de cromossomas humanos.

### **Métodos Odontométricos**

A odontometria representa a abordagem mais estudada e aplicada em contextos forenses envolvendo medições padronizadas das estruturas dentárias (Figuras 15 e 16). segundo Capitaneanu et al. (2017), as principais técnicas odontométricas centram-se:

1. **Diâmetros coronários:** trata-se de medidas de diâmetros observados a méso-distal e vestibulo-lingual/palatino da coroa dentária (Figura 15), que tendem a ser consistentemente maiores no sexo masculino em diversas populações. A diferença é mais evidente nos caninos, especialmente os mandibulares, que são frequentemente considerados os dentes com maior dimorfismo sexual;
2. **Índice de Aitchison:** refere-se à relação entre o diâmetro méso-distal do incisivo central superior e o incisivo lateral superior, que tende a apresentar valores maiores no sexo masculino;
3. **Índice mandibular canino:** consiste na proporção entre o diâmetro méso-distal do canino mandibular e a distância inter-canina, parâmetro este, proposto para reconhecimento sexual através de valores numéricos específicos, Rao et al. (1989), estabeleceu o valor de 0,274 como limite para estudos populacionais (valores esses que acima de 0,274 são indicativos para o sexo masculino em algumas populações);
4. **Área coronária:** refere-se ao cálculo da área da coroa dentária através de fórmulas que combinam diâmetros méso-distal e vestibulo-lingual/palatino, proporcionando um parâmetro que pode apresentar maior poder descritivo do que dimensões isoladas.

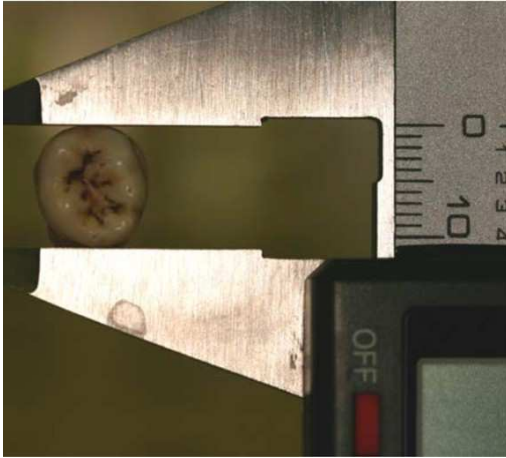


Figura 15. Fotografia da medição manual e digital, da largura mesio-distal coronária (11mm). Técnica visualizada pela face oclusal do primeiro molar inferior direito. (Corte-Real, A., & Vieira, D. N., 2015)

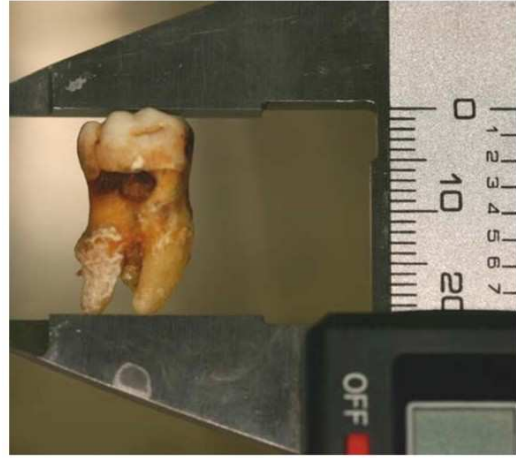

Figura 14. Fotografia da medição, manual e digital, da altura total do dente (20mm). Técnica visualizada pela face vestibular do primeiro molar inferior direito. (Corte-Real, A., & Vieira, D. N., 2015)

### Métodos Não Odontométricos

Os métodos morfológicos não odontométricos exploram características anatômicas qualitativas que exibem diferentes frequências ou expressões entre os sexos. Estes métodos estudam o número de cúspides presentes nos molares, a anatomia coronária e características do tubérculo de Carabelli. Segundo Ata-Ali & Ata-Ali (2014). O que caracteriza estes métodos são os seguintes elementos:

1. **Cristas marginais e cíngulos:** Geralmente mais proeminentes em indivíduos do sexo masculino, especialmente nos caninos e incisivos superiores;
2. **Tubérculo de Carabelli:** Cúspide acessória presente nos molares superiores, com tendência a expressão mais frequente e pronunciada no sexo masculino em algumas populações;
3. **Padrão de cúspides molares:** Variações no número e arranjo das cúspides que apresentam distribuições distintas entre os sexos em grupos populacionais específicos;
4. **Características radiculares:** Comprimento e calibre radicular, frequentemente maiores no sexo masculino proporcionalmente ao tamanho coronário.

### Métodos Moleculares

Também é possível obter-se a determinação do sexo através de métodos moleculares que envolvem a extração e análise de material genético preservado nos

tecidos dentários, particularmente tecido pulpar e radicular, pois, os mesmos são ricos em fibroblastos, odontoblastos, células nervosas periféricas, células mesenquimatosas indiferenciadas e células endoteliais. Conforme descrito por Higgins et al. (2015), estas técnicas incluem:

1. **Análise da cromatina sexual (corpúsculo de Barr):** Exame microscópico de células pulpares para identificação do corpúsculo de Barr, presente apenas em células femininas, embora com aplicabilidade limitada em tecidos degradados;
2. **Análise da amelogenina:** Estudo do gene da amelogenina, uma proteína presente na matriz do esmalte codificada diferentemente nos cromossomos X e Y, permitindo a determinação do sexo por técnicas de biologia molecular como PCR (reação em cadeia da polimerase);
3. **Determinação do sexo por ADN genómico:** Análise de marcadores específicos dos cromossomas sexuais presentes no ADN nuclear extraído de tecidos dentários.

A confiabilidade dos métodos dentários para determinação do sexo varia consideravelmente conforme a técnica aplicada e a população de referência. Métodos moleculares geralmente proporcionam maior fiabilidade (superior a 95% em condições ideais), seguidos por abordagens multifatoriais que combinam diversos parâmetros odontométricos (70-90% de precisão) (Capitaneanu et al., 2017).

Porém, estes métodos à semelhança dos já referidos anteriormente possuem limitações sendo estas observadas nas seguintes situações: a) em sobreposições de valores entre os sexos, especialmente em indivíduos próximos à média populacional; b) à variabilidade considerável entre diferentes grupos populacionais, exigindo padrões de referência específicos; c) à influência de fatores ambientais, nutricionais e patológicos sobre as dimensões e morfologia dentária; e d) à presença de desgastes severos, restaurações extensas ou alterações *post-mortem* que pode comprometer os resultados de identificação humana (Krishan et al., 2015).

Importa salientar que as situações referidas anteriormente têm influência na quantidade e na qualidade do ADN extraído dos dentes. Por estas razões, a determinação do sexo baseada exclusivamente em características moleculares dentárias é geralmente utilizada de forma complementar a outros métodos, particularmente em adultos. Em contextos forenses práticos, este recurso é mais usado como um método confirmatório ou então a sua utilização ocorre em situações onde apenas remanescentes dentários estão disponíveis para análise (Ata-Ali & Ata-Ali, 2014)

## Identificação por ADN dentário

A identificação através da análise de ADN extraído de tecidos dentários representa uma abordagem complementar às metodologias tradicionais da necropsia médico-dentária, particularmente valiosa em casos onde características morfológicas ou registos comparativos convencionais são insuficientes ou inexistentes (Pajnic, 2021).

Segundo (Nayyer & Jaiswal, 2022) esta metodologia combina o extraordinário potencial de identificação da análise genética com a notável capacidade dos tecidos dentários em preservar material biológico mesmo sob condições ambientais extremas. A aplicação fundamenta-se em duas propriedades principais dos dentes: a excepcional resistência à degradação física, química e biológica, proporcionando proteção aos tecidos internos; e a diversidade de fontes de material genético presentes na estrutura dentária, incluindo polpa, dentina, cemento e ligamento periodontal (Silva et al., 2007).

(Nayyer & Jaiswal, 2022) destacam as principais vantagens da utilização dos dentes como fonte de ADN: proteção física através da estrutura mineralizada, resistência térmica significativa preservando material genético mesmo em casos de carbonização severa, resistência à degradação temporal permitindo recuperação após intervalos post-mortem extensos, e diversidade de fontes proporcionando ADN nuclear e mitocondrial.

As técnicas de coleta e extração de ADN evoluíram significativamente, com diversas metodologias selecionadas conforme o material disponível e seu estado de preservação (Finaughty et al., 2023; Stan et al., 2024). Entre as principais técnicas destacam-se: a) a extração orgânica convencional (método fenol-clorofórmio), que proporciona bom rendimento mas requer manipulação de substâncias tóxicas; b) a extração por resinas quelantes (Chelex 100), técnica simples embora produza ADN mais fragmentado; e c) os sistemas comerciais de extração baseados em tecnologia de colunas de sílica ou partículas magnéticas, sendo que Finaughty et al. (2023) demonstraram numa meta-análise que métodos baseados em partículas magnéticas apresentam significativamente maior sucesso na obtenção de perfis de ADN.

Stan et al. (2024) confirmaram que os dentes são a melhor fonte para extração de ADN, contendo a maior concentração de material genético (3,68 ng/ $\mu$ L) comparado ao osso temporal (0,936 ng/ $\mu$ L) e fêmur (0,633 ng/ $\mu$ L). Heathfield et al. (2021) identificaram fatores importantes que influenciam a quantidade e qualidade do ADN recuperável, demonstrando que, contrariamente às diretrizes internacionais, pré-molares e caninos apresentam melhores resultados do que molares na obtenção de perfis de ADN.

A análise e interpretação dos resultados genéticos envolvem múltiplas abordagens analíticas, incluindo análise de STR (Short Tandem Repeats), considerado o método padrão em genética forense; análise de SNP (Single Nucleotide Polymorphisms), especialmente útil para amostras severamente degradadas; análise de ADN mitocondrial, valiosa em amostras antigas ou comprometidas; e sequenciação de novas gerações (NGS), que permite uma sequenciação massiva paralela de múltiplos marcadores em simultâneo (Butler & Coble, 2023).

A interpretação baseia-se em princípios estatísticos rigorosos que quantificam a probabilidade de coincidência acidental entre perfis, envolvendo comparação direta, cálculo de índice de parentesco, estimativa de razão de verosimilhança e consideração de frequências populacionais (NIST, 2021).

A identificação pode ser considerada positiva quando o perfil obtido apresenta correspondência com a amostra de referência em todos os marcadores analisados, com probabilidade de coincidência acidental matematicamente baixa, por norma inferior a 1 em vários biliões para quadros completos de STRs (Nayyer & Jaiswal, 2022). Contudo, existem limitações importantes incluindo possível contaminação, degradação severa em condições extremas, desafios em casos de gêmeos idênticos e ausência de amostras de referência adequadas, requerendo documentação rigorosa de todos os procedimentos para garantir admissibilidade e confiabilidade das conclusões em processos judiciais (ABFO, 2018).

### **3.3. Determinação da afinidade populacional**

De acordo com Krishan et al. (2015) e Kurniawan et al. (2024), a determinação da afinidade populacional baseia-se no princípio de que determinados traços morfológicos e métricos da dentição apresentam padrões de frequência e expressões diferenciadas entre grupos populacionais com ancestralidade biogeográfica comum, permitindo assim inferências sobre a origem geográfica provável da pessoa examinada. Estudos recentes de Torimitsu et al. (2024) demonstram que estas características podem ser analisadas através de tecnologias modernas como tomografia computadorizada, aumentando a precisão das estimativas.

A antropologia forense reconhece igualmente a natureza contínua e gradual da variação humana, substituindo conceitos obsoletos de "raça" por classificações baseadas

em partilha de ancestralidade biogeográfica compartilhada (Winburn & Clemmons, 2021; Scott & Pilloud, 2018).

Neste contexto, refere ainda Franco et al. (2013) e Scott et al. (2018) que as características dentárias, sendo poligeneticamente determinadas e relativamente estáveis às influências ambientais, quando comparadas a outros traços fenotípicos oferecem marcadores valiosos para esta análise, ainda que sujeitos a consideráveis sobreposições entre populações. A base de dados antropológica dentária desenvolvida por Pilloud & Scott (2022) fornece uma ferramenta estatística essencial para estimativas de afinidade populacional em contextos forenses.

Segundo Pretty & Sweet (2001) e atualizações por Kurniawan et al. (2024), as principais características dentárias utilizadas para inferência de afinidade populacional incluem:

1. **Traços morfológicos coronários:** consideram-se variações anatómicas não métricas, como formato dos incisivos, presença de tubérculos específicos e padrões de sulcos, que apresentam distribuições diferenciadas entre grupos populacionais. Mandape et al. (2025) identificaram 11 traços em dentes molares, traços estes que se tornam úteis na estimativa de afinidade populacional, incluindo metacone, hipocone, metaconule e parastilo;
2. **Características odontométricas:** Dimensões e proporções dentárias que mostram tendências específicas em diferentes populações. Estudos recentes de Liu et al. (2021) demonstram que técnicas estatísticas multivariadas melhoram significativamente a precisão destas análises.
3. **Padrões de desenvolvimento:** Variações na cronologia de formação e erupção dentária, o que pode apresentar diferenças populacionais, embora com sobreposição considerável (Jayakrishnan et al., 2021).

Entre os traços morfológicos coronários mais estudados, destacam-se (Ata-Ali & Ata-Ali, 2014):

- a. **Incisivos em forma de pá:** Caracterizados por bordas marginais proeminentes e forma côncava na face lingual, apresentam elevada frequência em populações de origem asiática (60-90%) e nativa americana (descendente de populações asiáticas), frequência intermédia em populações africanas (12-30%) e baixa prevalência em populações europeias (5-15%). Estudos genéticos recentes de Chitara et al. (2024) identificaram múltiplos genes (SOSTDC1, FGF3, FGF4 e WNT10A) associados à expressão deste traço.

- b. **Tubérculo de Carabelli:** Cúspide acessória mesiolingual nos molares superiores, particularmente comum em populações europeias (60-90%), com frequência intermédia em populações africanas (35-60%) e relativamente raras em populações asiáticas (10-35%);
- c. **Extensão do esmalte interradicular:** Projeção cervical do esmalte entre as raízes, notoriamente mais comum em populações africanas e afrodescendentes (20-40%), do que em europeus (5-15%) ou asiáticos (8-20%) (Tinoco et al., 2016; Scott et al., 2018);
- d. **Cúspide sexta (*tuberculum sextum*):** Cúspide adicional distal nos primeiros molares inferiores, com alta prevalência em populações asiáticas e nativas americanas (40-60%), moderada em africanos (25-40%) e baixa em europeus (5-15%);
- e. **Padrão de sulcos em Y nos molares inferiores:** Configuração específica dos sulcos oclusais, mais frequente em populações africanas (85-95%), do que em asiáticas (40-60%) ou europeias (20-35%) (Tinoco et al., 2016).

Assim, as características odontométricas também apresentam variações populacionais, embora menos distintivas que os traços morfológicos. O Índice de Flower, que relaciona o comprimento dos molares com o comprimento básico-násio (distância entre básico e násio em milímetros), permite classificação em três categorias (Fonseca, 2005):

**Microdontes:** Valores inferiores a 42mm, característicos de populações caucasianas;

**Mesodontes:** Valores entre 42mm e 44mm, típicos de populações mongolóides e negróides;

**Macrodontes:** Valores superiores a 44mm, observados principalmente em populações aborígenes australianas.

Importa ainda salientar que certos tratamentos médico-dentários ou modificações dentárias intencionais podem proporcionar informações indiretas sobre origem geográfica ou cultural das populações. Segundo Pretty & Sweet (2001) e Krishan et al. (2015), existem práticas como limagem dentária decorativa, incrustações metálicas ornamentais ou padrões específicos de extração ritual que estão associadas a determinadas regiões ou grupos culturais, demonstrando interligação entre o indivíduo com essas tradições, com o meio ambiente social e cultural.

Porém, a determinação de afinidade populacional através de características dentárias em contextos forenses acarreta também limitações para a determinação da população. Segundo Krishan et al. (2015) e Hefner et al. (2021), as limitações mais significativas que se colocam a este método são as seguintes:

**Distribuição contínua:** A maioria das características apresenta distribuição contínua entre populações, sem limitações que permitam a classificação definitiva. Pilloud et al. (2019) demonstraram erros significativos do observador que podem afetar a estimativa de ancestralidade usando morfologia dentária.

**Variabilidade intrapopulacional:** A expressão de traços morfológicos pode variar consideravelmente mesmo dentro de uma mesma população, limitando deste modo o seu valor preditivo individual (Scott et al., 2018).

**Miscigenação populacional:** A crescente miscigenação populacional mundial dificulta atribuições precisas sobre determinadas características individuais (Pilloud & Scott, 2022).

**Limitações de dados de referência:** A maioria dos estudos de referência baseia-se em grupos populacionais amplamente definidos (europeus, asiáticos, africanos), com menor disponibilidade de dados sobre populações específicas dos mesmos (Hefner et al., 2021).

**Fatores modificadores:** As características dentárias podem ser modificadas por fatores nutricionais, ambientais, patológicos ou tratamentos médico-dentários, mascarando traços populacionais originais (Scott & Pilloud, 2018).

Atendendo às limitações descritas, a determinação da afinidade populacional é aplicada com maior frequência em análises multifatoriais do perfil biológico como indicador probabilístico, segundo Franco et al. (2013), pois proporciona uma base preliminar para investigações subsequentes, na medida em que não se constitui como base suficiente do ponto de vista científico para a obtenção de conclusões definitivas sobre a origem das pessoas. Hefner et al. (2021) enfatizam que estimativas de afinidade populacional devem sempre ser consideradas como probabilidades estatísticas e não como determinações absolutas.

#### **4. Aplicação da Necropsia Médico-Dentária em Situações Excepcionais**

A medicina dentária forense nacional, tal como a internacional, apresenta um papel de relevância na identificação dos indivíduos mortos em cenários de exceção, como as catástrofes que resultam de determinados acontecimentos históricos tais como conflitos armados, crises migratórias, eventos sísmicos, desastres aéreos e incêndios (Interpol, 2023; Prajapati et al., 2018). Estudos recentes de Nuzzolese et al. (2018) e Berketa et al. (2019) demonstram que a medicina dentária forense representa um dos métodos mais confiáveis e económicos para identificação de vítimas de desastres em massa, com taxas de sucesso de identificação positiva que podem atingir 86,96% quando combinada com outros métodos.

Aos cenários de exceção, corresponde uma magnitude elevada de vítimas mortais resultantes de alto impacto nas populações, culminando, muitas vezes, em:

- a. **Cadáveres severamente comprometidos por carbonização:** onde temperaturas podem atingir 1000°C a 1650°C, causando alterações significativas nas estruturas dentárias (Berketa, 2014);
- b. **Cadáveres em estado avançado de decomposição:** situação comum em contextos de conflitos armados prolongados e valas comuns (Nuzzolese & Torreggianti, 2021);
- c. **Cadáveres com fragmentação traumática ou esqueletização:** frequentes em desastres aéreos e explosões (Obafunwa et al., 2015; Scendoni et al., 2022);
- d. **Desastres em massa:** incluindo tsunamis, terremotos e ataques terroristas que resultam em múltiplas vítimas (Toupenay et al., 2020; Fonseca et al., 2024).

A aplicação da necropsia médico-dentária nas situações anteriormente descritas requer do perito/médico dentista, a utilização de metodologias (técnicas e métodos) específicas que permitam a obtenção de evidências que contribuam para a identificação dos cadáveres ou de parte deles, nomeadamente das estruturas dentárias e adjacentes (Pretty & Webb, 2002; Berketa et al., 2012; Interpol, 2023).

Nestes cenários, as estruturas dentárias, protegidas pela notável resistência do esmalte e outras estruturas mineralizadas, são muitas vezes as únicas evidências identificáveis preservadas (Avon, 2004; Hill et al., 2011). O esmalte dentário pode resistir a temperaturas superiores a 1000°C, mantendo características orgânicas bases mesmo quando outros tecidos são completamente destruídos (Grévin et al., 1998). Daí que os

métodos de identificação tradicionais como os de reconhecimento visual ou de análise de impressões digitais sejam inviáveis nestas circunstâncias.

Segundo Franco et al. (2013), Sweet (2010) e diretrizes atualizadas da Interpol (2023), a abordagem forense a situações especiais com recurso à necropsia médico-dentária deve seguir os seguintes princípios:

1. **Documentação rigorosa:** Consiste no registo detalhado de todas as condições iniciais, procedimentos realizados e achados observados, utilizando múltiplos meios complementares (fotografias, anotações escritas, desenhos esquemáticos). A documentação digital através de fotogrametria 3D e tomografia computadorizada tem-se mostrado particularmente valiosa em contextos de desastres em massa (Sakuma et al., 2015; Thali et al., 2003);
2. **Preservação de evidências:** Refere-se à adoção de técnicas que minimizem danos adicionais às estruturas remanescentes, evitando perda de informações potencialmente valiosas. Técnicas não invasivas como a autópsia virtual utilizando CT scans têm demonstrado eficácia na preservação de evidências frágeis (Cartocci et al., 2018; Franco et al., 2013);
3. **Adaptabilidade metodológica:** Diz respeito à flexibilidade para modificar procedimentos convencionais conforme necessário, mantendo o rigor científico e a validade dos resultados. O desenvolvimento de técnicas específicas para corpos carbonizados, como o método de necropsia médico-dentária modificado, exemplifica esta adaptabilidade (Riquelme-Navarrete et al., 2024);
4. **Abordagem multidisciplinar:** Implica a interação com outros especialistas forenses (antropólogos, patologistas, entomologistas) para contextualização e complementação das informações dentárias. Esta colaboração tem-se mostrado essencial em desastres complexos como o ataque de 7 de outubro de 2023 em Israel, onde equipas multidisciplinares identificaram 166 vítimas através de métodos médico-dentários (Fonseca et al., 2024);
5. **Consideração das limitações:** Refere-se à avaliação explícita das restrições impostas pelas condições do caso, refletindo-as na interpretação dos achados e conclusões derivadas. As limitações incluem a disponibilidade de registos *ante-mortem*, estado de preservação dos restos mortais e recursos técnicos disponíveis (Prajapati et al., 2018).

Segundo Pretty & Sweet (2001), Berketa (2019) e Interpol (2023), a aplicação destes princípios, associada a técnicas específicas para cada situação, permite maximizar o valor da necropsia médico-dentária mesmo nas circunstâncias mais adversas, proporcionando informações cruciais para o processo de identificação humana, quando outros métodos se mostram insuficientes ou inaplicáveis. O desenvolvimento contínuo de novas tecnologias, incluindo radiografia digital portátil (Nomad, AnyRay), software de comparação medico-dentário (PlassData, DVI System International) e técnicas de sequência de ADN dos tecidos dentários, têm expandido significativamente as capacidades da medicina dentária forense em situações excepcionais (Pittayapat et al., 2012; Nuzzolese, 2018).

#### **4.1. Corpos carbonizados**

Segundo Ata-Ali & Ata-Ali (2014) e Avon (2004), as alterações dentárias com exposição térmica elevada seguem um padrão previsível conforme a intensidade e duração do calor, incluindo:

1. **Temperatura 200-400°C:** Rachaduras no esmalte, carbonização da polpa, desidratação da dentina, com preservação geral da morfologia dentária (Figura 16);
2. **Temperatura 400-800°C:** Fragmentação progressiva do esmalte, contração da dentina, alterações cromáticas (castanho-escuro a cinza-azulado) em restaurações de amálgama;
3. **Temperatura 800-1100°C:** Fragmentação completa da coroa, exposição radicular, fusão de restaurações metálicas, preservação relativa da forma radicular;

4. **Temperatura >1100°C:** Destruição progressiva da estrutura radicular, embora fragmentos identificáveis, persistam frequentemente mesmo em cremações completas.

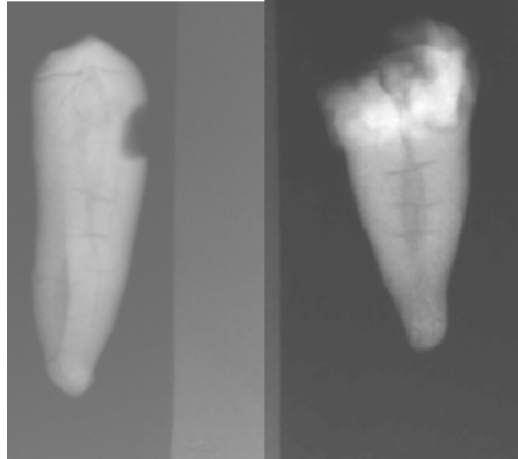


Figura 16. Imagens radiográficas de peças dentárias de um indivíduo do género feminino, com cerca de 70 anos de idade, vítima de acidente (fogo doméstico). (Corte-Real, A., & Vieira, D. N., 2015)

De acordo com Franco et al. (2013) e Sweet (2010), a abordagem técnica para identificação de corpos carbonizados (ver Figura 17) deve seguir os seguintes procedimentos específicos:

1. **Avaliação inicial cautelosa:** consiste numa inspeção cuidadosa antes de qualquer manipulação, documentando fragmentos dentários visíveis, restaurações expostas e a relação espacial entre estruturas remanescentes;
2. **Estabilização prévia:** refere-se à aplicação de técnicas para preservar estruturas fragilizadas antes da manipulação adicional, como consolidação com resinas específicas ou documentação *in situ* quando a fragmentação é severa;
3. **Acesso adaptado:** significa a utilização preferencial de técnicas que minimizem a tensão mecânica adicional sobre estruturas carbonizadas, optando-se pela remoção em bloco do complexo maxilomandibular para o processamento controlado posterior;
4. **Limpeza cuidadosa:** diz respeito à remoção cuidadosa de detritos carbonizados aderidos, preferencialmente a seco ou com soluções aquosas suaves, evitando solventes que possam comprometer análises toxicológicas ou de ADN;
5. **Documentação radiográfica abrangente:** consiste na realização de radiografias antes e durante o processo de limpeza, registando a posição original de fragmentos e evidenciando estruturas internas não visíveis ao exame direto;

6. **Preservação de materiais restauradores:** compreende a atenção dada a restaurações metálicas, cerâmicas ou de compósito, que podem resistir à carbonização e fornecer informações valiosas para comparação com registos *ante-mortem*;
7. **Coleta para análises complementares:** refere-se à Seleção de remanescentes dentários apropriados para eventual extração de ADN, atendendo que os dentes unirradiculares em posição mais protegida (como caninos inferiores) preservam frequentemente, material genético viável mesmo em carbonização severa



Figura 17. Cadáver carbonizado em decúbito ventral em avançado estado de destruição térmica, evidenciando a exposição a altas temperaturas. Vítima de desastre em massa. (Fotografia de Rui Ribeiro).

De acordo com Franco et al., (2013) as Restaurações de amálgama podem apresentar alterações morfológicas por expansão e posterior contração, enquanto restaurações de ouro geralmente mantêm sua forma original e materiais estéticos como compósitos podem ser completamente carbonizados. Porém, estes frequentemente deixam "moldes negativos" identificáveis na estrutura dentária remanescente.

Para Sweet (2010) estes casos de carbonização são desafios interessantes porque apresentam diferenças entre fraturas induzidas pelo calor (geralmente longitudinais, seguindo linhas de menor resistência estrutural) e fraturas *ante-mortem* ou *peri-mortem* (com padrões irregulares potencialmente relevantes para análise de trauma) e, ainda possibilitam a interpretação de alterações cromáticas progressivas que afetam tanto tecidos dentários quanto materiais restauradores.

A documentação radiográfica também desempenha um papel importante em casos de carbonização, não só para registo de características identificativas, mas também para

orientar a recuperação de fragmentos e evitar a perda de evidências durante a manipulação. Segundo Franco et al., (2013) a tomografia computadorizada desempenha igualmente um papel preponderante quando disponível, porque proporciona uma visualização tridimensional das estruturas, não sendo invasiva o que representa uma mais-valia nestas situações.

A capacidade da necropsia médico-dentária em proporcionar identificação positiva em casos de carbonização severa foi demonstrada em diversos contextos forenses portugueses e internacionais. Pereira et al. (2014) documentaram um caso paradigmático em Portugal, envolvendo uma mulher de 89 anos cujo corpo foi descoberto parcialmente carbonizado na sua residência, onde a análise das propriedades físicas dos materiais dentários restauradores foi crucial para determinar as circunstâncias da morte, estimando a exposição à temperatura através do exame dos efeitos do fogo nos biomateriais de restauração dentária (Pereira et al., 2014).

## 4.2. Corpos em avançado estado de decomposição

A identificação de corpos em avançado estado de decomposição representa um desafio técnico devido às alterações estruturais e químicas associadas ao processo de putrefação. Nestes casos, as preservações diferenciais dos tecidos dentários em comparação com os tecidos moles adjacentes constituem uma vantagem para a obtenção de dados identitários, segundo Avon (2004).

Porque o processo de decomposição cadavérica obedece a fases padronizadas, há muito descritas e dependentes de variações temporais significativas conforme condições ambientais, o perito, médico dentista deve considerar as alterações tafonómicas progressivas indicadas abaixo, de acordo com Franco et al. (2013) e Interpol (2018):

1. **Fase inicial (autólise):** onde se observa a degradação enzimática dos tecidos moles orais, com preservação da integridade dentária. Deve-se ter em conta o odor intenso, textura alterada das mucosas e eventual presença de líquido putrefativo;
2. **Fase putrefativa ativa:** corresponde à proliferação bacteriana intensa com distensão gasosa dos tecidos, decomposição progressiva das mucosas e exposição parcial das estruturas dentárias. O descolamento da gengiva marginal expõe a junção amelocementária, simulando uma recessão gengival patológica;
3. **Fase de putrefação avançada:** consiste na degradação extensiva dos tecidos moles com exposição completa das coroas dentárias, eventual mobilidade dentária

por deterioração do ligamento periodontal, mas preservação da estrutura mineralizada dos dentes;

4. **Fase de esqueletização parcial:** compreende a degradação progressiva dos tecidos moles por fauna cadavérica e fatores ambientais, exposição completa dos maxilares com dentes preservados nos seus alvéolos, embora com risco de deslocamento ou perda;
5. **Fase de esqueletização completa:** consiste na ausência total de tecidos moles, com preservação apenas de estruturas mineralizadas. Os dentes podem permanecer nos alvéolos ou estar dispersos na área circundante, especialmente em contextos de fauna ativa ou exposição prolongada.

Neste contexto, a necropsia médico-dentária realizada em corpos decompostos deve acompanhar o estadio específico do processo putrefativo. Segundo, (Pretty & Sweet, 2001; Franco et al., 2013) devem ser seguidos os seguintes procedimentos:

1. **Documentação das condições iniciais:** implica o registo detalhado do estado de decomposição, com ênfase especial na condição dos tecidos orais e periorais, documentando características como coloração alterada, presença de fauna cadavérica e integridade das estruturas visíveis;
2. **Limpeza preliminar cautelosa:** consiste na remoção cuidadosa de detritos superficiais e fauna cadavérica, preservando tecidos remanescentes que possam conter informações relevantes. Neste campo, são frequentemente preferíveis técnicas hidráulicas suaves (irrigação controlada) a instrumentação mecânica direta;
3. **Acesso adaptado à cavidade oral:** diz respeito à disseção mais extensa dos tecidos remanescentes para obtenção de melhor visualização em cadáveres em decomposição avançada. Em fases iniciais, pode-se utilizar afastadores e técnicas de acesso convencional adaptadas para tecidos friáveis;
4. **Estabilização de elementos móveis:** refere-se à fixação temporária de dentes com mobilidade aumentada por decomposição do periodonto, prevenindo perda acidental durante exame ou transporte;
5. **Exame radiográfico abrangente:** compreende a realização de radiografias intraorais e/ou extrabucais adaptadas às condições específicas, para documentação da condição dentária interna quando a manipulação direta é dificultada;

6. **Remoção seletiva dos maxilares:** consiste na remoção dos maxilares para exame *ex situ*, proporcionando melhor acesso e controle, permitindo uma análise detalhada em condições laboratoriais mais adequadas;
7. **Consideração de antropologia complementar:** visa a integração de técnicas antropológicas forenses para a contextualização das alterações observadas, particularmente, nas fases avançadas onde a distinção entre alterações tafonômicas e características *ante-mortem* não é clara.

Neste âmbito colocam-se desafios à interpretação dos achados em corpos decompostos sobre a diferenciação entre alterações *post-mortem* (como descoloração por pigmentos de putrefação) e as características *ante-mortem* (como manchas particulares intrínsecas); bem como sobre a avaliação de mobilidade dentária patológica versus tafonômica; e ainda a distinção entre perdas dentárias *ante-mortem*, *peri-mortem* e *post-mortem* (ABFO, 2018).

A preservação de evidências para análises complementares assume importância especial nestes casos, considerando que tecidos dentários internos frequentemente contêm material biológico viável para extração de ADN mesmo em decomposição avançada, particularmente quando protegidos pela câmara pulpar intacta. A seleção cuidadosa de elementos dentários para análise molecular pode proporcionar resultados identificativos definitivos quando as características morfológicas externas estão comprometidas (Higgins et al., 2015).

Neste processo de identificação devem-se incluir registos do contexto tafonómico geral como as condições ambientais, o tempo estimado desde a morte, as evidências de fauna cadavérica, entre outros, porque estes fatores influenciam significativamente o padrão e velocidade das alterações observadas. Esta contextualização é essencial para a interpretação adequada dos achados dentários e integração com outras evidências forenses (Franco et al., 2013).

### 4.3. Restos esqueléticos

Os restos humanos esqueléticos constituem também uma possibilidade identificativa quando permanecem apenas estruturas mineralizadas disponíveis para análise. Nestes casos, a extraordinária resistência dos tecidos dentários à degradação temporal e a singularidade das suas características morfológicas proporcionam evidências

importantes mesmo após intervalos *post-mortem* extremamente prolongados (Krishan et al., 2015).

Segundo Pretty e Sweet (2001) e Silva et al. (2007), a análise de restos esqueletizados na necropsia médico-dentária envolve procedimentos adaptados às condições específicas do material disponível:

1. **Avaliação contextual inicial:** consiste na documentação detalhada das condições de recuperação, incluindo posição espacial dos elementos dentários em relação aos remanescentes cranianos, presença de fatores tafonômicos relevantes (como marcas de roedores, exposição a intempéries ou ação química do solo) e integridade geral das estruturas maxilofaciais;
2. **Reconstrução anatômica preliminar:** prende-se com a reorganização cautelosa de fragmentos ósseos e elementos dentários isolados, estabelecendo relações espaciais originais quando possível. Esta etapa é particularmente importante em casos de fragmentação significativa ou dispersão dos remanescentes;
3. **Limpeza controlada:** refere-se à remoção de detritos aderidos e sedimentos utilizando técnicas adequadas ao estado de preservação, privilegiando geralmente métodos não invasivos como a escovagem suave a seco, a irrigação controlada ou a instrumentação delicada. Nesta área, substâncias potencialmente corrosivas devem ser evitadas para preservar características microscópicas relevantes;
4. **Documentação radiográfica sistemática:** comporta a realização de radiografias padronizadas dos elementos dentários presentes, tanto *in situ* quanto isolados, proporcionando registo das características internas não visíveis à inspeção direta de modo a facilitar a comparação entre eventuais registos *ante-mortem*;
5. **Análise dentária detalhada:** diz respeito a um exame minucioso de cada elemento dentário presente, documentando características anatômicas, tratamentos restauradores, alterações patológicas e particularidades individualizantes. A utilização de recursos de ampliação ótica (lupa ou microscópio estereoscópico) nesta área, revela detalhes subtis, mas potencialmente relevantes;
6. **Consideração de análises complementares:** consiste na seleção criteriosa de elementos dentários para estudos adicionais como análise de ADN, a microscopia eletrónica, a microtomografia ou análises químicas elementares, conforme indicações específicas do caso e recursos disponíveis.

Em contextos de esqueletização, aspetos como preservação diferencial e desarticulação dentária representam desafios técnicos importantes. Dentes unirradiculares são frequentemente encontrados separados de seus alvéolos originais devido à degradação preferencial do ligamento periodontal, enquanto molares multirradiculares tendem a permanecer mais firmemente ancorados (Figura 18). Esta situação influencia tanto a recuperação quanto a análise dos elementos dentários (Franco et al., 2013).

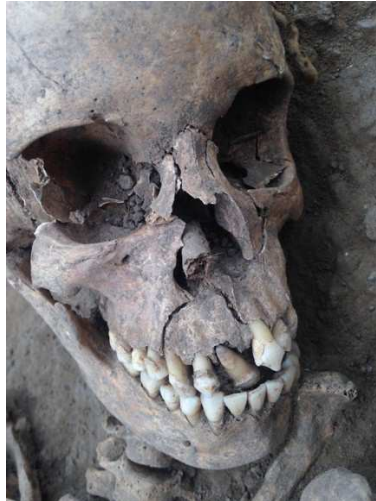

Figura 18. Crânio parcialmente preservado com dentição anterior e posterior intacta, ilustrando a resistência das estruturas dentárias em contextos tafonômicos adversos. A preservação dos dentes anteriores superiores permite a aplicação de técnicas de identificação médico-dentária, incluindo análise morfológica e potencial extração de ADN. (Elaboração própria)

A interpretação de características específicas em material esqueletizado requer consideração dos processos tafonômicos potencialmente atuantes, distinguindo alterações *post-mortem* de características *ante-mortem* relevantes para a identificação. Segundo Krishan et al. (2015) e ABFO (2018), deve atender aos seguintes dados:

- a. **Fraturas dentárias:** refere-se à diferenciação entre fraturas *ante-mortem* (geralmente com evidência de resposta biológica como dentina reacional ou restaurações), *peri-mortem* (associadas a um evento fatal, sem sinais de reparo) e *post-mortem* (presença de padrões distintos e superfícies de fratura não coradas);
- b. **Alterações cromáticas:** consiste na distinção entre manchas *ante-mortem* (como fluorose, terapêutica de tetraciclinas ou pigmentação por metais) e alterações *post-mortem* derivadas de processos tafonômicos específicos (como impregnação por minerais do solo ou tingimento por taninos vegetais);
- c. **Marcas de desgaste:** refere-se à interpretação de marcas de atrito, abrasões e erosões. Não esquecendo que pode existir modificação *post-mortem* por fatores

ambientais como acidez do solo, abrasão sedimentar ou exposição a condições corrosivas;

- d. **Restaurações degradadas:** diz respeito à avaliação de materiais restauradores parcialmente preservados, tendo em conta a degradação diferencial (materiais metálicos geralmente mais resistentes que compostos resinosos) e possíveis reações químicas *post-mortem* que alteram a aparência original.

A incorporação de conhecimentos da antropologia forense assume importância fundamental nestes casos, porque proporciona a contextualização essencial para a análise médico-dentária. Para Pretty & Sweet, (2001) a determinação antropológica preliminar de parâmetros como intervalo *post-mortem*, perfil biológico básico (idade, sexo, ancestralidade) e possíveis eventos traumáticos orientam a aplicação específica das técnicas médico-dentárias e a interpretação de seus resultados.

Deste modo, a documentação produzida deve refletir explicitamente, não só os contributos como as limitações impostas pela esqueletização, distinguindo as conclusões fundamentadas em evidências diretas daquelas baseadas em inferências ou interpretações. Esta transparência é essencial para uma investigação forense robusta, especialmente considerando que identificações baseadas em material esqueletizado frequentemente têm implicações judiciais significativas em casos de morte não natural ou cronologicamente distante (Franco et al., 2013).

#### **4.4. Desastres em massa**

Os desastres em massa caracterizam-se por catástrofes excepcionais que resultam num número elevado de vítimas mortais, em condições cadavéricas significativas como já reportadas, representando um desafio considerável para as equipas forenses responsáveis pela identificação dos corpos (Figura 19)(INTERPOL, 2023; Forrest, 2019). De acordo com Prajapati et al. (2018), numa revisão sistemática de 20 grandes desastres mundiais envolvendo 23.654 vítimas, 86,96% foram positivamente identificadas, sendo que a medicina dentária forense contribuiu para 14,70% dessas identificações.

Neste contexto, a necropsia médico-dentária assume relevância particular devido à resistência das estruturas dentárias face aos diversos agentes destrutivos comumente presentes nestes eventos, como o fogo, impactos traumáticos e agentes químicos (Pretty & Sweet, 2001).

Assim, devido à magnitude dos desastres em massa e das circunstâncias associadas (condições ambientais e técnicas disponíveis), bem como do seu impacto elevado em termos de vítimas mortais, a identificação das vítimas de desastres DVI consiste num processo multidisciplinar que envolve diversas especialidades forenses, entre as quais se destaca a medicina dentária forense (Pittayapat et al., 2012; Lake et al., 2012).

O processo DVI segue quatro fases estabelecidas pela Interpol:

**Fase 1** - Exame do local;

**Fase 2** - Exame *post-mortem*;

**Fase 3** - Recolha de dados *ante-mortem*;

**Fase 4** - Reconciliação, onde a identificação só é possível com correspondência de 100% entre dados AM e PM de ADN e/ou dados dentários e/ou impressões digitais (Interpol, 2023).



Figura 19. Cenário de desastre em massa com múltiplas vítimas, exemplificando a complexidade operacional e logística enfrentada pelas equipas de identificação de vítimas de desastres (DVI). A disposição dos corpos requer procedimentos sistemáticos de documentação, recolha e preservação de evidências para posterior análise médico-legal e médico-dentária. (Fotografia de Rui Ribeiro).

De acordo com Sarode et al. (2017) e análises mais recentes feitas por Forrest (2019) e Yukseloglu et al. (2023), a análise dentária representa uma das metodologias mais eficazes na identificação de vítimas de desastres em massa, sendo frequentemente considerada o terceiro método primário de identificação, após a dactiloscopia e a análise genética. Quando dados *ante-mortem* de qualidade estão disponíveis, a medicina dentária forense identifica aproximadamente 60% das vítimas e contribui para cerca de 30% de identificações adicionais em colaboração com outros métodos (Forrest, 2019).

A metodologia de identificação nestas situações difere da aplicada em casos isolados, principalmente devido ao número de vítimas, à fragmentação dos corpos e às condições adversas que afetam os remanescentes humanos. Segundo Silva et al. (2008) e estudos mais recentes de Miller (2024), nestes cenários é frequente a necessidade de aplicação simultânea de diversas técnicas complementares para alcançar a identificação positiva. O caso do ataque de 7 de outubro de 2023 em Israel demonstrou a eficácia desta abordagem multidisciplinar, com 166 vítimas (17%) identificadas através de métodos médico-dentários, apesar de condições extremas incluindo carbonização severa e fragmentação (Fonseca et al., 2024).

Neste âmbito, a INTERPOL desenvolveu protocolos específicos de atuação em situação de desastres em massa que servem como referência internacional para as equipas forenses que atuam nestas áreas, com a última atualização publicada em 2023 (Interpol, 2023). A padronização dos procedimentos de identificação em desastres em massa é essencial para garantir a eficiência e fiabilidade do processo identificativo. As lições aprendidas de desastres anteriores, incluindo o Tsunami asiático de 2004 e os ataques terroristas de Paris em 2015, têm ajudado a melhorar protocolos de trabalho e desenvolver novas ferramentas aplicáveis em futuras operações DVI (Toupenay et al., 2020; Berketa et al., 2012).

A gestão eficaz de desastres em massa requer a consideração de múltiplos fatores, incluindo a distinção entre desastres "abertos" (número de vítimas desconhecido, como terremotos e tsunamis) e "fechados" (número de vítimas imediatamente estabelecido, como acidentes aéreos), cada um apresentando desafios únicos para as equipas DVI (Yukseloglu et al., 2023).

### **Protocolo internacional (DVI)**

O protocolo DVI da Interpol estabelece quatro fases principais no processo de identificação (Interpol, 2014):

Fase I – exame do local: Implica a recolha de dados e a recuperação dos remanescentes humanos, bem como a definição de um plano de gestão de tarefas por parte de todas as entidades envolvidas.

Fase II - *Post-Mortem*: Contempla o exame médico-legal das vítimas, incluindo a necropsia médico-dentária, com registo detalhado de todas as características dentárias em formulários padronizados (Figura 20);

Fase III - *Ante-Mortem*: Consiste na recolha de dados das possíveis vítimas junto de familiares, médicos e médicos dentistas, com especial atenção aos registos dentários (Figura 21);

Fase IV - Reconciliação: diz respeito à fase em que se realiza a comparação entre os dados *post-mortem* e *ante-mortem*, estabelecendo-se as identificações positivas de modo a fornecer identidade aos cadáveres.

Figura 21. Interpol Victim Identification Form secção F2 *Ante-Mortem*. (Interpol, 2018)

Figura 20. INTERPOL Victim Identification Form secção F2 *Post-Mortem*. (Interpol, 2018)

No âmbito desse protocolo, foi desenvolvido pela Interpol formulários específicos para o registo dentário, designados por DVI Forms, sendo o formulário F2 destinado especificamente, ao registo de dados dentários *post-mortem* (Interpol, 2018). Este formulário em concreto, permite a documentação detalhada do estado de cada peça dentária, tratamentos realizados, características morfológicas particulares e outras informações relevantes para o processo identificativo.

A par do formulário criado pela Interpol, a Organização Internacional de Normalização (ISO) criou um sistema de codificação dentária internacional designado por “Sistema Internacional de Notação Dentária”, com o seguinte código ISO-3950. Este sistema é também conhecido por Sistema FDI- Fédération Dentaire Internationale, ou sistema de dois dígitos que visa facilitar a comunicação entre profissionais de diferentes nacionalidades (Yadav & Sonkurla, 2013).

De acordo com Waleed et al. (2015), a padronização da nomenclatura e dos formulários utilizados por todas as equipas envolvidas no processo DVI é fundamental para evitar inconsistências e erros interpretativos, especialmente em desastres internacionais onde equipas de diferentes países atuam conjuntamente.

De modo a dar uma resposta célere, na medida do possível e eficaz (positiva) na identificação das vítimas mortais, a Interpol. (2018) chama a atenção para a necessidade das equipas do terreno que são compostas por diversos profissionais de saúde, onde se inclui o médico dentista, estarem organizadas em termos hierárquicos com papéis e funções definidos.

### **Organização da equipa médico-dentária**

A eficiência da atuação da medicina dentária forense em situações de desastre depende significativamente da organização e competência da equipa médico-dentária, quer esteja integrada noutras equipas de saúde, ou da área jurídico-legal, ou esteja a operar isoladamente. A medicina dentária forense é um dos três principais métodos de identificação designadas pela Interpol para identificar vítimas de desastres em massa (Berketa et al., 2012)

Segundo Frari et al. (2008), a equipa médico-dentária deve ser composta por profissionais com formação específica em medicina dentária forense, capazes de aplicar metodologias científicas rigorosas em condições adversas.

A estrutura hierárquica e as funções específicas dentro da equipa médico-dentária incluem (Wood & Kogon, 2010):

- a. Coordenador da equipa médico-dentária: é responsável pela organização global, distribuição de tarefas e interface com as restantes equipas forenses. Conforme documentado por protocolos operacionais padrão para procedimentos *post-mortem* e *ante-mortem* que foram estabelecidos tanto para impressões digitais, patologia forense, medicina dentária forense e perfil de ADN (Chomdej et al., 2012)
- b. Médicos dentistas examinadores: são encarregados da realização das necropsias médico-dentárias e registo detalhado dos dados *post-mortem*;
- c. Médicos dentistas de reconciliação: são Especialistas na comparação entre dados *ante-mortem* e *post-mortem*, estabelecendo as correspondências e identificações (Interpol, 2023);

- d. Técnicos auxiliares: são Profissionais responsáveis pelo apoio técnico, incluindo radiologistas, fotógrafos forenses e assistentes.

A especialização e a formação contínua dos membros da equipa são essenciais, devendo estes estar familiarizados com os protocolos internacionais e as tecnologias mais recentes na área da medicina dentária forense. De acordo com Carreira (2016), a equipa médico-dentária deve estar preparada para trabalhar em condições adversas, muitas vezes com recursos limitados e sob pressão temporal. A capacidade de adaptação e a experiência prévia em situações semelhantes são fatores determinantes para o sucesso da operação.

Araújo et al., (2013) destacam a importância da integração da equipa médico-dentária com as restantes disciplinas forenses, estabelecendo uma comunicação eficiente e uma metodologia de trabalho complementar, potenciando assim a eficácia do processo identificativo global, nos desastres em massa em que se verificam casos de carbonização, decomposição avançada ou fragmentação corporal significativa.

## **5. A importância da medicina dentária forense no *Ante-Mortem***

No âmbito da medicina dentária forense, os registos dentários *ante-mortem* assumem particular relevância para a identificação dentária positiva. A comparação dentária continua a ser um dos métodos mais confiáveis e frequentemente aplicados de identificação, predominantemente por comparações de registos *ante-mortem* e *post-mortem* (Pretty & Sweet, 2001). A metodologia consiste na obtenção do histórico clínico da suposta vítima através de exames realizados por profissionais de saúde (Avon, 2004; Nuzzolese, 2018).

Segundo Bernardo (2024), a comparação entre registos dentários *ante-mortem* e *post-mortem* visa identificar: a) semelhanças/coincidências entre os registos; b) discrepâncias explicáveis/relativas, que não excluem a identidade; e c) discrepâncias absolutas/inexplicáveis, que excluem identidades. A autora refere ainda que "a conclusão do processo comparativo é tanto mais robusta quanto maior for o número de coincidências entre os registos *ante-mortem* e os registos *post-mortem*."

### **5.1. Importância dos Registos Dentários**

Os registos dentários *ante-mortem* constituem um elemento fundamental no processo de identificação humana, especialmente em situações onde os remanescentes apresentam elevado grau de destruição (Baqai et al., 2023). A sua relevância baseia-se na unicidade das características dentárias de cada indivíduo e na resistência destas estruturas a diversos agentes destrutivos (Hill et al., 2011).

Segundo Sarode et al. (2017), os registos dentários *ante-mortem* são documentos legais que contêm informações detalhadas sobre o estado da cavidade oral, incluindo tratamentos realizados, particularidades anatómicas, patologias e outras características individualizantes. De acordo com Almeida et al. (2015), a eficácia da identificação dentária está diretamente relacionada com a qualidade e quantidade de informação disponível nos registos *ante-mortem*. A relevância destes registos é particularmente notória em situações onde outros métodos de identificação se revelam ineficazes, como em casos de carbonização, decomposição avançada ou fragmentação corporal significativa (Carreira, 2016).

## **5.2. Ficha dentária e documentação clínica**

A ficha dentária constitui o elemento central da documentação clínica em medicina dentária, devendo incluir informações detalhadas sobre todas as características e tratamentos realizados (Waleed et al., 2015). De acordo com a American Academy of Paediatric Dentistry, citada por Waleed et al. (2015), uma ficha dentária completa deve incluir: dados de identificação do paciente; história clínica médica e dentária; odontograma; plano de tratamento; meios complementares de diagnóstico; e consentimentos informados.

Segundo Baqai et al. (2023), a qualidade da ficha dentária é determinada pela sua clareza, coerência e precisão. A utilização de terminologia padronizada e sistemas de codificação internacionais, como o sistema FDI, facilita a comunicação entre profissionais e permite uniformização de linguagem e conceitos. O sistema FDI é recomendado pela maioria das organizações internacionais e adotado pela Interpol (Interpol, 2023; Yadav & Sonkurla, 2013).

## **5.3. Qualidade e padronização dos registos**

A qualidade e padronização dos registos dentários são determinantes para a credibilidade dos resultados (Pretty & Sweet, 2001; Krishan et al., 2015). Deste modo os critérios de qualidade incluem: globalidade, precisão, legibilidade, padronização, atualizações regulares e documentação complementar. Sarode et al. (2017) identificaram significativa heterogeneidade na qualidade dos registos produzidos por diferentes profissionais, com principais deficiências na ausência de atualizações regulares, incompletude dos odontogramas e falta de radiografias de qualidade.

## **5.4. Gestão e armazenamento de dados**

A gestão e armazenamento dos registos dentários são fundamentais para garantir disponibilidade, integridade e confidencialidade (Baqai et al., 2023). O código deontológico da Ordem dos Médicos Dentistas (2018) estabelece o dever de manter arquivo com fichas clínicas atualizadas. Segundo Carreira (2016), recomenda-se que os registos sejam mantidos por um período mínimo de 7 a 10 anos.

A evolução tecnológica tem permitido a transição para sistemas digitais, oferecendo vantagens em termos de armazenamento, recuperação e partilha de

informação (Baqai et al., 2023). Chomdej et al. (2006) destacam o desenvolvimento de sistemas inteligentes de identificação dentária (IDIS) que utilizam algoritmos para comparar automaticamente registos *ante-mortem* e *post-mortem*. Contudo, Waleed et al. (2015) alerta para a necessidade de implementar medidas rigorosas de segurança informática para proteger a integridade e confidencialidade da informação clínica.

### III. CONCLUSÃO

A necropsia médico-dentária, como comprovado, é um recurso fundamental no âmbito da medicina legal e forense, oferecendo um contributo inestimável para a identificação humana, particularmente em situações em que outros métodos de identificação se revelam ineficazes em situações excepcionais. A resistência das estruturas dentárias a diversos agentes destrutivos, associada à unicidade das características dentárias de cada indivíduo, confere a esta metodologia uma fiabilidade e aplicabilidade singular no contexto forense.

O estudo aprofundado das técnicas de necropsia médico-dentária, desde a preparação e acesso à cavidade oral até ao exame detalhado das estruturas dentárias e periorais, revela a complexidade e o rigor científico subjacentes a esta prática.

A complementaridade entre a observação macroscópica, a análise radiológica e, quando necessário, os estudos histológicos e genéticos, permite uma abordagem holística e multidisciplinar, potenciando a eficácia do processo identificativo.

A aplicação da necropsia médico-dentária em situações especiais, como carbonizações, decomposições avançadas, esqueletizações e desastres em massa, demonstra a versatilidade e resiliência desta metodologia face a condições adversas. Nos cenários de múltiplas vítimas, a coordenação eficiente das equipas médico-dentárias e a adoção de protocolos internacionais padronizados, como os estabelecidos pela Interpol, são determinantes para o sucesso das operações de identificação.

A qualidade e disponibilidade dos registos dentários *ante-mortem* representam um fator crítico para a eficácia da identificação comparativa. A consciencialização da comunidade médico-dentária para a importância forense destes registos, promovendo a sua totalidade, precisão e padronização, constitui um desafio primordial para o desenvolvimento futuro desta área. A transição para sistemas digitais de registo e a implementação de bases de dados dentárias oferecem perspectivas promissoras para a simplificação e agilização dos processos comparativos.

A formação especializada dos profissionais envolvidos na necropsia médico-dentária e na análise comparativa dos registos dentários representa um investimento fundamental para a qualidade e fiabilidade das conclusões forenses. O desenvolvimento de programas académicos específicos e a promoção da investigação científica nesta área, contribuirão decisivamente para a consolidação e evolução da medicina dentária forense como disciplina autónoma e reconhecida no panorama médico-legal.

Em suma, a necropsia médico-dentária, integrada numa abordagem multidisciplinar da identificação humana, continuará a desempenhar um papel primordial na prática forense contemporânea, contribuindo significativamente para a dignificação dos processos *post-mortem* e para a resolução de complexos desafios identificativos.

## IV. Bibliografia

Acharya, A. (2019). Forensic dental autopsy: Current status and challenges in forensic practice. *Journal of Forensic Sciences*, 64(2), 345-354. <https://doi.org/10.1111/1556-4029.13986>

Adserias-Garriga, J. (2019). *Age estimation: A multidisciplinary approach*. Academic Press.

Almeida, S. M., Delwing, F., Azevedo, J. A. P., Nogueira, R. K. T., Falcão, F. P., Carvalho, S. P. M., & Carvalho, M. (2015). Effectiveness of dental records in human identification. *Revista Gaúcha de Odontologia*, 63(4), 502-506. <https://doi.org/10.1590/1981-863720150003000213017>

American Board of Forensic Odontology. (2018). *ABFO standards and guidelines*. <https://www.abfo.org/guidelines>

Araújo, L. G., Biancalana, R. C., Terada, A. S. S. D., Paranhos, L. R., Machado, C. E. P., & Silva, R. H. A. (2013). A identificação humana de vítimas de desastres em massa: A importância e o papel da Odontologia Legal. *Revista da Faculdade de Odontologia - UPF*, 18(2), 224-229. <https://doi.org/10.5335/rfo.v18i2.3376>

Ata-Ali, J., & Ata-Ali, F. (2014). Forensic dentistry in human identification: A review of the literature. *Journal of Clinical and Experimental Dentistry*, 6(2), e162-e167. <https://doi.org/10.4317/jced.51387>

Avon, S. L. (2004). Forensic odontology: The roles and responsibilities of the dentist. *Journal of the Canadian Dental Association*, 70(7), 453-458.

Baqai, H.S., Zaidi, S.J.A., Baig, Q.A. *et al.* Maintenance of dental records and awareness of forensic odontology among pakistani dentists: a mixed-method study with implications for dental data repository. *BMC Oral Health* 23, 783 (2023). <https://doi.org/10.1186/s12903-023-03500-2>

Berketa, J. W. (2014). Maximizing postmortem oral-facial data to assist identification following severe incineration. *Forensic Science, Medicine, and Pathology*, 10(2), 208-216. <https://doi.org/10.1007/s12024-013-9497-4>

Berketa, J. W. (2019). Forensic odontology in DVI: Current practice and recent advances. *Forensic Science Research*, 4(4), 316-330. <https://doi.org/10.1080/20961790.2019.1678710>

Berketa, J. W., James, H., & Lake, A. W. (2012). Forensic odontology involvement in disaster victim identification. *Forensic Science, Medicine, and Pathology*, 8(2), 148-156. <https://doi.org/10.1007/s12024-011-9275-0>

Berketa, J. W., James, H., & Marino, V. (2010). Dental implant changes following incineration. *Forensic Science International*, 201(1-3), 93-98. <https://doi.org/10.1016/j.forsciint.2010.03.025>

Bernardo, D. da C. (2024). *Intervenção forense em desastres com multivítimas mortais: A experiência portuguesa no âmbito da metodologia DVI* [Dissertação de Mestrado, Universidade de Coimbra]. Repositório da Universidade de Coimbra.

Bush, M. A., Bush, P. J., & Sheets, H. D. (2021). Statistical evidence for the similarity of the human dentition. *Journal of Forensic Sciences*, 66(4), 1421-1435. <https://doi.org/10.1111/1556-4029.14722>

Butler, J. M., & Coble, M. D. (2023). *Fundamentals of forensic DNA typing* (2nd ed.). Academic Press.

Capitaneanu, C., Willems, G., & Thevissen, P. (2017). A systematic review of odontological sex estimation methods. *Journal of Forensic Odonto-Stomatology*, 35(2), 1-19.

Carreira, L. M. (2016). The contribution of dentist and dental medical records to forensic science. *ARC Journal of Dental Science*, 1(3), 3-8. <https://doi.org/10.20431/2456-0030.0103002>

Cartocci, G., Santurro, A., Neri, M., Zaccagna, F., Catalano, C., La Russa, R., Turillazzi, E., Panebianco, V., Frati, P., & Fineschi, V. (2018). Post-mortem computed tomography (PMCT) radiological findings and assessment in advanced decomposed bodies. *Radiology in Medicine*, 123(12), 1009-1020. <https://doi.org/10.1007/s11547-018-0935-y>

Carvalho, S. P. M., Silva, R. H. A., Lopes-Júnior, C., & Peres, A. S. (2009). A utilização de imagens na identificação humana em odontologia legal. *Radiologia Brasileira*, 42(2), 125-130. <https://doi.org/10.1590/S0100-39842009000200012>

Chitara, N., Ambekar, A., & Reddy, V. (2024). Identification of the genetic determinants of shovel-shaped incisors and Carabelli's cusp. *Anthropological Review*, 87(3), 1-17. <https://doi.org/10.18778/1898-6773.87.3.01>

Chomdej, T., Pankaow, W., & Choychumroon, S. (2006). Intelligent dental identification system (IDIS) in forensic medicine. *Forensic Science International*, 158(1), 27-38. <https://doi.org/10.1016/j.forsciint.2005.05.001>

Chomdej, T., Pankaow, W., & Choychumroon, S. (2012). Standard operating procedures in disaster victim identification. *Journal of Forensic Sciences*, 57(3), 634-639. <https://doi.org/10.1111/j.1556-4029.2011.02006.x>

Clement, J. G., & Winship, V. (2020). *Forensic odontology: Advanced dental identification* (3rd ed.). CRC Press.

Corte-Real, A., & Vieira, D. N. (2015). *Identificação em Medicina Dentária Forense*. Imprensa da Universidade de Coimbra.

Cusack, D. A. (2025). The European Council of Legal and Forensic Medicine: Its role and work in progressing harmonised standards and recommendations in Forensic and

Legal Medicine investigation procedures, training and teaching through pursuit of internationally agreed and peer-reviewed published guidelines. *International Journal of Legal Medicine*. <https://doi.org/10.1007/s00414-025-03446-w>

Decreto-Lei n.º 45/2004, de 19 de Fevereiro. *Diário da República n.º 42/2004, Série I-A*. Ministério da Justiça.

Diário da República. (2014). Decreto-Lei n.º 136-B/2014 de 3 de julho. <https://dre.pt/pesquisa/-/search/25345134/details/maximized>

FDI World Dental Federation. (2023). *Ethics in dentistry: Upholding professional standards*. <https://fdiworlddental.org/ethics-dentistry>

Finaughty, C., Heathfield, L. J., Kemp, V., & Gibbon, V. E. (2023). Forensic DNA extraction methods for human hard tissue: A systematic literature review and meta-analysis of technologies and sample type. *Forensic Science International: Genetics*, 63, 102818. <https://doi.org/10.1016/j.fsigen.2022.102818>

Fonseca, G. M., López, M. C., & Vidal, L. M. (2024). Insights from the 7th of October massacre: Forensic odontology in mass disasters. *Forensic Science International*, 348, 111925. <https://doi.org/10.1016/j.forsciint.2024.111925>

Fonseca, M. A. (2005). Forensic dentistry and identification. *Dental Clinics of North America*, 49(2), 391-407. <https://doi.org/10.1016/j.cden.2004.10.004>

Forrest, A. (2019). Forensic odontology in DVI: Current practice and recent advances. *Forensic Science Research*, 4(4), 316-330. <https://doi.org/10.1080/20961790.2019.1678710>

Franco, A., Thevissen, P., Coudyzer, W., Develter, W., Van de Voorde, W., Oyen, R., Vandermeulen, D., Jacobs, R., & Willems, G. (2013). Feasibility and validation of virtual autopsy for dental identification using the Interpol dental codes. *Journal of Forensic and Legal Medicine*, 20(4), 248-254. <https://doi.org/10.1016/j.jflm.2012.09.021>

Franco, A., Vetter, F., Coimbra, E. F., Fernandes, Â., & Thevissen, P. (2020). Dental human identification: Comparison of the position of restorative materials using antemortem and postmortem radiographs. *Journal of Forensic Odontostomatology*, 38(1), 2-11.

Franco, A., Willems, G., Souza, P. H. C., & Nunes, F. D. (2015). Three-dimensional validation of the impact of the quantity of teeth or dental prostheses on the identification outcome. *Journal of Forensic and Legal Medicine*, 36, 176-180. <https://doi.org/10.1016/j.jflm.2015.09.015>

Grévin, G., Bailet, P., Quatrehomme, G., & Ollier, A. (1998). Anatomical reconstruction of fragments of burned human bones: A necessary means for forensic identification. *Forensic Science International*, 96(2-3), 129-134. [https://doi.org/10.1016/S0379-0738\(98\)00115-7](https://doi.org/10.1016/S0379-0738(98)00115-7)

Gruber, J., & Kameyama, M. M. (2001). Role of radiology in forensic dentistry. *Pesquisa Odontológica Brasileira*, 15(3), 263-268. <https://doi.org/10.1590/S1517-74912001000300014>

Heathfield, L. J., Gibbon, V. E., & Finaughty, C. (2021). Forensic DNA analysis of degraded skeletal remains: A comparison of three DNA extraction methods. *Forensic Science International: Genetics Supplement Series*, 8, 137-139. <https://doi.org/10.1016/j.fsigss.2022.10.003>

Hefner, J. T., Spradley, M. K., & Anderson, B. (2021). Evaluating population affinity estimates in forensic anthropology: Insights from the forensic anthropology database for assessing methods accuracy (FADAMA). *Journal of Forensic Sciences*, 68(1), 242-251. <https://doi.org/10.1111/1556-4029.14731>

Heras, S. M. (2005). Estimación de la edad a través del estudio dentario. *Ciencia Forense*, 7, 69-90.

Hill, A. J., Hewson, I., & Lain, R. (2011). Preservation of dental evidence following exposure to high temperatures. *Forensic Science International*, 205(1-3), 40-43. <https://doi.org/10.1016/j.forsciint.2010.08.011>

INMLCF - Instituto Nacional de Medicina Legal e Ciências Forenses. (2023). *Protocolos de atuação em medicina dentária forense*. INMLCF.

INTERPOL. (2018). *DVI guide*. <https://www.interpol.int/INTERPOL-expertise/Forensics/DVI-Pages/DVI-guide>

INTERPOL. (2023). *Disaster victim identification guide* (5th ed.). INTERPOL Working Group on Disaster Victim Identification. <https://www.interpol.int/How-we-work/Forensics/Disaster-Victim-Identification-DVI>

IOFOS - International Organization for Forensic Odonto-Stomatology. (2020). *Quality assurance in forensic odontology*. IOFOS Publications.

ISO 21043-1:2018. (2018). *Forensic sciences — Part 1: Terms and definitions*. International Organization for Standardization.

Jayakrishnan, J. M., Reddy, J., & Vinod Kumar, R. B. (2021). Role of forensic odontology and anthropology in the identification of human remains. *Journal of Oral and Maxillofacial Pathology*, 25(3), 543-547. DOI: 10.4103/jomfp.jomfp\_81\_21

Krishan, K., Kanchan, T., & Garg, A. K. (2015). Dental evidence in forensic identification - An overview, methodology and present status. *The Open Dentistry Journal*, 9, 250-256. <https://doi.org/10.2174/1874210601509010250>

Kumar, N., Sreenivasa, G., Patil, V., & Satish, B. (2014). The role of forensic odontology in identification. *Journal of Indian Academy of Forensic Medicine*, 36(4), 430-433.

Kurniawan, A., Alias, A., Yusof, M. Y. P. M., & Marya, A. (2024). Optimization of forensic identification through 3-dimensional imaging analysis of labial tooth surface

using open-source software. *Imaging science in dentistry*, 54(1), 63–69. <https://doi.org/10.5624/isd.20230218>

Lake, A. W., James, H., & Berketa, J. W. (2012). Disaster victim identification: Quality management from an odontology perspective. *Forensic Science, Medicine, and Pathology*, 8(2), 157-163. <https://doi.org/10.1007/s12024-011-9286-x>

Lei n.º 67/98 de 26 de Outubro. Lei da Proteção de Dados Pessoais. *Diário da República n.º 247/1998, Série I-A*. Assembleia da República.

Lewis, J. M., & Senn, D. R. (2020). Forensic dental identification: Practice and protocols. In D. R. Senn & R. A. Weems (Eds.), *Manual of forensic odontology* (6th ed., pp. 181-255). CRC Press.

Liu, J., Shi, L., & Wang, G. (2021). Permanent maxillary odontometrics for sex estimation based on a 3-dimensional digital method. *Medical Science Monitor*, 27, e933450. <https://doi.org/10.12659/MSM.933450>

Lynch, C. D., O'Sullivan, V. R., & McGillicuddy, C. T. (2006). Pierre Fauchard: The 'father of modern dentistry'. *British Dental Journal*, 201(12), 779-781. <https://doi.org/10.1038/sj.bdj.4814350>

Marques dos Santos, C., Pereira, C. P., & Santos, J. C. (2024). A evolução histórica da medicina dentária forense: Das catástrofes à identificação individual. *Revista Portuguesa de Estomatologia, Medicina Dentária e Cirurgia Maxilofacial*, 65(1), 23-35. <https://doi.org/10.24873/j.rpemd.2024.01.1045>

Martin-de-las-Heras, S., & Valenzuela, A. (2019). The application of dental patterns in age estimation procedures. In K. E. Latham, E. J. Bartelink, & M. Finnegan (Eds.), *New perspectives in forensic human skeletal identification* (pp. 281-288). Academic Press.

Mandape, S. N., Budowle, B., McKiernan, H., Slack, D., Mittelman, S., Mittelman, K., & Mittelman, D. (2025). Dense SNP-based analyses complement forensic anthropology

biogeographical ancestry assessments. *Forensic Science International: Genetics*, 74, 103147. <https://doi.org/10.1016/j.fsigen.2024.103147>

Matsuda, S., Yoshida, H., Ebata, K., Shimada, I., & Yoshimura, H. (2020). Forensic odontology with digital technologies: A systematic review. *Journal of Forensic and Legal Medicine*, 74, 102004. <https://doi.org/10.1016/j.jflm.2020.102004>

Meyer, R. A. (2003). The citizen's duty to assist law enforcement. *American Criminal Law Review*, 40(3), 1209-1224.

Miller, R. G. (2024). Forensic odontology in DVI: A path forward. *Journal of Forensic Sciences*, 69(5), 1620-1629. <https://doi.org/10.1111/1556-4029.15542>

Myers, J. B. (2003). Human identification in forensic anthropology. In D. W. Steadman (Ed.), *Hard evidence: Case studies in forensic anthropology* (pp. 3-14). Prentice Hall.

Nagare, S. P., Chaudhari, R. S., Birangane, R. S., & Parkarwar, P. C. (2018). Sex determination in forensic identification, a review. *Journal of forensic dental sciences*, 10(2), 61–66. [https://doi.org/10.4103/jfo.jfds\\_55\\_17](https://doi.org/10.4103/jfo.jfds_55_17)

Nayyer, S., & Jaiswal, A. K. (2022). Teeth as a source of DNA for forensic investigation - A review. *International Journal of Medical Laboratory Research*, \*7\*(2), 24–33. <https://doi.org/10.35503/IJMLR.2022.7205>

Neves JA, Lopes LB, Machado V, Botelho J, Delgado AS, Mendes JJ. Evidence of Age Estimation Procedures in Forensic Dentistry: Results from an Umbrella Review. *Medicina (Kaunas)*. 2023 Dec 25;60(1):42. doi: 10.3390/medicina60010042.

NIST - National Institute of Standards and Technology. (2021). *DNA mixture interpretation: A scientific foundation for operational practice*. NIST Technical Report. <https://doi.org/10.6028/NIST.IR.8351>

Nuzzolese, E., & Di Vella, G. (2021). Future project in forensic odontology as primary identifier. *Journal of Forensic Odonto-Stomatology*, 39(2), 2-8.

Nuzzolese, E., & Torreggianti, M. (2021). The need for a complete dental autopsy of unidentified edentulous human remains. *Forensic Science Research*, 7(2), 319-322. <https://doi.org/10.1080/20961790.2021.1906136>

Nuzzolese, E., Lupariello, F., Di Vella, G., & Fazio, A. (2018). Selfie identification app as a forensic tool for missing and unidentified persons. *Journal of Forensic Dental Sciences*, 11(2), 75-78. [https://doi.org/10.4103/jfo.jfds\\_89\\_19](https://doi.org/10.4103/jfo.jfds_89_19)

Obafunwa, J. O., Faduyile, F. A., Soyemi, S. S., Eze, U. O., Nwana, E. J., & Odesanmi, W. O. (2015). Forensic odontological observations in the victims of DANA air crash. *Pan African Medical Journal*, 20, 96. <https://doi.org/10.11604/pamj.2015.20.96.5360>

Ordem dos Médicos Dentistas. (2018). *Código deontológico da Ordem dos Médicos Dentistas*. <https://www.ombd.pt/info/codigo-deontologico/>

Ordem dos Médicos Dentistas. (2023). Regulamento de competências setoriais. <https://www.ombd.pt/regulamentos>

Ordem dos Médicos Dentistas. (2024). Regulamento n.º 734/2024 - Regulamento de Acesso à Competência Setorial de Medicina Dentária Forense. *Diário da República*, 2.<sup>a</sup> série, n.º 156.

Paiva, L. S. A. (2006). Patologia forense nas mortes com evidente ação do fogo. *Saúde, Ética & Justiça*, 11(1/2), 1-7. <https://doi.org/10.11606/issn.2317-2770.v11i1-2p1-7>

Pajnic, I. Z. (2021). Current status of dental DNA profiling and its application in human identification: A review. *Croatian Medical Journal*, 62(3), 224-229. <https://doi.org/10.3325/cmj.2021.62.224>

Pereira, C. P., Costa, J. F., Santos, J. C., & de Mendonça, M. C. (2014). Role of physical properties of dental restorative biomaterials in criminalistics. *Research and Reports in Forensic Medical Science*, 4, 25-36. <https://doi.org/10.2147/RRFMS.S51279>

Pilloud, M. A., Adams, D. M., & Hefner, J. T. (2019). Observer error and its impact on ancestry estimation using dental morphology. *International Journal of Legal Medicine*, 133(3), 949-962. DOI:10.1007/s00414-018-1985-3

Pilloud, M. A., & Scott, G. R. (2022). *A dental anthropological databank for use in the statistical estimation of ancestry and sex in forensic anthropology* (Relatório No. 306196). National Institute of Justice. <https://www.ojp.gov/pdffiles1/nij/grants/306196.pdf>

Pinchi, V., & Zei, G. (2008). Two positive identifications assessed with occasional dental findings on ante-mortem x-rays. *Journal of Forensic Odonto-Stomatology*, 26(1), 34-38.

Pinchi, V., Torricelli, F., Nutini, A. L., Conti, M., Iozzi, S., & Norelli, G. A. (2011). Techniques of dental DNA extraction: Some operative experiences. *Forensic science international*, 204(1-3), 111–114. <https://doi.org/10.1016/j.forsciint.2010.05.010>

Pittayapat, P., Jacobs, R., De Valck, E., Vandermeulen, D., & Willems, G. (2012). Forensic odontology in the disaster victim identification process. *Journal of Forensic Odonto-Stomatology*, 30(1), 1-12.

Prajapati, G., Sarode, S. C., Sarode, G. S., Shelke, P., Awan, K. H., & Patil, S. (2018). Role of forensic odontology in the identification of victims of major mass disasters across the world: A systematic review. *PLoS One*, 13(6), e0199791. <https://doi.org/10.1371/journal.pone.0199791>

Pretty, I. A., & Sweet, D. (2001). A look at forensic dentistry - Part 1: The role of teeth in the determination of human identity. *British Dental Journal*, 190(7), 359-366. <https://doi.org/10.1038/sj.bdj.4800972>

Pretty, I. A., & Webb, D. A. (2002). Dental participants in mass disasters—A retrospective study with future implications. *Journal of Forensic Sciences*, 47(1), 117-120.

Pueyo, V. M., Garrido, B. R., & Sánchez-Sánchez, J. A. (1994). *Odontologia legal y forense*. Masson.

Rahman, M. A., Sultana, N., Ayman, U., Bhakta, S., Afrose, M., Afrin, M., & Haque, Z. (2022). Alcoholic fixation over formalin fixation: A new, safer option for morphologic and molecular analysis of tissues. *Saudi Journal of Biological Sciences*, 29(1), 175-182. <https://doi.org/10.1016/j.sjbs.2021.08.075>

Rao, N. G., Rao, N. N., Pai, M. L., & Kotian, M. S. (1989). Mandibular canine index - A clue for establishing sex identity. *Forensic Science International*, 42(3), 249-254. [https://doi.org/10.1016/0379-0738\(89\)90092-3](https://doi.org/10.1016/0379-0738(89)90092-3)

Regulamento n.º 734/2024. Regulamento de Acesso à Competência Setorial de Medicina Dentária Forense. *Diário da República*, 2.ª série, n.º 156.

Riquelme-Navarrete, J., Gómez, L., Sánchez, M. C., Navarro, P., & Fonseca, G. M. (2024). A novel conservative technique to allow oral opening and overcome rigor mortis during medicolegal autopsy. *Forensic Science, Medicine and Pathology*, 21(1), 63-70. <https://doi.org/10.1007/s12024-024-00816-5>

Robinson, F. G., Haywood, V. B., & David, T. J. (1998). Dental practices that aid the general practitioner and forensic dentist. *General dentistry*, 46(2), 203–205.

Roy, J., Thomas, R. I., Mohanty, M., Shetty, S., & Arivarasu, L. (2021). A literature review on dental autopsy - An invaluable investigative technique in forensics. *Autopsy and Case Reports*, 11, e2021295. <https://doi.org/10.4322/acr.2021.295>

Saks, M. J., & Koehler, J. J. (2021). The coming paradigm shift in forensic identification science. *Science*, 309(5736), 892-895. <https://doi.org/10.1126/science.1111565>

Sakoda, S., Zhu, B. L., Ishida, K., Oritani, S., Fujita, M. Q., & Maeda, H. (2000). Dental identification in routine forensic casework: clinical and postmortem investigations. *Legal medicine (Tokyo, Japan)*, 2(1), 7–14. [https://doi.org/10.1016/s1344-6223\(00\)80002-4](https://doi.org/10.1016/s1344-6223(00)80002-4)

Sakuma, A., Saitoh, H., Suzuki, Y., Makino, Y., Inokuchi, G., Hayakawa, M., Yajima, D., & Iwase, H. (2015). Evaluation of a personal identification method using the fusion function of CT images and dental radiographs. *Dentomaxillofacial Radiology*, 44(2), 20140137. <https://doi.org/10.1259/dmfr.20140137>

Sarode, G. S., Sarode, S. C., Choudhary, S., Patil, S., Anand, R., & Vyas, H. (2017). Dental records of forensic odontological importance: Maintenance pattern among dental practitioners of Pune city. *Journal of Forensic Dental Sciences*, 9(1), 48-52. [https://doi.org/10.4103/jfo.jfds\\_1\\_16](https://doi.org/10.4103/jfo.jfds_1_16)

Schwarz, CS., Münch, N., Müller-Salo, J. et al. The dignity of the human corpse in forensic medicine. *Int J Legal Med* 135, 2073–2079 (2021). <https://doi.org/10.1007/s00414-021-02534-x>

Scott, G. R., Irish, J. D., & Martínón-Torres, M. (2018). *The anthropology of modern human teeth: Dental morphology and its variation in recent and fossil Homo sapiens* (2nd ed.). Cambridge University Press.

Scott, G. R., & Pilloud, M. A. (2018). Dental morphology. In M. A. Katzenberg & A. L. Grauer (Eds.), *Biological anthropology of the human skeleton* (3rd ed., pp. 257–292). John Wiley & Sons, Inc.

Silva, R. F., Júnior, E. D., Pereira, S. D. R., Almeida, S. M., & Oliveira, R. N. (2008). Identificação de cadáver carbonizado utilizando documentação odontológica. *Revista Odonto Ciência*, 23(1), 90-93.

Silva, R. F., Prado, F. B., Caputo, I. G. C., Devito, K. L., Botelho, T. L., & Júnior, E. D. (2009). The forensic importance of frontal sinus radiographs. *Journal of Forensic and Legal Medicine*, 16(1), 18-23.

Silva, R. H. A., Sales-Peres, A., Oliveira, R. N., Oliveira, F. T., & Sales-Peres, S. H. C. (2007). Use of DNA technology in forensic dentistry. *Journal of Applied Oral Science*, 15(3), 156-161. <https://doi.org/10.1590/S1678-77572007000300002>

Silva, R. H. A., Sales-Peres, A., Oliveira, R. N., Oliveira, F. T., & Sales-Peres, S. H. C. (2008). Human identification in forensic dentistry from a photographic record of smile: A case report. *Revista de Odontologia da UNESP*, 37(4), 307-311.

Stan, A. D., Leahy, N. E., Tracy, D. K., Kempton, M. J., Al Chalabi, A., & Shaw, C. E. (2024). DNA extraction from skeletal remains: Methodological approaches for challenging samples. *Forensic Science International: Genetics*, 68, 102951. <https://doi.org/10.1016/j.fsigen.2023.102951>

Stevens, L., & Higgins, D. (2024). 3D dental records in Australian dental practice – a hidden gold mine for forensic identification. *Australian Journal of Forensic Sciences*, 56(3), 322-339. <https://doi.org/10.1080/00450618.2024.2359432>

Stimson, P. G., & Mertz, C. A. (2022). *Forensic dentistry* (3rd ed.). CRC Press.

Sweet, D. (2010). Forensic dental identification. *Forensic Science International*, 201(1), 3–4. <https://doi.org/10.1016/j.forsciint.2010.02.030>

Sweet, D. (2010). INTERPOL DVI best-practice standards—An overview. *Forensic Science International*, 201(1-3), 18-21. <https://doi.org/10.1016/j.forsciint.2010.02.031>

Sweet, D., & Bowers, C. M. (1998). Accuracy of bite mark overlays: A comparison of five common methods to produce exemplars from a suspect's dentition. *Journal of Forensic Sciences*, 43(2), 362-367.

SWGIT - Scientific Working Group on Imaging Technology. (2023). *Guidelines for forensic photography*. SWGIT Document Section 11. <https://www.swgde.org/documents/swgit-document-archive/>

Tinoco, R. L. R., Lima, L. N. C., Delwing, F., Francesquini Jr., L., & Daruge Jr., E. (2016). Dental anthropology of a Brazilian sample: Frequency of nonmetric traits. *Forensic Science International*, 258, 102.e1–102.e5. <https://doi.org/10.1016/j.forsciint.2015.10.019>

Tiol-Carrillo A. El Bazar de la Caridad: el nacimiento de la odontología forense. *Rev ADM*. 2023; 80 (6): 351-355. <https://dx.doi.org/10.35366/113926>

Torimitsu, S., Nakazawa, A., Flavel, A., Swift, L., Makino, Y., Iwase, H., & Franklin, D. (2024). Estimation of population affinity using proximal femoral measurements based on computed tomographic images in the Japanese and western Australian populations. *International journal of legal medicine*, 138(5), 2169–2179. <https://doi.org/10.1007/s00414-024-03257-5>

Toupenay, S., Cheikh, A. B., Ludes, B., & Felizardo, R. (2020). Forensic odontology identification response to terrorist attacks in Paris November 2015. *Forensic Science Research*, 5(3), 214-222. <https://doi.org/10.1080/20961790.2020.1778847>

Waleed, P., Baba, F., Alsulami, S., & Tarakji, B. (2015). Importance of dental records in forensic dental identification. *Acta Informatica Medica*, 23(1), 49-52. <https://doi.org/10.5455/aim.2015.23.49-52>

Winburn, A. P., & Clemmons, C. M. J. (2021). Objectivity is a myth that harms the practice and diversity of forensic science. *Forensic science international. Synergy*, 3, 100196. <https://doi.org/10.1016/j.fsisyn.2021.100196>

Wood, R. E., & Kogon, S. L. (2010). Dental radiology considerations in DVI incidents: A review. *Forensic science international*, 201(1-3), 27–32. <https://doi.org/10.1016/j.forsciint.2010.04.018>

Yadav, S., & Sonkurla, S. (2013). Sarjeev's supernumerary tooth notation system: A universally compatible add-on to the two-digit system. *Indian Journal of Dental Research*, 24(3), 395-396. <https://doi.org/10.4103/0970-9290.118009>

Yukseloglu, E. H., Holumen, N., Karatas, O., Kiris, E., & Islek, D. S. (2023). Identification methods in mass disasters. *NOFOR*, 2(1), 12–17. <https://doi.org/10.5455/NOFOR.2023.03.07>