



ESCOLA UNIVERSITÁRIA VASCO DA GAMA

Mestrado Integrado em Medicina Veterinária

Artigo de revisão

A electroquimioterapia no tratamento dos carcinomas cutâneos de células escamosas nos gatos

Philippine Thébeau

Coimbra, julho 2025



ESCOLA UNIVERSITÁRIA VASCO DA GAMA

Mestrado Integrado em Medicina Veterinária

Artigo de revisão

A electroquimioterapia no tratamento dos carcinomas cutâneos de células escamosas nos gatos

Coimbra, Julho 2025

Philippine Thébeau

Constituição do Júri

Presidente do Júri : Professora Doutora Sofia

Alexandra Giestas Cancela Duarte

Arguente : Professor Doutor Gonçalo Nuno Petrucci

Maurício

Orientador : Professora Doutora Maria Carolina

Rocha de Medeiros Bento

Trabalho realizado sob a orientação da Professora
Doutora Carolina Bento e co-orientação do Professor
Doutor Hugo Vilhena



“Dissertação do Estágio Curricular do Ciclo de Estudos Conducente ao
Grau de Mestre em Medicina Veterinária da EUVG”



AGRADECIMENTOS

Em primeiro lugar, gostaria de agradecer à minha tutora, a Professora Doutora Carolina Bento pela sua orientação, disponibilidade e as suas valiosas sugestões que contribuiram para a concretização desta tese.

Agradeço igualmente ao meu co-orientador, o Professor Doutor Hugo Vilhena, pelo seu apoio, pela partilha do seu conhecimento e a sua confiança durante a redação do meu trabalho.

Agradeço também a Universidade Vasco da Gama por estes 6 anos enriquecedores de aprendizagem. Foram anos marcados por desafios e aprendizagens que levarei comigo para sempre.

Por fim, gostaria de agradecer à minha família, pelo amor, pela paciência nos momentos difíceis e pelo apoio constante que me deu forças para continuar. E às minhas amigas, que me apoiaram ao longo destes anos. Obrigada por me ouvirem, me motivarem e me fazerem sentir sempre bem acompanhada. A vossa presença fez toda a diferença.



ÍNDICE DE FIGURAS	v
ÍNDICE DE TABELAS	v
LISTA DE SIGLAS, SÍMBOLOS E ABREVIATURAS	vi
RESUMO	2
ABSTRACT	3
1. INTRODUÇÃO	4
2. OS CARCINOMAS DE CÉLULAS ESCAMOSAS EM GATOS	4
2.1. DEFINIÇÃO E CLASSIFICAÇÃO DOS CARCINOMAS DE CÉLULAS ESCAMOSAS	4
2.2. ETIOLOGIA E FISIOPATOGENIA	6
2.3. DIAGNÓSTICO	7
3. ELECTROQUIMIOTERAPIA	9
3.1. PRINCÍPIO DE ELETROPORAÇÃO	9
3.2. MECANISMO DE AÇÃO DA ELECTROQUIMIOTERAPIA	11
3.3. PROTOCOLOS DE ADMINISTRAÇÃO NOS CARCINOMAS CUTÂNEOS DE CÉLULAS ESCAMOSAS	13
4. AVALIAÇÃO DA EFICÁCIA CLÍNICA DA ELECTROQUIMIOTERAPIA NOS CARCINOMAS CUTÂNEOS DE CÉLULAS ESCAMOSAS	15
4.1. REVISÃO DE ESTUDOS E ENSAIOS CLÍNICOS	15
4.2. VANTAGENS E DESVANTAGENS DA ELECTROQUIMIOTERAPIA E FATORES QUE INFLUENCIAM O SUCESSO DO TRATAMENTO	21
5. PERSPECTIVAS E RECOMENDAÇÕES	22
5.1. INOVAÇÃO E MELHORIAS NAS TÉCNICAS DA ELECTROQUIMIOTERAPIA	22
5.2. INTEGRAÇÃO DA ELECTROQUIMIOTERAPIA NA PRÁTICA VETERINÁRIA	23
6. CONCLUSÃO E CONSIDERAÇÕES FINAIS	24
7. REFERÊNCIAS	25

ÍNDICE DE FIGURAS

Figura 1: Gato do estudo de Tellado <i>et al.</i> , 2022	18
Figura 2: Gato 3 do estudo de Ferrer-Jorda and Rodrigues-Pizà, 2024	20
Figura 3: Gato 18 do estudo de Ferrer-Jorda and Rodrigues-Pizà, 2024	20

ÍNDICE DE TABELAS

Tabela 1: Sistema de classificação dos tumores de origem epitelial adaptado de Owen, L. (1980). 9	
Tabela 2: Resultados adaptados do artigo de Diop et al. (2024)	16
Tabela 3: Resultados adaptados do artigo de Tellado et al. (2022)	18
Tabela 4: Resultados adaptados do artigo de Ferrer-Jorda e Rodríguez-Pizà (2024)	20

LISTA DE SIGLAS, SÍMBOLOS E ABREVIATURAS

CCE	Carcinoma de células escamosas
CCCE	Carcinoma cutânea de células escamosas
CR	Remissão completa (do Inglês <i>Complete Remission</i>)
ECT	Electroquimioterapia
ORR	Taxa de resposta global (do Inglês <i>Objective response rate</i>)
PD	Doença progressiva (do Inglês <i>Progressive Disease</i>)
PFI	Intervalo sem progressão (do Inglês <i>Progression-free interval</i>)
PR	Remissão parcial (do Inglês <i>Partial Remission</i>)



A electroquimioterapia no tratamento dos carcinomas cutâneos de células escamosas nos gatos

Thébeau Philippine ^a, Vilhena Hugo ^{b,d,e,f}, Bento Carolina ^{b,c}

^a Escola Universitária Vasco da Gama, Av. José R. Sousa Fernandes 197, Campus Universitário, Lordemão, 3020-210, Coimbra, Portugal (aluno.1900796@euvg.pt)

^b Centro de Investigação Vasco da Gama (CIVG), Escola Universitária Vasco da Gama (EUVG), Av. José R. Sousa Fernandes 197, Campus Universitário, Lordemão, 3020-210, Coimbra, Portugal (carolina.bento@euvg.pt)

^c Clínica Veterinária VetCondeixa, R. Santo António 5 Loja A, 3150-159 Condeixa-a-Nova, Portugal

^d Departamento de Clínicas Veterinárias, Instituto de Ciências Biomédicas Abel Salazar da Universidade do Porto (ICBAS-UP), R. de Jorge de Viterbo Ferreira 228, 4050-313 Porto, Portugal (hugo.vilhena@icbas.up.pt)

^e Centro de Ciência Animal e Veterinária (CECAV), Universidade de Trás-os-Montes e Alto Douro (UTAD), Quinta de Prados, 5000-801, Vila Real, Portugal

^f Laboratório Associado para a Ciência Animal e Veterinária Al4Animals, Lisboa, Portugal

RESUMO

Os carcinomas de células escamosas representam uma proporção significativa das neoplasias felinas, especialmente os tumores cutâneos, sobretudo nos gatos de pelagem clara, que são mais sensíveis à luz solar. O diagnóstico baseia-se na observação macroscópica das lesões e na análise citológica ou histopatológica dos tecidos recolhidos por biópsia. Na maior parte dos casos, as lesões estão presentes há várias semanas ou meses, pelo que são diagnosticadas numa fase avançada, o que torna o tratamento mais complexo. A electroquimioterapia é uma técnica que combina o princípio da electroporação das membranas celulares com a administração de quimioterapia, por via intravenosa ou via intratumoral, para otimizar a destruição das células neoplásicas e que se tem revelado como uma modalidade terapêutica eficaz no tratamento desta doença.

O objetivo deste trabalho foi analisar a literatura científica existente para determinar a eficácia e segurança do tratamento de electroquimioterapia nos carcinomas cutâneos de células escamosas em gatos.

Palavras-chave:

Carcinomas cutâneos de células escamosas; Eletroporação; Eletroquimioterapia; Gato;

ABSTRACT

Squamous cell carcinomas represent a significant proportion of feline neoplasms, especially of the skin, particularly in cats with light-color coats, which are more sensitive to sunlight. Diagnosis is based on macroscopic observation of the lesions and cytological or histopathological analysis of biopsied tissues. In most cases, the lesions have been present for several weeks or months, and are diagnosed at an advanced stage, which makes treatment more complex. Electrochemotherapy is a technique that combines the principle of electroporation of cell membranes with the administration of chemotherapy, either intravenously or intratumorally, to optimize the destruction of neoplastic cells, and which has proven to be an effective therapeutic modality in the treatment of this disease. The aim of this study was to analyze the existing scientific literature to determine the efficacy and safety of electrochemotherapeutic treatment in cutaneous squamous cell carcinomas in cats.

Key words:

Cutaneous squamous cell carcinoma; Electroporation; Electrochemotherapy; Feline;

1. INTRODUÇÃO

O carcinoma cutâneo de células escamosas é uma doença comum em gatos, particularmente em gatos de pelagem clara, que são mais sensíveis à exposição crónica aos raios solares. Durante a vida do animal, esta exposição prolongada pode levar a mutações genéticas, nomeadamente nas zonas menos protegidas, como as orelhas, o nariz e as pálpebras, provocando lesões que podem evoluir para tumores.

Este estudo centra-se na electroquimioterapia, uma modalidade terapêutica que combina a electroporação das membranas celulares e a administração de quimioterapia. Esta técnica tem vindo a evoluir desde há vários anos e poderá representar um tratamento de eleição desta doença, embora alguns veterinários estejam muitas vezes insuficientemente informados sobre esta opção terapêutica. O objetivo deste estudo foi demonstrar a eficácia e a segurança deste tratamento para os carcinomas cutâneos de células escamosas em gatos e propõe uma revisão dos protocolos mais utilizados, a fim contribuir para a adesão a esta opção terapêutica pelos médicos veterinários interessados neste método.

2. OS CARCINOMAS DE CÉLULAS ESCAMOSAS EM GATOS

2.1 DEFINIÇÃO E CLASSIFICAÇÃO DOS CARCINOMAS DE CÉLULAS ESCAMOSAS

Devido à melhoria das condições de vida e da qualidade dos cuidados médico-veterinários, os animais de companhia estão a tornar-se uma população cada vez mais envelhecida. Esta longevidade predispõe os animais a um risco acrescido de doenças associadas à exposição crónica à luz solar, entre as quais os tumores ocupam um papel importante (Tanaka, Yamaguchi and Iwasa, 2020).

Os tumores, quer sejam classificados como benignos ou malignos, representam uma massa anormal, devida à proliferação celular, que se desenvolveu no animal durante um período de tempo mais ou menos extenso. Alguns estudos demonstraram que os gatos têm quatro vezes mais probabilidades de desenvolver um tumor maligno do que os cães (Pinello *et al.*, 2022). Esta maior predisposição realça a importância do diagnóstico precoce para permitir uma gestão e um tratamento eficazes. O carcinoma de células escamosas (CCE) é um tumor maligno que surge do epitélio escamoso e representa 15% dos tumores cutâneos felinos e proporção significativa dos tumores orais malignos felinos (Murphy, 2013).

Os tumores cutâneos estão nas categorias de tumores mais frequentemente diagnosticados em felinos e, o carcinoma de células escamosas foi identificado como o terceiro tipo mais comum de neoplasia cutânea (Ho, Smith and Dobromylskyj, 2017).

Esta doença afeta principalmente os gatos idosos, principalmente entre os 10 e 12 anos de idade, e pode ser dividida em três categorias principais dependendo da parte do corpo que o afeta (Murphy, 2013).

A forma cutânea é a mais comum e aparece geralmente nas zonas glabras, onde a pele é pouco pigmentada e há uma exposição crônica aos raios ultravioleta (UV), tais como o plano nasal e o pavilhão auricular (Tozon *et al.*, 2013). Geralmente os carcinomas cutâneos de células escamosas (CCCE) aparecem sob forma de pequenas lesões, podendo evoluir para crosta ou ulceração (Murphy, 2013). Na ausência de intervenção, estas lesões tumorais podem ser muito agressivas e, num curto espaço de tempo, progredir significativamente, invadindo e destruindo os tecidos adjacentes (Meleo, 1997). Uma vez que os danos na pele são cumulativos, a exposição solar crônica está geralmente envolvida na progressão, em primeiro das alterações actínicas, e depois para dos carcinomas *in situ* e, finalmente, para os carcinomas invasivos (Simčič *et al.*, 2021). No entanto, não existem estudos que sugerem uma predisposição sexual ou racial para estes tipos de carcinoma (Murphy, 2013).

A forma ocular e periocular dos carcinomas de células escamosas em gatos desenvolve-se à volta dos olhos, incluindo a pálpebra, terceira pálpebra e a órbita. Provoca geralmente uma inflamação e irritação da córnea, o que pode levar a ulceração e, em determinados casos agressivos, causar a destruição do tecido da órbita. Como consequência, podem provocar alteração da visão ou cegueira, levando à necessidade de enucleação (Dobson and Lascelles, 2011 ; Dubielzig, 2017).

A forma oral dos carcinomas de células escamosas afeta as estruturas da cavidade oral, incluindo a língua, o palato, as gengivas, a faringe e é de crescimento rápido e localmente invasivo. A etiologia desta forma é multifatorial, e vários fatores de risco têm vindo a ser identificados, incluindo a exposição ao fumo do tabaco, ingestão de alimento húmido com aditivos químicos ou a utilização de coleiras desparasitantes. Dependendo da localização, as lesões podem ser ulcerativas, necróticas, infiltrativas, proliferativas ou firmes (Zaccone *et al.*, 2022; Bilgic *et al.*, 2015). Estas estruturas da cavidade oral, quando afetadas, podem prejudicar a preensão alimentar provocando hiporexia ou anorexia, hipersalivação, hemorragia das gengivas e halitose (Dobson and Lascelles, 2011).

Nesta revisão da literatura, apenas serão abordados os carcinomas cutâneos de células escamosas em gatos.

2.2 ETIOLOGIA E FISIOPATOGENIA

A exposição crónica aos raios UV, principalmente aos raios UVB, é o principal fator de risco desta doença, razão pela qual os carcinomas cutâneos de células escamosas predominam em países com grande exposição solar, baixa latitude e elevadas altitudes (Dobson and Lascelles, 2011).

Foi demonstrado que os gatos brancos têm uma probabilidade 13,4 vezes maior de desenvolver CCCE do que os gatos de outras cores (Dorn, Taylor and Schneider, 1971). De maneira geral, o pêlo dos gatos oferece uma boa proteção contra os raios UV, portanto, as zonas do corpo onde o pelo é escasso (as orelhas, os tecidos perioculares e o nariz) estão particularmente expostas às radiações UV o que podem provocar alterações na epiderme. Os gatos de pêlo comprido são relativamente menos afetados do que os gatos de pelo curto (Murphy, 2013).

Os carcinomas cutâneos de células escamosas derivam dos queratinócitos epidérmicos, que são as principais células que se encontram na camada superficial da pele, conhecida como epiderme. A exposição crónica aos raios UV, em particular aos raios UVB, provoca danos no ADN, que podem levar a mutações genéticas. Devido à sua posição na superfície, estas células são particularmente vulneráveis aos raios solares e, por conseguinte, às mutações genéticas. O gene p53, um gene supressor tumoral presente no ADN dos queratinócitos epidérmicos, é frequentemente afetado por estas mutações induzidas pela luz solar (Dobson and Lascelles, 2011). O gene p53 tem um papel importante na regulação do ciclo celular e, conseqüentemente, da apoptose celular. A mutação do gene suscita uma proliferação descontrolada dos queratinócitos, propiciando a hiperqueratose e, como efeito, o aspeto rugoso e escamoso das lesões (Gudenschwager-Basso *et al.*, 2022). Essa proliferação dos queratinócitos, também conhecida como queratose actínica, pode degenerar em carcinoma se não for tratada a tempo (Dobson and Lascelles, 2011).

Para além da exposição crónica aos raios UV, estudos recentes sugerem uma associação entre o papilomavírus e o desenvolvimento de carcinomas cutâneos de células escamosas (Munday, Dunowska and De Grey, 2009). O papilomavírus encontrado nos gatos é o *Felis Catus papillomavirus type 2* (FcaPV2). Este vírus atua principalmente através da perturbação dos mecanismos normais de regulação do ciclo celular, nomeadamente através das suas proteínas E6 e E7, que inibem a acumulação da proteína p53, considerada como “anti-oncogénica” por desempenhar um papel

fundamental na regulação do ciclo celular, tal como o mecanismo da apoptose ou a reparação celular (Munday and Knight, 2024). Assim, uma vez que o ciclo celular é modificado pelo vírus, as células infectadas podem continuar a multiplicar-se, evitando a morte celular e acumulando mutações no ADN. Estudos recentes tentaram demonstrar uma ligação entre a infeção por papilomavírus felino e a exposição crónica aos raios UV. Como visto anteriormente, quando as células são expostas cronicamente aos UV, o ADN sofre mutações. Durante a infeção pelo papilomavírus, o mecanismo de apoptose é bloqueado, atuando como um potencial cofator e assim contribuindo assim para a acumulação de mutações e, conseqüentemente, para o desenvolvimento de um processo neoplásico (Altamura *et al.*, 2016).

2.3 DIAGNÓSTICO

A suspeita clínica dos carcinomas cutâneos das células escamosas é na maior parte dos casos realizada durante as consultas, quando o tutor descreve que uma lesão no animal não está a cicatrizar. Estas lesões estão caracterizadas como feridas com crostas que não cicatrizam e posteriormente ulceram, seguidas de inflamação, eritema e erosão dos tecidos (Bromfield *et al.*, 2024). No entanto, essas apresentações clínicas não são específicas e também podem ser observadas em outras doenças dermatológicas ou sistémicas, como criptococose, esporotricose ou leishmaniose (Coyner, 2020). É por isso que é essencial realizar um diagnóstico clínico aprofundado.

O método de diagnóstico por aspiração com agulha não é fiável devido ao número elevado de células inflamatórias presentes. Por isso, é importante efetuar o diagnóstico através de uma biópsia excisional ou incisional em vários locais. As amostras de tecido obtidas durante a biópsia são depois examinadas ao microscópio com coloração de hematoxilina e eosina para observar a morfologia das células e das estruturas do tecido (Murphy, 2013; Vail, Thamm and Liptak, 2019)

Histologicamente, as células apresentam um citoplasma eosinofílico com núcleos grandes, por vezes múltiplos (Munday, Dunowska and De Grey, 2009).

A imunohistoquímica também pode ser utilizada para confirmar o diagnóstico e otimizar a caracterização das células tumorais. Esta técnica deteta a presença de proteínas específicas nas células tumorais utilizando anticorpos dirigidos contra estas proteínas. Para este fim de diagnóstico, pode ser útil identificar os subtipos de citoqueratina, como CK5/6 e AE1/AE3, para identificar e caracterizar os diferentes tipos de células epiteliais, permitindo assim uma melhor classificação do

tumor através da determinação da sua origem (Guisado, Suárez-Bonnet and Ramírez, 2021).

Além disso, este método pode ser usado para pesquisar os fatores de crescimento endotelial vascular (VEGF), que são os principais promotores da angiogênese fisiológica e tumoral (Gudenschwager-Basso *et al.*, 2022).

A técnica de imunohistoquímica também pode ser utilizada para evidenciar alterações na expressão da proteína p53, como já foi referido, as quais estão frequentemente associadas a mutações no gene p53. Novos estudos mostram também que seria útil quantificar a expressão membranar da E-caderina e a expressão membranar e citoplasmática da β -catenina (Ressel *et al.*, 2023). Estas duas proteínas estão envolvidas na adesão celular, sendo que a E-caderina desempenha um papel na adesão das células tumorais e a β -catenina na regulação da proliferação e na sobrevivência das células tumorais através da via de sinalização Wnt. A expressão alterada destas proteínas pode ajudar a diagnosticar a progressão do tumor (Ressel *et al.*, 2023).

Uma outra possibilidade é avaliar a expressão da proteína p16. A proteína p16 é um supressor tumoral envolvido na regulação do ciclo celular. Normalmente, a expressão desta proteína é baixa em tecidos saudáveis, mas estudos demonstraram que, na presença de infeção pelo papilomavírus felino, ocorre uma sobreexpressão da proteína p16, que pode ser detectada por esta técnica. Além disso, os gatos com sobreexpressão desta proteína p16 parecem ter uma taxa de sobrevivência média mais elevada do que os gatos com expressão negativa, o que sugere que possa ter um valor prognóstico no CCCE (Munday, 2013; Goldschmidt *et al.*, 2018).

O estadiamento da doença faz parte de um diagnóstico completo, nomeadamente avaliação dos linfonodos regionais através de punção aspirativa com agulha fina e imagiologia torácica. Apesar de os CCCE dos gatos terem uma baixa taxa de metastização, podem metastizar para os gânglios linfáticos e os pulmões (Murphy, 2013). A Organização Mundial de Saúde (OMS) propõe um sistema de classificação dos tumores de origem epitelial de acordo com a tabela TNM (tumores, gânglios linfáticos e metástases) [Tabela 1], pelo que é fundamental avaliar rigorosamente o animal para classificar corretamente o seu tumor e, se necessário, adaptar o tratamento (Vail, Thamm and Liptak, 2019).

Tabela 1: Sistema de classificação dos tumores de origem epitelial adaptado de Owen, L. 1980

Estadio	Descrição
T: Tumor primário	
T _{is}	Carcinoma in situ
T ₀	Sem evidência de tumor
T ₁	Tumor <2 cm de diâmetro, superficial ou exofítico
T ₂	Tumor 2-5 cm de diâmetro, ou com invasão mínima, independentemente do tamanho
T ₃	Tumor > 5 cm de diâmetro, ou com invasão subcutânea, independentemente do tamanho
T ₄	Tumor que invade outras estruturas, como o músculo fascial, o osso ou a cartilagem
N: Gânglios linfáticos regional	
N ₀	Sem evidência de envolvimento dos gânglios linfáticos regionais
N ₁	Nódulos ipsilaterais móveis
N ₂	Nódulos contralaterais ou bilaterais móveis
N ₃	Nódulos fixos
M: Metástases à distância	
M ₀	Sem evidência de metástases à distância
M ₁	Com metástases

3. ELECTROQUIMIOTERAPIA

3.1 PRINCÍPIO DE ELETROPORAÇÃO

A electroquimioterapia tem sido utilizada em medicina veterinária desde o final do século XX e é agora amplamente utilizada para tratar vários tumores cutâneos, subcutâneos e orais em cães, gatos e cavalos. Esta técnica baseia-se no princípio da eletroporação. A eletroporação é uma técnica não térmica que utiliza uma corrente elétrica para alterar a permeabilidade das membranas celulares durante um período de tempo, formando poros aquosos nas bicamadas lipídicas (Kotnik *et al.*, 2019). Nas células, as membranas atuam como uma barreira seletiva, o que permite a regulação da troca de moléculas entre o meio externo e meio interno da célula, mantendo uma diferença de potencial elétrico entre os dois lados da sua membrana plasmática (Kotnik *et al.*, 2019). Por isso, a maioria das moléculas citotóxicas, tal como os quimioterápicos, podem não atingir o interior da célula alvo em concentrações adequadas (Impellizeri, 2021).

Existem dois tipos de eletroporação: a eletroporação reversível, utilizada para a electroquimioterapia, em que o aumento temporário da permeabilidade celular permite a entrada dos fármacos quimioterápicos e a eletroporação irreversível, que impede o regresso da permeabilidade celular e, por conseguinte, provoca a apoptose por rutura do equilíbrio osmótico (Tasu, Tougeron and Rols., 2022).

O princípio da eletroporação desencadeia-se em várias etapas: em primeiro lugar há a fase de indução, na qual através da corrente elétrica a diferença de potencial da membrana atinge o seu limiar crítico; segue-se a fase de expansão, durante a qual a membrana celular se expande sob a ação do campo elétrico; de seguida há a fase de estabilização, onde a membrana atinge um estado de permeabilização. Nesta fase, os poros formados podem fechar-se ou permanecer abertos durante um determinado período, dependendo dos parâmetros do impulso elétrico aplicado e das características específicas da membrana celular. De seguida, há a fase de reinserção, durante a qual a membrana restaura a sua permeabilidade. Finalmente, dá-se a designada fase do efeito de memória, na qual a célula pode ainda sofrer alterações nos seus processos fisiológicos antes de voltar ao seu funcionamento normal mas que também permite o transporte de moléculas por outros mecanismos, tal como a micropinocitose (Teissie, Golzio and Rols, 2005; Kotnik *et al.*, 2019).

A eletroporação pode também ter efeitos secundários nas células saudáveis vizinhas, que sofrem vários tipos de danos, nomeadamente na sua membrana plasmática, na sequência da formação de poros transitórios induzidos pelos impulsos elétricos. Esta alteração da membrana pode levar a um influxo massivo de cálcio (Ca^{2+}) para o citoplasma, perturbando a homeostasia do cálcio intracelular (Szewczyk *et al.*, 2025). Este aumento anormal do cálcio conduzirá a um aumento da bomba de cálcio, a proteína Ca^{2+} ATPase. Esta proteína funciona através da hidrólise do ATP e regula a quantidade de cálcio intracelular, pelo que, quando há um grande aumento do cálcio intracelular, as tentativas de regular os níveis de cálcio podem levar a um consumo excessivo de ATP, uma molécula essencial para o bom funcionamento celular.

Além disso, durante a permeabilização da membrana celular, também é possível que as moléculas de ATP passem através da membrana para o exterior da célula, causando uma aceleração do processo de morte celular por necrose.

Paralelamente, a eletroporação pode induzir um aumento da produção de espécies reativas de oxigénio (ROS) no interior da célula, principalmente ao nível mitocondrial, contribuindo para o stress

oxidativo, que pode comprometer a integridade e, por conseguinte, a viabilidade da célula, provocando a sua morte por apoptose ou necrose (Napotnik, Polajžer and Miklavčič, 2021). No entanto, estes efeitos secundários nas células adjacentes podem ser limitados através da otimização dos parâmetros de eletroporação, tais como a intensidade, a duração e o número de impulsos aplicados, mantendo ao mesmo tempo uma elevada eficácia terapêutica (Napotnik, Polajžer and Miklavčič, 2021).

Uma vez que o campo elétrico obtido é um parâmetro crítico para a permeabilização das membranas, e que é máximo na superfície das células em contacto com os eléctrodos (Cemazar *et al.*, 2008), são utilizados diferentes tipos de eléctrodos em função da localização pretendida: eléctrodos não invasivos, tais como eléctrodos em placa, destinados às lesões cutâneas; e eléctrodos em forma de agulha, destinados a tratar tumores mais profundos, diminuindo assim a resistência causada pela pele (Impellizeri, 2021).

3.2 MECANISMO DE AÇÃO DA ELECTROQUIMIOTERAPIA

A electroquimioterapia baseia-se no princípio da eletroporação e na quimioterapia convencional. Este método pode ser utilizado como terapia adjuvante à cirurgia, ou como terapia única, e pode ser repetida se necessário, dependendo dos casos clínicos (Impellizeri, 2021).

Através de eléctrodos, uma corrente elétrica altera as propriedades da estrutura da membrana celular, permitindo que os agentes quimioterápicos penetrem nas células alvo (Impellizeri, 2021).

As principais moléculas utilizadas neste tratamento são a bleomicina, a cisplatina e o cálcio (Tellado, Mir and Maglietti, 2022). A bleomicina é um antibiótico glicopeptídico com propriedades citotóxicas que, em condições normais, não atravessa facilmente a membrana plasmática das células, devido a seu tamanho grande e sua polaridade com grupos hidrofílicos. No entanto, quando consegue penetrar no interior da célula - por via endovenosa ou intratumoral e por meio de eletroporação - exerce uma atividade enzimática, provocando quebras no ADN, tanto em cadeias simples como duplas. Este dano genético resulta no aparecimento de lacunas e deleções cromossómicas, bem como numa fragmentação significativa do ADN. Estas alterações estruturais do ADN interferem com os processos de replicação e de transcrição, essenciais para a sobrevivência das células. Em resposta a estas alterações, são ativados os mecanismos de apoptose nas células visadas, em particular nas

células tumorais (Gothelf, Mir and Gehl, 2003).

A cisplatina é um agente alquilante à base de platina, utilizado como quimioterápico, que não penetra facilmente no interior das células sem a ação da eletroporação por ser é uma molécula pouco lipofílica (Rivel, Ramseyer and Yesylevskyy, 2018). Quando injetado por via intratumoral, o seu modo de ação reside na sua capacidade de se ligar às bases purinas do ADN (principalmente à guanina), interferindo assim com os mecanismos de reparação do ADN e induzindo a morte celular por apoptose das células cancerígenas (Dasari and Tchounwou, 2014). Devido a estas características, a absorção destes químicos pelas células é muito limitada durante a quimioterapia convencional (Spugnini and Baldi, 2019). Isto significa que apenas uma pequena parte da dose terapêutica atinge o alvo desejado e, conseqüentemente, os animais recebem frequentemente doses insuficientes no local do tumor, enquanto o tecido saudável já está exposto a doses tóxicas, sem garantir uma eficácia terapêutica suficiente (Spugnini *et al.*, 2012).

O cloreto de cálcio pode ser utilizado por injeção intratumoral, principalmente para tumores de pequeno tamanho e quando outras moléculas (bleomicina e cisplatina) não estão disponíveis. O seu modo de ação baseia-se numa importante entrada de cálcio durante a eletroporação, provocando uma depleção acentuada do ATP celular, molécula essencial para o bom funcionamento celular, o que leva à morte das células (Impellizeri, 2021 ; Tellado, Mir and Maglietti, 2022)

Assim, a fase mais importante do tratamento por electroquimioterapia é a fase de reinserção. Depois da modificação da permeabilidade celular e, por conseguinte, a entrada nas células, as moléculas dos fármacos quimioterápicos ficam retidas no interior das células, pelo que esta técnica permite uma penetração até 100 vezes maior dos fármacos, otimizando a sua eficácia. Estes agentes podem ser administrados por via endovenosa ou diretamente por injeção intratumoral (Tasu, Tougeron and Rols, 2022).

Este método de tratamento permite assim administrar uma dose consideravelmente reduzida de agente quimioterápico, sem provocar toxicidade sistémica (Cemazar *et al.*, 2008).

Este tratamento é efetuado sob anestesia geral, para garantir o conforto, a segurança e o bem-estar do animal durante todo o procedimento, minimizando o stress e os riscos associados à estimulação elétrica (Spugnini and Baldi, 2019).

3.3 PROTOCOLOS DE ADMINISTRAÇÃO NOS CARCINOMAS CUTÂNEAS DE CÉLULAS ESCAMOSAS

Antes de cada sessão de tratamento, é essencial fazer exames complementares de diagnóstico para avaliar o estado geral do animal, incluído hemograma e bioquímica sanguínea (Diop *et al.*, 2024).

No caso dos carcinomas das células escamosas cutâneas, o fármaco quimioterápico de eleição é a bleomicina, que apresenta uma boa tolerância sistémica, que a torna uma opção mais segura, sobretudo nos gatos. A cisplatina, é tóxica para os gatos, provocando uma toxicidade pulmonar aguda, por vezes fatal (Diop *et al.*, 2024).

É realizada tricotomia da zona onde se encontra o tumor que é depois limpa e desinfetada com soluções anti-sépticas adequadas. Esta preparação rigorosa é essencial para garantir condições assépticas ótimas e minimizar o risco de contaminação ou infeção durante o procedimento. Por fim, a zona a tratar será revestida com um gel condutor utilizado em cada impulso para otimizar a transmissão elétrica (Ferrer-Jorda and Rodríguez-Pizà, 2024).

A dose recomendada de bleomicina é de 15.000 UI por m² de área de superfície corporal. A área de superfície corporal em m² é calculada de acordo com a fórmula específica: $m^2 = K \times (\text{peso corporal em gramas})^{2/3} / 10^4$, em que o coeficiente K é 10,0 para gatos (Nelson and Couto, 2019).

No entanto, novos estudos têm sugerido que uma dose reduzida de 10.000 UI/m² seria igualmente eficaz e poderia ser uma alternativa interessante (Anjos *et al.*, 2020).

A dose de bleomicina é administrada por via endovenosa para assegurar a difusão sistémica do medicamento. Oito minutos após a administração, são aplicados impulsos elétricos (um protocolo de oito impulsos bifásicos de 100 microssegundos cada) diretamente na zona tumoral através de elétrodos (elétrodos de placa ou de agulha, consoante a localização), aumentando a permeabilidade da membrana das células tumorais e facilitando assim a entrada do medicamento citotóxico (Tozon *et al.*, 2013).

De acordo com estudos recentes, a utilização de elétrodos com agulhas finas permitiria obter resultados clínicos comparáveis aos observados com os elétrodos normais, em termos de controlo local do tumor e de taxas de sobrevivência dos animais. Além disso, estes elétrodos mais finos permitiriam reduzir ainda mais os efeitos secundários locais devidos à eletrólise dos tecidos, como a redução da anorexia pós-procedimento, melhorando assim o conforto e a recuperação do animal (Tellado *et al.*, 2022).

A administração de produtos quimioterápicos, como a bleomicina, deve ser efetuada no respeito de todas as medidas de biossegurança, devido à toxicidade destas substâncias. Este procedimento deve

ser efetuado por pessoal que tenha recebido formação específica. É indispensável utilizar equipamentos de utilização única, concebidos para serem hermeticamente fechados, a fim de evitar microgotas e aerossóis. A preparação deve ser efetuada numa área tranquila, idealmente numa câmara de fluxo laminar. Além disso, o pessoal deve usar equipamento de proteção individual, incluindo uma bata, luvas, óculos de proteção e uma máscara cirúrgica de utilização única, para garantir um manuseamento seguro dos fármacos (Nelson and Couto, 2019).

Após o tratamento de electroquimioterapia, o animal deve ser mantido sob observação para monitorizar o seu estado geral e avaliar o aparecimento de eventuais efeitos secundários, sendo, se necessário, aplicado um tratamento de apoio. Para prevenir e aliviar a dor pós-tratamento, é normalmente implementado um tratamento analgésico, que inclui a administração de um analgésico e de um anti-inflamatório no final do procedimento. Dependendo da localização do tumor que está a ser tratado, o animal pode ter dificuldade em alimentar-se de forma independente, desenvolvendo hiporexia ou anorexia. Nesses casos, é importante fornecer ao animal alimentos altamente palatáveis ou, se necessário, inserir uma sonda nasogástrica para garantir uma ingestão nutricional adequada (Tellado *et al.*, 2022).

O número de sessões necessárias para tratar os carcinomas das células escamosas cutâneas com a electroquimioterapia varia em função de vários fatores, tais como a localização anatómica do tumor, a sua dimensão e a sua resposta à primeira sessão de tratamento. Normalmente, é aconselhável esperar mais ou menos quatro semanas para ver se é necessária outra sessão de tratamento, exceto nos casos em que o tumor cresce nesse intervalo (Tellado, Mir et Maglietti, 2022). Por isso, é importante um acompanhamento clínico rigoroso e estruturado, com avaliação regular da resposta do tumor, através de fotografias em cada consulta (Diop *et al.*, 2024). Estas imagens permitem observar a evolução dos tecidos e, posteriormente, ajustar o protocolo terapêutico.

Além disso, dependendo da legislação do país em vigor, pode ser necessário manter o animal hospitalizado durante 24 horas após o tratamento de quimioterapia para permitir a eliminação segura das excreções do animal, como a urina e as fezes. A maioria dos produtos quimioterápicos e citotóxicos é eliminada nas primeiras 24 horas após o tratamento, pelo que é vital recolhê-los corretamente e cumprir os protocolos de eliminação, a fim de proteger o pessoal, os outros animais, os tutores e o ambiente (Nelson and Couto, 2019).

4. AVALIAÇÃO DA EFICÁCIA CLÍNICA DA ELECTROQUIMIOTERAPIA NOS CARCINOMAS CUTÂNEAS DAS CÉLULAS ESCAMOSAS

4.1 REVISÃO DE ESTUDOS E ENSAIOS CLÍNICOS

Nos últimos anos foram realizados vários estudos para comprovar a eficácia da electroquimioterapia nos carcinomas de células escamosas, utilizando diferentes protocolos. Um estudo prospetivo multicêntrico realizado por Diop *et al.* (2024) avaliou a eficácia e a segurança de três protocolos diferentes de electroquimioterapia em gatos com carcinoma das células escamosas cutâneas. O objetivo deste estudo foi comparar o intervalo livre de progressão (PFI) e a taxa de resposta global (ORR) utilizando três protocolos diferentes.

O primeiro protocolo foi com carboplatina por via endovenosa e via intratumoral; o segundo, apenas com carboplatina por via endovenosa; e o terceiro, com bleomicina administrada por via endovenosa. Os gatos escolhidos para este estudo eram animais com uma idade média de 12 anos, a quem tinha sido diagnosticado um CCCE e que não tinham sido submetidos a quaisquer outros tratamentos, tais como cirurgia, radioterapia ou electroquimioterapia. Cada animal foi rigorosamente monitorizado e avaliado a cada dois ou três meses durante os primeiros seis meses e, posteriormente, de seis em seis meses. A resposta global ao tratamento foi avaliada durante a quarta semana após a sessão de tratamento.

No que se refere aos protocolos de administração, o protocolo do primeiro grupo (Carboplatina IV + IT) combinava uma dose de 150-200 mg/m² de carboplatina endovenosa e uma dose de 40-50 mg/m² de carboplatina intratumoral, seguida, oito minutos depois, da aplicação de impulsos eléctricos no tumor. No protocolo do segundo grupo (carboplatina IV), os gatos receberam uma dose de 180-200 mg/m² por via endovenosa, seguida também de eletroporação após oito minutos. Por fim, o protocolo do terceiro grupo (Bleomicina IV) consistiu na administração de uma dose de 15 mg/m² de bleomicina por via endovenosa, seguida da aplicação de ondas eléctricas ao fim de oito minutos. Todas as sessões de tratamento foram efetuadas sob anestesia geral para garantir a segurança e o conforto dos animais tratados.

Os resultados deste estudo mostraram uma eficácia global dos três protocolos utilizados, com resultados comparáveis em termos de taxa de resposta global (ORR) e de intervalo sem progressão (PFI) (Tabela 2). As taxas de remissão tumoral completa (CR), remissão parcial (PR) e de doença progressiva (PD) foram muito semelhantes entre os três grupos. Em cada grupo, foi observada predominantemente uma remissão completa (CR), enquanto a progressão da doença (PD) foi rara. O intervalo sem progressão da doença (PFI) não foi atingido nos grupos da carboplatina, o que significa

que, no final do acompanhamento, menos de metade dos animais tratados tinham progredido na sua doença. No entanto, observou-se uma toxicidade sistémica ligeiramente superior, incluindo vómitos ou hiporexia, no primeiro e segundo grupos submetidos a tratamento com carboplatina (30% e 27%) em comparação com 13% no grupo da bleomicina.

Em conclusão, podem ser considerados diferentes protocolos de electroquimioterapia, incluindo diferentes moléculas quimioterápicas, com uma eficácia global relativamente semelhante. No entanto, seriam necessários mais estudos com um maior número de animais e durante um período mais longo para confirmar verdadeiramente a eficácia e a segurança da carboplatina em gatos (Diop *et al.*, 2024).

Tabela 2: Resultados adaptados do artigo adaptado de Diop *et al.* (2024)

	Carboplatina IV + IT	Carboplatina IV	Bleomicina IV
Números de gatos	10	11	23
Remissão completa (CR)	8/10 (80%)	9/11 (82%)	20/23 (86.9%)
Remissão parcial (PR)	1/10 (10%)	1/11 (9%)	2/23 (8,7%)
Doença progressiva (PD)	1/10 (10%)	1/11 (9%)	1/23 (4,3%)
Taxa de resposta global (ORR)	90.0 %	90.9 %	95.6 %
Intervalo sem progressão (PFI)	Mediana não atingido (298-572 dias)	Mediana não atingido (88-208 dias)	Mediana de 566 dias (325-532 dias)

Em 2022, Tellado *et al.*, estudaram uma técnica de electroquimioterapia, combinando o agente quimioterápico bleomicina com dois tipos de elérodos: elérodos convencionais e elérodos com agulhas finas. O principal objetivo deste estudo foi avaliar se a utilização destes elérodos menos invasivos poderia melhorar o bem-estar dos animais tratados, nomeadamente através da avaliação dos efeitos secundários associados a este procedimento. Para este estudo, foram avaliados cinquenta e dois gatos, de idade média de onze anos, com carcinoma cutâneo de células escamosas do plano nasal.

O primeiro grupo, composto por quinze gatos, foi tratado com elérodos convencionais, constituídos por duas filas de agulhas de calibre 20 G. O segundo grupo, composto pelos restantes 37 gatos, foi tratado com elérodos de agulha fina, constituídos por quatro agulhas de calibre 25 G.

Antes do tratamento, foi efetuada uma avaliação completa do estado clínico de cada animal, incluindo análises sanguíneas e o estadiamento da doença. Todos os gatos foram anestesiados antes da administração endovenosa de 15.000 UI/m² de bleomicina. Cinco a oito minutos após a administração do fármaco quimioterápico, cada gato recebeu impulsos elétricos de 1000 V/cm, independentemente do tipo de elérodos utilizado.

Os resultados do estudo foram avaliados de acordo com vários critérios: em relação à eficácia do tratamento global, incluindo remissão completas (CR), remissão parciais (PR), estabilização da doença (SD), doença progressiva (PD), bem como a taxa de resposta objetiva (ORR), mas também a resposta local ao tratamento e os efeitos secundários observados e a sua gravidade (tabela 4).

Globalmente, foi obtida uma taxa de resposta local muito elevada em ambos os grupos : 97,3% para o grupo tratado com elérodos de agulha fina, em comparação com 80% para o grupo tratado com elérodos convencionais. Além disso, não foi observada qualquer diferença significativa na sobrevivência global dos doentes.

No entanto, os gatos tratados com os elérodos de agulha fina tiveram significativamente menos efeitos secundários locais e começaram a alimentar-se em 48 horas, em comparação com 3-5 dias para os gatos tratados com os elérodos convencionais. Esta diferença pode dever-se à diferença de corrente elétrica fornecida entre os elérodos, devido à sua largura diferente: 1,89 A para as agulhas finas em comparação com 2,73 A para os elérodos convencionais. Este fenómeno de corrente elétrica provoca a hidrólise das moléculas de água, o que resulta numa alteração importante do pH ao nível dos elérodos. Este desequilíbrio do pH poderia acentuar os danos nos tecidos, provocando uma inflamação e contribuir para uma anorexia prolongada após o tratamento nos gatos.

Em conclusão, este estudo oferece mais uma opção promissora para o tratamento do carcinoma de

células escamosas através da electroquimioterapia. Esta abordagem não só reduz os efeitos secundários e, por conseguinte, o conforto dos animais, o que é um fator chave, mas também uma eficácia similar aos elétrodos convencionais (Tellado *et al.*, 2022).

Tabela 3 : Resultados adaptados do artigo de Tellado *et al.* (2022)

	Eléttodos convencionais	Eléttodos de agulha fina
Número de gatos	15	37
Remissão completa (CR)	6/15 (40%)	26/37 (70,3%)
Remissão parcial (PR)	6/15 (40%)	10/37 (27%)
Estabilização da doença (SD)	3/15 (13%)	1/37 (2,5%)
Doença progressiva (PD)	0/15 (0%)	0/37 (0%)
Taxa de resposta global (ORR)	80%	97,3 %

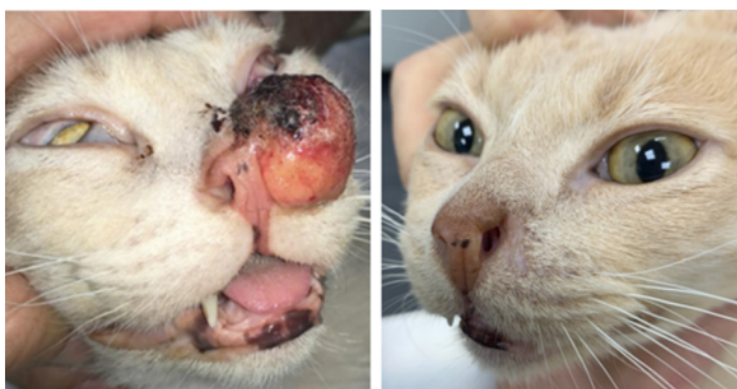

Figura 1: Gato do estudo de Tellado *et al.* (2022).

(Esquerdo) Antes do tratamento;

(Direito) Resposta completa 51 dias após o tratamento.

Um outro estudo, realizado em 2024 por Ferrer-Jorda e Rodríguez-Pizà, teve por objetivo avaliar a eficácia e a segurança de um tratamento de electroquimioterapia com bleomicina administrada por via endovenosa em gatos com CCCE avançado na zona nasal ($T_3N_0M_0$ ou $T_4N_0M_0$ segundo o sistema de classificação tumoral de Owen, 1980).

Para este estudo foram seleccionados vinte e um gatos durante um período de quatro anos. Foram

monitorizados vários parâmetros, tais como a resposta local ao tratamento, os potenciais efeitos secundários e a evolução clínica global dos animais.

Para cada sessão de tratamento, o animal recebeu uma dose endovenosa de 15 000 UI/m² de bleomicina, após ter sido anestesiado. Cinco minutos após a administração do produto quimioterápico, foi aplicado um campo elétrico diretamente na zona tumoral, por meio de eléctrodos com uma intensidade de tensão adaptada a cada caso: tensão de 1200 V/cm para dois gatos, 1100 V/cm para 12 gatos e 1000 V/cm para os restantes sete. Após cada tratamento, todos os gatos receberam sistematicamente uma dose de medicamentos anti-inflamatórios e analgésicos e, quando necessário, antibióticos.

A resposta de cada gato ao tratamento foi avaliada de acordo com os critérios RECIST do VCOG (Veterinary Cooperative Oncology Group Response Evaluation Criteria in Solid Tumors) (Nguyen *et al.*, 2013). Nesta avaliação, uma remissão completa correspondia à erradicação total do tumor, acompanhada de uma re-epitelização da pele na zona afetada. Uma resposta parcial (PR) significava que havia pelo menos uma redução de 30% do tumor. A progressão da doença (PD) foi definida pelo aparecimento de novas lesões e/ou um aumento de mais de 20% do tumor tratado. Finalmente, a doença estável (SD) foi definida como apenas alterações mínimas, ou seja, uma redução de menos de 30% ou um aumento de menos de 20% do tumor.

Os resultados obtidos neste estudo demonstraram a eficácia terapêutica da utilização da electroquimioterapia associada à bleomicina nos tumores do plano nasal (tabela 3). 19 gatos (90,5%) obtiveram uma resposta completa (RC), enquanto dois gatos (9,5%) obtiveram uma resposta parcial (RP), indicando que a taxa de resposta global (ORR) atingiu 100%. A maioria dos pacientes (17 gatos) neste estudo necessitou apenas de uma única sessão de tratamento, enquanto quatro gatos foram submetidos a duas sessões, com um intervalo médio de 17-31 dias.

No decurso do estudo, seis gatos morreram : quatro mortes foram relacionadas com a doença tumoral, enquanto outros dois casos foram devidos a outras doenças. Em termos de tolerância ao tratamento, foram observados alguns efeitos secundários locais, tais como inflamação com eritema e formação de crostas nasais, dor localizada e anorexia temporária. Nos casos mais graves, quatro gatos necessitaram de uma sonda de alimentação nasal.

Este estudo permitiu também demonstrar a eficácia da electroquimioterapia no tratamento dos CCCE do plano nasal, incluindo os casos clinicamente avançados (T₃N₀M₀ e T₄N₀M₀). Este tratamento representa uma alternativa à cirurgia, principalmente nesta localização, devido ao seu carácter invasivo e/ou cosmético, que por vezes não é aceite pelos tutores ou é tecnicamente difícil de realizar

com margens saudáveis adequadas (Ferrer-Jorda and Rodrigues-Pizà, 2024).

Tabela 4 : Resultados adaptados do artigo de Ferrer-Jorda and Rodríguez-Pizà (2024)

Números de gatos estudados:	21
Idade média:	10 anos
Nº sessão ECT:	Uma sessão: 17 gatos Duas sessões: 4 gatos
Remissão completa (CR)	19/21 (90,5%)
Remissão parcial (PR)	2/21 (9,5%)
Taxa de resposta global (ORR)	100%

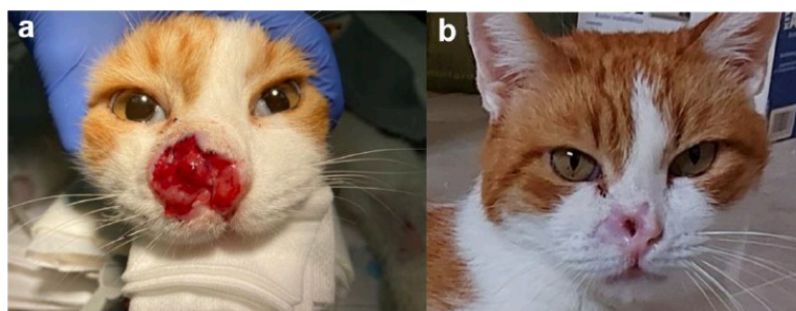


Figura 2: Gato 3 do estudo de Ferrer-Jorda and Rodrigues-Pizà (2024).
(a) Antes do tratamento; (b) Resposta completa 96 dias após o tratamento.

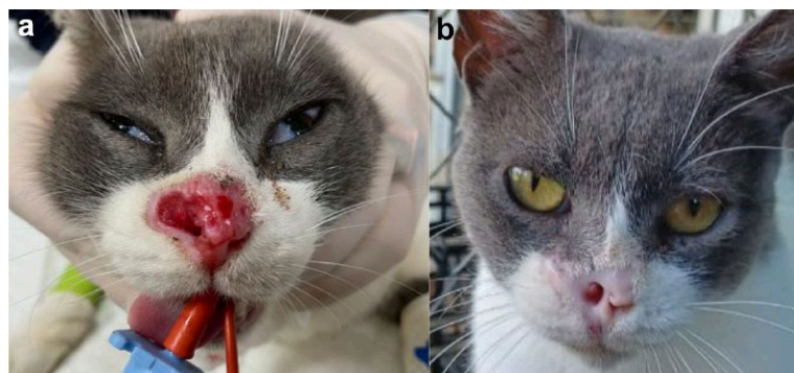

Figura 3: Gato 18 do estudo de Ferrer-Jorda e Rodrigues-Pizà (2024).
(a) Antes do tratamento; (b) Resposta completa 223 dias após o tratamento.

4.2 VANTAGENS E DESVANTAGENS DA ELECTROQUIMIOTERAPIA E OS FATORES QUE INFLUENCIAM O SUCESSO DO TRATAMENTO

O tratamento de electroquimioterapia tem muitas vantagens. Uma das vantagens é a rapidez do tratamento: a fase mais longa do processo é a preparação do animal e a anestesia, enquanto o procedimento de electroquimioterapia propriamente dito demora apenas alguns minutos.

O procedimento é geralmente bem tolerado pelos gatos e é eficaz, mesmo na presença de lesões avançadas ou em zonas de difícil acesso para cirurgia. Além disso, permite uma boa conservação estética da zona tratada (Tozon *et al.*, 2013).

Para além disso, esta técnica oferece um tratamento direcionado e permite uma penetração muito maior do fármaco citostático nas células tumorais, usando doses mais baixas em comparação com a quimioterapia convencional. Esta vantagem permite obter reduzidos ou nenhum efeitos secundários sistémicos e os eventuais efeitos secundários locais observados são geralmente ligeiros e transitórios (Tellado *et al.*, 2022).

Por último, este método pode ser utilizado como tratamento principal ou combinado com outra terapia. Da mesma forma, este tratamento é relativamente acessível em comparação com outras alternativas terapêuticas, que por vezes podem ser dispendiosas e/ou indisponíveis em alguns países (Spugnini and Baldi, 2019).

No entanto, apesar das suas várias vantagens, a electroquimioterapia apresenta também algumas desvantagens. Embora esta opção terapêutica seja relativamente acessível, é necessário que o centro de atendimento médico-veterinário esteja equipado com o material necessário, nomeadamente um gerador de campo elétrico e elétrodos adaptados à localização e ao tipo de cada tumor a tratar (Tellado, Mir and Maglietti, 2022). Para além disso, é necessário dispor de pessoal que saiba manusear os fármacos quimioterápicos, de modo a garantir a segurança dos animais e dos operadores, e evitar qualquer risco de contaminação acidental (Nelson and Couto, 2019). Além do mais, este método de tratamento também pode causar necrose tumoral secundária ao tratamento, o que exige um acompanhamento clínico rigoroso de cada animal (Impellizeri, 2021).

Para além disso, como em qualquer procedimento que requeira anestesia ou sedação forte, a tolerância do animal à mesma pode ser um fator limitativo, pelo que um animal com comorbidades significativas ou com contra-indicações anestésicas pode não ser elegível para este tipo de tratamento (Hughes, 2008).

Por último, mesmo que a bleomicina seja habitualmente bem tolerada no caso de carcinomas cutâneos de células escamosas em gatos, é possível que sejam utilizados outros agentes menos bem tolerados pelo organismo do animal, o que conduz a um risco acrescido de efeitos secundários sistémicos (Tozon *et al.*, 2013).

Para maximizar as possibilidades de sucesso terapêutico durante a electroquimioterapia, é necessário ter em conta uma série de fatores clínicos e técnicos. Em primeiro lugar, é importante verificar a qualidade e o estado do equipamento a utilizar. Embora seja prática comum em medicina veterinária reutilizar várias vezes os elétrodos, é imperativo assegurar que as agulhas estejam sempre afiadas e que não estejam dobradas ou danificadas, a fim de garantir uma boa transmissão da corrente eléctrica e, por conseguinte, um tratamento eficaz (Tellado, Mir and Maglietti, 2022).

É também essencial uma preparação rigorosa do local do tumor, com uma limpeza minuciosa, e remoção dos pêlos e a utilização de gel condutor para otimizar a distribuição do campo eléctrico (Ferrer-Jorda and Rodrigues-Pizà, 2024).

Por fim, é também muito importante efetuar uma investigação adequada do estágio clínico do tumor. A determinação deste estágio clínico permitirá adaptar o protocolo terapêutico para determinar o número de sessões necessárias e também se será ou não benéfico combinar o tratamento com outra terapia (Tellado, Mir and Maglietti, 2022).

5. PERSPECTIVAS E RECOMENDAÇÕES

5.1 INOVAÇÃO E MELHORIAS NAS TÉCNICAS DA ELECTROQUIMIOTERAPIA

Um estudo recente de De Caro *et al.* (2025) evidenciou os benefícios da electroquimioterapia utilizando impulsos eléctricos de alta frequência (acima de 5000 Hz), com o objetivo de reduzir as contrações musculares e, conseqüentemente, a dor sentida durante o tratamento. Estes impulsos foram combinados com um eléctrodo multipolar para gerar um campo eléctrico mais homogéneo, mantendo uma permeabilização celular eficaz. A eficácia e a tolerância deste tratamento foram testadas em várias espécies animais, incluindo gatos, sem recurso a anestesia geral ou sedação forte,

mas simplesmente sob sedação ligeira. Os resultados deste estudo confirmam que este protocolo foi bem tolerado e provou ser igualmente eficaz como o protocolo convencional.

Um protocolo alternativo à anestesia geral constituiria assim um recurso importante no tratamento por electroquimioterapia, nomeadamente para os animais com co-morbilidades ou com um risco anestésico elevado.

Como já foi referido, o estudo realizado por Diop *et al.*, em 2024, analisou a eficácia da carboplatina (utilizada por via intravenosa e/ou via intratumoral) em comparação com a bleomicina, no tratamento do CCCE. Embora a utilização da carboplatina tenha aumentado ligeiramente os efeitos secundários sistémicos, os resultados deste estudo sugerem que esta alternativa terapêutica pode ser interessante (Diop *et al.*, 2024). Este tipo de investigação permite explorar novos agentes quimioterapêuticos no contexto da electroquimioterapia. Alguns animais podem apresentar intolerância ou contra-indicações à utilização de certas moléculas quimioterapêuticas. Também é possível que o fármaco esteja indisponível, impossibilitando o tratamento planeado. A utilização de outras moléculas poderia, por conseguinte, ser benéfica, permitindo adaptar individualmente o tratamento de cada animal em função dos recursos disponíveis (Lederhouse, 2023).

Outra melhoria importante a considerar seria o desenvolvimento e a disponibilidade de diferentes tamanhos e tipos de eléctrodos, para que o equipamento possa ser adaptado da melhor forma às diferentes localizações, formas e dimensões dos tumores. A obtenção destes dispositivos não só maximizaria as hipóteses de um tratamento eficaz, como também asseguraria uma maior homogeneidade na distribuição do campo elétrico no tecido tumoral, garantindo uma elevada permeabilização celular e consequentemente resultados otimizados (Tellado *et al.*, 2022).

5.2 INTEGRAÇÃO DA ELECTROQUIMIOTERAPIA NA PRÁTICA VETERINÁRIA

O tratamento de electroquimioterapia é um método de tratamento promissor que poderá ser integrado na prática clínica veterinária, em centros de atendimento médico-veterinários de maior ou menor dimensão. Para promover a sua utilização, poderia ser adequado oferecer cursos de formação contínua sobre este método de tratamento aos médicos veterinários interessados, para além de disponibilizar os vários guias de utilização e recomendações já existentes (Tellado *et al.* 2022).

Além disso, poderia ser interessante propor protocolos estandardizados para os diferentes tipos de tumores, a fim de fornecer um apoio a cada profissional veterinário nas fases de tratamento (Tozon *et al.*, 2016).

Finalmente, para encorajar os tutores a aceitarem este tratamento, seria essencial desenvolver materiais de informação claros e acessíveis, explicando os vários benefícios, quer sejam estéticos, financeiros ou a ausência de efeitos secundários sistémicos (Cemazar *et al.*, 2008).

6. CONCLUSÃO E CONSIDERAÇÕES FINAIS

Em conclusão, desta dissertação no formato de revisão permitiu evidenciar a eficácia do tratamento por electroquimioterapia dos CCCE em gatos. Esta revisão permitiu avaliar esta modalidade de tratamento em relação às diferentes fases da doença, em termos de taxa de eficácia, segurança para o animal e potenciais efeitos secundários.

Para além da electroquimioterapia, existem também outras opções de tratamento para os CCCE, incluindo a cirurgia, a crioterapia, a radioterapia e a terapia fotodinâmica (Murphy, 2013), que podem ser opções terapêuticas a considerar para cada caso individual, de acordo com a avaliação clínica ou com outros fatores de ponderação (económico e facilidade de acesso, entre outros). No entanto, hoje em dia, existem poucos estudos comparativos entre as diferentes opções terapêuticas, o que dificulta a classificação objetiva da sua eficácia e os seus efeitos secundários no tratamento dos CCCE comparativamente às outras opções.

Dado que esta doença está principalmente ligada à exposição crónica à radiação solar, a melhor estratégia de prevenção consiste em educar os tutores a limitar ao máximo a exposição do seu gato ao sol. A utilização de produtos de proteção, como películas UV para janelas ou cremes solares, é particularmente recomendada para gatos com pelagem branca.

A fim de melhorar o futuro deste tratamento, poderiam ser realizados vários estudos para evidenciar o nível de dor associado aos tratamentos de electroquimioterapia. Isto permitiria melhorar os protocolos, aumentando simultaneamente a confiança dos proprietários e dos veterinários na utilização desta prática.

Além disso, como já foi referido, os protocolos normalizados poderiam ser uma ferramenta útil para os profissionais veterinários, permitindo-lhes fazer avaliações clínicas mais rigorosas e ajudando-os nas suas decisões terapêuticas.

7. REFERÊNCIAS

Altamura, G. *et al.* (2016) 'Transforming properties of *Felis catus* papillomavirus type 2 E6 and E7 putative oncogenes in vitro and their transcriptional activity in feline squamous cell carcinoma in vivo,' *Virology*, 496, pp. 1-8. <https://doi.org/10.1016/j.virol.2016.05.017>.

Anjos, D.S.D. *et al.* (2020) 'Comparison of two different doses of bleomycin in electrochemotherapy protocols for feline cutaneous squamous cell carcinoma nonsegregated from ultraviolet light exposure,' *Scientific Reports*, 10(1). <https://doi.org/10.1038/s41598-020-75472-0>.

Bilgic, O. *et al.* (2015) 'Feline oral squamous cell carcinoma: clinical Manifestations and literature review,' *Journal of Veterinary Dentistry*, 32(1), pp. 30–40. <https://doi.org/10.1177/089875641503200104>.

Bromfield, J.I. *et al.* (2024) 'Characterization of the skin microbiome in normal and cutaneous squamous cell carcinoma affected cats and dogs,' *mSphere*, 9(4). <https://doi.org/10.1128/msphere.00555-23>.

Buchholz, J. *et al.* (2007) 'Photodynamic therapy of feline cutaneous squamous cell carcinoma using a newly developed liposomal photosensitizer: Preliminary results concerning drug safety and efficacy,' *Journal of Veterinary Internal Medicine*, 21(4), pp. 770–775. <https://doi.org/10.1111/j.1939-1676.2007.tb03020.x>.

Cemazar, M. *et al.* (2008) 'Electrochemotherapy in veterinary oncology,' *Journal of Veterinary Internal Medicine*, 22(4), pp. 826–831. <https://doi.org/10.1111/j.1939-1676.2008.01117.x>.

Coyner, K. (2020) 'Distinguishing Between Dermatologic Disorders of the Face, Nasal Planum, and Ears', *Veterinary Clinics Of North America Small Animal Practice*, 50(4), p. 823-882. <https://doi.org/10.1016/j.cvsm.2020.03.008>.

Cunha, S.C. *et al.* (2010) 'Radiation therapy for feline cutaneous squamous cell carcinoma using a hypofractionated protocol,' *Journal of Feline Medicine and Surgery*, 12(4), pp. 306–313. <https://doi.org/10.1016/j.jfms.2009.10.005>.

Dasari, S. and Tchounwou, P.B. (2014) 'Cisplatin in cancer therapy: Molecular mechanisms of action,' *European Journal of Pharmacology*, 740, pp. 364–378. <https://doi.org/10.1016/j.ejphar.2014.07.025>.

De Caro, A. *et al.* (2025) 'New effective and less painful high frequency electrochemotherapy protocols: From optimization on 3D models to pilot study on veterinary patients,' *Journal of Controlled Release*, 381, p. 113592. <https://doi.org/10.1016/j.jconrel.2025.113592>.

Diop, N. *et al.* (2024) 'Comparison of three chemotherapy protocols with electrochemotherapy for the treatment of feline cutaneous squamous cell carcinoma,' *Veterinary and Comparative Oncology*, 22(3), pp. 437–446. <https://doi.org/10.1111/vco.12995>.

Dobson, J.M. and Lascelles, B.D.X. (2011) *BSAVA Manual of Canine and Feline Oncology*. third edition. British Small Animal Veterinary Association. <https://www.bsava.com>.

Dorn, C.R., Taylor, D.O. and Schneider, R. (1971) 'Sunlight Exposure and Risk of Developing Cutaneous and Oral Squamous Cell Carcinomas in White Cats,' *JNCI Journal of the National Cancer Institute* [Preprint]. <https://doi.org/10.1093/jnci/46.5.1073>.

Dubielzig, R.R. and University of Wisconsin-Madison, USA (2017) *Tumors in Domestic Animals, Fifth Edition*. Edited by D.J. Meuten.

Ferrer-Jorda, E. and Rodríguez-Pizà, I. (2024) 'Description of outcome and adverse events in 21 cats with locally advanced nasal planum squamous cell carcinoma treated with electrochemotherapy,' *Journal of Feline Medicine and Surgery*, 26(7). <https://doi.org/10.1177/1098612x241248043>.

Gasymova, E. *et al.* (2017) 'Retrospective clinical study on outcome in cats with nasal planum squamous cell carcinoma treated with an accelerated radiation protocol,' *BMC Veterinary Research*, 13(1). <https://doi.org/10.1186/s12917-017-1018-3>.

Graf, R. *et al.* (2016) 'Swiss Feline Cancer Registry 1965–2008: the Influence of Sex, Breed and Age on Tumour Types and Tumour Locations,' *Journal of Comparative Pathology*, 154(2–3), pp. 195–210. <https://doi.org/10.1016/j.jcpa.2016.01.008>.

Goldschmidt, M.H. *et al.* (2018) *Surgical Pathology of Tumors of Domestic Animals Volume 1: Volume 1: Epithelial Tumors of the Skin: Epithelial Tumors of the Skin*.

Gothelf, A., Mir, L.M. and Gehl, J. (2003) 'Electrochemotherapy: results of cancer treatment using enhanced delivery of bleomycin by electroporation,' *Cancer Treatment Reviews*, 29(5), pp. 371–387. [https://doi.org/10.1016/s0305-7372\(03\)00073-2](https://doi.org/10.1016/s0305-7372(03)00073-2).

Gudenschwager-Basso, E.K. *et al.* (2022) 'Characterization of the expression of angiogenic factors in cutaneous squamous cell carcinoma of domestic cats,' *Veterinary Sciences*, 9(7), p. 375. <https://doi.org/10.3390/vetsci9070375>.

Guisado, F.R., Suárez-Bonnet, A. and Ramírez, G.A. (2021) 'Cutaneous spindle cell squamous cell carcinoma in Cats: Clinical, Histological, and Immunohistochemical study,' *Veterinary Pathology*, 58(3), pp. 503–507. <https://doi.org/10.1177/0300985820985126>.

Hamaide, A. and Benoit, J. (2024) '[Radiation therapy in veterinary medicine at the University of Liège].', *PubMed*, 79(S1), pp. 66–74. <https://pubmed.ncbi.nlm.nih.gov/38778653>.

Ho, N.T., Smith, K.C. and Dobromylskyj, M.J. (2017) 'Retrospective study of more than 9000 feline cutaneous tumours in the UK: 2006–2013,' *Journal of Feline Medicine and Surgery*, 20(2), pp. 128–134. <https://doi.org/10.1177/1098612x17699477>.

Hughes, J.M.L. (2008) 'Anaesthesia for the geriatric dog and cat', *Irish Veterinary Journal*, 61(6). <https://doi.org/10.1186/2046-0481-61-6-380>.

Impellizeri, J.A. (2021) *Electroporation in veterinary oncology practice: Electrochemotherapy and Gene Electrotransfer for Immunotherapy*. Springer Nature.

Kotnik, T. *et al.* (2019) 'Membrane electroporation and electropermeabilization: Mechanisms and models,' *Annual Review of Biophysics*, 48(1), pp. 63–91. <https://doi.org/10.1146/annurev-biophys-052118-115451>.

Lederhouse, C. (2023) *Shortage of cancer drugs having devastating effects on patients, veterinarians*. <https://avmajournals.avma.org/display/post/news/shortage-cancer-drugs-having-devastating-effects-patients-veterinarians.xml>.

Lucas, R. and Larsson, C.E. (2006) 'Crioterapia na clínica veterinária: avaliação da praticabilidade, e efetividade em carcinoma espinocelular de felinos,' *Brazilian Journal of Veterinary Research and*

Animal Science, 43(supl.), p. 33. <https://doi.org/10.11606/issn.1678-4456.bjvras.2006.26533>.

Meleo, K.A. (1997) 'Tumors of the skin and associated structures,' *Veterinary Clinics of North America Small Animal Practice*, 27(1), pp. 73–94. [https://doi.org/10.1016/s0195-5616\(97\)50007-6](https://doi.org/10.1016/s0195-5616(97)50007-6).

Munday, J., Dunowska, M. and De Grey, S. (2009) 'Detection of two different papillomaviruses within a feline cutaneous squamous cell carcinoma: Case report and review of the literature,' *New Zealand Veterinary Journal*, 57(4), pp. 248–251. <https://doi.org/10.1080/00480169.2009.36911>.

Munday, J.S. (2013) 'Papillomaviruses in felids,' *The Veterinary Journal*, 199(3), pp. 340–347. <https://doi.org/10.1016/j.tvjl.2013.11.025>.

Munday, J.S. and Knight, C.G. (2024) 'Papillomaviruses and papillomaviral disease in Dogs and cats: A Comprehensive review,' *Pathogens*, 13(12), p. 1057. <https://doi.org/10.3390/pathogens13121057>.

Murphy, S. (2013) 'Cutaneous squamous cell carcinoma in the cat,' *Journal of Feline Medicine and Surgery*, 15(5), pp. 401–407. <https://doi.org/10.1177/1098612x13483238>.

Napotnik, T.B., Polajžer, T. and Miklavčič, D. (2021) 'Cell death due to electroporation – A review,' *Bioelectrochemistry*, 141, p. 107871. <https://doi.org/10.1016/j.bioelechem.2021.107871>.

Nelson, R.W. and Couto, C.G. (2019) *Small Animal Internal Medicine - E-Book: Small Animal Internal Medicine - E-Book*. Elsevier Health Sciences.

Nguyen, S.M. *et al.* (2013) 'Response evaluation criteria for solid tumours in dogs (v1.0): a Veterinary Cooperative Oncology Group (VCOG) consensus document,' *Veterinary and Comparative Oncology*, 13(3), pp. 176–183. <https://doi.org/10.1111/vco.12032>.

Pinello, K. *et al.* (2022) 'Vet-OncoNet: Malignancy analysis of neoplasms in dogs and cats,' *Veterinary Sciences*, 9(10), p. 535. <https://doi.org/10.3390/vetsci9100535>.

Prado, L.O.C. *et al.* (2017) 'Evaluation of the cryosurgery for treatment of squamous cell carcinoma in cats,' *Arquivo Brasileiro De Medicina Veterinária E Zootecnia*, 69(4), pp. 877–882. <https://doi.org/10.1590/1678-4162-9060>.

Ressel, B.L.S. *et al.* (2023) 'Altered E-cadherin/ β -catenin expression in feline cutaneous squamous cell carcinomas,' *Journal of Comparative Pathology*, 207, pp. 21–24.

<https://doi.org/10.1016/j.jcpa.2023.09.007>.

Rivel, T., Ramseyer, C. and Yesylevskyy, S.O. (2018) 'Permeation of cisplatin through the membranes of normal and cancer cells: a molecular dynamics study,' *bioRxiv (Cold Spring Harbor Laboratory)* [Preprint]. <https://doi.org/10.1101/375980>.

Simčič, P. *et al.* (2021) 'A retrospective multicentric study of electrochemotherapy in the treatment of feline nasal planum squamous cell carcinoma,' *Veterinary Sciences*, 8(3), p. 53. <https://doi.org/10.3390/vetsci8030053>.

Spugnini, E.P. *et al.* (2012) 'Preclinical models in electrochemotherapy: the role of veterinary patients,' *Future Oncology*, 8(7), pp. 829–837. <https://doi.org/10.2217/fon.12.64>.

Spugnini, E.P. and Baldi, A. (2019) 'Electrochemotherapy in veterinary oncology,' *Veterinary Clinics of North America Small Animal Practice*, 49(5), pp. 967–979. <https://doi.org/10.1016/j.cvsm.2019.04.006>.

Szewczyk, A. *et al.* (2025) 'Calcium electroporation induces stress response through upregulation of HSP27, HSP70, aspartate β -hydroxylase, and CD133 in human colon cancer cells,' *Biological Research*, 58(1). <https://doi.org/10.1186/s40659-025-00591-9>.

Tanaka, M., Yamaguchi, S. and Iwasa, Y. (2020) 'Enhanced risk of cancer in companion animals as a response to the longevity,' *Scientific Reports*, 10(1). <https://doi.org/10.1038/s41598-020-75684-4>.

Tasu, J.-P., Tougeron, D. and Rols, M.-P. (2022) 'Irreversible electroporation and electrochemotherapy in oncology: State of the art,' *Diagnostic and Interventional Imaging*, 103(11), pp. 499–509. <https://doi.org/10.1016/j.diii.2022.09.009>.

Teissie, J., Golzio, M. and Rols, M.P. (2005) 'Mechanisms of cell membrane electropermeabilization: A minireview of our present (lack of ?) knowledge,' *Biochimica Et Biophysica Acta (BBA) - General Subjects*, 1724(3), pp. 270–280. <https://doi.org/10.1016/j.bbagen.2005.05.006>.

Tellado, M. *et al.* (2022) 'Electrochemotherapy using thin-needle electrode improves recovery in feline nasal planum squamous cell carcinoma - a translational model,' *Cancer Drug Resistance*, 5(3), pp. 595–611. <https://doi.org/10.20517/cdr.2022.24>.

Tellado, M., Mir, L.M. and Maglietti, F. (2022) 'Veterinary guidelines for electrochemotherapy of superficial tumors,' *Frontiers in Veterinary Science*, 9. <https://doi.org/10.3389/fvets.2022.868989>.

Thomson, M. (2007) 'Squamous cell carcinoma of the nasal planum in cats and dogs,' *Clinical Techniques in Small Animal Practice*, 22(2), pp. 42–45. <https://doi.org/10.1053/j.ctsap.2007.03.002>.

Tozon, N. *et al.* (2013) 'Electrochemotherapy with intravenous bleomycin injection: an observational study in superficial squamous cell carcinoma in cats,' *Journal of Feline Medicine and Surgery*, 16(4), pp. 291–299. <https://doi.org/10.1177/1098612x13507071>.

Tozon, N. *et al.* (2016) 'Operating procedures of the electrochemotherapy for treatment of tumor in dogs and cats,' *Journal of Visualized Experiments* [Preprint], (116). <https://doi.org/10.3791/54760>.

Vail, D.M., Thamm, D.H. and Liptak, J.M. (2019) *Withrow and MacEwen's Small Animal Clinical Oncology - E-Book*. Elsevier Health Sciences.

Verpoorten, B. (2024). *Une première en Belgique : l'ULiège propose la radiothérapie et la dialyse pour soigner les animaux de compagnie - RTBF Actus*. [online] RTBF. Available at: <https://www.rtbef.be/article/une-premiere-en-belgique-l-uliege-propose-la-radiotherapie-et-la-dialyse-pour-soigner-les-animaux-de-compagnie-11366586>

Zaccone, R. *et al.* (2022) 'Environmental risk factors for the development of oral squamous cell carcinoma in cats,' *Journal of Veterinary Internal Medicine*, 36(4), pp. 1398–1408. <https://doi.org/10.1111/jvim.16372>.