



**INSTITUTO SUPERIOR DE CIÊNCIAS DA
SAÚDE EGAS MONIZ**

MESTRADO INTEGRADO EM MEDICINA DENTÁRIA

**ENDODONTIA VS IMPLANTOLOGIA- UMA DECISÃO
FUNDAMENTADA EM CRITÉRIOS BASEADOS NA
EVIDÊNCIA**

Trabalho submetido por
Ricardo Nuno da Costa Canavilhas de Oliveira Guilherme
para a obtenção do grau de Mestre em Medicina Dentária

novembro de 2016



**INSTITUTO SUPERIOR DE CIÊNCIAS DA
SAÚDE EGAS MONIZ**

MESTRADO INTEGRADO EM MEDICINA DENTÁRIA

**ENDODONTIA VS IMPLANTOLOGIA- UMA DECISÃO
FUNDAMENTADA EM CRITÉRIOS BASEADOS NA
EVIDÊNCIA**

Trabalho submetido por
Ricardo Nuno da Costa Canavilhas de Oliveira Guilherme
para a obtenção do grau de Mestre em Medicina Dentária

Trabalho orientado por
Professor Doutor João Dias

novembro de 2016

Agradecimentos

Ao professor doutor João Dias, pela orientação, ajuda e disponibilidade que demonstrou desde o primeiro momento para me guiar nesta última etapa do meu percurso acadêmico.

À professora Idialete Silva, que me acompanhou no ensino secundário e mostrou a maior disponibilidade para dar o seu contributo nesta fase tão importante.

Aos meus pais, pela força, incentivo e preocupação. Pelo esforço que fizeram para que eu me formasse e por sempre acreditarem na minha capacidade para “levar o barco a bom porto”.

À minha querida avó Maria, que de certo estará muito orgulhosa de mim. Que daqui em diante, a estrela no céu a que deu lugar brilhe mais intensamente.

À avó “Xigé”, por me dar sempre força para estudar e por ter cuidado de mim durante tantos e tantos anos. Sempre com um sorriso na cara, tem agora mais uma razão para se “gabar” às amigas nas suas sessões de costura.

A toda a minha família, mas sobretudo à minha tia/madrinha Fernanda, com quem sei que, independentemente da situação, poderei sempre contar.

À Carolina, minha namorada, pelo apoio que me deu e pela compreensão demonstrada nos momentos em que a faculdade tomava a maior parte do meu tempo.

Aos meus amigos, aos que considero irmãos, por nas entrelinhas de cada brincadeira, mostrarem o orgulho que têm por me verem atingir o meu objetivo.

Ao Teixeira, o meu homónimo de nome (Ricardo), mas também em tanto na vida. Por estar presente quando foi preciso e por mostrar, à sua maneira especial, que é uma felicidade para ele saber que terminei esta etapa.

Por fim, mas sem menos importância, a todos os amigos que criei na faculdade. Agradeço a todos eles por me terem acompanhado e por terem feito com que este caminho fosse mais fácil de percorrer, a cada passo e a cada meta conquistada.

Resumo

Em medicina dentária, por vezes existe a dúvida entre manter uma peça dentária, mediante um tratamento endodôntico ou, em alternativa, extraí-la para colocar um implante.

Qualquer destas práticas tem como objetivo promover a manutenção do dente, assegurando a estética e função adequada do sistema estomatognático e, desta forma, garantir a satisfação do paciente. Por este motivo, o médico dentista deve saber diagnosticar e planear, de forma a aplicar o seu conhecimento em endodontia ou em implantologia, com o intuito de atingir o sucesso no tratamento e um prognóstico favorável.

Por outro lado, é fundamental que o clínico tenha sempre presente que cada paciente tem características únicas e, por esse motivo, deve ser encarado como uma entidade própria que carece de tratamento personalizado. Neste sentido, é essencial um perfeito domínio técnico e teórico, que lhe permita responder, de forma adequada, a eventuais falhas que possam surgir no decorrer do tratamento.

Com a descoberta da osteointegração, os implantes dentários passaram a ser uma alternativa a considerar na reabilitação oral, contribuindo, em grande parte, para a génese da controvérsia sobre a manutenção ou não de peças dentárias comprometidas. Para tal, é mandatório saber o verdadeiro significado de integração do implante no osso e, quais os fatores que permitem que esta ocorra.

Esta revisão bibliográfica pretende contribuir para o enunciado dos diferentes critérios que devem estar subjacentes à tomada de decisão de uma opção terapêutica, em detrimento da outra, sem descurar a condição prévia de saúde do doente.

Partindo da premissa de que, o objetivo de qualquer médico dentista é, o de alcançar o sucesso no tratamento, foi nossa intenção, ao longo deste trabalho, apresentar aqueles que são considerados os principais critérios de sucesso de um tratamento endodôntico e com recurso a implantes, contribuindo assim para o esclarecimento dos clínicos na sua prática diária.

Palavras-chave: osteointegração, endodontia, implante, critérios de sucesso

Abstract

In dentistry, sometimes there's a doubt between maintaining a tooth through endodontic treatment or, alternatively, extract it to place an implant.

Any of these practices aims to promote the maintenance of the tooth, ensuring the aesthetics and proper function of the stomatognathic system and, in this way, ensure patient satisfaction. For this reason the dentist must know how to diagnose and plan, in order to apply his knowledge in endodontics and implantology, with the goal of achieving success in the treatment and a favorable prognosis.

On the other hand, it's crucial that the dentist has always bear in mind that each patient has unique characteristics and, therefore, must be treated as an entity of his own which demands personalized treatment. In this sense, it is essential to have a perfect technical and theoretical domain, enabling the dentist to respond appropriately to any failures that may occur during the treatment.

With the discovery of osseointegration, dental implants have become an alternative to consider in oral rehabilitation, contributing, in great part, to the genesis of controversy about the maintenance or not of compromised teeth. To this end, it is mandatory to know the true meaning of integration of the implant in the bone, and what are the factors that allow this to occur.

This literature review aims to contribute to the wording of the various criteria that should underlie the decision of a therapeutic option, at the expense of the other, without neglecting the condition of health of the patient.

Based on the premise that the objective of any dentist is to achieve success in the treatment, it was our intention throughout this work, presenting those which are considered the main criteria for success of endodontic treatment and implant surgery, thus contributing to the clarification of general practitioners in their daily practice.

Key words: osseointegration, endodontics, implant, outcome

Índice

I. Introdução.....	11
II. Desenvolvimento.....	13
1. Enquadramento histórico	13
1.1. Endodontia	13
1.2. Implantologia	15
2. As técnicas.....	19
2.1. Endodontia	19
2.2. Implantologia	20
2.2.1. Constituição	21
2.2.2. Superfície do implante	22
2.2.2.1. Rugosidade.....	22
2.2.2.2. Tratamento de superfície.....	23
2.2.3. Desenho do implante	24
3. Fatores de Decisão em Endodontia	29
3.1. Princípios biológicos	29
3.2. Fatores psicossociais	32
3.3. Fatores económicos	33
3.4. Contraindicações	34
4. Fatores de Decisão em Implantologia	36
4.1. Princípios biológicos	36
4.2. Fatores psicossociais/hábitos do paciente	38
4.3. Fatores económicos	39
4.4. Contraindicações	40
5. Considerações Médicas em Endodontia.....	41
5.1. Diabetes.....	42
5.2. Distúrbios hemorrágicos	42

5.3.	Problemas cardíacos	43
5.4.	Doenças pulmonares	44
5.5.	Problemas renais	44
5.6.	Cancro	45
5.7.	VIH.....	45
5.8.	Grávidas	45
6.	Considerações Médicas em Implantologia	47
6.1.	Diabetes.....	47
6.2.	Distúrbios hemorrágicos	47
6.3.	Problemas cardíacos.....	48
6.4.	Doenças pulmonares	48
6.5.	Problemas do foro psicológico.....	49
6.6.	Osteoporose.....	49
6.7.	Radioterapia	49
6.8.	VIH.....	50
6.9.	Alergia ao titânio.....	50
7.	Sucesso do tratamento	51
7.1.	Endodontia	51
7.2.	Implantologia	52
8.	Insucesso do tratamento.....	53
8.1.	Endodontia	53
8.2.	Implantologia	55
III.	Conclusão	57
IV.	Bibliografia.....	61

Índice de figuras

Figura 1 Diferentes desenhos da rosca dos implantes	25
Figura 2 Características da rosca do implante: 1- maior diâmetro; 2- menor diâmetro; 3- distância entre o passo da rosca; 4- Profundidade da rosca; 5- espessura da rosca.....	26
Figura 3 Esquema decisão	28
Figura 4 Diferença entre espaço biológico implante vs dente natural endodunciado	32
Figura 5 Esquema das principais contraindicações para a realização de uma endodontia	35
Figura 6 Imagem representativa da qualidade e quantidade de osso na maxila e mandíbula: a) boa qualidade e quantidade; b) quantidade insuficiente, mas boa qualidade; c) má qualidade e quantidade.....	37
Figura 7 Lesão periapical nas raízes distal e mesial.....	51
Figura 8 Controlo após 1 ano onde se verifica ausência das lesões pré-existentes.....	51
Figura 9 Situações decorrentes do tratamento endodôntico	52
Figura 10 Situações decorrentes da reabilitação com implantes	53
Figura 11 Falha no tratamento endodôntico. Persistência de lesão radiotransparente a nível periapical	54

Índice de tabelas

Tabela 1 - Representação da evolução na endodontia.....	15
Tabela 2 Representação da evolução dos implantes.....	18
Tabela 3 Princípios biológicos de um dente natural.....	32
Tabela 4 Princípios biológicos de um implante.....	38
Tabela 5 Principais indicações e contraindicações dos implantes.....	41
Tabela 6 Guia para tratamento em pacientes grávidas	46
Tabela 7 Principais razões de insucesso da reabilitação com implantes	55

Índice de abreviaturas

TAC- Tomografia Axial Computorizada

MTA- Mineral Trioxide Aggregate/ Agregado de Trióxidos Minerais

ADA- American Dental Association

PVD- Physical Vapor Deposition

CPO- Cariados Perdidos e Obturados

INR- International Normalized Ratio

AVC- Acidente Vascular Cerebral

AINES- Antiinflamatórios Não Esteróides

Gy- Gray

SIDA- Síndrome da Imunodeficiência Adquirida

3D- 3 dimensões

I. Introdução

O principal objetivo da prática em Medicina Dentária, é a preservação de um estado saudável das peças dentárias e da restante cavidade oral. Nas situações em que esta condição se encontra comprometida, é da maior importância proceder à reabilitação das zonas edêntulas através da colocação de próteses dentárias, sejam elas de carácter fixo ou removível (Chen, Martins, Pragosa, Sousa, & Caramês, 2011).

O tratamento endodôntico tem mostrado, ao longo dos anos, ser uma escolha viável e de sucesso no que diz respeito ao tratamento de dentes comprometidos quer por trauma, cárie ou fratura. No entanto, com os desenvolvimentos verificados na área da implantologia, esta apresenta-se como uma alternativa viável para o médico dentista utilizar no tratamento de dentes bastante comprometidos (Elemam & Pretty, 2011).

A escolha entre a manutenção da peça dentária, através de um procedimento endodôntico correto, ou a sua extração e posterior reabilitação com implante, tem sido, ao longo dos anos, motivo de controvérsia, tendo a escolha do tratamento ideal, se baseado, sobretudo, em taxas de sobrevivência e sucesso de cada uma das opções terapêuticas (Chen et al., 2011).

No entanto, apesar do objetivo primordial, em ambos os casos, ser a manutenção da saúde oral e da eficiência do sistema estomatognático, as diferenças entre estas duas formas de abordagem são notórias. Na endodontia, o objetivo é tratar o dente e preservá-lo, enquanto que, na implantologia se pretende substituir o dente que está ausente, na maioria dos casos, por doença periodontal, não inviabilizando a cárie dentária ou traumatismo, como uma possível causa dessa perda (White, Miklus, Potter, Cho, & Ngan, 2006).

Além disso, é necessário ter presente que, na etiologia da pulpíte irreversível, se encontra um processo infeccioso. Este, pode ter origem numa lesão de cárie ou num traumatismo, resultando, subsequentemente, num processo de carácter evolutivo, com resposta inflamatória por parte dos tecidos periapicais, os quais retomam o seu estado de saúde normal, mediante o correto tratamento do sistema de canais radiculares. A colocação de um implante pressupõe a necessidade de existência de uma estrutura óssea saudável, ou seja a ausência de qualquer tipo de processo inflamatório (Saunders, 2014).

De acordo com a literatura existente, a decisão entre o tratamento endodôntico ou a exodontia e posterior colocação de um implante deve-se basear em vários critérios. É de extrema importância fazer uma correta avaliação do caso em questão tendo, em conta a

qualidade do osso, a estética final, o rácio custo/benefício, a possibilidade, ou não de ser restaurável, a existência de condições que potenciem o insucesso e o desejo do paciente (Iqbal & Kim, 2008).

Na maioria dos casos, o médico dentista, baseia a sua decisão de extrair o dente em múltiplos fatores, nomeadamente a condição de saúde periodontal e pulpar do mesmo, bem como, na capacidade de este pode vir a ser restaurado de forma adequada e, poder apresentar, um papel estratégico a nível da sua função na cavidade oral. No entanto, a avaliação do risco individual de cada um dos parâmetros biológicos, tendo por base a literatura existente, torna-se uma mais-valia para o tratamento, assim como para o prognóstico a longo prazo, independentemente do resultado final ser o tratamento endodôntico ou a exodontia, com posterior colocação de implante (N U Zitzmann, Krastl, Hecker, Walter, & Weiger, 2009).

Ao longo dos últimos 20 anos têm-se verificado inúmeras mudanças a nível do tratamento do sistema de canais radiculares, tais como a crescente utilização do microscópio operatório ou a utilização de instrumentos rotatórios cada vez mais eficazes, as quais contribuem substancialmente para o sucesso final do tratamento. No entanto, tem-se verificado igualmente, um aumento significativo de médicos dentistas que recorrem à exodontia da peça dentária e posterior reabilitação com implante como opção terapêutica. Este facto, tem estado no cerne da controvérsia entre os especialistas uma vez que, parece não existir nenhum estudo isento que justifique a preferência por uma opção em detrimento da outra (Parirokh, Zarifian, & Ghoddusi, 2015).

Apesar da existência de vários ensaios clínicos referindo o sucesso da colocação de implantes, a ausência de guidelines e estudos comparativos padronizadas, revela um défice de evidência científica que suporte a tomada de decisão clínica (Vozza, Barone, & Quaranta, 2013).

II. Desenvolvimento

1. Enquadramento histórico

1.1. Endodontia

A endodontia é um ramo da medicina dentária que se relaciona com a morfologia, fisiologia e patologia da polpa dentária e dos tecidos periapicais (Ingle, Backland, & Baumgartner, 2008).

O termo que hoje é utilizado para definir esta especialidade, deriva do grego e pode ser traduzido como o conhecimento que se tem sobre o que está no interior do dente (Bergenholtz, Hørsted-Blindslev, & Reit, 2010).

A prática clínica em endodontia, baseia-se em princípios sobre biologia da polpa normal, etiologia e diagnóstico das lesões pulpares, bem como, ao nível da prevenção e do tratamento de doenças que afetam esta estrutura (Ingle et al., 2008).

Apesar da sua importância na manutenção e preservação da peça dentária, a endodontia só foi reconhecida como especialidade no início do século XX. Em 1910, na Universidade de McGill, em Montreal, o médico inglês William Hunter referiu, a propósito do papel da sépsia e anti-sépsia em Medicina, que a infeção séptica era a causa mais frequente de complicações sistémicas por todo o corpo. Referiu, ainda, que a cavidade oral era o local mais propício para uma situação de sépsia, uma vez que, todo e qualquer procedimento restaurador é executado num ambiente em que existe um foco de infeção presente (Bergenholtz et al., 2010; Weine, 1996).

Estas considerações permitiram que a medicina dentária fosse encarada de uma forma diferente e que o conceito de endodontia, tal como o conhecemos hoje em dia, começasse a ser aplicado (Bergenholtz et al., 2010).

Em 1928, o Dr. Harry B. Johnston, de Atlanta, Georgia, começou a aplicar o conceito da prática clínica limitada à endodontia. Mais tarde, em 1943, um conjunto de dentistas viriam a reunir-se em Chicago, com o intuito de criar uma associação de profissionais dedicados ao tratamento endodôntico, apelidando a mesma de Associação Americana de Endodontia (Ingle et al., 2008).

Com o crescente avanço das técnicas de tratamento e da tecnologia utilizada ao longo dos anos, o resultado esperado após um tratamento endodôntico, seria a ausência de qualquer bactéria nos canais, ou seja, um estado de esterilização (Siqueira & Rôças, 2008).

No entanto, uma vez que, o conceito de total ausência bacteriana não é possível, foi definido que o objetivo da endodontia seria, então, o de reduzir e eliminar colônias bacterianas existentes no sistema de canais radiculares, de tal forma que, fossem criadas condições favoráveis à cicatrização dos tecidos periapicais. Além disso, revestia-se, igualmente da maior importância a prevenção de ocorrência de situações de recidiva e, a promoção de um adequado selamento dos canais radiculares (Figini, Lodi, Gorni, & Gagliani, 2008; Siqueira et al., 2008).

A constante dificuldade de caracterização do grau de comprometimento dos tecidos pulpares e periodontais, deveu-se à inexistência de meios que possibilitassem a avaliação histológica adequada destas estruturas, apenas permitindo identificar a existência, ou não, de tecido saudável (Hargreaves & Cohen, 2011).

A partir do ano de 1990, a introdução de mecanismos e equipamentos modernos fez-se notar na área da endodontia. Entre eles, verifica-se o crescente uso do microscópio, o qual permite uma melhor visualização e identificação do sistema de canais; do localizador apical, para medição do comprimento de trabalho; a utilização de instrumentos rotatórios em níquel-titânio para diminuir o stress canal; a utilização de ultrassons; a implementação de protocolos de irrigação e, mais recentemente, o auxílio da TAC (Setzer & Kim, 2014).

O desenvolvimento que se tem verificado nas técnicas endodônticas (tabela 1), seja ao nível do tratamento primário ou no caso dos retratamentos endodônticos, tem possibilitado, cada vez mais, a manutenção de dentes que, à partida, seriam extraídos. Desta forma, torna-se possível atingir o objetivo primordial da prática endodôntica, isto é, a manutenção da peça dentária (AAE, 2013; Dawson & Cardaci, 2006).

Tabela 1 - Representação da evolução na endodontia, adaptado de (Garg & Garg, 2014)

Ano	Denominação	Factos importantes
1776-1826	<u>Pré-Ciência</u>	Tratamento de abscessos com papas à base de farinha e sanguessugas; Cauterização de polpa infecta com instrumentos quentes
1826-1876	<u>Período da Descoberta</u>	Primeiras utilizações da anestesia e de gutta; Medicação para tratamento de polpa infetada e cimento para obturação
1876-1926	<u>Período Negro</u>	Extrações em detrimento da Endodontia
1926-1976	<u>Renascimento</u>	O tratamento endodôntico é reconhecido como uma especialidade; É criada a Associação Americana de Endodontia
1977- PRESENTE	<u>Período de Desenvolvimento</u>	Desenvolvimento crescente na Endodontia; Introdução de novas técnicas e novos materiais

1.2. Implantologia

Durante muitos séculos o Homem procurou uma opção terapêutica que permitisse a reabilitação de zonas edêntulas por meio de dispositivos intraósseos que se baseassem num conceito de ancoragem fixa. No entanto, só por volta do ano de 1809, Maggiolo apresentou estudos que se baseavam na implantação de raízes em ouro. Posteriormente, outros se seguiram utilizando ferro, chumbo e porcelana, sendo que, nenhuma das opções se revelou eficaz, em virtude, de estes demonstrarem ausência de biocompatibilidade, resultando daí, uma rápida absorção pelo organismo e o consequente insucesso do implante (Engler-hamm, Rudy, Levi, Bonacci, & Weisgold, 2008).

Com as diversas experiências que foram levadas a cabo, o tratamento com implantes foi evoluindo, tornando-se numa terapia segura na reabilitação da cavidade oral (Iqbal & Kim, 2008).

Esta área da medicina dentária, tal como a conhecemos hoje em dia, viu os seus alicerces formarem-se com a descoberta e estudo da osteointegração por Branemark e Adell. Ambos, através dos seus avanços, permitiram que os implantes endósseos se tornassem uma mais-valia para a reabilitação de espaços edêntulos, os quais até à data só poderiam ser reabilitados através de prótese removível, prótese fixa sobre dentes ou a combinação das duas técnicas (Chen et al., 2011).

No ano de 1952, Branemark e os seus associados, realizavam estudos em animais com o intuito de avaliar o processo de regeneração e cicatrização tecidual. Por acidente, descobriram o conceito de osteointegração, ao verificarem que o titânio utilizado se tinha fundido ao osso impedindo a sua remoção. Perante esta descoberta, focaram a sua pesquisa ulterior na avaliação da capacidade do organismo humano aceitar a presença do metal, podendo esta característica vir a ser aproveitada futuramente na reabilitação da cavidade oral. Desta forma, foi possível a criação de um implante endósseo passível de ser utilizado na medicina dentária, cuja fixação dependia de uma correta ancoragem óssea (Albrektsson, Berglundh, & Lindhe, 2003; Jovanovic, Bernard, & Carranza, 2002).

Branemark publicou, então, os seus primeiros estudos, numa época em que a maioria das publicações fazia referência à colocação de implantes subperiósteos, os quais acabavam por falhar algum tempo após a sua colocação (Engler-hamm et al., 2008).

A partir da publicação dos estudos de Branemark, Linkow sugere a utilização de implantes em titânio na cavidade oral. No entanto, os seus implantes em forma de lâmina, não alcançaram o resultado esperado. Ao não antecipar a importância da biomecânica e do protocolo de carga utilizado nos implantes colocados, resultou daí um fenómeno clínico, detetado radiograficamente através de uma radiotransparência em torno do implante, chamado fibrointegração (Engler-hamm et al., 2008).

Apesar de Branemark e os seus colegas terem sido os primeiros a sugerir o conceito de ancoragem óssea através da osteointegração, a comunidade científica revelou-se relutante face ao potencial desta técnica, uma vez que, existia uma grande lacuna metodológica e a evidência histológica referente à osteointegração era escassa. Este tipo de conclusões só era possível verificar de uma forma indireta, após a remoção do implante e de parte do tecido que se encontrava na interface osso-implante. Desta

forma, Shroeder, na década de 70, tornou-se o primeiro investigador a demonstrar exatamente o processo de osteointegração, ao realizar uma pesquisa, recorrendo a técnicas de corte de osso descalcificado unido ao implante, sem provocar a ruptura da ancoragem existente (Albrektsson et al., 2003).

Ainda que a comunidade científica não tenha aceite por completo os estudos de Branemark e da sua equipa, estes revelaram-se uma mais-valia para o desenvolvimento da implantologia por se tratarem de estudos realizados a longo prazo. A forma detalhada como processou a sua pesquisa, permitiu a Branemark publicar em 1977, guidelines referentes ao sucesso do uso de implantes endósseos e, em 1981, juntamente com os seus colegas, publicou um follow-up a 15 anos dos casos estudados. Desde então, o uso de implantes de titânio tornou-se uma opção bastante fiável para a reabilitação de espaços edêntulos (Engler-hamm et al., 2008).


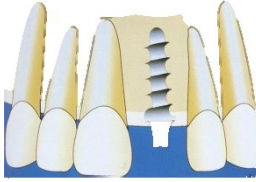
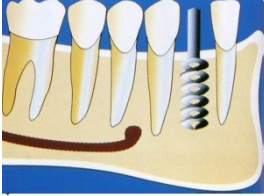

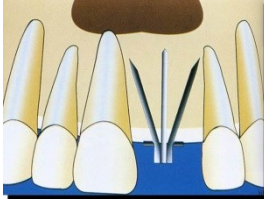
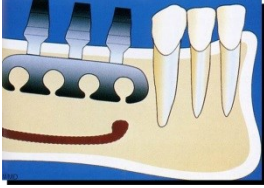

Através dos avanços verificados na área da implantologia (tabela 2), tornou-se possível abordar casos bastante comprometidos de uma forma mais eficaz. Com a introdução de meios de conexão avançados e o maior conhecimento acerca da biologia e comportamento da interface osso-implante, as taxas de sucesso aumentaram significativamente, contribuindo significativamente para a melhoria da saúde oral de pacientes desdentados totais e parciais (Chen et al., 2011; Setzer & Kim, 2014).

A partir da década de 80, quando o conceito de osteointegração se tornou clinicamente aceite, os implantes em titânio tornaram-se parte integrante da reabilitação em prostodontia, ocupando um papel relevante no suporte de próteses fixas e removíveis, parciais ou totais (Hittelman, Ph, Norman, & Ph, 1963)

Os implantes, constituem atualmente um dos maiores avanços na medicina dentária contemporânea, tendo influenciado diretamente áreas como a endodontia, a periodontologia e a prostodontia, possibilitando um planeamento e tratamento mais eficazes para casos com prognóstico desfavorável (AAE, 2015).

No entanto, é importante ter em conta que apesar da forte probabilidade de sucesso que a reabilitação com implantes oferece, quando comparada com a terapia endodôntica, torna-se necessário fazer uma escolha em consciência, nomeadamente por ser um processo mais invasivo e dispendioso (Chandki & Kala, 2012).

Tabela 2 Representação da evolução dos implantes, adaptado de (Coppedê, 2016; Engler-hamm et al., 2008)

Ano	Clínico que aplicou	Material	Imagem
3616-2637 a.C.	Egípcios, Chineses e Maias	Osso, pedras preciosas, metais, marfim, dentes humanos	
1919	Greenfield	Iridioplatina	
1947	Formiggini e Chercheve	Cromo cobalto, titânio e aço inox	
1952	Branemark	Titânio	
1962	Scialom	Agulhados de Tântalo	
1967-1971	Linkow	Laminados em titânio	
1981	Garbaccio	Bicorticais em titânio	

2. As técnicas

2.1. Endodontia

A endodontia tem como linhas de ação o tratamento primário, secundário e a cirurgia apical, de forma a reabilitar um dente com prognóstico desfavorável e evitando a sua exodontia (Setzer & Kim, 2014).

O dente que apresente uma pulpíte irreversível ou necrose da polpa, tem indicação para o tratamento endodôntico, por forma, a evitar uma condição infecciosa e/ou surgimento de patologia periapical (Taylor, Jawad, Roudsari, Darcey, & Qualtrough, 2016).

Para que esta situação seja possível, é necessário que os tecidos periodontais apresentem uma condição de saúde compatível com a sua regeneração e que o dente seja restaurável, devendo este apresentar uma relação entre o comprimento da coroa/raiz favorável (Simonian, Frydman, Verdugo, Roges, & Kar, 2014).

De forma a promover um tratamento bem sucedido, é necessário proceder à eliminação de tecido orgânico, detritos e bactérias que se encontram no sistema de canais. Para tal, promove-se uma limpeza biomecânica, utilizando instrumentos mecânicos e agentes irrigantes que, juntos, possibilitam a correta desinfecção até à constrição apical. Posteriormente, obtura-se o canal utilizando gutta-percha e cimento endodôntico, de forma a obter um correto selamento e prevenindo uma reinfeção (Figini et al., 2008; Simonian et al., 2014).

Além do método não cirúrgico para tratamento do sistema de canais radiculares, existe ainda o cirúrgico. O crescente desenvolvimento das técnicas microscópicas, bem como dos materiais de obturação cada vez com maior biocompatibilidade, permitiu uma evolução ao nível da cirurgia apical (Saunders, 2014).

Nas últimas décadas, passou a existir o conceito de endodontia microcirúrgica através da utilização dos microscópios operatórios, que, face às suas características de amplificação da imagem, permitem ao clínico uma visão aumentada e detalhada das estruturas a tratar. A utilização do microscópio em associação com instrumentos ultrassónicos, com a utilização de MTA e com a eleição de técnicas de sutura microcirúrgicas, contribuem no seu conjunto, para um aumento da taxa de sucesso do tratamento endodôntico (Simonian et al., 2014).

Os exames radiográficos são elementos auxiliares de diagnóstico que se revestem da maior importância. Os rx periapicais permitem ir controlando a progressão do

tratamento há medida em que este é executado, servindo igualmente para confirmar o resultado final do mesmo (White et al., 2006).

Para que o sucesso do tratamento seja atingido, é importante ter atenção a fatores como a anatomia do canal, a flora oral, a capacidade clínica do endodontista ou a disponibilidade de materiais. No final, pretende-se uma condição compatível com ausência de dor, fistula ou inflamação, e ainda, a manutenção do dente em função na arcada. Este deverá revelar, igualmente, ausência de lesão ao nível do ligamento periodontal, após a conclusão do tratamento (Chen et al., 2011; Figini et al., 2008; Taylor et al., 2016).

Após a correta limpeza e desinfecção dos canais, é importante perceber que o tratamento endodôntico só deve ser considerado terminado após a realização da restauração definitiva, de forma a obter um adequado selamento e função do dente (AAE, 2015).

2.2. Implantologia

Os implantes dentários são dispositivos aloplásticos que são colocados no osso alveolar da mandíbula e da maxila, representando uma das invenções de maior sucesso do século XX (Iqbal & Kim, 2008; Ziegler, 2016).

O implante é uma estrutura bastante diferente do dente natural. Uma vez que não apresenta polpa, o diagnóstico antecipado de lesão torna-se mais difícil. Além disso, não apresenta ligamento periodontal, o que se reveste de extrema importância a nível da propriocepção e da capacidade em absorver o choque resultante das cargas mastigatórias (Morris, Kirkpatrick, Rutledge, & Schindler, 2009).

Quando se pretende reabilitar uma zona edêntula recorrendo a uma estrutura artificial, como é o caso de um implante dentário, deve estar presente que não existem recetores proprioceptivos do ligamento periodontal, face à inexistência do mesmo. Assim sendo, quando são aplicadas forças no local do implante, a percepção táctil baseia-se num processo de osteopercepção, o qual resulta de uma mecanopercepção através de mecanoreceptores da mucosa e/ou do periosteio (Morris et al., 2009).

A implantologia é uma área da medicina dentária que atua maioritariamente na reabilitação de uma zona edêntula. No entanto, surgem situações em que, apesar de um dente se encontrar funcional, existem fatores de risco associados que podem comprometer a sua manutenção na arcada. Nessas situações, o clínico deve considerar a

necessidade de proceder à exodontia da peça dentária e consequente substituição da mesma por um implante (Setzer & Kim, 2014).

Contrariamente à terapia endodôntica, a colocação de um implante pressupõe a ausência de lesão no local e de doença sistêmica, condições que limitam o sucesso do tratamento (Chandki & Kala, 2012; White et al., 2006).

2.2.1. Constituição

A maioria dos implantes dentários é feita a partir de titânio puro de grau 4 (CP-Ti grau 4) ou de uma liga de titânio (Ti-6Al-4V ELI). Em comparação, esta liga de titânio apresenta uma resistência superior ao titânio puro, o limite de escoamento é também superior, cerca de 65%, enquanto que, o módulo de elasticidade de ambos os materiais é semelhante (Anusavice, 2013; Shemtov-yona & Rittel, 2015).

A escolha pelos materiais supra referidos, baseia-se nas propriedades que ambos apresentam e, as quais, se devem à fina camada (2-10nm) de óxidos (TiO₂) presentes na superfície do implante. Desta forma, é possível obter características de biocompatibilidade e resistência à corrosão ímpares, as quais se revestem de extrema importância para atingir o sucesso na reabilitação com implantes (Shemtov-yona & Rittel, 2015).

Outra característica importante que podemos verificar nas ligas de titânio é a sua capacidade de associar a resistência à fratura quando são aplicadas forças oclusais no implante e a estabilidade do módulo de elasticidade necessário para que a distribuição das forças na interface osso-implante seja a correta (Anusavice, 2013).

No início da utilização dos implantes como forma de reabilitar a cavidade oral, a conexão entre osso e o implante verificava-se através da fibrointegração. Com a evolução que se verificou ao longo dos anos, foram desenvolvidas características nos implantes capazes de promover a sua ancoragem por osteointegração, através de uma ligação direta entre osso saudável e a superfície do implante (Setzer & Kim, 2014).

A ausência de uma correta ancoragem entre o implante e o osso pode resultar também de duas situações: não se verificar o processo de osteointegração, conduzindo ao fracasso do implante, ou ocorre a osteointegração, mas, com o trauma sofrido na cirurgia e as cargas excessivas aplicadas, este acaba por falhar a posteriori (Saunders, 2014).

É necessário que os implantes utilizados tenham a capacidade de promover uma correta ancoragem com o tecido vivo e que este resista às cargas a que está sujeito

durante a mastigação. Para tal, devem ser preenchidos requisitos no que diz respeito às características da superfície do implante e ao desenho do mesmo (Shemtov-yona & Rittel, 2015).

2.2.2. Superfície do implante

2.2.2.1. Rugosidade

A superfície do implante deverá ter uma topografia adequada, de maneira a que o processo de ligação aos tecidos envolventes seja mais rápido, mais resistente e com uma maior estabilidade durante o período de cicatrização. De acordo com a literatura, os implantes que apresentam uma área de superfície com uma rugosidade média de 1 a 2 μm , demonstram um processo de osteointegração mais rápido e com uma qualidade superior (Rocha et al., 2013; Rosa, Albrektsson, Francischone, & Schwartz, 2012; Shemtov-yona & Rittel, 2015).

Além disso, a rugosidade da superfície do implante vai, igualmente, influenciar a diferenciação e proliferação celular, a síntese da matriz extracelular e facilitar a migração de osteócitos para o local do implante. Desta forma, verifica-se uma otimização na velocidade e qualidade do osso formado, o que, consequentemente, potencia o processo de osteointegração (Rosa et al., 2012).

Hoje em dia, a maioria das superfícies dos implantes apresentam este nível de rugosidade, sendo preparadas com técnicas micrométricas ou submicrométricas e ainda modificadas com tratamentos químicos que permitem uma melhor adesão celular. No entanto, o desenvolvimento de superfícies com uma estrutura nanométrica parece ser uma opção válida na área da implantologia. Estas superfícies, cujas dimensões variam entre 1 e 100nm, podem ser formadas através de litografia, implantação de iões, anodização, condicionamento ácido, tratamento alcalino e deposição de sol-gel. Apesar de poucos sistemas de implantes disponíveis no mercado utilizarem esta tecnologia, a sua aplicação pode otimizar substancialmente a adesão de células ósseas e a produção da matriz óssea durante a mineralização e manutenção do osso no local implantado. Estas características baseiam-se no facto de os nanomateriais serem superiores aos materiais convencionais, no que diz respeito à quantidade de átomos, partículas e porosidades na superfície, bem como à área de superfície, o que os torna mais reativos (Rocha et al., 2013).

2.2.2.2. Tratamento de superfície

Com o objetivo de melhorar a fixação do implante no osso, estes deverão ser submetidos a um tratamento da sua superfície. Existe uma grande variedade de tratamentos de superfície disponíveis, os quais permitem atingir graus de rugosidade específicos (Shemtov-yona & Rittel, 2015).

De entre os inúmeros tratamentos que permitem revestir a superfície dos implantes, a técnica de spray de plasma é a mais aplicada, utilizando hidroxiapatite, titânio ou a combinação de ambos os materiais. Além dessa técnica, existe ainda o revestimento com PVD e a anodização (Coatings, 2016).

Relativamente ao revestimento utilizando hidroxiapatite, estudos realizados em coelhos por Hermida et al, 2010, referem que a presença desse material promove uma melhoria no processo de osteointegração, seja qual for a dureza e as irregularidades presentes na superfície em que se aplica. Este material, designado como Hap, é uma cerâmica de fosfato de cálcio com a capacidade de otimizar a reconstrução de osso na superfície do implante, o que resulta numa melhor estabilidade mecânica e fixação do implante (Coatings, 2016; Rocha et al., 2013).

O revestimento com titânio, ou Ti, é de carácter poroso e rugoso, possibilitando o crescimento de tecido ósseo nos espaços que não são revestidos pelo material. Nas superfícies tratadas com este material, verifica-se uma otimização ao nível da resistência à remoção do implante por forças oclusais (Coatings, 2016; Rocha et al., 2013).

Tal como referido, o spray de plasma permite ainda combinar ambos os materiais. O revestimento da superfície do implante com Hap+Ti permite criar uma relação de simbiose entre as características vantajosas de um e de outro. Por um lado confere a rugosidade e porosidade do titânio, por outro a capacidade de mimetizar a estrutura dentária que o jacto de hidroxiapatite promove, resultando numa ancoragem entre o osso e o implante mais eficiente (Coatings, 2016).

Ainda sobre os revestimentos da superfície dos implantes, a técnica de PVD, ou deposição física de vapor, permite obter uma dureza elevada e um coeficiente de atrito reduzido, utilizando para tal nitrato de titânio (TiN) e nióbio-titânio (TiNbN). Esta alteração na superfície do implante permite criar uma barreira de grande qualidade aos agentes químicos externos e otimizar a biocompatibilidade com os tecidos (Annunziata et al., 2011; Coatings, 2016).

Por fim, é de referir o tratamento da superfície do implante através da anodização. Esta técnica permite acelerar a formação da fina camada de óxidos de titânio existente na

superfície do titânio e das ligas que o mesmo material constitui, contribuindo desta forma para a otimização da resistência à corrosão e da biocompatibilidade do implante (Coatings, 2016; Rocha et al., 2013; Shemtov-yona & Rittel, 2015).

2.2.3. Desenho do implante

Outro dos requisitos necessários para um resultado final de sucesso é, como mencionado previamente, o desenho do implante. Esta característica revela-se extremamente importante, uma vez que, um desenho adequado do implante permite uma melhor ancoragem do mesmo à crista óssea, bem como possibilita a estabilidade primária e a distribuição da pressão durante a osteointegração (Ryu, Namgung, Lee, & Lim, 2014; Shemtov-yona & Rittel, 2015).

Existem três tipos de forças que podem atuar sobre um implante quando este está em função: compressão, tensão e cisalhamento (forças aplicadas em sentidos opostos). De acordo com a literatura, a forma como os tecidos reagem às cargas aplicadas sobre o implante, depende do tipo de força gerada e da área de superfície funcional em que a mesma se dissipa. Desta forma, reveste-se da maior importância que o desenho do implante seja adequado à biomecânica da cavidade oral (Torkzaban, Haghgoo, Khoshhal, Arabi, & Razaghi, 2013).

Segundo a literatura, existem dois tipos de desenho do implante: o macro desenho e o micro desenho. O macro desenho diz respeito à geometria da rosca e à forma do corpo do implante. Já o micro desenho, está relacionado com o material de que é feito o implante, bem como o tratamento de superfície e a sua morfologia (Ryu et al., 2014).

O desenho do implante pode ainda ser definido de acordo com a forma do corpo do mesmo. Não obstante o facto de existirem mais de 90 tipos diferentes de desenhos para o corpo do implante, destacam-se os cilíndricos, os cônicos, os aparafusados e os press-fit/não cimentados, os quais funcionam com o objetivo de transferir as forças aplicadas sobre o implante aos tecidos envolventes (Arsalanloo, Telchi, & Osgouie, 2014; Torkzaban et al., 2013).

À sua disposição, o clínico tem uma variedade de implantes com diferente geometria da rosca, a qual se baseia na forma, profundidade, largura e distância entre o passo da rosca no implante. De acordo com estas características, existem no mercado implantes com rosca de secção triangular, secção quadrada, secção trapezoidal e arredondada (figura 1), os quais se definem de acordo com a espessura da rosca e o ângulo formado pela face da mesma (Ryu et al., 2014).

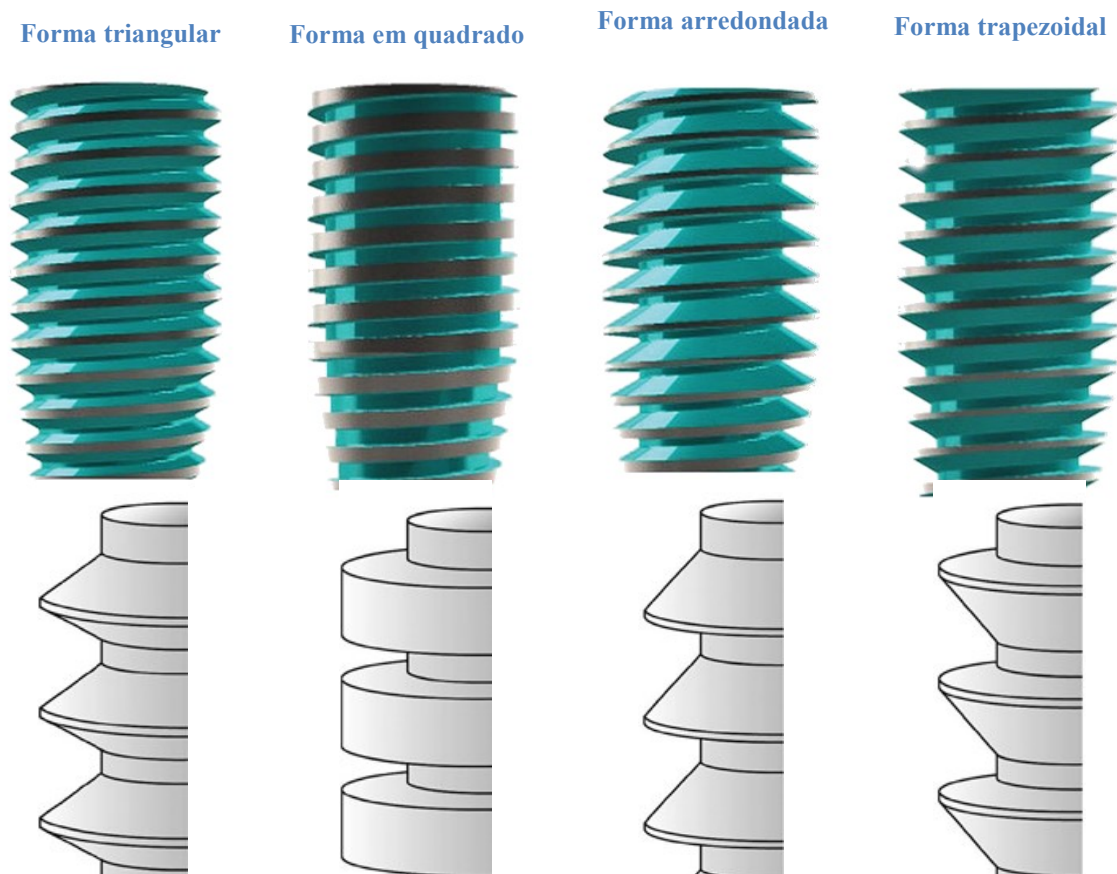


Figura 1 Diferentes desenhos da rosca dos implantes, adaptado de (Abuhussein, Pagni, Rebaudi, & Wang, 2009; Bullis & Abai, 2016)

Relativamente à forma, a literatura indica que os implantes que apresentam roscas em forma de V, exercem uma força de cisalhamento sobre o osso 10 vezes superior aos de rosca quadrada ou trapezoidal/rosca invertida. Por outro lado, os implantes com roscas em forma de quadrado, apresentam uma área de superfície adequada para a distribuição de forças intrusivas e compressivas que atuem sobre os mesmos. Já os implantes com roscas trapezoidais são preparados para resistir a forças de tensão (Carvalho, Pellizzer, Moraes, Falcón-Antenucci, & Júnior, 2008; Shemtov-yona & Rittel, 2015).

Estudos levados a cabo por Eraslan *et al*, 2010, revelaram que a zona de maior stress sobre o implante se situa na região cervical em torno da primeira porção da rosca do mesmo, sendo que nos implantes com forma de quadrado se verificava uma diminuição deste estímulo (Ryu *et al.*, 2014; Shemtov-yona & Rittel, 2015).

Mais tarde, em 2012, Chang promoveu um estudo com o objetivo de avaliar o padrão de movimento de implantes com diferentes formas nas estruturas envolventes. Os resultados demonstraram que todo o movimento se verificava perto da interface entre o

osso cortical e o osso esponjoso e que, os implantes com forma de quadrado, revelaram os melhores resultados ao nível do micro movimento nas estruturas biológicas (Ryu et al., 2014).

Como referido, a distância entre cada espira da rosca (figura 2) é também uma característica que influencia a qualidade da conexão entre o implante e o osso, bem como a distribuição das cargas oclusais. Esta refere-se à distância compreendida entre duas espiras de rosca, podendo ainda identificar a quantidade de espiras que a rosca possui por unidade de medida, ao longo do eixo sagital do corpo do implante. Segundo a literatura, em implantes com o mesmo comprimento, uma menor distância entre os elementos roscados, permite uma maior área de superfície, o que, conseqüentemente, otimiza a estabilidade primária e permite uma melhor distribuição do stress sobre o implante (Arsalanloo et al., 2014; Ryu et al., 2014).

A profundidade da rosca é uma característica que, segundo Misch, 2008, identifica a distância compreendida entre o maior e o menor diâmetro da rosca do implante (figura 2). De acordo com a literatura, uma menor profundidade da rosca, proporciona uma inserção mais fácil do implante, nomeadamente em zonas ósseas mais densas da maxila e mandíbula. Por outro lado, uma maior profundidade da rosca, permite um aumento da área de superfície funcional, o que se revela vantajoso para a estabilidade primária em regiões ósseas menos densas (Carvalho et al., 2008; Ryu et al., 2014; Torkzaban et al., 2013).




Figura 2 Características da rosca do implante: 1- maior diâmetro; 2- menor diâmetro; 3- distância entre o passo da rosca; 4- Profundidade da rosca; 5- espessura da rosca.
Adaptado de (Hung, Sherif, Chang, & Chen, 2012)

Quando o implante é colocado, a sua fixação e manutenção deve-se à estabilidade mecânica que existe entre as duas estruturas e a todas as características referidas anteriormente. No passado, o período de cicatrização recomendado após uma cirurgia para colocação de implantes era de 4 meses para mandíbula e 5 a 6 meses para a maxila. Atualmente, as indicações para que ocorra o processo de osteointegração indicam um período de cerca de 3 meses, durante o qual se verifica uma correta aposição óssea na superfície do implante (Rocha et al., 2013; Nicola U Zitzmann, Krastl, Hecker, Walter, & Waltimo, 2009).

Não obstante o facto de o prognóstico ser consideravelmente favorável quando se aumenta o tempo de cicatrização dos tecidos, há cada vez mais interesse no conceito de carga imediata, o que, conseqüentemente, tem gerado alguma controvérsia na comunidade científica. Esta situação clínica refere-se à colocação de uma prótese até 48 horas após a cirurgia de implantes, o que pode ser considerado uma mais valia para o médico dentista e para o paciente (Ryu et al., 2014)

Segundo a literatura, a reabilitação oral recorrendo à carga imediata revelou, em alguns estudos, uma diminuição da reabsorção da crista óssea durante o período de osteointegração, bem como uma resposta dos tecidos periodontais semelhante à verificada na terapêutica com carga diferida (Sanz-Sánchez, Sanz-Martín, Figuero, & Sanz, 2014).

Contudo, apesar de alguns estudos referirem taxas de sobrevivência semelhantes à técnica convencional, a carga que pode ser aplicada sobre os implantes e a necessidade de uma adequada estabilidade inicial, são fatores que carecem de informação e protocolos randomizados definidos (Ryu et al., 2014).

Desta forma, o médico dentista deve avaliar escrupulosamente o caso, tendo em conta o paciente, as suas preferências e as indicações cirúrgicas, com o intuito de promover o melhor tratamento possível (figura 3) (Zhu et al., 2015).

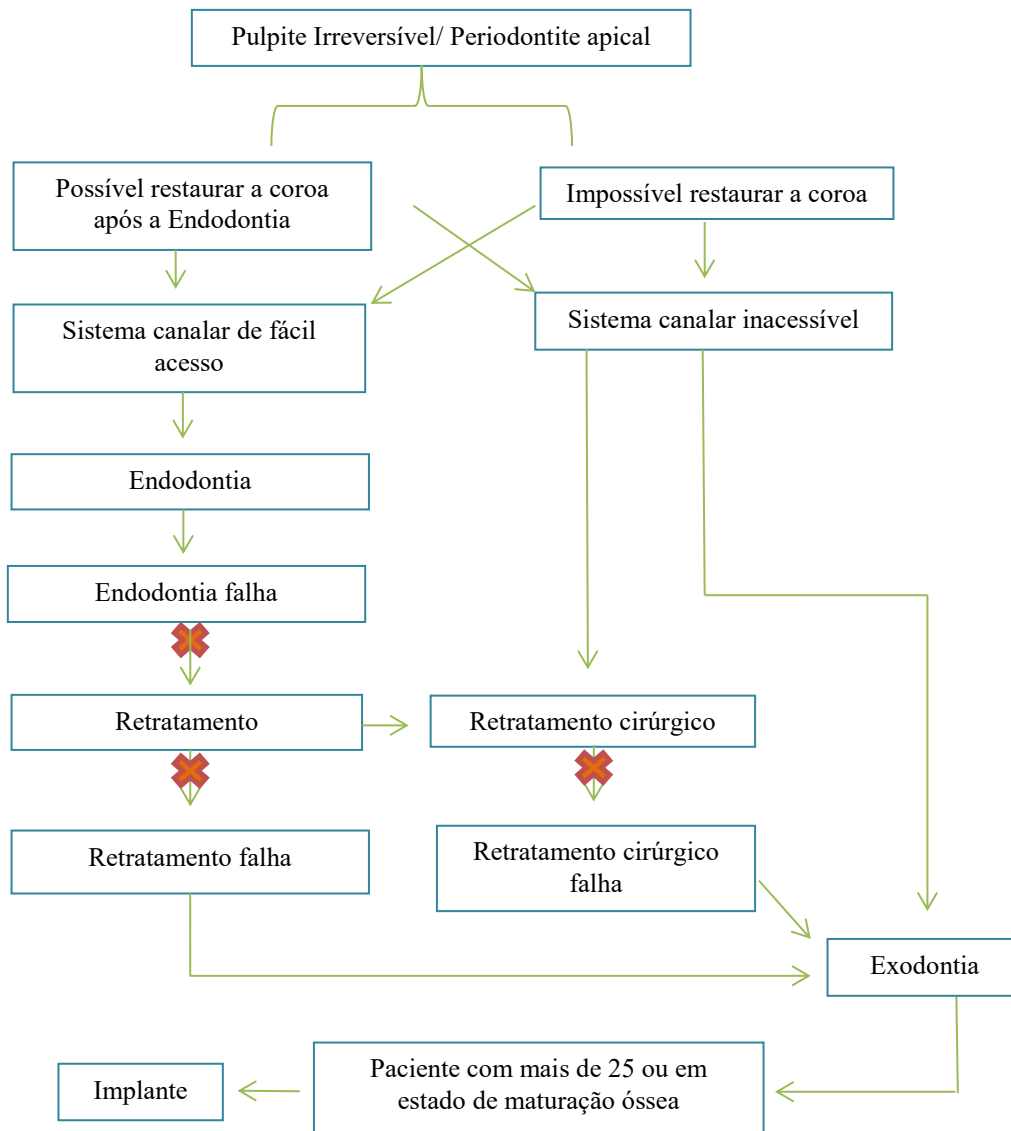


Figura 3 Esquema decisão adaptado de (Saunders, 2014)

3. Fatores de Decisão em Endodontia

Optando pela endodontia de uma peça dentária, é necessário considerar vários fatores de forma a obter o sucesso pretendido. Acima de tudo, é importante elaborar um correto diagnóstico e apresentar um plano de tratamento que permita solucionar o caso clínico (Saunders, 2014; Taylor et al., 2016).

Quando o médico dentista tem de decidir entre extrair ou manter um dente, a importância que o mesmo tem na arcada, bem como os aspetos socio económicos e culturais associados ao paciente revelam-se fulcrais (Mcgrath, Lo, Lang, & Lang-Hua, 2014).

Além disso, é importante que, face ao grau de dificuldade do tratamento endodôntico, o clínico tenha conhecimento das suas capacidades, de modo a realizar o tratamento a que se propõe. Segundo a literatura, uma endodontia realizada por um médico dentista inexperiente, tem maior probabilidade de fracassar (Parirokh et al., 2015).

3.1. Princípios biológicos

A raiz de um dente e um implante são estruturas totalmente diferentes, principalmente no que se refere à sua integração no periodonto (figura 4) (Chen et al., 2011).

O estado de saúde em que se encontra o periodonto vai influenciar, também, a decisão da eventual realização do tratamento endodôntico. Sabendo que o tratamento endodôntico é mais previsível do que o periodontal, a existência de uma situação de doença periodontal não é condição obrigatória para a não realização de uma endodontia e extração da peça dentária. Num caso clínico em que se verifique a existência de uma lesão periodontal primária com lesão endodôntica secundária, o tratamento endodôntico resulta na melhoria do nível da inserção periodontal e favorece a regeneração óssea (Mcgrath et al., 2014; Saunders, 2014).

Por outro lado, sempre que existe uma condição de periodontite avançada, é importante que o tratamento endodôntico seja executado evitando, assim, uma possível recidiva do tratamento periodontal (Mcgrath et al., 2014).

Em dentes que foram submetidos a um tratamento endodôntico prévio, o grau de perda de inserção periodontal, a presença de bolsas periodontais e a existência de lesões de furca, permitem definir o seu prognóstico como favorável, reservado ou desfavorável. No decorrer do tratamento periodontal, o prognóstico do dente vai sendo constantemente reavaliado, de forma a que, no final deste tratamento, seja tomada a

decisão sobre a manutenção da peça dentária ou a sua extração. Assim, um dente com bom prognóstico é mantido, com prognóstico reservado é sujeito a retratamento e com prognóstico desfavorável deverá ser extraído (Nicola U Zitzmann et al., 2009).

As fraturas verticais incompletas, que se verificam em coroas de dentes vitais, são também um aspeto a ter em conta. Por vezes, podem estender-se da zona oclusal até à cervical da coroa e, se não forem devidamente tratadas, podem evoluir para fratura vertical completa, ocorrendo uma separação dos fragmentos dentários. Esta situação impossibilita a existência de uma barreira que isole o meio externo do interior dos canais dentários, pelo que não será a opção ideal optar pela endodontia (Chen et al., 2011).

Antes de optar pela endodontia, é igualmente importante avaliar a quantidade e qualidade do remanescente dentário. Assim, a colocação de uma coroa definitiva, pressupõe a necessidade de existência de um mínimo de 1,5 a 2 mm de estrutura dentária remanescente, por forma a assegurar o designado efeito de fêrula (Chandki & Kala, 2012).

Outro dos aspetos a ter em conta é o número de paredes presentes num defeito ósseo após uma eventual extração. Se, após a extração, surgir um defeito envolvendo duas ou mais paredes, o tratamento endodôntico deverá ser a opção correta, uma vez que, a regeneração óssea e o sucesso de um implante colocado nessa zona condicionaria, à partida, o sucesso da reabilitação (Chen et al., 2011).

Também a estética poderá sofrer alterações, uma vez que, a ausência de uma peça dentária irá alterar a localização da papila e o espaço interproximal. Os implantes devem ser colocados a uma distância de 3 mm entre si, a fim de preservar o osso do espaço interproximal. Sendo que apenas 3 a 4 mm de tecido mole se forma no sentido da coroa, o que ocorre muitas vezes é a perda da papila, resultando no aparecimento de um espaço negro bastante inestético e, o qual, pode ser evitado com a manutenção da peça dentária e a sua correta endodontia (Morris et al., 2009).

A nível periodontal, o clínico deve ainda analisar a necessidade de manutenção de um dente com o intuito de preservar o tecido gengival. Quando se realiza um tratamento periodontal para solucionar uma situação de perda de inserção, existe um epitélio de junção mais longo, o que faz com que os hemidesmossomas tenham alguma aderência à superfície dos dentes e, desta forma, a gengiva não sofre grandes alterações. Ao realizar uma extração e reabilitação com implante, essa situação deixa de ocorrer, já que a

estrutura implantada não tem as mesmas capacidades que o organismo humano e, nesse caso, é preferível optar pela endodontia (Chen et al., 2011; Setzer & Kim, 2014).

A idade do paciente também influencia a decisão. Em pacientes jovens e que não apresentem uma maturação óssea adequada, está contraindicada a colocação de implantes. Nesse sentido, o tratamento endodôntico pode ser bastante vantajoso, não só por possibilitar a resolução de uma patologia ao nível da polpa, mas também porque a retenção de uma peça dentária permite a manutenção da altura do osso alveolar, facto que se revela fundamental para uma possível reabilitação com implante no futuro (Cobankara & Belli, 2011).

Para que os aspetos biológicos (tabela 3) sejam devidamente avaliados e o diagnóstico seja o mais preciso possível, é impreterível a realização de uma radiografia periapical que abranja toda a raiz do dente até à zona apical (Taylor et al., 2016).

É importante que, ao avaliar as condições biológicas da cavidade oral, se promova um plano de tratamento, não só com o intuito de promover a endodontia, mas também de evitar, se necessário. Nos casos em que o diagnóstico não é claro ou a capacidade para restaurar o dente não está assegurada, o médico dentista deve procurar um plano alternativo. O mesmo sucede se verificar a existência de fraturas coronais, fraturas na raiz ou situações de reabsorção. Além disso, a importância do dente na arcada e a sua influência para o sucesso do plano de tratamento, são fatores que devem também ser avaliados (AAE, 2015; Taylor et al., 2016).

Quando um médico dentista opta pelo tratamento endodôntico e não pela extração e colocação de implante, deve ter em conta que este tratamento pressupõe a existência de uma situação de pulpite irreversível, polpa necrosada, patologia periapical ou perfuração. Isto significa que existe um estado de doença, ao contrário do que acontece quando se inicia um tratamento com implantes (John, Chen, & Parashos, 2007; Taylor et al., 2016; N U Zitzmann et al., 2009).

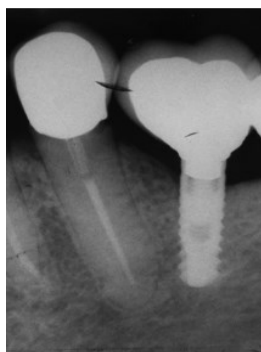


Figura 4 Diferença entre espaço biológico implante vs dente natural endodonciado, adaptado de (Vozza et al., 2013)

Tabela 3 Princípios biológicos de um dente natural, adaptado de (Chandki & Kala, 2012)

Princípios biológicos do dente natural	
Constituintes	Cálcio e fósforo- Cristais de Hidroxiapatite
Profundidade do sulco	Cerca de 3mm
Epitélio juncional	No esmalte
Adesão aos tecidos do periodonto	Perpendicular à face do dente
Disposição das fibras gengivais	Acima da crista óssea
Crista óssea	1 a 2 mm abaixo da junção amelocementária
Inervação	Existente
Propriocepção	Presente
Conexão	Periodonto
Espaço biológico	2,04 a 2,91mm
Vascularização	Bem vascularizado-Supraperiosteal
Hemorragia à sondagem	Bom indicativo de saúde ou doença

3.2. Fatores psicossociais

O estado psicológico/emocional do paciente, nomeadamente as suas expectativas face ao tratamento, também deve ser considerado quando se opta pela realização de um tratamento endodôntico. Quando se elege extrair uma peça dentária, elimina-se a dor que existia em resultado de uma patologia ao nível da polpa ou dos tecidos periradiculares. No entanto, por muito pouco traumática que venha a ser a extração, esta não deixa de ser um procedimento cirúrgico, ao qual se associa sempre desconforto e dor pós operatória. Nessa medida, em determinados pacientes, poderá ser preferível escolher a endodontia, desde que a mesma seja viável, a fim de causar menor desconforto (John et al., 2007; White et al., 2006).

Para a maioria dos pacientes, a estética é um fator essencial. Em zonas em que o biótipo gengival não seja favorável à colocação de implantes, sobretudo na zona anterior da arcada, onde a exigência estética é maior, a opção pela colocação de implante pode revelar-se comprometida. Nestes casos deverá privilegiar-se o tratamento endodôntico e preservação da peça dentária (Parirokh et al., 2015).

É. Igualmente, importante ter em atenção a linha de sorriso. Se a mesma for alta, a gengiva estará mais exposta e, nesse sentido, será mais fácil manter a sua harmonia, promovendo um tratamento endodôntico em detrimento de exodontia e posterior colocação de implante (Chen et al., 2011).

A higiene oral do paciente e a sua motivação são fatores que também merecem a atenção do médico dentista. Uma fraca higiene oral poderá comprometer o sucesso de uma reabilitação fixa com implantes, pelo que o tratamento do sistema de canais radiculares será mais adequado (Cobankara & Belli, 2011).

Outro dos aspetos a ter em conta prende-se com a ansiedade revelada pelo paciente que surge no consultório. Nestes casos, independentemente do tipo de opção terapêutica tomada, poderá ser necessário a utilização de sedação, com o intuito de levar a cabo o tratamento mais apropriado à situação (Taylor et al., 2016).

A perda de uma peça dentária é algo que afeta a qualidade de vida da maioria dos pacientes e, portanto, muitos optam pela manutenção da mesma. É impreterível que o médico dentista considere e respeite as opções tomadas pelo paciente e, com base nisso, promova o tratamento mais adequado (AAE, 2015).

Na situação em que, após o diagnóstico inicial, a extração do elemento dentário seja a opção adequada, mas o doente manifeste desacordo relativamente ao procedimento, o clínico deve apresentar uma alternativa e, se possível, realizar a endodontia. Não obstante essa decisão, o paciente deve ser informado das consequências e riscos de insucesso que possam resultar da opção tomada (Cobankara & Belli, 2011).

3.3. Fatores económicos

A decisão entre ambas as técnicas deve também ter em consideração os custos, devendo o doente estar na posse do conhecimento de todos os procedimentos que possam vir a ser necessários ao longo do tratamento. No que diz respeito a esta questão, a avaliação passará pela relação custo/benefício, de forma a corresponder às expectativas do paciente e obter um resultado de sucesso. Apesar de não ser o desejado, estudos revelam que, em casos de insucesso no tratamento, os custos inerentes à

reabilitação de um implante são consideravelmente superiores quando comparados com aqueles que estão relacionados com a tentativa de resolução do insucesso num dente endodonciado (Iqbal & Kim, 2008).

Além disso, os implantes requerem, na maioria das vezes, um maior número de intervenções a longo prazo, o que constitui mais encargos para o paciente. Nesta perspetiva, é importante que o clínico elabore um plano que inclua possíveis tratamentos de suporte (Chen et al., 2011; Iqbal & Kim, 2008).

De acordo com dados revelados pela ADA, a reabilitação de um espaço edêntulo por meio de implante, incluindo a coroa metalo-cerâmica, atinge o dobro do preço de um dente que seja devidamente instrumentado e selado através de uma coroa. Estes dados permitem inferir que, para um paciente com capacidades financeiras diminuídas, a endodontia, desde que possível, é bastante mais viável (Cobankara & Belli, 2011; Morris et al., 2009).

3.4. Contraindicações

O objetivo de qualquer médico dentista é manter a dentição natural do paciente e, nesse sentido, sempre que possível, procura realizar o tratamento endodôntico. No entanto, é necessário verificar as condições em que se encontra o dente a tratar, as condições biológicas da cavidade oral, a viabilidade para a realização do tratamento endodôntico e da reabilitação posterior da coroa (figura 5) (AAE, 2013).

Uma das principais razões que inviabiliza o tratamento do sistema de canais radiculares é a quantidade de remanescente dentário. Qualquer dente que se encontre bastante destruído e que não tenha no mínimo 1,5 a 2 mm de estrutura dentária coronária de forma a assegurar o efeito de férula para a colocação de uma coroa, tem indicação para extração (AAE, 2013; Chandki & Kala, 2012).

Ao avaliar os aspetos que possam contraindicar a endodontia, é necessário ter presente o estado de saúde oral do paciente. Se o Índice Cariogénico e/ou o CPO for elevado, poderá considerar-se a opção da exodontia e posterior colocação de implante, uma vez que, o risco de infiltração bacteriana na interface coroa/implante poderá ser minimizado se a estrutura protética for confeccionada corretamente (AAE, 2015; Chen et al., 2011).

Além disso, as cáries e os problemas periodontais são bastante recorrentes em pacientes que não apresentam uma higiene oral cuidada. Assim sendo, manter dentes comprometidos e proceder à sua endodontia, não se apresenta como a opção mais viável (Chandki & Kala, 2012).

A existência de fraturas radiculares complicadas é um fator que merece especial atenção e que, na maior parte das situações, inviabiliza o tratamento endodôntico (AAE, 2013; Cobankara & Belli, 2011).

São também fatores que contraindicam o tratamento endodôntico: a limitação que o paciente possa ter em abrir a boca e mantê-la assim durante o período de tempo necessário; a existência de canais de difícil acesso e que não permitam a sua correta visualização e instrumentação; e a impossibilidade de colocar o dique de borracha. (Taylor et al., 2016).

É ainda importante avaliar a importância de um dente comprometido na arcada. Se o dente afetado não apresenta uma localização estratégica em termos da sua função, como se verifica em dentes pilar de prótese, e/ou a nível estético, como é o caso de dentes do sector anterior, a exodontia deve ser considerada em detrimento da endodontia (AAE, 2015; Taylor et al., 2016).

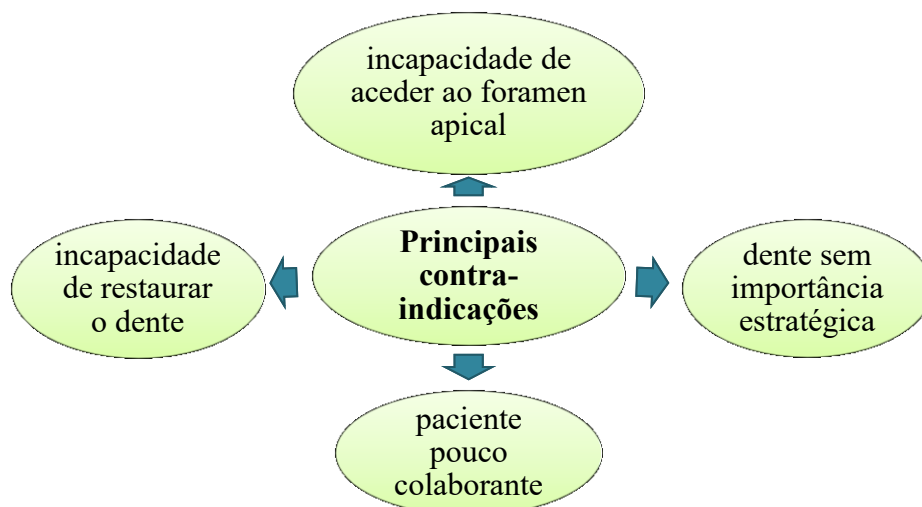


Figura 5 Esquema das principais contraindicações para a realização de uma endodontia, adaptado de (Garg & Garg, 2014)

4. Fatores de Decisão em Implantologia

Ao optar pelo tratamento com implantes, o clínico deve avaliar cuidadosamente se o mesmo se adequa ao paciente e à condição biológica da cavidade oral (N U Zitzmann, Filippi, Weiger, & Krastl, 2008).

Apesar de ser um procedimento invasivo, a reabilitação com implantes identifica-se como uma mais-valia para o paciente. Quando a escolha recai entre manter ou não um dente, deve-se ter em conta todos os fatores que permitam realizar o tratamento ideal, com o intuito de reduzir ao máximo a probabilidade de insucesso e restaurar a função e estética do sistema estomatognático (Chandki & Kala, 2012).

De forma a promover um tratamento de qualidade, é ainda importante que o médico dentista responsável pela colocação dos implantes tenha experiência na resolução destes casos. Quando realizado por um médico inexperiente, a taxa de sucesso desce consideravelmente e, nesse sentido, é aconselhado que este tipo de reabilitação seja feito por um especialista (Parirokh et al., 2015).

4.1. Princípios biológicos

Muitos pacientes que se dirigem a uma clínica dentária com o intuito de serem tratados, mostram o seu descontentamento face às múltiplas cáries que apresentam e aos problemas periodontais que os afetam. Neste tipo de pacientes, o tratamento endodôntico não parece ser o caminho a seguir, seja pela necessidade de retratamento (em caso de insucesso), seja pela fraca capacidade em manter a higiene oral. Nesse sentido, será mais adequado apresentar um plano de tratamento que tenha em conta a extração das peças dentárias comprometidas e colocação de implantes (Chandki & Kala, 2012).

A quantidade e qualidade de osso alveolar existente (figura 6) é um facto que se reveste da maior importância quando se pretende realizar uma reabilitação com implantes. O osso alveolar de tipo I, II e III apresenta as características adequadas para uma correta retenção do implante, nomeadamente a nível da densidade óssea. Por outro lado, o osso do tipo IV apresenta uma densidade diminuída e, portanto, a probabilidade de o tratamento falhar é superior (Iqbal & Kim, 2008; Saunders, 2014).

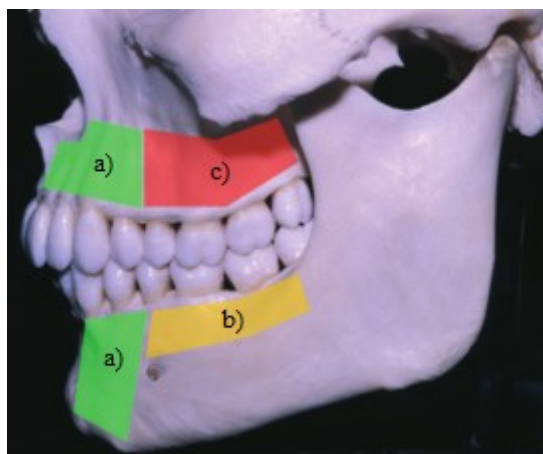


Figura 6 Imagem representativa da qualidade e quantidade de osso na maxila e mandíbula: a) boa qualidade e quantidade; b) quantidade insuficiente, mas boa qualidade; c) má qualidade e quantidade. Adaptado de (N U Zitzmann et al., 2008)

Ao realizar um plano de tratamento, é importante que o médico dentista avalie a necessidade de procedimentos subsequentes que poderão ser realizados. Se, para manter um dente, o médico dentista verificar a necessidade de realizar um alongamento coronário, ou extrusão ortodôntica para aumento da coroa, um tratamento periodontal para solucionar uma situação em que há já uma perda de suporte considerável, ou colocação de postes e falsos-cotos, a opção mais adequada poderá ser a exodontia e colocação de implante (Saunders, 2014; N U Zitzmann et al., 2009).

Dentes comprometidos nos quais se verifica uma relação coroa/raiz desfavorável, não devem ser considerados para tratamento endodôntico. O remanescente dentário deve ser adequado, possibilitando o correto selamento através de uma restauração pós-endodôntica que evite a infiltração bacteriana. Caso isso não se verifique, então o dente deve ser extraído e o espaço deve ser reabilitado com um implante (Chen et al., 2011; Saunders, 2014; White et al., 2006; N U Zitzmann et al., 2009).

Quando se opta pela colocação de um implante num espaço edêntulo, é importante verificar a condição periodontal da zona, sendo que um periodonto saudável contribui para o sucesso do tratamento. O prognóstico classifica-se como bom, quando não existe hemorragia à sondagem, supuração ou perda de estrutura óssea (Nicola U Zitzmann et al., 2009).

No que diz respeito à estética após uma reabilitação, os fatores biológicos (tabela 4) têm também influência, nomeadamente no sector anterior. O biótipo gengival vai determinar a aparência do implante quando rodeado pela gengiva. Uma gengiva com

um biótipo fino vai ter maior tendência a regredir após a cirurgia. Por outro lado, numa gengiva com biótipo grosso, a probabilidade desta situação ocorrer é inferior (Morris et al., 2009).

Tabela 4 Princípios biológicos de um implante, adaptado de (Chandki & Kala, 2012)

FACTORES BIOLÓGICOS	IMPLANTE
Profundidade do sulco	Depende do comprimento do pilar e da margem da coroa
Epitélio juncional	No titânio
Adesão aos tecidos do periodonto	Fibras paralelas e circulares, sem adesão ao osso
Disposição das fibras gengivais	Sem fibras organizadas que promovam a adesão
Crista óssea	Dependente do desenho do implante
Inervação	Inexistente
Propriocepção	Sem proprioceptores
Conexão	Osteointegração
Espaço biológico	3,08mm
Vascularização	Fraca- periosteal
Hemorragia à sondagem	Prognóstico reservado

4.2. Fatores psicossociais/hábitos do paciente

Muitos dos pacientes que comparecem na consulta de medicina dentária são fumadores e, quando se pretende realizar uma reabilitação com implantes, é importante advertir para os riscos que resultam do hábito tabágico. O fumo do tabaco contém inúmeros agentes químicos, a maioria dos quais cancerígenos, onde se destaca a nicotina. Este agente apresenta um marcado efeito vasoconstritor, o que compromete a reparação dos tecidos e, conseqüentemente, a cicatrização necessária para o sucesso do tratamento. Além disso, pode interferir na biossíntese dos osteoblastos e, dessa forma, na formação de osso em redor do implante, o que resulta no fracasso do mesmo (Chandki & Kala, 2012; Saunders, 2014; Zavanelli et al., 2011).

Face aos riscos inerentes ao consumo de tabaco, é aconselhada a interrupção no período pré-operatório, de forma a melhorar a adesão plaquetária e a viscosidade sanguínea (Zavanelli et al., 2011).

Alertar para a diminuição/cessação do tabaco é igualmente importante para a saúde do periodonto, uma vez que, este hábito representa um fator de risco elevado para a doença

periodontal. Fumar pode mascarar o verdadeiro panorama do periodonto, verificando-se, por vezes, menor inflamação e hemorragia à sondagem, o que resulta num diagnóstico incorreto e compromete a reabilitação através de implantes (Darby & Ngo, 2013).

Ao optar pela reabilitação com implantes, torna-se ainda necessário ter conhecimento dos hábitos parafuncionais do paciente. O implante não apresenta ligamento periodontal e, dessa forma, está sujeito a complicações resultantes de forças mecânicas em excesso, como é o caso das forças laterais criadas pelo bruxismo. Consequentemente, ocorre uma sobrecarga oclusal que resulta na perda da osteointegração e mobilidade do implante (Nicola U Zitzmann et al., 2009).

4.3. Fatores económicos

Quando o médico dentista realiza o plano de tratamento, deve ter em conta não só as expectativas do paciente, mas também a capacidade financeira do mesmo. Um paciente com um nível socioeconómico mais elevado, terá mais facilidade em realizar procedimentos mais caros do que alguém com maiores dificuldades financeiras (Parirokh et al., 2015).

Relativamente à reabilitação com implantes, é importante perceber que, à partida, o custo será mais elevado que o da manutenção do dente e a sua endodontia. No entanto, o médico dentista deve ter em consideração a relação custo/benefício no momento em que toma uma decisão (John et al., 2007; White et al., 2006).

Pretende-se que a terapêutica escolhida seja a mais indicada e a que apresente um melhor prognóstico para resolver o diagnóstico apresentado, tendo em conta o procedimento necessário. Nesse sentido, reveste-se da maior importância que o médico dentista tenha em consideração a possível necessidade de tratamentos como o levantamento do seio maxilar, enxertos ósseos ou membranas, os quais irão incrementar os custos (Cobankara & Belli, 2011; Morris et al., 2009; White et al., 2006).

Ao comparar a relação custo/benefício do tratamento endodôntico com a extração e colocação de implante, verifica-se que a primeira opção é mais viável. No entanto, é necessário avaliar o quão comprometido o dente está, uma vez que, em caso de retratamento e possível cirurgia apical, a relação custo/benefício passa a ser desfavorável e, nesse sentido, o plano de tratamento deve ser feito de acordo com o prognóstico esperado (Parirokh et al., 2015).

4.4. Contraindicações

Um dos principais fatores a considerar quando se pretende realizar uma reabilitação com implantes é a idade do paciente (tabela 5). Em pacientes jovens nos quais o crescimento ósseo ainda não está terminado, é contraindicado o tratamento com implantes. Esta medida permite evitar danos na correta formação do crânio, das estruturas ósseas, possível anquilose e situações de infraoclusão (Cobankara & Belli, 2011; N U Zitzmann et al., 2009).

Desta forma, torna-se importante realizar uma radiografia ao pulso com o intuito de avaliar o crescimento ósseo e verificar se os dentes adjacentes ao espaço que é necessário reabilitar estão totalmente erupcionados (Saunders, 2014).

Em pacientes com idade inferior a 25 anos, está contraindicada a reabilitação com implantes da zona anterior do maxilar inferior. As alterações que se verificam ao nível da altura facial e da rotação posterior da mandíbula, especialmente quando se considera o sexo feminino, são mais acentuadas nessa fase. Nesse sentido, uma modificação no normal processo de maturação, levaria a uma posição incorreta do implante e consequente comprometimento da estética necessária para a região (Nicola U Zitzmann et al., 2009).

Pacientes sujeitos a tratamento com bifosfonatos por um período superior a 2 anos, não devem ser considerados para uma reabilitação com implantes, uma vez que, o uso prolongado destes fármacos aumenta o risco de osteonecrose. Esta condição médica depende da potência e do tempo de semivida dos fármacos e, dessa forma, é bastante importante que o médico dentista tenha conhecimento da história clínica do paciente (Balaguer-martínez, Peñarrocha-diago, & Bagán, 2009; Cobankara & Belli, 2011; Parirokh et al., 2015).

Quando o clínico verifica que o paciente apresenta lesões nos tecidos moles ou duros, passíveis de serem avaliadas a nível patológico, não está indicado o avanço do tratamento com implantes. Nestas situações, tais como líquen plano, candidíase ou eczema, o clínico deve realizar tratamento prévio com o objetivo de eliminar essa condição e aguardar a cicatrização da zona (Nicola U Zitzmann et al., 2009).

Uma situação de periimplantite resulta de uma reação inflamatória provocada pela perda de osso de suporte em redor do implante, sendo diagnosticada através da hemorragia à sondagem e do controlo radiográfico. De forma a evitar esta situação, é impreterível que se proceda ao tratamento periodontal de suporte adequado, reduzindo

os focos infecciosos, nomeadamente as bolsas periodontais. Assim sendo, não está indicado avançar para extração e colocação de implante, sem que a condição periodontal esteja devidamente assegurada (Darby & Ngo, 2013; John et al., 2007; Nicola U Zitzmann et al., 2009).

A higiene oral é igualmente um fator que merece atenção no momento de decidir que terapia utilizar. Um paciente que apresente dificuldade em manter um nível de higiene oral adequado não está indicado para o tratamento com implantes (Cobankara & Belli, 2011).

É importante ter em conta que uma fraca capacidade em realizar uma boa escovagem para a correta eliminação da placa bacteriana contribui para a doença periodontal e, conseqüentemente, para a perda de estrutura óssea. Além disso, se a higiene oral não for suficiente, podem ocorrer problemas ao nível da cicatrização dos tecidos e o risco de infeção aumenta, o que prejudica a osteointegração dos implantes (Darby & Ngo, 2013; Nicola U Zitzmann et al., 2009).

Tabela 5 Principais indicações e contraindicações dos implantes, adaptado de (John et al., 2007)

Principais indicações	Principais contraindicações
Quantidade de osso	Pouco volume ósseo
Qualidade de osso	Mais de 60 anos
Idade inferior a 60 anos	Periodontite não controlada
Experiência do Médico Dentista	Cáries não tratadas
Carga axial adequada	Excesso de tabaco
Consultas de seguimento	Médico Dentista Inexperiente
Boa higiene oral	Hábitos Parafuncionais

5. Considerações Médicas em Endodontia

Ao optar por qualquer tipo de tratamento é importante verificar as condições de saúde geral do paciente, de forma a não efetuar nenhum procedimento lesivo e capaz de comprometer esse a qualidade de vida do mesmo. O tratamento endodôntico não é exceção e, dessa forma, o clínico deve analisar cuidadosamente a história clínica do paciente e decidir se poderá executar o plano proposto face à informação de que dispõe (Machado, 2014).

5.1. Diabetes

Segundo Fouad e Burlerson, 2003, pacientes com diabetes mostraram alteração no nível de cicatrização em dentes com lesões periapicais. Uma vez não controlada, a diabetes pode provocar um atraso no processo de cicatrização e, dessa forma, alterar o período de recuperação após o tratamento (Mark, 2016; White et al., 2006).

Esta desordem metabólica revela-se como um dos principais problemas de saúde a ter em conta antes da realização de um tratamento endodôntico. Quando se verifica nos meios complementares de diagnóstico a existência de uma radiotransparência a nível periapical, a probabilidade de insucesso aumenta cerca de 9 vezes quando comparada com qualquer outra doença (Saunders, 2014).

Analisando a doença do ponto de vista da higiene oral, é necessário perceber os efeitos deletérios que esta tem no paciente. Uma higiene oral deficiente conduz à formação de placa bacteriana nas faces dos dentes o que, conseqüentemente, origina gengivite e, num estado avançado, periodontite (Mark, 2016).

Pacientes com diabetes, principalmente se a mesma não estiver controlada, apresentam um risco acrescido para a doença periodontal. A explicação reside no efeito nocivo que os níveis elevados de glicémia têm nos sistemas inflamatório e imune (Darby & Ngo, 2013).

Segundo a literatura, pacientes que não têm os níveis de glicémia controlados apresentam maior tendência a ter gengivite. Nesse sentido, ter uma má higiene oral, revela-se como uma condição potenciadora para a periodontite. Se a diabetes não for controlada e a periodontite não for devidamente tratada, o resultado será a perda de peças dentárias, pelo que é de extrema importância o médico dentista informar e motivar o paciente para uma correta higiene oral e estar a par do seu estado de saúde no que diz respeito a esta patologia (Mark, 2016).

5.2. Distúrbios hemorrágicos

Em pacientes com distúrbios hemorrágicos, deve ser considerada a manutenção do dente e a sua endodontia, ao invés da sua extração. Apesar de o sangramento que se verifica neste tipo de procedimento não apresentar riscos acrescidos, é necessário que o médico dentista tenha especial atenção à colocação dos grampos para fixação do dique, de forma a evitar possíveis traumatismos a nível da gengiva que potenciem a

hemorragia. Nos casos em que há necessidade de realizar cirurgia apical, poderá ter de se ajustar a medicação (Gupta, Epstein, & Cabay, 2007).

Ao realizar uma endodontia, reveste-se da maior importância ter em consideração o comprimento de trabalho, garantindo que não se ultrapassa o ápex. O hipoclorito de sódio deve ser sempre utilizado como irrigante e o hidróxido de cálcio, se necessário, para controlar o sangramento (Brewer & Correa, 2006; Dudeja, Dudeja, Lakhanpal, & Ali, 2014).

Anestésias que pressupõem o bloqueio do nervo alveolar inferior ou do nervo lingual, não devem ser aplicadas, se o clínico verificar que há uma potencial situação de risco. Nestes casos, é necessário utilizar fatores de substituição, a fim de evitar a propagação de sangue na orofaringe e no plexo pterigóideo (Dudeja et al., 2014).

5.3. Problemas cardíacos

Relativamente à hipertensão arterial, o médico dentista deve ter presente que um paciente com uma pressão sistólica superior a 180 e diastólica superior a 110 tem indicação para tratamento médico antes de qualquer procedimento dentário, inclusive a endodontia. Apenas em situações de dor dentária que o paciente não consegue suportar, ou situações de infecção aguda, é que está indicada a atuação por parte do clínico. Nestes casos, é necessário considerar o parecer do cardiologista e não ultrapassar um limite de 2 anestubos de lidocaína com adrenalina numa razão de 1:100.000 (Jain, Samant, Kumar, Sinha, & Verma, 2013).

Em pacientes hipertensos, é também importante verificar o estado de ansiedade e stress previamente ao tratamento e no decorrer do mesmo. Situações destas agravam o risco de ocorrência de enfarte do miocárdio ou AVC e, nesse sentido, o procedimento deve ser levado a cabo de uma forma calma e sem atingir longos períodos de tempo (Garg & Garg, 2014).

No que diz respeito à terapia anticoagulante, como é o caso de pacientes que estejam medicados com varfarina, é necessário ter em consideração que o tratamento endodôntico é um procedimento potencialmente invasivo e, dessa forma, torna-se essencial monitorizar o INR. Este parâmetro deve ser verificado no dia anterior e no dia do tratamento, sendo que o valor aconselhado é igual ou inferior a 2,5. O médico dentista nunca deve dar indicação para que a toma do medicamento seja interrompida sem consultar previamente o médico responsável (Perry, Nokes, & Heliwell, 2011).

Em pacientes portadores de prótese valvular cardíaca, é necessário que seja feita profilaxia antibacteriana antes de qualquer procedimento, de forma reduzir o risco de endocardite bacteriana. Caso seja um paciente adulto, deve ser prescrita amoxicilina, 2g, 1 hora antes do tratamento endodôntico e, sendo uma criança, amoxicilina/cefalexina/cefradoxil, 50mg/kg, 1 hora antes, por via oral. Se o paciente for alérgico à penicilina, para adultos é prescrita clindamicina, 600mg ou azitromicina 500mg, ambos 1 hora antes do tratamento, enquanto que para as crianças, serão prescritos os mesmos antibióticos, mas com as dosagens de 20mg/kg e 15mg/kg, 1 hora antes (Almeida, 2005; Basilio, Loducca, & Haddad, 2004).

Se o paciente for portador de pacemaker, é necessário ter atenção à utilização do localizador apical, uma vez que o mesmo pode ter interferência com o funcionamento do aparelho (Garg & Garg, 2014).

5.4. Doenças pulmonares

O endodontista deve ter especial atenção aos materiais dentários capazes de potencializar uma crise de asma no paciente. Apesar de os materiais com maior potencial alergênico serem dentífricos, selantes de fissura ou metilmetacrilato, os quais não são comumente utilizados no tratamento endodôntico, reveste-se da maior importância verificar o estado do sistema imunitário de um paciente asmático e ter em consideração os corticosteroides que são tomados regularmente. O médico dentista deve considerar a prescrição de profilaxia antibiótica e terapia de substituição de corticosteroides, de forma a evitar uma situação de supressão adrenal (Jain et al., 2013).

5.5. Problemas renais

Em pacientes com patologia a nível renal verifica-se, na maioria dos casos, situações de hipertensão, anemia e intolerância a fármacos nefrotóxicos. O médico dentista deve avaliar cuidadosamente a história clínica, estando em alerta para situações de hemorragia excessiva e persistência de infecções oportunistas na cavidade oral, não avançando para o tratamento sem a opinião do urologista responsável. A medicação metabolizada e excretada pelo rim deve ser evitada e a medição da tensão arterial é aconselhada (Garg & Garg, 2014).

5.6. Cancro

Pacientes com historial de doença oncológica ou que estejam em tratamento, apresentam usualmente problemas como xerostomia, mucosite e hemorragias excessivas, como consequência da radioterapia e/ou quimioterapia. São pacientes comprometidos, já que ocorre uma supressão da medula óssea pelos agentes quimioterápicos e, nesse sentido, o oncologista deve ser consultado antes de se avançar com o tratamento endodôntico (Garg & Garg, 2014).

5.7. VIH

Segundo a literatura, há pouca informação no que diz respeito ao prognóstico do tratamento endodôntico em pacientes infetados pelo vírus do VIH. Dado que o sistema imunitário está comprometido, a capacidade do organismo para cicatrizar encontra-se reduzida e, nesse sentido, estudos revelam que o sucesso é difícil de alcançar. No entanto, a profilaxia antibiótica não está indicada durante o tratamento endodôntico para pacientes sintomáticos que estejam infetados pelo vírus ou que apresentem linfadenopatia generalizada, desde que o valor de granulócitos seja inferior a 500 células por microlitro de sangue. Em pacientes com manifestações mais exacerbadas, a contagem de células reduz-se a 200 por microlitro de sangue, sendo nesse caso necessário prescrever a profilaxia adequada antes do procedimento, tendo em conta a opinião do médico hematologista responsável (Schäfer & Bürklein, 2007).

Sendo uma doença transmitida através do contacto de sangue infetado com qualquer ferida exposta, reveste-se da maior importância que o clínico tenha conhecimento dos riscos associados à exposição e adote medidas preventivas caso isso aconteça (Jain et al., 2013).

5.8. Grávidas

A endodontia não se identifica como um tratamento de risco para pacientes grávidas. No entanto, alguns autores apontam para que seja feito a partir do segundo trimestre de gravidez, uma vez que, no primeiro trimestre o feto ainda está muito vulnerável (Saunders, 2014).

Nos 3 meses iniciais verifica-se o maior crescimento fetal, culminando no desenvolvimento e formação dos órgãos e, nesse sentido, deve-se evitar a realização

procedimentos que possam ameaçar a gravidez e o estado emocional da gestante (Ibhawoh & Enabulele, 2015).

Um dos fatores a considerar no tratamento de uma paciente grávida é a utilização/prescrição de fármacos. O médico dentista deve ter consciência dos potenciais riscos teratogênicos da medicação que prescreve, aplicando uma terapia que seja benéfica para a paciente e o menos lesiva possível para o feto, não esquecendo os anestésicos utilizados para levar a cabo o procedimento (Cengiz, 2007).

Ao avançar para o tratamento endodôntico, deve ajustar-se o mesmo à paciente em gestação (tabela 6). Fatores como o risco de hipotensão postural, síndrome de hipotensão supina e risco de coagulação intravascular disseminada, devido a um aumento nos fatores de coagulação, devem ser cuidadosamente avaliados (Ibhawoh & Enabulele, 2015).

Tabela 6 Guia para tratamento em pacientes grávidas, adaptado de (Guidelines for Oral Health Care in Pregnancy, 2009)

Período da gravidez	Radiografias	Analgésicos	Anestésicos Locais	Antibióticos
Qualquer altura	Utilizar colar cervical e avental de chumbo	Acetaminofeno é o mais utilizado	Lidocaína com epinefrina (2%) ou Mepivacaína (3%)	Penicilina, Amoxicilina, Cefalosporinas, Claritromicina, Eritromicina
1º Trimestre	Não aconselhado	Consultar obstetra para prescrever Ibuprofeno	Não aconselhado	Evitar Metronidazol
2º Trimestre	Altura ideal para tratamento endodôntico	Consultar obstetra para prescrever Ibuprofeno	Altura ideal para tratamento endodôntico	Altura ideal para tratamento endodôntico
3º Trimestre	SIM	Não utilizar AINES	SIM	Evitar sulfonamidas
NUNCA	-	Só o obstetra pode prescrever Aspirina	-	Tetraciclina

6. Considerações Médicas em Implantologia

6.1. Diabetes

Como referido anteriormente, a diabetes vai afetar a capacidade de cicatrização dos tecidos e conseqüentemente o processo de osteointegração (Cobankara & Belli, 2011).

Apesar de não constituir uma contraindicação para o tratamento com implantes, esta patologia identifica-se como um fator de risco para o sucesso da reabilitação, principalmente quando não está controlada. Desta forma, torna-se essencial que o clínico tenha conhecimento dos níveis de açúcar do paciente (Darby & Ngo, 2013; Zavanelli et al., 2011; N U Zitzmann et al., 2009).

As alterações metabólicas que se verificam nos pacientes com esta doença sistémica, provocam alterações na síntese e diferenciação dos osteoblastos. Ocorrem mudanças ao nível das células e hormonas responsáveis pela regulação do metabolismo do cálcio, o que resulta numa incapacidade de formação de osteócitos maduros. Como consequência, verifica-se uma diminuição na capacidade de osteointegração (Diego, Mang-de, & Cutando-, 2014).

De acordo com a literatura, pessoas com diabetes reúnem as condições necessárias para a reabilitação oral com implantes. No entanto, para que tal se verifique, é necessário que o nível de glicose no sangue esteja normal ou, na melhor das hipóteses, perto desse valor. De acordo com a Federação Internacional da Diabetes, em jejum, deve-se verificar um valor inferior a 110mg/dl sangue, enquanto que 2 horas após a refeição deve ser inferior a 145mg/dl de sangue (MSD, 2013; Zavanelli et al., 2011).

6.2. Distúrbios hemorrágicos

No que diz respeito aos problemas hemorrágicos, o médico dentista deve ter especial atenção à anemia, a qual afeta não só o tempo e capacidade de cicatrização, como também a densidade óssea. Nestes pacientes, a hemorragia durante a cirurgia é superior, o que, conseqüentemente, resulta numa maior probabilidade de edema, desconforto no período pós-cirúrgico e um risco acrescido de infeções secundárias (Bacci, 2015; Gheorghiu & Stoian, 2014).

6.3. Problemas cardíacos

As doenças cardíacas podem influenciar o aporte de oxigênio e nutrientes ao tecido ósseo e, dessa forma, comprometer o processo de osteointegração e o consequente sucesso da reabilitação com implantes (Diego et al., 2014).

A medicação administrada aos pacientes hipertensos afeta a cavidade oral, verificando-se situações de xerostomia e infecções fúngicas. Além disso, os bloqueadores dos canais de cálcio têm efeitos deletérios na gengiva, originando hiperplasia, eritema e úlceras que prejudicam a dentição natural e os implantes (Gheorghiu & Stoian, 2014).

No tratamento com implantes em pacientes que sofram deste tipo de patologias, é necessário considerar os vasoconstritores presentes nos anestésicos, face ao risco de angina de peito (Gheorghiu & Stoian, 2014; Jain et al., 2013).

É ainda importante prescrever profilaxia antibacteriana em pacientes portadores de prótese valvular cardíaca, com o intuito de reduzir o risco de endocardite bacteriana. A medicação e dosagem aplicada é a mesma que no tratamento endodôntico já referido anteriormente (Branco-de-almeida et al., 2009; Gheorghiu & Stoian, 2014).

Relativamente a pacientes que tomem regularmente medicação anticoagulante, não é indicada a suspensão da mesma, de modo a evitar enfarte do miocárdio. No entanto, em caso de dúvida, o médico assistente deve ser consultado e, antes de qualquer procedimento, deve-se verificar o INR do paciente (Gheorghiu & Stoian, 2014; Perry et al., 2011).

6.4. Doenças pulmonares

Em pacientes com patologias a nível do sistema respiratório/pulmonar, revela-se extremamente importante ter atenção à terapia com corticosteroides, a qual produz uma supressão adrenal no organismo. O tratamento prolongado com este tipo de fármacos afeta a capacidade de cicatrização dos tecidos e confere uma menor resistência ao sistema imunitário para combater potenciais infecções bacterianas (Gheorghiu & Stoian, 2014; Klokkevold & Cochran, 2012).

Desta forma, tal como referido anteriormente relativamente ao tratamento do sistema de canais radiculares, o médico dentista deverá avaliar a necessidade de profilaxia antibiótica e terapia de substituição de corticosteroides, tendo em conta a opinião do médico assistente (Jain et al., 2013; N U Zitzmann et al., 2009).

6.5. Problemas do foro psicológico

Uma das principais considerações médicas que se deve avaliar e que se identifica como uma contraindicação estrita para a reabilitação com implantes, é a doença psíquica. Pacientes que sofram de psicose severa podem fazer uma interpretação distorcida do implante como um corpo estranho no organismo e solicitar a remoção do mesmo, apesar de estar bem osteointegrado (Saunders, 2014; Nicola U Zitzmann et al., 2009).

Neste sentido, indivíduos em que se verifica um comprometimento psicológico e mental, seja esquizofrenia, paranoia, neurose, histeria ou até mesmo expectativas irreais face ao tratamento, não devem ser equacionados para este tipo de tratamento (Klokkevold & Cochran, 2012).

6.6. Osteoporose

A osteoporose é uma doença metabólica que afeta principalmente indivíduos do sexo feminino e que se caracteriza por uma diminuição da massa óssea e degeneração a nível da microestrutura do tecido ósseo. Etiologicamente, está relacionada com um estilo de vida sedentário, a ingestão insuficiente de cálcio e o hiperparatiroidismo primário, fatores estes, que contribuem para a fragilidade dos ossos e o risco de fraturas (Diego et al., 2014; Zavanelli et al., 2011).

No passado, esta patologia representava uma contraindicação para o tratamento com implantes, contudo, atualmente, a literatura revela que não existe qualquer associação entre a mesma e o insucesso na reabilitação. No entanto, é necessário que o médico dentista tenha em consideração a possível diminuição do contacto entre o osso e o implante e, nesse sentido, o período de cicatrização deve ser superior e o torque deve ser controlado de forma a evitar fraturas (Diego et al., 2014; N U Zitzmann et al., 2009).

6.7. Radioterapia

Segundo a literatura, pacientes que apresentem um historial de tratamento com radioterapia na região da cabeça e pescoço, evidenciam taxas de sucesso bastante reduzidas na reabilitação com implantes, principalmente quando foram sujeitos a radiação superior a 60Gy (Klokkevold & Cochran, 2012).

Esta terapêutica é utilizada no tratamento de lesões neoplásicas e destruição de células tumorais, afetando também células normais do organismo. A nível da cavidade oral, a

radiação que resulta da exposição a este tipo de tratamento, pode provocar um aumento da permeabilidade capilar e da suscetibilidade a infeções, o que resulta numa diminuição da resistência ao trauma da cirurgia para colocação do implante (Zavanelli et al., 2011).

Um dos problemas que pode ocorrer como resultado da fraca capacidade de cicatrização dos tecidos após a radioterapia, é a osteoradionecrose. Esta identifica-se como um situação de infeção e incapacidade de regeneração no osso, pelo que o risco de insucesso da reabilitação com implantes é elevado (Klokkevold & Cochran, 2012).

De forma a reduzir os riscos inerentes à reabilitação com implantes em pacientes sujeitos a radioterapia, o implante deve ser colocado 6 a 8 semanas antes ou 1 ano após o início do tratamento. Além disso, segundo a literatura, a realização da cirurgia num ambiente com oxigénio hiperbárico pode reduzir o perigo de osteoradionecrose (Zavanelli et al., 2011; Nicola U Zitzmann et al., 2009).

6.8. VIH

Ainda que o paciente imunocomprometido apresente uma capacidade de cicatrização dos tecidos inferior e exista um risco acrescido de infeções pós-cirúrgicas, o tratamento com implantes não está contraindicado, podendo inclusive ser uma mais valia para a manutenção da função da cavidade oral. No entanto, é necessário que o médico dentista considere a experiência e opinião do médico assistente e tome todas as precauções durante o procedimento, face ao carácter infecto-contagioso do vírus da SIDA (Dios, Scully, & Sanz, 2013; Stevenson, Moretti, & Engelmeier, 2007).

6.9. Alergia ao titânio

Este é um parâmetro que deve ser cuidadosamente avaliado quando se pretende reabilitar a cavidade oral do paciente com implantes, uma vez que, o material mais utilizado é o titânio. O risco de ocorrência de uma reação de hipersensibilidade é maior em pacientes alérgicos a outros tipos de metal e, a nível clínico, verifica-se através de inflamação nas mucosas e hiperplasia gengival. Nestes casos, é possível optar pela utilização de outros materiais como o zircónio (Dios et al., 2013).

A reação alérgica causada por este material define-se como de tipo IV ou hipersensibilidade tardia, uma vez que se manifesta até 72 horas após o contacto entre

as estruturas, podendo verificar-se sintomas apenas 14 dias depois (Payne, Duncan, Siddiqi, & Silva, 2011).

7. Sucesso do tratamento

7.1. Endodontia

O sucesso do tratamento endodôntico baseia-se na avaliação de parâmetros específicos após o término do mesmo. Para que o tratamento seja considerado bem-sucedido, é necessário que o médico dentista verifique uma situação de ausência de dor, inflamação (figura 7) ou fistula e que a função do dente na arcada se mantenha (Chen et al., 2011).

Reveste-se da maior importância a realização de uma avaliação clínica e radiográfica, que permita verificar melhorias ao nível da radiotransparência da lesão, culminando no desaparecimento da mesma (Cobankara & Belli, 2011).

Quando o médico dentista promove o tratamento do sistema de canais radiculares de um dente que apresente uma lesão periapical, deve considerar o sucesso ao observar constantes melhorias nos controlos radiográficos. No entanto, é importante considerar a situação clínica do dente tratado. Assim, um dente que apresente uma radiotransparência periapical e que esteja corretamente obturado e selado por meio de uma coroa, tem uma taxa de sucesso superior (Elemam & Pretty, 2011; Nicola U Zitzmann et al., 2009).

No passado, a avaliação do sucesso de um tratamento endodôntico baseava-se em parâmetros histológicos, bacteriológicos ou radiográficos. Atualmente, com a crescente inovação tecnológica, a TAC 3D permite dados fiáveis, identificando-se como uma mais-valia na área da endodontia (Simonian et al., 2014)

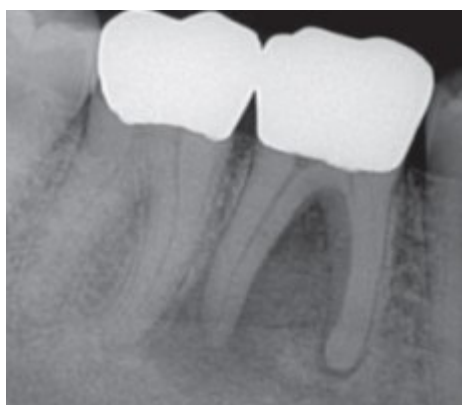

Figura 8 Lesão periapical nas raízes distal e mesial, adaptado de (Simonian et al., 2014)

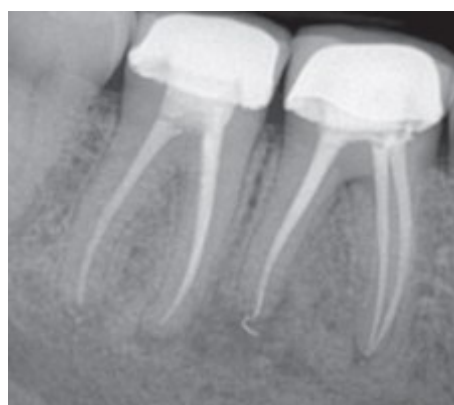

Figura 7 Controle após 1 ano onde se verifica ausência das lesões pré-existentes, adaptado de (Simonian et al., 2014)

Em suma, o objetivo do tratamento é que o paciente não apresente qualquer sinal ou sintoma após o tratamento do sistema de canais radiculares e que, ao longo do período de controlo, não seja necessário intervir novamente (figura 8). Para que tal aconteça, é necessário ter em conta todas as variáveis que possam condicionar a reabilitação, quer a nível da cavidade oral, quer a nível do procedimento em si (figura 9) (Figini et al., 2008; Hannahan & Eleazer, 2008).

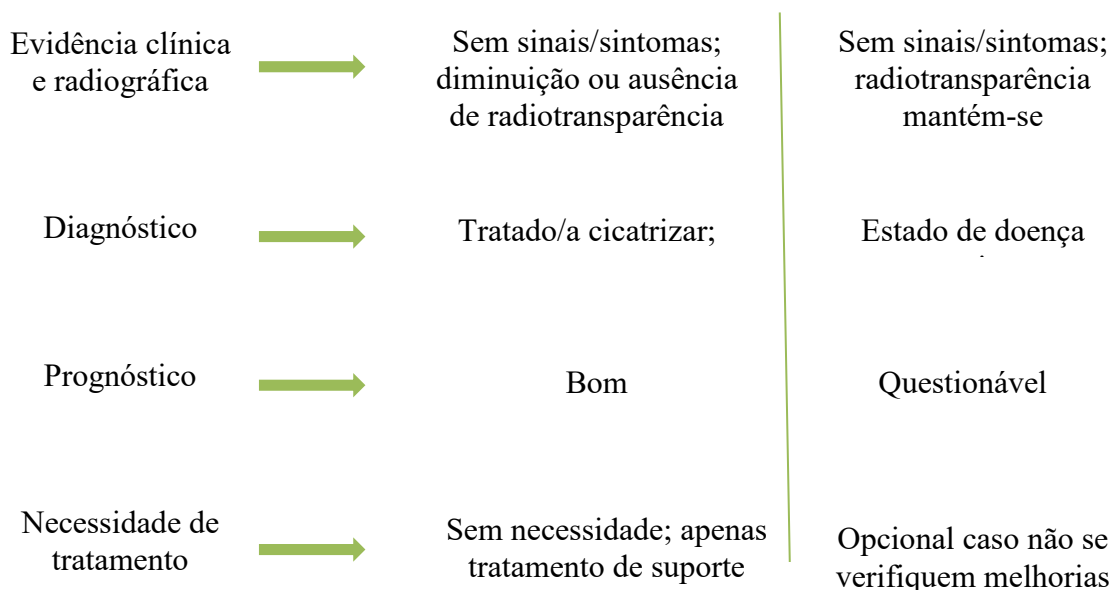


Figura 9 Situações decorrentes do tratamento endodôntico, adaptado de (N U Zitzmann et al., 2009)

7.2. Implantologia

Relativamente à terapia com implantes, o sucesso caracteriza-se pela ausência de dor, de mobilidade, de infeção e de sensação de formigueiro ou pressão. Segundo Alberktsson, é importante que a nível radiográfico não se verifique radiotransparência na região periapical e que o espaço correspondente ao canal mandibular esteja intacto (Chen et al., 2011; Setzer & Kim, 2014).

Ao longo do primeiro ano, a remodelação óssea que se verifica na zona cortical não deve ser superior a 2mm, enquanto que, nos anos seguintes, deve ser de 0,2mm. A nível microscópico, numa situação de sucesso, verifica-se uma ancoragem entre implante e osso, sem tecido conjuntivo ao seu redor. A presença desta característica reveste-se da maior importância, uma vez que, indica a uma situação de osteointegração e não uma de fibrointegração. Além disso, apesar de muitas vezes não ser analisado, a ausência de

hemorragia à sondagem é um bom indicativo de que o procedimento alcançou o objetivo desejado (Chen et al., 2011; Saunders, 2014; N U Zitzmann et al., 2009).

Tal como no tratamento endodôntico, o sucesso da reabilitação com implantes está intimamente relacionado com a ausência de sinais e sintomas quer a nível clínico, quer a nível radiográfico (figura 10) e, quanto mais elevado for o grau de conhecimento e experiência do médico dentista, mais fácil será atingir esses objetivos (Saunders, 2014; Simonian et al., 2014).

Evidência clínica e radiográfica	→	Sem hemorragia á sondagem, supuração ou perda óssea excessiva	Hemorragia à sondagem, com ou sem perda excessiva de osso
Diagnóstico	→	Saudável; sucesso	Possível falha
Prognóstico	→	Bom	Questionável
Necessidade de tratamento	→	Sem necessidade; apenas tratamento de suporte	Intervir

Figura 10 Situações decorrentes da reabilitação com implantes, adaptado de (N U Zitzmann et al., 2009)

8. Insucesso do tratamento

8.1. Endodontia

As causas de insucesso após o tratamento do sistema de canais radiculares podem ser de origem endodôntica ou não endodôntica. Relativamente às situações de origem endodôntica, o médico dentista deve considerar as seguintes: infeção intracanal, por dificuldade no acesso ao sistema de canais; infeção periapical, face à persistência de agentes bacterianos; falhas associadas aos instrumentos utilizados; fraturas verticais da raiz; reabsorção da raiz ou ainda uma reação de rejeição do organismo aos materiais de obturação. As razões de origem não endodôntica estão maioritariamente relacionadas com doença periodontal, cáries recorrentes, incorreto selamento coronal e fratura da coroa ou da raiz (Saunders, 2014; Simonian et al., 2014; Nicola U Zitzmann et al., 2009).

Numa análise clínica e radiográfica (figura 11), será possível verificar uma persistência da inflamação, com ou sem fístula, dor e a presença de lesão radiotransparente. Esta situação deve-se ao facto de o sistema de canais ser um local propício para a colonização de bactérias, as quais criam um nicho nos túbulos dentinários infetados, canais não obturados e canais não instrumentados, permitindo a manutenção do biofilme (Figini et al., 2008; Hannahan & Eleazer, 2008).

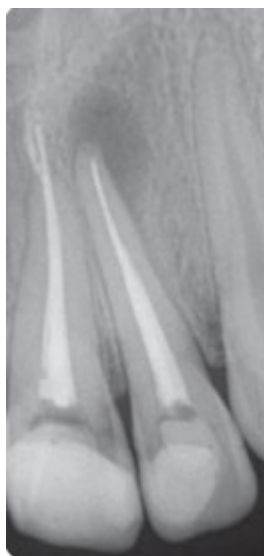

Figura 11 Falha no tratamento endodôntico. Persistência de lesão radiotransparente a nível periapical, adaptado de (Simonian et al., 2014)

Se o médico dentista verificar uma situação em que o tratamento endodôntico não foi eficaz, a primeira linha de ação deve ser conservadora. Nesse sentido, reveste-se da maior importância perceber o fator ou fatores que estiveram na gênese do insucesso do tratamento e proceder ao retratamento do dente. Caso o médico dentista verifique que o retratamento convencional não é a forma ideal para solucionar a situação, deve considerar o retratamento através da cirurgia apical. Se, por ventura, o profissional verificar que não é possível promover o tratamento do dente recorrendo à endodontia, a literatura indica que a opção mais acertada é a extração (Chen et al., 2011).

8.2. Implantologia

As situações de insucesso que se verificam após a reabilitação com implantes podem ocorrer na fase de tratamento ou na fase de manutenção, inclusive após o implante estar em função durante alguns anos. Durante a fase de tratamento, a interface criada entre o osso e o implante pode não se estabelecer da forma correta e, ao invés de se verificar o processo de osteointegração, forma-se uma conexão de carácter fibroso. Esta situação poderá ter como causa o sobreaquecimento do osso durante a colocação do implante, a fraca estrutura ou densidade óssea do paciente, a aplicação de carga excessiva sobre implante ou periimplantite (Hannahan & Eleazer, 2008; Saunders, 2014).

Na fase de manutenção, o insucesso do tratamento pode ter como origem uma infeção bacteriológica ou fatores mecânicos, tais como a fratura do implante ou do retentor. Nestas situações, a osteointegração ocorre, contudo, os fatores que estiveram na génese do insucesso do tratamento, afetam a interface criada entre o osso e o implante (Elemam & Pretty, 2011; Saunders, 2014).

Quer seja numa fase inicial, ou após algum tempo em função na cavidade oral, se o médico dentista verificar que o implante apresenta mobilidade, hemorragia à sondagem, lesão radiontransparente no exame radiográfico e perdas ósseas verticais acentuadas, o sucesso do tratamento não foi atingindo (tabela 7) (Torabinejad et al., 2007).

Tabela 7 Principais razões de insucesso da reabilitação com implantes, adaptado de (Misch & Wang, 2008)

Principais falhas	
<u>No plano de tratamento</u>	Angulação errada; posição incorreta do implante; falta de comunicação
<u>No procedimento</u>	Osteointegração inicial; falha mecânica; fratura mandibular
<u>Biológicas</u>	Dano no nervo; hemorragia; perfuração do seio
<u>Iatrogénicas</u>	Erro humano

III. Conclusão

O objetivo principal desta revisão bibliográfica foi apresentar as características que, na nossa opinião, se apresentam como fulcrais para que o médico dentista possa tomar uma decisão consciente e baseada na evidência no momento de avançar com o procedimento dentário.

A decisão entre o tratamento endodôntico e a reabilitação com base nos implantes está na gênese da controvérsia entre médicos dentistas no que diz respeito ao tratamento ideal.

Ao longo dos anos a técnica endodôntica foi evoluindo, o que, de acordo com Elemam e Pretty, 2011, permitiu a sua afirmação na área da medicina dentária como uma escolha viável para o tratamento de dentes comprometidos por trauma, cárie ou fratura.

Segundo Taylor et al., 2016, nos casos em que se verifique uma situação de pulpíte irreversível ou necrose da polpa, há indicação para o tratamento endodôntico, procurando evitar uma condição infecciosa e/ou o surgimento de patologia periapical.

Para que seja possível realizar o tratamento do sistema de canais radiculares é essencial que o médico dentista verifique se estão reunidas as condições necessárias. Segundo uma revisão bibliográfica realizada por Chandki e Kala, 2012, este tipo de procedimento pressupõe uma quantidade de remanescente dentário mínimo de 1,5 a 2mm, de forma a assegurar o efeito de fêrula.

De acordo com um artigo publicado por McGrath et al., 2014, referente aos fatores que influenciam a decisão entre manter ou não uma peça dentária, reveste-se da maior importância que, em caso de periodontite avançada, o tratamento endodôntico seja executado, evitando uma possível recidiva do tratamento periodontal

Tal como a endodontia, também a implantologia foi evoluindo ao longo dos anos. Através dos estudos de Branemark, foi possível recorrer aos implantes como uma forma de reabilitar a cavidade oral.

Para tal, é necessário que o médico dentista tenha os conhecimentos técnicos e práticos adequados, promovendo um tratamento de excelência. Segundo um artigo publicado por Saunders, 2014, que visa a apresentação dos diferentes critérios para uma decisão acertada, a quantidade e qualidade do osso existente, a idade do paciente e o nível de higiene oral são fatores que requerem uma avaliação cuidada.

Num artigo de revisão publicado no *Journal of Endodontics*, 2008, Iqbal e Kim referem que o osso alveolar tipo I, II e III apresentam uma densidade óssea adequada para a colocação de implantes. Por outro lado, o osso tipo IV apresenta uma densidade óssea diminuída, o que pode potencializar o insucesso do tratamento.

Em contraste com a técnica endodôntica, o tratamento com implantes pressupõe a ausência de lesão no local. Nesse sentido, reveste-se da maior importância que a condição prévia de saúde esteja assegurada.

De acordo com um artigo de revisão da autoria de Torkzabn et al. publicado em 2013 no *Journal of Dental Research*, o implante é uma estrutura sobre a qual atuam forças de tensão, compressão e cisalhamento e reveste-se da maior importância que os princípios para uma correta ancoragem entre o osso e o implante sejam cumpridos.

A constituição, rugosidade, tratamento da superfície e o desenho implante vão influenciar os parâmetros que definem um tratamento de sucesso. Segundo Rocha et al., 2013 e Shemtov-yona et al., 2015, a camada de óxidos de titânio presente na superfície dos implantes permite obter características de biocompatibilidade e resistência ímpares.

Num artigo de revisão publicado em 2015 referente às características que permitem a integridade mecânica dos implantes, Shemtov-yona refere que os tratamentos de superfície, como é o caso do spray de plasma, utilizando hidroxiapatite, titânio ou a combinação de ambos os materiais; o revestimento pela técnica de PVD e a anodização permitem atingir um grau de rugosidade que potencia a ancoragem entre o osso e o implante.

De acordo com estudos realizados por Eraslan et al., 2010 e Chang, 2012, a forma do corpo do implante que parece oferecer mais garantias é a forma quadrada, a qual apresenta uma área de superfície mais adequada às forças que atuam sobre o mesmo. Além disso, este tipo de implante não sofre a mesma quantidade de stress na região cervical quando comparado com implantes de desenho triangular, arredondado ou trapezoidal.

No que diz respeito às características da rosca do implante, Arsalanloo et al. e Ryu et al., referem em artigos publicados no ano de 2014 que uma distância inferior entre cada espira da rosca, permite uma área de superfície maior. Deste modo, é possível verificar uma otimização ao nível da estabilidade primária e da distribuição de forças ao longo do corpo do implante.

Segundo uma revisão bibliográfica referente à influência da geometria da rosca dos implantes no processo de osteointegração, publicada por Ryu et al. no *Journal of*

Advanced Prosthodontics, 2014 e um artigo de revisão de Torkzaban et al., 2013, um implante que apresente uma rosca com profundidade mais reduzida será mais fácil de inserir, principalmente em zonas ósseas mais densas. Pelo contrário, se a profundidade for maior, verifica-se um aumento da área de superfície funcional, o que se apresenta como uma vantagem para a estabilidade primária em zonas ósseas menos densas

Em suma, os avanços verificados ao longo dos anos em ambas as técnicas, permitem ao médico dentista realizar um tratamento de qualidade. Reveste-se da maior importância que o tratamento de qualquer caso seja visto numa perspetiva multidisciplinar, recorrendo à observação clínica e aos meios complementares de diagnóstico para elaborar um diagnóstico correto.

É necessário que a história clínica seja avaliada e que se tenha em consideração os possíveis problemas sistémicos que possam condicionar o tratamento ou, inclusive o estado de saúde do paciente. Posteriormente, o médico dentista deve apresentar o plano de tratamento que considere mais adequado e que corresponda às expectativas e desejos do paciente.

A terapêutica escolhida deve ser a mais correta de acordo com o caso, de forma a reabilitar a função do sistema estomatognático do paciente e, nesse sentido, devem ser cumpridos os parâmetros abordados ao longo desta revisão bibliográfica.

IV. Bibliografia

- AAE. (2013). Scope of Endodontics : *AAE POSITION STATEMENT*.
- AAE. (2015). Treatment Planning: Retention of the Natural Dentition and the Replacement of Missing Teeth. *ENDODONTICS Colleagues for Excellence*.
- Albrektsson, T., Berglundh, T., & Lindhe, J. A. N. (2003). Historic Background and Current Concepts. In *Clinical Periodontology and Implant Dentistry* (4^a, pp. 809–821). Blackwell Munksgaard.
- Almeida, A. de. (2005). *Terapêutica Antibiótica das Infecções Orais*. (Lidel, Ed.). Lisboa.
- Annunziata, M., Oliva, A., Basile, M. A., Giordano, M., Mazzol, N., Rizzo, A., ... Guida, L. (2011). The effects of titanium nitride-coating on the topographic and biological features of TPS implant surfaces. *Journal of Dentistry*, 39(11), 720–728.
- Anusavice, K. J. (2013). *Philips Materiais Dentários*. (K. J. Anusavice, C. Shen, & H. R. Rawls, Eds.) (12th ed.). Elsevier Brasil.
- Arsalanloo, Z., Telchi, R., & Osgouie, K. G. (2014). Selection of Optimum Thread Type in Implants to Achieve Optimal Biomechanical Properties by Using 3D Finite Element Method. *International Journal of Bioscience, Biochemistry and Bioinformatics*, 4(3), 185–190.
- Bacci, C. (2015). Risk of bleeding in oral surgery in patients with disorders of haemostasis. *Haemostasis in Oral Surgery*, 13, 176–177.
- Balaguer-martínez, J., Peñarrocha-diago, M., & Bagán, J. V. (2009). Bisphosphonates and dental implants : Current problems. *Med Oral Patol Oral Cir Bucal*, 14(7), E355-60.
- Basilio, R. C., Loducca, F. E., & Haddad, P. C. (2004). Medical Dental Prophylaxis of Endocarditis. *The Brazilian Journal of Infectious Diseases*, 8, 340–347.
- Bergenholtz, G., Hørsted-Blindslev, P., & Reit, C. (2010). *Textbook of Endodontology*. (G. Bergenholtz, P. Hørsted-Blindslev, & C. Reit, Eds.) (2^a). Wiley-Blackwell.
- Branco-de-almeida, L. S., Cogo, K., Rosalen, P. L., Andrade, E. D. De, Cesar, G., & Franco, N. (2009). PROFILAXIA DA ENDOCARDITE INFECCIOSA : RECOMENDAÇÕES ATUAIS DA “ AMERICAN HEART ASSOCIATION (AHA).” *Revista Periodontia*, 19(4), 7–10.
- Brewer, A., & Correa, M. E. (2006). GUIDELINES FOR DENTAL TREATMENT OF

- PATIENTS WITH INHERITED BLEEDING DISORDERS. *World Federation of Hemophilia*, (40).
- Carvalho, B. M. De, Pellizzer, E. P., Moraes, S. L. D. de, Falcón-Antenucci, R. M., & Júnior, J. S. F. (2008). Geometria das roscas dos implantes : revisão de literatura. *Revista de Cirurgia E Traumatologia Buco-Maxilo-Facial*, 9(2), 115–124.
- Cengiz, S. B. (2007). The pregnant patient : Considerations for dental management and drug use. *Quintessence International*, 38(3), 133–142.
- Chandki, R., & Kala, M. (2012). Natural Tooth Versus Implant : A Key to Treatment Planning. *Journal of Oral Implantology*, 38(1), 95–100.
- Chen, A., Martins, J., Pragosa, A., Sousa, S., & Caramês, J. (2011). Tratamento endodôntico vs colocação de implante: Factores de decisão no sector estético anterior. *Revista Portuguesa de Estomatologia, Medicina Dentária E Cirurgia Maxilofacial*, 52(2), 107–114.
- Coatings, C. M. (2016). Revestimentos. Retrieved October 25, 2016, from <http://www.ceramed.pt/servicos?setLn=pt>
- Cobankara, F. K., & Belli, S. (2011). An Important Dilemma in Treatment Planning : Implant or Endodontic Therapy? In I. Turkyilmaz (Ed.), *Implant Dentistry- A Rapidly Evolving Practice* (pp. 435–450). Intech.
- Darby, I. B., & Ngo, L. (2013). Minimum intervention dentistry : periodontics and implant dentistry. *Australian Dental Journal*, 58(1), 76–84.
- Dawson, A. S., & Cardaci, S. C. (2006). Endodontics versus implantology : To extirpate or integrate ? *Journal Compilation- Australian Society of Endodontology*, 57–63.
- Diego, R. G., Mang-de, R., & Cutando-, A. (2014). Indications and contraindications of dental implants in medically compromised patients : Update. *Med Oral Patol Oral Cir Bucal*, 19(5), 483–489.
- Dios, P. D., Scully, C., & Sanz, M. (2013). Dental implants in the medically compromised patient. *Journal of Dentistry*, 41, 195–206.
- Dudeja, P. G., Dudeja, K. K., Lakhnopal, M., & Ali, S. (2014). Endodontic Management of a Haemophilic Patient- A Clinical Perspective. *Journal of Clinical and Diagnostic Research*, 8(7), 17–18.
- Elemam, R. F., & Pretty, I. (2011). Comparison of the Success Rate of Endodontic Treatment and Implant Treatment. *International Scholarly Research Network*, 2011.
- Engler-hamm, D., Rudy, R. J., Levi, P. A., Bonacci, F. J., & Weisgold, A. S. (2008).

- Intraosseous anchorage of dental prostheses : an early 20th century contribution. *Compendium of Continuing Education in Dentistry*, 29.
- Figini, L., Lodi, G., Gorni, F., & Gagliani, M. (2008). Single versus multiple visits for endodontic treatment of permanent teeth (Review). *The Cochrane Library*, (1).
- Garg, N., & Garg, A. (2014). *Textbook of Endodontics* (3rd ed.). JP Medical Ltd.
- Gheorghiu, I.-M., & Stoian, I. (2014). Implant surgery in healthy compromised patients- review of literature. *Journal of Medicine and Life*, 7(2), 7–10.
- Gupta, A., Epstein, J. B., & Cabay, R. J. (2007). Bleeding Disorders of Importance in Dental Care. *Journal of the Canadian Dental Association*, 73(1).
- Hannahan, J. P., & Eleazer, P. D. (2008). Comparison of Success of Implants versus Endodontically Treated Teeth. *Journal of Endodontics*, 34(11), 1302–1305.
- Hargreaves, K., & Cohen, S. (2011). *Cohen's Pathways of the Pulp*. (L. H. Berman, Ed.) (10^a). Mosby Elsevier.
- Hittelman, E., Ph, D., Norman, R. G., & Ph, D. (1963). Retention of Teeth Versus Extraction and of Dental Faculty and Dental Students. *Journal of Dental Education*, 72(3), 352–358.
- Ibhawoh, L., & Enabulele, J. (2015). Endodontic treatment of the pregnant patient: Knowledge, attitude and practices of dental residents. *Nigerian Medical Journal*, 56(5), 311–316.
- Ingle, J. I., Backland, L. K., & Baumgartner, J. C. (2008). *Ingle's ENDODONTICS 6*. (PMPH, Ed.) (6^a). House, People's Medical Publishing.
- Iqbal, M. K., & Kim, S. (2008). A Review of Factors Influencing Treatment Planning Decisions of Single-tooth Implants versus Preserving Natural Teeth with Nonsurgical Endodontic Therapy. *Journal of Endodontics*, 34(5), 519–529.
- Jain, A., Samant, P. S., Kumar, N., Sinha, S., & Verma, K. (2013). Endodontic Considerations in a Medically Compromised Patient : An Overview. *Asian Journal of Oral Health and Allied Sciences*, 3(2).
- John, V., Chen, S., & Parashos, P. (2007). Implant or the natural tooth – a contemporary treatment planning dilemma ? *Australian Dental Journal Supplement*, 52, 138–150.
- Jovanovic, S., Bernard, G. W., & Carranza, F. A. (2002). Biologic Aspects of Dental Implants. In M. G. Newman, H. H. Takei, & F. A. Carranza (Eds.), *Carranza's Clinical Periodontology* (9^a, p. 882). Saunders Company.
- Klokkevold, P. R., & Cochran, D. L. (2012). Aspectos Clínicos e Avaliação do Paciente de Implante. In M. G. Newman, H. Takei, P. R. Klokkevold, & F. A. Carranza

- (Eds.), *Carranza Periodontia Clínica* (11th ed., pp. 841–854). Elsevier.
- Machado, D. E. F. (2014). *Contra-indicações do tratamento endodôntico*. Universidade Católica Portuguesa.
- Mark, A. M. (2016). Diabetes and oral health. *The Journal of the American Dental Association*, 1.
- Mcgrath, C. P. J., Lo, E. C. M., Lang, N. P., & Lang-Hua, B. H. (2014). Factors influencing treatment decision- making for maintaining or extracting compromised teeth. *Clinical Oral Implants Research*, 25, 59–66.
- Morris, M. F., Kirkpatrick, T. C., Rutledge, R. E., & Schindler, W. G. (2009). Comparison of Nonsurgical Root Canal Treatment and Single-tooth Implants. *Journal of Endodontics*, 35(10), 1325–1330.
- MSD. (2013). CONTROLAR A DIABETES. Retrieved November 2, 2016, from <http://controlardiabetes.pt/controlo-da-diabetes/controlar-as-variaco-es-da-glicemia>
- Parirokh, M., Zarifian, A., & Ghodduji, J. (2015). Choice of Treatment Plan Based on Root Canal Therapy versus. *Iranian Endodontic Journal*, 10(3), 152–155.
- Payne, A. G. T., Duncan, W. J., Siddiqi, A., & Silva, R. K. de. (2011). Titanium allergy: could it affect dental implant integration? *Clinical Oral Implants Research*, 22, 673–680.
- Perry, D. J., Nokes, T. J. C., & Heliwell, P. S. (2011). Guidelines for the management of patients on oral anticoagulants requiring dental surgery Date for guideline review September 2011. *British Committee for Standards in Haematology*, 1–15.
- Rocha, R. S., Cracel, J. L., Campos, A. N., Garrido, N. M., Velasco, E., & Pato, J. (2013). Superfície de Implantes, Nanoestruturas e osseointegração. *Jornal Dentistry*, 22–28.
- Rosa, M. B., Albrektsson, T., Francischone, C. E., & Schwartz, H. O. (2012). The influence of surface treatment on the implant roughness pattern. *Journal of Applied Oral Science*, 20(5), 550–555.
- Ryu, H., Namgung, C., Lee, J., & Lim, Y. (2014). The influence of thread geometry on implant osseointegration under immediate loading : a literature review. *Journal of Advanced Prosthodontics*, 6(6), 547–554.
- Sanz-Sánchez, I., Sanz-Martín, I., Figuero, E., & Sanz, M. (2014). Clinical efficacy of immediate implant loading protocols compared to conventional loading depending on the type of the restoration: a systematic review. *Clinical Oral*

- Implants Research*, 26(8), 964–982.
- Saunders, W. P. (2014). Treatment planning the endodontic-implant interface. *British Dental Journal*, 216(6), 325–330.
- Schäfer, E., & Bürklein, S. (2007). Human Immunodeficiency Virus (HIV) and endodontics : a review. In A. Bonaccorso, B. S. Chong, E. Schafer, & L. Van der Sluis (Eds.), *ENDO- Endodontic Practice Today* (Vol. 1, pp. 37–44). Quintessence.
- Setzer, F. C., & Kim, S. (2014). Comparison of Long-term Survival of Implants and Endodontically Treated Teeth. *Journal of Dental Research*, 93(1), 19–26.
- Shemtov-yona, K., & Rittel, D. (2015). An Overview of the Mechanical Integrity of Dental Implants. *BioMed Research International*, 2015, 2–10.
- Simonian, K., Frydman, A., Verdugo, F., Roges, R., & Kar, K. (2014). Implant Treatment Planning : Endodontic Considerations. *Journal of the California Dental Association*, 42(12), 835–839.
- Siqueira, J. F., & Rôças, I. N. (2008). Clinical Implications and Microbiology of Bacterial Persistence after Treatment Procedures. *Journal of Endodontics*, 34(11), 1291–1301.
- Stevenson, G. C., Moretti, A. J., & Engelmeier, R. L. (2007). Short-term Success of Osseointegrated Dental Implants in HIV-positive Individuals : A Prospective Study. *Journal of Contemporary Dental Practice*, 8(1), 1–15.
- Taylor, C., Jawad, S., Roudsari, R. V., Darcey, J., & Qualtrough, A. (2016). Modern Endodontic Planning Part 1 : Assessing Complexity and Predicting Success. *Dental Update*, (SEPTEMBER 2015).
- Torabinejad, M., Anderson, P., Bader, J., Brown, L. J., Chen, L. H., Goodacre, C. J., ... White, S. N. (2007). Outcomes of root canal treatment and restoration , implant-supported single crowns , fixed partial dentures , and extraction without replacement : A systematic review. *The Journal of Prosthetic Dentistry*, 98(4), 285–311.
- Torkzaban, P., Haghgoo, J. M., Khoshhal, M., Arabi, S. R., & Razaghi, A. (2013). A Review of Dental Implant Treatment Planning and Implant Design Based on Bone Density. *Journal of Dental Research*, 5(1), 1–7.
- Voza, I., Barone, A., & Quaranta, M. (2013). A Comparison between Endodontics and Implantology : An 8-Year Retrospective Study. *Clinical Implant Dentistry and Related Research*, 15, 29–36.

- Weine, F. S. (1996). *Endodontic Therapy*. (L. L. Duncan, Ed.) (5^a). Mosby-Year Book, Inc.
- White, S. N., Miklus, V. G., Potter, K. S., Cho, J., & Ngan, A. Y. W. (2006). Endodontics and Implants , a Catalog of Therapeutic Contrasts. *Journal of Evidence-Based Dental Practice*, 6, 101–109.
- Zavanelli, R. A., Guilherme, S., Teles, A., Fernandes, M. A., Pereira, R. E., & Garcia, R. R. (2011). Local and systemic factors related with the patients that could affect the osseointegration. *Revista Gaúcha de Odontologia*, 59(0), 133–146.
- Zhu, Y., Zheng, X., Zeng, G., Xu, Y., Qu, X., Zhu, M., & Lu, E. (2015). Clinical efficacy of early loading versus conventional loading of dental implants, 5, 1–10. <http://doi.org/10.1038/srep15995>
- Ziegler, C. (2016). Glossary of Terms. *Journal of Oral Implantology*.
- Zitzmann, N. U., Filippi, A., Weiger, R., & Krastl, G. (2008). Patient assessment and diagnosis in implant treatment. *Australian Dental Journal*, 53(September 2007), 3–10.
- Zitzmann, N. U., Krastl, G., Hecker, H., Walter, C., & Waltimo, T. (2009). Strategic considerations in treatment planning : Deciding when to treat , extract , or replace a questionable tooth. *The Journal of Prosthetic Dentistry*, 104(2), 80–91.
- Zitzmann, N. U., Krastl, G., Hecker, H., Walter, C., & Weiger, R. (2009). Endodontics or implants? A review of decisive criteria and guidelines for single tooth restorations and full arch reconstructions. *International Endodontic Journal*, 42, 757–774.