



INSTITUTO UNIVERSITÁRIO EGAS MONIZ

MESTRADO INTEGRADO EM MEDICINA DENTÁRIA

**TÉCNICAS DE IDENTIFICAÇÃO DENTÁRIA NA MEDICINA
DENTÁRIA FORENSE**

Trabalho submetido por

Juan Corrales Carazo

para obtenção do grau de Mestre em Medicina Dentária

Outubro de 2022



INSTITUTO UNIVERSITÁRIO EGAS MONIZ

MESTRADO INTEGRADO EM MEDICINA DENTÁRIA

**TÉCNICAS DE IDENTIFICAÇÃO DENTÁRIA NA MEDICINA
DENTÁRIA FORENSE**

Trabalho submetido por

Juan Corrales Carazo

para obtenção do grau de Mestre em Medicina Dentária

Trabalho orientado por

Prof. Doutor Eduardo Barros

Outubro de 2022

AGRADECIMENTOS

Ao meu orientador, o Professor Doutor Eduardo Barros obrigado pelas vossas aulas que me fizeram realmente interessar pela Medicina Dentária Forense e pela ajuda com este trabalho.

A toda a minha família, mas com menção especial aos meus pais, Juan José e Patricia, pelo seu apoio incondicional e amor sincero, e ao meu irmão, Carlos, que sempre foi o espelho em que se podia olhar para mim. Muito obrigado, de facto.

Aos meus amigos de infância, Javier e Angel, eles são os irmãos que escolhi e sempre foram um apoio.

Aos meus amigos na universidade, que tanto me ajudaram e me têm melhorado a cada dia.
À minha Chispa, minha fiel companheira, que apareceu na minha vida quando eu mais precisava dela.

Finalmente, aos dos professores da Egas Moniz que tanto me ensinaram tanto em aspectos humanos e profissionais.

RESUMO

Podemos definir a Medicina Dentária Forense como um ramo da Medicina Dentária que lida com a gestão e avaliação de provas dentárias, para esclarecimento da justiça e em que aplicamos os conhecimentos dentários em favor da resolução de um caso.

No meio da Medicina Dentária forense sofreu uma mudança significativa nos últimos trinta anos, passando de consultar médicos dentistas forenses apenas ocasionalmente em casos de identificação, para desempenhar um papel fundamental no processo de identificação no dia-a-dia.

A Medicina Dentaria Forense é imprescindível nos processos que envolvem identificação humana, realizando, por exemplo, estimativas de sexo, idade e estatura, diagnóstico de manchas de sangue e saliva, e atuando na definição da causa e do tempo da morte.

Na medida que as novas tecnologias avançam, a Medicina Dentária Forense está a incorporar novas técnicas e a desenvolver novos métodos para aplicação subsequente em casos forenses; estes avanços tecnológicos podem aumentar significativamente a velocidade e a eficiência da resolução de casos. No entanto, devem ser aplicadas com rigor científico a fim de serem utilizadas como prova forense em tribunal.

O dogma da identificação dentária centra-se em provas que podem ser comparadas com os registos dentários *antemortem*. Quanto maior o número de tratamentos a dificuldade de identificação será maior e quanto menor o número de tratamentos realizados, mais fácil será identificação dos dentes. Além de terem características únicas para cada indivíduo, são capazes de permanecer intactos durante um longo período de tempo.

A identificação pessoal envolve a comparação de dados *postmortem* e *antemortem*. O processo de identificação e o método específico a utilizar em função das circunstâncias de cada caso. No entanto, o processo de identificação deve ser sempre preciso e baseado em princípios científicos.

PALAVRAS-CHAVE: Forense, Medicina Dentária Forense, identificação humana, identificação dentária.

ABSTRACT

We can define Forensic Dental Medicine as a branch of Dental Medicine that deals with the management and evaluation of dental evidence, for the clarification of justice and in which we apply dental knowledge in favour of the resolution of a case.

In the medium of Forensic Dental Medicine has undergone a significant change over the last thirty years from consulting forensic dentists only occasionally in identification cases, to playing a key role in the identification process daily.

Forensic Dental Medicine is indispensable in processes involving human identification, carrying out, for example, estimates of sex, age and height, diagnosis of blood and saliva stains, and acting in defining the cause and time of death.

As new technologies advance, Forensic Dentistry is incorporating new techniques and developing new methods for subsequent application in forensic cases; these technological advances can significantly increase the speed and efficiency of case resolution. However, they must be applied with scientific rigour to be used as forensic evidence in court.

The dogma of dental identification focuses on evidence that can be compared with *antemortem* dental records. The greater the number of treatments the difficulty of identification will be greater and the fewer the number of treatments performed, the easier the teeth will be to identify. Besides having unique characteristics for everyone, they are capable of remaining intact for a long period of time.

Personal identification involves the comparison of *postmortem* and *antemortem* data. The identification process and the specific method to be used depend on the circumstances of each case. However, the identification process should always be accurate and based on scientific principles.

KEY-WORDS: Forensic, forensic dentistry, human identification, dental identification.

RESUMEN

Podemos definir la Odontología Forense como una rama de la Odontología que se ocupa del manejo y evaluación de las pruebas dentales, para el esclarecimiento de la justicia y en la que aplicamos los conocimientos odontológicos a favor de la resolución de un caso.

En el medio de la Odontología Forense se ha producido un cambio significativo en los últimos treinta años, pasando de consultar a los odontólogos forenses sólo ocasionalmente en casos de identificación, a desempeñar un papel clave en el proceso de identificación de forma cotidiana.

La Odontología Forense es indispensable en los procesos de identificación humana, realizando, por ejemplo, estimaciones de sexo, edad y estatura, diagnóstico de manchas de sangre y saliva, y actuando en la definición de la causa y el momento de la muerte.

A medida que avanzan las nuevas tecnologías, la Odontología Forense está incorporando nuevas técnicas y desarrollando nuevos métodos para su posterior aplicación en los casos forenses; estos avances tecnológicos pueden aumentar significativamente la velocidad y la eficacia de la resolución de los casos. Sin embargo, deben aplicarse con rigor científico para que puedan utilizarse como pruebas forenses en los tribunales.

El dogma de la identificación dental se centra en las pruebas que pueden compararse con los registros dentales *antemortem*. Cuanto mayor sea el número de tratamientos, mayor será la dificultad de identificación y cuanto menor sea el número de tratamientos realizados, más fácil será la identificación de los dientes. Además de tener características únicas para cada individuo, son capaces de permanecer intactas durante mucho tiempo.

La identificación personal implica la comparación de los datos *postmortem* y *antemortem*. El proceso de identificación y el método específico a utilizar dependen de las circunstancias de cada caso. Sin embargo, el proceso de identificación debe ser siempre preciso y basarse en principios científicos.

PALABRAS CLAVE: Forense, medicina dental forense, identificación humana, identificación dental.

ÍNDICE

INTRODUÇÃO	13
DESELVOVIMENTO	15
1. IDENTIFICAÇÃO HUMANA	15
2. FATORES INDIVIDUAIS	16
2.1 Fatores anatômicos	17
2.2 Fatores patológicos	18
2.3 Fatores terapêuticos	18
3. ANATOMIA DENTÁRIA	19
3.1 Dentes anteriores	20
3.2 Dentes posteriores	21
4. TÉCNICAS DE IDENTIFICAÇÃO HUMANA	22
4.1 Identificação reconstrutiva	23
4.2 Identificação comparativa	23
4.3 Identificação através dos tecidos moles orais	24
4.4 Radiografia dentária forense	29
4.5 Oclusradiografia	29
4.6 Odontograma	30
5. PERFIL DENTARIO POSTMORTEM	31
5.1 Estimativa de sexo	31
5.2 Estimativa da Idade	33
5.3 Estimativa de idade a partir do terceiro molar	36
5.3 Estimativa por racemização do ácido aspártico na dentina	39
6. UTILIZAÇÃO DE ANÁLISE DE ADN NA IDENTIFICAÇÃO DENTÁRIA	40
6.1 ADN Nuclear	40
6.2 ADN Mitocondrial	40
7. MARCAS DE MORDIDA	41
7.1 Tipos de marcas de mordida	42
CONCLUSÃO	45
BIBLIOGRAFIA	47

ÍNDICE DE FIGURAS

Figura 1: Dentes do lado direito (Reverte Coma, 1999).

Figura 2: Dentes do lado esquerdo (Reverte Coma, 1999).

Figura 3: Desenho esquemático mostrando a direcção da comissura (Carjevschi Moses, 2010).

Figura 4: Tipos de sulcos labiais descritos por Renaud (Ata-Ali, & Ata-Ali, 2014).

Figura 5: Classificação dos sulcos do Briem-Stamm (Briemm Stamm, 2014).

Figura 6: Em que as rugosidades palatinas são detalhadas logo atrás dos dentes anteriores superiores: A: Papila incisiva B: Rugosidades palatinas C: Rafe mediano (Grimaldo-Carjevschi, 2010).

Figura 7: Processos para oclusografia: A: Registo fotográfico da lesão na vítima com proporção de 1:1 em tamanho real. B: Obtenção do oclusograma com uma lâmina de cera cor-de-rosa que foi manchada de preto com grafite. Isto é feito para todos os suspeitos. C: Fotografia a preto e branco dos oclusógrafos e revelação do negativo. D: Colocação dos negativos em cima de um ampliador fotográfico (no espaço concebido para o efeito) e projecção sobre a fotografia (A) até se ver um fósforo. A coincidência de um dos negativos corresponderá à causa da lesão (Grimaldo-Carjevschi, 2010).

Figura 8: Diagrama dos critérios de Guftason para estimar a idade no dente (de 0-3). A: Abrasão S: Deposição secundária de dentina P: Periodontite T: Transparência das raízes R: Reabsorção das raízes (Reverte Coma, 1999).

Figura 9: Fases de formação dos terceiros molares A-H, por Demirjian (Cantekin, Yilmaz, Demirci, & Celikoglu, 2012).

Figura 10: Registro de marca de mordida na região deltoideana esquerda (dos Santos, 2014).

ÍNDICE DE SIGLAS

ABFO: American Board of Forensic Odontology

ADN: Ácido Desoxirribonucleico

AMEL: Amelogenina

DVI: Disaster victim identification

MDF: Medicina Dentária Forense

mtADN: ADN mitocondrial

PCR: Polymerase Chain Reaction

INTRODUÇÃO

A Medicina Dentária Forense (MDF) pode ser definida de muitas formas. Uma das melhores definições é apenas que a Medicina Dentária Forense representa a união das profissões dentárias e jurídicas. Ambos nos apresentam dois dos principais aspectos da profissão: a identificação humana e as marcas de mordidas (Pretty & Sweet, 2001).

Quando são descobertos restos humanos, o principal objectivo da investigação é identificar a vítima. Qualquer investigação em que sejam encontrados restos humanos seria muito difícil sem esta informação. Para tal, podemos utilizar várias técnicas ou procedimentos, dependendo de como os restos são encontrados (Thompson y Black, 2006).

A Medicina dentária é amplamente considerada no âmbito da identificação forense, dado que os dentes são extremamente resistentes a determinados agentes nocivos. A anatomia de cada dente é específica; existe um registo radiográfico de cada tratamento executado em cada indivíduo *antemortem*. É igualmente possível que encontre radiografias das arcadas dentárias registadas numa banco de dados (Corte-Real, & Vieira, 2015)

A identificação humana em Medicina Dentária Forense é realizada de duas formas: comparativa e reconstitutiva. A identificação permite determinar vários parâmetros de interesse forense: espécime, afinidade populacional, sexo, idade, altura e factores de individualização (Pereira, Santos, 2013).

A Medicina Dentária Forense é um dos campos mais importantes na identificação individual, pois os dentes têm menos variabilidade na cronologia dos eventos em termos de forma reconstitutiva. Por outro lado, em termos de forma comparativa, esta área também é importante, devido a factores de individualização: identificação positiva em casos individuais e em catástrofes de massa (Pereira, Santos, 2013).

DESENVOLVIMENTO

1. IDENTIFICAÇÃO HUMANA

O processo de identificação baseia-se numa comparação entre a informação conhecida sobre a vítima e os resultados obtidos a partir dos restos do esqueleto. A informação conhecida deve ser subtraída de relatórios de pessoas desaparecidas, registos de impressões digitais, ficheiros policiais, registos médicos e dentários. As informações obtidas após a morte devem ser derivadas dos resultados obtidos a partir dos métodos de identificação de pessoas (Salcedo & Cobos, 2016).

O objectivo da identificação humana consiste em analisar o ser humano como um todo e as distintas partes do qual é composto, estudando os seus aspectos morfológicos, fisiológicos e psicológicos, com base nos quais a identidade é determinada. No campo forense, cada circunstância pode representar um conjunto diferente de situações e, portanto, cada uma delas apresenta novos desafios para os departamentos de identificação. Todo o processo pressupõe que os dentes permanecem intactos após a morte. (Pretty & Sweet, 2001).

As formas de identificação podem ser divididas em dois grupos principais: as formas comparativas, que se referem à comparação de antecedentes, comparação do historial e registos anteriores descobertos no cadáver a identificar, e reconstrutivas o cadáver a identificar, e formas reconstrutivas, onde, devido ao estado do cadáver, não é possível utilizar outras formas de identificação (Salcedo & Cobos, 2016).

A fim de realizar uma avaliação de identificação individual é necessário (Ciocca, en Teke, 2004):

1. **Elementos *postmortem***: Estas referem-se à descrição e estudo, com as respectivas conclusões, dos restos mortais orais. É fundamental que se encontrem o mais completos possível (modelos, registos *postmortem*, odontogramas, odemX, etc.).

2. **Elementos *antemortem***: Os fundamentais são: o registo clínico, notas ou registos arquivados pelos médicos dentistas, antigas radiografias, modelos de estudo, fotografias e próteses. Frequentemente um dentista tem a possibilidade de efectuar um reconhecimento pessoal ou testemunhal de um tratamento por ele realizado, mesmo que não tenha o registo. Deve considerar-se que a pessoa pode ter sido tratada por um ou mais médicos dentistas.

Ao examinarmos os dados *antemortem* e *postmortem* podemos obter até quatro resultados diferentes de acordo com *American Board of Forensic Odontology (ABFO)* (Avon, 2004; Pretty & Sweet, 2001):

- **Identificação dentária positiva:** No caso de existência de 12 ou mais características correspondentes, a probabilidade de ser o mesmo indivíduo é de 1/10000.
- **Identificação dentária provável:** Através da comparação dos dados *antemortem* e *postmortem* existem características comuns semelhantes, no entanto, precisamos de outras características biológicas e físicas. Se detectarmos 6 a 11 características correspondentes, a probabilidade de ser o mesmo indivíduo é de 1/100.
- **Identificação dentária possível:** Os dados *antemortem* e *postmortem* têm características consistentes mas, devido à qualidade e quantidade de restos mortem ou dados *postmortem*, não será possível ter uma identificação positiva. No caso de existirem 5 ou menos características correspondentes, é necessário utilizar outras técnicas ou métodos para a identificação do indivíduo.
- **Identificação dentária excluída:** Os dados *antemortem* e *postmortem* são visivelmente insuficientes e desiguais, com apenas uma discrepância inexplicável para que a identificação do indivíduo seja ignorada.

É importante mencionar que não existe um número mínimo de características coincidentes necessárias para uma identificação positiva. Em algumas circunstâncias, uma única peça dentária pode ser utilizada para a identificação de um indivíduo se incluir características únicas suficientes. Da mesma forma, uma série de radiografias dentárias pode não revelar características únicas suficientes para obter uma identificação positiva (Pretty & Sweet, 2001).

2. FATORES INDIVIDUAIS

Os procedimentos dentários, as posições das arcadas dentárias em relação aos antagonistas, a mordida e os diferentes aspectos anatómicos dos dentes, são alguns dos

exemplos das singularidades individuais que os dentes nos oferecem. Estas características garantem que não há dois indivíduos com a mesma dentição (Pereira, 2012).

A individualização ou identificação é o procedimento pelo qual as diversas características de uma determinada pessoa são recolhidas e classificadas de uma forma ordenada. As características permitem a identificação do indivíduo e proporcionam possibilidades de identificar a vítima. A identificação odontológica está baseada no método de comparações, que exige a presença de documentos: registos clínicos, modelos de estudo, raios X ou outros métodos de comparação de resultados clínicos com dados *postmortem* ou restos ósseos ou dentários presentes (Odontology F. & Gustafson, 1966).

2.3 Fatores anatómicos

As modificações no desenvolvimento embriológico da dentição produzem anomalias e displasias dentárias. Os factores etiopatogénicos envolvidos nas alterações do desenvolvimento dentário são duplos: genéticos e ambientais. Dependendo do estadio de desenvolvimento em que afectam o órgão do esmalte e os tecidos dentários, surgirão diferentes anomalias e/ou displasias dentárias. O controlo genético do desenvolvimento dentário é realizado por dois processos (Andrade, Lima, Silva, Vasconcelos, & Vasconcelos, 2017):

- Controlo do esmalte e da histogénese da dentina
- Especificação do tipo, tamanho e posição de cada dente.

Em contraste, as mutações nos genes reguladores morfogenéticos envolvidos na determinação da posição e desenvolvimento prematuro dos órgãos dentários, além de alterarem a forma do dente, têm efeitos pleiotrópicos e afectam outros órgãos, levando a síndromes hereditárias nas quais uma das suas características é a alteração dentária. (Martín-González, 2012).

Os factores que causam alterações dentárias actuam a partir do segundo mês de vida intra-uterina e, dependendo do estadio de formação do órgão do esmalte e dos tecidos dentários atingidos, surgirão anomalias dentárias (Pereira, 2012):

- Anomalias dentárias individualizantes: hipoplasia do esmalte.
- Alterações de número: agenesias ou supranumerários.

- Alterações de tamanho/volume: macrodentes ou microdentes.
- Alterações da forma: dentes quadrados, triangulares, fusão, geminação, concrecência, deiscência, taurodontismo.
- Alterações na disposição na arcada: apinhamentos dentários, diastemas, rotações e giroversões.

Um dos elementos mais úteis na identificação individual é a presença de estigmas profissionais ou marcas dentárias. Nos múltiplos vestígios que podem ser encontrados nos dentes, é possível especificar a profissão, hábitos pessoais, situação social, aspectos culturais, todos eles de grande importância para a identificação de um indivíduo (Reverte Coma, 1999).

2.2 Fatores patológicos

As anomalias dentárias são frequentemente de importância fundamental para a identificação individual se estiverem registadas *antemortem* no registo dentário, tendo o mesmo valor que as impressões digitais (Reverte Coma, 1999):

- Torus palatino ou madibular: crescimento anormal do osso em ambos os lados da linha média do palato duro ou nos laterais do ramo horizontal do maxilar inferior.
- Dentes de Hutchinson: estes são os dentes heredo-sifilíticos que raramente são vistos actualmente.
- Hipoplasia do esmalte: alterações na formação dos dentes manifestadas por linhas horizontais ou ranhuras no face vestibular, especialmente nos incisivos.
- Pérolas de esmalte: tratam-se de estruturas esféricas que normalmente aparecem na coroa ou raízes de molares.
- Taurodontismo: dilatação da câmara da polpa com adelgaçamento da parede do dente.
- Hábitos traumáticos: fraturas o desgastes por hábitos parafuncionais como o bruxismo ou escovagem.

2.3 Fatores terapêuticos

Quando o indivíduo a ser identificado tiver sido submetido a um grande número de tratamentos dentários, isto torna mais fácil a sua identificação, por exemplo (Pereira, 2012):

- Os materiais utilizados para a restauração de cárie dentária (amálgamas ou resinas) têm propriedades tais como resistência a altas temperaturas ou radiopacidade que nos permitem visualizá-las em raios X.
- Reabilitações orais (fixas ou removíveis) tais como pontes ou próteses, têm características únicas que facilitam a identificação do indivíduo.

3. ANATOMIA DENTÁRIA

A dentição humana é considerada o agrupamento de dentes existentes num indivíduo específico. A individualização das dentições é baseada no conjunto de características morfológicas e de posicionamento de cada dente (Franco et al., 2014).

Os dentes são constituídos principalmente por uma coroa e uma raiz, ambas separadas por um sulco ou colo do dente. O dente, em geral, tem a forma de um cone achatado, constituído por quatro faces, um vértice e uma base. A coroa é coberta por esmalte e a raiz por cimento. No interior, encontramos a dentina e a polpa dentária, que é composta por tecido conjuntivo, vasos e nervos. Os dentes estão alojados em cavidades em ambos os maxilares denominados "alveolos dentários", aos quais as raízes estão fixadas. (Reverte Coma, 1999).

Durante o desenvolvimento, os humanos têm primeiro uma dentição decídua (decídua ou temporária) e depois uma dentição permanente, que progressivamente substitui a dentição decídua. Tanto na dentição decídua como na permanente podemos distinguir 8 incisivos, no total, 4 superiores e 4 inferiores, 2 em cada meia arcada dentária (um central e um lateral). Os caninos, em ambas as dentições, são 4 no total, um dente em cada meia arcada dentária. Os pré-molares só existem na dentição permanente. Existem 8 dentes no total, dois em cada meia arcada dentária, o primeiro pré-molar e o segundo pré-molar (ambos na arcada dentária superior e inferior, de ambos os lados). Os molares, na dentição decídua, são 8 dentes, dois em cada meia arcada dentária, chamados primeiro e segundo molar (Figura 1) e (Figura 2) (Reverte Coma, 1999).

Os dentes são constituídos por tecidos duros: esmalte, dentina e cimento. O esmalte apresenta origem ectodérmico e é revestido por um tecido chamado membrana de Nasmith. Em geral, a dentina e o cimento têm origem endodérmico (Reverte Coma, 1999).

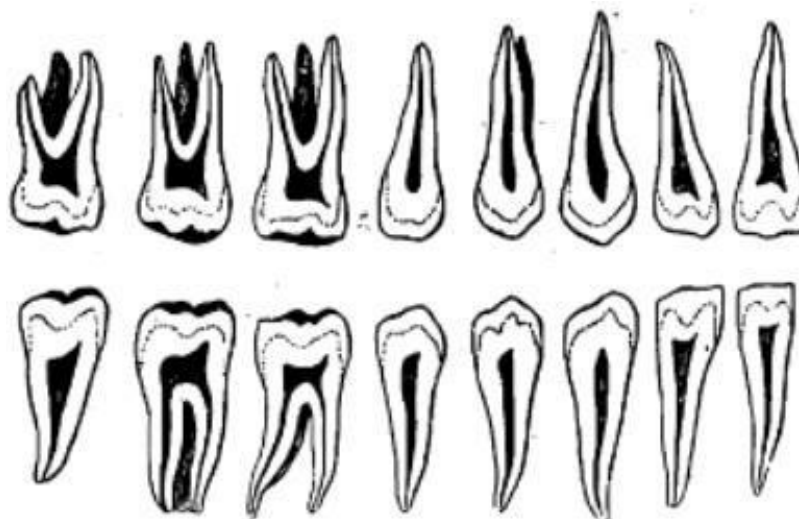


Figura 1: Dentes do lado direito (Reverte Coma, 1999).

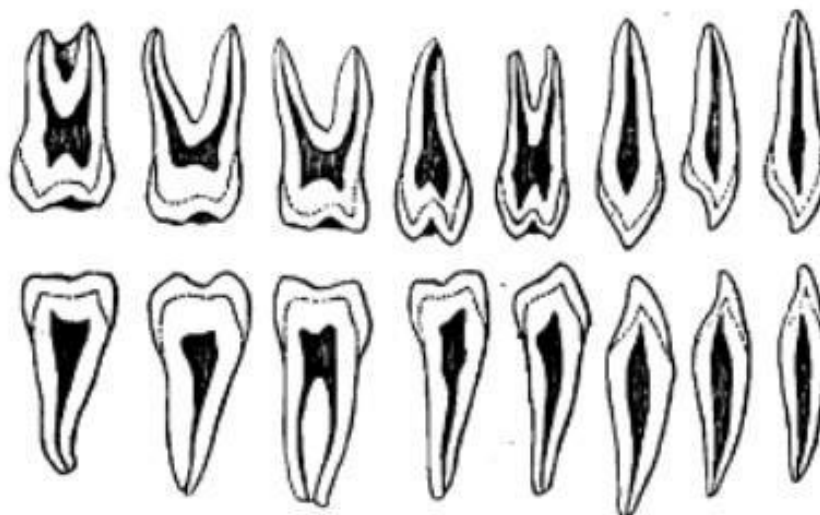


Figura 2: Dentes do lado esquerdo (Reverte Coma, 1999).

3.3 Dentes anteriores

3.1.1 Incisivos

Cónicos e alongados na sua forma. A coroa possui a forma de espátula em ângulo e uma única raiz. O lado vestibular é convexo, o palatino ou lingual é côncavo e os laterais são triangulares e côncavos. Os incisivos decíduos distinguem-se pelo seu tamanho mais pequeno e cor mais branca (Reverte Coma, 1999).

3.1.2 Caninos

Apresentam a forma de um cone alongado. São os dentes mais compridos da nossa dentição. Possuem apenas uma cúspide e a coroa é também cônica. As superiores são ligeiramente maiores e as inferiores têm por vezes raízes bífidas. Os dentes decíduos são mais afiados e a coroa é mais espessa. A disposição do canino e o valor dos ângulos mesial e distal determinam o lado do canino (Reverte Coma, 1999).

3.2 Dentes posteriores

3.2.1 Pré-molares

De forma cônica, no entanto, mais plana do que as anteriores. Têm coroas bicúspides, uma lingual e a outra bucal, separadas por uma ranhura central. Têm 2 raízes (uma vestibular e a outra lingual ou palatina), uma ligada à outra (por vezes têm três ou apenas uma), com uma forma cônico-piramidal (Reverte Coma, 1999).

Os pré-molares inferiores apresentam uma raiz. Observa-se que a raiz do segundo pré-molar é maior do que a do primeiro pré-molar (Reverte Coma, 1999).

3.2.2 Molares

Os molares superiores distinguem-se dos inferiores por apresentarem 3 raízes (o maior palatino e dois vestibulares inferiores).

Os primeiros molares superiores apresentam a coroa rectangular, 4 cúspides e por vezes o tubérculo de Carabelli (Reverte Coma, 1999).

Os segundos molares superiores têm forma trapezoidal e não possuem tubérculo (Reverte Coma, 1999).

Os molares inferiores têm apenas 2 raízes (uma distal e uma mesial) e as coroas apresentam forma rectangular (Reverte Coma, 1999).

Os primeiros molares inferiores têm 5 cúspides (3 vestibulares e 2 linguais). O crista oblíqua permite-nos reconhecer o lado de cada molar (Reverte Coma, 1999).

Os segundos molares inferiores são mais pequenos que os primeiros molares e têm 4 tubérculos. As suas raízes encontram-se normalmente fusionadas (Reverte Coma, 1999).

Os terceiros molares superiores e inferiores são ainda mais pequenos e apresentam uma grande variedade anatómica e em geral, as suas raízes encontram-se fusionadas (Reverte Coma, 1999).

4. TÉCNICAS DE IDENTIFICAÇÃO HUMANA

O fundamento central da identificação dentária é que os restos dentários *postmortem* podem ser comparados com os registos dentários *antemortem*, incluindo observações escritas, modelos de estudos, radiografias, etc., para comprovar a identidade. Claramente, os indivíduos com numerosos e complexos tratamentos dentários são frequentemente mais simples de identificar do que aqueles com pouco ou nenhum tratamento restaurador. Não só os dentes representam um depósito adequado para estas características únicas e identificadoras, como também resistem à maior parte dos eventos *postmortem* que podem modificar ou alterar outros tecidos do organismo (Pretty & Sweet, 2001; Costa, 2013).

As técnicas de identificação odontológica baseiam-se principalmente em sobre a particularidade da configuração da boca e dos arcos dentários, que cada indivíduo, com os seus próprios caracteres e formas; individual e diferente para cada humano. Do mesmo modo, as reabilitações dentárias em geral, e as próteses em particular, fornecem uma grande quantidade de informação: incidência dentária, situação socioeconómica, momento ou momento de fabrico, país de origem ou país de residência, etc (Pretty & Sweet, 2001; Avon, 2004).

Quando estudamos restos humanos para fins de identificação, o objectivo último do nosso estudo é estabelecer a identidade do indivíduo, ou seja, o conjunto de traços pessoais e características individuais que o tornam diferente dos outros (Labajo González, 2009).

As características de identidade podem ser classificadas em dois grupos (Labajo González, 2009; Gupta et al. 2014):

- Características de identificação genéricas ou reconstrutivas: são aquelas que permitem uma identificação genérica do indivíduo (idade, sexo, raça, etc.).
- Individualização ou características de identificação comparativa: estes são os elementos específicos que permitem confirmar ou excluir a identidade através da comparação ou correspondência de registos *antemortem* indubitáveis com registos *postmortem*.

- Análise de ADN dos tecidos orais: utilizada quando não existem registos dentários compatíveis, utilizando testes forenses de ADN para determinar a identidade do indivíduo.

4.1 Identificação reconstrutiva

Em caso de impossibilidade de outros métodos de identificação ou de inexistência de registos dentários, é possível, através deste método, restringir o grupo demográfico a que o indivíduo pertence, incrementando as hipóteses de descobrir registos *antemortem*. O perfil dentário póstmortem poderá disponibilizar dados sobre sexo, idade, perfil socioeconómico, e em determinados casos, informação sobre a profissão, hábitos de alimentação e patologias sistémicas (Pretty & Sweet, 2001).

A partir destas técnicas, é possível determinar que um indivíduo coincide com uma certa descrição, estabelecendo apenas uma identificação provável. A partir das características, parâmetros genéticos de identificação, é possível reconfigurar o perfil do indivíduo. Uma vez definidos estes elementos, o acesso aos elementos *antemortem* facilita-se, e as técnicas comparativas podem então ser utilizadas para efectuar uma identificação positiva (Figueiredo, 2008).

4.2 Identificação comparativa

O fundamento central da identificação dentária é que os restos dentários *postmortem* podem ser comparados com registos dentários *antemortem*, incluindo observações escritas, modelos de estudos, radiografias, etc., para comprovar a identidade. Claramente, os indivíduos com diversos e complexos tratamentos dentários são frequentemente mais fáceis de identificar do que aqueles com pouco ou nenhum procedimento restaurador. Não só os dentes representam um depósito idóneo para estas características únicas e identificadoras, como também sobrevivem à maioria dos eventos *postmortem* que podem transformar ou alterar outros tecidos do organismo (Costa, 2013)

Uma vez finalizado o registo *postmortem*, inicia-se a comparação entre os dois registos. É necessária uma comparação rigorosa e ordenada para examinar cada dente e as suas estruturas circundantes individualmente. Não basta examinar as restaurações, também devem ser exploradas outras estruturas, que se estão a tornar cada vez mais importantes, uma

vez que em geral, há uma incidência decrescente de cáries e, conseqüentemente, cada vez menos tratamentos restaurativos e de reabilitação oral. As sobreposições e desencontros devem ser identificados durante o processo comparativo (Pretty & Sweet, 2001)

Há tipos de desencontros, os que podem ser explicados e os que não podem. As que podem ser explicadas são, por exemplo, as exodontias e as obturações que aumentam como no caso das restaurações de MO de duas faces (mesial e oclusal) e que com o tempo se tornam de três faces devido à cárie secundária e ao novo tratamento MOD (mesial, oclusal e distal). Se uma discrepância não for explicada, por exemplo, um dente não é encontrado nos registos *antemortem* mas sim nos registos *postmortem*, a compatibilidade deve ser excluída (Shekar & Reddy, 2009).

Durante o processo de identificação dentária comparativa, é importante considerar o facto de que o tempo pode ser a causa de algumas alterações entre registos *antemortem* e *postmortem*. Por conseguinte, é essencial examinar as alterações, uma vez que o preenchimento de um dado registo *antemortem* pode, *postmortem*, ser uma restauração de resina e estar presente com a mesma aparência (Araujo, 2013).

4.3 Identificação através dos tecidos moles orais

A dactiloscopia define-se como a ciência da identificação de pessoas por meio de impressões digitais.

Esta situação torna-se possível devido a uma série de características que proporcionam as impressões digitais:

- Imutabilidade da impressão digital desde o momento em que aparece na vida, até ao final do processo de putrefacção do indivíduo.
- Inalterabilidade ao longo da vida, com excepção das lesões profundas que produzem uma marca de cicatrização. Contudo, este componente também tem características que favorecem a identificação.
- Variabilidade, o que torna difícil encontrar 2 sujeitos que têm a mesma impressão digital para todos os seus dedos.
- Possibilidade de classificação, facilitando o seu arquivamento, para que possam ser facilmente localizados.

Os tecidos moles orais também possuem estas características, e podem ser aproveitados para propósitos de identificação. Tanto os dentes como os ossos maxilares são necessários para o trabalho de identificação, mas também o exame dos tecidos moles destas estruturas proporciona dados de interesse para atingir este propósito. (Perrella, Costa, Vessecchi, Moccelin, & Daruge, 2011)

Existem dois tecidos moles que possuem tais características: os lábios e o palato duro, particularmente este último por encontrar-se protegido por estruturas dentárias e ósseas, conferindo-lhe um determinado nível de resistência à acção destrutiva da putrefacção e das elevadas temperaturas, em relação aos outros tecidos moles. Estes tecidos têm uma característica em comum, que estão marcados por sulcos no caso dos lábios e rugosidade no palato (Perrella, Costa, Vessecchi, Moccelin, & Daruge, 2011).

4.3.1 Queiloscopia

A queiloscopia é o exame e classificação da composição dos lábios. É necessário avaliar: a espessura, a forma dos cantos da boca e as marcas dos lábios, que são as impressões dos lábios em contacto com uma superfície e que são evidentes quando os lábios estão pintados ou são evidentes quando estão cobertos de saliva, o que é de grande importância devido ao material genético existente (Barragán, 2011).

As características dos sulcos são as que estão subjacentes à aplicação da queiloscopia como método de identificação humana, que: são únicas (excepto para gémeos monozigóticos), são permanentes (embora alguns autores determinem que os lábios sofrem alterações ao longo do tempo), são invariáveis (não se alteram ao longo da vida, mesmo com doenças, como o vírus do herpes) e são classificáveis, embora não exista um sistema de classificação único e geral (Bosquet Pastor & Negre Muñoz, 2017).

Há que referir que o estudo das impressões labiais inclui não só o padrão da semimucosa labial, também a espessura (fina, média, espessa, muito volumosa e a combinação destas ou mistas), a direcção das comissuras (horizontal, deprimida, elevada) (Figura 3). (Grimaldo-Carjevschi Moses, 2010)

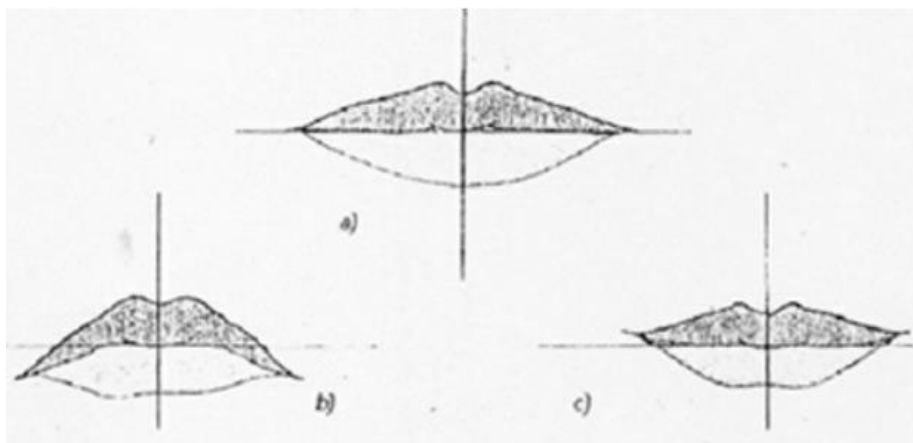


Figura 3: Desenho esquemático mostrando a direcção da comissura (Carjevschi Moses, 2010).

Classificação de Martín Santos

Classifica as impressões labiais como simples e compostas. As simples incluem: linha recta, linha curva, linha angular e linha sinusoidal. Os compostos seriam compostos de duas ou mais formas diferentes, tais como linhas com dois ramos, linhas com três ramos e linhas correspondentes a figuras não ordinárias (Fonseca & Cordero, 2005).

Classificação de Renaud

Os lábios são divididos em quatro grupos e a cada sulco é atribuído um número de acordo com a sua forma, para que uma fórmula possa ser elaborada mediante letras maiúsculas para definir o lado esquerdo do lábio superior (L) e o lado direito do lábio superior (R), com letras minúsculas para cada sulco, de modo que para o lábio inferior são utilizadas letras minúsculas para o sector esquerdo ou direito e letras maiúsculas para os sulcos. Como tipos de ranhuras descreve completa vertical (A), incompleta vertical (B), completa bifurcada (C), completa ramificada (E), incompleta ramificada (F), reticular (G), em forma de X ou de vírgula (H), horizontal (I), e outras formas tais como elipse e triângulo (J) (Figura 4) (Haarkötter Cardoso, C.,2019).

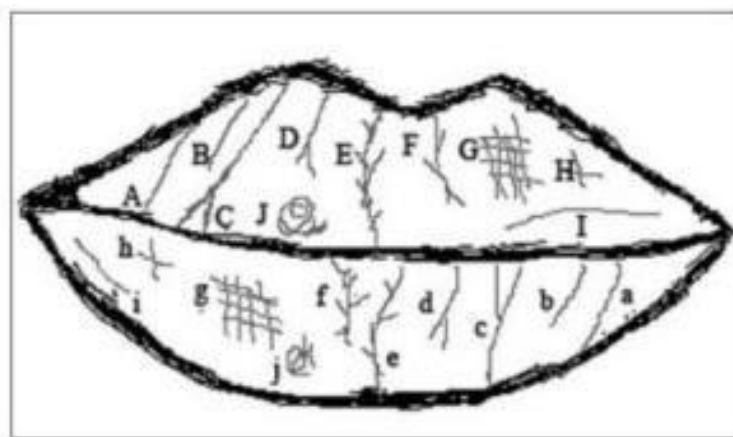


Figura 4: Tipos de sulcos labiais descritos por Renaud (Ata-Ali, & Ata-Ali, 2014).

Classificação de Suzuki e Tsuchihashi

Dividem os lábios em quadrantes, do mesmo modo que os dentes são divididos na Medicina Dentária, e definem cinco tipos de sulcos que são descritos da esquerda para a direita. Estes sulcos podem ser: uma linha vertical que atravessa o lábio (tipo I), uma linha que abrange parte do lábio (tipo I'), ramificado (tipo II), cruzado (tipo III), reticular (tipo IV), e outros tipos de sulcos (tipo V) (Fonseca & Cordero, 2005).

Classificação de Briem-Stamm

Divide-se os sulcos labiais em quatro grupos: recta (R), vertical completa (vc) ou incompleta (vi), ou horizontal completa (hc) ou incompleta (hi), curva (C), que pode ser completa (cc) ou incompleta (ci); angular (A), bifurcada (ab), trifurcada (at) ou ramificada (ar); e mista (M), punctiforme (mp), cruciforme (mc), "x" (mx), reticular (mr), ou outra. Separa os lábios em quatro áreas, superior direita (LSD), superior esquerda (LSI), inferior direita (LID), e inferior esquerda (LII) (Briemm Stamm, 2014).

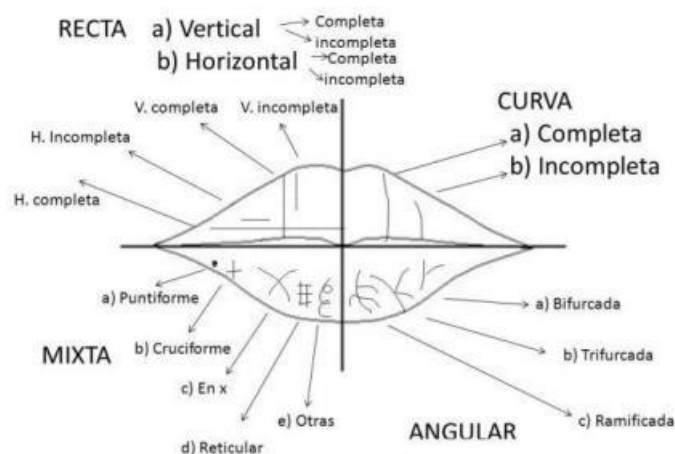


Figura 5: Classificação dos sulcos do Briem-Stamm (Briem Stamm, 2014).

4.3.2 Rugoscopia

As rugosidades palatinas são constituídas durante o 3º mês de vida intra-uterina e permanecem no mesmo lugar ao longo da vida, apresentando uma grande resistência aos agentes destrutivos externos e internos. Apresentam uma enorme variação anatómica e encontram-se irregulares nos seres humanos (Tornavoi & Silva, 2010).

As rugas palatinas, que são protuberâncias ou cristas no interior da boca, têm forma irregular e assimétrica, e se apresentam num número variável entre dois e seis. Estão localizadas no terço anterior do palato e atrás da papila incisal (Figura 6). A sua localização assegura a protecção contra traumas e outras situações que os podem deteriorar (Silva, Rojas & Lizarbe, 2020) (Sagelnick, 2005).

As rugas dividem-se de acordo com a sua forma em Retas, Onduladas, Curvas, Circulares, Indiferenciadas; de acordo com as suas bifurcações, em Unificações ou Ramificações e estas por sua vez podem ser Convergentes ou Divergentes dependendo da sua origem (Grimaldo-Carjevschi, 2010).

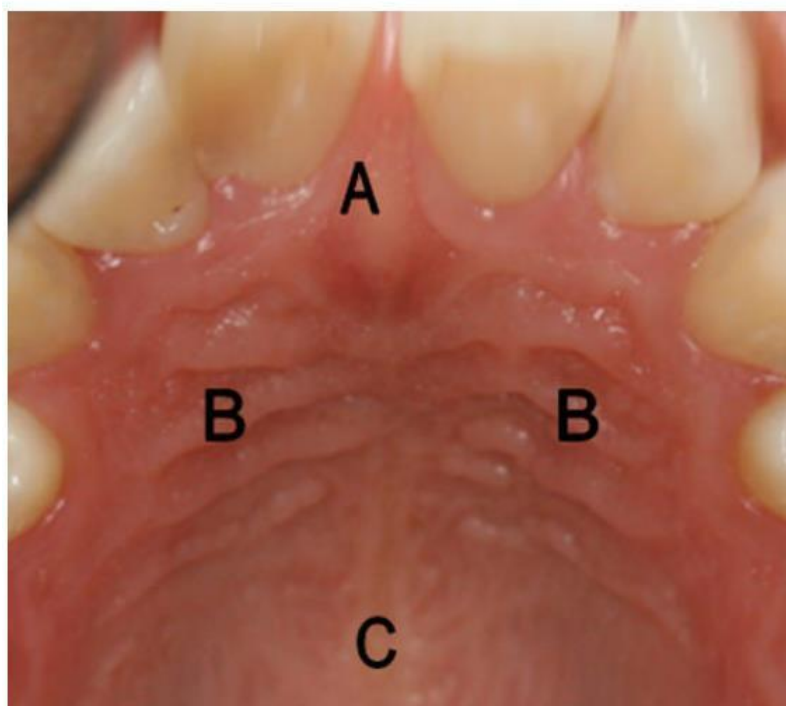


Figura 6: Em que as rugosidades palatinas são detalhadas logo atrás dos dentes anteriores superiores: A: Papila incisiva B: Rugosidades palatinas C: Rafe mediano (Grimaldo-Carjevschi, 2010).

4.4 Radiografia dentária forense

A técnica comparativa radiográfica dentária, seja periapical ou ortopantomográfica, sempre foi um dos melhores e mais preciosos métodos na identificação humana. Obturações, tratamentos endodônticos e a própria anatomia dental e óssea, são alguns dos exemplos que nos ajudam na identificação. Por este motivo, é necessário realizar radiografias de rotina e atualizá-las de tempos a tempos (Avon, 2004).

Consideramos que um objecto é radiopaco quando mostra uma maior densidade ou capacidade de atenuação aos raios X. A radiopacidade das restaurações é comparada à das estruturas dentárias, tais como o esmalte e a dentina. Podemos dizer que um material tem uma opacidade satisfatória quando nos permite diferenciar entre a restauração e o próprio dente (Silva, Araújo & Giachetti, 1992).

4.5 Oclusradiografia

A técnica oclusográfica concebida pelos Drs. Avidad e Berman trata do exame e comparação da mordida, para o qual é necessária uma fotografia 1:1 da impressão. Para tal,

precisamos de cortar uma cera rosa revestida com grafite e um fixador a fim de escurecer o filme. Posteriormente, são recolhidas impressões das arcadas do indivíduo até a cera quase atravessar os bordos incisais e as superfícies oclusais. Realiza-se uma fotografia deste filme e obtém-se o seu negativo. Finalmente, a fotografia inicial é colocada na base de um amplificador fotográfico e o tamanho e a posição do negativo é correspondido com a fotografia (Figura 7) (Grimaldo-Carjevschi, 2010).

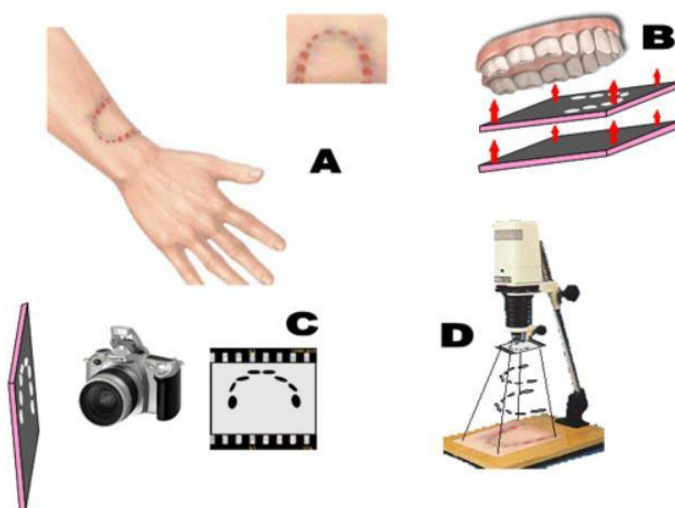


Figura 7: Processos para oclusografia: A: Registo fotográfico da lesão na vítima com proporção de 1:1 em tamanho real. B: Obtenção do oclusograma com uma lâmina de cera cor-de-rosa que foi manchada de preto com grafite. Isto é feito para todos os suspeitos. C: Fotografia a preto e branco dos oclusógrafos e revelação do negativo. D: Colocação dos negativos em cima de um ampliador fotográfico (no espaço concebido para o efeito) e projecção sobre a fotografia (A) até se ver um fósforo. A coincidência de um dos negativos corresponderá à causa da lesão (Grimaldo-Carjevschi, 2010).

4.6 Odontograma

O registo dentário *postmortem* ou odontograma é um formato esquemático de natureza legal, no qual são registadas as características orais e dentárias de um indivíduo não identificado, para efeitos de comparação com um registo dentário *antemortem*, de modo a identificar o indivíduo (López Palafox, 1996).

O registo dentário deve conter todos os dados relativos ao doente e às patologias dos tecidos moles e duros, tais como tudo o que esteja relacionado com a oclusão, caso seja conhecido, descobertas radiológicas e deve ser alargado a outras partes do rosto e da cabeça (López Palafox, 1996).

As características ou elementos incluídos num odontograma são os seguintes:

- Formas das arcadas dentárias.
- Número de dentes presentes e ausentes.
- Malposições dentárias.
- Marcação de próteses dentárias.
- Cáries activas e inactivas.
- restaurações ou obturações
- Tratamentos endodônticos
- Anomalias congénitas e adquiridas.
- Processos infecciosos

5. PERFIL DENTARIO POSTMORTEM

Os perfis dentários *postmortem* fornecem geralmente informações sobre o sexo, idade, ascendência e estatuto sócio-económico do indivíduo. Em determinados casos podem também fornecer informações sobre o seu trabalho, hábitos alimentares e mesmo se tiveram alguma doença oral ou sistémica (Pretty & Sweet, 2001).

Os antropólogos forenses disponibilizam informações detalhadas sobre os trabalhos de osteologia, mas os médicos dentistas forenses podem colaborar no procedimento. A determinação sexual e a ascendência podem ser determinadas a partir da configuração do crânio. Em geral, pela aparência do crânio, os médicos dentistas forenses podem identificar a raça dentro dos três grupos fundamentais: Caucasóide, Mongolóide e Negróide. Outras propriedades, como as cúspides de Carabelli, incisivos em forma de pá e pré-molares multicúspides, pode também contribuir para avaliar a ascendência. A determinação do sexo é habitualmente fundada na aparência craniana. O estudo microscópico da dentição pode corroborar o sexo pela presença ou ausência de cromatina Y e a análise do ADN também pode confirmar o sexo (Pretty & Sweet, 2001).

5.1 Estimativa de sexo

A estimativa do sexo nos restos humanos é de especial relevância para concluir a identificação do indivíduo. Nem sempre é fácil determinar as características sexuais, pois existem numerosos indivíduos em que as características não estão bem definidas, ou em que existe uma combinação de características masculinas e femininas, tornando impossível afirmar com certeza o sexo do indivíduo (Gómez Sánchez, 2006).

Determinar o sexo por dentes é um trabalho difícil. Como regra, as fêmeas tendem a ter dentes mais pequenos e uniformes do que os machos. Embora não seja possível determinar o sexo com precisão através do estudo de um único dente, os caninos podem estar mais próximos do sexo, uma vez que são mais compridos nos machos e a diferença é geralmente mais perceptível (Reverte Coma, 1999; Monali, 2011).

5.1.1 Técnicas odontométricas

Há diversos elementos a considerar na estimativa do médico dentista forense sobre o sexo de um indivíduo. Conhecemos que em média (Pereira, 2012):

1. O ângulo da mandíbula é maior nas mulheres, 125° e nos homens é normalmente inferior a 125°.
2. A anatomia da mandíbula também é diferente, nos homens é maior, mais larga e mais alta na sínfise, tem côndilos mais volumosos e um gónion mais proeminente, um mento mais direito e as inserções dos músculos masséter e pterigóides são geralmente mais pronunciadas.
3. Em geral, as mandíbulas dos homens são mais pesadas que as das mulheres.

A odontometria, um método de medição dentária, tem sido empregue pelos investigadores para a determinação do sexo. A determinação do sexo utilizando este método é baseada no dimorfismo sexual do tamanho do dente. Antigamente, as medições dos dentes mesiodistal e vestibulolingual eram utilizadas para a determinação do sexo; no entanto, as medições diagonais são úteis para medir dentes rodados, apinhados e restaurados proximalmente. No entanto, as medições diagonais são úteis para medir dentes rodados, apinhados e restaurados proximalmente. Alguns índices dentários, tais como o índice incisivo ou o índice canino mandibular, foram derivados de medições lineares dos dentes para mostrar o dimorfismo sexual dos dentes (Krishan et al., 2015).

A taxa de fiabilidade geral da determinação do sexo por odontometria é de 72%. Por outro lado, uma particularidade não métrica nos caninos superiores e inferiores, a "crista canina acessória distal", localizada na face lingual, tem sido observada para mostrar dimorfismo sexual. Este rebordo é mais acentuado e mais provável de ser encontrado em homens do que em mulheres (Krishan et al., 2015).

5.1.2 Técnicas Não Odontométricas

Uma técnica mais moderna de determinação do sexo a partir dos dentes é a existência de cromatina sexual ou corpos de Barr na polpa dos dentes. Também foram efectuados estudos para extrair ADN do tecido da polpa e dentina e utilizá-lo para determinação do sexo por meio da reacção em cadeia da polimerase (PCR) (Duz, 2000).

A proteína do esmalte, devido aos seus diversos padrões em homens e mulheres, também foi usada na determinação do sexo por métodos de ADN. A amelogenina ou AMEL é uma proteína fundamental encontrada no esmalte dos seres humanos. Os machos possuem dois genes AMEL distintos, um situado no cromossoma X e outro no cromossoma Y, enquanto que as fêmeas apresentam dois genes AMEL idênticos no cromossoma X (Krishan et al., 2015).

5.2 Estimativa da Idade

A estimativa da idade cronológica faz parte do processo de identificação de um sujeito e é, portanto, uma prática forense padrão que engloba a investigação médico-legal tanto de sujeitos vivos como de cadáveres recentes (Heras, 2005).

Os dentes, providos de características tais como dureza e resistência a agentes externos como substâncias químicas e decomposição, servem como uma base duradoura para a estimativa da idade. Ao mesmo tempo, apresentam características peculiares e comparáveis das alterações associadas à idade juntamente com os procedimentos dentários, tornando-os um reflexo das mudanças de idade (Verma & Sharma, 2019).

As técnicas clássicas de identificação dentária forense são os métodos de documentação radiológica usados clinicamente, como as radiografias dentárias periapicais, as películas de mordedura e as radiografias panorâmicas. Estes sistemas examinam modificações dentárias associadas à idade, tais como erupção dentária, calcificação dentária, doenças periodontais, acumulação secundária de dentina, translucidez radicular, aposição de cimento, reabsorção radicular, alterações de cor e maior rugosidade radicular (Queiroz, Silva, & Silva, 2016).

5.2.1 Infância e Adolescência

Durante esta fase etária, a estimativa da idade baseia-se principalmente em vários factores tais como o desenvolvimento de germes dentários, a formação da coroa e raízes, a largura dos apices e as estrias Retzius que marcam a aposição da substância adamantina. (Moorrees, Fanning & Hunt, 1963).

A estimativa da idade na infância ou juventude geralmente dá resultados menores porque o indivíduo está a desenvolver-se gradualmente. Os intervalos aumentam à medida que a pessoa atinge a idade adulta, o que dificulta a estimativa quando é necessária a análise de regressivos (Campos, 2006; da Silva, de Azevedo Marinho, de Lucena Botelho, Caria, Bérzin, & Júnior, 2008).

Entre o 7º e 30º mês após o nascimento, ocorre a erupção da dentição primária e a erupção da dentição permanente entre os 6 e 25 anos de idade. Geralmente, as crianças a partir dos dez meses de idade já têm quatro dentes, aos quatro anos de idade terão dezoito dentes e finalmente aos seis anos de idade terão dentes primários completos, desde que as erupções se desenvolvam naturalmente. A erupção da dentição permanente começa por volta da idade de seis anos e termina com o aparecimento dos terceiros molares (Campos, 2006).

A sequência de erupção na arcada superior corresponde a: primeiros molares, incisivos centrais, incisivos laterais, primeiros pré-molares, caninos, segundos pré-molares e segundos molares, na arcada inferior a sequência é primeiros molares, incisivos centrais, incisivos laterais, caninos, primeiros pré-molares, segundos pré-molares e segundos molares (Reverte Coma, 1999).

5.2.2 Idade Adulta

A estimativa da idade em adultos é um mistério para os médicos dentistas forenses, uma vez que com o progresso da idade, as dentições são alteradas por diversos elementos de natureza exógena e endógena que podem conduzir a disparidades entre a idade dentária e a idade cronológica (Campos, 2006).

Por outro lado, na idade adulta, a estimativa da idade não é estabelecida a partir do nível de maturação, mas por indicadores de alterações na dentição adulta ao longo do tempo, que fornecem muitos métodos para a estimativa da idade em adultos através da dentição (Gupta et al., 2014).

Na dentição adulta ou permanente, a estimativa da idade é calculada com base: na espessura do cemento, no tamanho da cavidade pulpar, no grau de abrasão dentária e no estado dos tecidos (Reverte Coma, 1999).

O procedimento concebido por Guftason (1950) para determinar a idade a partir dos dentes tem sido amplamente utilizado em antropologia forense. O Guftason utiliza 6 indicadores com base nas alterações que os dentes sofrem, proporcionando a cada um deles uma pontuação de 0 a 3, dependendo da gravidade de cada mudança (Figura 8). Quanto maior a alteração, maior será a pontuação atribuída a cada critério (Reverte Coma, 1999).

1. A - Atricção
2. P - Periodontite ou recessão gengival
3. S - Depósito secundário de dentina
4. T - Transparência das raízes
5. R - Reabsorção radicular
6. C - Depósito de cemento na raiz

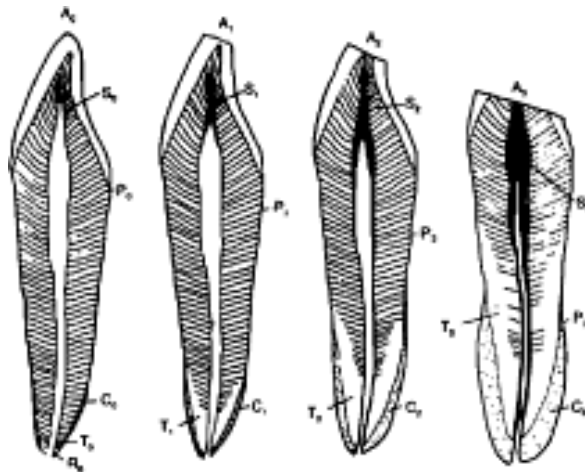


Figura 8: Diagrama dos critérios de Guftason para estimar a idade no dente (de 0-3). A: Abrasão S: Deposição secundária de dentina P: Periodontite T: Transparência das raízes R: Reabsorção das raízes (Reverte Coma, 1999).

A transparência da raiz é provavelmente o mais preciso dos seis critérios estabelecidos por Gustafson. Numa secção longitudinal do dente sustentado até à luz, é completamente transparente. Esta transparência é o produto de um fenómeno que tem início no ápice da raiz e se prolonga progressivamente com o passar do tempo ao longo da raiz (Miles, 1963).

5.3 Estimativa de idade a partir do terceiro molar

O grau de desenvolvimento dentário final dos terceiros molares é geralmente útil para determinar se um indivíduo tem ou não mais de 18 anos de idade. Uma dificuldade é que a fase final de maturação é ilimitada no seu limite superior. Os investigadores estabelecem frequentemente um limite de idade superior ou um ponto de censura inadequado para esta fase de desenvolvimento dentário (Roberts, McDonald, Andiappan, & Lucas, 2015).

Uma vez o terceiro molar completamente formado, torna-se mais complicado estimar a idade de um indivíduo adulto, pois sabemos que são as mudanças progressivas que ocorrem nos dentes que nos permitem fazer uma estimativa da idade. Estas alterações são os mesmos seis critérios de que falámos anteriormente. Para analisar estas mudanças é necessário que o organismo já não esteja vivo, pois o dente deve ser extraído e seccionado (Mclay, 2009).

Um dos métodos mais utilizados é o de Demirjian et al, em que os terceiros molares são classificados utilizando uma radiografia panorâmica com um sistema baseado em oito fases de calcificação da coroa e raiz e é atribuída uma pontuação a cada fase dos primeiros sete dentes no quadrante inferior esquerdo. As pontuações são somadas para atribuir uma pontuação global de maturidade dentária, que pode ser directamente convertida numa idade cronológica (Soares, Figueiroa, Dantas, Kurita, Pontual, Ramos-Perez, Perez, 2015).

5.3.1 Método de Gleiser e Hunt 1955

O método baseia-se num estudo da erupção, calcificação e cárie na dentição, acompanhado durante um certo período de tempo num grupo de crianças nos seus primeiros molares permanentes de direita mandibular e maxilar. Neste artigo, são analisadas diferentes associações entre o crescimento dentário e o crescimento ósseo (Gómez Medina, 2014).

Contudo, este método foi adaptado por Köhler et al. onde o crescimento do terceiro molar foi dividido em 10 fases de desenvolvimento, onde cada fase recebe uma pontuação entre 1 e 10. No caso de dentes com várias raízes em diferentes fases de desenvolvimento, é dada a pontuação correspondente à raiz menos desenvolvida (Mesotten, Gunst, Carbonez, & Willems, 2002).

5.3.2 Método de Demirjian et al. 1973

Em 1973 Demirjian et al. apresentaram um artigo no qual definiam 8 fases diferentes, definidas por alterações na forma e não dependentes de estimativas de comprimento. A sua amostra foi constituída por 2928 radiografias panorâmicas correspondentes a 1446 rapazes e 1486 raparigas de origem Franco-Canadense, sem alterações que afectem o crescimento, com dentição mandibular completa, numa faixa etária de 2 a 20 anos. Foi aplicada uma escala de maturação baseada no método Tanner, Whitehouse e Healy para estimar a idade cronológica, conseguindo um resultado para cada etapa por dente. Todos os dentes permanentes mandibulares esquerdos (excluindo o terceiro molar) são analisados. A soma das classificações para os 7 dentes dá uma classificação de maturidade dentária numa escala de 0 a 100, que pode ser transformada directamente em idade dentária utilizando as tabelas e curvas de percentil disponibilizadas pelos autores (Demirjian, Goldstein, & Tanner, 1973; Prieto, Barbería, Ortega, Magaña, 2005).

Este método baseia-se na atribuição de um valor a cada dente em função do grau de mineralização (de A a H) e do sexo do indivíduo (Figura 9), sendo a soma destes valores colocada numa escala de 0 a 100. Este resultado está relacionado com os parâmetros de referência, também desenvolvidos neste estudo e baseados na maturidade, o que nos dá a referência da idade do sujeito (Demirjian, Goldstein, & Tanner, 1973).

Elementos das principais fases de desenvolvimento (Adaptado de Demirjian et al. 1973):

- A. Origem da mineralização, ao nível da cripta, que se apresenta sob a forma de um cone.
- B. Formação da superfície oclusal com aderência das cúspides mineralizadas.
- C. Formação completa do esmalte sobre a superfície oclusal. É possível observar o seu prolongamento e convergência para o cervical com o início da sedimentação dentinária.
- D. Coroa completamente completa até à intersecção do cimento-esmalte. Em dentes não enraizados, o limite superior da câmara de polpa tem uma forma bem definida, com uma face convexa em direcção à zona cervical. A formação das raízes começa com uma forma de cápsula.
- E. Dentes uniradiculares: as paredes da câmara de polpa são rectas, que são interrompidas pela existência do corno de polpa. O comprimento da coroa é maior do que o

comprimento da raiz. Dentes multirradiculares: O início da criação da bifurcação da raiz sob a forma de uma ponta em crescente ou mineralizada.

F. Dentes uniradiculares: as paredes da câmara de polpa têm a forma de um triângulo isósceles. O comprimento da coroa é igual ou menor que o comprimento da raiz. Dentes multirradiculares: bifurcação radicular mais desenvolvida com observação mais clara dos limites radiculares. O comprimento da coroa é igual ou menor que o comprimento das raízes.

G. As paredes dos canais radiculares são paralelas umas às outras e as extremidades apicais são ligeiramente abertas.

H. As extremidades apicais dos canais estão completamente fechadas e o ligamento periodontal é de espessura homogénea.

5.2.3 Método de Demirjian modificado 1976

As restrições do método anterior, a avaliação apenas dos dentes do hemiarcada esquerda mandibular e o facto de utilizar uma amostra com um número limitado de crianças, levaram a uma actualização dos valores numéricos das tabelas utilizadas anteriormente. Esta modificação consistiu em reduzir o número de dentes a serem avaliados e aumentar a amostra do estudo (Demirjian & Goldstein, 1976).

O novo método proposto por Demirjian para a determinação da estimativa da idade de um indivíduo adulto é o mais utilizado pelos médicos dentistas e médicos forenses, no qual o crescimento e desenvolvimento da dentição permanente é tomado em consideração, porque a idade cronológica nem sempre corresponde ao crescimento e é portanto relevante ter um método para determinar esta idade orientado pela maturação dentária através de uma radiografia panorâmica, com o objectivo de obter indicações que possam ser utilizadas em diferentes grupos étnicos como novas opções na Medicina Dentária (Osorio Torres, 2017).

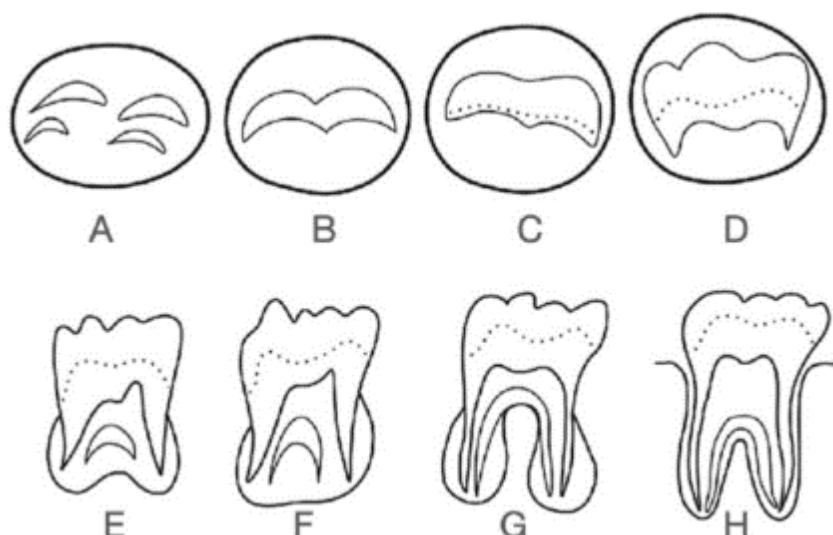


Figura 9: Fases de formação dos terceiros molares A-H, por Demirjian (Cantekin, Yilmaz, Demirci, & Celikoglu, 2012).

5.3 Estimativa por racemização do ácido aspártico na dentina

A racemização constitui um processo natural que vai transformando compostos opticamente activos numa combinação racémica ao longo do tempo. Assim, por exemplo, num aminoácido que contém dois isómeros, o L (levogiro) e o D (dextrogiro), a racemização consiste na reacção química que pretende obter quantidades iguais das formas L e D, e para tal ocorre a transformação de um composto L em D ou D em L (Barriga, Rivera, Suazo, 2012).

O tecido ideal para a estimativa da idade com base na RAA é a dentina dentária, um tecido que tem sido utilizado em múltiplos estudos forenses, demonstrando um resultado que pode ser óptimo. A dentina no seu conjunto, bem como os extractos de proteínas dentinárias podem ser estudados. A composição da matriz orgânica da dentina é suficientemente homogénea para permitir uma determinação reprodutível da idade na morte por análise da dentina total, não havendo mais do que a purificação das proteínas permanentes que evidenciam uma acumulação de ácido D-aspártico proporcional à idade (Barriga, Rivera, Suazo, 2012).

O método, em contraste com as análises morfológicas, não apresenta o mesmo grau de erro, uma vez na medida em que se fundamenta em estimativas objectivas, portanto, não é preciso qualquer preparação especializada para executar a técnica. A precisão desta tecnologia consegue ser excelente, estudos têm demonstrado que ela apresenta uma precisão de +/- 3 anos (Ohtani & Yamamoto, 1991; Gustafson, 1950).

6. UTILIZAÇÃO DE ANÁLISE DE ADN NA IDENTIFICAÇÃO DENTÁRIA

A identificação de indivíduos desaparecidos e restos humanos por através do polimorfismo do ADN tornaram-se uma prática frequente em muitos laboratórios de genética forense. Na maioria dos casos, a extracção de ADN tem de ser efectuada a partir de dentes ou ossos e isto nem sempre é fácil e imediato (González et al., 2005).

Para a identificação de indivíduos, os polimorfismos de ADN em amostras de restos mortais aumentam a hipótese de descobrir a identidade do indivíduo, já que em muitos casos outros mecanismos tradicionais não o possibilitam. O ADN é uma molécula muito resistente no ambiente, o que favorece o seu exame em remanescentes bastante antigos (Lorente et al., 2001).

A análise de ADN é um bom instrumento na identificação individual, contudo não deve ser empregue como um processo único ou substituto, mas sim um complemento a outros tipos de técnicas de identificação (González et al., 2005).

6.1 ADN Nuclear

O genoma nuclear está localizado, como o seu nome sugere, no núcleo celular e representa 99% do conteúdo total do ADN celular. Está muito especificamente associado a certas proteínas, formando estruturas de filamentos denominadas cromossomas, que podem ser visualizadas sob o microscópio no núcleo das células (Alonso, 2004).

O ADN nuclear é o que é utilizado na ciência forense. Os dentes são um depósito ideal de ADN nuclear, porque os tecidos moles decompõem-se facilmente quando a dentina, o esmalte e a polpa permanecem intactos (Pretty & Sweet, 2001).

6.2 ADN Mitocondrial

Para além do ADN nuclear, as células humanas apresentam um pequeno genoma circular presente nas mitocôndrias (as organelas celulares do citoplasma celular que têm como objectivo principal a produção de energia), que é transmitido exclusivamente pela via materna, uma vez que as mitocôndrias são proporcionadas pelo citoplasma do óvulo e não pelos espermatozóides (Alonso, 2004).

A principal diferença deste tipo de ADN é o seu elevado número de duplicados, o que se deve à grande percentagem de mitocôndrias na maior parte das células. Por esta razão, e quando o DNA nuclear não pode ser examinado ou está muito deteriorado, o mtDNA é indispensável neste procedimento (Pretty & Sweet, 2001).

7. MARCAS DE MORDIDA

Uma marca de mordida é considerada como uma lesão causada pelos dentes, que deixa um padrão no tecido ou um objecto pelas estruturas dentárias de um indivíduo (Figura 10). São consideradas lesões complexas que requerem a perícia de um dentista forense. Este padrão das bordas incisais dos dentes anteriores e posteriores é característico dos dentes únicos de um único indivíduo e da mordida que produz e é essencial do ponto de vista da Medicina Forense (Labajo González, Sánchez Sánchez, & Lafuente Lopez, 2006).

A comparação de marcas de mordida baseia-se em dois pressupostos principais: o primeiro é que os dentes têm uma classe de características de forma, tamanho e padrão, bem como características individuais que os tornam únicos; o segundo pressupõe que a pele capta estas características com precisão suficiente para identificar, incluir ou excluir a pessoa responsável pela mordida. Normalmente é o médico que examina primeiro estas lesões, pelo que é de grande importância registar o estado da ferida com explorações (Myers, 2003).

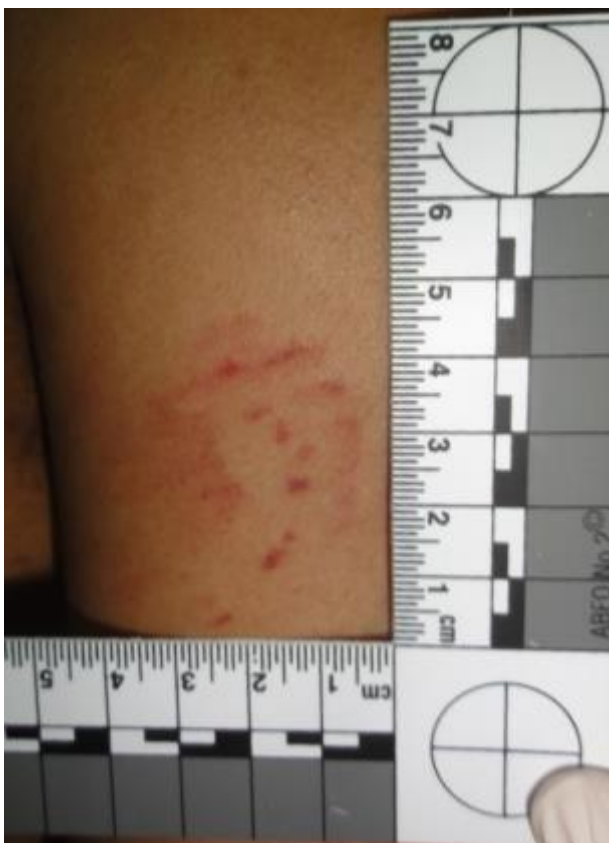

Figura 10: Registro de marca de mordida na região deltoideana esquerda (dos Santos, 2014).

7.3 Tipos de marcas de mordida

As marcas de mordidas podem ser classificadas de sete formas: hemorrágica (gota de sangue); abrasiva (raspagem da pele); contusiva (rasgamento dos vasos sanguíneos); lacrimal (corte); incisiva (corte); avulsiva (rasgamento de um fragmento de pele); e artefactual (fragmento fora do corpo). Por outro lado, as marcas de dentadas foram também definidas de acordo com a intensidade da lesão, contemplando 4 tipos de marcas (Kaur, Krishan, Chatterjee, & Kanchan, 2013):

- Classe I: compreende marcas de mordidas difusas com características limitadas.
- Classe II: padrão de lesão que se refere a um único arco que tem características particulares ou uma marca de mordedura parcial.
- Classe III: engloba as características individuais e a classe de características. Esta mordedura é um bom teste e é sobretudo utilizada para contrastar dados. A pressão do tecido é realizada para registar a superfície incisal dos dentes anteriores.

- Classe IV: As características de classe e características individuais não estão representadas, uma vez que muitas vezes está presente uma laceração do tecido.

CONCLUSÃO

O objectivo deste trabalho é dar uma descrição e explicação do que se entende por odontologia forense, bem como as técnicas ou métodos que podem ser utilizados para obter uma identificação individual positiva. Por outro lado, é também para estudar a evolução da Medicina Forense e como a tecnologia tem contribuído para a melhoria desta ciência.

Considerar, por sua vez, a importância da aplicação dos estudos de Anatomia Humana, especialmente da Anatomia Dentária, bem como os conhecimentos de Histologia, Imagiologia e Biologia, entre outras ciências aplicadas na Medicina Forense, bem como a relevância que os médicos dentistas obtiveram na identificação humana graças ao seu conhecimento destas matérias.

Com este trabalho podemos observar como, apesar da multiplicidade de avanços nos principais métodos de identificação, tais como impressões digitais ou DNA, a comparação dos registos dentários antemortem com os restos mortem desempenha um papel muito importante na identificação das vítimas em desastres (DVI).

Nos casos em que a identificação comparativa de registos antemortem com restos mortem não é possível, o médico dentista forense pode fornecer informações sobre o sexo, idade, raça e até hábitos alimentares ou ocupação do indivíduo, utilizando técnicas de estimação actualmente disponíveis.

Como os médicos dentistas forenses desempenham um papel cada vez mais importante nos casos de DVI, é de interesse vital promover a importância da ciência forense dentro da Medicina Dentária e encorajar os estudantes a tornarem-se parte das equipas de investigação e identificação dentária.

BIBLIOGRAFIA

American Board of Forensic Odontology, 1994. Body identification Guidelines.

Andrade, C. E. D. S., Lima, I. H. L., Silva, I. V. D. S., Vasconcelos, M. G., & Vasconcelos, R. G. (2017). As principais alterações dentárias de desenvolvimento. *Rev. Salusvita (Online)*, 533-563.

Ata-Ali, J., & Ata-Ali, F. (2014). Forensic dentistry in human identification: A review of the literature. *Journal of clinical and experimental dentistry*, 6(2), e162.

Avon, S. L. (2004). Forensic odontology: The roles and responsibilities of the dentist. *Journal of the Canadian Dental Association*, 70(7), 453–458. [https://doi.org/10.1016/S0379-0738\(03\)90021-1](https://doi.org/10.1016/S0379-0738(03)90021-1)

Barragán, M. C. T. (2011). Estudio de la heredabilidad en la Queilosopia. *Revista de la escuela de Medicina Legal*, 17, 32-4

Barriga Salazar, C., Rivera Martínez, C., & Suazo Galdames, I. (2012). Datación mediante racemización del ácido aspártico en dentina humana. *Medicina Legal de Costa Rica*, 29(1), 35-41. 4.

Briemm Stamm, A. D. (2014). Propuesta de nueva clasificación de huellas labiales a través de estudio preliminar comparativo en población militar argentina. *Revista Brasileira de Odontologia Legal*, 1(1), 92–103.

Campos, M.L. (2006) Determinação da idade pelo exame dos dentes. Disponível em: <http://www.pericias-forenses.com.br/iidadeodo.htm>.

Cantekin, K., Yilmaz, Y., Demirci, T., & Celikoglu, M. (2012). Morphologic Analysis of Third-Molar Mineralization for Eastern Turkish Children and Youth. *Journal of Forensic Sciences*, 57(2), 531-534.

Carjevschi Moses, G. (2010). Rugoscopia, queilosscopia, oclusografia y ocluseradiografia como métodos de identificación en odontología forense: una revisión de la literatura. *Acta odontol. venez.*

Ciocca, L. en Teke, A. “Medicina legal y criminalística”. Primera edición. Ediciones jurídicas de Santiago. 2004. Capítulos 6 y 7.

Corte-Real, A., & Vieira, D. N. (2015). Identificação em medicina dentária forense. Imprensa da Universidade de Coimbra/Coimbra University Press.

Costa, V. (2013). *Sebenta de medicina dentária forense*. Porto: AEFMDUP.

de Araujo, L. L. G., Biancalana, R. C., Terada, A. S. S. D., Paranhos, L. R., Machado, C. E. P., & da Silva, R. H. A. (2013). A identificação humana de vítimas de desastres em massa: a importância e o papel da Odontologia Legal. *Revista da Faculdade de Odontologia-UPF*, 18(2).

da Silva, R. F., de Azevedo Marinho, D. E., de Lucena Botelho, T., Caria, P. H. F., Bérzin, F., & Júnior, E. D. (2008). Estimativa da idade por meio de análise radiográfica dos dentes e da articulação do punho: relato de caso pericial. *Arquivos em Odontologia*, 44(2).

Demirjian, A., & Goldstein, H. (1976). New systems for dental maturity based on seven and four teeth. *Annals of human biology*, 3(5), 411-421.

Demirjian, A., Goldstein, H., & Tanner, J. M. (1973). A new system of dental age assessment. *Human Biology*, 45(2), 211–227. <https://doi.org/10.2307/41459864>

dos Santos, I. A. F. (2014). Avaliação de lesões corporais em vítimas de mordeduras: uma revisão da literatura. *Revista Brasileira de Criminalística*, 3(2), 41-45.

Duz, S. (2000). A determinação do sexo através da cromatina sexual na pulpa dentaria e sua importância pericial (Doctoral dissertation, Tese para obtenção do grau de Mestre de Odontologia legal e Deontologia. Piracicaba, SP, Universidade Estadual de Campinas).

Figueiredo, J. M. (2009). Comparação de métodos dentários de estimativa da idade no adulto: aplicação a uma amostra da população portuguesa (Doctoral dissertation).

Fonseca, R. H., & Cordero, A. M. (2005). Identificación en odontología a través de los tejidos blandos. *Ciencia Forense*, 111, 111.

Gómez Medina, E. G. (2014). Eficacia del método de Demirjian y Gleiser-Hunt modificado en la estimación de la edad a través del estudio de las terceras molares.

Gómez Sánchez, Margarita, Perea Pérez, Bernardo, Sánchez Sánchez, José Antonio y Labajo González, Elena (2006). Determinación del sexo a través de los dientes utilizando el análisis de imagen. *Científica Dental*, 3 (2), 121-127.

Gupta, S., Agnihotri, A., Chandra, A., & Gupta, O. P. (2014). Contemporary practice in forensic odontology. *Journal of oral and maxillofacial pathology: JOMFP*, 18(2), 244.

Gustafson, G. (1950). Age determination on teeth. *J. Am. Dent. Assoc*, 41, 45-54.

Haarkötter Cardoso, C. (2019). Queiloscopia. Método de identificación del ser humano a partir de las huellas labiales. *Archivos de Criminología, Criminalística y Seguridad Privada*, 13(23).

Heras, S. M. (2005). Estimación de la edad a través del estudio dentario. *Ciencia Forense: Revista Aragonesa de Medicina Legal*, 69–73.

Kaur, S., Krishan, K., Chatterjee, P. M., & Kanchan, T. (2013). Analysis and identification of bite marks in forensic casework. *Oral Health and Dental Management*, 12(3), 127–31.

Krishan, K., Kanchan, T., & Garg, A. K. (2015). Dental Evidence in Forensic Identification - An Overview, Methodology and Present Status. *The Open Dentistry Journal*, 9, 250–6. <https://doi.org/10.2174/1874210601509010250>

Labajo González, Elena (2009). Métodos de necroidentificación individual en Odontoestomatología (pre-print review). *Gaceta Dental*, 207, 238-247.

Labajo González, E., Sánchez Sánchez, J. A., & Lafuente Lopez, L. (2006). Marcas de mordida: últimas técnicas de análisis. *Revista de la Escuela de Medicina Legal*, 1, 47-53.

López Palafox, J. (1996). Identificación de cadáveres calcinados y en grandes catástrofes: aplicación de métodos odontológicos actuales, importancia de marcadores genéticos en tejido dental.

Maldonado, M., & Briem, A. (2013). Métodos para estimación de edad dental: un constante desafío para el odontólogo forense.

Marín L, Moreno F. Odontología forense: identificación odontológica de individuos quemados, reporte de dos casos. *Rev Estomatol.* 2004

Marques Moura, S., & Morais Caldas, I. (2022). Métodos dentários de imagem para estimativa da idade em adultos vivos: uma revisão. *RevSALUS - Revista Científica Internacional Da Rede Académica Das Ciências Da Saúde Da Lusofonia*, 4(Sup), 59. <https://doi.org/10.51126/revsalus.v4iSup.279>

Martín-González, J., Sánchez-Domínguez, B., Tarilonte-Delgado, M. L., Castellanos-Cosano, L., Llamas-Carreras, J. M., López-Frías, F. J., & Segura-Egea, J. J. (2012). Anomalías y displasias dentarias de origen genético-hereditario. *Avances en odontoestomatología*, 28(6), 287-301.

McLay, W. D. (2009). *Clinical forensic medicine* (3ª edição ed.). Cambridge, UK:

Mesotten, K., Gunst, K., Carbonez, A., & Willems, G. (2002). Dental age estimation and third molars : a preliminary study, 129, 110–115.

Miles, A. E. W. (1963). Dentition in the Estimation of Age. *Journal of Dental Research*, 42(1), 255–263. <https://doi.org/10.1177/00220345630420012701>

Moorrees, C. F., Fanning, E. A., & Hunt Jr, E. E. (1963). Age variation of formation stages for ten permanent teeth. *Journal of dental research*, 42(6), 1490-1502.

Myers, S. (2003). Forensic science. *Nature*, 421(6925), 872–873. <https://doi.org/10.1038/nj6925-872a>

Odontology, F., & GUSTAFSON, G. (1966). Staples Press.

Ohtani, S. y K. Yamamoto. (1991). Age estimation using the racemization of amino acid in human dentin. *J. Forensic Sci*, 36, 792–800.

Osorio Torres, F. E. (2017). Eficacia del método de Demirjian modificado para la estimación de la edad cronológica en pacientes atendidos en la Universidad Señor de Sipán 2014–2016.

Pereira, C. (2012). *Medicina Dentária Forense*.

Perrella, M., Costa, F., Vessecchi, S., Moccelin, E., & Daruge, E. (2011). Identificação por rugoscopia palatina e dactiloscopia.

Pretty, I. A. (2007). Forensic dentistry: 1. Identification of human remains. *Dental update*, 34(10), 621-634.

Pretty, I., & Sweet, D. (2001). A look at forensic dentistry – Part 1: The role of teeth in the determination of human identity. *British Dental Journal*, 190(7), 359–366. <https://doi.org/10.1038/sj.bdj.4800972a>

Prieto JL, Barbería E, Ortega R, Magaña C. Evaluation of chronological age based on third molar development in the Spanish population. *Int J Legal Med*. 2005 Nov;119(6):349-54. doi: 10.1007/s00414-005-0530-3. Epub 2005 Feb 17. PMID: 15717200.

Queiroz, C., Silva, R., & Silva, R. (2016). Computed Tomography Use on Age Estimation in Forensic Dentistry: A Review. *Journal of Forensic Science & Criminology*, 4(1), 1–6. <https://doi.org/10.15744/2348-9804.4.105>

Reesu GV, Augustine J, Urs AB. Forensic considerations when dealing with incinerated human dental remains. *J Forensic Leg Med*. 2015 Jan;29:13-7. doi: 10.1016/j.jflm.2014.10.006. Epub 2014 Nov 13. PMID: 25572078.

Reverte Coma J.M. (1999). *Antropología Forense*. Ministerio de Justicia

Roberts, G. J., McDonald, F., Andiappan, M., & Lucas, V. S. (2015). Dental Age Estimation (DAE): Data management for tooth development stages including the third molar. Appropriate censoring of Stage H, the final stage of tooth development. *Journal of Forensic and Legal Medicine*, 36, 177–184. <https://doi.org/10.1016/j.jflm.2015.08.013>

Salcedo, M. D. S. B., & Cobos, M. L. R. (2016). Identificación de cadáveres sometidos a altas temperaturas, a partir de las características macroscópicas de sus órganos dentales y la aplicabilidad de la genética forense/Identification of Bodies Exposed to High Temperatures Based on Macroscopic... *Universitas Odontológica*, 35(74), 29-38.

Sánchez, M. (2010). *Técnicas de identificación en odontología forense*.

Shahin, K. A., Chatra, L., & Shenai, P. (2013). Dental and craniofacial imaging in forensics. *Journal of Forensic Radiology and Imaging*, 1(2), 56–62. <https://doi.org/10.1016/j.jofri.2012.12.001>

Shekar, B. R. C., e Reddy, C. V. K. (2009). Role of dentist in person identification. *Indian Journal of Dental Research*, 20(3), 356. <https://doi.org/10.4103/0970-9290.57377>

Silva RF, Pereira SDR, Mendes SDSC, Marinho DEA, Daruge Júnior E. Radiografias odontológicas: fonte de informação para a identificação humana. *Odontol Clínic Cientif*. 2006

Silva, A. B., Rojas, A. E. P., & Lizarbe, R. J. Q. (2020). Relevancia de las rugas palatinas como método de identificación forense. *Revista Científica Odontológica*, 8(2), e024-e024.

Silva, R. C. S. P., Araújo, M. A. M. D., & Giachetti, N. J. (1992). Radiopacidade: Comparação entre resina composta, esmalte, dentina e amálgama. *Odonto (São Bernardo do Campo)*, 272-6.

Soares CB, Figueiroa JN, Dantas RM, Kurita LM, Pontual Ados A, Ramos-Perez FM, Perez DE, Pontual ML. Evaluation of third molar development in the estimation of chronological age. *Forensic Sci Int*. 2015 Sep;254:13-7. doi: 10.1016/j.forsciint.2015.06.022. Epub 2015 Jun 29. PMID: 26164359.

Sweet, D., & Bowers, C. M. (1998). Accuracy of bite mark overlays: a comparison of five common methods to produce exemplars from a suspect's dentition. *Journal of Forensic Sciences*, 43(2), 362–7. Retrieved from <http://www.ncbi.nlm.nih.gov/pubmed/9544542>

Tornavoi, D. C., & Silva, R. H. A. da. (2010). Rugoscopia palatina e a aplicabilidade na identificação humana em odontologia legal: revisão de literatura. *Saúde Ética & Justiça* , 15(1), 28-34. <https://doi.org/10.11606/issn.2317-2770.v15i1p28-34>

Vanrell, J. P. (2000). *Odontologia Legal E Antropologia Forense*. Grupo Guanabara Koogan.

Verma M, Verma N, Sharma R, Sharma A. Dental age estimation methods in adult dentitions: An overview. *J Forensic Dent Sci*. 2019 May-Aug;11(2):57-63. doi: 10.4103/jfo.jfds_64_19. Epub 2020 Jan 24. PMID: 32082039; PMCID: PMC7006305.