

Caso Clínico

39 anos, ♀;
Referenciada por dor na fossa ilíaca e flanco esquerdo com 2 meses de evolução, que não cedeu a analgesia.

À observação:
Abdômen depressível com massa na fossa ilíaca esquerda com cerca de 5 cm maior eixo fixa, moderadamente dolorosa.

TC abdomino-pélvica + RMN
“Massa quística unilocular em topografia látero-aórtica esquerda, ao nível da bifurcação da aorta abdominal (...), anterior ao músculo psoas, medindo 5,7 x 5,3 x 6,6 cm T x AP x L, de contorno regular, parede espessa com realce de gadolínio, presença de nível. A massa exerce compressão extrínseca sobre a artéria ilíaca comum (...).”

Protocolo Operatório

Laparotomia mediana objetivando-se tumor retroperitoneal paravertebral e aderente a bifurcação das ilíacas.
Realizada excisão de tumor retroperitoneal, sem intercorrências.

Figura 3– Tumor excisado (~6cm³)

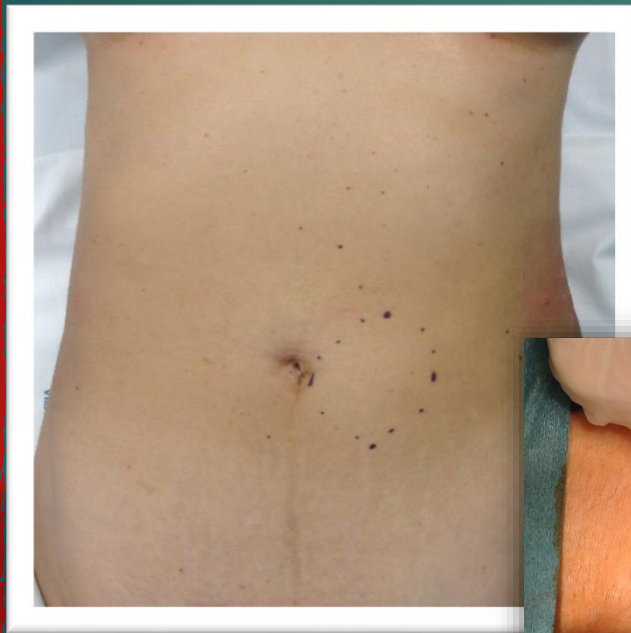

Figura 1– Pré-operatório

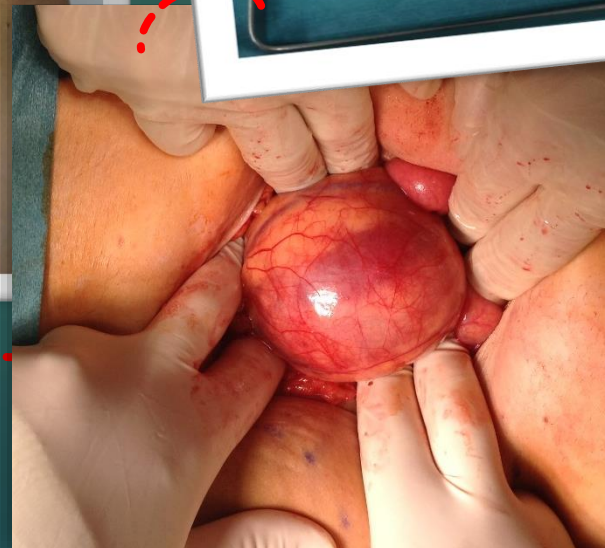
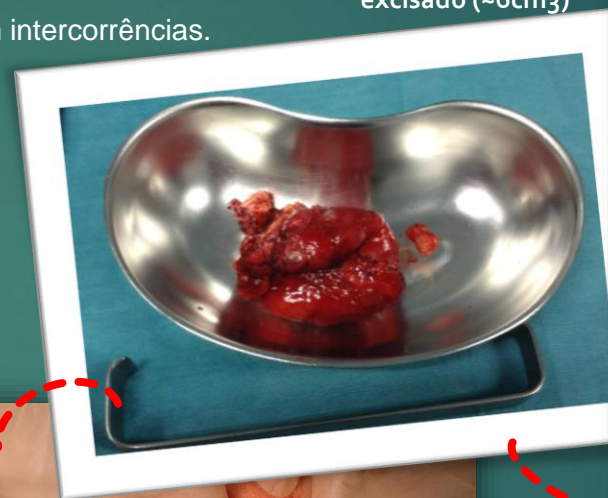
Figura 2– Laparotomia com exposição de tumor recoberto por retroperitônio

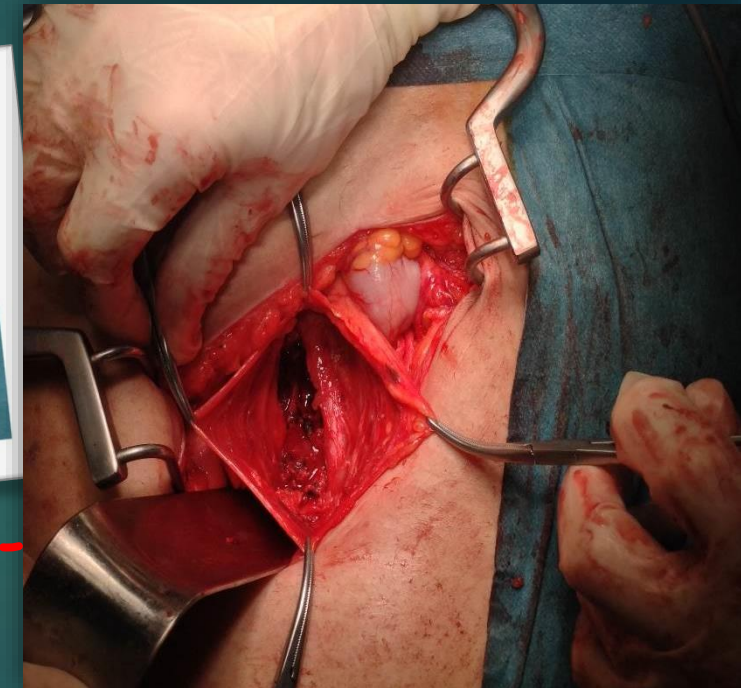


Figura 4– Loca de disseção justailíaca comum esquerda.

Anatomia patológica
Neurilemoma (Schwannoma).

Boa evolução pós-operatória, com alta ao D5 pós-operatório.