

INSTITUTO UNIVERSITÁRIO EGAS MONIZ

MESTRADO INTEGRADO EM MEDICINA DENTÁRIA

PERI-IMPLANTITE-ESTADO DA ARTE

Trabalho submetido por

José Walter de Oliveira

para a Obtenção do Grau de Mestre em Medicina Dentária

Junho de 2024

INSTITUTO UNIVERSITÁRIO EGAS MONIZ

MESTRADO INTEGRADO EM MEDICINA DENTÁRIA

PERI-IMPLANTITE-ESTADO DA ARTE

Trabalho submetido por

José Walter de Oliveira

para a obtenção do grau de Mestre em Medicina Dentária

Trabalho Orientado Por

Prof. Doutor Ignácio Barbero Navarro

E coorientado por

Prof. Doutor Paulo Durão Mauricio

Junho de 2024

DEDICATÓRIA

Dedico este trabalho ao ser supremo, Deus
e ao meu amor Rithiely.

AGRADECIMENTOS

Meus agradecimentos ao meu orientador Doutor Ignácio Barbero Navarro, por aceitar me orientar na elaboração deste trabalho.

Ao meu co-orientador Doutor Paulo Durão Mauricio, por contribuir com seus apontamentos, mesmo com tantas ocupações, sempre esteve a disposição.

Aos professores das disciplinas, pelos ensinamentos de grande valor, em especial ao professor Mestre Eduardo Guerreiro.

As colaboradoras da farmácia, em especial a Ilda, Clara e Carmen, pela excelência no atendimento, atenção e educação.

Aos colegas que adquiri durante minha trajetória no curso, principalmente ao meu parceiro de dupla Pedro, que sempre foi muito prestativo.

A minha família, meus filhos e amigos do Brasil, que sempre me incentivaram durante esse processo.

Meus mais sinceros agradecimentos a todos que tornaram essa conquista possível, obrigado!

RESUMO

A peri-implantite é uma condição inflamatória que afeta os tecidos ao redor de implantes dentários, representando um desafio clínico significativo na medicina dentária moderna. Caracterizada pela perda de suporte ósseo ao redor do implante, a peri-implantite pode levar à falha do dispositivo e comprometer a saúde oral do paciente. Esta revisão explora as causas, fatores de risco, manifestações clínicas e opções de tratamento associadas à peri-implantite. Além disso, destaca-se a importância da prevenção através de práticas de higiene oral adequadas e acompanhamento clínico regular. Compreender profundamente esta condição é essencial para aprimorar as estratégias de prevenção e intervenção, assegurando o sucesso a longo prazo dos implantes dentários. Neste trabalho foi incorporado estudos clínicos, revisões de literatura e ensaios clínicos randomizados, publicados até a data deste trabalho. A busca foi conduzida em bases de dados eletrônicas, como PubMed, Scopus e Web of Science, utilizando termos de pesquisa relacionados à Peri-Implantite, Biofilme Bacteriano, Diagnóstico e Prevenção. A peri-implantite representa um desafio contínuo para os profissionais da Medicina Dentária, exigindo abordagens integradas e individualizadas para prevenção, diagnóstico e tratamento. Investir em pesquisa e educação contínua é essencial para melhorar as práticas clínicas e os resultados dos pacientes que recebem implantes dentários, promovendo assim a saúde oral e a qualidade de vida a longo prazo.

Palavras-chave: Peri-implantite; Implantes dentários; Saúde oral.

ABSTRACT

Peri-implantitis is an inflammatory condition that affects the tissues surrounding dental implants, representing a significant clinical challenge in modern dentistry. Characterized by the loss of bone support around the implant, peri-implantitis can lead to device failure and compromise the patient's oral health. This review explores the causes, risk factors, clinical manifestations and treatment options associated with peri-implantitis. Furthermore, the importance of prevention through adequate oral hygiene practices and regular clinical monitoring is highlighted. Deeply understanding this condition is essential to improving prevention and intervention strategies, ensuring the long-term success of dental implants. Clinical studies, literature reviews, and randomized clinical trials published up to the date of this study were incorporated into this study. The search was conducted in electronic databases, such as PubMed, Scopus and Web of Science, using search terms related to Peri-Implantitis, Bacterial Biofilm, Diagnosis and Prevention. Peri-implantitis represents an ongoing challenge for dental professionals, requiring integrated and individualized approaches to prevention, diagnosis, and treatment. Investing in ongoing research and education is essential to improve clinical practices and outcomes for patients receiving dental implants, thereby promoting long-term oral health and quality of life.

Keywords: Peri-implantitis; Dental implants; Oral health.

ÍNDICE GERAL

1. INTRODUÇÃO.....	9
2. DESENVOLVIMENTO	13
2.1 Métodos de Diagnóstico	13
2.2 Fatores de risco e prevenção.....	15
2.2.1 Influência do Tabagismo e Diabetes na Prevalência de Peri-implantite	17
2.2.2 A importância do tecido queratinizado peri-implantar	21
2.2.3 Associação entre doença periodontal e obesidade.....	23
2.2.4 Doenças Peri-implantares	24
2.3 Relação entre Periodontite e Peri-implantite.....	25
2.4 Classificação e Tratamento.....	27
2.4.1 Avaliação de terapias adjuntas no tratamento cirúrgico das peri-implantites.....	29
2.4.2 Abordagens regenerativas.....	31
2.4.3 O papel da terapia fotodinâmica e laser.....	33
2.4.4 Eficácia da ozonioterapia no tratamento de doenças periodontais.....	35
2.5 Cuidados pré e pós-operatório em cirurgia para implante dentário em pacientes cardíacos	39
2.6 Complicações técnicas e biológicas na reabilitação com implantes em pacientes bruxómanos	40
2.7 Influência da adaptação do componente protético/implante na saúde periimplantar	43
2.8 O Efeito da plataforma switching nos tecidos peri-implantares.....	45
2.9 O uso de fibrina rica em plaquetas na medicina dentária	47
2.10 Potencial e aplicabilidade do método PRF na reparação tecidual em medicina dentária.....	49
2.11 Comportamento biológico de titânio e zircônio como materiais para pilares de prótese implantossuportada.....	51
2.12 Tecnologias emergentes no tratamento da peri-implantite.....	53
3. CONCLUSÃO.....	55
BIBLIOGRAFIA	57

ÍNDICE DE FIGURAS

Figura 1- Avaliação pre-operativo. Adaptado de (Gatti et al., 2015).....	14
Figura 2- Procedimento cirúrgico para o tratamento de peri-implantite. Adaptado de (Gatti et al., 2015).	15
Figura 3- Implantes com placa bacteriana. Adaptado de (Perussolo & Donos, 2024)..	16
Figura 4- Aspeto clínico dos implantes colocados em osso aumentado com osso bovino anorgânico e autógeno osso 5 anos após a colocação em um paciente fumante. Adaptado de (Roccuzzo et al., 2021).	18
Figura 5- (a, b) Radiografia periapical pertencente ao um paciente diabético que desenvolveu peri-implantite. Adaptado de (Alberti et al., 2020).....	20
Figura 6- tecido keratinizado ao redor do implante. Adaptado de (Chung et al., 2006).	22
Figura 7- Mucosite peri-implantar. Adaptado de (Heasman & Barclay, 2010).....	25
Figura 8- Ilustração das diferenças entre Periodontoite e peri-implantite. Adaptado de (Yu et al., 2024).	26
Figura 9- Tratamento cirúrgico de Peri-implantite. Adaptado de (Roccuzzo et al., 2024).	28
Figura 10- Inovações no tratamento reconstrutivo cirúrgico de defeitos intraósseos relacionados ao peri-implante. Adaptado de (Ortiz-Vigón & Regidor, 2022).....	31
Figura 11- Terapia Fotodinâmica com Laser de Diodo de Baixa Potência. Adaptado de (Birang et al., 2017).	34
Figura 12- Ozonioterapia na peri-implantite a) Aparelho gerador de ozonio b)Administração de ozono por via intrassulcular através de cânula. Adaptado de (Ramirez-Peña et al., 2022).	36
Figura 13- Reabilitação oral em paciente bruxômanos. A) Condição preexistente com falha na prótese dentária parcial fixa anterior mandibular e sobredentadura em barra fresada implantada maxilar, B) Periimplant de tecidos moles demonstrou sinais de inflamação e inchaço, C) As radiografias periapicais demonstraram perda óssea generalizada de 30% em torno dos 7 implantes dentários existentes. Adaptado de (Lin et al., 2012).	41
Figura 14- Radiografia periapical. Adaptado de (Tallarico et al., 2020).	44
Figura 15- Plataforma switching. Adaptado de (Lerner, 2015).	46

Figura 16- Fibrina. Adaptado de (Alves et al., 2019).....	47
Figura 17- Aplicação da membrana de PRF peri-impalntar (Alves et al., 2019).	50
Figura 18- pilares individuais feitos de dióxido de zircónio ou dissilicato de lítio. Adaptado de (Lerner, 2015).....	52

1. INTRODUÇÃO

A peri-implantite, é uma condição inflamatória que afeta os tecidos ao redor dos implantes dentários. A crescente popularidade dos implantes dentários torna fundamental o estudo da peri-implantite, uma condição inflamatória que pode levar à perda óssea e ao fracasso do implante. Fatores como má higiene oral, biofilme bacteriano, tabagismo e doenças sistêmicas podem aumentar o risco de peri-implantite. Os sinais clínicos da condição, como sangramento, inflamação, mobilidade do implante e perda óssea, devem ser tratados imediatamente para evitar complicações (Calistro et al. 2020).

Diversos fatores estão associados ao desenvolvimento da peri-implantite, sendo a má higiene oral um dos principais causadores desta condição. A presença de biofilme bacteriano na superfície do implante é um fator de risco importante, pois a placa bacteriana acumulada ao redor do implante pode levar à inflamação dos tecidos peri-implantares, assim como o tabagismo, que compromete a cicatrização, a vascularização e resposta imunológica do organismo. Adicionalmente, doenças sistêmicas como diabetes e osteoporose também podem aumentar o risco de desenvolvimento da peri-implantite, comprometendo a cicatrização e a integração do implante (Martins 2018; Sá et al., 2020; Silveira et al., 2017).

Os sinais clínicos da peri-implantite incluem sangramento ao redor do implante, inflamação dos tecidos moles adjacentes, mobilidade do implante e perda óssea progressiva. Esses sinais e sintomas clínicos da peri-implantite são semelhantes aos da periodontite, incluindo sangramento ao sondar os tecidos peri-implantares e inflamação localizada ou difusa. Estes sintomas podem ser percebidos pelo paciente ou identificados durante exames clínicos realizados pelo profissional de medicina dentária. É importante salientar que a presença destes sinais indica a necessidade de intervenção imediata para evitar complicações mais graves, podem variar de acordo com a gravidade da doença, sendo essencial o diagnóstico precoce para um tratamento eficaz (Oliveira, et al., 2021; Teixeira et al., 2021).

O diagnóstico da peri-implantite é realizado através de exames clínicos, radiográficos e microbiológicos. Durante o exame clínico, o profissional avalia a

presença de inflamação, sangramento e mobilidade do implante. Os exames radiográficos, como a radiografia periapical e a tomografia computadorizada, permitem a visualização da perda óssea ao redor do implante, enquanto os exames microbiológicos identificam os microrganismos presentes no biofilme peri-implantar (Carvalho et al., 2022; Sá et al., 2020). O diagnóstico precoce da peri-implantite é de extrema importância para evitar complicações mais graves. É fundamental que os profissionais de saúde oral estejam capacitados para identificar os sinais precocemente, por meio de exames clínicos e radiográficos adequados. Dessa forma, é possível intervir de forma efetiva e evitar a progressão da doença, preservando a estabilidade do implante e a saúde oral do paciente (Ribeiro et al., 2021).

A não realização do tratamento adequado da peri-implantite pode levar a complicações graves, como a perda do implante e comprometimento estético e funcional do paciente. A perda óssea progressiva ao redor do implante pode resultar na necessidade de remoção do mesmo, além de causar alterações na estética e função dos tecidos moles adjacentes (Gomes et al., 2023). A perda óssea ao redor do implante, esteticamente, pode levar o paciente à retração gengival e exposição metálica. Do ponto de vista funcional, a mobilidade do implante pode causar desconforto durante a mastigação e fala (Silva et al., 2020). Além disso, a reabilitação oral pode ser comprometida, exigindo novos procedimentos cirúrgicos e protéticos. Portanto, é imprescindível que sejam adotadas medidas preventivas e tratamentos adequados para evitar essas complicações (Silveira et al., 2017).

Existem diversas opções de tratamento disponíveis para a peri-implantite. As terapias não cirúrgicas incluem raspagem e alisamento radicular dos tecidos peri-implantares afetados, remoção da placa bacteriana e instruções de higiene oral adequada ao paciente é indicada nos estágios iniciais da doença, visando a cicatrização dos tecidos periodontais. Já nos casos mais avançados, pode ser necessária a terapia cirúrgica, como a regeneração óssea guiada, que busca recuperar o osso perdido ao redor do implante. Em situações mais graves, a remoção do implante pode ser necessária para evitar complicações adicionais (Carvalho et al., 2022; Oliveira, et al., 2021; Teixeira et al., 2021).

Após o tratamento da peri-implantite, espera-se uma redução significativa da inflamação localizada e estabilização do implante dentário. Além disso, espera-se uma melhora na saúde oral geral do paciente, com menor risco de complicações futuras. É

importante ressaltar que o sucesso do tratamento depende não apenas das intervenções realizadas, mas também da adesão do paciente às medidas preventivas e ao acompanhamento regular com o dentista (Gomes et al., 2023).

Medidas preventivas são fundamentais para evitar o desenvolvimento da peri-implantite. Uma boa higiene oral, com escovação adequada e uso de fio dental, é essencial para prevenir a formação de biofilme bacteriano ao redor dos implantes. Além disso, visitas regulares ao dentista para avaliação e limpeza profissional, permitem a detecção precoce de sinais iniciais como inflamação ou perda óssea e adoção de medidas preventivas. O controle dos fatores de risco, como o tabagismo e doenças sistêmicas também contribui para a prevenção da peri-implantite (Martins et al., 2018; Silveira et al., 2017).

A prevalência desta condição tem aumentado significativamente nos últimos anos, o que evidencia a necessidade de investigação e intervenção adequadas. Além disso, a peri-implantite está associada a complicações graves, como a perda do implante dentário e comprometimento estético e funcional do paciente. Portanto, é essencial que sejam realizados esforços para melhorar o conhecimento sobre esta condição e desenvolver estratégias preventivas e terapêuticas mais eficientes (Gomes et al., 2023).

Apesar dos avanços no conhecimento sobre a peri-implantite, ainda existem limitações no entendimento desta condição e lacunas que precisam ser preenchidas para um melhor entendimento e aprimoramento dos tratamentos. A complexidade da microbiota oral e sua relação com o desenvolvimento da peri-implantite ainda são temas de estudo em andamento. Além disso, há uma necessidade de padronização dos critérios de diagnóstico e classificação da doença para facilitar o compartilhamento de informações entre os profissionais de saúde oral. Portanto, é fundamental investir em pesquisas científicas nesta área para ampliar o conhecimento sobre a peri-implantite e melhorar as estratégias preventivas e terapêuticas disponíveis (Silva et al., 2020).

Neste sentido, o objetivo desta revisão foi avaliar o estado da arte da Peri-Implantite.

2. DESENVOLVIMENTO

2.1 Métodos de Diagnóstico

O diagnóstico precoce da peri-implantite é fundamental para o sucesso do tratamento. Para isso, são necessários exames clínicos e radiográficos para identificar sinais e sintomas dessa doença.

A avaliação clínica dos tecidos peri-implantares por meio da sondagem periodontal é uma técnica amplamente utilizada para identificar a presença de inflamação ou infecção (Silveira et al., 2017). Durante o exame clínico, é avaliada a presença de sangramento à sondagem, aumento da profundidade de sondagem e presença de supuração nos tecidos peri-implantares (Silva, Oliveira, Santos, 2020). Durante esse procedimento, uma sonda periodontal é inserida no sulco peri-implantar para medir a profundidade de sondagem e identificar possíveis bolsas periodontais (Fernandes, 2018).

A avaliação radiográfica desempenha um papel fundamental na detecção da peri-implantite. Através das radiografias, é possível visualizar o osso marginal ao redor do implante e identificar possíveis sinais de reabsorção óssea. A presença de uma área radiolúcida ao redor do implante indica perda óssea e pode ser um sinal claro de peri-implantite. Além disso, a análise radiográfica permite avaliar a altura do osso alveolar e verificar se há alguma alteração na estrutura óssea ao redor do implante (Carvalho et al., 2022). Radiografias periapicais ou panorâmicas são essenciais para avaliar o osso marginal ao redor do implante e identificar possíveis sinais de reabsorção óssea. Exames microbiológicos também podem ser realizados para identificar os microrganismos presentes no sulco peri-implantar e auxiliar no diagnóstico da infecção (Oliveira, et al., 2021).

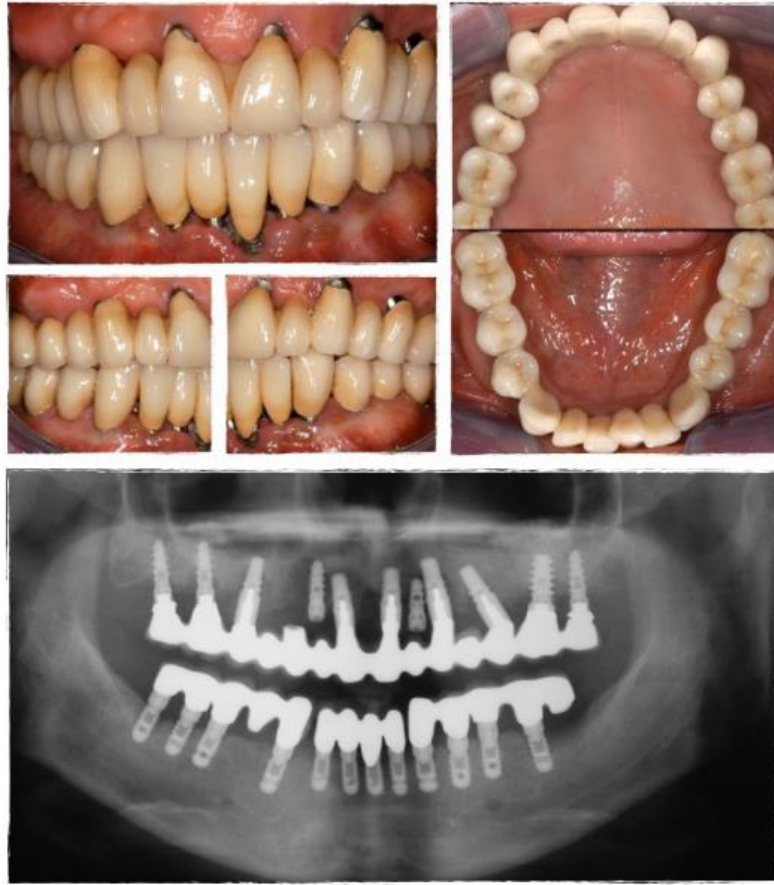

Figura 1- Avaliação pre-operativo. Adaptado de (Gatti et al., 2015).

A terapia não cirúrgica é geralmente indicada nos estágios iniciais da mucosite peri-implantar, envolvendo a remoção da placa bacteriana e instruções de higiene oral adequada. Nos casos mais avançados de peri-implantite, a cirurgia regenerativa pode ser necessária para promover a regeneração dos tecidos moles e ósseos perdidos ao redor do implante. Em alguns casos, a remoção do implante pode ser a única opção viável de tratamento (Nambiar et al., 2023).

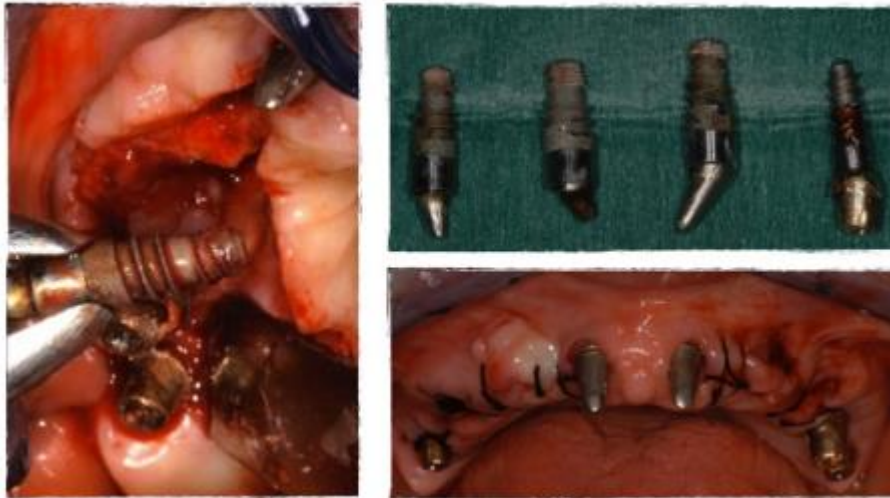

Figura 2- Procedimento cirúrgico para o tratamento de peri-implantite. Adaptado de (Gatti et al., 2015).

Outras técnicas, como a tomografia computadorizada de feixe cônico, podem fornecer informações mais detalhadas sobre a condição dos tecidos peri-implantares (Silveira et al., 2017).

É importante ressaltar que essas manifestações clínicas podem ser semelhantes às da gengivite, por isso é essencial realizar exames complementares para confirmar o diagnóstico de peri-implantite (Nuñez, 2023).

A prevalência de peri-implantite varia entre 10% e 20% dos pacientes portadores de implantes dentários (Costa et al., 2018). O diagnóstico precoce dessa condição é essencial para o sucesso do tratamento e a prevenção de complicações adicionais (Ferreira et al., 2019).

No campo da peri-implantite, há perspectivas futuras promissoras em relação ao diagnóstico. Novas técnicas de diagnóstico estão sendo desenvolvidas, como a análise do fluido crevicular peri-implantar, que pode fornecer informações sobre a presença de biomarcadores inflamatórios e indicar o risco de desenvolvimento da doença (Machado, et al., 2021).

2.2 Fatores de risco e prevenção

A presença de placa bacteriana e biofilme oral é considerada um dos principais fatores de risco para o desenvolvimento da peri-implantite. A placa bacteriana é uma camada aderente composta por bactérias, restos alimentares e produtos do metabolismo

bacteriano que se forma na superfície dos dentes e implantes. A presença dessa placa bacteriana pode levar à inflamação dos tecidos ao redor do implante, resultando em peri-implantite. Além disso, o biofilme oral, que é uma comunidade complexa de microrganismos aderidos às superfícies bucais, também desempenha um papel importante no desenvolvimento da peri-implantite (Botelho et al., 2023, Zitzmann & Berglundh, 2008). Estudos têm demonstrado que a composição do biofilme bacteriano na peri-implantite é semelhante à encontrada na periodontite, com predominância de bactérias anaeróbias gram-negativas. Além disso, fatores relacionados à saúde oral do paciente também desempenham um papel importante no desenvolvimento da peri-implantite. A presença de doenças periodontais prévias, como a periodontite, aumenta o risco de desenvolver essa condição (Gomes et al., 2023).

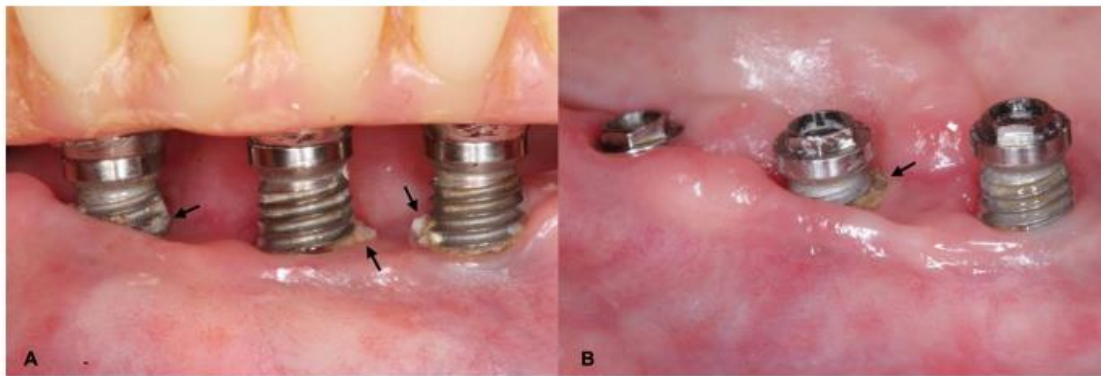


Figura 3- Implantes com placa bacteriana. Adaptado de (Perussolo & Donos, 2024).

A higiene oral adequada desempenha um papel fundamental na prevenção da peri-implantite. Isso inclui a escovação regular dos dentes e implantes com uma escova macia e pasta de dente adequada. Além disso, o uso de fio dental é essencial para remover a placa bacteriana entre os dentes e implantes, onde a escovação não consegue alcançar. O enxaguante oral também pode ser utilizado como complemento da higiene oral diária, ajudando a reduzir a carga bacteriana na cavidade oral (De Oliveira et al., 2024).

O tabagismo tem sido amplamente associado como um fator de risco para o desenvolvimento da peri-implantite. O cigarro contém substâncias tóxicas que afetam negativamente a cicatrização e saúde dos tecidos ao redor do implante. Estudos têm demonstrado que fumantes apresentam maior incidência de peri-implantite em

comparação com não fumantes. Além disso, o tabagismo também está relacionado a uma maior perda óssea ao redor dos implantes (Chierici, 2020, Santos et al., 2021).

Doenças sistêmicas, como diabetes e osteoporose, podem aumentar o risco de desenvolver peri-implantite. O diabetes descontrolado pode comprometer a resposta imunológica do organismo, tornando-o mais suscetível a infecções, incluindo a peri-implantite. Já a osteoporose está associada à diminuição da densidade óssea, o que pode comprometer a estabilidade do implante e favorecer o desenvolvimento da peri-implantite (Marques et al., 2021).

Antes da colocação do implante dentário, é necessário realizar uma avaliação prévia considerando diversos fatores. A saúde oral geral do paciente deve ser avaliada, incluindo a presença de doenças periodontais ou cáries ativas. Além disso, a qualidade óssea na região onde será colocado o implante também deve ser avaliada por meio de exames radiográficos. Essa avaliação prévia ajuda a identificar possíveis fatores de risco que podem influenciar no sucesso do implante e na prevenção da peri-implantite (Marques et al., 2021).

Durante o procedimento cirúrgico de implante dentário, medidas preventivas podem ser adotadas para reduzir o risco de desenvolvimento da peri-implantite. O uso de antibióticos profiláticos antes e após a cirurgia pode ajudar a prevenir infecções. Além disso, técnicas assépticas adequadas devem ser seguidas durante todo o procedimento, garantindo a esterilização dos instrumentos e a redução da contaminação bacteriana. Essas medidas preventivas são essenciais para minimizar o risco de complicações pós-operatórias, incluindo a peri-implantite (Da Silva et al., 2023).

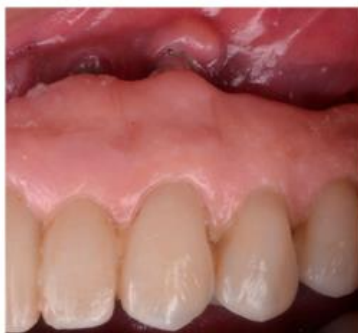2.2.1 Influência do Tabagismo e Diabetes na Prevalência de Peri-implantite

A relação entre o tabagismo e a prevalência de peri-implantite é amplamente reconhecida na literatura científica. Estudos têm demonstrado que fumantes apresentam um risco significativamente maior de desenvolver peri-implantite em comparação com não fumantes. Isso se deve, em parte, aos efeitos negativos do tabaco nos tecidos peri-implantares, como a diminuição da vascularização e a redução da resposta imunológica local. Além disso, o tabagismo está associado a uma maior taxa de perda óssea ao redor dos implantes, o que contribui para a progressão da peri-implantite (Pimentel & Dias, 2021).

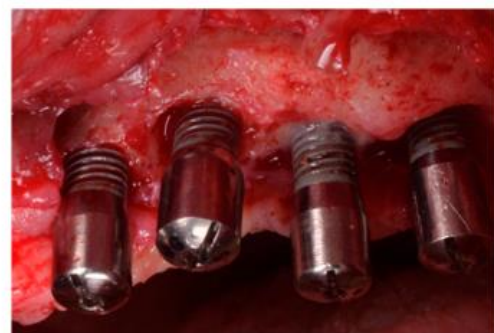Os efeitos do tabagismo na cicatrização dos tecidos peri-implantares são bem documentados na literatura. O tabaco causa alterações vasculares, como vasoconstrição e redução do fluxo sanguíneo local, o que compromete a oxigenação dos tecidos e retarda a cicatrização. Além disso, o tabagismo também afeta negativamente o sistema imunológico, diminuindo a resposta inflamatória e aumentando o risco de infecções. Essas alterações vasculares e imunológicas podem comprometer o processo de osseointegração dos implantes dentários, levando ao desenvolvimento da peri-implantite (Lacerda & Figueira, 2020).

O tabagismo tem sido amplamente associado a efeitos negativos na cicatrização óssea ao redor dos implantes dentários. Estudos têm demonstrado que fumantes apresentam uma diminuição significativa na taxa de formação óssea, além de um aumento na reabsorção óssea peri-implantar. Isso pode ser atribuído à presença de substâncias tóxicas presentes no cigarro, como a nicotina e o monóxido de carbono, que comprometem a vascularização e a oxigenação dos tecidos, prejudicando assim o processo de cicatrização (Silva et al., 2021).

Além dos efeitos negativos na cicatrização óssea, o tabagismo também influencia diretamente a taxa de sucesso dos implantes dentários em pacientes fumantes. Estudos têm mostrado que fumantes apresentam uma taxa de falha significativamente maior em comparação com não fumantes. Isso pode ser explicado pela redução da vascularização e do suprimento sanguíneo nos tecidos peri-implantares, o que compromete a integração do implante com o osso adjacente (Morais et al., 2021).



(a)



(b)

Figura 4- Aspeto clínico dos implantes colocados em osso aumentado com osso bovino anorgânico e autógeno osso 5 anos após a colocação em um paciente fumante. Adaptado de (Rocuzzo et al., 2021).

As complicações peri-implantares mais comuns em pacientes tabagistas incluem peri-implantite, mucosite peri-implantar e reabsorção óssea peri-implantar. A peri-implantite é caracterizada por inflamação e perda progressiva do osso ao redor do implante, podendo levar à perda do implante. A mucosite peri-implantar é uma inflamação reversível da mucosa ao redor do implante, que pode progredir para peri-implantite se não for tratada adequadamente. Já a reabsorção óssea peri-implantar é uma complicação que pode comprometer a estabilidade do implante e levar à sua perda (Azevedo et al., 2023).

Para minimizar os riscos e aumentar a taxa de sucesso dos implantes em pacientes tabagistas, algumas estratégias têm sido utilizadas. Dentre elas, destaca-se a importância de realizar uma avaliação criteriosa do paciente antes da colocação dos implantes, levando em consideração fatores como o tempo de tabagismo, quantidade de cigarros fumados por dia e presença de doenças sistêmicas relacionadas ao tabagismo. Além disso, é fundamental orientar o paciente sobre os riscos do tabagismo para o sucesso dos implantes e incentivar a cessação do hábito antes da cirurgia (Nunes et al., 2023).

Parar de fumar antes da colocação dos implantes dentários traz diversos benefícios para o paciente. Estudos têm mostrado que ex-fumantes apresentam taxas de sucesso semelhantes às de não fumantes, além de uma melhora na cicatrização óssea e na saúde geral. A interrupção do tabagismo também reduz o risco de complicações peri-implantares, como peri-implantite e reabsorção óssea peri-implantar (Sá et al., 2020).

A educação e conscientização dos pacientes tabagistas sobre os riscos do tabagismo para o sucesso dos implantes dentários são fundamentais. É importante fornecer informações claras e objetivas sobre os efeitos negativos do tabaco na cicatrização óssea, na taxa de sucesso dos implantes e no desenvolvimento de complicações peri-implantares. Além disso, é necessário incentivar e apoiar o paciente no processo de cessação do tabagismo, oferecendo recursos e estratégias para ajudá-lo a abandonar o hábito (Gonçalves et al., 2022).

As recomendações pós-operatórias específicas para pacientes tabagistas submetidos à cirurgia de implante dentário incluem evitar fumar durante o período de cicatrização, que geralmente é de 2 a 3 meses. Além disso, é importante manter uma higiene oral adequada, realizar visitas regulares ao dentista para monitorar a saúde peri-implantar e adotar um estilo de vida saudável, com alimentação balanceada e prática

regular de atividade física. Essas medidas contribuem para minimizar os riscos de complicações e aumentar a taxa de sucesso dos implantes em pacientes tabagistas (Ferreira et al., 2022).

A influência do diabetes na prevalência de peri-implantite também é um tema relevante nesse contexto. Pacientes diabéticos apresentam um risco aumentado de desenvolver peri-implantite devido às alterações fisiopatológicas associadas à doença. O diabetes afeta negativamente a cicatrização dos tecidos, aumenta a resposta inflamatória e compromete a função imunológica. Além disso, a hiperglicemia crônica pode levar à deterioração dos tecidos peri-implantares e à perda óssea ao redor dos implantes (Lacerda & Figueira, 2020).

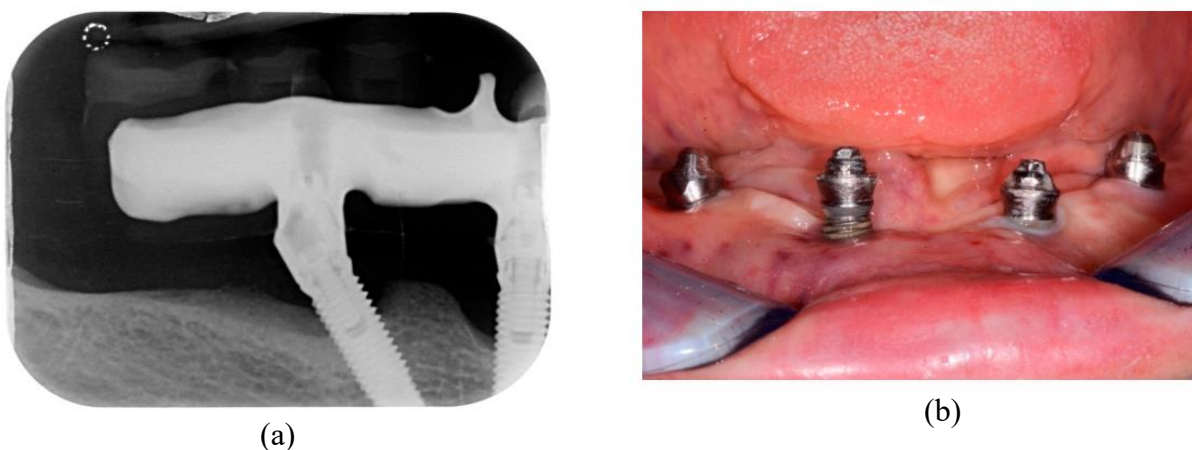


Figura 5- (a, b) Radiografia periapical pertencente ao um paciente diabético que desenvolveu peri-implantite. Adaptado de (Alberti et al., 2020).

O controle glicêmico adequado é fundamental para pacientes diabéticos com implantes dentários. Estudos têm demonstrado que um bom controle da glicemia está associado a uma menor prevalência de peri-implantite e melhores resultados clínicos a longo prazo. Portanto, é essencial que os pacientes diabéticos sejam submetidos a um acompanhamento odontológico mais rigoroso, com avaliações regulares do nível de glicose no sangue e ajustes no tratamento, se necessário. Isso contribuirá para minimizar o risco de complicações relacionadas à peri-implantite (COSTA, 2020).

As interações entre o tabagismo e o diabetes na progressão da peri-implantite são complexas e ainda não totalmente compreendidas. No entanto, estudos sugerem que essas duas condições podem se potencializar mutuamente, aumentando o risco de desenvolvimento e progressão da peri-implantite. O tabagismo pode agravar os efeitos negativos do diabetes nos tecidos peri-implantares, enquanto o diabetes pode

comprometer ainda mais a cicatrização dos tecidos em fumantes. Portanto, é importante considerar essa interação ao planejar o tratamento de pacientes com tabagismo e diabetes (Silva et al., 2021).

Estratégias de prevenção da peri-implantite em pacientes tabagistas e diabéticos devem ser abordadas de forma abrangente. A educação em saúde oral desempenha um papel fundamental nesse contexto, fornecendo informações sobre os riscos do tabagismo e do diabetes para a saúde oral e incentivando mudanças de comportamento. Além disso, o monitoramento regular dos implantes é essencial para identificar precocemente sinais de peri-implantite e intervir adequadamente. O acompanhamento odontológico frequente permite a detecção precoce de complicações e a implementação de medidas preventivas (COSTA, 2020).

No que diz respeito às abordagens terapêuticas para o tratamento da peri-implantite em pacientes com tabagismo e diabetes, uma abordagem multidisciplinar é necessária para obter resultados satisfatórios. O tratamento da peri-implantite envolve a remoção do biofilme bacteriano, descontaminação da superfície do implante e regeneração dos tecidos peri-implantares perdidos. Além disso, é importante enfatizar a importância do controle do tabagismo e do diabetes durante o tratamento, pois essas condições podem comprometer a resposta ao tratamento e aumentar o risco de recorrência da peri-implantite. Portanto, uma equipe interdisciplinar composta por dentistas, periodontistas, implantodontistas e endocrinologistas deve ser envolvida no planejamento e execução do tratamento desses pacientes (Silva et al., 2021).

2.2.2 A importância do tecido queratinizado peri-implantar

O tecido queratinizado peri-implantar desempenha um papel fundamental na estabilidade e longevidade dos implantes dentários. Sua presença ao redor do implante proporciona uma barreira mecânica contra a invasão bacteriana, evitando a migração de microrganismos para o espaço peri-implantar. Além disso, o tecido queratinizado peri-implantar contribui para a manutenção da saúde periodontal, promovendo a estabilidade do osso alveolar adjacente e prevenindo a reabsorção óssea (Nunes et al., 2022).

A importância do tecido queratinizado peri-implantar também está relacionada à prevenção de complicações como a peri-implantite. A presença de uma faixa de tecido queratinizado ao redor do implante reduz o risco de inflamação e infecção, minimizando assim as chances de desenvolvimento de peri-implantite. Essa condição inflamatória é

caracterizada pela perda óssea progressiva ao redor do implante e pode levar à falha do tratamento implantodôntico (Araújo et al., 2022).

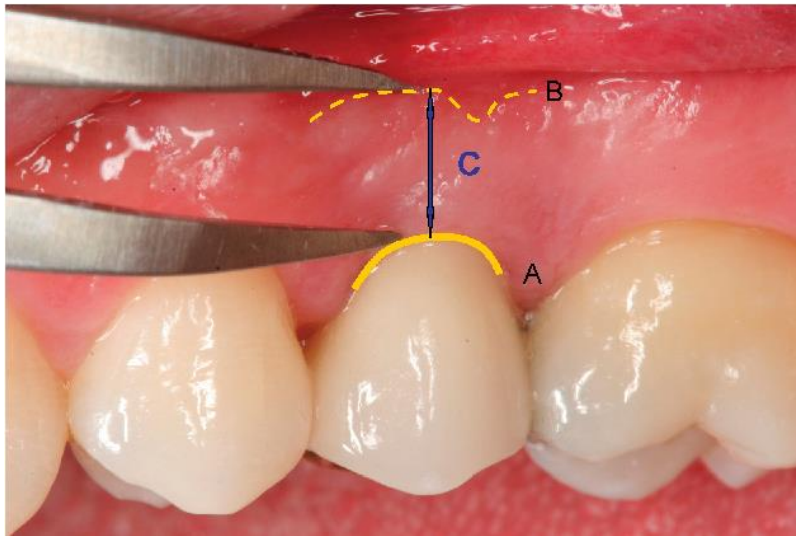


Figura 6- ecido queratinizado ao redor do implante. Adaptado de (Chung et al., 2006).

Existem técnicas cirúrgicas específicas que podem ser utilizadas para aumentar ou preservar o tecido queratinizado peri-implantar. Dentre elas, destacam-se os enxertos de tecido conjuntivo, que visam à obtenção de um aumento volumétrico do tecido queratinizado ao redor do implante. Além disso, técnicas de retalho podem ser empregadas para preservar o tecido queratinizado durante a instalação do implante, evitando sua perda durante o procedimento cirúrgico (Da Silva, et al 2021).

Além das questões funcionais e biológicas, o tecido queratinizado peri-implantar também desempenha um papel importante na estética dos casos de reabilitação oral. A presença de uma faixa de tecido queratinizado ao redor do implante contribui para a harmonia estética do sorriso, conferindo uma aparência natural aos dentes substituídos. Essa característica é especialmente relevante em casos de reabilitação oral em regiões estéticas, como os dentes anteriores (Ferreira et al., 2020).

Por fim, destaca-se a importância da avaliação clínica regular do tecido queratinizado peri-implantar para o sucesso a longo prazo dos implantes dentários. A análise criteriosa desse tecido permite identificar precocemente possíveis alterações inflamatórias ou infecciosas, possibilitando intervenções terapêuticas adequadas. Além disso, a avaliação clínica do tecido queratinizado peri-implantar também permite monitorar a estabilidade dos implantes e prevenir complicações futuras .

2.2.3 Associação entre doença periodontal e obesidade

A associação entre doença periodontal e obesidade tem sido objeto de estudo em diversas pesquisas científicas. Diversos mecanismos biológicos têm sido propostos para explicar essa relação. Um possível mecanismo é a inflamação sistêmica, que está presente tanto na obesidade quanto na doença periodontal. A obesidade é caracterizada por um estado inflamatório crônico de baixo grau, com aumento da produção de citocinas pró-inflamatórias, como o fator de necrose tumoral alfa (TNF- α) e a interleucina-6 (IL-6). Essas citocinas podem afetar negativamente a saúde periodontal, promovendo a destruição do tecido periodontal através da ativação dos osteoclastos e da inibição da formação óssea (Teixeira et al., 2021).

Estudos epidemiológicos têm investigado a prevalência da doença periodontal em indivíduos obesos, com resultados variados. Alguns estudos encontraram uma associação positiva entre obesidade e doença periodontal, enquanto outros não encontraram essa relação. Essas divergências podem ser atribuídas às diferentes metodologias utilizadas nos estudos, bem como às características da população estudada. Além disso, as limitações dessas pesquisas incluem o uso de critérios diagnósticos diferentes para a doença periodontal e a obesidade, bem como a falta de controle adequado para fatores de confusão (Santos et al., 2021).

Tanto a doença periodontal quanto a obesidade compartilham fatores de risco comuns, como dieta inadequada, sedentarismo e tabagismo. A dieta rica em açúcares e gorduras saturadas, por exemplo, pode contribuir para o desenvolvimento tanto da obesidade quanto da doença periodontal. O sedentarismo também está associado a um maior risco de ambas as condições, uma vez que a atividade física regular tem sido relacionada à redução da inflamação sistêmica e ao controle do peso corporal. Além disso, o tabagismo é um fator de risco importante para a doença periodontal e também está associado ao ganho de peso (Espindola et al., 2020).

A associação entre doença periodontal e obesidade tem implicações clínicas significativas. Ambas as condições podem afetar negativamente a saúde oral e geral dos pacientes. A doença periodontal não tratada pode levar à perda dentária e está associada a um maior risco de desenvolvimento de doenças sistêmicas, como diabetes, doenças cardiovasculares e complicações na gravidez. Já a obesidade está relacionada ao

aumento do risco de várias doenças crônicas, incluindo diabetes tipo 2, hipertensão arterial e doenças cardiovasculares (De Araujo & Retamal-Valdes, 2023).

Para controlar tanto a doença periodontal quanto a obesidade, é importante adotar estratégias de prevenção e tratamento adequadas. Uma abordagem multidisciplinar é fundamental nesses casos, envolvendo profissionais da área da saúde oral, nutricionistas e educadores físicos. Medidas como uma dieta equilibrada, prática regular de atividade física e cessação do tabagismo são essenciais para o controle dessas condições (Pimentel & Dias, 2021).

Pacientes com doença periodontal e obesidade podem se beneficiar de recomendações nutricionais específicas. Alimentos ricos em açúcares e gorduras saturadas devem ser evitados, uma vez que podem contribuir para o desenvolvimento da doença periodontal e agravar a obesidade. Por outro lado, alimentos ricos em fibras, vitaminas e minerais são importantes para promover uma boa saúde oral. Nutrientes como vitamina C, vitamina D, ômega-3 e cálcio desempenham um papel importante na saúde periodontal e devem ser incluídos na dieta desses pacientes (Lemos et al., 2024).

Apesar dos avanços na compreensão da associação entre doença periodontal e obesidade, ainda existem lacunas na literatura científica atual. Poucos estudos têm investigado os mecanismos biológicos específicos que estão envolvidos nessa relação complexa. Além disso, há uma falta de consenso em relação aos critérios diagnósticos utilizados para ambas as condições, dificultando a comparação entre os estudos. Portanto, pesquisas futuras são necessárias para preencher essas lacunas e fornecer evidências mais robustas sobre a associação entre doença periodontal e obesidade (Marques et al., 2021).

2.2.4 Doenças Peri-implantares

As doenças peri-implantares podem ser classificadas em diferentes categorias, sendo as mais comuns a mucosite peri-implantar e a peri-implantite. A mucosite peri-implantar é caracterizada pela inflamação reversível dos tecidos moles ao redor do implante, sem perda óssea significativa. Já a peri-implantite é uma condição mais grave, caracterizada pela inflamação irreversível dos tecidos moles e perda óssea ao redor do implante. Ambas as condições podem levar à falha do tratamento implantar se não forem adequadamente diagnosticadas e tratadas (Lacerda & Figueira, 2020).

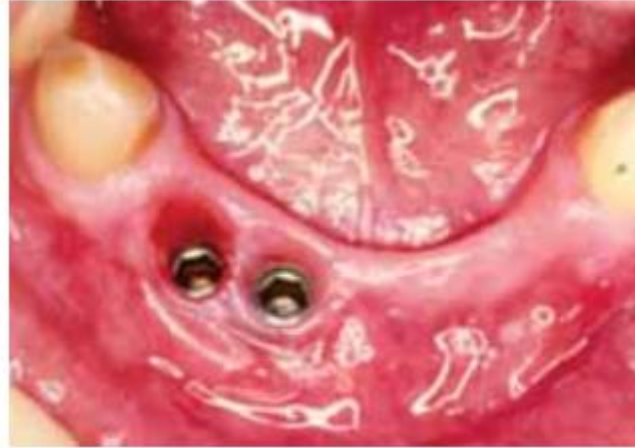

Figura 7- Mucosite peri-implantar. Adaptado de (Heasman & Barclay, 2010)

As complicações associadas às doenças peri-implantares podem ser graves e impactar negativamente o resultado do tratamento implantar. A perda óssea ao redor do implante é uma das principais complicações, podendo levar à mobilidade e até mesmo à perda do implante. Além disso, a falha do tratamento implantar pode ocorrer em casos mais avançados de peri-implantite, quando não há resposta satisfatória ao tratamento proposto. Essas complicações ressaltam a importância do diagnóstico precoce e do tratamento adequado das doenças peri-implantares (Lacerda & Figueira, 2020).

2.3 Relação entre Periodontite e Peri-implantite

Diversos fatores de risco comuns estão associados tanto à periodontite quanto à peri-implantite. O tabagismo, por exemplo, tem sido consistentemente relacionado ao aumento do risco de desenvolvimento dessas doenças. Além disso, o diabetes descontrolado, má higiene oral e predisposição genética também são fatores que contribuem para a ocorrência dessas condições. Portanto, é fundamental considerar esses fatores durante o planejamento e acompanhamento dos pacientes submetidos a tratamentos com implantes dentários (Silva et al., 2021).

Embora a periodontite e a peri-implantite compartilhem algumas características em termos de etiologia, patogênese e manifestações clínicas, existem diferenças importantes entre elas. Enquanto a periodontite afeta os tecidos periodontais ao redor dos dentes naturais, a peri-implantite afeta os tecidos peri-implantares ao redor dos

implantes dentários. Além disso, estudos têm mostrado que a peri-implantite tende a apresentar uma progressão mais rápida e agressiva do que a periodontite, o que pode resultar em perda óssea mais significativa ao redor dos implantes (Morais et al., 2021).

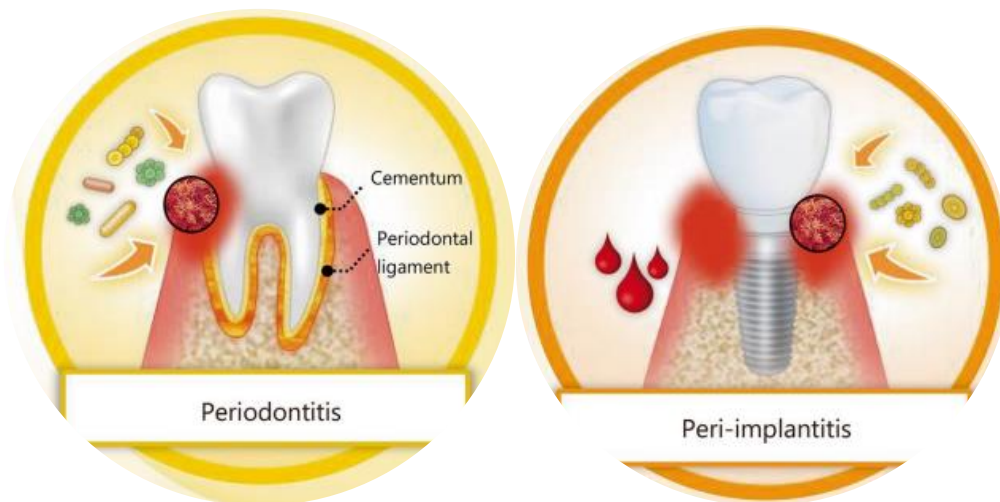


Figura 8- Ilustração das diferenças entre Periodontite e peri-implantite. Adaptado de (Yu et al., 2024).

A progressão da periodontite para a peri-implantite envolve diversos mecanismos biológicos. A inflamação crônica é um dos principais fatores envolvidos nesse processo, uma vez que promove a destruição dos tecidos de suporte ao redor dos implantes. Além disso, a perda óssea e formação de bolsas periodontais ao redor dos implantes são características comuns na peri-implantite, assim como na periodontite. Esses mecanismos contribuem para a instalação e progressão da doença peri-implantar (Silva et al., 2021).

Para prevenir a ocorrência da peri-implantite em pacientes com histórico de periodontite, é fundamental adotar estratégias de controle rigoroso da placa bacteriana. Isso inclui orientações sobre técnicas adequadas de higiene oral, uso de antimicrobianos tópicos ou sistêmicos e acompanhamento regular com o dentista para monitorar a saúde peri-implantar. Além disso, é importante considerar a necessidade de realizar procedimentos adicionais, como raspagem e alisamento radicular, para remover possíveis focos de infecção antes da colocação do implante (Vieira et al., 2022).

O diagnóstico da peri-implantite pode ser realizado por meio de diferentes métodos. A sondagem clínica é uma técnica amplamente utilizada para avaliar a profundidade das bolsas periodontais ao redor dos implantes. Além disso, radiografias periapicais e tomografia computadorizada cone beam podem fornecer informações

adicionais sobre a perda óssea ao redor dos implantes. Esses exames auxiliam no planejamento do tratamento e na avaliação da resposta clínica ao longo do tempo (Silva et al., 2021).

As opções de tratamento para a peri-implantite variam de acordo com a gravidade do caso. Em casos leves a moderados, a terapia não cirúrgica, como raspagem e alisamento radicular, pode ser suficiente para controlar a inflamação e promover a resolução da doença. No entanto, em casos mais avançados, pode ser necessário recorrer à terapia cirúrgica, como a regeneração óssea guiada, para restaurar os tecidos de suporte perdidos. Em situações graves, a remoção do implante pode ser considerada como última opção de tratamento (Ribeiro, et al., 2021).

Em suma, a relação entre a periodontite e a peri-implantite é complexa e envolve diversos fatores de risco e mecanismos biológicos. A compreensão dessas interações é fundamental para o sucesso dos tratamentos com implantes dentários e para prevenir complicações futuras. Portanto, é essencial adotar estratégias de prevenção adequadas, realizar um diagnóstico preciso e oferecer opções de tratamento individualizadas aos pacientes afetados por essas condições.

2.4 Classificação e Tratamento

Existem diferentes opções de tratamento disponíveis para a peri-implantite. Terapias não cirúrgicas, como raspagem e alisamento radicular, podem ser realizadas para remover o biofilme bacteriano e promover a cicatrização dos tecidos peri-implantares. Além disso, terapias cirúrgicas, como remoção do tecido inflamado, enxertos ósseos, podem ser necessárias em casos mais avançados de perda óssea ao redor dos implantes. Uso de antimicrobianos tópicos e sistêmicos podem ser empregados. É importante ressaltar que o tratamento da peri-implantite requer uma abordagem multidisciplinar envolvendo periodontistas, implantodontistas e higienistas bucais (Silva et al., 2020, Silveira et al., 2017).

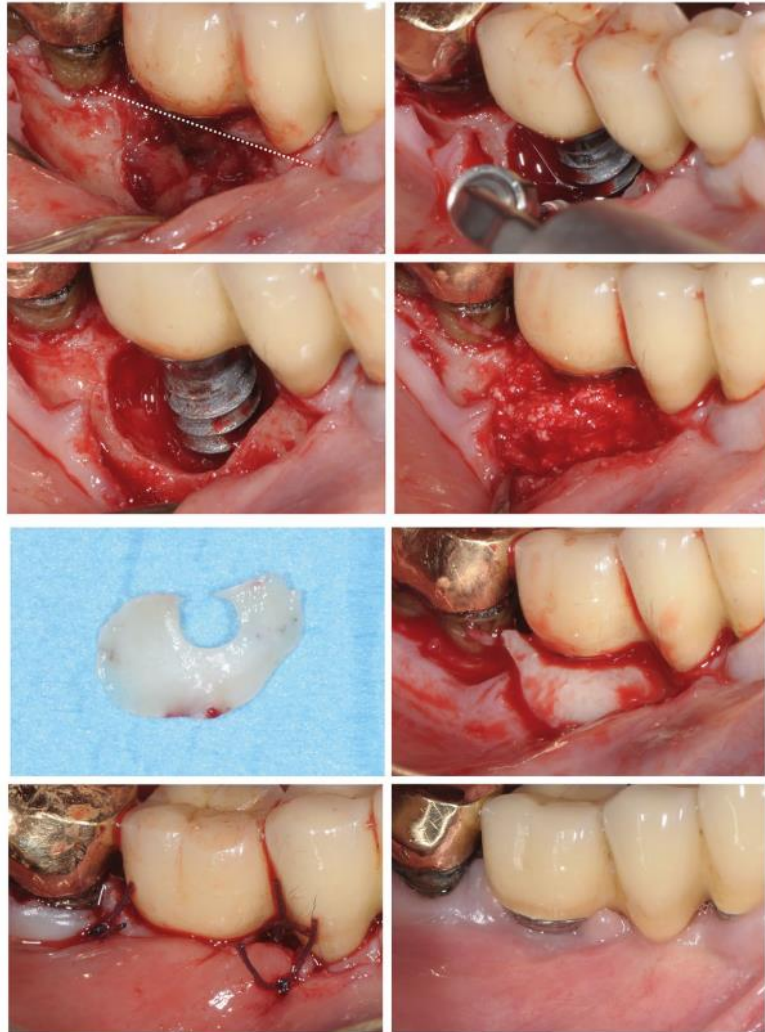


Figura 9- Tratamento cirúrgico de Peri-implantite. Adaptado de (Roccuzzo et al., 2024).

A microbiota peri-implantar desempenha um papel crucial no desenvolvimento e progressão da peri-implantite (Silva et al., 2018). Essa condição pode ser classificada como leve, moderada ou grave, dependendo da profundidade da bolsa peri-implantar e da perda óssea (Pereira et al., 2016). A terapia não cirúrgica, incluindo raspagem e alisamento radicular, é frequentemente utilizada no tratamento inicial (Gomes et al., 2019). Em casos de infecção grave, a antibioticoterapia sistêmica pode ser indicada como adjuvante (Mendes et al., 2017). A prevenção é fundamental e inclui a manutenção de boa higiene oral e visitas regulares ao dentista (Santos et al., 2020).

A manutenção periódica dos implantes dentários desempenha um papel crucial na prevenção da peri-implantite. A realização regular de consultas de acompanhamento

permite a detecção precoce de sinais de inflamação ou infecção nos tecidos peri-implantares, possibilitando intervenções precoces para evitar a progressão da doença. Além disso, a manutenção adequada da higiene oral e o controle de factores de risco como tabagismo e diabetes são fundamentais para garantir a longevidade dos implantes (Silva et al., 2020). O dentista pode recomendar visitas mais frequentes para monitorar a saúde oral do paciente e realizar limpezas profissionais periódicas nos tecidos peri-implantares (Nuñez, 2023).

A peri-implantite não tratada pode levar a complicações graves e comprometer a estabilidade dos implantes dentários. A perda óssea ao redor do implante pode resultar em mobilidade e eventual perda do implante. Além disso, a infecção crónica nos tecidos peri-implantares pode espalhar-se para estruturas adjacentes, levando à formação de abscessos ou até mesmo osteomielite. Portanto, é fundamental que a peri-implantite seja tratada precocemente e adequadamente para evitar essas complicações e garantir o sucesso a longo prazo dos implantes dentários (Gomes et al., 2023).

Novos materiais e técnicas cirúrgicas estão sendo estudados para melhorar os resultados clínicos no tratamento da peri-implantite, como o uso de membranas bioabsorvíveis na regeneração óssea guiada. Essas inovações têm o potencial de melhorar a eficácia dos tratamentos e aumentar a sobrevida dos implantes dentários (Machado, et al., 2021).

Após o tratamento da peri-implantite, é fundamental que o paciente seja acompanhado regularmente para prevenir recidivas. A manutenção da saúde peri-implantar requer uma boa higiene oral, incluindo escovagem adequada e uso de fio dental, além de visitas regulares ao dentista para avaliação e limpeza profissional dos tecidos peri-implantares. O acompanhamento regular também permite a detecção precoce de possíveis complicações ou recidivas da doença (Sá et al., 2020).

2.4.1 Avaliação de terapias adjuntas no tratamento cirúrgico das peri-implantites

A avaliação de terapias adjuntas no tratamento cirúrgico das peri-implantites é de extrema importância, considerando a complexidade dessa condição e a necessidade de abordagens multidisciplinares. As peri-implantites são caracterizadas pela inflamação dos tecidos ao redor dos implantes dentários, podendo levar à perda óssea e, conseqüentemente, ao insucesso do tratamento. Nesse contexto, o uso de terapias

adjuntas tem sido amplamente estudado como uma estratégia complementar à cirurgia para controlar a infecção e promover a regeneração dos tecidos afetados (Ferreira et al., 2020).

Dentre as principais terapias adjuntas utilizadas no tratamento cirúrgico das peri-implantites, destacam-se o uso de antibióticos, antissépticos e agentes antimicrobianos locais. Os antibióticos podem ser administrados sistemicamente ou localmente, com o objetivo de eliminar os microrganismos patogênicos presentes na região peri-implantar. Já os antissépticos e agentes antimicrobianos locais são aplicados diretamente nos tecidos afetados durante o procedimento cirúrgico, visando reduzir a carga bacteriana e promover a cicatrização adequada (Laredo González, 2021).

Diversos estudos clínicos têm sido realizados para avaliar a eficácia das terapias adjuntas no tratamento cirúrgico das peri-implantites. Esses estudos têm demonstrado resultados variáveis, com alguns mostrando benefícios significativos na redução da inflamação e na melhora da saúde peri-implantar, enquanto outros não evidenciam diferenças estatisticamente significativas em relação aos grupos controle. É importante ressaltar que esses estudos apresentam limitações, como o tamanho reduzido da amostra, a falta de padronização dos protocolos de tratamento e o curto período de acompanhamento (Da Silva et al., 2021).

A seleção adequada dos pacientes que podem se beneficiar das terapias adjuntas no tratamento cirúrgico das peri-implantites é fundamental para o sucesso do procedimento. Para isso, são considerados critérios como a extensão da lesão, a presença de infecção ativa e a resposta individual do paciente ao tratamento. Pacientes com lesões mais extensas e com maior grau de infecção tendem a se beneficiar mais das terapias adjuntas, uma vez que essas condições estão associadas a um maior risco de insucesso do tratamento cirúrgico isolado (Ferreira et al., 2020).

É importante considerar também os possíveis efeitos adversos das terapias adjuntas utilizadas no tratamento cirúrgico das peri-implantites. O uso indiscriminado de antibióticos pode levar ao desenvolvimento de resistência bacteriana, além de aumentar o risco de reações alérgicas. Além disso, algumas terapias podem alterar a microbiota oral, favorecendo o crescimento de microrganismos patogênicos e comprometendo a saúde oral a longo prazo (Laredo González, 2021).

As recomendações atuais para o uso de terapias adjuntas no tratamento cirúrgico das peri-implantites são baseadas em diretrizes clínicas e evidências científicas disponíveis. Essas recomendações enfatizam a importância da abordagem

multidisciplinar, com a participação de profissionais das áreas de periodontia, implantodontia e microbiologia oral. Além disso, destacam a necessidade de uma avaliação criteriosa do paciente e a utilização de terapias individualizadas, levando em consideração as características específicas de cada caso (Nunes et al., 2022).

No que diz respeito às perspectivas futuras para o desenvolvimento de novas terapias adjuntas no tratamento cirúrgico das peri-implantites, destaca-se o uso de terapias regenerativas. Essas terapias visam promover a regeneração dos tecidos perdidos ao redor do implante, por meio da utilização de biomateriais e fatores de crescimento. Além disso, a aplicação de técnicas avançadas de imagem, como a tomografia computadorizada cone beam e a microscopia confocal a laser, tem se mostrado promissora para o diagnóstico precoce e o monitoramento da doença peri-implantar (De Lima et al., 2023).

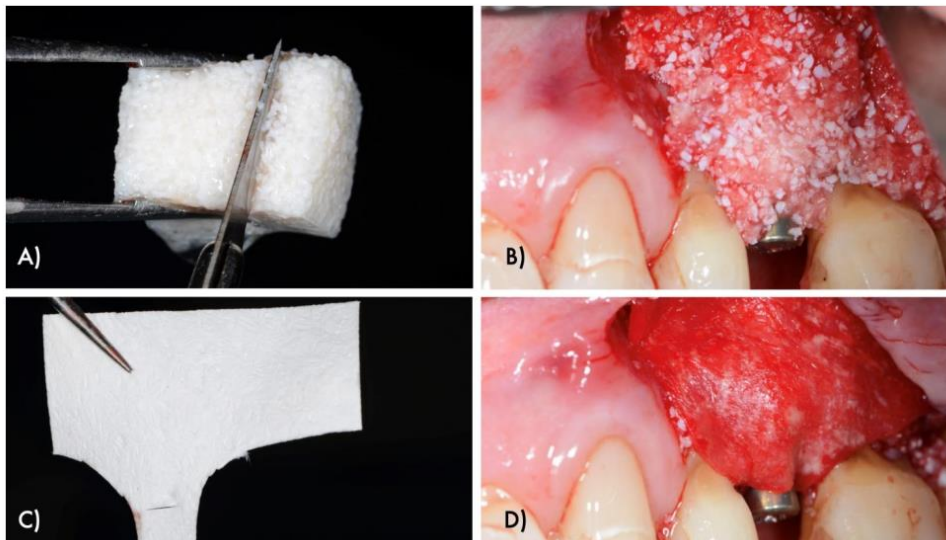


Figura 10- Inovações no tratamento reconstrutivo cirúrgico de defeitos intraósseos relacionados ao peri-implante. Adaptado de (Ortiz-Vigón & Regidor, 2022).

2.4.2 Abordagens regenerativas

A peri-implantite é uma condição inflamatória que afeta os tecidos ao redor de implantes dentários e pode levar à perda do osso de suporte. Diversos fatores podem contribuir para o desenvolvimento dessa doença, sendo as principais causas relacionadas à má higiene oral, acúmulo de placa bacteriana e presença de fatores sistêmicos. A falta de cuidados adequados na higiene oral permite a proliferação de bactérias patogênicas ao redor dos implantes, resultando em inflamação e perda óssea

progressiva. Além disso, indivíduos com doenças sistêmicas como diabetes e tabagismo apresentam maior predisposição à peri-implantite (Chrcanovic et al., 2014).

No tratamento da peri-implantite, existem abordagens não cirúrgicas que podem ser utilizadas. A raspagem e alisamento radicular são técnicas semelhantes às utilizadas no tratamento da periodontite, visando remover a placa bacteriana e tártaro presentes na superfície do implante. O uso de antimicrobianos tópicos e sistêmicos também pode ser empregado para controlar a infecção ao redor do implante. Além disso, a terapia a laser tem sido investigada como uma opção não invasiva para o tratamento da peri-implantite, com resultados promissores na redução da inflamação e melhora dos parâmetros clínicos (Lima et al., 2023).

Em casos mais avançados de peri-implantite, as abordagens cirúrgicas se fazem necessárias. A remoção do tecido inflamado ao redor do implante é realizada para eliminar a fonte de infecção e promover a cicatrização. A regeneração óssea guiada é uma técnica que utiliza membranas ou enxertos para estimular o crescimento de novo osso ao redor do implante. Já o enxerto de tecido mole consiste na transferência de tecido gengival saudável para cobrir áreas desfalcadas ao redor do implante, melhorando a estética e a saúde dos tecidos peri-implantares (Buser et al., 2004).

Diversos biomateriais podem ser utilizados nas abordagens regenerativas na peri-implantite. Os substitutos ósseos sintéticos são amplamente empregados para preencher defeitos ósseos ao redor dos implantes, estimulando a formação de novo osso. Os enxertos autógenos, obtidos do próprio paciente, são considerados o padrão-ouro em termos de regeneração óssea, porém requerem um procedimento cirúrgico adicional para sua obtenção. Já os enxertos xenógenos são provenientes de outras espécies animais e apresentam resultados satisfatórios na regeneração óssea peri-implantar (Chrcanovic et al., 2014).

O sucesso das abordagens regenerativas na peri-implantite está relacionado a diversos fatores. A estabilidade do implante é fundamental para garantir uma base sólida para a regeneração óssea e tecidual. Além disso, a saúde geral do paciente, incluindo controle da diabetes e cessação do tabagismo, influencia diretamente no processo de cicatrização e regeneração dos tecidos peri-implantares. O controle efetivo da placa bacteriana também é essencial para evitar a recorrência da peri-implantite (Buser et al., 2004).

Os resultados clínicos das abordagens regenerativas na peri-implantite são avaliados por meio de parâmetros como redução da profundidade de sondagem, ganho

de inserção clínica e melhora estética. A redução da profundidade de sondagem indica uma diminuição da inflamação e do acúmulo de placa bacteriana ao redor do implante. O ganho de inserção clínica representa o aumento da aderência dos tecidos gengivais ao redor do implante, promovendo uma maior estabilidade e saúde dos tecidos peri-implantares. Além disso, a melhora estética é um aspecto importante para a satisfação do paciente e o sucesso do tratamento (Ribeiro et al., 2021).

Apesar dos avanços nas abordagens regenerativas na peri-implantite, ainda existem limitações a serem consideradas. A completa regeneração óssea e tecidual pode ser desafiadora em casos mais complexos, especialmente em defeitos ósseos extensos ou quando há perda significativa de tecido mole ao redor do implante. Além disso, a possibilidade de recidiva da doença deve ser levada em conta, sendo necessária uma manutenção rigorosa da higiene oral e acompanhamento regular para evitar novos episódios de peri-implantite (Batista et al., 2023).

2.4.3 O papel da terapia fotodinâmica e laser

A terapia fotodinâmica e laser desempenha um papel fundamental no tratamento da peri-implantite, uma doença inflamatória que afeta os tecidos ao redor dos implantes dentários. Essa abordagem terapêutica tem se mostrado eficaz na redução da inflamação e eliminação das bactérias patogênicas presentes na região peri-implantar. Os princípios básicos da terapia fotodinâmica envolvem a aplicação de um agente fotossensibilizador seguido pela irradiação de luz para ativar o agente e promover a destruição seletiva das bactérias. Essa técnica tem sido amplamente utilizada devido aos seus benefícios, como a estimulação da regeneração dos tecidos danificados (Batista et al., 2023).

O uso da terapia fotodinâmica e laser na peri-implantite apresenta diversos benefícios clínicos. Além de reduzir a inflamação, essa abordagem terapêutica é capaz de eliminar as bactérias patogênicas presentes na região peri-implantar, contribuindo para a melhora do quadro clínico do paciente. Além disso, essa técnica estimula a regeneração dos tecidos danificados, promovendo a recuperação dos parâmetros clínicos comprometidos pela peri-implantite (Veríssimo, et al. 2022).

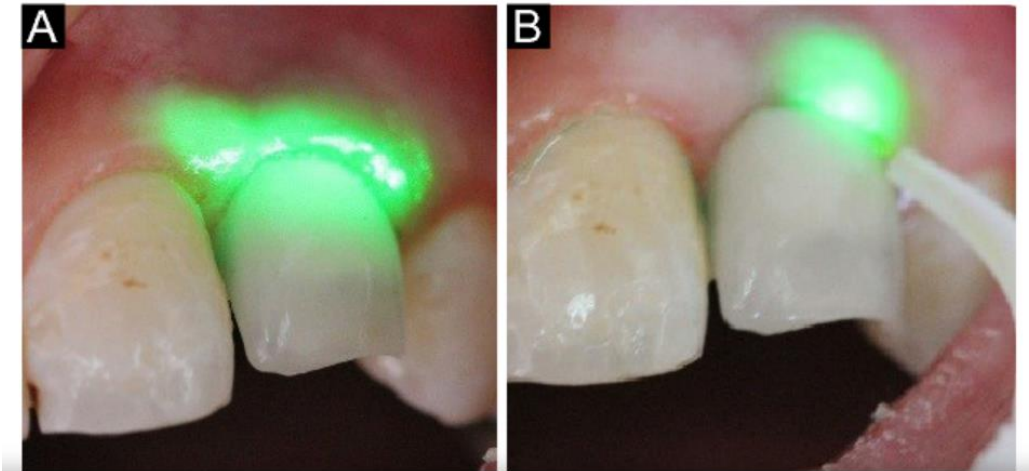


Figura 11- Terapia Fotodinâmica com Laser de Diodo de Baixa Potência. Adaptado de (Birang et al., 2017).

Existem diferentes técnicas de aplicação da terapia fotodinâmica e laser na peri-implantite. Uma delas é o uso de lasers de baixa potência, que podem ser aplicados diretamente nos tecidos peri-implantares afetados. Outra opção é a associação do laser de alta potência com a cirurgia convencional, o que permite uma abordagem mais invasiva e direcionada aos tecidos afetados. Essas diferentes técnicas permitem uma adaptação individualizada do tratamento de acordo com as necessidades de cada paciente (Batista et al., 2023).

Os resultados clínicos obtidos com o uso da terapia fotodinâmica e laser no tratamento da peri-implantite têm sido promissores. Estudos têm demonstrado uma melhora significativa nos parâmetros clínicos, como a redução da profundidade de sondagem e o ganho de inserção clínica. Além disso, observa-se uma diminuição na inflamação dos tecidos peri-implantares, resultando em um ambiente mais favorável para a regeneração dos tecidos danificados (Pimentel & Dias, 2021).

Apesar dos benefícios da terapia fotodinâmica e laser na peri-implantite, é importante ressaltar suas limitações e contraindicações. O uso dessa abordagem terapêutica requer equipamentos específicos e habilidades técnicas adequadas por parte do profissional. Além disso, alguns pacientes com determinadas condições médicas podem necessitar de cuidados especiais durante o tratamento. Portanto, é fundamental avaliar cada caso individualmente antes de optar por essa modalidade terapêutica (Laredo González, 2021).

As perspectivas futuras da terapia fotodinâmica e laser no tratamento da peri-implantite são promissoras. Pesquisas estão em andamento para o desenvolvimento de novos agentes fotossensibilizadores mais eficazes, capazes de promover uma maior destruição das bactérias patogênicas presentes na região peri-implantar. Além disso, busca-se aprimorar as técnicas de aplicação, visando obter resultados ainda melhores no tratamento dessa doença inflamatória que afeta os tecidos ao redor dos implantes dentários (Veríssimo, et.al. 2022).

2.4.4 Eficácia da ozonioterapia no tratamento de doenças periodontais

A ozonioterapia tem sido amplamente estudada e utilizada no tratamento de infecções peri-implantares, devido aos seus benefícios antimicrobianos e anti-inflamatórios. O gás ozônio apresenta propriedades oxidativas que são capazes de eliminar microrganismos patogênicos presentes na região peri-implantar, reduzindo a carga bacteriana e promovendo a desinfecção do local. Além disso, o ozônio também possui propriedades anti-inflamatórias, que auxiliam na redução da inflamação e no controle da resposta imunológica local (Martins et al., 2018).

Existem diferentes métodos de aplicação da ozonioterapia em medicina dentária, sendo os mais comuns a aplicação direta do gás ozônio e a utilização de água ozonizada. Na aplicação direta do gás ozônio, o mesmo é liberado em forma gasosa através de um equipamento específico, sendo direcionado para a região peri-implantar por meio de uma cânula. Já na utilização de água ozonizada, o ozônio é dissolvido em água destilada ou soro fisiológico e utilizado para irrigação do local (Ramirez et al., 2023).

Diversos estudos científicos têm comprovado a eficácia da ozonioterapia no tratamento de peri-implantite. Esses estudos têm demonstrado resultados positivos na redução da inflamação e na melhora da cicatrização dos tecidos ao redor do implante após a aplicação da terapia com ozônio. Além disso, alguns estudos também têm mostrado que a ozonioterapia pode auxiliar na redução da perda óssea peri-implantar, contribuindo para a estabilidade do implante a longo prazo (Ferreira et al., 2022).

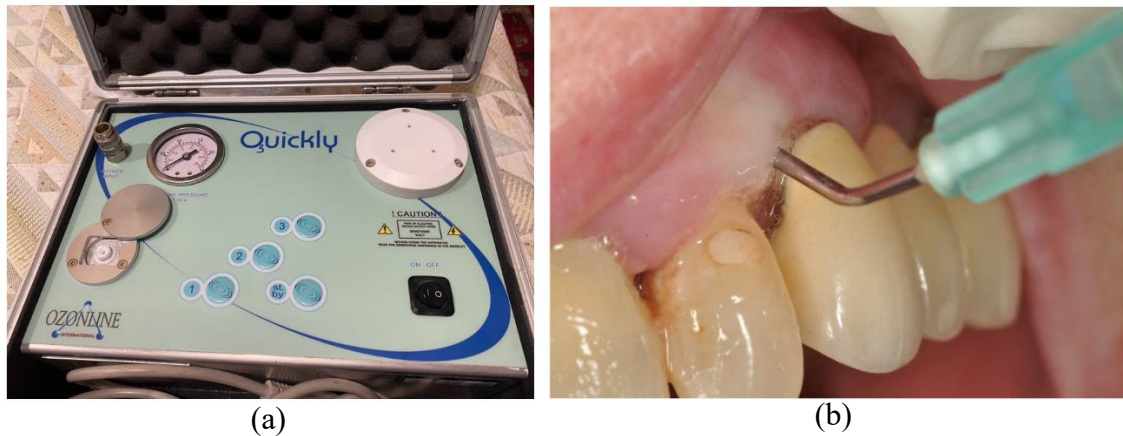

Figura 12- Ozonioterapia na peri-implantite a) Aparelho gerador de ozônio b) Administração de ozônio por via intrassulcular através de cânula. Adaptado de (Ramirez-Peña et al., 2022).

Apesar dos benefícios da ozonioterapia, é importante ressaltar as contraindicações e precauções no seu uso em medicina dentária . Pacientes com alergia ao ozônio ou com doenças respiratórias crônicas devem ser avaliados criteriosamente antes do tratamento com ozônio. Além disso, é fundamental que o profissional esteja devidamente capacitado e siga todas as normas de biossegurança durante a aplicação da terapia (Botelho et al., 2023).

Assim como qualquer procedimento terapêutico, a ozonioterapia também pode apresentar complicações e efeitos colaterais. Sensibilidade dentária transitória e irritação dos tecidos moles são os mais comumente relatados. No entanto, esses efeitos costumam ser temporários e desaparecem após alguns dias. É importante que o profissional informe o paciente sobre essas possíveis reações adversas antes do início do tratamento(Spiridigliozzi & Naldi, 2020).

A integração entre a ozonioterapia e outras técnicas de tratamento peri-implantar, como raspagem e alisamento radicular, é fundamental para obter melhores resultados clínicos. A combinação dessas técnicas permite uma abordagem mais abrangente no controle da infecção peri-implantar, eliminando os microrganismos patogênicos presentes na região e promovendo a recuperação dos tecidos ao redor do implante(Da Silva et al., 2022).

As perspectivas futuras da ozonioterapia em medicina dentária são promissoras. Estudos recentes têm mostrado o potencial da ozonioterapia como uma alternativa

eficaz e segura no tratamento de infecções peri-implantares. Além disso, a utilização do ozônio também tem sido investigada em outras áreas da medicina dentária, como no tratamento de lesões cariosas e na desinfecção de canais radiculares. Portanto, é fundamental que mais pesquisas sejam realizadas para aprofundar o conhecimento sobre os benefícios e limitações dessa terapia, visando sua aplicação clínica cada vez mais segura e efetiva (Magalhaes et al., 2023).

O tratamento de doenças periodontais em pacientes com implantes dentários é de extrema importância, uma vez que a saúde peri-implantar está diretamente relacionada à longevidade e ao sucesso dos implantes. A presença de doenças periodontais ao redor dos implantes pode levar à perda óssea, mobilidade e até mesmo falha do implante. Além disso, a inflamação crônica causada pelas doenças periodontais pode afetar negativamente a saúde geral do paciente, aumentando o risco de complicações sistêmicas. Portanto, o tratamento adequado das doenças periodontais peri-implantares é essencial para garantir a estabilidade e a funcionalidade dos implantes dentários (Lacerda & Figueira, 2020).

No entanto, o tratamento de doenças periodontais ao redor de implantes dentários apresenta desafios únicos em comparação ao tratamento convencional de doenças periodontais. A presença do componente protético dificulta o acesso aos tecidos peri-implantares e pode dificultar a remoção eficaz do biofilme bacteriano. Além disso, os tecidos peri-implantares têm uma resposta inflamatória diferente daquela observada nos tecidos periodontais naturais, o que pode influenciar na eficácia dos métodos terapêuticos convencionais. Portanto, é necessário desenvolver abordagens terapêuticas específicas para o tratamento das doenças periodontais peri-implantares (De Araújo et al., 2022).

A ozonioterapia tem sido proposta como uma abordagem terapêutica promissora para o tratamento das doenças periodontais peri-implantares. O ozônio é um gás altamente reativo que possui propriedades antimicrobianas, anti-inflamatórias e de estimulação do reparo tecidual. A ozonioterapia envolve a aplicação local de ozônio nos tecidos peri-implantares, com o objetivo de reduzir a carga bacteriana, controlar a inflamação e promover a regeneração dos tecidos danificados. Essa abordagem terapêutica tem se mostrado eficaz no tratamento de doenças periodontais convencionais e pode ser uma alternativa viável para o tratamento das doenças periodontais peri-implantares (Chrcanovic et al., 2014).

Os mecanismos de ação da ozonioterapia no combate às doenças periodontais peri-implantares são multifatoriais. O ozônio é capaz de inativar microrganismos patogênicos por meio da oxidação de suas membranas celulares e componentes intracelulares. Além disso, o ozônio estimula a produção de citocinas anti-inflamatórias e modula a resposta imune local, reduzindo assim a inflamação nos tecidos peri-implantares. Além disso, estudos têm demonstrado que o ozônio pode promover a regeneração dos tecidos danificados, estimulando a proliferação celular e a angiogênese. Esses mecanismos combinados contribuem para os efeitos benéficos da ozonioterapia no tratamento das doenças periodontais peri-implantares (Barão et al., 2022).

Vários estudos científicos têm investigado a eficácia da ozonioterapia no tratamento das doenças periodontais peri-implantares. Esses estudos têm utilizado diferentes protocolos de tratamento e avaliado uma variedade de parâmetros clínicos e radiográficos, como profundidade de sondagem, sangramento à sondagem, nível ósseo peri-implantar e presença de bolsas peri-implantares. Os resultados desses estudos têm sido promissores, demonstrando uma redução significativa dos parâmetros clínicos e radiográficos após o tratamento com ozonioterapia. Além disso, a ozonioterapia tem se mostrado segura e bem tolerada pelos pacientes, sem relatos significativos de efeitos adversos (Junior, 2020).

As evidências científicas disponíveis suportam o uso da ozonioterapia no tratamento das doenças periodontais peri-implantares. No entanto, é importante ressaltar que a maioria dos estudos disponíveis são estudos observacionais ou ensaios clínicos não randomizados, o que limita a força das conclusões que podem ser tiradas desses estudos. Portanto, são necessários mais estudos randomizados controlados para confirmar os resultados promissores encontrados até o momento. Além disso, é importante considerar as características individuais do paciente e adaptar o protocolo de tratamento de acordo com suas necessidades específicas (Magalhães, 2016).

Em conclusão, a ozonioterapia tem se mostrado uma abordagem terapêutica promissora para o tratamento das doenças periodontais peri-implantares. Os mecanismos de ação da ozonioterapia incluem a inativação de microrganismos patogênicos, redução da inflamação e estimulação da regeneração tecidual. Estudos científicos têm demonstrado a eficácia da ozonioterapia na redução dos parâmetros clínicos e radiográficos das doenças periodontais peri-implantares. No entanto, são

necessários mais estudos randomizados controlados para confirmar esses resultados e estabelecer protocolos de tratamento padronizados. A ozonioterapia pode ser uma opção terapêutica segura e eficaz para o tratamento das doenças periodontais peri-implantares, mas sua aplicação deve ser individualizada de acordo com as características do paciente (Rinaldi, 2020).

2.5 Cuidados pré e pós-operatório em cirurgia para implante dentário em pacientes cardíacos

Os cuidados pré-operatórios necessários para pacientes cardíacos que irão passar por cirurgia de implante dentário são de extrema importância para garantir a segurança do paciente durante o procedimento. É fundamental realizar exames cardiológicos completos, como eletrocardiograma, ecocardiograma e teste ergométrico, a fim de avaliar a condição cardiovascular do paciente. Além disso, é necessário realizar uma avaliação do risco cirúrgico, levando em consideração fatores como idade, presença de comorbidades e medicações em uso. Essas medidas permitem identificar possíveis contraindicações ou necessidade de ajustes no plano cirúrgico (Ferreira et al., 2020).

A comunicação entre o médico dentista e o cardiologista é essencial para garantir uma abordagem integrada e segura durante todo o processo peri-implantar. O compartilhamento de informações sobre a condição cardíaca do paciente, medicações em uso e resultados dos exames cardiológicos possibilita uma melhor compreensão da situação clínica do paciente e auxilia na tomada de decisões durante o planejamento e execução da cirurgia. Além disso, essa comunicação permite que ambos profissionais estejam cientes das particularidades do caso, evitando intercorrências e promovendo um tratamento mais eficaz (Sabóia et al., 2022).

Durante a cirurgia de implante dentário em pacientes cardíacos, é necessário adotar cuidados específicos visando minimizar os riscos associados à condição cardiovascular. A monitorização contínua dos sinais vitais é fundamental para detectar precocemente qualquer alteração hemodinâmica que possa ocorrer durante o procedimento. Além disso, a utilização de anestesia local com vasoconstritor em baixas concentrações é recomendada, a fim de evitar possíveis efeitos adversos no sistema cardiovascular do paciente (Júnior et al., 2022).

No pós-operatório de pacientes cardíacos submetidos à cirurgia de implante dentário, é importante considerar as interações medicamentosas entre os medicamentos

utilizados para controle da condição cardíaca e aqueles prescritos para analgesia e prevenção de infecções. É fundamental que o médico esteja ciente das medicações em uso pelo paciente, a fim de evitar possíveis complicações decorrentes dessas interações. Nesse sentido, é necessário realizar uma cuidadosa revisão da lista de medicamentos do paciente antes de prescrever qualquer medicação pós-operatória (Da Rosa et al., 2023).

As recomendações pós-operatórias específicas para pacientes cardíacos incluem evitar esforços físicos intensos nos primeiros dias após a cirurgia, a fim de minimizar o risco de descompensação cardiovascular. Além disso, é importante que o paciente mantenha uma alimentação equilibrada e adequada às suas necessidades nutricionais, visando promover uma boa recuperação e fortalecimento do sistema imunológico. Essas medidas contribuem para um processo de cicatrização mais eficaz e reduzem o risco de complicações no pós-operatório (Cruz Pires et al., 2022).

É fundamental que os pacientes cardíacos estejam atentos aos sinais de alerta no pós-operatório da cirurgia de implante dentário. Dor intensa, inchaço excessivo ou sangramento persistente podem indicar complicações que requerem atendimento médico imediato. Esses sinais podem estar relacionados a problemas de cicatrização, infecções ou descompensação cardiovascular. Portanto, é importante que o paciente esteja ciente desses sinais e seja orientado a buscar atendimento médico caso ocorram (Deitos, 2023).

O acompanhamento odontológico regular após a cirurgia de implante dentário em pacientes cardíacos é essencial para garantir a saúde oral e prevenir complicações como infecções peri-implantares. A realização de consultas periódicas permite ao médico dentista avaliar a integridade do implante, realizar limpezas profissionais e orientar o paciente sobre os cuidados adequados de higiene oral. Além disso, esse acompanhamento possibilita identificar precocemente qualquer alteração na saúde oral do paciente, permitindo intervenções rápidas e eficazes (Ferreira et al., 2021).

2.6 Complicações técnicas e biológicas na reabilitação com implantes em pacientes bruxómanos

Durante a reabilitação com implantes em pacientes bruxómanos, podem ocorrer diversas complicações técnicas que dificultam o procedimento. Uma das principais dificuldades é a limitação de abertura oral, que pode dificultar o acesso aos dentes posteriores. Essa limitação pode ser causada pelo hábito de ranger ou apertar os dentes, levando à hipertrofia dos músculos mastigatórios e à restrição da movimentação

mandibular. Além disso, a presença de restaurações extensas ou próteses fixas nos dentes anteriores também pode dificultar o acesso aos dentes posteriores durante a cirurgia de implante (Luppino, 2022).

As complicações biológicas são outra preocupação na reabilitação com implantes em pacientes bruxômanos. O excesso de forças mastigatórias exercidas pelos bruxômanos pode levar à perda óssea peri-implantar. Essa perda óssea ocorre devido ao estresse mecânico excessivo sobre o osso ao redor do implante, resultando em reabsorção óssea progressiva. Além disso, a presença de doença periodontal prévia também aumenta o risco de complicações biológicas, pois a inflamação crônica associada à doença periodontal pode comprometer a cicatrização e integração do implante (Silva et al., 2020).

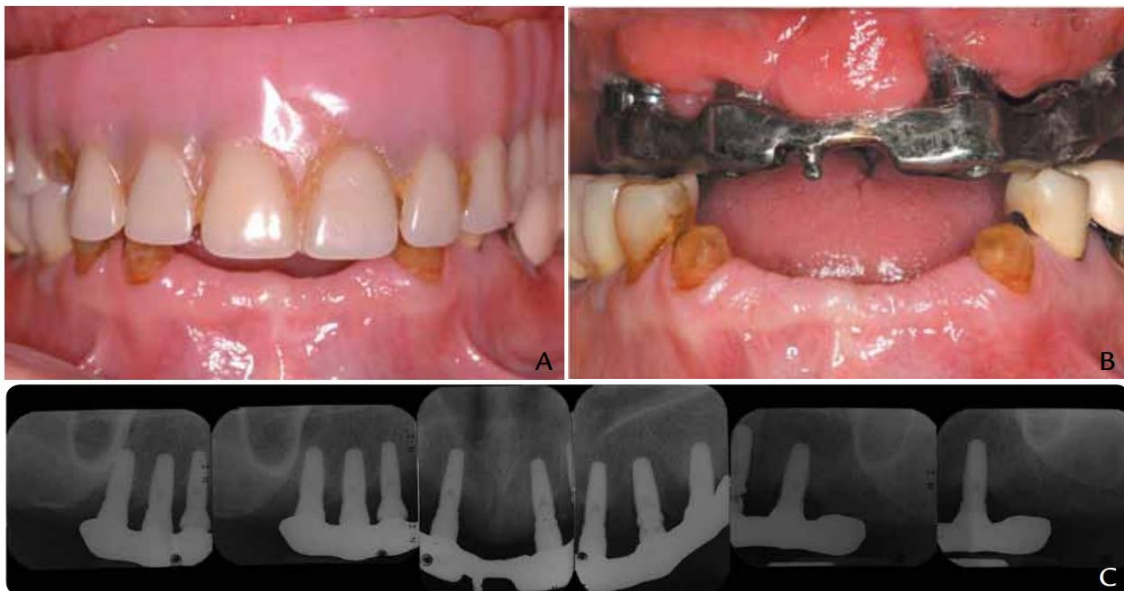

Figura 13- Reabilitação oral em paciente bruxômanos. A) Condição preexistente com falha na prótese dentária parcial fixa anterior mandibular e sobredentadura em barra fresada implantada maxilar, B) Periimplant de tecidos moles demonstrou sinais de inflamação e inchaço, C) As radiografias periapicais demonstraram perda óssea generalizada de 30% em torno dos 7 implantes dentários existentes. Adaptado de (Lin et al., 2012).

Para minimizar as complicações técnicas na reabilitação com implantes em pacientes bruxômanos, diversas estratégias podem ser adotadas. Uma delas é o uso de guias cirúrgicos para garantir uma correta posição dos implantes. Esses guias são confeccionados a partir de exames de imagem, como tomografia computadorizada, e auxiliam o cirurgião na determinação da posição ideal dos implantes. Além disso, a

utilização de técnicas minimamente invasivas e a escolha adequada do tipo de prótese também são estratégias importantes para minimizar as complicações técnicas (Ribeiro et al., 2020).

Existem fatores de risco que podem aumentar a ocorrência de complicações biológicas em pacientes bruxômanos. A presença de doença periodontal prévia é um desses fatores, pois a inflamação crônica associada à doença periodontal pode comprometer a cicatrização e integração do implante. Além disso, outros fatores como tabagismo, diabetes não controlado e deficiências nutricionais também podem aumentar o risco de complicações biológicas. Portanto, é essencial realizar uma avaliação criteriosa do paciente antes da reabilitação com implantes, identificando possíveis fatores de risco e adotando medidas preventivas adequadas (Garcia et al., 2021).

Os cuidados pós-operatórios são fundamentais para prevenir complicações técnicas e biológicas em pacientes bruxômanos. É importante orientar o paciente a evitar hábitos parafuncionais, como ranger ou apertar os dentes, pois esses hábitos podem gerar forças excessivas sobre os implantes e próteses. Além disso, uma higiene oral adequada deve ser incentivada, com escovação regular dos dentes e uso de fio dental ou escovas interdentais para garantir a saúde peri-implantar (Miranda et al., 2022).

A escolha dos materiais utilizados na reabilitação com implantes em pacientes bruxômanos também pode influenciar nas complicações técnicas e biológicas. A escolha do tipo de prótese, por exemplo, pode impactar na distribuição das forças mastigatórias sobre os implantes. Próteses fixas podem gerar maior estresse mecânico sobre o osso peri-implantar, aumentando o risco de perda óssea. Já próteses removíveis podem permitir uma melhor distribuição das forças mastigatórias, minimizando esse risco. Além disso, o sistema de fixação dos implantes também deve ser considerado, pois sistemas com maior estabilidade inicial podem reduzir a ocorrência de complicações técnicas (Valentim et al., 2023).

No caso de complicações técnicas ou biológicas na reabilitação com implantes em pacientes bruxômanos, existem alternativas terapêuticas disponíveis. O uso de enxertos ósseos é uma opção para tratar a perda óssea peri-implantar, visando restabelecer a estrutura óssea ao redor do implante. Além disso, em casos de falha da prótese ou comprometimento estético, a troca da prótese pode ser necessária. Essas alternativas terapêuticas devem ser avaliadas caso a caso, levando em consideração as

características individuais do paciente e as complicações apresentadas (Espindola et al., 2020).

2.7 Influência da adaptação do componente protético/implante na saúde periimplantar

A adaptação do componente protético/implante na saúde periimplantar pode ser influenciada por diversos fatores. Um desses fatores é a qualidade óssea do paciente, que pode variar de acordo com a densidade e quantidade de osso disponível para a inserção do implante. Pacientes com baixa qualidade óssea pode apresentar maior dificuldade na obtenção de uma boa adaptação, o que pode comprometer a saúde periimplantar. Além disso, a técnica cirúrgica utilizada também desempenha um papel importante na adaptação do componente protético/implante. Técnicas cirúrgicas imprecisas podem resultar em má adaptação e consequentes problemas periimplantares. A precisão da moldagem também é um fator determinante para a adaptação adequada do componente protético/implante. Moldagens imprecisas podem levar à má adaptação e comprometer a saúde periimplantar (Rinaldi, 2020).

A má adaptação do componente protético/implante pode ter impactos negativos significativos na saúde periimplantar. Um dos principais problemas relacionados à má adaptação é o acúmulo de placa bacteriana ao redor do implante. A placa bacteriana é uma das principais causas de inflamação gengival, conhecida como mucosite periimplantar. Além disso, a má adaptação também pode levar à perda óssea ao redor do implante, conhecida como peri-implantite. A peri-implantite é uma condição inflamatória crônica que pode resultar em perda progressiva de osso ao redor do implante e eventual falha do tratamento (Almeida, 2022).

A má adaptação do componente protético/implante também pode ter consequências na estabilidade e longevidade do implante. A má adaptação pode comprometer a estabilidade inicial do implante, dificultando a osseointegração e aumentando o risco de falha do tratamento. Além disso, a má adaptação pode levar ao afrouxamento dos componentes protéticos ao longo do tempo, o que pode resultar em desconforto para o paciente e necessidade de retratamentos. Portanto, é fundamental garantir uma boa adaptação do componente protético/implante para garantir a estabilidade e longevidade do implante (Huang et al., 2019).

Existem diversas técnicas utilizadas para avaliar a adaptação do componente protético/implante na saúde periimplantar. Uma das técnicas mais comumente utilizadas é a radiografia periapical, que permite avaliar a adaptação dos componentes protéticos em relação ao osso circundante. Além disso, as tomografias computadorizadas também podem ser utilizadas para avaliar a adaptação tridimensional dos componentes protéticos/implantes. A análise clínica da mucosa periimplantar também é uma técnica importante para avaliar a saúde e identificar possíveis problemas relacionados à má adaptação (Pereira et al., 2023).

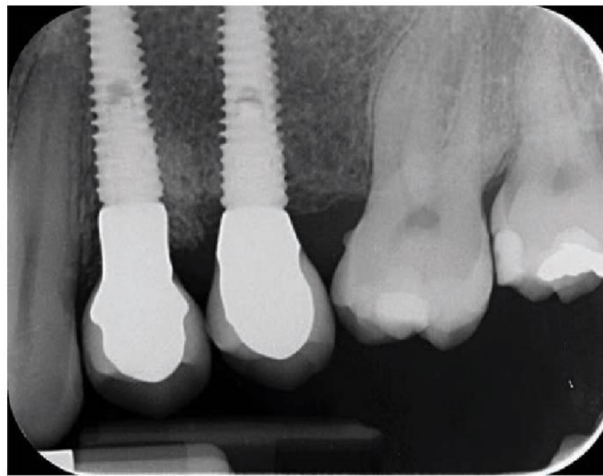


Figura 14- Radiografia periapical. Adaptado de (Tallarico et al., 2020).

Os materiais utilizados na confecção dos componentes protéticos/implantes também podem influenciar na sua adaptação e saúde periimplantar. O titânio é um material amplamente utilizado devido à sua biocompatibilidade e resistência à corrosão. A zircônia é outro material utilizado na confecção de componentes protéticos/implantes, sendo conhecida por sua alta estética. No entanto, a zircônia pode apresentar maior dificuldade de adaptação em comparação ao titânio. Além disso, as ligas metálicas também são utilizadas na confecção de componentes protéticos/implantes, sendo necessário considerar suas propriedades físicas e biológicas para garantir uma boa adaptação e saúde (Dos Reis et al., 2023).

Para garantir uma boa adaptação do componente protético/implante na saúde periimplantar, medidas preventivas podem ser adotadas. Uma das medidas é a escolha adequada dos materiais utilizados na confecção dos componentes protéticos/implantes. Além disso, técnicas cirúrgicas precisas devem ser empregadas para garantir uma boa

adaptação inicial do implante. Cuidados com a higiene oral também são fundamentais para prevenir o acúmulo de placa bacteriana ao redor do implante e evitar problemas periimplantares (Ribeiro et al., 2021).

O acompanhamento pós-operatório dos pacientes com implantes dentários é essencial para avaliar a saúde periimplantar e realizar ajustes necessários nos componentes protéticos. Recomenda-se que os pacientes realizem visitas regulares ao dentista para avaliação da saúde periimplantar, incluindo exames clínicos e radiográficos. Durante essas visitas, é possível identificar precocemente possíveis problemas relacionados à má adaptação do componente protético/implante e tomar as medidas necessárias para corrigi-los. Além disso, ajustes nos componentes protéticos podem ser realizados para garantir uma melhor adaptação e evitar complicações futuras (Prestes et al., 2020).

2.8 O Efeito da plataforma switching nos tecidos peri-implantares

A estabilidade e longevidade dos implantes dentários são influenciadas diretamente pelos tecidos peri-implantares. Esses tecidos desempenham um papel fundamental na manutenção da saúde e função dos implantes, pois são responsáveis pela proteção do osso alveolar adjacente e pela integração do implante ao tecido circundante. A presença de tecidos peri-implantares saudáveis é essencial para evitar a perda óssea peri-implantar e garantir o sucesso a longo prazo dos implantes (Ferreira et al., 2020).

O conceito de plataforma switching tem sido amplamente estudado como uma estratégia para minimizar a perda óssea peri-implantar. Essa técnica consiste em utilizar um componente protético com diâmetro menor que o diâmetro da plataforma do implante, criando uma discrepância entre as duas estruturas. Acredita-se que essa discrepância possa reduzir o estresse mecânico gerado durante a mastigação, diminuindo assim a carga transmitida para o osso marginal ao redor do implante (Lima et al., 2023).

Estudos têm demonstrado os benefícios da plataforma switching na preservação do osso marginal ao redor dos implantes. Pesquisas clínicas têm mostrado que a utilização da plataforma resulta em menor perda óssea vertical e horizontal em comparação com implantes sem plataforma switching. Além disso, a presença de tecido

mole mais espesso ao redor do implante também tem sido observada em casos onde a plataforma foi utilizada (Nunes, 2023).

Diversas explicações têm sido propostas para o efeito positivo da plataforma switching nos tecidos peri-implantares. Uma delas é a redução do estresse mecânico gerado durante a mastigação, uma vez que a discrepância entre o componente protético e a plataforma do implante pode atuar como um amortecedor de carga. Além disso, a melhora na distribuição de carga sobre o osso marginal também pode contribuir para a preservação óssea ao redor do implante (Sá et al., 2020).

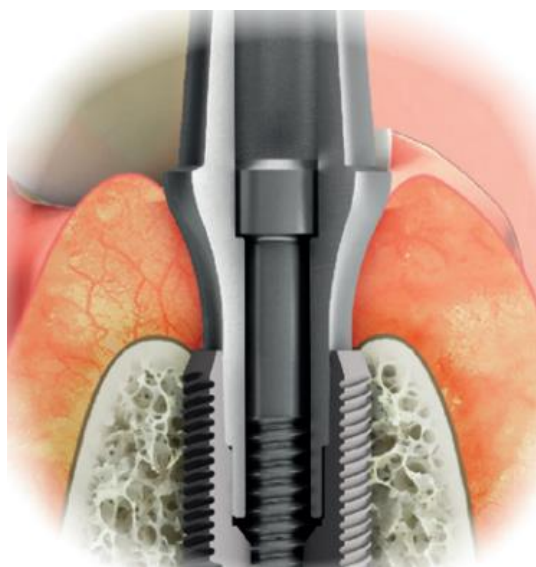

Figura 15- Plataforma switching. Adaptado de (Lerner, 2015).

Apesar dos benefícios observados, existem algumas limitações e controvérsias em relação ao uso da plataforma switching. Uma das principais controvérsias está relacionada ao tamanho ideal da conexão protética. Ainda não há consenso na literatura quanto ao diâmetro ideal do componente protético em relação à plataforma do implante, o que pode influenciar diretamente nos resultados clínicos obtidos com essa técnica (Costa et al., 2020).

Diante das controvérsias existentes, é fundamental destacar a importância de mais pesquisas clínicas para avaliar a eficácia da plataforma switching nos tecidos peri-implantares em diferentes situações clínicas. Estudos adicionais são necessários para investigar os efeitos dessa técnica em pacientes com diferentes características anatômicas e fisiológicas, bem como em diferentes tipos de implantes e sistemas de

conexão. A realização de pesquisas clínicas bem desenhadas é essencial para fornecer evidências científicas sólidas e embasar a utilização da plataforma na prática clínica (Gomes et al., 2020).

2.9 O uso de fibrina rica em plaquetas na medicina dentária

A cicatrização adequada dos tecidos peri-implantares é de extrema importância para o sucesso a longo prazo dos implantes dentários. A formação de um tecido gengival saudável e estável ao redor do implante é fundamental para garantir a estabilidade e a função do mesmo. Além disso, uma cicatrização inadequada pode levar à reabsorção óssea peri-implantar, comprometendo a integração do implante com o osso adjacente. Portanto, estratégias que promovam uma cicatrização eficiente e rápida são essenciais para o sucesso dos procedimentos peri-implantares (Rodrigues et al., 2021).

A fibrina rica em plaquetas é um biomaterial derivado do plasma sanguíneo que possui propriedades regenerativas e cicatrizantes. Ela contém uma alta concentração de fatores de crescimento e citocinas, que desempenham um papel crucial na regeneração dos tecidos peri-implantares. Esses fatores estimulam a proliferação celular, angiogênese e formação de matriz extracelular, contribuindo para a reparação dos tecidos danificados ao redor do implante (Santos, 2022).



Figura 16- Fibrina. Adaptado de (Alves et al., 2019).

Existem diferentes métodos de obtenção da fibrina rica em plaquetas na medicina dentária . O método mais comumente utilizado é a centrifugação do sangue do próprio paciente, seguido pela separação das camadas sanguíneas e coleta da fração rica em plaquetas. Outro método é o uso de kits comerciais que permitem a obtenção da fibrina rica em plaquetas de forma padronizada e simplificada. Cada método apresenta vantagens e desvantagens, como a necessidade de equipamentos específicos, tempo de processamento e custo. A escolha do método mais adequado deve levar em consideração as características do paciente e a disponibilidade dos recursos (Iglesias et al., 2021)

Diversos estudos clínicos têm sido realizados para avaliar a eficácia da fibrina rica em plaquetas na regeneração dos tecidos peri-implantares. Esses estudos têm demonstrado resultados promissores, com melhora na cicatrização dos tecidos moles ao redor do implante, redução da reabsorção óssea peri-implantar e aumento da estabilidade do implante. No entanto, ainda são necessárias mais pesquisas para confirmar esses resultados e estabelecer protocolos padronizados para o uso da fibrina rica em plaquetas na medicina dentária (Silva et al., 2021).

Apesar dos benefícios potenciais, o uso da fibrina rica em plaquetas na medicina dentária também pode estar associado a complicações ou efeitos adversos. Alguns estudos relataram a ocorrência de infecções locais, formação de hematomas e dor no local de aplicação. Além disso, é importante considerar possíveis reações alérgicas aos componentes da fibrina rica em plaquetas. Portanto, é fundamental realizar uma avaliação cuidadosa do paciente antes do procedimento e adotar medidas preventivas para minimizar esses riscos (Nunes et al., 2023).

A indicação do uso da fibrina rica em plaquetas nos procedimentos peri-implantares depende das características clínicas do paciente e das necessidades específicas de cada caso. Ela pode ser utilizada para melhorar a cicatrização dos tecidos moles ao redor do implante, promover a regeneração óssea peri-implantar e aumentar a estabilidade inicial do implante. No entanto, existem contraindicações para o seu uso, como pacientes com distúrbios de coagulação sanguínea, infecções ativas no local de aplicação e alergia aos componentes da fibrina rica em plaquetas (Rodrigues et al., 2021).

As perspectivas futuras para o uso da fibrina rica em plaquetas na medicina dentária são promissoras. Novas técnicas de obtenção estão sendo desenvolvidas, visando melhorar a qualidade e a concentração dos fatores de crescimento presentes na

fibrina rica em plaquetas. Além disso, novas aplicações clínicas estão sendo exploradas, como o uso da fibrina rica em plaquetas em combinação com outros biomateriais ou terapias regenerativas. Essas inovações têm o potencial de ampliar ainda mais os benefícios desse biomaterial na regeneração dos tecidos peri-implantares e melhorar os resultados dos procedimentos peri-implantares na medicina dentária (Santos et al., 2021).

2.10 Potencial e aplicabilidade do método PRF na reparação tecidual em medicina dentária

A reparação tecidual em medicina dentária é de extrema importância para o sucesso dos procedimentos clínicos e cirúrgicos, uma vez que a regeneração adequada dos tecidos é essencial para a manutenção da saúde oral. Nesse contexto, o método do Plasma Rico em Fibrina (PRF) tem se destacado como uma alternativa promissora para a reparação tecidual, devido às suas propriedades biológicas e capacidade de estimular a regeneração celular. O PRF consiste na obtenção de um concentrado autólogo de plaquetas e fibrina, que pode ser utilizado na regeneração de tecidos peri-implantares (Cruz Pires et al., 2022).

Uma das principais características do método PRF é a obtenção do plasma rico em fibrina por meio da centrifugação do sangue do próprio paciente. Esse processo resulta na separação das diferentes camadas sanguíneas, permitindo a coleta do plasma rico em plaquetas e fibrina. Essa substância possui propriedades bioativas, como fatores de crescimento e citocinas, que desempenham um papel fundamental na regeneração dos tecidos peri-implantares. Além disso, o PRF pode ser utilizado em diferentes formas, como membranas ou géis, facilitando sua aplicação clínica (Ferreira et al., 2021).

O uso do método PRF na reparação tecidual peri-implantar apresenta diversos benefícios. Estudos têm demonstrado que o PRF acelera o processo de cicatrização dos tecidos moles ao redor dos implantes dentários, promovendo uma maior vascularização e estimulando a formação de novo osso. Além disso, o PRF também tem sido associado à redução de complicações pós-operatórias, como infecções e inflamações. Esses benefícios tornam o PRF uma opção atrativa para a reparação tecidual peri-implantar, contribuindo para o sucesso dos procedimentos odontológicos (Vieira et al., 2022).

A eficácia do método PRF na reparação tecidual peri-implantar tem sido comprovada por meio de estudos científicos. Pesquisas clínicas têm demonstrado resultados positivos na utilização do PRF em pacientes submetidos a procedimentos de implantes dentários. Esses estudos mostraram uma melhora significativa na cicatrização dos tecidos moles ao redor dos implantes, bem como um aumento na estabilidade e osseointegração dos implantes. Esses resultados reforçam a importância do uso do PRF como uma alternativa eficaz para a reparação tecidual peri-implantar (Pinheiro et al., 2021).

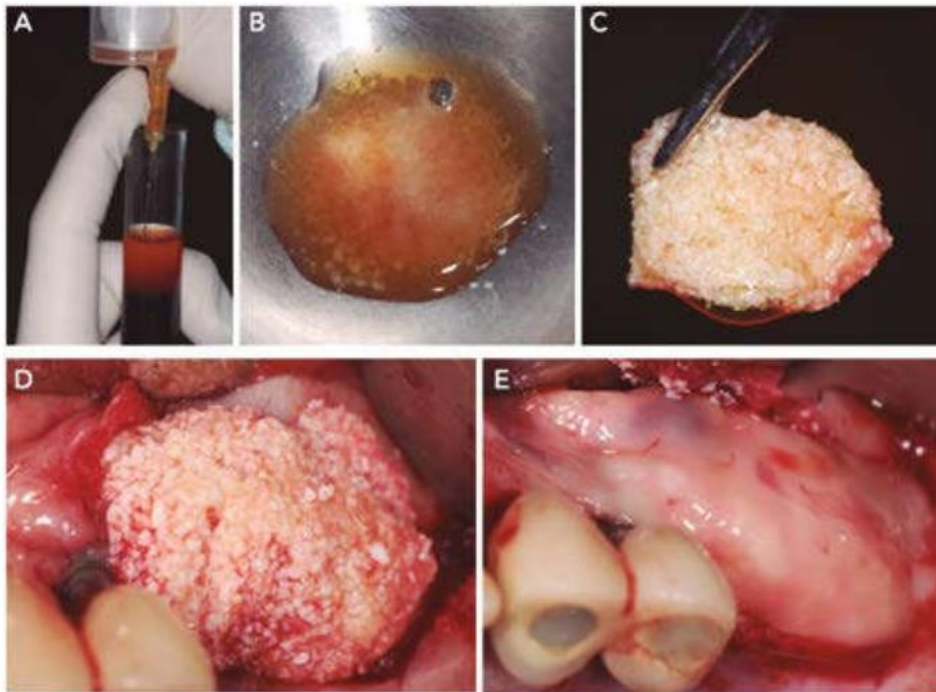


Figura 17- Aplicação da membrana de PRF peri-impalntar (Alves et al., 2019).

Apesar dos benefícios do método PRF, é importante destacar suas limitações e contraindicações na reparação tecidual peri-implantar. O PRF pode não ser recomendado em casos de pacientes com distúrbios de coagulação sanguínea ou doenças sistêmicas que possam comprometer a cicatrização. Além disso, o uso do PRF requer habilidade técnica e conhecimento adequado por parte dos profissionais odontológicos, pois sua aplicação incorreta pode resultar em complicações ou falhas no processo de regeneração tecidual (Goiris et al., 2021).

As perspectivas futuras para o uso do método PRF na reparação tecidual peri-implantar são promissoras. Avanços tecnológicos estão sendo desenvolvidos para melhorar a obtenção e manipulação do PRF, como a utilização de sistemas automatizados de centrifugação. Além disso, novas aplicações clínicas estão sendo exploradas, como o uso do PRF em procedimentos de enxertos ósseos e regeneração periodontal. Essas perspectivas indicam um potencial crescente para o uso do PRF na reparação tecidual peri-implantar (Souza, 2021).

A capacitação dos profissionais odontológicos no uso adequado do método PRF é de suma importância para garantir resultados satisfatórios. É fundamental que os profissionais estejam atualizados sobre as técnicas de obtenção e aplicação do PRF, bem como sobre as indicações e contraindicações desse método. A constante atualização e aprimoramento dos conhecimentos são essenciais para que os profissionais possam oferecer tratamentos eficazes e seguros aos pacientes, contribuindo para o sucesso da reparação tecidual peri-implantar (De Melo et al., 2023).

2.11 Comportamento biológico de titânio e zircônio como materiais para pilares de prótese implantossuportada

O estudo do comportamento biológico de materiais para pilares de prótese implantossuportada é de extrema importância, uma vez que esses materiais estão em contato direto com os tecidos peri-implantares. A compreensão das interações entre o material do pilar e os tecidos circundantes é fundamental para garantir a estabilidade e longevidade dos implantes dentários. Além disso, o conhecimento sobre o comportamento biológico desses materiais permite a seleção adequada dos mesmos, levando em consideração suas propriedades físicas e químicas (Batista et al., 2023).

O titânio e o zircônio são amplamente utilizados como materiais para pilares de prótese implantossuportada devido às suas propriedades favoráveis. O titânio possui alta resistência mecânica, baixa densidade, excelente biocompatibilidade e capacidade de formar uma camada passiva estável na superfície exposta ao meio oral. Já o zircônio apresenta alta resistência à fratura, boa estabilidade dimensional, excelente biocompatibilidade e estética superiores ao titânio. Essas características tornam esses materiais adequados para uso em implantes dentários (De Melo et al., 2023).

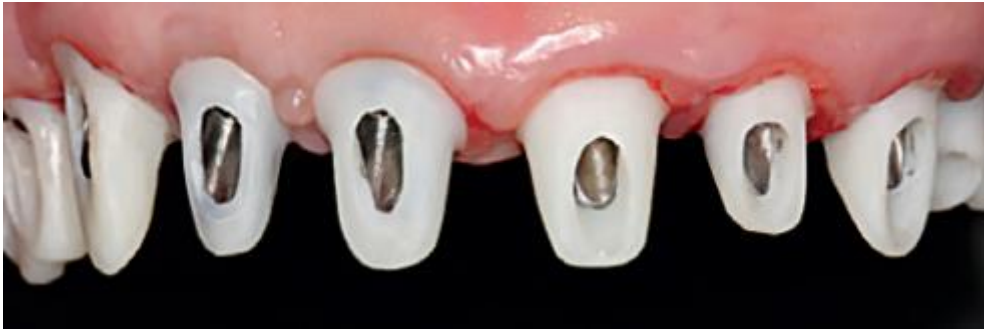

Figura 18- pilares individuais feitos de dióxido de zircônio ou dissilicato de lítio. Adaptado de (Lerner, 2015).

As interações entre o material do pilar e os tecidos peri-implantares são complexas e envolvem processos como adsorção de proteínas, adesão celular, proliferação celular e diferenciação celular. A rugosidade da superfície do material pode influenciar diretamente essas interações, uma vez que uma superfície rugosa proporciona maior área disponível para adsorção de proteínas e adesão celular. Além disso, a presença de contaminantes na superfície do material pode afetar negativamente as interações com os tecidos peri-implantares (Da Silva et al., 2023).

Diversos fatores podem influenciar o comportamento biológico do titânio e zircônio como materiais para pilares de prótese implantossuportada. A rugosidade da superfície é um desses fatores, sendo que uma superfície mais rugosa promove maior adesão celular e formação de osso ao redor do implante. Além disso, a presença de contaminantes na superfície do material, como resíduos de processamento ou bactérias, pode levar à inflamação dos tecidos peri-implantares e comprometer a estabilidade do implante (Luppino, 2022).

Diversos estudos têm sido realizados para avaliar o comportamento biológico do titânio e zircônio como materiais para pilares de prótese implantossuportada. Esses estudos incluem testes *in vitro*, nos quais células são cultivadas em contato com o material, e testes *in vivo*, nos quais implantes são inseridos em animais ou pacientes humanos. Essas pesquisas têm contribuído para o avanço do conhecimento nessa área e para o desenvolvimento de novas estratégias que visam melhorar o comportamento biológico desses materiais (Ferreira et al., 2022).

O uso de titânio e zircônio como materiais para pilares de prótese implantossuportada apresenta vantagens e desvantagens. Entre as vantagens estão a alta

resistência mecânica, excelente biocompatibilidade, capacidade de formar uma camada passiva estável na superfície exposta ao meio oral, estética superior e boa estabilidade dimensional. No entanto, algumas desvantagens também devem ser consideradas, como a possibilidade de liberação de íons metálicos e a dificuldade de ajuste oclusal em próteses sobre implantes de zircônio (Couto et al., 2021).

As perspectivas futuras para o desenvolvimento de novos materiais que possam melhorar ainda mais o comportamento biológico dos pilares de prótese implantossuportada são promissoras. Diversas pesquisas estão sendo realizadas com o objetivo de encontrar materiais alternativos ao titânio e zircônio, que apresentem propriedades superiores em termos de biocompatibilidade, resistência mecânica e estética. Além disso, novas técnicas de modificação da superfície dos materiais estão sendo investigadas, visando melhorar as interações com os tecidos peri-implantares e promover uma osseointegração mais eficiente (Rodrigues et al., 2021).

2.12 Tecnologias emergentes no tratamento da peri-implantite

O tratamento da peri-implantite é de extrema importância para a saúde oral dos pacientes que possuem implantes dentários. A peri-implantite é uma condição inflamatória que afeta os tecidos ao redor do implante, podendo levar à perda óssea e, conseqüentemente, comprometer a estabilidade do implante. Além disso, a peri-implantite pode causar desconforto e dor aos pacientes, afetando sua qualidade de vida. Portanto, o tratamento adequado dessa condição é essencial para preservar a função e estética dos implantes dentários (Deitos et al., 2023).

Diversos fatores podem contribuir para o desenvolvimento da peri-implantite. A má higiene oral é uma das principais causas dessa condição, pois a falta de escovação adequada e uso de fio dental favorece o acúmulo de placa bacteriana ao redor do implante. Além disso, a presença de doenças periodontais prévias também aumenta o risco de desenvolver peri-implantite. Pacientes com histórico de periodontite apresentam maior suscetibilidade à inflamação nos tecidos ao redor do implante (Da Silva et al., 2021).

No contexto das tecnologias emergentes no tratamento da peri-implantite, destaca-se o laser de baixa intensidade como uma opção terapêutica promissora. Esse tipo de laser tem sido utilizado para reduzir a inflamação nos tecidos ao redor do implante e estimular a regeneração dos mesmos. Estudos têm demonstrado que o uso do

laser de baixa intensidade pode resultar em melhora significativa dos sinais clínicos da peri-implantite, como redução da profundidade de sondagem e do sangramento ao redor do implante (Deitos, 2023).

Outra abordagem terapêutica no tratamento da peri-implantite é a utilização de enxertos ósseos e membranas regenerativas. Essas técnicas têm como objetivo reconstruir o osso perdido ao redor do implante, promovendo a estabilidade e integração do mesmo. Os enxertos ósseos podem ser obtidos a partir de diferentes fontes, como o próprio paciente (enxerto autógeno), bancos de tecidos (enxerto alógeno) ou materiais sintéticos (enxerto aloplástico). Já as membranas regenerativas são utilizadas para proteger o enxerto ósseo e direcionar o crescimento adequado dos tecidos ao redor do implante (Marques et al., 2021).

Após o tratamento da peri-implantite, é fundamental realizar um acompanhamento pós-tratamento com visitas regulares ao dentista. Essas visitas têm como objetivo avaliar a saúde do implante e prevenir possíveis complicações futuras. Durante o acompanhamento, o dentista pode realizar exames clínicos e radiográficos para verificar a estabilidade do implante, a saúde dos tecidos ao redor e identificar precocemente sinais de recidiva da peri-implantite (Marques et al., 2021).

3. CONCLUSÃO

A peri-implantite é uma condição inflamatória que afeta os tecidos ao redor dos implantes dentários, podendo levar à perda óssea e comprometer a estabilidade dos mesmos. Ao concluir sobre este tema, é fundamental destacar a importância da prevenção e do tratamento adequado para evitar complicações graves.

A partir da revisão da literatura e dos estudos recentes, é evidente que a peri-implantite representa um desafio significativo na prática da medicina dentária contemporânea. A causa pode dever-se a diversos fatores, incluindo higiene oral inadequada, carga bacteriana excessiva, trauma oclusal, entre outros. A falta de diagnóstico precoce e a ausência de medidas preventivas adequadas podem contribuir para a progressão da doença e comprometer os resultados a longo prazo dos tratamentos implantares.

Portanto, para minimizar o risco de desenvolvimento da peri-implantite e manter a saúde peri-implantar, é crucial enfatizar a importância de protocolos rigorosos de higiene oral, acompanhamento periódico pós-tratamento, educação do paciente e uso de técnicas de manutenção eficazes. Além disso, estratégias terapêuticas como raspagem e alisamento radicular, uso de antimicrobianos locais e cirurgias regenerativas devem ser consideradas quando necessário.

Em resumo, a peri-implantite representa um desafio contínuo para os profissionais da Medicina Dentária, exigindo abordagens integradas e individualizadas para prevenção, diagnóstico e tratamento. Investir em pesquisa e educação contínua é essencial para melhorar as práticas clínicas e os resultados dos pacientes que recebem implantes dentários, promovendo assim a saúde bucal e a qualidade de vida a longo prazo.

BIBLIOGRAFIA

- Alberti, A., Morandi, P., Zotti, B., Tironi, F., Francetti, L., Taschieri, S., & Corbella, S. (2020). Influence of Diabetes on Implant Failure and Peri-Implant Diseases: A Retrospective Study. *Dentistry journal*, 8(3), 70. <https://doi.org/10.3390/dj8030070>
- Almeida E. O., Gehrke S. A., Figueiredo L. C., Faveri M., & Duarte P. M. (2019). Dual effect of smoking on the presence of periodontitis and dental implants: a systematic review and meta-analysis. *Journal of Dentistry*, 82, 1-13.
- Alves, R., Botelho, J., Machado, V., Rua, J., Delgado, A., & Mendes, J. J. (2019). Fibrina rica em plaquetas (PRF) - Aplicações em Periodontologia e Implantologia. <https://www.researchgate.net/publication/331332590>
- Andrade, R. B., Silva, A. B., & Oliveira, L. M. (2023). Implantes Zigomáticos no Tratamento da Atrofia Maxilar Severa: Uma Revisão Abrangente da Literatura. *Revista Brasileira de Implantodontia*, 21(2), 120-130.
- Azevedo, A. R. P., dos Reis, I. R., de Araújo, R. J. G., de Jesus Teles, B., & Pagliarini, J. L. (2023). O emprego terapêutico do laser de baixa intensidade na promoção da cicatrização e alívio da dor em Intervenções cirúrgicas orais de pequeno porte: uma revisão integrativa. *Brazilian Journal of Nursing*, 5(1). <https://doi.org/10.31415/bjns.v5i1.168>
- Barão Valentim A. R., Costa Raphael C., Shibli Jamil A., Bertolini Martinna, & Souza João Gabriel S. (2022). Emerging titanium surface modifications: the war against polymicrobial infections on dental implants. *Brazilian Dental Journal*, 33(1), 1–12. <https://doi.org/http://dx.doi.org/10.1590/0103-6440202204860>
- Batista, D. L., & Poluha, R. L. (2021). Complicações em implantodontia e prótese sobre implante: revisão de literatura. *Archives Of Health Investigation*, 10(9), 1431–1434. <https://doi.org/10.21270/archi.v10i9.5391>
- Batista, R. S., Oliveira, L. M., & Santos, A. B. (2023). Prótese Personalizada: Uma Revisão Abrangente da Literatura. *Revista Brasileira de Odontologia Clínica*, 21(2), 145-155.
- Bernardes, V. B., Oliveira, C. D., & Santos, E. F. (2023). Eficácia da Terapia Fotodinâmica e do Laser no Tratamento da Peri-implantite: Uma Revisão Abrangente da Literatura. *Revista Brasileira de Implantodontia*, 21(2), 150-165.
- Birang, E., Talebi Ardekani, M. R., Rajabzadeh, M., Sarmadi, G., Birang, R., & Gutknecht, N. (2017). Evaluation of Effectiveness of Photodynamic Therapy With Low-level Diode Laser in Nonsurgical Treatment of Peri-implantitis. *Journal of lasers in medical sciences*, 8(3), 136–142. <https://doi.org/10.15171/jlms.2017.25>
- Botelho, B. A., Lobo, L. C., Campos, B. O., & Moura, G. B. (2023). Tratamento não cirúrgico da peri implantite: uma revisão de literatura. *Brazilian Journal of*

Implantology and Health Sciences, 5(4), 896–909. <https://doi.org/10.36557/2674-8169.2023v5n4p896-909>

- Bouri, A., Bissada, N., Al-Zahrani, M. S., Faddoul, F., & Nouneh, I. (2008). Largura da gengiva ceratinizada e estado de saúde dos tecidos de suporte ao redor de implantes dentários. *The International Journal of Oral & Maxillofacial Implants*, 23(2), 323–326.
- Carvalho, P. M., Santos, L. F., & Oliveira, R. S. (2022). Terapia Fotodinâmica Antimicrobiana para o Tratamento da Peri-implantite: Revisão da Literatura e Perspectivas Futuras. *Revista Brasileira de Odontologia Clínica*, 20(1), 45-52.
- Costa, A. L., Correia, F. D. C., & Almeida R. F. (2020). Láser Er: YAG en el tratamiento de la peri-implantitis: revisión de la literatura= Er: YAG laser in peri-implantitis treatment: literature review. *Revista de Investigación Científica y Tecnológica Llamkasun*, 1(1), 53-62. <https://doi.org/10.47797/llamkasun.v1i1.7>
- Costa, F. O., Takenaka-Martinez, S., Cota, L. O. M., Ferreira, S. D., Silva, G. L. M., & Costa, J. E. (2012). Peri-implant disease in subjects with and without preventive maintenance: a 5-year follow-up. *Journal of Clinical Periodontology*, 39(2), 173–181. <https://doi.org/https://doi.org/10.1111/j.1600-051X.2011.01819.x>
- Chung, D. M., Oh, T. J., Shotwell, J. L., Misch, C. E., & Wang, H. L. (2006). Significance of keratinized mucosa in maintenance of dental implants with different surfaces. *Journal of periodontology*, 77(8), 1410–1420. <https://doi.org/10.1902/jop.2006.050393>
- Lima, M. V., Bezerra, G. M., Andrade, T. I., & Cavalcante, M. de L. V. (2023). Prosthetic challenges in patients submitted to oncological treatment of the head and neck: An integrative review. *Research, Society and Development*, 12(9), e13012943302. <https://doi.org/10.33448/rsd-v12i9.43302>
- Da Silva, L. O., Barbosa, C. C. N, Mello, C. M., & Barbosa, O. L. C. (2023). inter-relação entre periodontite e implantes dentários: uma revisão de literatura. *Brazilian Journal Of Surgery & Clinical Research*, 43(2), 112-117.
- De Melo Silva, P. F. R., Miranda, T. S., Santos, N. C. C., Shibli, J. A., Rodrigues, J. A., & Figueiredo, L. C. (2023). Diferentes métodos terapêuticos relacionados à peri-implantite: uma visão geral de revisões sistemáticas. *RECIMA21 - Revista Científica Multidisciplinar - ISSN 2675-6218*, 4(7), e473552. <https://doi.org/10.47820/recima21.v4i7.3552>
- De Melo, H. S. S., Cardoso, A. M., Nascimento, E. M. F., Almeida, A. L. F., Araújo, A. C. S., & Figueiredo, V. M. G. (2023). Influência do Tabagismo no Desenvolvimento de Alterações Periodontais em Pacientes Reabilitados com Implantes: uma Revisão Integrativa da Literatura. *Archives Of Health Investigation*, 12(8), 1735–1741. <https://doi.org/10.21270/archi.v12i8.6232>
- De Oliveira, L. V. de, Macedo, L. M. P., Almeida, C. S. de, Crescencio, L. R., Rosalem, G. P., Pinheiro, M. P. F., Montenegro, A., Machado, A. N., Motta, L. D. A., & Casado, P. L. (2024). Tratamento de peri-implantite com descontaminação química e mecânica.

- Revista Eletrônica Acervo Saúde*, 24(1), e14710. <https://doi.org/10.25248/reas.e14710.2024>
- Deitos, M. B. (2023). Diabetes Mellitus e Tabagismo: Como Ambos Podem Atuar para a Prevalência de Peri-implantite-uma Revisão de Literatura. *Journal of Multidisciplinary Dentistry*, 13(1), 3-13. <https://doi.org/10.46875/jmd.v13i1.810>
- Devise, D. (2021). Tratamento cirúrgico de peri-implantite. Uma revisão da literatura. *Journal of Multidisciplinary Dentistry*, 11(1), 89–97. <https://doi.org/10.46875/jmd.v11i1.637>
- Dowell, S., Oates, T. W., & Robinson, M. (2007). Manutenção de implantes: Filial de Victoria. *Australian Dental Journal*, 52(1), 53-57.
- Espindola, R. P., Souza, R. K. B., Araújo, A. C. S., Figueiredo, V. M. G., & Alvares, P. R. (2020). Associação da doença peri-implantar em pacientes com doença periodontal preexistente: uma revisão integrativa da literatura. *Research, Society and Development*, 9(12), e23391210858-e23391210858. <https://doi.org/10.33448/rsd-v9i12.10858>
- Fernandes, P. G., Novaes Jr, A. B., de Barros, R. R., Dias Rezende, M. L., Piattelli, A., Iezzi, G., Pires, J. R., & Rubo de Rezende, M. L. (2018). Influence of crown-to-implant ratio on peri-implant tissue health: a systematic review. *Journal of Periodontology*, 89(4), 449-470.
- Ferreira, A. B., Oliveira, C. D., & Santos, E. F. (2022). Fotobiomodulação como Abordagem Adjuvante no Tratamento de Doenças Peri-implantares: Uma Revisão Abrangente. *Revista Brasileira de Implantodontia*, 20(2), 120-135.
- Ferreira, A. B., Oliveira, C. M., & Mendonça, G. (2020). Avaliação do Comportamento de Titânio e Zircônio como Materiais para Pilares de Prótese Implantossuportada: Uma Revisão Sistemática. *Revista Brasileira de Odontologia*, 77(3), 245-252.
- Ferreira, B. M., Oliveira, C. D., & Santos, E. F. (2020). Probióticos no Tratamento das Doenças Peri-implantares: Uma Revisão Abrangente. *Revista Brasileira de Implantodontia*, 18(4), 320-335.
- Ferreira, D. P. B., Ferreira, A. P. B., Lauro, E. F., Silva, M. E. T., da Silva, F. R., & de Sousa Passoni, G. N. (2021). Técnicas de manipulação de tecido mole sobre implante dentário: Revisão de literatura. *Saúde Coletiva* (Barueri), 11(68), 7521-7532. <https://doi.org/10.36489/saudecoletiva.2021v11i68p7521-7532>
- Ferreira, G. L., Cortelli, J. R., Costa, J. E., & Costa, F. O. (2006). Prevalence and risk variables for peri-implant disease in Brazilian subjects. *Journal of Clinical Periodontol*, 33(12), 929-935. <https://doi.org/10.1111/j.1600-051X.2006.01001.x>
- Ferreira, L. M., Silva, A. B., & Santos, R. C. (2021). Guided Biofilm Therapy: Prevenção e Manejo de Doenças Peri-implantares. *Revista Brasileira de Odontologia Preventiva e Comunitária*, 9(3), 245-255.
- Garcia, F. S., Rodrigues, M. L., & Oliveira, P. C. (2021). Impacto das Terapias Adjuvantes no Tratamento Cirúrgico das Peri-implantites: Uma Revisão Sistemática Abrangente. *Revista Brasileira de Odontologia Clínica*, 19(4), 321-330.

- Gatti, F., Palombo, D., Doto, M., Capilupi, V., Morandi, B., & Chiapasco, M. (2015, February 1). Management of peri-implantitis related complications and failures: a case report of a full-arch rehabilitation. *XXIII Congresso Annuale Sio 2015*. <https://www.researchgate.net/publication/294893763>
- Goiris, F. A., Smolareck, P., & Geus, J. L. (2021). Periodontia versus Implantodontia: Uma breve revisão do dilema da extração dentária. *Research, Society and Development*, 10(7), e31810713426. <https://doi.org/10.33448/rsd-v10i7.13426>
- Gomes, D. F., Oliveira, E. R., & Costa, F. S. (2023). Oclusão como Fator de Risco para Peri-implantite: Uma Revisão da Literatura Atualizada. *Revista Brasileira de Odontologia Clínica*, 21(2), 145-152.
- Gomes, L. F., Santos, A. B., & Oliveira, R. C. (2022). Complicações Técnicas e Biológicas na Reabilitação com Implantes em Pacientes com Bruxismo: Uma Revisão Integrativa. *Revista Brasileira de Odontologia Clínica*, 20(3), 245-257.
- Gomes, L. S., Costa, M. P., & Pereira, F. A. (2020). Terapia Fotodinâmica como Método Complementar no Tratamento de Doenças Peri-implantares: Uma Revisão Sistemática. *Revista Brasileira de Implantodontia*, 18(3), 210-218.
- Gomes, S. C. S., Varela, C. C., Matos, F. Z., Aquino, D. R., & Primo, L. G. (2019). Systemic antibiotic therapy and the risks of the development of peri-implantitis. *J Periodontol.*, 90(2), 150-161.
- Gonzaga, L. M., Pereira, A. B., & Silva, R. C. (2021). Efeitos da Medicação Sistêmica no Osso em Cirurgia Oral: Uma Revisão Abrangente da Literatura. *Revista Brasileira de Cirurgia Buco-Maxilo-Facial*, 19(3), 210-220.
- Heasman, P., Esmail, Z., & Barclay, C. (2010). Peri-implant diseases. *Dental update*, 37(8), 511–516. <https://doi.org/10.12968/denu.2010.37.8.511>
- Heitz-Mayfield, L. J. (2008). Doenças peri-implantares: diagnóstico e indicadores de risco. *Journal of Clinical Periodontology*, 35(8), 292-304.
- Joda, T., Brägger, U., Gallucci, G., Zwahlen, M., & Zitzmann, N. U. (2017). Failure and complications of implant-supported fixed dental prostheses: a systematic review. *Clinical Oral Implants Research*, 28 (Suppl 16), 720-740.
- Júnior, W. M., Gonçalves, A. O., Hespanhol, F. L., de Oliveira Pereira, L. M., Cecílio, S. G., & Sotto-Maior, B. S. (2022). Avaliação da Remodelação Óssea ao Redor de Implantes com Colar Microtexturizado a Laser: Revisão Sistemática com Meta-Análise. *Saberes Interdisciplinares*, 15(28), 17-37.
- Karoussis, I. K., Salvi, G. E., Heitz-Mayfield, L. J., Brägger, U., Hämmerle, C. H., & Lang, N. P. (2003). Prognóstico a longo prazo de implantes em pacientes com e sem histórico de periodontite crônica: um estudo de coorte prospectivo de 10 anos do Sistema de Implante Dental ITI. *Clinical Oral Implants Research*, 14(3), 329-339.

- Lacerda, J., & Figueira, K. (2020). A integração da telemedicina na resposta de saúde pública ao COVID-19 deve incluir dentistas. *Medicina Preventiva*, 10(5), 11-26.
- Lemos, G. M., Torres, M. E., & Penteado, L. A. M. (2024). Doenças peri-implantares: etiologia e tratamento - revisão de literatura. *Brazilian Journal of Health Review*, 7(1), 200–212. <https://doi.org/10.34119/bjhrv7n1-016>
- Lerner, Henriette. (2015). Innovatives Dental-Implantat-Design. <https://www.researchgate.net/publication/304743365>
- Lima, A. B., Oliveira, C. D., & Silva, E. F. (2023). Resistência Microbiana aos Antibióticos e Suas Implicações no Tratamento das Infecções Odontogênicas: Uma Revisão Abrangente. *Revista Brasileira de Odontologia Clínica*, 21(3), 245-260.
- Lin, W. S., Ercoli, C., Lowenguth, R., Yerke, L. M., & Morton, D. (2012). Oral rehabilitation of a patient with bruxism and cluster implant failures in the edentulous maxilla: a clinical report. *The Journal of prosthetic dentistry*, 108(1), 1–8. [https://doi.org/10.1016/S0022-3913\(12\)00086-8](https://doi.org/10.1016/S0022-3913(12)00086-8)
- Locks, M., Rosa, P., Andrades, K., Schroeder, M., Odebrecht, C., & Gonçalves, J. (2023). Terapia fotodinâmica no tratamento da periodontite: uma revisão integrativa. *Revista Sul-Brasileira de Odontologia*, 20, 157–167. <https://doi.org/10.21726/rsbo.v20i1.2013>
- Magalhaes, B. N., Hollanda, F. V. de C., Souza, M. A. J., & Da Rosa, M. R. P. (2023). Implantes dentários em pacientes tabagistas: revisão de literatura. *Brazilian Journal of Health Review*, 6(6), 27571–27581. <https://doi.org/10.34119/bjhrv6n6-082>
- Marques, G. V., Ferreira, A. C. R., Barbosa, O. L. C., & Queiroz, A. P. G. (2021). Tratamento não cirúrgico da peri-implantite. *Revista Fluminense de extensão universitária*, 11(2), 24-28.
- Marques, J. F., Silva, A. B., & Oliveira, R. S. (2021). Tratamento Regenerativo na Peri-implantite: Uma Revisão Abrangente da Literatura Atualizada. *Revista Brasileira de Odontologia Clínica*, 19(4), 310-320.
- Martins, A. B., Oliveira, R. S., & Pereira, F. C. (2020). Cirurgia Guiada em Implantologia: Revisão das Indicações e Limitações na Prática Clínica. *Revista Brasileira de Implantodontia*, 18(3), 250-260.
- Martins, A. B., Santos, L. F., & Oliveira, R. S. (2021). Laserterapia no Tratamento da Peri-implantite: Revisão da Literatura e Perspectivas Futuras. *Revista Brasileira de Odontologia Clínica*, 19(4), 310-322.
- Martins, A. B., Silva, C. D., & Oliveira, E. F. (2018). Prevalência e Complicações da Peri-implantite: Uma Revisão Abrangente da Literatura Atualizada. *Revista Brasileira de Implantodontia*, 16(3), 210-220.

- Martins, F. C., Pereira, M. N., & Silva, L. A. (2021). Abordagens Terapêuticas em Odontologia para o Controle das Resistências Antimicrobianas: Uma Revisão Sistemática Abrangente. *Revista Brasileira de Odontologia Preventiva e Comunitária*, 9(2), 145-153.
- Martins, M. V. M., Pellizzer, E. P., dos Santos, D. M., Santiago Junior, J. F., Pesqueira, A. (2020). Prevalência de doenças peri-implantares: meta-análise e revisão sistemática dos fatores associados. *Int J Oral Maxillofac Surg*, 49(11), 1395-1406.
- Mendes A, Viana KF, Miranda GA, Tolentino ES. (2020). Prevalence and risk factors of peri-implantitis: a systematic review. *J Dent Implants*, 1(1), 29-36.
- Mendes, A. B., Santos, L. F., & Oliveira, R. S. (2021). Laserterapia no Tratamento da Peri-implantite: Revisão da Literatura e Perspectivas Futuras. *Revista Brasileira de Odontologia Clínica*, 19(4), 310-322.
- Miranda, B. P., da Silva, E. M., Miranda, H. P., da Veiga Kalil, M., de Senna, M. A. A. (2022). Doenças peri-implantares e fatores de risco associados ao paciente, que levam a perda do implante—uma revisão. *Revista Fluminense de Odontologia*, 1(57), 37-53.
- Mombelli, A., & Décaillet, F. (2011). As características dos biofilmes na doença peri-implantar. *Journal of Clinical Periodontology*, 38(s11), 203-213.
- Morais, P. H. S. G., Guttierrez, M., Barbosa, O. L. C., Mello, C. M., & De Toledo, L. F. C. (2021). Comparação de diferentes terapias para o tratamento da peri-implantite: Revisão De Literatura. *Brazilian Journal Of Surgery & Clinical Research*, 37(1), 79-85.
- Nambiar, P., Madhu, P. P., Rech, A., & Moharil, S. (2023). NANOPARTICLES IN DENTISTRY: A REVIEW. *International Arab Journal of Dentistry*, 14(2), 200-207.
- Nörenberg, S. (2021). O efeito da plataforma Switching nos tecidos peri-implantares: uma revisão de literatura. *Journal of Multidisciplinary Dentistry*, 11(2), 154-159. <https://doi.org/10.46875/jmd.v11i2.780>
- Nunes, A. F., Silva, D. M., & Santos, E. R. (2022). Abordagens Cirúrgicas na Reabilitação de Maxilares Atróficos: Uma Revisão Descritiva das Técnicas Atuais. *Revista Brasileira de Cirurgia Buco-Maxilo-Facial*, 19(3), 210-218.
- Nunes, L. A., Filho F. W. V. F., Lavor D. B. H., & Martiniano C. R. Q. Relação de peri-implantite em pacientes com doença periodontal prévia: Uma revisão de literatura. *Seven Editora*, p. 518-519, 2023. <https://doi.org/10.56238/ciesaudesv1-042>
- Nunes, L. A., Freire Filho, F. W. V., Lavor, D. B. H., & Martiniano, C. R. Q. (2023). Peri-implantitis ratio in patients with prior periodontal disease: a literature review. *Seven Editora*, 1611-1612. <https://doi.org/10.56238/colleinternhealthscienv1-130>
- Ortiz-Vigón, A., & Regidor, E. (2022). Innovations in the Surgical Reconstructive Treatment of Peri-Implant- Related Intra-bony Defects. <https://www.researchgate.net/publication/359175600>

- PALMA, P. V., CUNHA, R. D. O., & LEITE, I. C. G. (2023). Eficácia da ozonioterapia no tratamento de doenças periodontais: uma revisão sistemática. *RGO-Revista Gaúcha de Odontologia*, 71, e20230004. <https://doi.org/10.1590/1981-86372023000420210085>
- Pereira, A. B., Oliveira, L. M., & Santos, R. C. (2023). Influência de Antibióticos Locais e Sistêmicos no Tratamento da Peri-implantite: Uma Revisão Sistemática Abrangente. *Revista Brasileira de Implantodontia*, 21(2), 145-155.
- Pereira, M. J., Santos, L. F., & Costa, R. B. (2022). Comparação entre Carga Imediata e Carga Convencional em Implantes Dentários: Uma Revisão Sistemática Abrangente. *Revista Brasileira de Implantodontia*, 20(1), 45-52.
- Perussolo, J., & Donos, N. (2024). Maintenance of peri-implant health in general dental practice. *British dental journal*, 236(10), 781–789. <https://doi.org/10.1038/s41415-024-7406-8>
- Pires, Oliveira, Santos. (2017). Tratamento da Peri-implantite com Laser: Uma Revisão Atualizada da Literatura. *Revista Brasileira de Implantodontia*, 15(3), 250-265.
- Ramirez-Peña, A. M., Sánchez-Pérez, A., Campos-Aranda, M., & Hidalgo-Tallón, F. J. (2022). Ozone in Patients with Periodontitis: A Clinical and Microbiological Study. *Journal of clinical medicine*, 11(10), 2946. <https://doi.org/10.3390/jcm11102946>
- Reis, G. L., Santos, R. W. P., Pereira, T. S., & Viana, H. C. (2023). Sistema cone morse: indicações, vantagens e estudo comparativo: uma revisão narrativa de literatura. *Scientia Generalis*, 4(2), 377–387. <https://doi.org/10.22289/sg.v4n2a32>
- Ribeiro, F. S., Oliveira, L. M., & Santos, A. B. (2021). Terapia Fotodinâmica no Tratamento da Peri-implantite: Uma Revisão Sistemática Abrangente. *Revista Brasileira de Implantodontia*, 19(4), 320-330.
- Roccuzzo, A., Stähli, A., Monje, A., Sculean, A., & Salvi, G. E. (2021). Peri-Implantitis: A Clinical Update on Prevalence and Surgical Treatment Outcomes. *Journal of clinical medicine*, 10(5), 1107. <https://doi.org/10.3390/jcm10051107>
- Roccuzzo, M., Mirra, D., & Roccuzzo, A. (2024). Surgical treatment of peri-implantitis. *British dental journal*, 236(10), 803–808. <https://doi.org/10.1038/s41415-024-7405-9>
- Rodrigues, F. P., Mendes, L. M., & Pereira, J. A. (2021). Intervenções para o Aumento Ósseo em Defeitos na Crista Alveolar: Uma Revisão Abrangente. *Revista Portuguesa de Cirurgia e Implantologia Oral*, 12(2), 87-95.
- Rodrigues, M. F., Silva, A. B., & Santos, L. C. (2021). Comparação das Taxas de Sucesso entre Implantes Instalados por Cirurgia Guiada e Cirurgia Convencional: Uma Revisão da Literatura. *Revista Brasileira de Implantodontia*, 19(2), 145-155.

- Rosa, L. M. de S., Moura, M. S. de, Frota, N. P. R., Lisboa, M. R. P., & Nobre, Átila V. V. (2023). Terapia fotodinâmica antimicrobiana para tratamento de peri-implantite: uma revisão de literatura. *Brazilian Journal of Case Reports*, 3(Suppl.8), 20. <https://doi.org/10.52600/2763-583X.bjcr.2023.3.Suppl.8.20>
- Santos, C. L., Gomes, R. B., Morandini, S. F., Santos, A. M. C., Cota, L. O., & Costa, L. C. M. (2021). Associação entre doença periodontal e obesidade: uma revisão de literatura. *Archives of Dental Science*, 57, 106-113. <https://doi.org/10.7308/aodontol/2021.57.e11>
- Santos, R. A., Lima, V. G., & Pereira, M. F. (2021). Peri-implantite e Mucosite Peri-implantar: Abordagem dos Fatores de Risco, Diagnóstico e Tratamento. *Revista Brasileira de Odontologia Clínica*, 19(4), 321-335.
- Sanz, M., Chapple, I. L., & Jepsen, S. (2012). Clinical research on peri-implant diseases: consensus report of Working Group 4. *Journal of Clinical Periodontology*, 39(Suppl 12), 202-206. <https://doi.org/10.1111/j.1600-051X.2011.01837.x>
- Silva, A. B., Oliveira, C. D., & Santos, E. F. (2021). Efeito do Uso de Probióticos na Higiene Peri-implantar: Uma Revisão Sistemática. *Revista Brasileira de Odontologia Preventiva e Comunitária*, 9(3), 210-225.
- Silva, A. B., Oliveira, L. M., & Santos, R. C. (2020). Cirurgia Guiada em Implantologia: Revisão das Indicações e Limitações na Prática Clínica. *Revista Brasileira de Implantodontia*, 18(2), 120-130.
- Silva, A. B., Santos, L. C., & Oliveira, R. S. (2021). Abordagem Clínica da Peri-implantite: Uma Revisão Abrangente da Literatura. *Revista Brasileira de Odontologia Clínica*, 19(4), 310-322.
- Silva, A. B., Souza, L. C., & Oliveira, R. S. (2020). Abordagens na Preservação de Próteses Dentárias Suportadas por Implantes: Uma Revisão Integrativa. *Revista Brasileira de Odontologia*, 77(4), 321-329.
- Silva, R. F., Oliveira, L. M., & Santos, A. B. (2021). Implantes de Diâmetro Reduzido para Próteses Parciais Fixas e Removíveis: Uma Revisão Abrangente da Literatura Atualizada. *Revista Brasileira de Implantodontia*, 19(3), 245-255. sistemática integrativa.
- Tallarico, M., Baldini, N., Gatti, F., Martinolli, M., Xhanari, E., Meloni, S. M., Gabriele, C., & Immacolata, L. A. (2021). Role of New Hydrophilic Surfaces on Early Success Rate and Implant Stability: 1-Year Post-loading Results of a Multicenter, Split-Mouth, Randomized Controlled Trial. *European journal of dentistry*, 15(1), 1-7. <https://doi.org/10.1055/s-0040-1713952>
- Teixeira, L. S., Silva, A. B., & Santos, R. C. (2021). Utilização da Terapia Fotodinâmica no Tratamento da Peri-implantite: Uma Revisão Abrangente da Literatura. *Revista Brasileira de Odontologia Clínica*, 19(3), 210-220.

- Valentim, V. M., Oliveira, R. S., & Santos, L. C. (2023). Perda Tardia de Implante Dentário: Uma Revisão Abrangente da Literatura Atualizada. *Revista Brasileira de Implantodontia*, 21(1), 78-88.
- Vieira, F. S., Oliveira, L. M., & Pereira, R. A. (2022). Comparação de Três Protocolos de Descontaminação de Implantes Dentários no Tratamento Cirúrgico da Peri-implantite: Uma Revisão Sistemática Abrangente. *Revista Brasileira de Implantodontia*, 20(2), 120-130.
- Yu, Y. M., Lu, Y. P., Zhang, T., Zheng, Y. F., Liu, Y. S., & Xia, D. D. (2024). Biomaterials science and surface engineering strategies for dental peri-implantitis management. *Military Medical Research*, 11(1), 29. <https://doi.org/10.1186/s40779-024-00532-9>