

A Ecografia e a Ressonância Magnética nas Alterações Fisiológicas e Benignas do Ovário

The Ultrasound and Magnetic Resonance in Physiological and Benign Ovarian Conditions

Plácido Santos¹, Teresa Margarida Cunha²

¹Interno do Internato Complementar de Radiologia, Centro Hospitalar de Coimbra

Directora: Dr^a Amélia Estevão

²Assistente Hospitalar Graduada de Radiologia, Instituto Português de Oncologia de Francisco Gentil – Centro Regional de Lisboa

Director: Dr. Rui Costa

Resumo

A ecografia e a ressonância magnética são fundamentais para o diagnóstico e tratamento apropriado da patologia benigna do ovário na mulher em idade fértil.

O objectivo deste trabalho é rever os aspectos clínicos, ecográficos e em ressonância magnética da fisiologia e patologia benigna do ovário com correlação anátomo-patológica.

O estudo sono-morfológico complementado pela imagem Doppler orienta o diagnóstico. No entanto, a ressonância magnética pela sua capacidade multiplanar e melhor diferenciação tecidual, permite uma melhor acuidade diagnóstica, antes da confirmação histológica.

Os aspectos fisiológicos normais que decorrem durante os ciclos menstruais sob influência hormonal podem ser facilmente avaliados clínica e ecograficamente.

Os quistos simples têm paredes finas e regulares, tendo o corpo lúteo paredes irregulares, com maior espessura e conteúdo hemorrágico, que lhe dá aumento de sinal em T1. A saturação da gordura é essencial para diferenciar os teratomas dos quistos hemorrágicos e endometriomas.

A ausência de fluxo ao Doppler com aumento de dimensões sugere torção do ovário.

Os tumores sólidos que apresentam hipossinal em T2 são tumores do estroma ovárico, como os fibromas

O diagnóstico correcto e o tratamento adequado das alterações fisiológicas e doenças benignas do ovário dependem da adequada avaliação radiológica.

Palavras-chave

Ovário; Benigno; Ecografia; Ressonância Magnética.

Abstract

The ultrasound and magnetic resonance imaging are essential to the diagnosis and appropriate treatment of benign disease in reproductive women.

The aim of this work is to review the clinical, ultrasound and magnetic resonance findings of the ovarian physiology and benign pathology with pathologic correlation.

The morphological ultrasound study complemented by Doppler image guides the diagnosis. However, the multiplanar ability and better tissue differentiation of magnetic resonance enables better diagnostic accuracy, before the histologic confirmation.

The physiological aspects arising during the normal menstrual cycles under the hormone influence can be easily clinical and ultrasound evaluated.

The simple cysts have thin walls and are regular, and the corpus luteum cysts have irregular walls, with a greater thickness and hemorrhagic content, which gives high signal on T1-weighted images. The fat saturation is essential to differentiate the teratomas from hemorrhagic and endometrial cysts.

On the Doppler study the absence of flow with the increase in size suggests torsion of the ovary.

The fibromas are solid tumors with low-signal intensity on T2-weighted images.

The correct diagnosis and appropriate treatment of the physiologic disorders and benign diseases of the ovary depend on the adequate imaging evaluation.

Key-words

Ovary; Benign condition; Ultrasound; Magnetic Resonance Imaging.

Introdução

A frequência da doença anexial benigna é muito superior à patologia maligna, sendo um grande desafio diagnóstico. Várias alterações benignas do sistema reprodutor feminino são fisiológicas. Apesar de poderem mimetizar malignidade não devem ser consideradas patológicas.

O estudo sono-morfológico complementado pela imagem Doppler orienta o diagnóstico em 93 – 97% dos casos [1]. No entanto, a ressonância magnética pela sua capacidade multiplanar e melhor diferenciação tecidual, permite uma maior acuidade diagnóstica, antes da confirmação histológica nas lesões indeterminadas na ecografia.

Faremos uma revisão imagiológica em ecografia e ressonância magnética das alterações fisiológicas e benignas do ovário.

Após o exame físico, a ecografia e a ressonância magnética são fundamentais para o diagnóstico e tratamento apropriado da patologia benigna nas mulheres em idade fértil.

O Papel da Ecografia

A ecografia é um método de primeira linha na avaliação das lesões anexiais pela sua acessibilidade e ótima relação custo/benefício. A abordagem transvaginal com sonda 5 – 10MHz, associada sempre com estudo prévio por via supra-púbica, é fundamental na caracterização de grandes massas e em estudos pós-histerectomia [2].

O sinal mais precoce de disfunção dos ovários é o seu aumento de volume. As medidas variam de autor para autor, considerando-se um volume médio na mulher jovem de 8–10cc. Após os 30 anos há uma diminuição do volume para cerca de 2cc na mulher pós-menopausa.

Um aumento superior a duas vezes em relação ao ovário contralateral é um forte critério ecográfico de suspeição de patologia [3].

A ecografia caracteriza as massas anexiais em benignas ou malignas. Na suspeita de malignidade, se são de origem epitelial ou outra e se são primárias ou secundárias. As lesões malignas não serão pormenorizadas neste trabalho. Em ecografia podem detectar-se lesões de natureza quística simples, quística complexa ou sólida.

Os quistos simples podem ser anexiais benignos como os folículos, corpo lúteo, hidrossalpinge e cistadenoma seroso ou de etiologia não ginecológica, gastro-intestinal (GI), divertículo da bexiga e quisto de Tarlov (Fig. 1).

Nas lesões quísticas complexas benignas, com alguns ecos no seu interior, destacamos o endometrioma, quisto hemorrágico e cistadenoma mucinoso. A existência de áreas hiperecogénicas sugere teratoma. Uma componente sólida com septações favorece abscesso tubo-ovárico, fibrotecoma, cistadenofibroma e quisto de inclusão peritoneal. Com origem não ginecológica observam-se por vezes os abscessos GI, hematomas e linfocelos.

Nas lesões sólidas benignas temos o leiomioma sub-seroso, a torção do ovário, o edema maciço, o tumor de Brenner e o fibroma/tecoma.

As lesões neoplásicas desenvolvem neovascularização, com ausência de camada muscular nos vasos que apresentam baixa resistência e alto fluxo diastólico. O estudo em modo doppler demonstra a *compliance*,

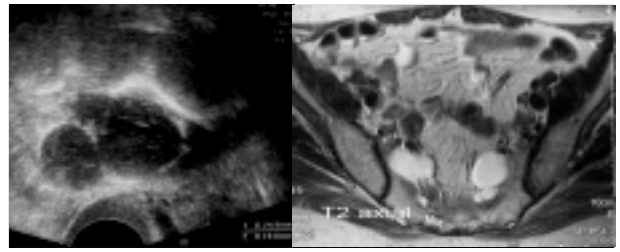


Fig. 1 – Quistos de Tarlov em mulher de 68 anos. Quistos subaracnóideus que se prolongam ao longo das raízes do plexo sacrado.

densidade e distribuição da vascularização. Um índice de resistência inferior a 0,40 favorece malignidade, sendo considerado normal quando superior a 0,50. No entanto, existem alguns falsos positivos como o corpo amarelo e alterações inflamatórias que podem ter índices de resistência baixos.

Com doppler normal a observação de uma massa complexa sugere benignidade. As lesões malignas têm distribuição vascular central e irregular e as lesões benignas têm distribuição vascular periférica e regular. Nas vegetações inferiores a 1cm pode não se detectar fluxo, sendo o Power-doppler útil para detectar baixos fluxos, independentemente do ângulo de insonação.

A valorização das características morfológicas na mulher em idade fértil deve ter sempre em atenção a necessidade de nova reavaliação por ecografia após cerca de seis semanas para diferenciar os quistos funcionais.

Os sinais morfológicos de benignidade são os quistos simples, paredes regulares, septos finos (< 3mm), áreas hiperecogénicas (teratoma) e conteúdo ecogénico uniforme (endometrioma). A acuidade da ecografia para lesões benignas utilizando estes sinais morfológicos é de 95% [4].

O componente sólido não hiperecogénico dentro da lesão, o fluxo vascular central, líquido livre intra-peritoneal e septos espessos (>3mm) dentro da massa conferem à ecografia um valor preditivo de malignidade máximo de 93% [1].

A Ressonância Magnética (RM)

É um método mais dispendioso mas que pela sua maior sensibilidade e especificidade diminui o número de cirurgias.

No nosso serviço utilizamos como protocolo imagens ponderadas em T1 no plano axial; T2 no plano axial e sagital. Após administração endovenosa de gadolínio efectuamos sequência ponderada em T1 no plano axial com saturação de gordura.

Os sinais de malignidade em RM são as projecções papilares, tamanho > 4 cm, septos > 3 mm, parede > 3 mm, componente sólido dentro do tumor, necrose e os critérios clássicos de envolvimento do peritoneu e órgãos adjacentes e adenomegalias.

O melhor valor preditivo de malignidade é a necrose nas massas sólidas e as vegetações nas lesões quísticas.

É sugestivo de lesão maligna por RM um tumor sólido uni ou bilateral, ou a existência de nódulos ou vegetações captantes de contraste ou presença de septos espessos em tumor quístico.

Lesões quísticas simples como o quisto folicular, quisto do corpo amarelo, ovário poliquístico, quisto de inclusão peritoneal, quisto para-ovárico, hidrossalpinge, quisto de duplicação, mucocelo apendicular e cistadenoma seroso apresentam hipossinal em T1 e hipersinal em T2.

As lesões com alto sinal em T1 são o quisto hemorrágico, o endometrioma, o hematoma e o teratoma quístico maduro, sendo a saturação de gordura essencial para diferenciar o teratoma do quisto hemorrágico e endometrioma.

As lesões sólidas apresentam hipossinal em T1 e T2. Nestas destacamos o leiomioma, o fibroma/tecoma, o tumor de Brenner com as suas calcificações grosseiras, o tumor de Células da Granulosa e o tumor Esclerosante do Estroma Ovárico extensamente hipervascularizado.

As patologias com sinal heterogêneo são o abscesso tubo-ovárico, a torção do ovário, a gravidez ectópica e os abscessos diverticular e do apêndice.

Alterações Fisiológicas

O ovário é um órgão par intra-peritoneal situado na pequena bacia ao lado do útero e atrás dos ligamentos largos. É constituído por três estruturas anatómicas distintas: o estroma, as células germinativas e epitélio de revestimento celômico. Através do meso-ovário recebe as suas necessidades sanguíneas das artérias ováricas.

O eixo hipotálamo-hipofisário controla o ciclo ovárico, regulando a hormonogênese. É o nível hormonal de gonadotrofinas (LH e FSH), associado às variações de estrogénios e progesterona que regulam a foliculogênese e determinam a fertilidade da mulher.

Em todos os ciclos, o ovário desenvolve alguns folículos. O pico de LH e aumento concomitante do estradiol origina a ruptura do folículo dominante com libertação do ovócito. O folículo dominante atinge cerca de 22mm (17–25mm), mas ocasionalmente pode ter 3cm e, por vezes, chegar aos 8cm. Quando atinge os 3cm designa-se de quisto folicular (Fig. 2). Frequentemente identifica-se o *cumulus oophorus* no seu interior.

Após a ruptura folicular, desenvolve-se vascularização nas paredes do folículo, transformando-se em corpo amarelo. Este apresenta contornos um pouco irregulares, paredes espessas e conteúdo heterogêneo seroso e hemático, regredindo nos 15 dias seguintes (Fig. 3).

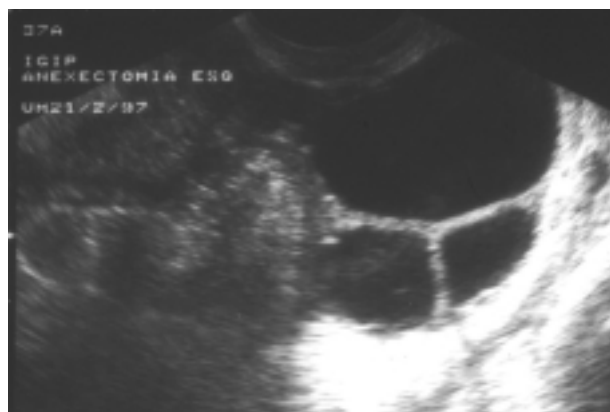

Fig. 2 – Mulher de 37 anos com quistos foliculares.

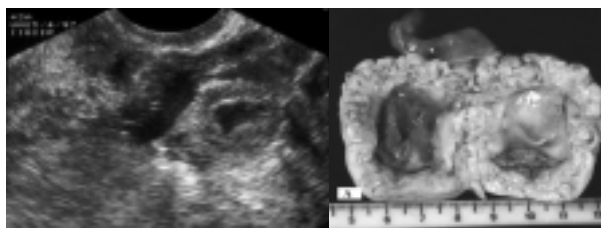


Fig. 3 – Mulher de 43 anos com quisto do corpo amarelo. A – Peça operatória em secção.

Quistos Foliculares e do Corpo Amarelo

A maioria dos quistos do ovário são quistos foliculares que resultam da não ruptura ou regressão do folículo de Graaf. Os quistos do corpo lúteo derivam na mulher que não engravidou, da hemorragia ou ausência de regressão do corpo lúteo. Na grande maioria dos casos os quistos funcionais são assintomáticos. Por vezes nos quistos do corpo lúteo mantém-se a produção de progesterona condicionando atrasos menstruais com anomalias na frequência e duração da menstruação. Quando os quistos adquirem grandes dimensões podem causar elevação da pressão intra-abdominal, dor lombar e mesmo abdómen agudo por complicações como ruptura, hemorragia e torção. Ocasionalmente a ruptura folicular manifesta-se de forma súbita com dor abdominal, hipotensão e síncope ("mittelschmerz").

A ecografia transvaginal é o método "gold standard" para o diagnóstico de quisto do ovário. Os quistos foliculares simples são estruturas anecogénicas de paredes finas. A presença de conteúdo heterogêneo hipocogénico com aspecto de "rede" ou com múltiplos septos incompletos sugere hemorragia.

Os quistos simples do ovário são achados frequentes em Tomografia Computorizada (TC) e RM. Têm paredes finas (<3mm) e são uniloculados. Em TC são lesões com densidade aquosa (<20UH) arredondadas ou ovais. Em RM têm sinal intermédio ou baixo em T1 e elevado sinal em T2, pela presença de líquido puro. A parede identifica-se melhor pela sua hipointensidade em T2, ficando hiperintensa em relação ao estroma ovárico após a administração de contraste.

Os quistos com conteúdo hemorrágico revelam hipersinal em T1 e sinal intermédio ou elevado em T2 [5].

Os quistos do corpo lúteo têm paredes mais espessas com discreto aumento de sinal em T1 [6], diferenciando-se o sedimento e coágulos no interior dos quistos das vegetações nos tumores epiteliais pela ausência de realce após contraste dos primeiros.

Lesões quísticas uniloculares, mesmo em mulheres pós-menopausadas, têm uma incidência extremamente baixa de malignidade [7].

O endometrioma e os quistos do corpo lúteo podem revelar hemorragia intraquística, contudo apenas o endometrioma tem um acentuado encurtamento de T2, associando-se a endometriose à presença de múltiplos quistos hemorrágicos [8].

Condições Benignas Não – Neoplásicas

As lesões benignas não-neoplásicas podem ter estrutura quística, sólida ou sólida e quística.

Nas quísticas consideramos o Síndrome do Ovário Poliquístico, Síndrome de Hiper-estimulação Ovárica ou Hyperreactio Luteinalis, Quistos Para-ováricos, Endometrioma e quistos de Inclusão Peritoneal. Com estrutura sólida ou sólida e quística abordaremos o Edema Maciço do Ovário, a Torção, Inflamação (DIP) e Gravidez Ectópica.

Síndrome do Ovário Poliquístico

O Síndrome do Ovário Poliquístico (SOP) é uma disfunção endócrina complexa caracterizada por secreção inapropriada de gonadotrofinas, resultando em infertilidade devido a anovulação crônica. Também designado de Síndrome de Stein-Leventhal caracteriza-se por amenorreia ou oligomenorreia, uma relação LH:FSH superior a 2 e frequentemente obesidade, ovários grandes e hirsutismo. A sua apresentação clínica compreende um largo espectro, sendo a infertilidade o problema clínico maior. Morfologicamente, os ovários estão ligeiramente aumentados, contendo múltiplos pequenos quistos de distribuição periférica com hipertrofia do estroma central. Existe continuidade radiológica entre os ovários normais e poliquísticos, pelo que o diagnóstico baseia-se nas alterações hormonais, achados clínicos e radiológicos [9]. A ecografia transvaginal é o método de eleição, servindo a RM para confirmar o diagnóstico ou para excluir um tumor virilizante.

No SOP os ovários estão moderadamente aumentados (até 5cm), esféricos e com um número anormalmente elevado de folículos com distribuição periférica. Existem pelo menos 10 folículos com 2 a 8mm a envolver um estroma central hipointenso, não se individualizando folículo dominante [10]. Por vezes podemos identificar um ovário contralateral normal. Os ovários têm uma cápsula esclerótica espessa e exibem estroma central de baixo sinal nas ponderações T1 e T2 (Fig. 4).

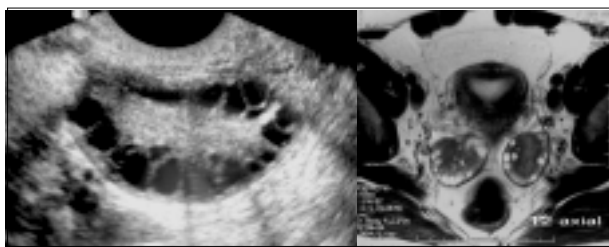

Fig. 4 – Ovário micropoliquístico.

É importante diferenciar SOP dos ovários multifolículos, sendo estes achados normais no final da puberdade em resultado de hiperprolactinemia, anovulação hipotalâmica e amenoreia relacionada com o peso. Diferenciam-se por menor número de quistos, diferente tamanho dos folículos, ausência de hipertrofia do estroma e presença de folículo dominante, re-adquirindo aspecto normal após tratamento.

Quistos Teca-Luteínicos

Os quistos teca-luteínicos são quistos formados por células da teca luteinizadas. Desenvolvem-se com altos níveis de gonadotrofina coriônica humana, sendo menos comuns que

os outros quistos. Associam-se a gestações múltiplas, doença trofoblástica e gravidezes complicadas com hidrósia fetal ou a síndrome de hiper-estimulação ovárica. Os ovários com quistos teca-luteínicos são grandes (até 10–20cm de diâmetro), com quistos multiseptados bilaterais de conteúdo simples. Em T2 ou após administração de contraste não são evidentes espessamentos anómalos. Apenas o contexto clínico os diferencia de cistadenomas (Fig. 5).

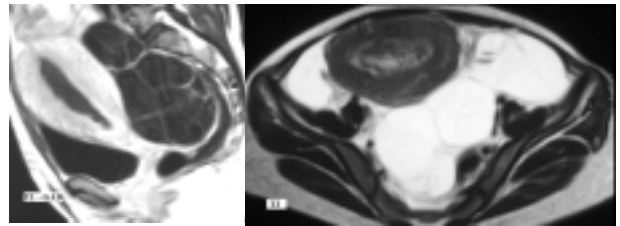


Fig. 5 – Quistos Teca-luteínicos bilaterais em mulher com 21 anos com Mola Hidatiforme.

Quistos de Inclusão Peritoneal

Os quistos de inclusão peritoneal são pseudo-quistos porque na realidade tratam-se de loculações de líquido produzido pelos ovários limitadas por aderências peritoneais. São lesões tipicamente encontradas em doentes com antecedentes de cirurgia, endometriose ou doença inflamatória pélvica. Estes pseudo-quistos têm dimensões variáveis e forma irregular porque a superfície exterior é definida pelas estruturas adjacentes. Podem ser assintomáticos ou manifestar-se por dor ou efeito de massa [11].

Ocupam o espaço disponível, podendo moldar as estruturas vizinhas. Os ovários e trompas de Falópio podem ser erradamente consideradas como nódulos sólidos no seu interior, sendo a história prévia da doente fundamental para evitar estes erros. Se tiverem conteúdo puro, vão apresentar baixo sinal em T1 e elevado sinal em T2, com densidade baixa, líquida na TC. Podem ter septações internas e eventualmente conteúdo hemático, traduzido por hipersinal em T1 e hipossinal em T2 (Fig. 6) e aumento de densidade na TC.

Quistos para-Ováricos

Os quistos para-ováricos desenvolvem-se no meso-ovário. São quase sempre achados acidentais encontrados em mulheres de meia-idade. São arredondados ou ovóides, uniloculados com paredes finas, tendo entre 1–12cm. As suas complicações são semelhantes às dos quistos funcionais com torção, ruptura e hemorragia, sendo a transformação maligna extremamente rara.

Os quistos para-ováricos têm aspectos radiológicos típicos dos quistos do ovário, diferenciando-se apenas pela sua localização dentro do ligamento largo, adjacente ao ovário ipsilateral [12].

Enquanto os quistos para-ováricos são geralmente grandes, os quistos de Morgagni que se originam nas fimbrias da trompa não ultrapassam 1cm. É difícil o diagnóstico diferencial entre os quistos do para-ovário, quistos excêntricos do ovário, quistos retroperitoneais e linfocelos,

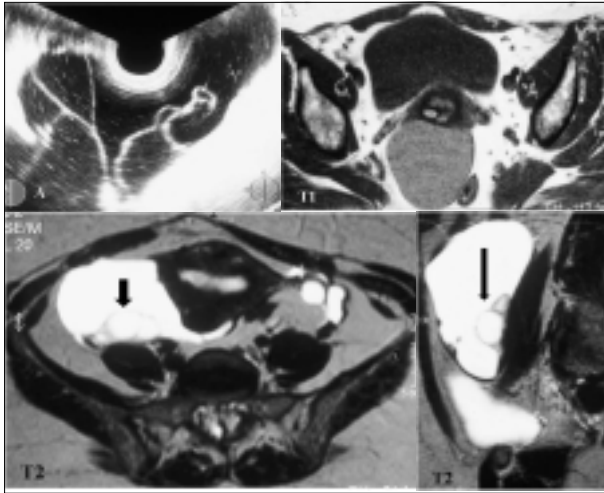


Fig. 6 – Quisto de Inclusão Peritoneal. Ovário direito com folículo dominante (seta).

sendo que os últimos têm história clínica pessoal e distorcem a vascularização.

A hidrossalpinge também se desenvolve no seio do ligamento largo, mas apresenta morfologia alongada, tubular e septos incompletos. É quase impossível diferenciar apenas pela imagem os quistos para-ováricos complicados de abscessos, endometriomas e até do cancro do ovário.

Endometrioma

A localização mais comum da endometriose pélvica é nos ovários, sendo os quistos endometriais geralmente múltiplos e bilaterais. Na ecografia os quistos apresentam ecos difusos no seu interior, de baixa amplitude, com focos hiperecogénicos parietais. Com as sucessivas hemorragias, os quistos endometriais vão acumulando os produtos de degradação da hemoglobina, elevando o sinal em T1, em relação com a hemorragia subaguda, podendo atingir sinal semelhante à gordura. Coexiste diminuição do sinal em T2 (“shading”)(Fig. 7). A sensibilidade da RM para detectar quistos endometriais é de 68–90% e especificidade é de 83–98% [13].

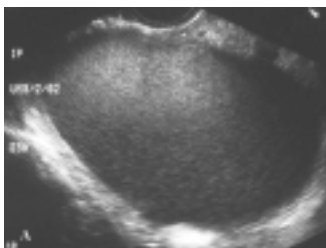
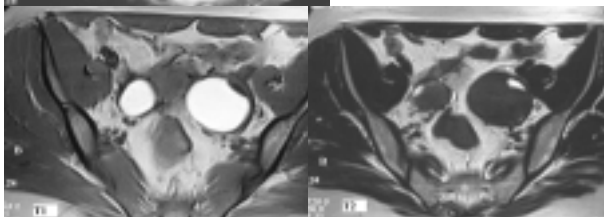


Fig. 7 – A - Endometriose do ovário esquerdo em mulher de 23 anos. Formação quística com ecos homogêneos, sem vascularização, com reforço posterior, com maiores eixos determinados em 9 x 7,8 x 9,7cm na ecografia.



B - Quistos endometriais em mulher de 28 anos. As lesões são hiperintensas em T1 e perdem sinal em T2.

O elevado sinal em T1 dificulta o diagnóstico diferencial com o quisto dermóide porque este pode conter gordura, tornando fundamental a utilização de uma sequência com supressão de gordura para anular o sinal desta.

A ruptura de quisto endometrial pode ser detectada em RM como ascite livre com hipersinal em T1 e T2.

Após a administração de contraste, a visualização de nódulos que realçam sugere aparecimento de neoplasia secundária como carcinoma de células claras ou carcinoma endometrióide, sendo uma situação com uma incidência inferior a 1% [14]. A técnica de subtração de imagens pré-contraste com as imagens pós-contraste ajuda a visualizar o realce dos componentes sólidos, quando a hiperintensidade em T1 dificulta a sua valorização.

Em doentes grávidas podemos identificar pequenos nódulos murais intra-quísticos que se relacionam com a decídua e têm sinal igual à placenta nas diferentes ponderações. Este aspecto é de extrema importância para evitar cirurgias desnecessárias, ao confundir com neoplasias secundárias[15].

Edema Maciço

O edema maciço do ovário é uma entidade rara causada pela torção intermitente ou parcial do ovário com obstrução à drenagem venosa. Existe aumento do ovário por edema e proliferação das células da teca na medula. Pode ser bilateral, referindo a doente dor pélvica ou abdominal. Ao contrário da torção, não se observa necrose nem enfarte, permanecendo viáveis os ovários. O aumento de dimensões do ovário pode simular uma neoplasia sólida, sendo o diagnóstico diferencial efectuado pela presença de folículos no estroma edemaciado (Fig. 8).

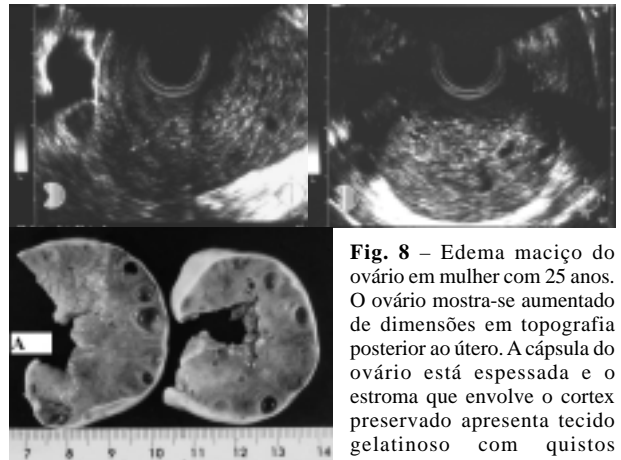


Fig. 8 – Edema maciço do ovário em mulher com 25 anos. O ovário mostra-se aumentado de dimensões em topografia posterior ao útero. A cápsula do ovário está espessada e o estroma que envolve o cortex preservado apresenta tecido gelatinoso com quistos foliculares. A – Peça operatória

Torção

A torção é uma emergência ginecológica caracterizada por dor pélvica aguda. Predomina nas crianças, mas pode aparecer na mulher jovem, sobretudo quando esta apresenta quistos ou neoplasias do ovário. O tratamento tenta preservar a fertilidade, efectuando-se salpingo-ooforectomia apenas quando existe necrose ovárica.

O Doppler, sem evidência de fluxo e com aumento das dimensões, sugere torção do ovário.

Em RM podemos identificar o pedículo vascular torcido, tendo o ovário aumento dimensional com edema e hipersinal em T2. Quando a isquemia é irreversível e aparece a necrose hemorrágica existe elevação de sinal em T1. A ausência de realce tardio após contraste relaciona-se com interrupção do fluxo sanguíneo e necrose hemorrágica (Fig. 9).

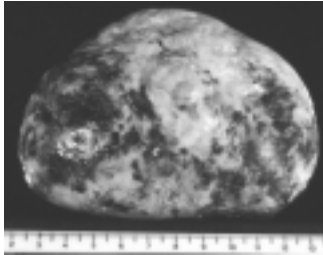


Fig. 9 – Enfarte hemorrágico – peça operatória.

Inflamação/Doença Inflatória Pélvica (DIP)

A DIP é geralmente causada por uma infecção ascendente por via uterina, sendo tratada com antibioterapia. A mulher refere dor pélvica aguda e febre, podendo mimetizar uma apendicite quando lateralizada à direita. A DIP aguda pode evoluir para abscesso tubo-ovárico. Se o tratamento médico do abscesso tubo-ovárico não for eficaz, a doente será submetida a drenagem cirúrgica. O diagnóstico é feito com base na clínica e no aspecto heterogêneo em ecografia transvaginal. A RM revela abscesso de paredes espessas, irregulares, com hipossinal em T2 e hipersinal em T1, tendo sinal heterogêneo no seu interior que varia com a presença e tipo de sedimento encontrado. Após administração de contraste nota-se acentuado realce das paredes com densificação/realce dos tecidos adiposos adjacentes inflamados (Fig. 10) [16]. A DIP crônica pode evoluir para lesão sólida anexial

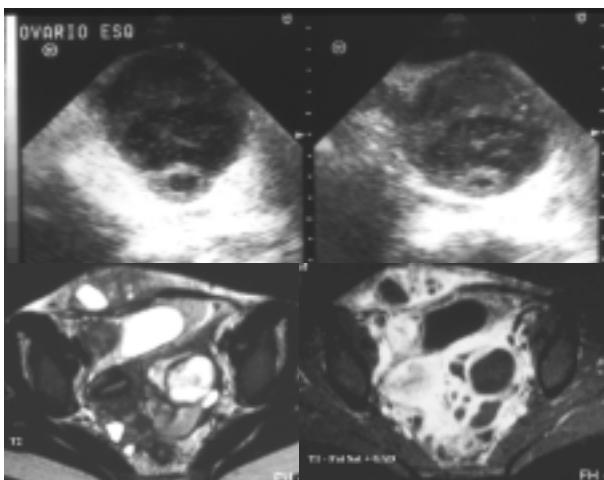


Fig. 10 – Abscesso tubo-ovárico esquerdo agudo em mulher de 32 anos, como manifestação de doença inflamatória pélvica transmitida sexualmente. 20% ocorrem com DIU. Nesta doente o DIU tinha sido retirado recentemente por estar mal posicionado. Ooforosalpingite esquerda, peritonite peri-anexial e abscesso cutâneo da parede abdominal direita por hérnia de Spiegel.

Gravidez Ectópica

Tipicamente a gravidez ectópica manifesta-se por dor abdominal aguda e hemorragia numa doente com teste positivo para β -HCG. A ecografia é diagnóstica na maioria das situações quando conjugada com a clínica (Fig. 11). A RM pode ser útil apenas em situações pontuais para demonstrar hemorragia aguda com sinal intermédio em T1 e hipossinal em T2 (hematossalpinge), numa trompa que realça acentuadamente com o contraste, pela implantação do embrião. A evolução para hematocelo traduz-se por hipersinal em T1 e T2.

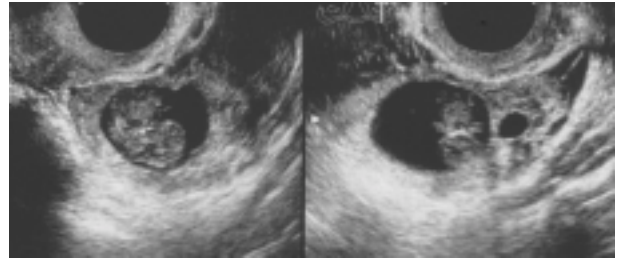


Fig. 11 – Gravidez extrauterina de 9 semanas. Embrião na trompa esquerda com um diâmetro crânio-caudal de 2,4cm.

Neoplasias Benignas

As neoplasias ováricas benignas perfazem cerca de 80% de todos os tumores que envolvem os ovários. Em grandes séries os teratomas quísticos são os mais frequentes (58%), seguidos pelos cistadenomas serosos (25%) e cistadenomas mucinosos (12%), fibromas/fibrotecomas (4%), e tumores de Brenner (1%) [17].

Quísticas:

Cistadenoma

Na mulher fértil os cistadenomas são cerca de 37%–50% dos tumores benignos do ovário.

Esta frequência aumenta com a idade até aos cerca de 80% nas mulheres pós-menopausa [18].

Os cistadenomas são lesões quísticas epiteliais uni ou multiloculadas com paredes finas e conteúdo seroso, mucinoso e por vezes hemorrágico. A presença de vegetações dentro dos quistos sugere lesão neoplásica borderline.

Os corpos psamomatosos são característicos dos cistadenomas serosos.

Os cistadenomas serosos são os mais frequentes (40%), geralmente aparecem como quistos de parede fina, uniloculados, na 4ª ou 5ª década e são bilaterais em 20% dos casos. Os cistadenomas mucinosos têm maiores dimensões à apresentação e são geralmente multiloculados com locas preenchidas por material gelatinoso, que condiciona sinal variável entre elas.

A ruptura de um cistadenoma mucinoso pode originar um pseudomixoma peritoneal.

Os cistadenomas serosos diferenciam-se dos cistadenomas mucinosos pela paredes e septos finos (<3mm) dos primeiros. Estes pelo seu conteúdo líquido simples apresentam baixo sinal em T1 e alto sinal em T2 (Fig. 12).

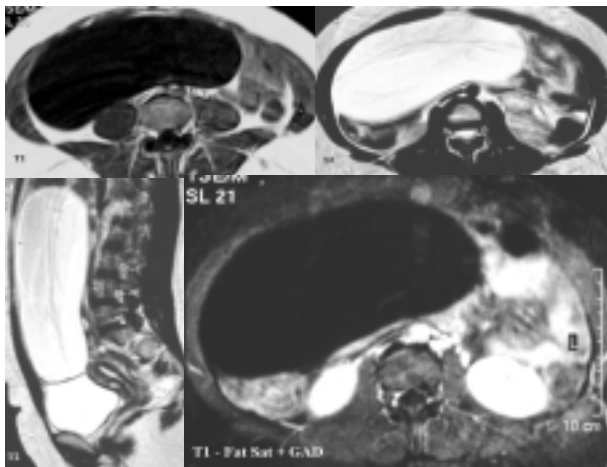


Fig. 12 – Tumor gigante do ovário direito, cuja extremidade superior atinge o plano que passa pelos últimos 2cm do fígado, que não apresenta vegetações parietais nem septos internos, com características de benignidade, com dimensões determinadas em 21 x 20 x 17,5cm, com hipossinal em T1 e hipersinal em T2, traduzindo cistadenoma seroso.

Os cistadenomas mucinosos pelo seu conteúdo mais proteico, hemorrágico e presença de mucina têm sinal mais elevado que a água em T1 e menor em T2. A RM é um bom método para identificar produtos hemáticos.

É o baixo sinal em T2 que diferencia e caracteriza o endometrioma em relação ao cistadenoma mucinoso. Por outro lado, o endometrioma tende a ter paredes mais espessas e irregulares e tem menos de 10cm.

O cistadenofibroma é um tumor epitelial raro caracterizado por tecido fibroso denso associado a uma ou mais locas. Em RM, a lesão é uma massa quística complexa associada a componente sólido com baixa intensidade de sinal em T2.

Teratoma Quístico Maduro (quisto dermóide)

Os teratomas quísticos maduros constituem quase 95% de todos os tumores germinativos do ovário [19].

As lesões contêm pelo menos duas das três camadas germinativas (ectoderme, mesoderme e endoderme), com grande variabilidade de apresentação. A idade média de diagnóstico é 30 anos, sendo assintomáticas na maioria das vezes. Os quistos são preenchidos por líquido sebáceo que têm densidade de gordura na TC e RM. O seu conteúdo inclui o nódulo de Rokitsky que geralmente é composto por cabelos, peças dentárias (Fig. 13a), osso ou cartilagem. A ecografia é geralmente característica demonstrando nódulo ecogénico (Fig. 13b), mas a RM e TC caracterizam melhor a lesão. A RM mostra material sebáceo com elevado sinal em T1 e sinal diminuído em T2, semelhante à gordura subcutânea (Fig. 13c e d). A gordura é demonstrada por sequência com saturação de gordura (Fig. 13e) ou com perda de sinal em sequência fora-de-fase. Frequentemente identifica-se nível gordura/líquido dentro da lesão. Em lesões de difícil visualização em RM pela presença de calcificações ou pela sua pequena dimensão, a TC pode ser diagnóstica ao revelar densidades -20 a -120UH. A sequência STIR (short T1 inversion recovery), pela sua não selectividade, como técnica de supressão de gordura não está indicada porque também pode suprimir o sinal em quistos endometriais.

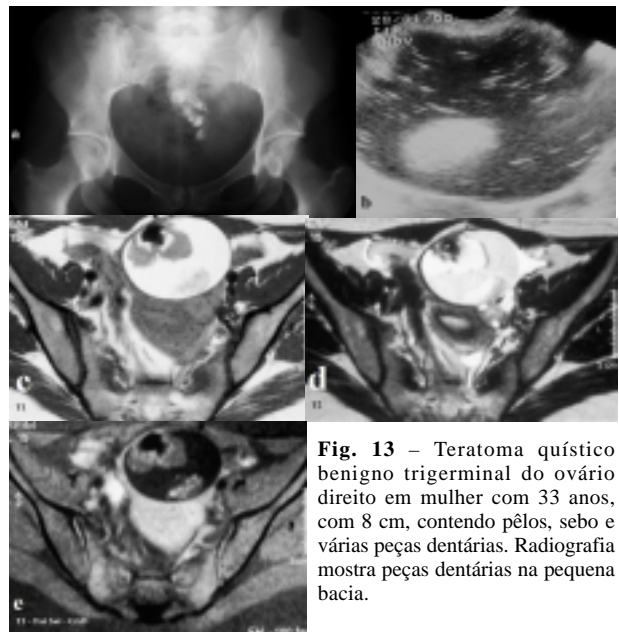


Fig. 13 – Teratoma quístico benigno trigenital do ovário direito em mulher com 33 anos, com 8 cm, contendo pêlos, sebo e várias peças dentárias. Radiografia mostra peças dentárias na pequena bacia.

O quisto dermóide também pode sofrer torção, ruptura e transformação maligna. A peritonite química que resulta da ruptura do quisto dermóide com ascite sebácea é uma das causas de abdómen agudo. A transformação maligna ocorre em 1–2% dos casos em mulheres pós-menopáusicas e caracteriza-se pelo aparecimento de carcinoma pavimento-celular. Em RM reconhece-se um componente sólido com extensão transmural e invasão das estruturas adjacentes [20].

Os teratomas imaturos são extremamente raros e ocorrem antes dos 20 anos, podendo-se associar a dermóides ipsilaterais ou menos frequentemente contralaterais (10%).

Struma Ovarii

É um tumor germinativo monodérmico maduro constituído por tecido tiróideo.

Apresenta morfologia mista com ácinos preenchidos por colóide tiróideo, hemorragia, fibrose e necrose, produzindo ocasionalmente tirotoxicose.

Massa quística multiloculada com conteúdo de sinal variável das locas e em que o colóide exhibe hipossinal em T1 e T2 sem presença de gordura, confirmando o cintigrama tiróideo o diagnóstico (Fig. 14) [21].

Sólidas ou Sólidas e Quísticas:

Fibroma/Tecoma

Os fibromas/tecomas são tumores benignos do estroma do cordão sexual. O seu elevado conteúdo em colagénio dá-lhe o típico baixo sinal em T2 (Fig. 15).

Os fibromas têm em média cerca de 6cm e são ocasionalmente associados a ascite e derrame pleural (síndrome de Meigs). Apesar da exuberância de apresentação, a simples remoção do tumor pode resolver a situação clínica [22].

O síndrome *nevus* de células basais é uma facomatose rara, caracterizada por carcinomas de células basais associadas a alterações ósseas, oculares, cerebrais e fibromas ováricos bilaterais.

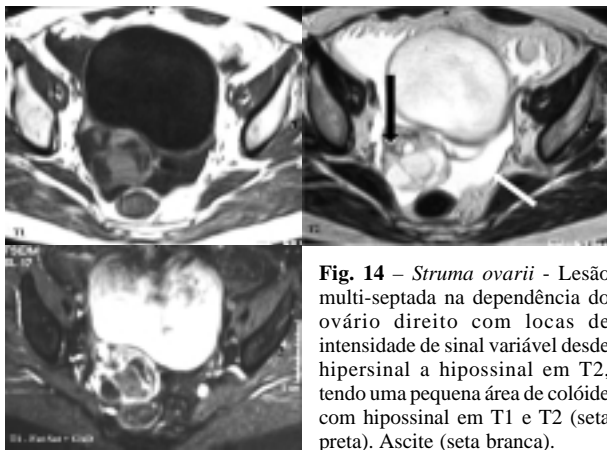


Fig. 14 – *Struma ovarii* - Lesão multi-septada na dependência do ovário direito com locas de intensidade de sinal variável desde hipersinal a hipossinal em T2, tendo uma pequena área de colóide com hipossinal em T1 e T2 (seta preta). Ascite (seta branca).

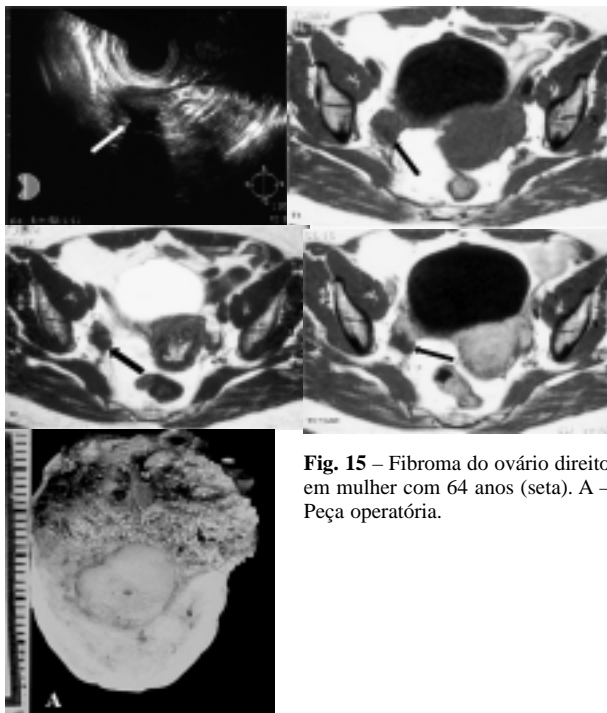


Fig. 15 – Fibroma do ovário direito em mulher com 64 anos (seta). A – Peça operatória.

A fibromatose ovárica é uma situação rara benigna da mulher jovem com irregularidades menstruais e massas ováricas bilaterais, com componente fibroso predominante que tem hipossinal em T2. As lesões têm frequentemente calcificações cuja valorização em RM é difícil dado o seu baixo sinal em T2 [23].

Os fibromas e fibrotecomas têm realce após gadolínio ligeiro ou tardio.

A ascite presente mesmo que em grande volume não é sinal de malignidade.

Tumor de Brenner

São tumores raros do epitélio de superfície (cerca de 2%) [24].

Em 30% dos casos associam-se a neoplasias ováricas quísticas, maioritariamente cistadenomas mucinosos. O componente sólido do tumor de Brenner tem baixo sinal em T2, podendo existir extensas calcificações amorfas.

O tumor de Brenner pode associar-se a espessamento endometrial porque raramente produzem estrogêneos.

Tumor de Células da Granulosa

Os tumores de células da granulosa são os tumores que mais frequentemente produzem estrogêneos, aparecendo na mulher peri e pós-menopausa. As lesões podem ser apenas sólidas, sólidas e quísticas ou quísticas multiloculares com áreas hemorrágicas de hipersinal em T1. O efeito que o estrogênio exerce no útero com aumento dimensional ou espessamento endometrial pode ser a chave para o diagnóstico.

Tumor Esclerosante do Estroma Ovárico

Os tumores esclerosantes do estroma são tumores raros, benignos do estroma dos cordões sexuais, que ocorrem em mulheres jovens na 2ª ou 3ª década de vida.

Em RM são tumores sólidos heterogêneos com iso ou hipossinal em T2. São tumores hipervasculares podendo-se observar “voids” nos vasos dilatados periféricos. No estudo dinâmico com contraste em RM observa-se, no componente sólido expressivo e precoce, realce centrípeto que pode ser maior que o realce do miométrio. Mostram áreas centrais não captantes que correspondem a tecido fibro-vascular hialinizado, hipocelular e edematoso (Fig. 16) [25].

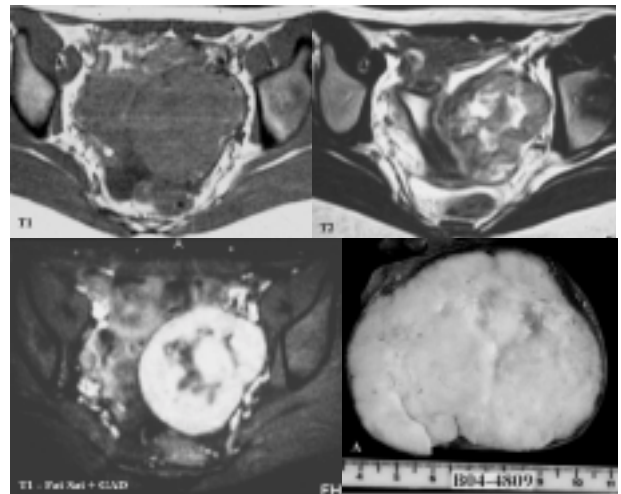


Fig. 16 – Tumor esclerosante do estroma – Na área anexial esquerda existe um tumor sólido, de contornos lobulados, com 8cm de diâmetro, com hipossinal periférico e central em T2, que capta intensamente contraste e tem pequenas áreas não captantes de tecido fibro-vascular hialinizado, hipocelular e edematoso. A – Peça operatória.

Conclusões

Os quistos simples têm paredes finas e regulares, tendo os quistos do corpo lúteo paredes irregulares, com maior espessura e conteúdo hemorrágico, o que lhe dá aumento de sinal em T1.

A ausência de fluxo ao Doppler com aumento das dimensões sugere torção do ovário.

A saturação de gordura é essencial para diferenciar o teratoma do quisto hemorrágico e do endometrioma.

Os tumores do estroma ovárico, como o fibroma apresentam hipossinal em T2, sendo o tumor esclerosante do ovário hipervascular com forte realce após administração de gadolínio.

O conhecimento dos aspectos radiológicos das alterações fisiológicas e da patologia benigna do ovário é fundamental para a correcta orientação terapêutica, evitando-se cirurgias desnecessárias.

Referências

1. Brown, D. L.; Doubilet, P. M.; Miller, F. H. et al. - *Benign and Malignant Ovarian Masses: Selection of The Most Discriminating Gray-scale and Doppler Sonographic Features*. Radiology, 1998, 208:103-10.
2. Tessler, F. N.; Schiller, V. L.; Perrella, R. R. et al. - *Transabdominal Versus Endovaginal Pelvic Sonography: Prospective Study*. Radiology, 1989, 170:553-6.
3. Salem, S. - *The Uterus And Adnexa* in Rumack, C. M.; Wilson, S. R.; Charboneau, J. W. Diagnostic ultrasound. 2nd edition. Mosby, St. Louis, 1998, pp. 519-73.
4. Jain, K. A. - *Prospective Evaluation of Adnexal Masses With Endovaginal Gray-scale And Duplex And Color Doppler US: Correlation With Pathologic Findings*. Radiology, 1994, 191:63-7.
5. Outwater, E. K.; Mitchell, D. G. - *Normal Ovaries And Functional Cysts: MR Appearance*. Radiology, 1996, 198:397-402.
6. Togashi, K. - *MR Imaging of The Ovaries: Normal Appearance And Benign Disease*. Radiol Clin North Am, 2003, 41:799-811.
7. Rulin, M. C.; Preston, A. I. - *Adnexal Masses In Postmenopausal Women*. Obstet Gynecol, 1987, 70:578-81.
8. Togashi, K.; Nishimura, K.; Kimura, I. - *Endometrial Cysts: Diagnosis With MRI*. Radiology, 1991, 180:73-8.
9. Kyei-Mensah, A.; Zaidi, J.; Campbell, S. - *Ultrasound Diagnosis of Polycystic Ovary Syndrome*. Baillieres Clin Endocrinol Metabol, 1996, 10:249-62.
10. Mitchell, D. G.; Geftter, W. B.; Spritzer, C. E. et al - *Polycystic Ovaries: MR Imaging*. Radiology, 1986, 160:425-9.
11. Kim, J. S.; Lee, H. J.; Woo, S. K. et al. - *Peritoneal Inclusion Cysts And Their Relationship To The Ovaries: Evaluation With Sonography*. Radiology, 1997, 204:481-4.
12. Kier, R. - *Nonovarian Gynaecologic Cysts: MR Imaging Findings*. Am J Roentgenol, 1992, 158:1265-9.
13. Togashi, K.; Nishimura, K.; Kimura, I. et al - *Endometrial Cysts: Diagnosis With MR Imaging*. Radiology, 1991, 180:73-8.
14. Tanaka, Y. O.; Yoshizako, T.; Nishida, M. et al - *Ovarian Carcinoma In Patients With Endometriosis: MR Imaging Findings*. Am J Roentgenol, 2000, 175:1423-30.
15. Tanaka, Y. O.; Shigemitsu, S.; Nagata, M. et al - *A Decidualized Endometrial Cyst In a Pregnant Woman: a Case Observed With a Steady-state Free Precession Imaging Sequence*. Magn Reson Imaging, 2002, 20:301-4.
16. Tukeyva, T. A.; Aronen, H. J.; Karjalainen, P.T. et al - *MR Imaging In Pelvic Inflammatory Disease: Comparison With Laparoscopy And US*. Radiology, 1999, 210:209-16.
17. Koonings, P. P.; Campbell, K.; Mishell, D. R.; Grimes, D. A. - *Relative Frequency of Primary Ovarian Neoplasm: a 10-year Review*. Obstet Gynecol, 1989, 74:921-6.
18. Jung, S. E.; Lee, J. M.; Rha, S. E. et al. - *CT And MRI of Ovarian Tumors With Emphasis On The Differential Diagnosis*. Radiographics, 2002, 22:1305-25.
19. Outwater, E. K.; Siegelman, E. S.; Hunt, J. L. - *Ovarian Teratomas: Tumor Types And Imaging Characteristics*. Radiographics, 2001, 21:475-90.
20. Kido, A.; Togashi, K.; Konishi, I. et al - *Dermoid Cysts of The Ovary With Malignant Transformation: MR Appearance*. Am J Roentgenol, 1999, 172:445-9.
21. Matsuki, M.; Kaji, Y.; Matsuo, M. et al. - *Struma Ovarii: MRI Findings*. Br J Radiol, 2000, 73:87-90.
22. Nemeth, A. J.; Patel, S. K.; - *Meigs Syndrome Revisited*. J Thorac Imaging, 2003, 18:100-3.
23. Tamai, K.; Koyama, T.; Saga, T. et al. - *MR Features of Physiologic And Benign Conditions of The Ovary*. Eur Radiol, 2006; 16:2700-11.
24. Moon, W. J.; Koh, B. H.; Kim, S. K. et al - *Brenner Tumor of The Ovary: CT And MR Findings*. J Comput Assist Tomogr, 2000, 24:72-6.
25. Joja, I.; Okuno, K.; Tsunoda, M. et al - *Sclerosing Stromal Tumor of The Ovary: US, MR And Dynamic MR Findings*. J Comput Assist Tomogr, 2001, 25:201-6.

Correspondência

Plácido Vasco Santos
Av. Dr. Humberto Lopes, Lote BB-9, 5º esq.
2000-206 Santarém
Email: dr.placido@netcabo.pt