

Assimetria pulmonar na telerradiografia do tórax [84]

RICARDO OLIVEIRA*, JOSÉ DIAGO MARTINS**, HUGO MARQUES***, OLIVEIRA SANTOS****, ISABEL FREITAS**, FÁTIMA F. PINTO**

* Serviço de Cardiologia, Hospital Reynaldo dos Santos, Vila Franca de Xira, Portugal

** Serviço de Cardiologia Pediátrica, Hospital de Santa Marta, Lisboa, Portugal

*** Serviço de Radiologia, Hospital de Santa Marta, Lisboa, Portugal

**** Unidade de Pneumologia, Hospital Dona Estefânia, Lisboa, Portugal

Rev Port Cardiol 2010; 29 (07-08): 1253-1259

RESUMO

A ausência unilateral de uma artéria pulmonar é uma anomalia congénita rara. Os autores descrevem o caso de um rapaz de dois anos, sem antecedentes patológicos prévios e que é referenciado para avaliação após a detecção na telerradiografia de tórax de assimetria dos campos pulmonares com desvio do mediastino para a direita. A tomografia axial computadorizada e a cintigrafia de perfusão pulmonar entretanto efectuadas, indicavam para a ausência da artéria pulmonar direita que foi comprovada no cateterismo cardíaco e em ressonância magnética. Esta é uma patologia relevante pois o seu diagnóstico precoce e a sua correcção atempada podem evitar morbidades no futuro. Dada a idade e o facto de o doente estar de momento assintomático, optou-se por uma atitude conservadora e vigilância em ambulatório.

Palavras-Chave

Cardiopatía congénita; Ausência unilateral da artéria pulmonar; Agenesia da artéria pulmonar; Cateterismo cardíaco

ABSTRACT

Pulmonary asymmetry on chest X-ray

The unilateral absence of one pulmonary artery is a rare congenital abnormality. The authors report a clinical case of a two-year-old boy with no previous medical history who was referred for evaluation after the detection of pulmonary asymmetry on the chest X-ray with a right mediastinal shift. The CT scan and pulmonary perfusion scintigraphy pointed to an absent right pulmonary artery, which was confirmed by right heart catheterization and cardiac magnetic resonance imaging. This is an important pathology because early diagnosis and timely correction can prevent future complications. Since at this time the patient is asymptomatic, the authors opted for careful clinical vigilance.

Key words

Congenital heart disease; Unilateral absence of pulmonary artery; Pulmonary artery agenesis; Cardiac catheterization

INTRODUÇÃO

A ausência unilateral da artéria pulmonar é uma entidade rara, presente em 0,39% das cardiopatias congénitas como a tetralogia de Fallot, *truncus arteriosus*, arco aórtico

INTRODUCTION

The unilateral absence of one pulmonary artery is a rare entity, found in 0.39% of congenital heart defects such as tetralogy of Fallot, *truncus arteriosus*, right aortic arch,

direito, defeitos do septo e persistência do canal arterial⁽¹⁾. O seu aparecimento isolado é extremamente raro, com uma prevalência estimada de 1:200.000 indivíduos⁽²⁾. Os autores apresentam um caso clínico e fazem uma revisão da literatura existente sobre esta patologia incomum.

CASO CLÍNICO

Criança de 2 anos, do sexo masculino, saudável até 4 meses antes do internamento no nosso serviço, altura em que por uma traqueobronquite tratada com antibioterapia em ambulatório, efectuou uma teleradiografia de tórax revelou uma assimetria dos campos pulmonares com predomínio do pulmão esquerdo e desvio do mediastino para a direita (*Figura 1*).

Ao exame objectivo, encontrava-se assintomático, apresentando apenas na auscultação pulmonar, uma ligeira diminuição do murmúrio vesicular à direita. Perante isto, foi pedida uma tomografia computadorizada do tórax que revelou pulmão direito hipoplásico com desvio homolateral do mediastino e ausência de visualização da artéria pulmonar direita (*Figura 2*).

septal defects and persistent ductus arteriosus⁽¹⁾. It is extremely rare as an isolated finding, with an estimated prevalence of 1:200,000⁽²⁾. The authors present a clinical case and a review of the literature on this uncommon pathology.

CASE REPORT

A two-year-old boy was healthy until 4 months before admission to our department, when in the course of tracheobronchitis treated with antibiotics as an outpatient a chest X-ray revealed pulmonary asymmetry with a predominant left lung and a right mediastinal shift (*Figure 1*).

On physical examination he was asymptomatic, the only relevant finding being slightly reduced breath sounds on the right side on pulmonary auscultation. The thoracic CT scan showed a hypoplastic right lung with ipsilateral mediastinal shift and the right pulmonary artery could not be visualized (*Figure 2*).

Given the suspicion of anomalous pulmonary vascularization, pulmonary perfusion scintigraphy was performed, which demonstrated absence of radioisotope uptake in the right lung (*Figure 3*).

For further clarification, and to detect

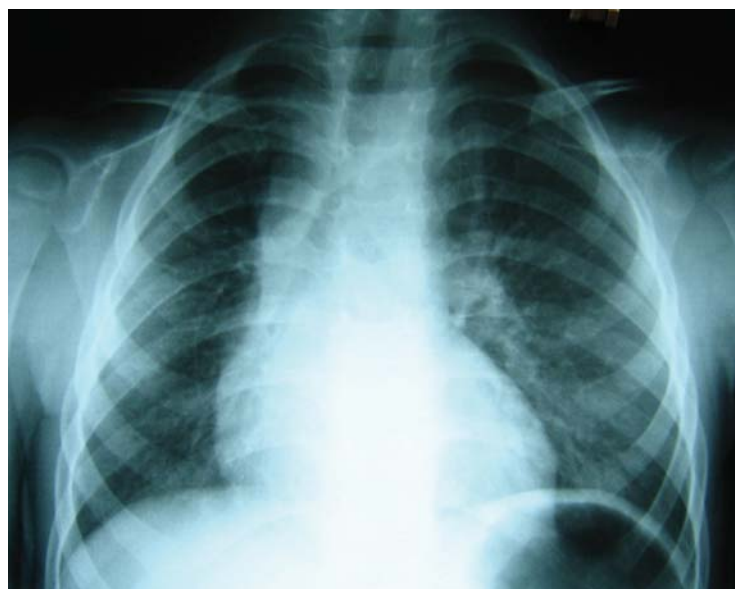


Figura 1. Telerradiografia do torax com assimetria dos campos pulmonares e desvio do mediastino para a direita.

Figure 1. Chest X-ray with pulmonary asymmetry and a right mediastinal shift.

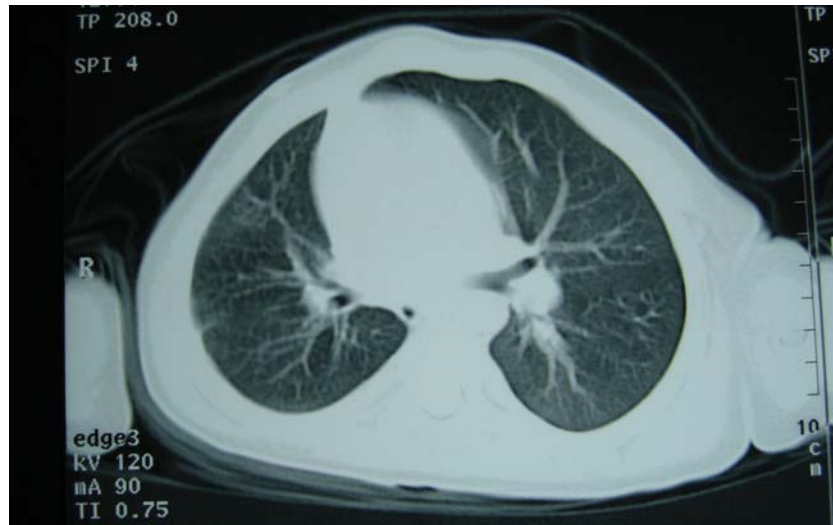


Figura 2. TAC torácico revelando ausência da artéria pulmonar direita e hipoplasia pulmonar ipsilateral.

Figure 2. Thoracic CT scan revealing absence of right pulmonary artery and ipsilateral pulmonary hypoplasia.

Dada a suspeita de vascularização pulmonar anómala, efectuou uma cintigrafia de perfusão pulmonar que evidenciou ausência de distribuição do radiofármaco no pulmão direito (Figura 3).

Para esclarecimento do quadro e despite de outras malformações cardiovasculares congénitas, foi referenciado ao nosso serviço para avaliação.

O electrocardiograma encontrava-se dentro dos limites da normalidade para a faixa etária e o ecocardiograma transtorácico sugeria o dia-

other congenital cardiovascular malformations, the patient was referred to our department for evaluation.

The electrocardiogram was within normal limits for his age, while the right branch of the pulmonary artery could not be visualized on the transthoracic echocardiogram. This suggested a diagnosis of absence of the right pulmonary artery, and so cardiac catheterization was performed, which confirmed agenesis of the right pulmonary artery, with a hypoplastic right lung perfused by a collateral of the

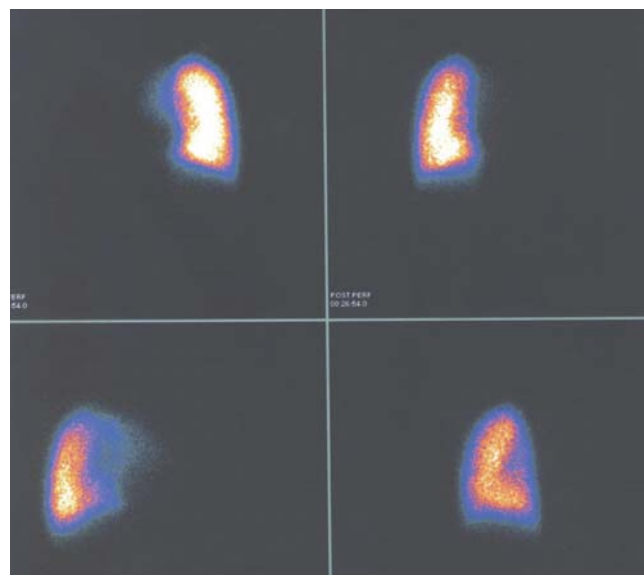


Figura 3. Cintigrafia de perfusão pulmonar com ausência de captação do radiofármaco à direita.

Figure 3. Pulmonary perfusion scintigraphy showing absence of radioisotope uptake on the right.

gnóstico dado não se visualizar o ramo direito da artéria pulmonar pelo que decidimos efectuar um cateterismo cardíaco. Este último comprovou agenésia da artéria pulmonar direita com pulmão direito hipoplásico e perfundido por colateral da aorta descendente (diâmetro de 7 milímetros) e por múltiplos pequenos colaterais brônquicos (*Figuras 4 e 5*), sendo o retorno venoso pulmonar normal. Não se detectaram outras anomalias cardiopulmonares nem hipertensão pulmonar. Por apre-

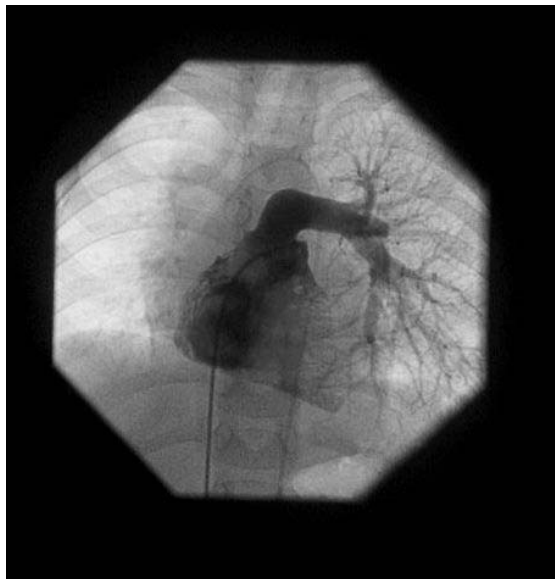

Figura 4. Angiografia da artéria pulmonar com ausência do ramo direito.

Figure 4. Angiography of the pulmonary artery, showing absence of the right branch.

sentar septo interauricular íntegro que impossibilitou injeção contra-corrente nas veias pulmonares e no intuito de demonstrar o eventual remanescente da artéria pulmonar direita, foi solicitada uma ressonância magnética do tórax (RM). Este exame confirmou a ausência da artéria pulmonar direita sem outras alterações, não se tendo visualizado coto hilar da artéria pulmonar (*Figura 6*).

Perante o facto de o doente ser assintomático e apresentar uma boa evolução estatutoponderal e psicomotora, decidiu-se por não intervir nesta altura e manter uma vigilância clínica cuidadosa.

descending aorta (diameter 7 mm) and by multiple small bronchial collaterals (*Figures 4 and 5*); pulmonary venous return was normal. No other cardiopulmonary abnormalities were detected and there was no pulmonary hypertension. Since the atrial septum was whole, ruling out countercurrent contrast injection in the pulmonary veins, thoracic magnetic resonance imaging (MRI) was requested to show any remnant of the right pulmonary artery. This exam confirmed the absence of the right

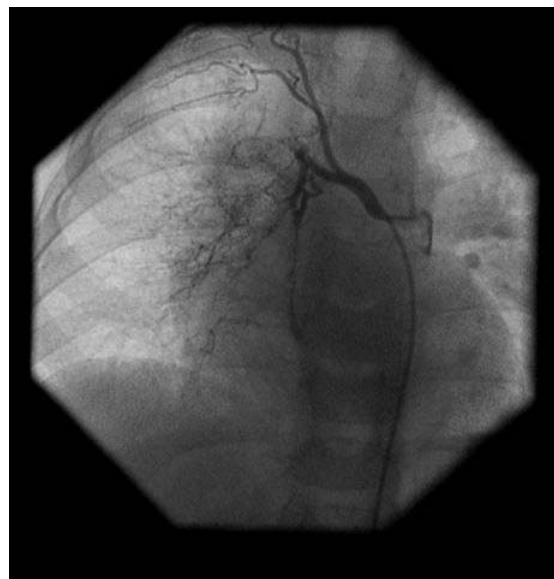

Figura 5. Colateral aorto-pulmonar e colaterais brônquicos para o pulmão afectado.

Figure 5. Aortopulmonary collateral and bronchial collaterals to the affected lung.

pulmonary artery, with no other abnormalities, and the hilar ostium of the pulmonary artery could not be visualized (*Figure 6*).

Since the patient is asymptomatic and presents good height and weight and psychomotor development, it was decided not to intervene at this time and to maintain careful clinical vigilance.

DISCUSSION

In terms of embryological development, the pulmonary arteries are formed of two ele-

DISCUSSÃO

Do ponto de vista embrionário, as artérias pulmonares são formadas por dois componentes, uma porção intrapulmonar distal que tem origem no respectivo botão pulmonar e à qual se vai juntar o segmento extrapulmonar formado pela parte proximal do 6.º arco aórtico^(1,3). A ausência unilateral da artéria pulmonar deve-se à involução do 6.º arco aórtico proximal e à respectiva não formação da porção extrapulmonar da artéria com persistência da conexão do segmento intrapulmonar ao arco aórtico distal pelo canal arterial⁽¹⁾. Quando o canal arterial encerra, a porção hilar da artéria pulmonar regride, havendo hipoplasia e obliteração da árvore intraparenquimatosa pulmonar. A vascularização do pulmão ipsilateral fica então a cargo das artérias brônquicas, colaterais aortopulmonares e de outras artérias sistêmicas como as intercostais e as pleurais⁽³⁾.

No nosso doente, a artéria pulmonar direita é inexistente, sendo esta a artéria mais frequentemente envolvida, com cerca do dobro da prevalência, nos outros casos publicados⁽³⁻⁴⁾. A ausência da artéria pulmonar esquerda encontra-se muitas vezes associada a outras malformações congénitas e estes doentes são geralmente sintomáticos durante a infância⁽⁵⁾.

A mediana da idade de diagnóstico referida na literatura é de 14 anos, com os limites compreendidos entre o primeiro mês de vida e os 58 anos⁽⁴⁾. Clinicamente, a maioria dos doentes desenvolve sintomas com o tempo e 44% apresenta hipertensão pulmonar por aumento do fluxo sanguíneo no pulmão contralateral. As manifestações clínicas mais comuns são a dispneia ou intolerância ao esforço em 40%, infecções pulmonares recorrentes em 37% e hemoptises devido à extensa rede de colaterais e presença de fístulas arterio-venosas em 20%⁽³⁻⁵⁾. Cerca de 13% dos doentes permanecem assintomáticos, podendo a doença só se revelar em situações que favoreçam o aparecimento de hipertensão pulmonar, como a gravidez e a altitude, por vezes sob a forma de edema pulmonar agudo unilateral^(4,6).

Nos doentes assintomáticos, o diagnóstico,

a distal intrapulmonary part originating in the respective lung bud, which joins the extrapulmonary segment formed by the proximal part of the sixth aortic arch^(1,3). Unilateral absence of a pulmonary artery is caused by the involution of the proximal sixth aortic arch and the corresponding failure of the extrapulmonary part of the artery to form, with persistence of the connection of the intrapulmonary segment to the distal aortic arch via the ductus arteriosus⁽¹⁾. When the ductus arteriosus closes, the hilar portion of the pulmonary artery regresses, resulting in hypoplasia and obliteration of the intraparenchymal pulmonary artery tree. Vascularization of the ipsilateral lung is therefore carried out by the bronchial arteries, aortopulmonary collaterals and other systemic arteries such as the intercostal and pleural arteries⁽³⁾.

In our patient, the right pulmonary artery was absent, which is more often the case than with the left, the prevalence being about double in published cases^(3,4). Absence of the left pulmonary artery is frequently associated with other congenital malformations, and these patients are usually symptomatic during infancy⁽⁵⁾.

The median age of diagnosis in the literature is 14 years (between 1 month and 58 years)⁽⁴⁾. Most affected individuals eventually develop symptoms; 44% present pulmonary hypertension due to increased blood flow in the contralateral lung. The most frequent clinical manifestations are dyspnea or exercise intolerance in 40%, recurrent pulmonary infections in 37% and hemoptysis (due to the extensive collateral network and the presence of arteriovenous fistulas) in 20%⁽³⁻⁵⁾. About 13% remain asymptomatic, and the disease may only be revealed by situations that provoke pulmonary hypertension such as pregnancy or high altitude, sometimes in the form of acute unilateral pulmonary edema^(4,6).

In asymptomatic individuals, diagnosis is usually the result of an abnormal X-ray performed for other reasons. The most typical findings are cardiac and mediastinal displacement, absence of the hilar shadow, smaller hemithorax and elevation of the diaphragm on

em geral, deve-se a exames radiológicos anormais, efectuados por outros motivos, sendo as alterações mais típicas, o desvio do coração e mediastino, ausência da sombra hilar, hemitórax pequeno e elevação do diafragma no lado envolvido, com pulmão contralateral hiperinflado e herniado através da linha média⁽⁶⁾. Com base na teleradiografia do tórax (RX), o diagnóstico diferencial é feito com tromboembolismo pulmonar maciço, coarctação ou estenose da artéria pulmonar, enfisema unilateral obstructivo e síndrome Swyer-James⁽⁶⁾. Outros exames utilizados na confirmação do diagnóstico, são o ecocardiograma que pode documentar a ausência do ramo da artéria pulmonar e posteriormente, o cateterismo cardíaco para despistar outras malformações cardiovasculares e a presença de hipertensão pulmonar. Este último pode eventualmente ser substituído pela RM ou por uma Angio TAC de alta resolução⁽⁴⁾.

As provas de função respiratória nestes doentes são habitualmente normais ou revelam um ligeiro defeito do tipo restritivo, com aumento do espaço morto fisiológico. Existe também uma diminuição da capacidade de difusão, consistente com a redução para cerca de metade dos alvéolos activos^(5,6).

O tratamento destes doentes é geralmente médico e apenas cerca de 17% dos casos documentados até 2000 foram operados⁽⁴⁾. A cirurgia reconstrutiva da artéria pulmonar foi efectuada em 11 dos 121 casos descritos na literatura (9%), encontrando-se reservada para doentes com hipertensão pulmonar sintomática e insuficiência cardíaca congestiva⁽⁷⁾. Recentemente, Welch et al, descreveram excelentes resultados com a correcção cirúrgica total através da construção de um conduto entre o tronco pulmonar ao remanescente hilar do pulmão afectado⁽⁸⁾. Além desta intervenção, alguns doentes têm de ser submetidos a pneumectomias ou lobectomias por hemoptises recorrentes.

Como foi descrito, durante o cateterismo cardíaco do nosso doente optou-se por não se efectuar punção transeptal inter-auricular e aguardar pelo resultado da RM, que não evidenciou a artéria pulmonar hilar remanescente

the affected side, with hyperinflation and herniation of the lung across the midline⁽⁶⁾. On the basis of the chest X-ray, differential diagnosis is with massive pulmonary thromboembolism, coarctation or stenosis of the pulmonary artery, unilateral obstructive emphysema and Swyer-James syndrome⁽⁶⁾. Other exams used to confirm the diagnosis include echocardiography, which can demonstrate absence of a pulmonary artery branch, followed by cardiac catheterization to search for other cardiovascular malformations and the presence of pulmonary hypertension; the latter function can also be performed by MRI or high-resolution CT angiography⁽⁴⁾.

Respiratory function tests in these patients are usually normal or show a mild restrictive defect, with increased physiological dead space. There is also decreased diffusing capacity consistent with absence of half of the active alveoli^(5,6).

Treatment is usually medical, and only 17% of the cases documented up to 2000 were operated. Surgical reconstruction of the pulmonary artery was performed in 11 of the 121 in the literature (9%) and is reserved for patients with symptomatic pulmonary hypertension and congestive heart failure⁽⁷⁾. Welch et al. recently reported excellent results with total surgical correction by constructing a conduit between the pulmonary trunk and the hilar remnant of the affected lung⁽⁸⁾. Some patients require pneumectomy or lobectomy due to recurrent hemoptysis.

In our patient, as stated above, it was decided during cardiac catheterization not perform a transeptal puncture but to await the MRI results, which showed no evidence of a remnant hilar pulmonary artery. If the decision is made to go ahead with corrective surgery, it could be preceded by cardiac catheterization to perform pulmonary venous wedge angiography.

This pathology, although rare, is of considerable importance, since although it can be asymptomatic in the early stages, allowing patients to reach adulthood, in the long term morbidity can be significant. The main factor for poor prognosis is the development of pul-

te. No caso de se decidir por uma cirurgia correctiva, o doente poderá ser submetido a novo cateterismo cardíaco para realização de uma angiografia venosa pulmonar encravada. Esta patologia, apesar de muito rara, tem uma grande relevância clínica pois no seu estágio inicial pode ser assintomática, permitindo aos doentes chegarem à idade adulta, mas a longo prazo, pode ter uma morbilidade significativa. O principal factor de mau prognóstico é o desenvolvimento de hipertensão pulmonar com falência ventricular direita⁽⁹⁾. Na maior série de revisão descrita na literatura (108 doentes), a mortalidade total foi de 7%⁽⁴⁾.

A sua detecção precoce possibilita a correcção cirúrgica fornecendo fluxo anterógrado ao segmento hilar da artéria pulmonar evitando a obliteração da vasculatura pulmonar e por consequência, prevenindo o aparecimento de hipertensão pulmonar.

monary hypertension and right heart failure⁽⁹⁾. In the largest published series (108 patients), overall mortality was 7%⁽⁴⁾.

Early detection allows the possibility of surgical correction to provide antegrade flow to the hilar segment of the pulmonary artery, thus preventing obliteration of the pulmonary vasculature and the development of pulmonary hypertension.

Pedido de separatas para:
Address for Reprints:

Ricardo Gil Oliveira
Serviço de Cardiologia
Hospital Reynaldo dos Santos
R Dr. Luís César Pereira
2600-178 Vila Franca De Xira
ricardogil@netcabo.pt

BIBLIOGRAFIA / REFERENCES

1. Apostolopoulou S, Kelekis N, Brountzos E, Rammos S, Kelekis D. 'Absent' pulmonary artery in one adult, and five pediatric patients. Imaging, embryology, and therapeutic implications. *Am J Roentgenol* 2002;179:1253-60.
2. Bouros D, Pare P, Panagou P, Tsintiris K, Siafakas N. The varied manifestation of pulmonary artery agenesis in adulthood. *Chest* 1995; 108:670-6.
3. Griffin N, Mansfield L, Redmond KC, Dusmet M, Goldstraw P, Mittal TK, Padley S. Imaging features of isolated unilateral pulmonary artery agenesis presenting in adulthood: a review of four cases. *Clin Radiol*. 2007 Mar; 62(3): 238-44.
4. Ten Harkel A, Blom NA, Ottenkamp J. Isolated unilateral absence of a pulmonary artery: a case report and review of the literature. *Chest* 2002; 122:1471-7.
5. Mimura S, Kobayashi H, Shinkai M, Kanoh S, Motoyoshi K. A case report of congenital isolated absence of the right pulmonary artery: Bronchofibrescopic findings and chest radiological tracings over nine years. *Respirology* 2005; 10: 250-253.
6. Werber J, Ramilo JL, London R, Harris VJ. Unilateral absence of a pulmonary artery. *Chest*. 1983 Dec; 84(6):729-32.
7. Atik E, Tanamati C, Kajati L, Barbero-Marcial M. Isolated unilateral pulmonary artery agenesis. Evaluation of natural and long-term evolution after corrective surgery. *Arq Bras Cardiol* 2006; 87: 381-385.
8. Welch K, Hanley F, Johnston T, Cailles C, Shah MJ. Isolated unilateral absence of right proximal pulmonary artery: surgical repair and follow-up. *Ann Thorac Surg*. 2005 Apr; 79(4): 1399-402.
9. Heper G, Korkmaz M. High-pressure pulmonary artery aneurysm and unilateral pulmonary artery agenesis in an adult. *Tex Heart Inst J* 2007; 34: 425-430.