



INSTITUTO UNIVERSITÁRIO EGAS MONIZ

MESTRADO INTEGRADO EM MEDICINA DENTÁRIA

**ESTÉTICA EM ORTODONTIA: TRATAMENTOS
ALTERNATIVOS**

Trabalho submetido por
Filipa Andreia Duarte Rodrigues
para a obtenção do grau de Mestre em Medicina Dentária

Outubro de 2018



INSTITUTO UNIVERSITÁRIO EGAS MONIZ

MESTRADO INTEGRADO EM MEDICINA DENTÁRIA

**ESTÉTICA EM ORTODONTIA: TRATAMENTOS
ALTERNATIVOS**

Trabalho submetido por
Filipa Andreia Duarte Rodrigues
para a obtenção do grau de **Mestre** em Medicina Dentária

Trabalho orientado por
Professora Doutora Teresa Sobral Costa

Outubro de 2018

AGRADECIMENTOS

À minha orientadora por toda a disponibilidade e ajuda que me prestou ao longo da realização deste trabalho, e por todas as críticas construtivas que me sugeriu para que conseguisse atingir o meu objetivo, o meu muito obrigada.

Ao Instituto Universitário Egas Moniz e todos os seus docentes, pelos conhecimentos que me transmitiram ao longo deste percurso e me permitiram ter chegado até aqui.

Aos meus pais, por todo apoio que me deram nestes 5 anos, por me motivarem a ultrapassar todas as adversidades e obstáculos, por nunca me terem deixado desistir, por terem estado sempre na retaguarda em cada dia deste percurso e por me terem transmitido os valores necessários para me ter tornado na pessoa que sou.

Ao meu irmão e amigo André, por ter estado sempre comigo em todos os momentos da minha vida, por todo o companheirismo, cumplicidade e amizade que nos une.

Aos meus primos e amigos Carla e Nuno, pelo gesto que tiveram para comigo, por toda a confiança que depositaram em mim, por todo o auxílio ao longo deste anos, por me terem proporcionado a realização deste sonho, o meu eterno obrigada.

Ao meus avós, à minha cunhada e toda a família, por toda a preocupação que tiveram comigo e por todas as palavras de incentivo quando mais precisei.

À minha parceira de box Andreia Pimenta, por todas as horas de trabalho, por toda a paciência, pela partilha mútua de conhecimentos e pelos momentos felizes que passámos juntas.

Ao Núcleo de Estudantes de Medicina Dentária, por me ter ensinado a ter uma nova perspetiva do que é a Medicina Dentária e por, acima de tudo, me ter ensinado que o trabalho em equipa nos permite atingir o impossível. Ficará sempre na minha memória.

Aos amigos que a faculdade me deu, com quem partilhei tão bons e inesquecíveis momentos e que com quem aprendi a ser uma pessoa melhor, obrigada por cada minuto que passámos.

Aos meus amigos de Sintra, em especial à Joana, por terem caminhado comigo lado-a-lado nestes 5 anos, por terem ouvido tantas vezes os meus desabafos nos infindáveis meses de exames e por perdoarem a minha ausência quando o tempo era pouco.

RESUMO

Hoje em dia, existe uma preocupação constante pela estética. Na área de ortodontia a procura por aparelhos menos visíveis é uma constatação. O facto do aparelho ortodôntico ter passado a ser também popular junto da população adulta, aumentou o nível de exigência no que diz respeito à visibilidade do mesmo.

De forma a contornar as exigências requeridas no que diz respeito à estética durante o tratamento, foram várias as técnicas que surgiram no mercado com o objetivo de tornar invisível ou menos perceptível a permanência do aparelho ortodôntico na cavidade oral.

A técnica lingual, os *brackets* estéticos e os alinhadores invisíveis são opções que têm sido investigadas e desenvolvidas no âmbito de corrigir as maloclusões da população permitindo, ao mesmo tempo, satisfazer o desejo dos pacientes relativamente à estética.

Esta revisão de literatura tem com objetivo analisar as várias técnicas estéticas existentes, abordando a sua evolução, características e fatores diferenciais.

Palavras-chave: estética, ortodontia lingual, *brackets* estéticos, alinhador invisível

ABSTRACT

Nowadays, there is a constant concern for aesthetics. In the area of orthodontics, the search for less visible appliances is a fact. The fact that the orthodontic appliance has also become popular with the adult population has increased the level of demand regarding its visibility.

In order to circumvent the required requirements regarding aesthetics during treatment, several techniques have appeared in the market with the aim of making invisible or less noticeable the permanence of the orthodontic appliance in the oral cavity.

The lingual technique, aesthetic brackets and invisible aligners are options that have been investigated and developed in order to correct the malocclusions of the population, while at the same time satisfying the patient's desire for aesthetics.

This literature review aims to analyze some aesthetic techniques, addressing their evolution, characteristics and differential factors.

Keywords: aesthetics, lingual orthodontics, aesthetic brackets, invisible aligner

ÍNDICE GERAL

I. INTRODUÇÃO	13
II. Desenvolvimento.....	21
1. APARELHO LINGUAL	21
1.1 História.....	21
1.2 Sistemas de <i>brackets</i> linguais.....	22
1.3 Tipos de Arcos	25
1.4 Personalização de sistemas de <i>brackets</i>	26
1.5 Procedimento clínico.....	27
1.6 Procedimento laboratorial	27
1.7 Instrumentos utilizados	29
1.8. Casos favoráveis.....	30
1.9 Casos desfavoráveis	30
1.10 Vantagens	31
1.11 Desvantagens.....	31
1.12 Conforto e higienização	32
2. <i>BRACKETS</i> ESTÉTICOS.....	34
2.1 Evolução.....	34
2.2 <i>Brackets</i> de Plástico	35
2.3 <i>Brackets</i> de Cerâmica.....	38
2.4 Força de Atrito	40
2.5 Adesão de <i>Brackets</i>	40
2.6 Remoção dos <i>Brackets</i>	41
2.7 Abrasão e desgaste do esmalte	42
2.8 Fratura dos <i>Brackets</i>	43
2.9 Adesão Bacteriana.....	43
2.10 Indicações.....	44
3. ALINHADORES INVISÍVEIS	45
3.1 História.....	49
3.2 Alinhadores por sistemas CAD-CAM.....	50
3.2.1 Invisalign®.....	50
3.2.1.1 Técnica	51
3.2.1.2 Limitações	54

3.2.1.3 Indicações.....	55
3.2.1.4 Vantagens.....	56
3.2.1.5 Desvantagens.....	58
3.2.1.6 Tempo de tratamento e Higienização.....	59
3.2.1.7 <i>Invisalign</i> ® vs Aparelhos fixos convencionais.....	60
3.2.2 Outras técnicas que utilizam <i>CAD/CAM</i>	62
3.3 Alinhadores por <i>Setup</i> Laboratorial.....	65
3.3.1 <i>Clear Aligner</i> ®.....	65
3.3.2 <i>Smart Moves</i> ®.....	67
3.4 Alinhadores dos Sistemas Bolha.....	68
3.4.1 Bolha-Abaulamento.....	68
3.4.2 Bolha desgaste.....	70
3.5 Alinhadores do Sistema através de Botões e Resina Acrilica.....	71
3.6 Comparação entre alinhadores.....	72
4. Métodos que aceleram o movimento dos dentes.....	74
III. Conclusão.....	77
IV. Bibliografia.....	79
V. Anexos.....	

ÍNDICE DE FIGURAS

Figura 1- Arco- E.....	14
Figura 2- Aparelho Pino e Tubo	14
Figura 3- Aparelho Arco-Banda.....	14
Figura 4- Diagrama de referências Estéticas Dentárias.....	17
Figura 5- As seis linhas horizontais do sorriso.....	17
Figura 6- <i>Brackets</i> estéticos.....	18
Figura 7- Ortodontia lingual	18
Figura 8- Alinhador invisível	18
Figura 9- Utilização da técnica lingual em várias regiões do Mundo	22
Figura 10- Arco <i>mushroom</i> (verde), Arcos retos (amarelo e vermelho)	25
Figura 11- <i>Setup</i> digital de forma individualizada	26
Figura 12- <i>Bracket</i> lingual standard e <i>bracket</i> lingual personalizado	26
Figura 13- <i>Lingual Bracket Jig</i>	28
Figura 14- Marcação das linhas de referência	29
Figura 15- Colocação dos <i>brackets</i> segundo as linhas de referência traçadas	29
Figura 16- Úlcera localizada no ventre da língua devido à presença de <i>brackets</i> linguais	32
Figura 17- <i>Bracket</i> estético com <i>slot</i> metálica incorporada	34
Figura 18- <i>Bracket</i> estético autoligável	34
Figura 19- Alinhador invisível	45
Figura 20- <i>Attachments</i> biselados posicionados para extrusão dentária.....	47
Figura 21- <i>Attachments</i> retangulares posicionados para movimentação mesio-distal ...	47
Figura 22- <i>Attachments</i> em elipse posicionados para movimentação da coroa e raiz do dente	47
Figura 23- Diagrama de representação da evolução da técnica <i>Invisalign</i> ®.....	51
Figura 24- Caixas fornecidas pela empresa para envio das impressões e registos de mordida.....	52
Figura 25- <i>Software ClinCheck</i> ™	53
Figura 26- Caixas com alinhadores <i>Invisalign</i> ®	54
Figura 27- Impacto do tratamento com <i>Invisalign</i> ® e Aparelho Fixo no sexo masculino e feminino	62

Figura 28- Impressão com os detalhes necessários para ser aceite pela empresa <i>ClearCorrect</i> ®.....	63
Figura 29- Sequência de alinhadores com os respectivos modelos.....	64
Figura 30- Alinhador invisível da marca <i>Clear Aligner</i> ®.....	65
Figura 31- Sequência dos passos necessários na utilização do alinhador <i>Clear Aligner</i> ®	66
Figura 32- Colocação do dente na posição ideal através da aplicação de resina.....	67
Figura 33- Remoção do dente do modelo de trabalho.....	67
Figura 34- Aquecimento do alicate de Hilliard	68
Figura 35- Formação do abaulamento com recurso ao Alicate de Hilliard.....	69
Figura 36- Alicates de Andrade.....	70
Figura 37- Aparelho distalizador de reabilitação dinâmica e funcional dos maxilares..	71
Figura 38- Aparelho com botões e resina acrílica	72
Figura 39- Aparelho <i>Orthopulse I/O Led</i>	74
Figura 40- Aparelho <i>Acceledent Aura</i>	75
Figura 41- Aparência dos tecidos no momento do procedimento e trinta minutos depois	75

ÍNDICE DE TABELAS

Tabela 1- Sistemas de <i>brackets</i> linguais e as suas principais caraterísticas	23
Tabela 2- Instrumentos utilizados na técnica lingual e suas principais caraterísticas ...	29
Tabela 3- Sistemas de <i>brackets</i> estéticos, composição e caraterísticas	36
Tabela 4- Sistemas de <i>brackets</i> cerâmicos monocristalinos e suas principais caraterísticas	38
Tabela 5- Sistemas de <i>brackets</i> cerâmicos policristalinos e suas principais caraterísticas	39
Tabela 6- Sistemas de <i>brackets</i> cerâmicos policristalinos autoligáveis e suas principais caraterísticas	39
Tabela 7- Técnicas de descolamento de <i>brackets</i>	41
Tabela 8- Gerações de alinhadores invisíveis	46
Tabela 9- Força necessária para a realização dos vários movimentos dentários	48
Tabela 10- Comparação entre o Sistema <i>Invisalign</i> ® e o aparelho metálico convencional	60
Tabela 11- As diferentes espessuras do alinhador, as suas principais caraterísticas e o respetivo período de utilização	66
Tabela 12- Comparação das três técnicas de confecção dos alinhadores invisíveis segundo vários parâmetros	72

ÍNDICE DE SIGLAS

ALOA- Associação Americana de Ortodontia Lingual

CAD/CAM- *computer-aided design/computer-aided manufacturing*

Cu-Niti- Cobre-níquel-titânio

DAT- Terapia Assistida por um Dispositivo

DRED- Diagrama de Referências Estéticas Dentárias

Gf- grama-força

IPR- Redução interproximal

MBP- *Mushroom Bracket Positioner*

TMA- Liga de Titânio Molibdênio

I. Introdução

A palavra ortodontia, introduzida primeiramente por Le Foulon em 1939, deriva de dois termos gregos, que são eles “*orthos*” que significa reto ou alinhado e “*odontos*” que significa dentes. A Ortodontia é a “área da medicina dentária relacionada com a supervisão, planejamento e correção das estruturas dentofaciais em crescimento ou maduras, incluindo as situações que necessitam de movimentação dos dentes ou a correção de más relações e má formações das suas estruturas envolventes, assim como o ajuste das relações entre os dentes e os ossos faciais, através da aplicação de forças e/ou estimulação e redirecionamento das forças funcionais dentro do complexo craniofacial.” O ortodontista tem como função tomar as medidas necessárias para alcançar uma oclusão estável e harmoniosa, tanto do ponto de vista estético como funcional. (Srivastava, Jyoti, Kushwaha, & Shastri, 2017, Olsen, 1994)

Edward Hartley Angle foi o fundador da ortodontia contribuindo para a resolução de problemas ao nível do posicionamento dentário, face e ossos. Através desta inovação, Angle conseguiu um impacto considerável na saúde pública. (Peck, 2009)

Estes problemas já eram retratados no séc. 1000 aC, tendo sido descobertos aparelhos ortodônticos fabricados pelos gregos e etruscos, de forma a resolver o desalinhamento dos dentes e os apinhamentos dentários. (Proffit, W., Fields, H., Sarver, D., 2007)

Norman Kingsley foi um dos primeiros a corrigir dentes protruídos através de utilização de forças extraorais, ainda assim, não houve preocupação quanto à correção da mordida. Em 1890, Angle definiu o conceito de oclusão na dentição natural promovendo uma visão da ortodontia muito além do alinhamento dos dentes. Fundou uma escola em 1900 de onde saíram Tweed, Begg e Steiner, nomes com grande reconhecimento na área de ortodontia. (Proffit, W., Fields, H., Sarver, D., 2007; V. de S. B. Júnior & Ursi, 2006)

Angle definiu o conceito de normo oclusão e subtipos de má oclusão, baseando-se na relação entre as cúspides dos primeiros molares definitivos. A normo oclusão é a situação em que a cúspide mesio vestibular do primeiro molar superior coincide com o

sulco mesial da face vestibular do primeiro molar inferior, em consonância com uma linha de oclusão suave. Na classe I existe uma relação normal dos molares, mas a linha de oclusão é incorreta devido a rotações, mau posicionamento de dentes ou outras causas. Na classe II o molar inferior está a ocluir distalmente em relação ao molar superior, com uma linha de oclusão não especificada. Por último, a classe III é o inverso da II, visto que o molar inferior está a ocluir mesialmente em relação ao superior. (Proffit, W., Fields, H., Sarver, D., 2007)

Em 1890 Angle criou um aparelho ortodôntico denominado Arco E (Figura 1), que consistia num arco vestibular unido por soldas a duas bandas, sendo estas aparafusadas nos primeiros molares. O Arco E não permitia o movimento unitário de um dente e, por esse motivo, foi criado o aparelho Pino e Tubo (Figura 2), que funcionava fazendo a alteração do arco e remoção dos pinos a cada consulta, sendo posteriormente soldados nos tubos das bandas. Para resolver a dificuldade de utilização deste aparelho, foi desenhado o Arco-Banda (Figura 3), cuja sua principal característica se prendia com a utilização de *brackets* com encaixes verticais no sentido ocluso-gengival. Os aparelhos acima referidos originaram o modelo final do aparelho *Edgewise* que permitiu o movimento nos três planos do espaço (V. de S. B. Júnior & Ursi, 2006; Lenza, 2008)

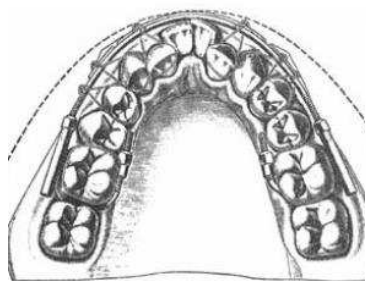


Figura 1- Arco- E

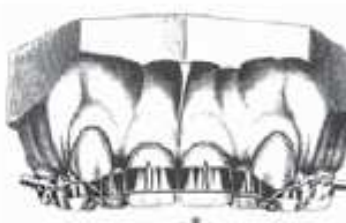


Figura 2- Aparelho Pino e Tubo

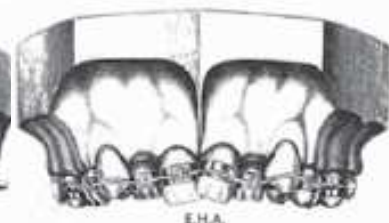


Figura 3- Aparelho Arco-Banda

(V. de S. B. Júnior & Ursi, 2006)

Na época pós Angle, Begg introduziu alterações no modelo *Edgewise*, criando um *bracket* com o seu próprio nome e impulsionando a descoberta de um tipo de aço que tivesse características elásticas. Mais tarde, Andrews incutiu a individualização dos *brackets* e determinou o eixo vertical da coroa clínica, para que o posicionamento destes fosse correto. A partir desse momento, foram vários os modelos de *brackets* estudados ao

longo do tempo. (V. de S. B. Júnior & Ursi, 2006; Palma, C.; Silva, C.; Gaudêncio, F; Retto, P.F.; Delgado, 2003)

A técnica denominada *Straight-Wire* baseia-se na construção de *brackets* de forma individualizada para cada dente. Andrews considerou que o aparelho ortodôntico devia ser também ele individual, tendo em conta o posicionamento possível e desejado dos dentes no final do tratamento e o tipo de má-oclusão que o paciente apresentava. Desta forma analisar-se-ia qual a prescrição mais adequada a cada caso. A técnica de *Edgewise*, também chamada Arco de Canto, foi o ponto de partida para a prescrição de outras técnicas como a de *Roth*, *MBT* e *Damon*. (Capelozza Filho, Silva Filho, Terumi, & Cavassan, 1999; Palma, C.; Silva, C.; Gaudêncio, F; Retto, P.F.; Delgado, 2003)

Atualmente, a Ortodontia está a ganhar um novo rumo no que se refere à procura de um aparelho mais estético ao invés do aparelho fixo metálico. Isto acontece porque existe uma procura cada vez maior na população adulta e não apenas nos adolescentes, como era habitual. Perante esta situação foram desenvolvidos novos métodos para responder às necessidades estéticas do paciente, inclusivamente a ortodontia lingual, os alinhadores invisíveis e os *brackets* estéticos. (Moro A., Bubadra P., Barros jr T., Schimim S., Morais N., 2017)

O crescente acesso à Internet contribuiu exponencialmente para o conhecimento dos pacientes em relação à aparatologia estética. Foi realizado um estudo que permitiu verificar a qualidade, acessibilidade e confiabilidade da informação fornecida acerca de tratamentos ortodônticos. Concluiu-se que existe uma grande variabilidade de informações fornecidas, que o sistema de Alinhadores Invisíveis *Invisalign*® foi aquele que aparecia mais frequentemente e que era necessária uma maior filtragem, de modo a orientar de forma correta os pacientes. (Arun, Usman, & Johal, 2017)

Alguns estudos mostraram que a preocupação relativamente à dentição e a disponibilidade para executar um tratamento ortodôntico prevalece maioritariamente no sexo feminino. Sergl e Zentner constataram que a decisão do adulto em procurar o ortodontista baseia-se em dois pontos cruciais, por um lado a quantidade de informação fornecida e por outro lado, o reconhecimento da anomalia existente na sua aparência. (Maltagliati & Montes, 2007; Sergl & Zentner, 1997)

Para a criação de um planejamento de excelência é crucial perceber quais as características essenciais que promovem a satisfação do paciente durante o tratamento. Segundo um estudo realizado no Reino Unido, a comunicação, o *staff*, o meio ambiente físico, o compromisso e o impacto do tratamento foram os grandes temas que surgiram das várias entrevistas realizadas a pacientes. A comunicação obteve maior ênfase e foi considerado um fator chave para a envolvimento e confiança do paciente no tratamento efetuado. (Wong, Ryan, Christensen, & Cunningham, 2018)

Quando se fala de estética em Ortodontia é imperativo abordar a percepção dos pacientes relativamente ao seu conceito estético. As considerações estéticas são essenciais para o planejamento ortodôntico, ainda assim não existem regras que possam ser aplicadas na totalidade dos casos, visto que na maioria das vezes o profissional e o paciente têm objetivos diferentes no que toca ao resultado final. (Parrini et al., 2016)

Shaw *et al.* (1989), avaliaram o risco-benefício de um tratamento ortodôntico, discutindo o impacto social da aparência. Como resultado deste estudo concluíram que quando existe uma insatisfação a nível facial, incluindo a dentição, na fase de adolescência, esta permanece na maioria das vezes durante toda a vida. Quando existe uma baixa autoestima anterior ao tratamento ortodôntico, o resultado final provoca um maior impacto do que no caso da autoestima já se encontrar anteriormente elevada. (Nanda, 2005)

Segundo um estudo efetuado por Giddon, as condições estruturais e funcionais não são o principal motivo para a busca do tratamento estético mas sim, a melhoria da estética. Na atualidade, o ideal é que o Médico Dentista se foque nos principais objetivos do paciente, sendo a avaliação facial o principal recurso de diagnóstico, visto que permite verificar aquilo que o paciente considera como desarmonioso. (Reis & Abrão, 2006)

A fotografia foi um dos meios utilizados num estudo para avaliação da percepção de um sorriso atraente. Foram impressas e avaliadas de acordo com as variações de normas estéticas, a ordem de apresentação e o enquadramento fotográfico. Foi tirada uma fotografia controlo e todas as restantes foram alteradas com *Photoshop*, colocando um diastema central, um desvio de 3mm da linha média, uma inclinação de 10 graus do longo

eixo do incisivo lateral e um sorriso invertido. O grupo avaliou as fotografias com diferentes sequências, nas quais algumas delas tinham enquadramento facial. Concluiu-se que as alterações das normas estéticas não implicam necessariamente a presença de um sorriso agradável aos olhos da população que não está inserido na comunidade de Médicos Dentistas. Já o diastema foi classificado como a alteração mais perceptível e desagradável. Deste modo para contornarmos a subjetividade do conceito de beleza é necessário encontrar ferramentas que ajudem a desmistificar este parâmetro, sendo que algumas delas conduzem à sobrevalorização de regras que, muitas vezes, criam paradigmas que não têm sustentação científica. (Câmara, 2010; De Deus Tupinambá Rodrigues, Magnani, Machado, & Oliveira, 2009)

O Diagrama de Referências Estéticas Dentárias (DRED) foi uma das ferramentas utilizadas para suprimir as dúvidas existentes relativamente ao conceito estético na zona anterior, auxiliando na conceção do plano de tratamento. O DRED (Figura 4) é composto por seis caixas que incluem incisivos e caninos, sendo cada caixa constituída pelo seu dente respetivo e avaliada segundo um plano perpendicular ao frontal. Este diagrama tem ainda referenciados os zénites gengivais, as extremidades das papilas e os pontos de contacto, cuja união destes pontos origina a linha cervical, papilar, incisal e dos pontos de contacto. Para além destas linhas, estão ainda referenciadas no DRED a linha do lábio superior e inferior completando deste modo as seis linhas horizontais do sorriso (Figura 5). O conhecimento destes parâmetros, permite ao profissional uma compreensão mais profunda do sorriso e, ao mesmo tempo, as possibilidades de obtenção de sucesso no tratamento, nunca esquecendo que estas características não são suficientes visto que existem muitas outras a ter em consideração. (Câmara, 2010)

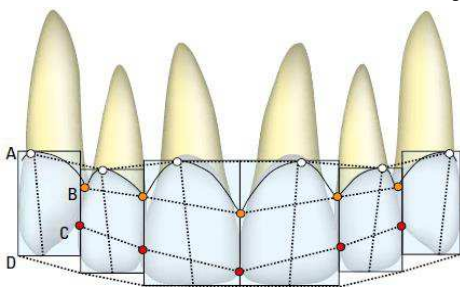


Figura 4- Diagrama de referências Estéticas Dentárias (Câmara, 2010)

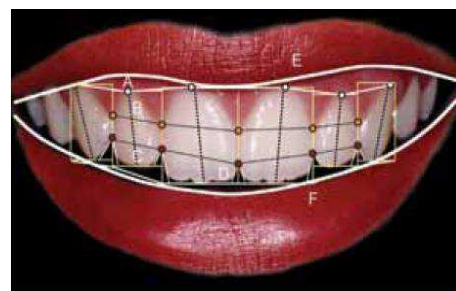


Figura 5- As seis linhas horizontais do sorriso

De forma a auxiliar os profissionais no encontro das proporções estéticas ideais, Machado criou os “10 mandamentos da estética do sorriso”. Neste foram sugeridos o arco

do sorriso, a simetria e relação dos incisivos superiores centrais, a relação entre os dentes ântero-superiores, o espaço existente para a disposição destes, a arquitetura gengival, o seu nível e exposição, o corredor bucal, a angulação dentária e linha média, as características dentárias (cor e forma) e, por último, o volume labial. De todos eles, deve existir um maior foco nos que se referem aos incisivos centrais, visto que causam um maior impacto no ato de sorrir. Concomitantemente com a análise de outros autores é possível individualizar o planeamento ortodôntico e proporcionar a realização dos desejos estéticos do paciente. (Machado, 2014)

No que refere ao desejo estético durante o tratamento ortodôntico, a investigação permitiu encontrar soluções através da criação de *brackets* estéticos (Figura 6), a ortodontia lingual (Figura 7) e os alinhadores invisíveis (Figura 8) ao invés da aparatologia metálica convencional. Sendo que a população adulta já representa grande parte dos pacientes em tratamento ortodôntico, estes não aceitam tão facilmente a visibilidade de aparelhos metálicos vestibulares, procurando cada vez mais outras soluções. (Eto & Tinano, 2003; Srivastava et al., 2017)

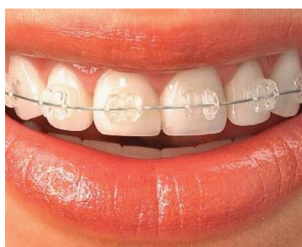

Figura 6- *Brackets* estéticos

(<https://servibucal.es/ortodondia-ceramica/>)

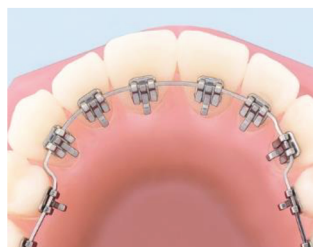

Figura 7- Ortodontia lingual

(<https://dentistalisboa.com/aparelho-ortodontico-lingual-invisivel/>)

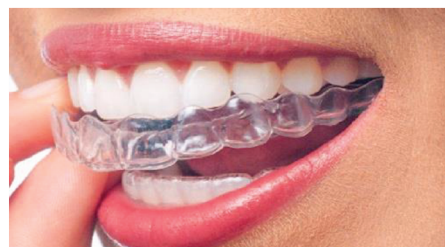

Figura 8- Alinhador invisível

(<https://www.clinicafredericoviana.com.br/invisalign-2/>)

Os *brackets* estéticos conseguiram proporcionar alguma satisfação no que diz respeito à impercetibilidade de utilização de aparelho, ainda assim, não corresponderam de forma satisfatória ao desejo do paciente e por esse motivo, foi desenvolvida uma pesquisa no âmbito ortodontia lingual. Na atualidade existem essencialmente dois tipos de aparelhos linguais sendo que num deles é realizado um *setup* da má oclusão inicial, seguindo os mesmos passos de um aparelho convencional e o outro denominado técnica lingual simplificada, cujo objetivo é colocar apenas os dentes anteriores na localização

adequada, não necessitando de grandes procedimentos a nível de laboratório. (Crepaldi et al., 2011; Moro A., Bubadra P., Barros jr T., Schimim S., Morais N., 2017)

Relativamente aos alinhadores invisíveis, estes baseiam-se na utilização sequencial de aparelhos transparentes. Para além do conforto associado ao seu uso diário, estes aparelhos são quase impercetíveis do ponto de vista estético. O conceito de ortodontia plástica vai de encontro aos alinhadores invisíveis, sendo também composta por uma vasta gama de acessórios e complementos que permitem a correção de maloclusões mais severas. (Moro A., Bubadra P., Barros jr T., Schimim S., Morais N., 2017; Pereira, D. ; Fernandes, M. ; Gaudêncio, F. ; Retto, P. ; Delgado, 2014)

Esta revisão de literatura tem como objetivo aprofundar os tratamentos alternativos que respondem à necessidade estética durante o tratamento ortodôntico, como é o caso dos *brackets* estéticos, aparelho lingual e alinhadores invisíveis. Maior ênfase será dado nos alinhadores invisíveis devido à sua crescente procura no mercado por parte dos pacientes.

II. Desenvolvimento

1. APARELHO LINGUAL

1.1 História

A ortodontia lingual começou por desenvolver-se nos anos 60 nas mãos do Dr. King Fujita no Japão, não por motivos estéticos, mas para combater as lesões de tecidos moles que os praticantes de artes marciais apresentavam recorrentemente, lesões estas provenientes dos *brackets* vestibulares. Em 1967 partilhou os seus conhecimentos com os restantes ortodontistas e foi em 1968 que publicou o seu primeiro artigo, onde providenciava os *brackets* com encaixe por oclusal e os arcos em forma de cogumelo. (Crepaldi et al., 2011)

Na década de 70, nos Estados Unidos, foi Dr. Craven Kurz que desenvolveu a aparatologia lingual, quando uma modelo fotográfico procurou os seus serviços no sentido de alinhar os dentes, com o auxílio de um aparelho que fosse invisível. Perante este pedido, Kurz resolveu colar os *brackets* convencionais na face lingual dos dentes, obtendo um resultado positivo. Esta técnica foi utilizada apenas na mandíbula porque as forças oclusais descolariam os *brackets* da face lingual dos dentes presentes na maxila. A Ormco®, um dos maiores fabricantes de *brackets* decidiu apoiá-lo, desenvolvendo materiais para a prática desta técnica. (Kairalla, Kairalla, Miranda, & Paranhos, 2010; Singh & Cox, 2011)

Mais tarde, na década de 80, começaram a surgir algumas dificuldades, ocorrendo um declínio na utilização da técnica lingual (Figura 9). Nos anos 90 voltou a crescer a utilização de aparatologia lingual devido à maior informação fornecida e à pesquisa realizada até então, catapultando a reativação da Associação Americana de Ortodontia Lingual (ALOA) que se apresentou inativa durante alguns anos. (Eto & Tinano, 2003)

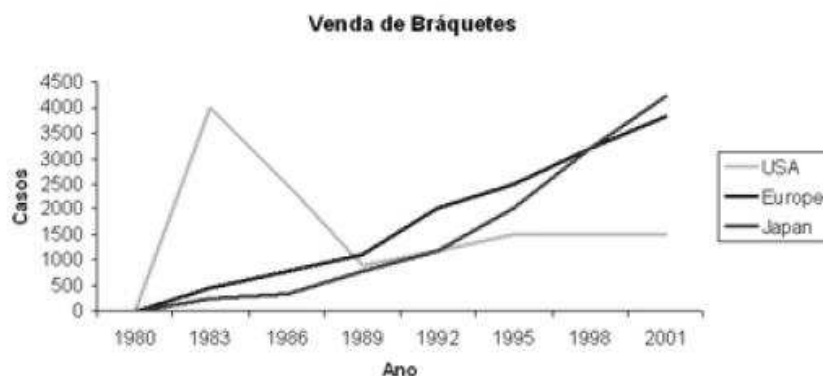


Figura 9- Utilização da técnica lingual em várias regiões do Mundo

(Eto & Tinano, 2003)

Em 1990, foi desenvolvido o *bracket* de Kurz de sétima geração, associado a um plano de mordida, com o objetivo de tratar os casos de mordida profunda. A partir do ano 2000 foram desenvolvidas investigações, com o objetivo de proporcionar uma maior credibilidade e conseqüente crescente utilização da técnica lingual. (Neto, 2013)

1.2 Sistemas de *brackets* linguais

Um grupo de ortodontistas americanos formaram a *Lingual Task Force* de modo a incentivar a utilização de *brackets* linguais. Deste então, várias foram as pesquisas feitas no âmbito de encontrar os diversos sistemas linguais, que nos dias de hoje estão aptos a serem utilizados. (McMullin, Waring, & Malik, 2013)

O sistema lingual mais popular durante os primeiros anos de utilização da técnica foi o Ormco de 7ª geração, que já permitia diferentes graus de torque e espessura, tendo sido adaptada uma cunha de resina que facilitou um maior contacto com a superfície dentária e uma menor irritação da língua. (Singh & Cox, 2011)

Tabela 1- Sistemas de *brackets* linguais e as suas principais características. (McMullin, Waring, & Malik, 2013)

<i>Brackets Standard</i>	
<i>Ormco 7ª Geração</i>	<ul style="list-style-type: none"> -Desenvolvido através do <i>bracket</i> lingual de Kurz -Apresenta ganchos que ajudam a suportar o arco -Tem um plano de mordida que ajuda na redução do <i>overbite</i> -Pode apresentar tubos nos <i>brackets</i> de molares para arcos transpalatinos
<i>Brackets Linguais Autoligáveis</i>	
<i>Forestadent Philippe 2D SL</i>	<ul style="list-style-type: none"> -Asas fechadas contra a base para segurar o <i>bracket</i> -Não existe slot -4 tipos- <i>standard, narrow single wing, large twin & three wing</i>
<i>Forestadent Philippe 2D SL- 3ª Geração</i>	<ul style="list-style-type: none"> -As opções incluem um gancho em T para prender correntes elásticas e gancho gengival para elásticos intermaxilares
<i>Adenta Evolution LT- 2ª Geração</i>	<ul style="list-style-type: none"> -Peça de suporte única com abertura no bordo incisal -Permite a inserção do arco a partir da direção oclusal -Pode englobar molas extras -Permite aumento do torque dos incisivos superiores e diminuição da espessura buco-lingual
<i>Ormco Scuzzo/Takemoto Bracket</i>	<ul style="list-style-type: none"> -Sistema 3D com espaço <i>interbracket</i> maximizado

<p><i>STb Light Lingual</i> <i>STb Social 6</i></p>	<ul style="list-style-type: none"> -Todos os <i>brackets</i> possuem um gancho e uma zona de compensação gengival para melhor posicionamento dos mesmos -Sistema com arco completo usa forças muito leves -Usado na zona anterior onde exista apinhamento ou espaços moderados
<p><i>GAC In-Ovation-L</i></p>	<ul style="list-style-type: none"> -<i>Slot</i> horizontal dupla com um clip que permite uma abertura fácil - Distancia buco-lingual mínima e perfis baixos que permitem um arco de maior perímetro com maior distância entre os <i>brackets</i>
<p><i>Gestenco Phantom</i></p>	<ul style="list-style-type: none"> -Sistema policerâmico -Margens arredondadas para melhor conforto do paciente

Brackets Personalizados

<p><i>Incognito®</i></p>	<ul style="list-style-type: none"> -Utiliza o sistema <i>CAD-CAM</i> para personalização dos <i>brackets</i> -As prescrições de torque são individualizadas -<i>Slot</i> vertical para inserção vertical do arco
--------------------------	---

A evolução dos *brackets* convencionais para os autoligáveis trouxe inúmeras vantagens ao tratamento lingual, devido ao facto de não ser necessária a utilização de ligaduras metálicas ou elásticas, o que facilitou o deslizar do arco, proporcionando uma diminuição do atrito. Este passo promoveu uma maior eficiência e rapidez no tratamento. (Kairalla et al., 2010)

Com o aparelho lingual torna-se extremamente difícil a adesão dos *brackets* devido à fraca visibilidade das superfícies dentárias e por esse motivo, têm sido desenvolvidos sistemas de adesão indireta. Da mesma forma que a inclinação e irregularidade anatômica da superfície lingual se torna um obstáculo, torna-se árdua a correção de rotações dentárias, tendo em conta que o perímetro do arco e relação *interbracket* são reduzidos. (McMullin et al., 2013; Shpack et al., 2007)

Os sistemas referentes à tabela 1, são construídos para adesão direta ou indireta, sendo que no último tipo de adesão são utilizados procedimentos laboratoriais, tais como o sistema Hiro, que visa a colocação dos *brackets* num modelo construído com um arco ideal e posteriormente, transferidos para a cavidade oral de forma individualizada. (Singh & Cox, 2011)

1.3 Tipos de Arcos

Um dos tipos de arcos utilizados na ortodontia lingual é denominado *mushroom archwire* (Figura 10) devido ao seu formato compensatório da diferença vestibulo-lingual entre o pré-molar e o canino. A sua composição é na maioria das vezes em níquel titânio ou TMA. (McMullin et al., 2013)

Na sequência da evolução do arco em forma de cogumelo, surgiu o arco reto, minimizando a necessidade de realização de dobras no mesmo. Mais tarde, surgiram os arcos personalizados, que serão aprofundados mais à frente neste capítulo. (Neto, 2013)

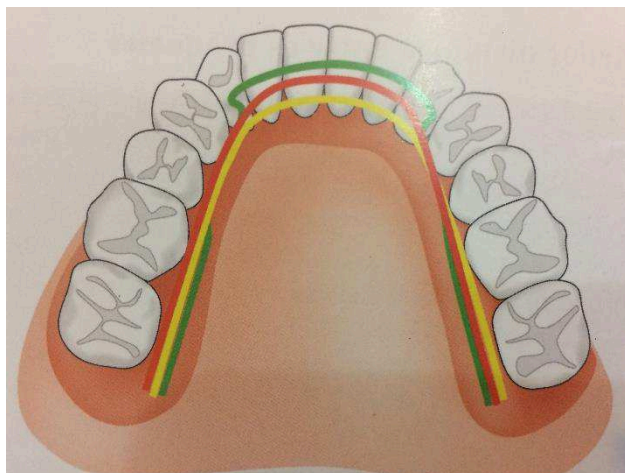


Figura 10- Arco *mushroom* (verde), Arcos retos (amarelo e vermelho)

(Neto, 2013)

1.4 Personalização de sistemas de *brackets*

Na aplicação da técnica lingual existem duas opções, sendo uma delas personalizada e a outra não personalizada. Relativamente aos sistemas personalizados podemos incluir o *Incognito*®, desenvolvido por Weichmann, e que conjuga o sistema *CAD/CAM* com um menor perfil dos *brackets* e uma adesão indireta (Figura 11). Uma das mais-valias deste sistema é a menor aplicação de resina com o intuito de compensar o espaçamento existente entre a superfície dentária e o *bracket* (Figura 12). Para além disso, apresenta um leque de arcos adaptados ao sistema, que elimina a necessidade de dobras nos arcos. (George & Hirani, 2013; Wiechmann, Rummel, Thalheim, & Simon, 2003)

No sistema *Incognito*®, são realizadas impressões e construído um modelo, a partir do qual se realizará um *setup*. Posteriormente, faz-se um *scanner 3D* do *setup*, para que seja feita a montagem dos *brackets* e a sua personalização. Depois de realizado o planeamento, os *brackets* são fundidos e entregues ao Médico Dentista, juntamente com a sequência de arcos a utilizar. (George & Hirani, 2013; Neto, 2013; Wiechmann et al., 2003)

Para além do sistema *Incognito*®, existem outros referenciados tais como o *eBrace* e *HARMONY* e *Orapix*, cujo princípio também se baseia da individualização do aparelho lingual para cada paciente. (George & Hirani, 2013)

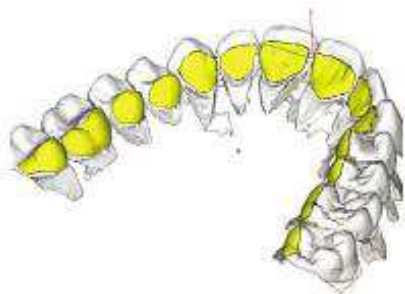


Figura 11- *Setup* digital de forma individualizada

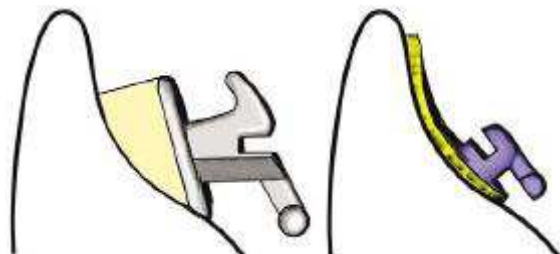


Figura 12- *Bracket* lingual *standard* e *bracket* lingual personalizado

(Wiechmann et al., 2003)

Diferentemente da técnica não personalizada, esta apresenta como principais vantagens um melhor acabamento e conforto, melhores resultados na adesão dos *brackets* havendo menor incidência de descimentação dos mesmos, melhor controlo do torque e acima de tudo, a individualidade. (McMullin et al., 2013)

1.5 Procedimento clínico

Um dos passos de extrema importância no procedimento clínico são as impressões efetuadas, devendo estas ser precisas e realizadas com um material estável como é o caso do silicone. (Eto & Tinano, 2003; Singh & Cox, 2011)

A adesão indireta é a técnica *standard* da aparatologia lingual, sendo efetuada com *putty* e *light* e posteriormente enviada para laboratório. Tal como na maioria das técnicas adesivas, o meio envolvente deve estar isolado, para que de seguida seja colocado o ácido e o *bond*. Para além da colocação do adesivo no dente, este também é colocado nos *brackets* que se encontram na moldeira de silicone previamente realizada. Essa mesma moldeira é transferida para a cavidade oral, respeitando o tempo de contato com a superfície dentária para que a adesão se torne efetiva. De seguida são removidos os excessos e colocado o arco com a ajuda dos variados instrumentos existentes no mercado. (Singh & Cox, 2011)

1.6 Procedimento laboratorial

As impressões realizadas na cadeira devem ser enviadas ao laboratório, sem que ocorra qualquer tipo de alteração até à colocação dos *brackets*, inclusivamente exodontias, desgastes interproximais, entre outras. (Eto & Tinano, 2003)

Na ortodontia lingual, utilizam-se essencialmente três tipos de montagem, a primeira baseia-se na construção de um modelo *setup*, a segunda diz respeito à utilização de máquinas que auxiliam na colocação correta dos *brackets* no modelo e a terceira que consiste numa técnica simplificada, ausente de um controlo tão exato do torque a angulação como as duas anteriores. (Neto, 2013)

Class-System (Custom lingual appliance setup service) é uma técnica na qual se utiliza o modelo da boca do paciente montados em articulador, construindo-se um set-up daquele que será o modelo ideal com a correção da má oclusão e a partir daí, os *brackets* são posicionados num local específico, apoiados numa base que permitirá fazer movimentos nos três plano do espaço. A *MBP (Mushroom Bracket Positioner)* é uma técnica que utiliza modelos *setup*, cujos *brackets* são aplicados numa placa de níquel-titânio que permite uma adesão destes à face lingual dos dentes através de uma resina. Posteriormente são colocados numa moldeira individual que será o seu meio de transferência para a cavidade oral, seguindo-se a adesão indireta do aparelho. (Crepaldi et al., 2011; Neto, 2013)

Das técnicas em que não é necessário modelo set up, devemos destacar a *TARG Unit* e a *Slot Machine*. A primeira foi desenvolvida pela Omrcó em 1984, e trata-se de uma máquina que posiciona com exatidão os *brackets*, no modelo de má oclusão do paciente de forma individualizada. Mais tarde, foi melhorada por Fillion, com a acoplação de um paquímetro, que corrigiu a deficiência no cálculo da medida vestibulo-lingual de cada dente, dando origem à *TARG Unit 2*. A *Slot Machine* é uma máquina semelhante à *TARG Unit*, mas com algumas adaptações no que diz respeito a um eixo de rotação que analisa a altura dos *brackets* e o torque. (Bacci, 2009; Crepaldi et al., 2011)

A *Lingual Bracket Jig*, técnica investigada por Silvia Geron, baseia-se na utilização de um equipamento que fornece torque e angulação aos dentes anteriores, excluindo os dentes posteriores. Estes, por sua vez, terão de ser montados de forma simplificada. Visto que não é necessário a elaboração de um modelo set up, o tempo laboratorial será significativamente menor. (Neto, 2013)

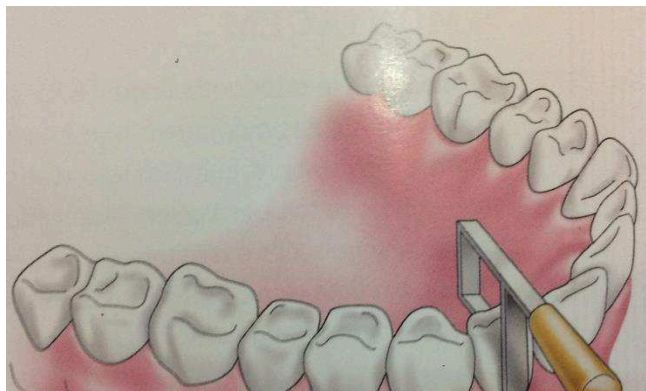


Figura 13- *Lingual Bracket Jig*

(Neto, 2013)

Por último, o método de montagem simplificada consiste em cinco passos essenciais: preparo da cavidade oral, impressões e vazamento, montagem dos *brackets*, elaboração de moldeira de cola quente e adesão indireta. Um dos passos mais importantes é a montagem dos *brackets* e para chegarmos ao posicionamento ideal, devem ser seguidas algumas normas, entre elas: a marcação de linhas de referência nos modelos (Figura 14), uniformização de irregularidades presentes nas faces linguais através de resina e a colocação dos *brackets* de acordo com as linhas marcadas previamente (Figura 15). (Neto, 2013; Bacci, 2009)

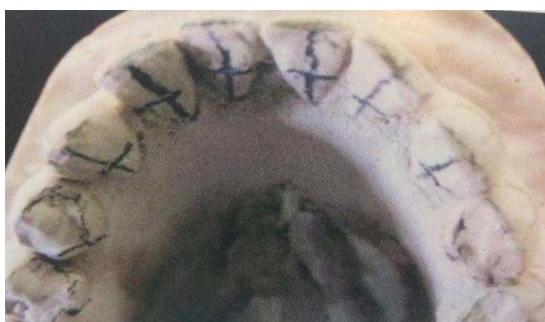


Figura 14- Marcação das linhas de referência (Neto, 2013)

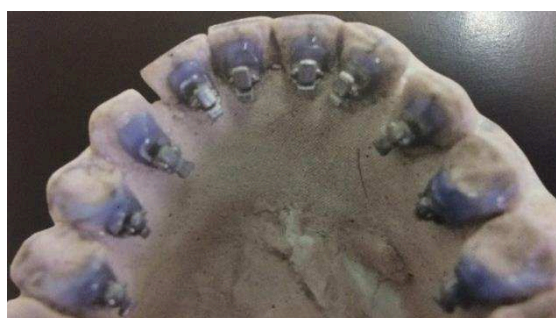

Figura 15- Colocação dos brackets segundo as linhas de referência traçadas

1.7 Instrumentos utilizados

A ortodontia lingual exige instrumentos específicos (Tabela 2), de modo a contornar a difícil visualização inerente ao posicionamento lingual dos *brackets*.

Tabela 2- Instrumentos utilizados na técnica lingual e suas principais características (Neto, 2013)

<i>Instrumento</i>	<i>Caraterísticas</i>
Alicate Weingart	Coloca e remove os arcos, apresentando uma angulação de 45°
Pinça-mosquito curva	Apresenta uma curvatura necessária à colocação de elásticos, essencialmente na região dos incisivos inferiores
Alicate de corte de arco angulado Prieto	Cortas os arcos com maior facilidade que os tradicionais utilizados na ortodontia labial

Sondas a assentadores com extremidades picotadas	Facilita a colocação de ligaduras e elásticos em cadeia
Dobrador distal Prieto	Utilizado para dobrar os arames das extremidades distais de forma a evitar lesões nas mucosas
Adaptador de arco elástico molar	Facilita a colocação de ligaduras elásticas nas regiões de pré-molares e molares

1.8. Casos favoráveis

Segundo Echarri, todos os casos podem ser corrigidos com Ortodontia Lingual, ainda assim, existem situações mais favoráveis para a aplicação desta técnica. Entre eles estão os apinhamentos anteriores leves e mordidas profundas na zona anterior; superfícies dentárias sem restaurações ou coroas, longas e uniformes; periodonto saudável; pacientes colaborantes e compreensivos; classe I esquelética; pacientes que tenham uma boa abertura bucal e configuração facial mesofacial e braquifacial moderada. (Crepaldi et al., 2011.; Eto & Tinano, 2003; McMullin et al., 2013)

1.9 Casos desfavoráveis

De entre os casos menos favoráveis para a aplicação de aparatologia lingual, é possível destacar a erupção incompleta dentária; limitação da abertura bucal, superfícies dentárias curtas ou fraturadas, presença de múltiplas restaurações ou coroas, pacientes com problemas cervicais e pouco colaborantes no decorrer do tratamento, classe III esquelética, casos com extrações, pacientes com macroglossia e por último, a configuração facial dolicofacial. (McMullin et al, 2013; Neto, 2013)

A presença de uma mordida aberta acentuada torna-se um caso desfavorável para a colocação de aparelho lingual, visto que, por si só, é uma das consequências da sua utilização. (Gupta, A; Kohli, VS; Hazarey, 2005)

1.10 Vantagens

A principal vantagem deste sistema quando comparado com o aparelho convencional é a estética, não sendo este um aparelho visível. Para além desta, a forma dos *brackets* pode ajudar na abertura da mordida e consequentemente na correção das mordidas profundas ou cruzadas de forma rápida e a intrusão de dentes. No que toca a lesões dentárias, o aparelho lingual permite uma menor incidência de manchas de *whitespot* quando comparado com o aparelho labial. Com a disposição dos *brackets* na face lingual dos dentes, o paciente consegue avaliar de forma mais direta a evolução do tratamento e as correções efetuadas, visto que a face vestibular se encontra livre de materiais ortodônticos, ao mesmo tempo que os contornos faciais se tornam mais perceptíveis, pela ausência de um volume extra na zona labial. Para além das vantagens referidas anteriormente, deve frisar-se a possibilidade de combinar a técnica lingual e labial no mesmo paciente. (Echarri, 2003; Singh & Cox, 2011)

Uma outra vantagem referida pela literatura, é a possibilidade de realizar branqueamento dentário em simultâneo com a permanência do aparelho na cavidade oral. Isto acontece porque a face vestibular se encontra desprovida de *brackets*, possibilitando o contacto com o gel branqueador. (Neto, 2013)

1.11 Desvantagens

No que toca a desvantagens é possível incluir o elevado custo laboratorial, as alterações na fala e mastigação, a difícil visualização das superfícies e, consequentemente uma higiene oral com mais obstáculos e em alguns casos, o maior tempo de tratamento. Também a língua sofre um grande desconforto e por vezes, ulcerações durante os primeiros tempos de tratamento, por vezes, durante os primeiros três meses. A especial morfologia lingual referida anteriormente também se tornou uma desvantagem na utilização da técnica lingual, essencialmente pela reduzida distância *interbracket* que dificulta a disposição e correta inclinação dos mesmos. (McMullin et al., 2013; Singh & Cox, 2011)

O tempo de cadeira também se torna um ponto negativo na aplicação desta técnica, pela difícil visualização das superfícies linguais. Ainda assim, há estudos que

indicam que o tempo gasto numa consulta é semelhante às consultas de manutenção no caso do aparelho convencional. Relativamente aos danos causados nos tecidos, apesar da baixa incidência de lesões de *whitespot*, há uma clara relação com o aumento da inflamação e sangramento gengival. (Auluck, 2013; Singh & Cox, 2011)

Para além das desvantagens referidas anteriormente, a utilização da técnica lingual promove uma maior dificuldade no controlo das forças, uma vez que o *bracket* é colocado no centro de resistência do dente. Isto pode ser um fator positivo se as forças forem bem calculadas, caso contrário, podem dar-se movimentações indesejadas devido à intensidade das forças. (Neto, 2013)

1.12 Conforto e higienização

Segundo uma pesquisa realizada por Auluck, o desconforto, a dificuldade mastigatória e a disfunção na fala são as principais sensações sentidas pelo paciente aquando da aplicação de um aparelho lingual. Relativamente à primeira situação, a dor sentida na presença de *brackets* linguais é de longa duração e intensidade, desaparecendo gradualmente durante o mês seguinte. Como referido no ponto anterior, também a língua é um local de desconforto, devido ao espaço existente para a ocupação da mesma. Relativamente à eficácia mastigatória, esta tende a sofrer um decréscimo durante as primeiras quatro semanas, decréscimo este que não se torna tão acentuado se estivermos a falar de *brackets* personalizados para cada paciente (Auluck, 2013; McMullin et al., 2013)

A disfunção na fala é relatada por alguns pacientes como o maior incómodo após a colocação do aparelho ortodôntico lingual. A fala é coordenada inconscientemente pela

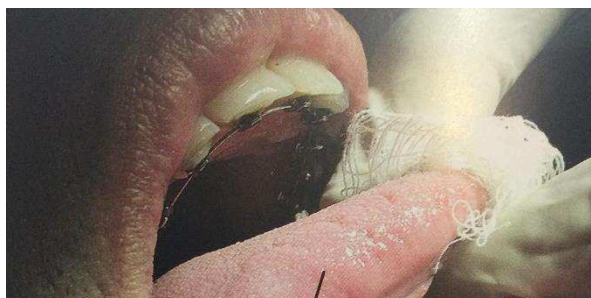

Figura 16- Úlcera localizada no ventre da língua devido à presença de brackets linguais

(Neto, 2013)

posição da língua. A ocupação do seu espaço promoverá alterações nos sons produzidos, essencialmente o referente à letra “s”. Para além do efeito imediato causado pela espessura do material colocado e o espaço existente entre os *brackets*, a longo prazo, a ulceração da língua (Figura 16) pode ser também ele um responsável pelas alterações causadas no ato de falar. Há que referir que, para pacientes que necessitem de falar muito na sua profissão, como é o exemplo de professor, deve ponderar os efeitos causados pela aplicação da ortodontia lingual, pois em média, o tempo necessário para voltar a existir uma correta pronúncia dos sons, é cerca de três meses. (Slater, 2013)

Wiechmann realizou em 2005 um estudo a partir do qual concluiu que os ângulos SNA e SNB quanto menores forem, maior será a tendência para o desconforto sentido pelo paciente, devido ao pouco espaço existente para a língua. Por esse motivo, quando for constatada a diminuição destes ângulos, o paciente deve ser avisado da sua maior propensão para se sentir desconfortável e a sua possível maior dificuldade de adaptação. (Wiechmann, D.; Gerb, J.; Stamm, T.; Hohoff, 2008)

Para controlo e auxílio no conforto durante a técnica lingual, o clínico deve averiguar em todas as consultas a existência de possíveis focos de desconforto e utilizar medidas para contornar as dores e ulcerações relatadas pelo paciente. (Neto, 2013)

Relativamente à higiene oral, não existem grandes diferenças nos métodos quando comparada com a técnica labial, não esquecendo que a superfície lingual é menos propensa para o aparecimento de cáries e desmineralização. No entanto, os pacientes devem ser instruídos das técnicas adequadas, visto que os *brackets* e o espaço existente entre estes e o arco têm uma grande tendência para a acumulação de placa bacteriana, essencialmente na região dos incisivos inferiores. Para além da escovagem convencional, deve ser prescrito ao paciente a utilização de um aparelho denominado *Waterpik®*, que usa jatos de água para a remoção de restos alimentares. (Auluck, 2013; Neto, 2013)

2. BRACKETS ESTÉTICOS

2.1 Evolução

Durante muitos anos, os *brackets* metálicos foram o material utilizado para o tratamento ortodôntico, tendo sido obtidos bons resultados do ponto de vista funcional. Ainda assim, surgiu uma necessidade de realizar um tratamento ortodôntico, requerendo algo que não interferisse com a estética dos pacientes. Para colmatar esta procura incessante pela estética na ortodontia, surgem em 1970 os primeiros *brackets* de plástico que, do ponto de vista visual, se tornaram vantajosos relativamente aos de metal. (Dobrin, Kamel & Musich, 1975; Russel, 2006)

De forma a diminuir a força de atrito causada pela utilização deste tipo de *brackets*, adotou-se o seu revestimento por fibra de vidro, cerâmica e colocação de *slots* de metal (Figura 17). Seguidamente, surgiram também os *brackets* autoligáveis (Figura 18), que se verificaram como uma mais valia na resolução deste problema. (Alkire, Bagby, Gladwin & Kim, 1997)



Figura 17- *Bracket* estético com *slot* metálica incorporada

(<http://www.draortodontia.com.br/2012/08/tipos-de-brackets.html>)



Figura 18- *Bracket* estético autoligável

(<https://julianamoralesodontologia.webnode.com.co/procedimientos/ortodoncia/ortodoncia-con-brackets-ceramicos-en-tecnica-de-autoligado/>)

Na década de 80 são introduzidos os *brackets* cerâmicos, oferecendo mais vantagens relativamente aos *brackets* estéticos surgidos anteriormente. Após esta introdução, foram várias as indústrias que iniciaram a produção de variados tipos de *brackets* de cerâmica. (Waring et al., 2013)

Nos primórdios da aplicação clínica dos *brackets* estéticos cerâmicos, os Médicos Dentistas optaram por colocá-los apenas na zona anterior (de canino a canino), sendo a restante arcada coberta por *brackets* metálicos. Depressa a experiência clínica permitiu concluir que a utilização de dois tipos de materiais levava a diferentes formas de atrito, o que gerava consequências negativas durante o tratamento ortodôntico. (Maltagliati, Feres, De Figueiredo, & Siqueira, 2006)

A utilização clínica deste tipo de *brackets* tem apresentado algumas controvérsias, levando a diversas pesquisas de modo a clarificar as vantagens e desvantagens deste tratamento estético e responder a questões como a resistência ao atrito, a descoloração, a adesão e a remoção dos *brackets*. (Maltagliati et al., 2006)

2.2 Brackets de Plástico

Os *brackets* de plástico foram fabricados inicialmente em acrílico e depois em policarbonato. Depressa se concebeu a ideia de que não seriam uma alternativa de excelência à aparatologia metálica devido às desvantagens que apresentava, sendo estas: a fácil deformação, a baixa rigidez, a fratura das aletas dos *brackets*, a descoloração, os defeitos na *slot*, a fraca adesão ao esmalte e a facilidade de desgaste dos mesmos. (Almuzian & Gardner, 2014)

Os *brackets* de policarbonato sofrem deformação quando sujeitos a um torque superior a 2000 gm/mm, o que nos leva a concluir que este não é a melhor solução para os tratamentos de longa duração. As atualizações inerentes ao *brackets* de plástico, como a *slot* reforçada com metal ou o revestimento do policarbonato e poliuretano por cerâmica ou fibra de vidro, vieram aumentar a sua resistência à deformação, segundo um estudo realizado por Sadat-Khonsari et al (2004). Esta investigação também permitiu concluir que estes *brackets* apenas se tornam clinicamente viáveis, tais como os convencionais, se a *slot* estiver reforçada com metal. (Russel, 2006; Sadat-Khonsari et al., 2004)

Tabela 3- Sistemas de *brackets* estéticos, composição e características (Russel, 2006)

Bracket	Composição	Caraterísticas
<i>Aeshmetik-Line®</i>	Compósito reforçado	Cor clara Possível colocação de tubos nos primeiros molares
<i>Alexander Spirit® MB</i>	Compósito com <i>slot</i> reforçada com metal	Aleta com aço inoxidável e ajustável Ganchos <i>standard</i> nas zonas laterais
<i>Avalon®</i>	Poliuretano com liga de prata deslizante	Translúcido Base com aletas bem contornadas
<i>Brilliant®</i>	Polióxido de Metileno	Alta estabilização de cor Baixo atrito Elevada resistência ao desgaste
<i>Classic™</i>	Uretano reforçado com metal	100% livre de níquel Não desgasta o esmalte Coloração estável
<i>Cosmetic Brackets</i>	Poliuretano	Retenção mecânica adequada a todos os adesivos
<i>Damon™ 3</i>	Resina composta e aço inoxidável em quantidade muito reduzida	Autoligável Mecanismos de deslizamento precisos Contornos muito suaves Baixo atrito Base com grande retenção mecânica
<i>Elation™</i>	Policarbonato com Polietileno tereftalato e <i>slot</i> metálica	Resistente à erosão e descoloração Base com retenção mecânica
<i>Elegance® Super Lock</i>	Policarbonato reforçado com fibra de vidro e <i>slot</i> metálica	Retenção mecânica e química na base
<i>Envision™ and Envision™ GOLD SLOT</i>	Poliuretano termoplástico e <i>slot</i> com outro de 18 quilates	Tratado termicamente para maior resistência Perfil reduzido
<i>Esthetys® Series</i>	Poliuretano com <i>slot</i> de outro opcional	Perfil reduzido com fácil ligação Sílica na base
<i>IMAGE™</i>	Compósito reforçado com vidro	Desgaste do esmalte praticamente eliminado

		Atrito comparável ao metal
<i>Miura</i>	Plástico	Compatível com asa única ou dupla, com ou sem <i>slot</i> vertical
<i>Opal</i>	Polímero policristalino, reforçado com vidro	Autoligável Translúcido e sem níquel <i>Slot</i> secundária Marca para aplicação e identificação do <i>bracket</i>
<i>OrthoFlex™</i>	Poliuretano	Coloração estável
<i>Oyster ELS™</i>	Copolímero	Autoligável Translúcido Gancho “T” a distal das cúspides
<i>Plastic Standard Edgewise Bracket</i>	Plástico	Aletas extra largas para maior resistência Ângulos suaves
<i>Polar™ and Polar Plus</i>	Poliuretano com slot de ouro de 18 quilates	Translúcido Grande resistência à fratura
<i>Quantum™</i>	Compósito	Resistente à distorção e degradação Perfil reduzido
<i>Silkon m™</i>	Plástico com revestimento cerâmico	Moldado por injeção de material Asa na zona gengival nos incisivos inferiores com perfil muito reduzido
<i>Spirit® MB</i>	Compósito	Adaptável a ganchos em uma ou duas cúspides
<i>Synthesis Composite</i>	Poliuretano com ou sem <i>slot</i> metálica	Moldado por injeção de material e tratado termicamente para maior força
<i>Vogue</i>	Plástico reforçado com compósito	Nova geração de <i>brackets</i> de plástico com superfícies muito suaves
<i>Wild Spirit™</i>	Compósito	Brilha no escuro Base com retenção mecânica

2.3 Brackets de Cerâmica

Os *brackets* cerâmicos são feitos a partir de óxido de alumínio (Al_2O_3) e podem ser denominados de duas formas: monocristalinos e policristalinos. Esta denominação depende do modo de fabrico. Os *brackets* de alumina policristalina são fabricados a partir de vários cristais de óxido de alumínio, levados a uma temperatura de 1800° , permitindo a formação de vários *brackets*, o conseqüentemente um menor custo para a sua formação. Os monocristalinos são realizados a partir de uma massa fundida a alta temperatura, formando apenas um cristal de óxido de alumínio, ou seja, um *bracket*. Devido às exigências da sua fabricação, os *brackets* monocristalinos contêm menos impurezas o que leva a uma melhor coloração e menor produção de atrito, sendo portanto mais dispendiosos. (Karamouzos, Athanasiou, & Papadopoulos, 1997)

Tabela 4- Sistemas de *brackets* cerâmicos monocristalinos e suas principais características (Waring et al., 2013)

Brackets Cerâmicos Monocristalinos	
<i>Bracket</i>	<i>Caraterísticas</i>
<i>Inspire ICE</i>	Melhor resistência à fratura e força de torque Tecnologia de base em bola para melhor descolamento
<i>Purity</i>	Muito suave com mecanismos de deslizamento com baixo atrito
<i>Radiance</i>	Centro da base com grande retenção e mais suave nas zonas mais exteriores para melhor descolamento
<i>Spa Aesthetics</i>	<i>Slot</i> com excelente forma para produção de pouco atrito Excelente área de aletas

Tabela 5- Sistemas de *brackets* cerâmicos policristalinos e suas principais características (Waring et al., 2013)

Brackets Cerâmicos Policristalinos	
<i>Bracket</i>	<i>Caraterísticas</i>
<i>Contour</i>	Base semelhante aos <i>brackets</i> metálicos
<i>Intrigue Silk</i>	Apresenta um grampo que permite a inclusão do adesivo apenas na base
<i>InVu</i>	Tecnologia que permite a escolha da cor de acordo com o dente Suportes antero-inferiores em forma de cunha para minimizar interferências e desgaste Base de malha que se torna flexível durante o descolamento
<i>Tip-Edge Plus Ceramic</i>	<i>Slot</i> horizontal que permite grandes forças de torção
<i>20/40</i>	Contornos biselados para induzir menor desgaste e interferências

Tabela 6- Sistemas de *brackets* cerâmicos policristalinos autoligáveis e suas principais características (Waring et al., 2013)

Brackets Cerâmicos Policristalinos Autoligáveis	
<i>Bracket</i>	<i>Caraterísticas</i>
Damon Clear	Sistema autoligável que permite uma mudança rápida e confortável do arco Base personalizada a laser
Clarity SL	Combina tecnologia <i>SmartClip</i> com o <i>bracket</i> cerâmico

Para além destes *brackets*, ainda temos os Policristalinos com *slot* de metal cujos nomes são *Clarity*, *Desire* e *Virage*. (Waring et al., 2013)

2.4 Força de Atrito

A força de atrito existente nos *brackets* cerâmicos desde sempre foi reportada como uma das suas maiores desvantagens. Para combater esta desvantagem a indústria começou por inserir *slots* de metal, visto que os *brackets* metálicos apresentavam um bom coeficiente de atrito devido ao facto do material ser semelhante aos arcos ortodônticos. Mais tarde foram introduzidos os *brackets* cerâmicos autoligáveis promovendo um deslizamento mais suave do fio ortodôntico. (Almuzian & Gardner, 2014)

Segundo um estudo realizado por Pimental et al. (2013), no qual comparou o atrito gerado por *brackets* cerâmicos policristalinos e monocristalinos, com presença e ausência de saliva, os *brackets* policristalinos apresentam um menor coeficiente de atrito. (Pimentel, Oliveira, Chaves, Elias, & Gravina, 2013)

Em tratamentos ortodônticos nos quais se prevê uma longa duração ou situações em que são realizadas extrações, devemos optar pela escolha dos *brackets* estéticos que contenham as características necessárias para promoção de uma menor força de atrito, relacionados com uma suavidade nos movimentos necessários durante o tratamento. (S. E. Bishara & Fehr, 1997)

2.5 Adesão de Brackets

A adesão dos *brackets* de cerâmica apresentam uma enorme força quando comparada com a dos *brackets* convencionais de metal, podendo provocar algumas consequências ao nível do esmalte. Por este motivo, estes *brackets* não devem ser aderidos a dentes com grandes restaurações, com *cracks*, hipoplasias e não vitais. (S. E. Bishara & Fehr, 1997)

A base do *bracket* torna-se um ponto crucial para uma boa adesão que, à semelhança dos *brackets* convencionais apresenta como *update* algumas ranhuras, de modo a favorecer a retenção mecânica. Este componente promoveu uma correta força de adesão e ao mesmo tempo, diminuir a degradação do esmalte. Também a acoplação de um silano promove a adesão entre o *bracket* cerâmico e o dente, funcionando com um mediador químico. (Waring et al., 2013)

Relativamente à aplicação do *bracket* na superfície dentária, existe alguma dificuldade do ponto de vista visual, devido à sua coloração semelhante ao dente. (Russel, 2006)

2.6 Remoção dos *Brackets*

Devido à forte adesão explicada anteriormente, a remoção dos *brackets* torna-se um problema na fase de conclusão do tratamento ortodôntico. Ainda que a criação de retenções mecânicas na base dos *brackets*, alterasse a zona de maior fragilidade de resina/esmalte para resina/*brackets*, a probabilidade de danificar o esmalte ainda é muito elevada. Para contornar a situação, os fabricantes produziram várias alternativas de modo a preservar o mais possível a superfície dentária (Tabela 7). (Maltagliati et al., 2006; Russel, 2006)

Tabela 7- Técnicas de descolamento de *brackets* (Russel, 2006)

<i>Técnica de Descolamento</i>	<i>Método</i>
Alicate de descolamento	Pressão suave na interface <i>bracket</i> /adesivo de modo a produzir uma tensão perpendicular à superfície do dente
Alicates de Hows ou Weingart	Pressão suave nas aletas mesiais e distais do <i>bracket</i>
Alicates específicos de descolamento	Método de acordo com os fabricantes de cada tipo de <i>bracket</i>
Descolamento eletrotérmico	Amolecimento da resina por indução térmica através de uma pistola colocada na <i>slot</i> do <i>bracket</i>
Ultrassom	Utilização de instrumentos que criam um ponto de descolamento no adesivo
Laser	Radiação na superfície dentária promovendo amolecimento de adesivo
Agentes de descolamento	Substâncias derivadas de óleo de hortelã

Para além da degradação do esmalte, a probabilidade de fratura do *bracket* também era elevada, sendo que a remoção de restos de cerâmica ou adesivo da superfície dentária com uma broca diamantada poderia causar irritação nos olhos e pele, lesões na polpa devido à temperatura e até mesmo, a ingestão destas partículas pelo paciente, tornando-se um agente nocivo para a saúde. (Almuzian & Gardner, 2014)

O risco de danificar o esmalte durante a remoção do material ortodôntico é maior nos *brackets* cerâmicos comparativamente com os metálicos e maior no tipo monocristalino quando comparado com o policristalino. (Karamouzos et al., 1997)

Segundo um estudo realizada por Bishara *et al.* (2008), na qual comparou os danos da superfície do esmalte após a remoção de *brackets*, a utilização de um alicate que exerça pressão no sentido mesio-distal até este sofrer deformação, torna-se mais vantajoso do que o uso de um alicate convencional de Weingart. Na análise do esmalte após a utilização dos dois tipos de alicate, verificou-se uma maior quantidade de adesivo presente quando a remoção foi realizada pelo alicate convencional. (Samir E. Bishara, Ostby, Laffoon, & Warren, 2008)

Ferreira, em 2008, analisou a utilização do laser na remoção dos *brackets* e concluiu que esta seria uma boa alternativa para tornar a resina mais frágil e deste modo, induzir a separação entre o *bracket* e o esmalte. No entanto a utilização desta técnica requer algum cuidado no que toca a reações pulpares provenientes das altas temperaturas. (Ferreira, 2008)

2.7 Abrasão e desgaste do esmalte

A cerâmica é um tipo de material 9x mais duro que o esmalte, conseqüentemente o contato estabelecido entre ambos proporciona desgaste nas superfícies dentárias. Neste caso, aquando da colocação do aparelho ortodôntico, devem ser inspecionados quaisquer possíveis interferências e tentar solucioná-las de alguma forma. As técnicas utilizadas para este feito, podem partir pela colocação de material (por exemplo: ionómero de vidro) nas superfícies oclusais dos dentes posteriores ou a utilização de ligaduras elásticas que cubram a superfície oclusal dos *brackets*. (Almuzian & Gardner, 2014; Karamouzos et al., 1997; Waring et al., 2013)

O tratamento ortodôntico através de *brackets* cerâmicos devem ser evitados em pacientes que apresentem hábitos parafuncionais, tal como o bruxismo, visto que a probabilidade de desgaste do esmalte é muito elevada. Nas situações de mordida profunda é aconselhável a colocação de aparatologia convencional na arcada superior e estética na inferior. Relativamente aos casos de Classe II, divisão 2, recomenda-se a proinclinação do segmento ântero-superior e posteriormente, a colocação de *brackets* na arcada inferior. (Almuzian & Gardner, 2014; Maltagliati et al., 2006)

2.8 Fratura dos *brackets*

A fratura dos *brackets* cerâmicos surge pela propagação do *stress* de forças durante o tratamento ou a descolagem do mesmo apresentando uma resistência à rotura, 20 a 40 vezes menor que os *brackets* metálicos convencionais. (Almuzian & Gardner, 2014; Maltagliati et al., 2006; Russel, 2006)

O local mais comum de fratura localiza-se na base das aletas, por estas apresentarem menor espessura de material e por ser uma zona de maior manuseamento por parte do Médico Dentistas. A quebra das aletas pode proporcionar dificuldades ao nível mecânico durante o tratamento e implicações de saúde se estas forem engolidas pelo paciente. (Almuzian & Gardner, 2014; Gibbs, 1992)

Para contornar esta desvantagem inerente aos *brackets* cerâmicos é necessário ter especial atenção na colocação dos arames ortodônticos nas *slots* e preferir os *brackets* de carácter monocristalino, por estes não apresentarem as impurezas dos policristalinos e portanto, serem consequentemente mais resistentes à fratura. Deve ser dada preferência às ligaduras elásticas, ao invés das metálicas, sempre que o tratamento o permitir. (Russel, 2006)

2.9 Adesão Bacteriana

A adesão de bactérias as superfícies dos *brackets* cerâmicos, foi um ponto investigado por inúmeros autores, de forma a verificar se existia alguma vantagem na

utilização destes, do ponto de vista da desmineralização do esmalte e aparecimento de cárie. O material ortodôntico, por si só, apresenta superfícies suscetíveis de retenção de placa e quando acompanhada de uma higiene oral não cuidada, poderá implicar grandes consequências ao nível da saúde periodontal e cariogênese. (Saloom, Mohammed-Salih, & Rasheed, 2013)

Segundo vários estudos, entre eles de Anhoury et al. e Lopez et al. (2015), nos quais foi comparada a prevalência de bactérias comuns na cavidade oral em *brackets* metálicos convencionais e cerâmicos, não existe nenhuma vantagem na utilização dos *brackets* estéticos do ponto de vista de retenção de placa. Sendo assim, a retenção de placa bacteriana não depende do tipo de material utilizado, sendo dependente da higiene oral do paciente, da rugosidade das superfícies, da composição e fluxo de saliva e ainda da frequência de ingestão de sacarose. (Tristán López et al., 2015)

2.10 Indicações

Como referido anteriormente, os *brackets* estéticos encontram-se mais indicados para tratamentos de baixa duração, por todas as desvantagens inerentes à sua utilização. Analisando o tempo de tratamento de casos em que existem extrações dentárias, podemos concluir que este tipo de aparatologia estética não será o mais indicado. Tendo em conta que a procura de estética em ortodontia prevalece na faixa etária adulta, torna-se então como indicação este tipo de tratamento para adultos e não tão frequentemente para adolescentes. Para além destas, os casos em que o contacto oclusal entre os *brackets* e os dentes oponentes é reduzido favorece este tipo de tratamento no que toca ao menor desgaste do esmalte. (Russel, 2006; Waring et al., 2013)

Os pacientes com uma boa higiene oral são um indicativo favorável para a utilização deste tipo de *brackets*, uma vez que os bons cuidados de higiene oral favorecem a longevidade das características estéticas da cerâmica e um estado de saúde oral. (Karamouz et al., 1997)

3. ALINHADORES INVISÍVEIS

O conceito de estética há muito que se apresenta como um critério imperativo na população, sendo a principal motivação para a procura de um tratamento ortodôntico. Os indivíduos com maior exposição pública, professores, atores, e todas as outras profissões que requerem uma aparência facial e dentária aceitável levaram investigadores a procurar soluções para colmatar os seus desejos estéticos no decorrer do tratamento ortodôntico. (Neto, 2011; Patel, Mehta, & Mehta, 2014)

A baixa aceitação dos aparelhos fixos metálicos do ponto de vista estético e de dor causada pelos seus elementos, tornou os alinhadores invisíveis (Figura 19) uma boa opção para o solucionamento dos problemas dentários uma vez que aliam a estética e conforto. Ainda assim, alguns alinhadores apresentam determinadas limitações, como por exemplo a resolução de maloclusões mais severas, o que requiere um conhecimento profundo das várias técnicas existentes no mercado. Apesar da utilização destes aparelhos conseguir bons resultados, alguns sistemas ficam aquém dos aparelhos convencionais. (Patel et al., 2014; Pereira, D. ; Fernandes, M. ; Gaudêncio, F. ; Retto, P. ; Delgado, 2014)



Figura 19- Alinhador invisível

(<https://orthoclin.com/2017/05/08/alinhador-invisivel/>)

Os alinhadores são aparelhos ortodônticos utilizados quando o desejo de paciente, para além da correção dentária, é a estética no decorrer do tratamento. Estes são placas termoformadas, fabricados a partir de materiais plásticos, que são posteriormente

inseridas na arcada superior e/ou inferior, com o intuito de corrigir o posicionamento dentário. (Neto, 2011)

Inerente ao alinhador invisível, surgiu o conceito de ortodontia plástica, que se baseia na aplicação sequencial de vários alinhadores com vista à movimentação dentária até obtenção do resultado pretendido. Até ao momento, segundo Padrós Serrat, existem cerca de 52 técnicas criadas baseadas na ortodontia plástica (Anexo 1). A maior investigação recai pelas mais conhecidas, como é o caso de *Invisalign*®, o que leva a um menor conhecimento das vantagens e desvantagens de todas as técnicas criadas até à data. Cabe ao especialista estar a par de todas as técnicas de modo a responder adequadamente as questões apresentadas pelo paciente, oferecendo-lhe a melhor opção de tratamento para o caso que apresenta. (Pereira, D. ; Fernandes, M. ; Gaudêncio, F. ; Retto, P. ; Delgado, 2014)

Uma das inovações na utilização deste aparelho foi a aplicação de *attachments* de resina na superfície dentária dos dentes promovendo maior abrangência de movimentos. Este procedimento auxiliou na classificação dos alinhadores invisíveis em 3 gerações (Tabela 8). (Hennessy & Al-Awadhi, 2016)

Tabela 8- Gerações de alinhadores invisíveis (Hennessy & Al-Awadhi, 2016)

	1ª Geração	2ª Geração	3ª Geração
Caraterísticas	Não incorpora elementos auxiliares	Incoporação de <i>Attachments</i> Elásticos	<i>Attachments</i> colocados automaticamente pelo software com alinhador saliente na zona de colocação dos mesmos

Relativamente aos alinhadores invisíveis de 1ª Geração, Djeu *et al.* (2005) realizou um estudo no qual avaliou 48 casos de aplicação de *Invisalign*® e 48 de aparelhos fixos e concluiu que apresentaram resultados similares no alinhamento das cristas marginais e angulação de raízes, ao contrário dos contatos oclusais, relação oclusal e

redução de *overjet*, cujos resultados foram mais satisfatórios quando tratados com aparelhos fixos convencionais. (Djeu, Shelton, & Maganzini, 2005)

Kravitz *et al.* realizou dois estudos relativos aos alinhadores de 2ª Geração, um em 2008 e outro no ano seguinte, que avaliaram a rotação de um canino com e sem *attachments* e os movimentos previsíveis em comparação com aqueles que realmente se efetuavam, respetivamente. Do primeiro estudo concluiu que a colocação de *attachments* não influenciou a rotação do canino e que os contactos interproximais podem tornar-se um ponto crítico para a execução do movimento pretendido. Relativamente ao segundo estudo, quando comparado o modelo referente ao final do tratamento e o modelo previsto pelo *software*, verificou-se que 41% dos pressupostos movimentos se efetuaram, sendo que o movimento menos preciso foi o que envolvia extrusão dentária. (Hennessy & Al-Awadhi, 2016; Kravitz, N.; Kusnoto, B.; Agran, B. Viana, 2008; Kravitz, Kusnoto, BeGole, Obrez, & Agran, 2009)

Os alinhadores de 3ª Geração envolvem a colocação de *attachments* devidamente programados pelo software do sistema. Este podem ser em forma de elipse, retangulares ou biselados. Os *attachments* retangulares (Figura 20) são colocados na superfície dentária quando é necessário um movimento no sentido mesio-distal, enquanto que os em forma de elipse (Figura 21), podem ser utilizados de forma singular se pretendermos um movimento de rotação ou em dupla se necessitarmos de mover a raiz do dente. Os *attachments* biselados (Figura 22), são utilizados para movimentos de extrusão dentária. (Hennessy & Al-Awadhi, 2016)

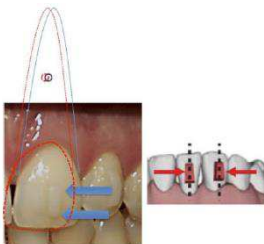


Figura 21- *Attachments* retangulares posicionados para movimentação mesio-distal

(Hennessy & Al-Awadhi, 2016)

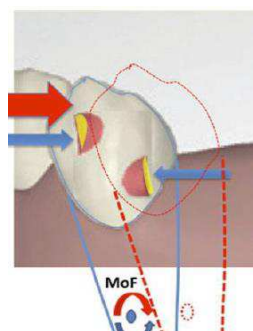


Figura 20- *Attachments* em elipse posicionados para movimentos da coroa e raiz do dente

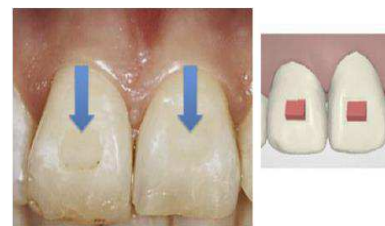


Figura 22- *Attachments* biselados posicionados para extrusão dentária

Os sistemas existentes atualmente no mercado podem ser divididos do ponto de vista de funcionalidade, ou seja, terem como campo de atuação apenas o alinhamento anterior ou toda a arcada. Quanto à sua dureza, ainda que não seja uma característica crucial para a movimentação dentária, existem sistemas que criam alinhadores com uma apresentação sequencial da mesma, referindo que este atributo torna o tratamento mais efetivo. (Pereira, D. ; Fernandes, M. ; Gaudêncio, F. ; Retto, P. ; Delgado, 2014)

Os alinhadores invisíveis foram criados com o intuito de promover a força ideal com conseqüente movimentação dentária, não causando danos nos tecidos dentários periodontais. Segundo Proffit existe, para cada movimento, uma quantidade de força suficiente para o gerar (Tabela 9). (Neto 2013; Proffit, W., Fields, H., Sarver, D., 2007)

Tabela 9- Força necessária para a realização dos vários movimentos dentários (Neto, 2013)

<i>Movimento</i>	<i>Força</i>
Movimento de corpo	75-125gf
Inclinação	50-75fg
Controlo de torque	75-125gf
Controlo de rotação	100-150gf

gf- grama-força

As vantagens transversais a todas as técnicas que se baseiam na utilização de alinhadores invisíveis, para além da estética são: a sua remoção, o que implica não utilizar *brackets* aderidos ao dente; a menor incidência de lesões nos tecidos moles, essencialmente na língua e mucosa jugal; a melhor higienização, essencialmente pelo facto da face vestibular do dente estar livre de materiais fixos, permitindo a não acumulação de placa dentária junto a esses elementos; a maior visualização da progressão do tratamento, visto não existirem *brackets* que camuflem os movimentos dentários; e, por fim, a possibilidade de utilização pelos atletas de competição ao nível de desportos de contacto físico, evitando possíveis lesões e servindo de contenção em alguns casos. (Neto, 2013)

3.1 História

A aplicação de alinhadores invisíveis não é uma técnica utilizada recentemente, tendo sido utilizada pela primeira vez no ano de 1945, quando Kesling introduziu o “aparelho de posicionamento dentário”. Este aparelho procurava a finalização de tratamentos já iniciados através de uma única peça, de borracha transparente, construída a partir de um modelo *setup* onde era realizado um enceramento, colocando os dentes na posição pretendida. (Hennessy & Al-Awadhi, 2016; Moro A., Bubadra P., Barros jr T., Schimim S., Morais N., 2017)

No ano de 1971, Pontiz criou o *invisible retainer*, aparelho utilizado para pequenos movimentos dentários, utilizando uma técnica semelhante a Kesling, na qual era igualmente realizada a partir de modelos de gesso, que seriam posteriormente encerados e realizado um modelo set up. (Hennessy & Al-Awadhi, 2016; Pereira, D. ; Fernandes, M. ; Gaudêncio, F. ; Retto, P. ; Delgado, 2014)

Sheridan, nos anos 80, introduziu uma técnica que consistia na conjugação dos alinhadores invisíveis com redução interproximal. Este procedimento exigia muito tempo devido à necessidade de realização de novas impressões após o uso de cada alinhador transparente. Desenvolveram-se desta forma os aparelhos *Essix*, cujo princípio se baseava na ligação de três elementos: espaço, tempo e força. (Hennessy & Al-Awadhi, 2016; Neto, 2011)

Para além de tantas outras técnicas criadas, surge em 1997 a técnica *Invisalign*®, baseada no princípio de utilização de aparelhos transparentes sequenciais, sendo pioneiro na utilização da tecnologia *CAD/CAM* com técnicas laboratoriais. Esta técnica será explicada mais pormenorizadamente no decorrer do desenvolvimento deste trabalho. (Neves, Ferreira, Coutinho, Coutinho, & Miranda, 2009)

Há relatos de que, em 1998, Kim Tae Weon, investigou uma técnica de tratamento com alinhadores sequenciais que, por sua vez, serviu de propulsor do aparelho *Clear Aligner*®, colocado no mercado em 2004. Estes alinhadores apresentam diferentes espessuras obrigando a um *setup*, também ele sequencial, para cada alinhador utilizado. (Moro A., Bubadra P., Barros jr T., Schimim S., Morais N., 2017)

No ano 2000, Sheridan volta a intervir, em conjunto com Hilliard, concebendo um protocolo que utilizaria uma série de alicates denominado Bolha-Abaulamento. Seria criada uma bolha entre o dente e o alinhador e, por sua vez, quando aquecida a placa, os alicates construiriam o abaulamento nos retentores denominados *Essix*. Com base nesta técnica surgiu a Bolha-desgaste que consistia na não utilização de alicates, uma vez que era realizados desgaste no modelo e posterior criação do alinhador. Este método permitia a deslocação dentária para a zona da bolha. (Moro A., Bubadra P., Barros jr T., Schimim S., Morais N., 2017, Neto 2013)

3.2 Alinhadores por sistemas CAD/CAM

3.2.1 Invisalign®

No ano de 1997, no Estado da Califórnia, a *Align Technology* desenvolveu o Sistema *Invisalign*®. Este foi o primeiro sistema que incorporou a tecnologia digital tridimensional de modo a promover o movimento ortodôntico. Esta técnica encontra-se inerente a um *software* denominado *ClinCheck*TM que permite planejar todos os passos do tratamento e reproduzir o resultado final. Este sistema apenas ficou disponível para ortodontistas no ano de 1999. (K. F. Júnior, 2002; Neves et al., 2009)

O *software ClinCheck*TM ainda promova excelentes resultados, apresenta alguns defeitos e limitações. Os técnicos que manipulam o programa de confecção dos alinhadores, por vezes têm uma instrução carente de conhecimentos ao nível da biomecânica e biologia de movimentação dos dentes, o que resulta na dificuldade de resolução de determinadas complicações como por exemplo a correção de *overbites* ou colocação de torque anterior suficiente para compensar a extração de pré-molares. (Chan & Darendeliler, 2017)

Quando realizados todos os passos em consulta e respetivamente enviados para laboratório, são realizados alinhadores sequenciais transparentes que, posteriormente, são dados ao paciente e, deste modo, inicia-se o tratamento ortodôntico através de pequenos movimentos dentários. Estes alinhadores têm como sua principal constituição um

material plástico, o poliuretano, e apresentam uma espessura de cerca de 0.7mm. A sua utilização permite uma movimentação dentária de aproximadamente 0.25-0.30mm. (Neves et al., 2009; Phan & Ling, 2007)

Com o passar do tempo foram realizados updates nesta técnica, introduzindo os sistemas *Invisalign G3*, *Invisalign G4*, *Smart track*, *Invisalign G5*, *Invisalign G6*, *Invisalign G7* e *Invisalign Teen*. (Neves et al., 2009) (“A nossa tecnologia”, 2018)

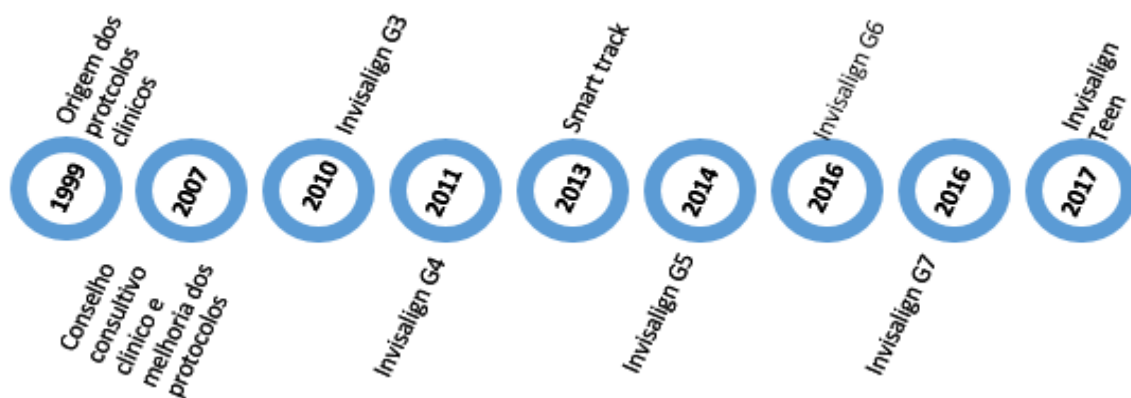


Figura 23- Diagrama de representação da evolução da técnica *Invisalign*

(Neves et al, 2009; “A nossa tecnologia”, 2018)

A popularidade desta técnica não se baseia apenas nas inovações que trouxe ao mercado, mas também no marketing que foi adotado por parte da empresa e a promoção dos vários cursos para que qualquer ortodontista esteja apto para a utilização desta gama de alinhadores. (Pereira, D. ; Fernandes, M. ; Gaudêncio, F. ; Retto, P. ; Delgado, 2014)

Uma das maiores dificuldades por parte dos utilizadores da técnica *Invisalign®* baseia-se na identificação de alguns fatores que conduzem a previsibilidade do tratamento, que são elas: o potencial de crescimento do paciente, entender a anatomia dentária, o correta posição dos *attachments* e a dificuldade de movimentação dos dentes de acordo com as características envolventes. (Chan & Darendeliler, 2017)

3.2.1.1 Técnica

O diagnóstico para a colocação de um aparelho *Invisalign®* é extremamente importante para alcançarmos um resultado de sucesso. Os passos iniciais envolvem uma

completa história clínica e anamnese, assim como a realização de exames radiográficos como a ortopantomografia e telerradiografia de perfil. A qualidade das fotografias intra-orais e extra-orais frontais e de perfil também são um requisito importante para todo o processo clínico. (Chan & Darendeliler, 2017; Patel et al., 2014)

Seguidamente são realizadas impressões à cavidade oral, de preferência com um silicone de adição, denominado polissiloxano de vinil, após terem sido realizados todos os procedimentos clínicos (ex: restaurações). Deve ser realizado também um registo de mordida, para que os técnicos tenham a percepção da oclusão do paciente. Como alternativa às impressões convencionais, surgiu um *scanner* intra-oral que permite o scaneamento preciso de ambas as arcadas de forma digital. Este *scanner* intra-oral evita as alterações provenientes do silicone tornando as impressões mais fidedignas. Quando realizados pelo método convencional, as moldeiras são fornecidas pela empresa, juntamente com as caixas, para a respetiva colocação da impressão superior, inferior e o registo de mordida (Figura 24). (Chan & Darendeliler, 2017; Neto, 2013; Patel et al., 2014; Phan & Ling, 2007)

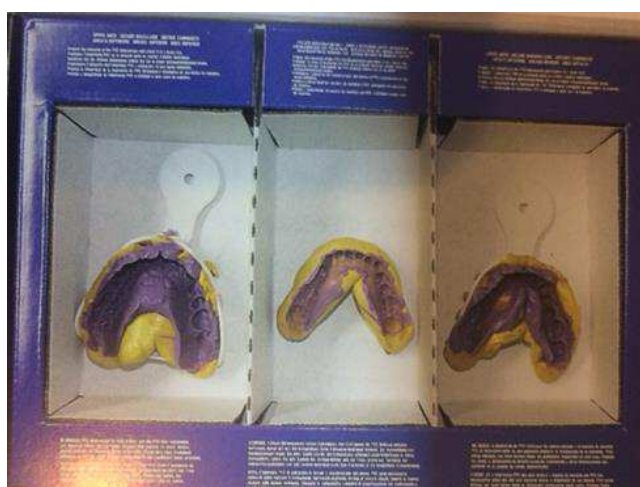

Figura 24- Caixas fornecidas pela empresa para envio das impressões e registos de mordida

(Neto, 2013)

As impressões, juntamente com todo o material recolhido, são enviados para a empresa *Align Technology*, com o objetivo de serem analisados e simular-se o tratamento virtualmente. Através do uso de um *CT Scan*, as impressões convencionais são reproduzidas virtualmente e trabalhadas pelo *software ClinCheck™* (Figura 25). Este programa simula o planeamento ortodôntico e individualiza cada dente, colocando na

posição correta, ao mesmo tempo que verifica a necessidade de extrações, reduções interproximais (IPR), distalizações ou proinclinações, resultando na elaboração do resultado final pretendido. Passados alguns dias, os modelos virtuais podem ser analisados pelo Médico Dentista, e realizadas as alterações que este considere necessárias, antes de começar o fabrico dos alinhadores. (Joffe, 2003; Thukral & Gupta, 2015)

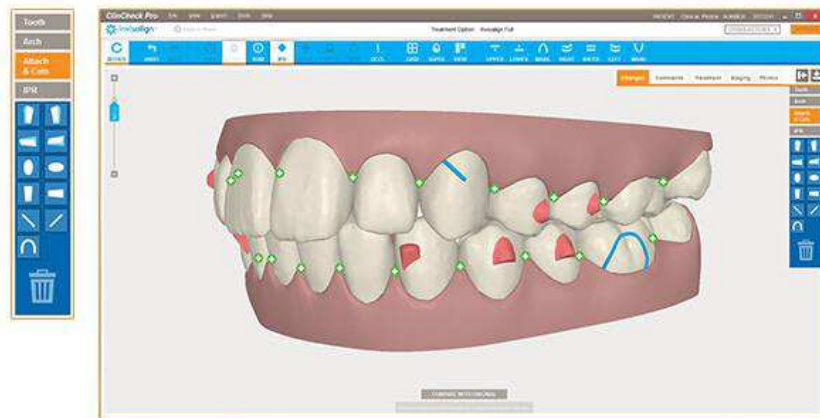


Figura 25- Software ClinCheck™

(<http://www.invisalign-g6.com>)

Depois da aceitação do planeamento por parte do Médico Dentista, os alinhadores começam a ser fabricados e, após cerca de uma semana, estão finalizados e serão entregues no consultório. Estes vêm acompanhados de instruções, como por exemplo a realização de IPR ou colocação de *attachments*, de acordo com cada alinhador (Figura 26). O número de alinhadores necessários varia consoante a complexidade da maloclusão do paciente. Estas placas são confeccionadas a partir de um meio de termoformagem e, posteriormente recortadas, acabadas e polidas por meio informático. (Joffe, 2003; Patel et al., 2014)

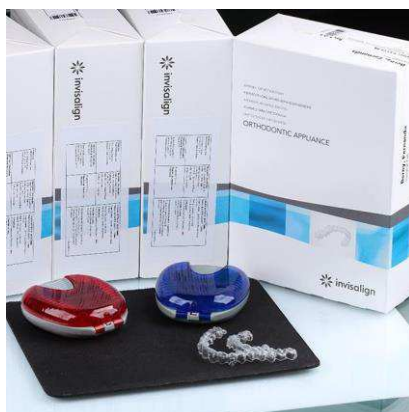

Figura 26- Caixas com alinhadores *Invisalign*

<https://www.imgrum.pw/tag/alinhadoresinvisiveis>

No ato de entrega são fornecidas ao paciente as informações necessárias para o sucesso de tratamento, entre elas a frequência de utilização ao dia e o *timing* para troca de alinhador. De acordo com a literatura, o alinhador deve estar presente na cavidade oral durante 20 a 22 horas por dia e trocado após 7-14 dias de utilização. As horas do dia nas quais o aparelho não é utilizado engloba o tempo de alimentação, ingestão de bebidas quentes ou ricas em açúcar e a higiene oral. (Neves et al., 2009; Patel et al., 2014)

Na eventualidade do resultado final não ser o pretendido ou não existir aceitação por parte do paciente, a empresa *Align Technology* pode ser contactada para a elaboração de novos alinhadores. Existe alguma dificuldade na alteração do plano de tratamento uma vez que é necessário realizar novas impressões. (Patel et al., 2014; Phan & Ling, 2007)

3.2.1.2 Limitações

As limitações inerentes ao *Invisalign*® não indicam a proibição da sua utilização em alguns casos, visto que existem acessórios que permitem efetivar a correção dos defeitos existentes. Como auxiliares na redução das limitações do sistema temos os *attachments* aderidos na superfície dentária, a aplicação elásticos intra e intermaxilares e a colocação de botões nos dentes ou no próprio alinhador. (Neves et al., 2009)(Kravitz, N.; Kusnoto, B.; Agran, B. Viana, 2008)

O sistema *Invisalign*® indicou como principais limitações os dentes com coroas clinicais curtas, a extrusão de dentes, apinhamentos e diastemas superiores a 5mm, *overjets* superiores a 2 mm, as mordidas abertas, o movimento de molares, o encerramento de espaços após a extração de pré-molares e rotações de dentes superiores a 20°. (Pereira, D. ; Fernandes, M. ; Gaudêncio, F. ; Retto, P. ; Delgado, 2014)

Para além das limitações referidas pela marca, outras foram tidas em conta, como é o caso de movimento de caninos que se encontrem numa posição superior e expansão dentária em dentes impactados. (Malik, McMullin, & Waring, 2013)

Relativamente à mordida aberta, o seu tratamento com *Invisalign*® não apresentou grande sucesso, essencialmente pela falta de sistemas mecânicos entre os dois arcos. Womack *et al.* (2002), fizeram um estudo no qual verificaram que os movimentos dentários para correção da mordida aberta se basearam na extrusão dos dentes anteriores, ocupando os outros dentes uma posição mais superior, o que não seria satisfatório como resultado do tratamento. (Phan & Ling, 2007; Womack, Ahn, Ammari, & Castillo, 2002)

As situações em que ocorrem extrações dentárias nem sempre são as mais aplicáveis à utilização de *Invisalign*®. Ainda que possam ser colocados *attachments* nas superfícies dentárias para promover uma maior movimentação, esta não é a suficiente para a o encerramento total dos espaços. Segundo estudo realizado por Bollen *at al.* (2003), apenas 29% da amostra que continha extrações de 2 ou mais pré-molares resultava no encerramento total do espaço apenas com utilização de *Invisalign*®. (Phan & Ling, 2007)

3.2.1.3 Indicações

O sistema *Invisalign*®, ainda que nos dias de hoje corrija vários tipos de maloclusões, alguma delas são mais indicadas para sua utilização. São elas:

- maloclusões dentárias leves
- encerramento de diastemas e apinhamentos até 5mm, com IPR ou expansão previstas;
- arcos atrofiados que podem ser expandidos sem grande inclinação dentária;

-trespasse vertical aumentado (Classe II, divisão 2), em que a situação pode ser resolvida através da intrusão ou torque dos incisivos superiores;

-movimentação distal de molares;

-intrusão de 1 ou 2 dentes,

-casos de apinhamento severo em que é extraído o incisivo inferior,

-mordida cruzada,

-mordida profunda, e;

-prognatismo

(Joffe, 2003; Malik et al., 2013; Neves et al., 2009; Phan & Ling, 2007; Thukral & Gupta, 2015)(“Acerca do Invisalign”, 2018)

Os pacientes bruxómanos, que apresentam desgaste nos dentes provenientes deste hábito são bons candidatos à utilização de alinhador invisível, uma vez que, para além da correção dentária, existe uma melhoria relativamente ao desconforto muscular e preservação do esmalte. (Neves et al., 2009)

3.2.1.4 Vantagens

Uma das principais vantagens oferecidas pelo sistema *Invisalign*® é a estética, pelo facto de serem transparentes e praticamente impercetíveis. Por este motivo é um método requerido essencialmente pela população adulta que, na maioria das vezes não se encontra disponível para a aplicação de aparelhos metálicos por ser tão evidente o seu uso. Também o conforto inerente à utilização do alinhador invisível é uma das vantagens mais importantes relatadas pelos pacientes que o utilizam. (Neves et al., 2009)

Por ser removível, este aparelho não impõe restrições alimentares, permitindo ingerir todo o tipo de alimentos e bebidas, ao mesmo tempo que facilita a higiene oral, ao contrário dos aparelhos que são compostos por *brackets*. Também se observou uma menor reabsorção radicular, algumas vezes associada à utilização de um aparelho fixo convencional. Segundo um estudo realizado por Krieger *et al.* (2013), que avaliou a reabsorção radicular após o tratamento com alinhador invisível, concluiu que os 100 pacientes avaliados apresentavam no mínimo dois dentes com reabsorção radicular e que em média foram afetados 7.36 dentes por paciente. Apenas 6.31% dos 1600 analisados

apresentavam uma reabsorção radicular superior a 20%, quando comparada com o tamanho total da raiz no início do tratamento (Krieger, E.; Drechsler, T.; Schmidtman, I.; Jacobs, C.; Haag, S.; Wehrbein, 2013; Patel et al., 2014)

O sistema responsável pela elaboração e previsibilidade do tratamento, permite ao paciente a visualização do resultado final e, deste modo, motivá-lo para a utilização correta de todos os alinhadores. Este *software* possibilita a avaliação dos planos de tratamento com detalhe e a escolha do mais adequado. (Neves et al., 2009)

O alinhador invisível aplica forças menores e conseqüentemente menos dores quando comparado com um aparelho fixo, uma vez que a colocação de um novo alinhador perfaz 7 dias, enquanto que a aplicação de novas forças num aparelho convencional ronda as 6 semanas. (Patel et al., 2014)

Em 2011, Eliades *et al.* analisou as propriedades citotóxicas e estrogênicas dos alinhadores *Invisalign*®. Para isso foram colocados em soluções salinas 3 conjuntos de alinhadores (maxilar e mandibular) durante 2 meses, a 37°. Posteriormente foram colocados eluentes a 3 diferentes concentrações (5%, 10% e 20% vol/vol). Deste estudo conclui-se que os alinhadores não apresentavam atividade citotóxica ou estrogênica. Enquanto que nos aparelhos metálicos pode existir corrosão e libertação de elementos tóxicos perigosos para as mucosas, os alinhadores invisíveis não apresentam nenhum risco de toxicidade. (Eliades, Pratsinis, Athanasiou, Eliades, & Kletsas, 2009; Patel et al., 2014)

Para além das vantagens referidas anteriormente, foram ainda relatadas como mais valia a diminuição do tempo de cadeira do paciente; diminuição das consultas de urgência, uma vez que só acontecem no caso de fratura ou perda do alinhador; tecidos periodontais mais saudáveis; menor risco de desmineralização do esmalte e a eliminação de problemas relacionados com adesão tão característica da aparatologia provida de *brackets*. (Malik et al., 2013; Thukral & Gupta, 2015)

3.2.1.5 Desvantagens

O sucesso do tratamento com a técnica de *Invisalign*® encontra-se diretamente relacionada com a cooperação do paciente, isto é, só serão atingidos os objetivos estipuladas se forem utilizados todos os alinhadores de forma correta e assídua. Por isso, acaba por existir um déficit no controlo do tratamento por parte do clínico. (Neves et al., 2009; Pereira, D. ; Fernandes, M. ; Gaudêncio, F. ; Retto, P. ; Delgado, 2014)

Por ser um aparelho removível e transparente são necessários alguns cuidados no sentido de não perder o alinhador ou até mesmo danificá-lo. Isto torna-se uma desvantagem quando comparados com os aparelhos fixos, uma vez que estão na cavidade oral em todas as horas do dia. (Neto, 2013)

Quando é iniciada a colocação do primeiro alinhador na cavidade oral do paciente, já todos os outros foram fabricados e, portanto, todo o planeamento está realizado. Sendo assim, o Médico Dentista não tem a possibilidade de intervir automaticamente durante uma consulta para realizar alguma modificação que ache favorável. Para isso terão de ser realizadas novas impressões e repetido todo o processo inicial, para que elabore um novo plano e se fabriquem novos alinhadores. (Joffe, 2003)

A correção intermaxilar é limitada, ou seja, as discrepâncias esqueléticas severas não podem ser solucionadas pelo método de *Invisalign*®. Este só poderá ser colocado utilizado se existir previamente alguma solução no sentido de resolver a discrepância. No caso de correção de uma Classe II, podem ser utilizados os elásticos intermaxilares mas, conseqüentemente, é comprometida a retenção no alinhador. (Joffe, 2003; Pereira, D. ; Fernandes, M. ; Gaudêncio, F. ; Retto, P. ; Delgado, 2014)

A dificuldade na pronúncia de sons também é tida como desvantagem durante os primeiros tempos, uma vez que se encontra aumentado o fluxo salivar e, pelo facto de ser removível, não existe uma adaptação constante. (Neves et al., 2009; Patel et al., 2014)

O custo mais elevado quando comparado com outras técnicas realizadas também é uma realidade, visto que todo o *software* e elaboração do planeamento tem despesas associadas, assim como todo o material. (Neto, 2013; Patel et al., 2014)

Por último, o controlo de torque e a rotação de alguns dentes é uma dificuldade referida pelo Sistema *Invisalign*®, essencialmente os pré-molares inferiores cuja forma arredondada dificulta aplicar o movimento de rotação. (Patel et al., 2014; Pereira, D. ; Fernandes, M. ; Gaudêncio, F. ; Retto, P. ; Delgado, 2014)

Segundo um estudo realizado por Schuster *et al.* (2014), o material utilizado na confecção das placas sofre algumas alterações com o decorrer do tempo, inclusivamente a modificação da sua dureza, abrasão na zona das cúspides e calcificação do biofilme localizado nas superfícies. Ainda assim, estas alterações não comprometem a eficácia do tratamento, pelo facto dos alinhadores serem trocados com regularidade. (Schuster et al., 2014)

3.2.1.6 Tempo de tratamento e Higienização

O tempo de tratamento quando utilizado alinhador *Invisalign*® é variável, tendo em média 7 a 15 meses, o que depende da severidade e complexidade do caso a tratar. Em casos de tratamentos simples, a sua duração pode ser cerca de 20 semanas. (Patel et al., 2014; Srivastava et al., 2017)

Associado ao tempo de tratamento, não deve ser esquecido o período decorrente entre a primeira impressão realizada e a receção dos alinhadores em consultório. Todo esse procedimento exige algum tempo para que não ocorram erros que comprometam o sucesso do tratamento ortodôntico. Sobre este período de espera, Wockman *et al.* (2002), realizaram um estudo que permitiu avaliar as consequências no alinhamento mandibular, devido às alterações decorridas neste tempo. (Phan & Ling, 2007)

Segundo o Sistema *Invisalign*®, um alinhador deve ser utilizado cerca de 20-22 horas por dias, durante 7-14 dias. Após essas semanas o paciente deve colocar na cavidade oral um novo alinhador, respeitando o mesmo período de horas diárias. Deve consultar o

seu Dentista a cada 6-8 semanas para verificar o progresso do tratamento (Neto, 2013) (Phan & Ling, 2007)

Djeu *et al.* em 2005, realizou um estudo comparando o tratamento com sistema *Invisalign*® e com *brackets* convencionais. Para isso utilizou dois grupo de 48 pacientes, cada um deles tratado com os diferentes sistemas, não envolvendo extrações dentárias. Relativamente ao sistema *Invisalign*®, pôde verificar que não existiram diferenças na movimentação quando utilizado o mesmo alinhador durante duas semanas ou trocado a cada semana. No entanto, na segunda semana, ocorreu uma diminuição do movimento. Em comparação com os dois sistemas verificaram-se melhores resultados quando utilizado o aparelho com *brackets*. (Djeu *et al.*, 2005)

No que diz respeito à higiene oral, o paciente deve remover o alinhador e realizar a escovagem e aplicação do fio de igual forma, seguindo as instruções recomendadas pelo seu Dentista. O retentor também deve higienizado com produtos indicados para esse fim, por exemplo, uma solução anti-séptica, que apresenta normalmente uma ação fungicida e bactericida. (Neves *et al.*, 2009)

3.2.1.7 *Invisalign*® vs Aparelhos fixos convencionais

Tabela 10- Comparação entre o Sistema *Invisalign*® e o aparelho metálico convencional (Adaptado: (Srivastava *et al.*, 2017))

Parâmetros	<i>Aparelho fixo convencional</i>	<i>Invisalign</i> ®
Cor	<i>Brackets</i> metálicos de cor cinzenta	Transparente/invisível
Tempo de tratamento	Utilização contínua, consoante a complexidade do tratamento	20-22 horas por dia
Manutenção	Escovar <i>brackets</i> e arcos regularmente e utilizar, se possível, <i>Waterpick</i> ®	Utilizar sistema de limpeza <i>Invisalign</i> ® ou escovar e colocar em água morna

Visitas ao dentista	Todos os meses	Visitar dentista a cada 6 semanas
Contenção	Posicionador ou retentor, fixo ou utilizado à noite	Posicionador ou retentor, fixo ou utilizado à noite
Vantagens	Mais efetivo em casos complexos Inexistência de tentação de retirar o aparelho Não requer formas extra de limpeza, a não ser a escovagem e passagem de fio e escovilhão	Invisível Removível Confortável Não implica dificuldades na mastigação Não implica restrições alimentares
Desvantagens	Pode causar dor, desconforto e úlceras devido à presença de <i>brackets</i> e arcos e movimentação dentária Promove descoloração dentes e fratura dos mesmos Restrições alimentares e dificuldades na mastigação	Necessidade de cooperação do paciente Correção intermaxilar limitada Impossibilidade de alteração do plano de tratamento no decorrer do processo
Limitações	Atletas de desportos de contacto físico	Pacientes com: -discrepâncias esqueléticas severas -necessidade de rotação de pré-molares ou caninos -necessidade de mover dentes verticalmente

Relativamente à adaptação do paciente a ambas técnicas, Miller *et al.*, em 2006, realizaram um estudo que comparou o impacto sentido durante a primeira semana após a colocação de *Invisalign*® e aparelho fixo. Desse estudo concluiu que a qualidade de vida durante este período foi superior quando se tratava de aplicação de *Invisalign*®. Ainda assim, ambos os grupos referiram um decréscimo na qualidade de vida e dor intensa essencialmente no primeiro dia. O sexo masculino reportou com mais ênfase os aspetos negativos (Figura 27). (Miller *et al.*, 2007)

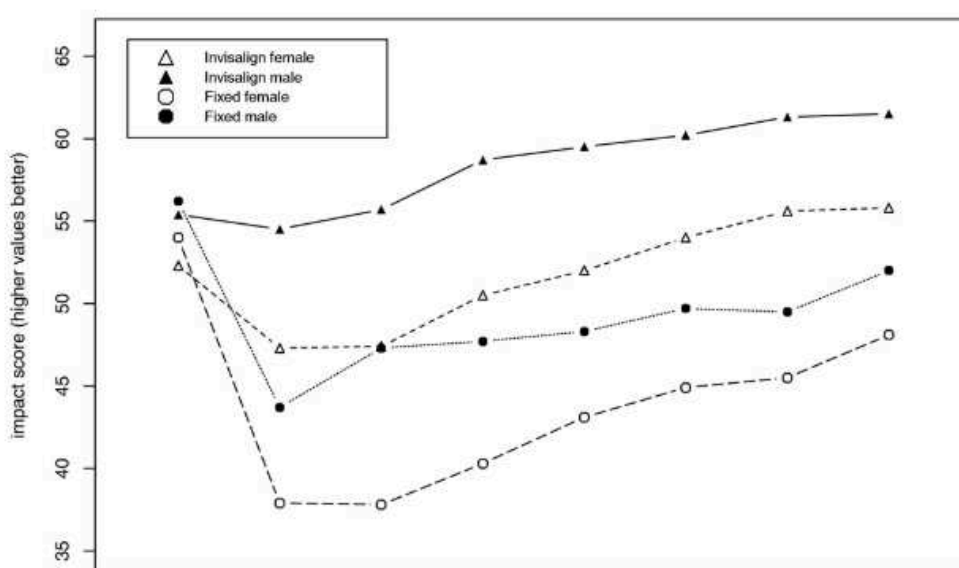


Figura 27- Impacto do tratamento com *Invisalign*® e Aparelho Fixo no sexo masculino e feminino (Miller *et al.*, 2007)

3.2.2 Outras técnicas que utilizam *CAD/CAM*

ClearCorrect®

O *ClearCorrect*® é um sistema semelhante ao *Invisalign*®, que utiliza a tecnologia *CAD/CAM* para a confecção dos seus alinhadores. Estes são utilizados de forma sequencial, de modo a produzir movimentação dentária. (Neto, 2013)

Tal como no *Invisalign*®, a técnica de impressão é um dos pontos fulcrais para o sucesso do tratamento. A empresa exige a utilização de uma material estável, de preferência polivinil siloxano, de forma *heavy* e *light* e moldeiras descartáveis. Para garantir a aceitação das impressões, o profissional deve garantir que as faces oclusais ficaram detalhadas (1), que as margens gengivais se encontram bem definidas (2), que o material de impressão está intacto (3) e que não apresenta imperfeições (4). O registo de mordida é dispensável nesta técnica. Tal como na técnica de *Invisalign*, pode ser utilizado um *scanner* intra oral, ao invés das impressões convencionais. (“Taking Impressions-best practices”, 2018)

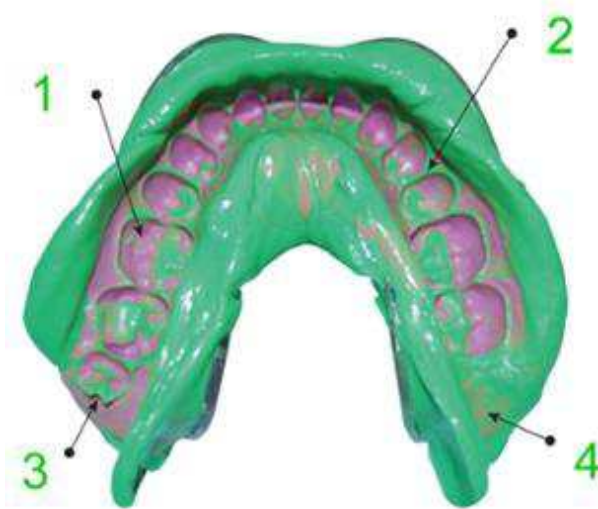


Figura 28- Impressão com os detalhes necessários para ser aceite pela empresa *ClearCorrect*

(<https://support.clearcorrect.com/hc/en-us>)

A grande diferença do *ClearCorrect* em relação ao *Invisalign* prende-se na possibilidade de alteração do plano de tratamento no decorrer do processo. Isto é, são enviados pela empresa uns alinhadores, que não promovem movimentação, denominados de *Phase Zero* com os seus respetivos modelos. O clínico tem a possibilidade de testar o encaixe dos alinhadores nos modelos e optar por requerer alguma alteração. No caso de não existir nenhuma alteração a fazer, dá-se a aprovação do *setup* virtual e o fabrico do alinhador. Por outro lado, caso não exista a aprovação do profissional, podem ser realizadas novas impressões e posteriormente o envio de um novo *Phase Zero*. A

confeção das *Phase Zero* permitem um tratamento ortodôntico por fases, facilitando a alteração e reavaliação do plano de tratamento no final de cada fase. (Neto, 2013)

Para além da vantagem referida anteriormente, o *ClearCorrect* envia os modelos anexados ao conjunto de alinhadores (Figura 29), o que permite a confeção de um novo alinhador pelo Médico, em caso de perda ou fratura de algum deles. Em cada fase de tratamento são utilizados 4 alinhadores, no mínimo 22 horas por dia, durante, 12 semanas. (Neto, 2013)(“*History of ClearCorrect*”, 2018)




Figura 29- Sequência de alinhadores com os respetivos modelos

(<https://support.clearcorrect.com/hc/en-us>)

Este sistema encontra-se mais direcionado para o alinhamento de dentes anteriores e é reconhecido como um dos mais invisíveis. (Pereira, D. ; Fernandes, M. ; Gaudêncio, F. ; Retto, P. ; Delgado, 2014)

ClearPath Orthodontics

O sistema *Clear Path* atua de forma semelhante ao *Invisalign*®, tendo sido inspirado na mesma filosofia deste. Utiliza igualmente a tecnologia CAD-CAM, com o objetivo de produzir uma sequência de alinhadores para tratamento ortodôntico. São realizadas as impressões das arcadas, registo fotográfico e meios complementares de diagnóstico que, posteriormente são enviados para a empresa. Passados cerca de 7 dias, o clínico recebe a o plano de tratamento elaborado pelo *software* para que este seja

aprovado e seguidamente dada a indicação para início de confecção dos alinhadores. (Neto, 2013)

Este aparelho tem indicações abrangentes, corrigindo a maioria das maloclusões. (Pereira, D. ; Fernandes, M. ; Gaudêncio, F. ; Retto, P. ; Delgado, 2014)

3.3 Alinhadores por *Setup* Laboratorial

3.3.1 *Clear Aligner*®

No sistema *Clear Aligner*® são utilizados alinhadores invisíveis produzidos por termoformagem dotados de três espessuras diferentes (Leve-0.5mm, média-0.625mm e dura-0.75mm), que se constroem passo a passo, segundo cada nova impressão. Realiza *setups* progressivos e movimento os dentes até 1mm por mês. A principal característica que o distingue de outros alinhadores é o recobrimento da margem gengival cerca de 2-3mm. (Figura 30) (Moro A., Bubadra P., Barros jr T., Schimim S., Morais N., 2017)

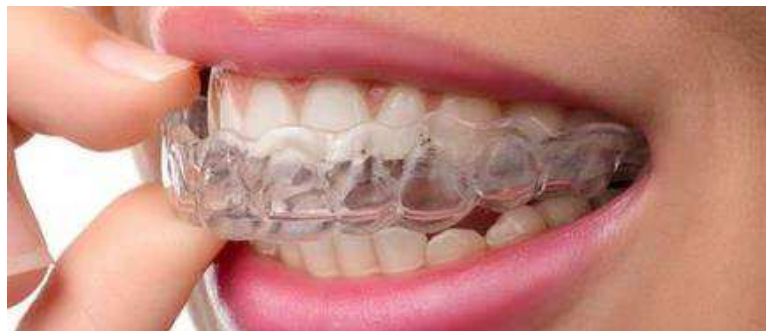

Figura 30- Alinhador invisível da marca *Clear Aligner*®

(<http://www.fmsdental.com/clear-aligners-benefits/>)

As diferentes espessuras (Tabela 11) são utilizadas para que o paciente sinta um maior conforto durante o tratamento, evitando a aplicação de uma força excessiva de uma só vez e a dificuldade de encaixe dos alinhadores nas respectivas arcadas. (Neto, 2013)

Tabela 11- As diferentes espessuras do alinhador, as suas principais características e o respetivo período de utilização (Neto, 2013)

<i>Espessura</i>	<i>Caraterísticas</i>	<i>Período de utilização</i>
Leve - 0.5mm	Elevada deflexão que gera forças leves	1ª Semana
Média – 0.625mm	Baixa Elasticidade Maior transmissão de forças	2ª Semana
Dura – 0.75mm	Utilizado quando já se deu mais de metade do movimento	3ª e 4ª semana

Por ser um aparelho realizado a partir de *setups*, apresenta como vantagem a sua adaptação a possíveis mudanças nos dentes, como por exemplo as abrasões e fraturas. Para além disso, pode ser utilizado na dentição mista, adaptando-se perfeitamente às situações de esfoliação de dentes decíduos e erupção de dentes definitivos. (Echarri, Kim & Favero, 2007)

À semelhança de técnicas explicadas anteriormente, o procedimento deve ser iniciado pelo diagnóstico, através da tomada de impressões, registo fotográfico e meios complementares de diagnóstico. De seguida, são enviadas para a empresa com o objetivo

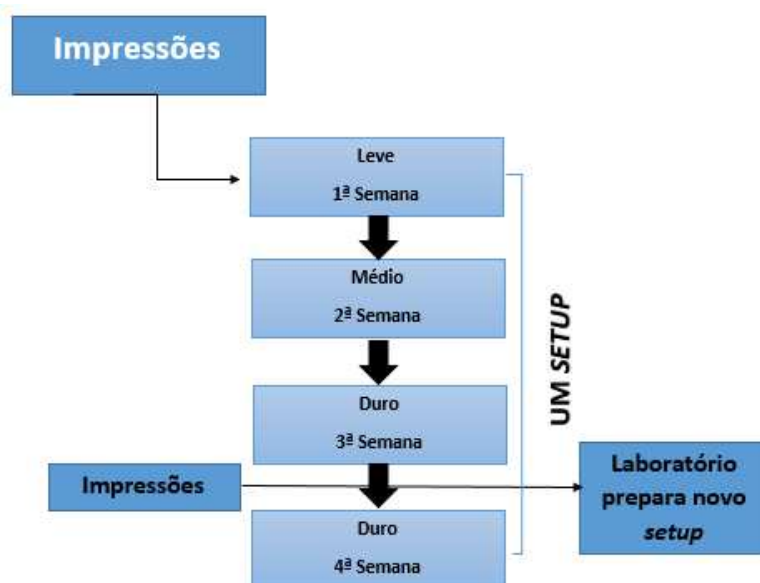


Figura 31- Sequência dos passos necessários na utilização do alinhador *Clear Aligner®*

de ser realizado o *setup* laboratorial. Quando aceite pelo profissional, a empresa dá início à confecção dos alinhadores. (Neto, 2013)

A técnica laboratorial inclui traçar as linhas de referência dos dentes até à gengiva. Seguidamente os dentes que necessitam de movimento são cortados do modelo de modo a serem posicionados no lugar correto. Este movimento não deve ultrapassar 1mm ou 3° de angulação. Para colocar o dente no lugar correto este deve ser removido do modelo e posteriormente colocado no lugar ideal com a ajuda de resina (Figura 32 e 33). Depois do modelo *setup* realizado, são então formados os alinhadores, recortados e devidamente polidos para não causarem desconforto no paciente. (Neto, 2013)

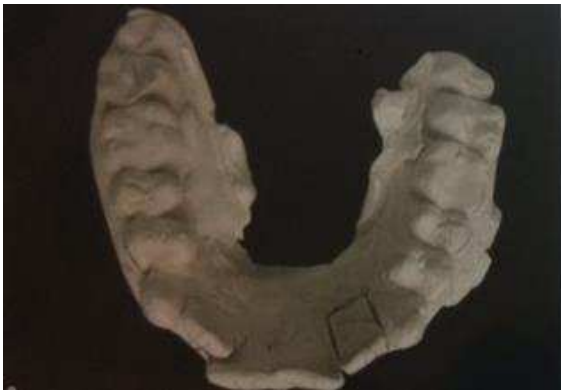

Figura 32- Remoção do dente do modelo de trabalho

(Neto, 2013)

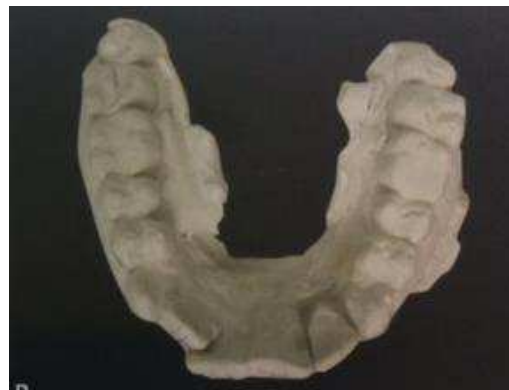

Figura 33- Colocação do dente na posição ideal através da aplicação de resina

O desgaste interproximal é bastante frequente na utilização de alinhadores invisíveis, pelo que o profissional devem ter conhecimento de alguns conceitos. Um deles é que a redução interproximal deve ser feita a distal dos dentes, não ultrapassando 0,25mm de cada ponto de contacto nos dentes anteriores e 0,5mm nos dentes posteriores. O cumprimento destes fatores permite a manutenção da saúde periodontal assim como a preservação de uma espessura de esmalte biologicamente aceitável. (Cuoghi, Sella, Macedo, & Mendonça, 2007)

3.3.2 *Smart Moves*®

A *Smart Moves*® é uma técnica que utiliza igualmente o *setup* laboratorial, sendo que a diferença reside no material utilizado na sua confecção, as placas de

Invisacryl®. Para além disso, uma única impressão, permite a realização de vários movimentos sequenciais, até 3 mm. Por cada *setup* são realizados dois alinhadores de diferentes espessuras, um deles Hard/soft com 1,3mm de espessura e o outro Hard com 1mm de espessura. Os alinhadores produzidos por esta empresa devem ser utilizados durante 2 ou 3 semanas. (Neto, 2013; Pereira, D. ; Fernandes, M. ; Gaudêncio, F. ; Retto, P. ; Delgado, 2014)

3.4 Alinhadores dos Sistemas Bolha

Os sistemas bolha defendem que para existir movimentação dentária são necessários três componentes básicos: Força, espaço e tempo. A força para promover o movimento, o espaço para que o dente tenha para onde se mover e o tempo necessário para que isso aconteça. (Moro A., Bubadra P., Barros jr T., Schimim S., Morais N., 2017)

3.4.1 Bolha-Abaulamento

Esta técnica foi desenvolvida por Hilliard no ano de 2000 e, para o seu desenvolvimento é necessária a criação de um abaulamento através de alicates de Hilliard (Figura 34) que, quando aquecidos a uma determinada temperatura (+70°), alteram a conformação das placas, promovendo a força necessária para a movimentação dentária nos três planos do espaço. O espaço para onde se irá direcionar é criado com a ajuda da colocação de resina tryad, acrílico polimerizável ou gesso no modelo. (“Manual Essix® Clear Aligner”, 2016)



Figura 34- Aquecimento do alicate de Hilliard

(Manual Essix® *Clear Aligner*)

O sistema *Essix* é um dos exemplos que utiliza a técnica Bolha-Abaulamento, é caracterizado pela sua simplicidade e possibilidade de ser confeccionado no consultório dentário. Para isso é necessário a realização de uma impressão, que é posteriormente trabalhada com o objetivo de realizar o alinhador, através da termoformação de placas. No preparo do modelo são criados os espaços necessários para a movimentação do dente, de forma a criar a bolha. O alinhador confeccionado é colocado em boca para verificar a adaptação e, seguidamente, ativado através dos alicates de Hilliard aquecidos, com a formação do abaulamento (Figura 35). (Neto, 2013) (Moro A., Bubadra P., Barros jr T., Schimim S., Morais N., 2017)

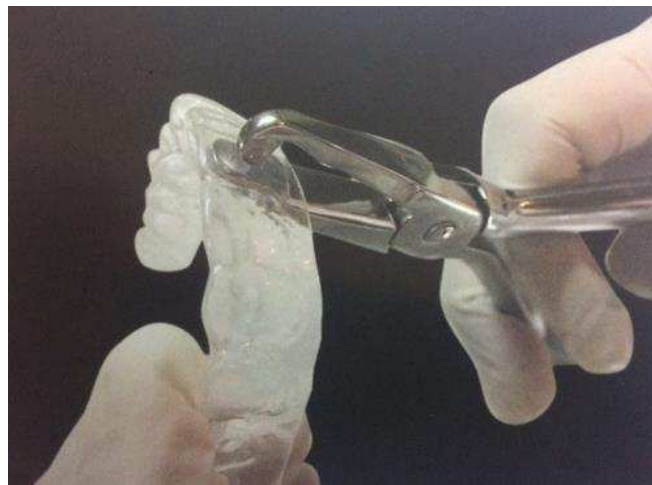

Figura 35- Formação do abaulamento com recurso ao Alicate de Hilliard

(Neto, 2013)

Uma das grandes desvantagens desta técnica é a dificuldade de controlar a força aplicada na realização do abaulamento. O descontrolo na força exercida pelo alicate pode provocar desconforto e movimentação excessiva. (Franco & Vieira, 2016)

O tempo de utilização deste aparelho é semelhante aos anteriores, devendo permanecer em boca o maior tempo possível. As consultas de controlo em consultório devem decorrer de duas em duas semanas. (Neto, 2013)

3.4.2 Bolha desgaste

Este sistema, retratado por Soileau em 2011, é semelhante ao Bolha-Abaulamento, com a diferença na forma como é promovida a força. Isto é, ao invés da utilização de alicates para fazer abaulamentos, são realizados desgastes no modelo de trabalho no sentido oposto à bolha e, posteriormente, confeccionado o alinhador sobre esse mesmo modelo.

Sistema *Art Aligner*

O sistema *Art Aligner*, criado por Andrade Neto em 2011, trata-se da agregação da técnica Bolha-Abaulamento modificada com a Bolha-Desgaste, sugerindo a utilização de alinhadores de duas espessuras diferentes. (Neto, 2013)

O processo inicia-se pela confecção de uma impressão das arcadas, confirmando se apresenta todos os requisitos para que seja uma réplica precisa da cavidade oral do paciente. Seguidamente essas impressões são vazadas a gesso tipo IV e é realizado o registo de mordida. Com todos os dados necessários recolhidos, o profissional deve efetuar o plano de tratamento, avaliando quais as movimentações dentárias necessárias. (Neto, 2013; Neto, 2011)

Primeiramente são realizadas as bolhas através da colocação de resina acrílica e, posteriormente, realizados os desgastes nos locais em que se pretende exercer força. Depois do modelo finalizado, este é termoplastificado com uma placa de 0,5mm e outra de 0,75mm de espessura. Na primeira semana de tratamento, o paciente deve utilizar o



Figura 36- Alicates de Andrade

(Neto, 2011)

alinhador de menor espessura e, nas duas seguintes, o de maior espessura., perfazendo um total de 21 dias até à consulta seguinte. A partir da segunda consulta, são realizadas as ativações dos alinhadores, ou seja, os abaulamentos, com o auxílio dos Alicates de pressão de Andrade (Figura 36). Importante será dizer que os abaulamentos devem ser efetuados nos mesmos locais em que se realizaram anteriormente os desgastes. (Neto, 2011)

Atualmente, a empresa *Art Aligner* lançou uma nova funcionalidade no que diz respeito à elaboração do plano de tratamento. Foi lançado um *software* que permite o planeamento virtual e posterior impressão 3D dos modelos. (“Sistema Art Aligner lança novo método de atuação, 2018)

3.5 Alinhadores do Sistema através de Botões e Resina Acrílica

No ano de 1997, a investigadora Maria Elizabeth de Oliveira elaborou um aparelho confeccionado a partir de capsula de acetato em associação com botões de policarbonato e elásticos. Este sistema ficou designado de *Be Flash®* e foi inspirado no aparelho distalizador de reabilitação dinâmica e funcional de maxilares (RDFM) (Figura 37) preconizado por Maurício Vaz de Lima e Humberto Soliva criado no ano de 1992. (Neto, 2013)

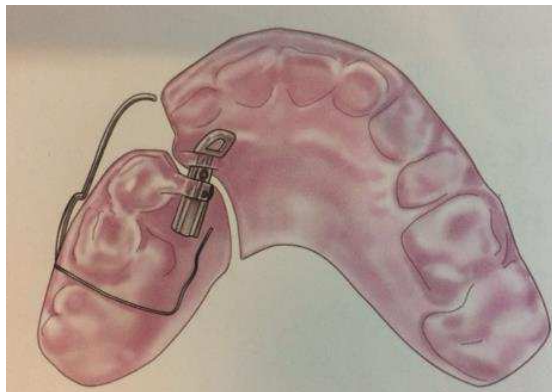


Figura 37- Aparelho distalizador de reabilitação dinâmica e funcional dos maxilares

(Neto, 2013)

A cápsula constituinte deste aparelho é fabricado através da utilização de acetato que, por sua vez, é aderido ao alinhador de resina acrílica, de forma a promover uma melhor ancoragem do aparelho quando associado a outros elementos, como é o caso de

elásticos e expansores (Figura 38). Para além da adesão do acetato ao silicone, esta pode ser realizada entre o acetato e um silicone ou entre dois silicões. (site Be flash)

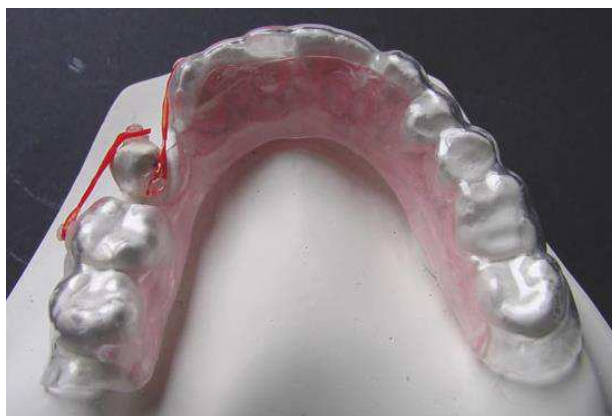

Figura 38- Aparelho com botões e resina acrílica

(http://beflash.com.br/profissional/?cont=curso_programacao)

Relativamente às principais vantagens inerentes ao uso do aparelho *Be Flash*, a ancoragem quase máxima possibilita a movimentação dentária com efeitos adversos quase inexistentes, assim como a ausência de inclinação das raízes, uma vez que o dente é movido como um todo. No que toca às desvantagens, são elas: o cumprimento do uso por parte do paciente, por este ser um aparelho removível; a dificuldade na sua ativação, uma vez que está dependente da utilização de elásticos, entre outros componentes ortodônticos, cuja colocação deve ser instruída ao paciente; e a dificuldade de higienização se for necessária a cimentação do aparelho. (Neto, 2013)

3.6 Comparação entre alinhadores

Tabela 12- Comparação das três técnicas de confecção dos alinhadores invisíveis segundo vários parâmetros (Neto, 2013)

Caraterísticas	Bolha- Abaulamento/desgaste	Setup	Setup CAD/CAM
<i>Custo</i>	Baixo (sem laboratório)	Por etapa (exige laboratório)	Tratamento completo
<i>Previsibilidade</i>	Sem previsibilidade	Prever cada <i>setup</i> separadamente	Previsibilidade total, do início ao fim

<i>Fases Laboratoriais</i>	Um para cada alinhador	Um para cada <i>setup</i>	Uma para todos os alinhadores
<i>Consultas</i>	10 dias	21 dias	14 dias
<i>Estética</i>	Regular (devido aos abaulamentos)	Excelente	Regular (devido a pequenas estrias)
<i>Quantidade de Movimento</i>	Até 2mm por alinhador	Até 1mm por <i>setup</i>	Cerca de 0,3mm por alinhador

4. Métodos que aceleram o movimento dos dentes

As inovações realizadas na área de ortodontia têm como um dos principais objetivos a redução do tempo de tratamento. Ainda que os alinhadores invisíveis tenham ajudado na concretização desse objetivo, foram muitas vezes criticados pelo facto não terem em conta os determinantes biológicos da movimentação dentária.(Ganesh & Saravana Pandian, 2017)

A força ortodôntica é alterada por 5 componentes: a matriz extracelular, membrana celular, citoesqueleto, proteínas nucleares e genoma. Nesse âmbito, foram criados mecanismos que interferissem com estes componentes de forma a acelerar o movimento dentário. Os métodos propostos foram as interações químicas através de LED, cirurgia e terapias assistidas por um dispositivo (DAT). A DAT é composta por correntes elétricas, forças cíclicas, vibrações e terapias de baixo nível de luz. (Ganesh & Saravana Pandian, 2017; Ojima & Kau, 2017)

O aparelho *Orthopulse I/O Led* (Figura 39), é um exemplo da DAT, mais precisamente de uma terapia de baixo nível de luz, cuja aplicação é intraoral, sendo a luz incidida diretamente na superfície alveolar. O paciente deve utilizar este sistema durante 5 minutos em cada arco, diariamente. (Ojima & Kau, 2017)

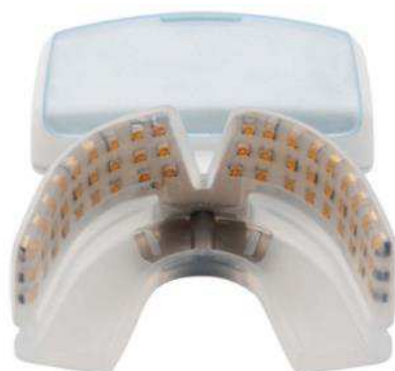

Figura 39- Aparelho *Orthopulse I/O Led*
(Ojima & Kau, 2017)

O *AcceleDent Aura* (Figura 40), é um exemplo de aplicação de forças cíclicas produzindo vibrações nas peças dentárias. O mecanismo de atuação não é completamente

explícito pois apenas se sabe que as vibrações, chamadas de micropulsões, perturbam os tecidos periodontais, promovendo o aceleração do movimento dentário. Recomenda-se a utilização deste mecanismo durante vinte minutos por dia. (Ojima & Kau, 2017)

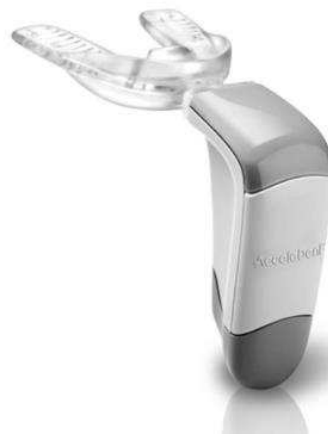

Figura 40- Aparelho *AcceleDent Aura*
(Ojima & Kau, 2017)

O *Propel Excellerating Technology* é uma outra forma de aumentar a rapidez dos movimentos dentários através de osteoperfurações via transmucosa (Figura 41), aumentando a inflamação local e, desta forma, promover a osteoclastogênese e o recrutamento e diferenciação de osteoclastos. Consequentemente a remodelação óssea é mais rápida, assim como o movimento dos dentes. (Nicozisis, 2017)

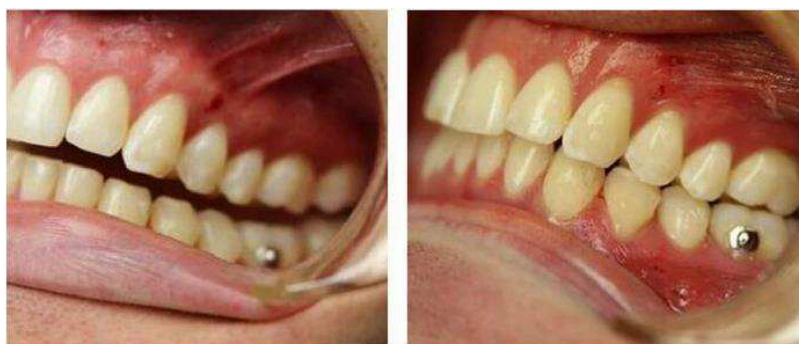

Figura 41- Aparência dos tecidos no momento do procedimento e trinta minutos depois
(Nicozisis, 2017)

III. Conclusão

A aparência e a estética facial e dentária são conceitos cada vez mais preponderantes na sociedade atual, pelo que a área de Medicina Dentária não é exceção. Em relação à área de Ortodontia existe uma procura cada vez maior por aparelhos mais estéticos.

Temos como opções a ortodontia lingual, os *brackets* estéticos e os alinhadores invisíveis.

A técnica lingual surgiu nos anos 60 e desde então, tem sofrido uma constante evolução, com a criação de inúmeros sistemas de *brackets*, elaborados com o objetivo de minimizar os possíveis erros inerentes a esta técnica. A ortodontia lingual é utilizada para a resolução de variados tipos de maloclusões, sendo uma opção de excelência para casos de mordida profunda, visto que a sua colocação origina automaticamente um levantamento da mordida.

A aplicação de *brackets* estéticos é uma técnica bastante utilizada na atualidade, ainda que apresente algumas controvérsias. Apesar dos *brackets* apresentarem uma cor semelhante ao dente, não são totalmente impercetíveis, pelo que não são a primeira opção de escolha da maioria dos pacientes que procuram um tratamento estético. A sua principal desvantagem incide na adesão e descolagem dos *brackets* devido a uma maior probabilidade de causar danos no esmalte.

Os alinhadores invisíveis são a mais recente opção para quem procura um tratamento ortodôntico estético. Os alinhadores podem ser fabricados de diferentes formas e é dessa maneira, que as técnicas são distinguidas. Tanto os alinhadores por sistema *setup* laboratorial, bolha-abaulamento/desgaste e *CAD/CAM*, são utilizados atualmente. Ainda assim, o sistema de alinhadores por *CAD/CAM* é dos mais usados, pelas vantagens que apresenta relativamente às outras técnicas, essencialmente ao nível da previsibilidade do tratamento.

Cabe ao Médico Dentista ter conhecimento de todas as opções de tratamento, incluindo indicações, vantagens e desvantagens, de forma a aconselhar o paciente para o caminho mais indicado e responder corretamente aos seus pedidos.

Em suma, a estética em ortodontia é uma realidade em crescente procura e evolução, existindo vários tratamentos alternativos ao aparelho metálico convencional, que respondem às necessidades estéticas e ortodônticas dos pacientes.

IV. Bibliografia

- Alkire RG, Bagby MD, Gladwin MA, Kim H. Torsional creep of polycarbonate orthodontic brackets. *Dent Mater* 1997; 13: 2–6.
- Almuzian, M., & Gardner, A. (2014). Adult Orthodontics Part 1 : Special Considerations in Treatment, (July), 89–92.
- Arun, M., Usman, Q., & Johal, A. (2017). Orthodontic treatment modalities: a qualitative assessment of Internet information. *Journal of Orthodontics*, 44(2), 82–89.
- Auluck, A. (2013). Lingual orthodontic treatment: what is the current evidence base? *Journal of Orthodontics*, 40(sup1), s27–s33.
- Bacci, H. (2009). Sistema Laboratorial em Ortodontia Lingual : Bacci Bonding System - BBS . *Revista Virtual Da Academia Brasileira de Odontologia*, 1–13.
- Bishara, S. E., & Fehr, D. E. (1997). Ceramic brackets: something old, something new, a review. *Seminars in Orthodontics*, 3(3), 178–188.
- Bishara, S. E., Ostby, A. W., Laffoon, J., & Warren, J. J. (2008). Enamel cracks and ceramic bracket failure during debonding in vitro. *Angle Orthodontist*, 78(6),
- Câmara, C. A. (2010). Estética em Ortodontia: seis linhas horizontais do sorriso. *Dental Press Journal of Orthodontics*, 15(1), 118–131.
- Capelozza Filho, L., Silva Filho, O. G. da, Terumi, O. O., & Cavassan, A. de O. (1999). Individualização de braquetes na técnica de straight-wire: revisão de conceitos e sugestão de indicações para uso. *Revista Dental Press de Ortodontia e Ortopedia Facial*, 4(4), 87–106.
- Chan, E., & Darendeliler, M. A. (2017). The Invisalign?? appliance today: A thinking person's orthodontic appliance. *Seminars in Orthodontics*, 23(1), 12–64.

- Crepaldi, M. V., Crepaldi, A., Ricardo, S., Maia, C., Souza, S. De, Geraldo, M., & Peixoto, S. (2011). ORTODONTIA LINGUAL NOVAS PERSPECTIVAS NA ESPECIALIDADE Lingual orthodontics : new perspectives in specialty. *Word Journal Of The International Linguistic Association*.
- Cuoghi, O. A., Sella, R. C., Macedo, F. A., & Mendonça, M. R. (2007). Desgaste interproximal e suas implicações clínicas. *Rev. Dent. Press Ortodon. Ortop. Facial*, 12(3), 32–46.
- De Deus Tupinambá Rodrigues, C., Magnani, R., Machado, M. S. C., & Oliveira, O. B. (2009). The perception of smile attractiveness variations from esthetic norms, photographic framing and order of presentation. *Angle Orthodontist*, 79(4), 634–639.
- Djeu, G., Shelton, C., & Maganzini, A. (2005). Outcome assessment of Invisalign and traditional orthodontic treatment compared with the American Board of Orthodontics objective grading system. *American Journal of Orthodontics and Dentofacial Orthopedics*, 128(3), 292–298.
- Eliades, T., Pratsinis, H., Athanasiou, A. E., Eliades, G., & Kletsas, D. (2009). Cytotoxicity and estrogenicity of Invisalign appliances. *American Journal of Orthodontics and Dentofacial Orthopedics*, 136(1), 100–103.
- Eto, L. F., & Tinano, M. (2003). Técnica lingual: Um Upgrade em Ortodontia estética ,The Lingual Technique : An up grade of esthetic orthodontic treatment, 1–13.
- Franco, E. J., & Vieira, G. M. (2016). Nova concepção de ativação para alinhadores ortodônticos transparentes: alicates de pressão D’Franco. *New Approach for Activation of Invisible Aligners: D’Franco Crimping Pliers.*, 15(2), 45–59.
- Ganesh, M. L., & Saravana Pandian, K. (2017). Acceleration of tooth movement during orthodontic treatment-A frontier in orthodontics. *Journal of Pharmaceutical Sciences and Research*, 9(5), 741–744.

- George, R. D., & Hirani, S. (2013). Fully-customized lingual appliances: how lingual orthodontics became a viable treatment option. *Journal of Orthodontics*, 40, s8–s13.
- Gibbs, S. L. (1992). Clinical Performance of Ceramic Brackets: A survey of British orthodontists' experience. *British Journal of Orthodontics*, 19(3), 191–197.
- Gupta, A; Kohli, VS; Hazarey, P. (2005). Lingual Orthodontics - A Review. *Ind Orthod Society*, 38, 46–54.
- Hennessy, J., & Al-Awadhi, E. A. (2016). Clear aligners generations and orthodontic tooth movement. *Journal of Orthodontics*, 43(1), 68–76.
- Joffe, L. (2003). Features section: Current products and practice invisalign ???: Early experiences. *Journal of Orthodontics*, 30(4), 348–352.
- Júnior, K. F. (2002). Eficiência , planejamento e previsão tridimensional de tratamento ortodôntico clínico. *R Clín Ortodon Dental Press*, 1–11.
- Júnior, V. de S. B., & Ursi, W. J. D. S. (2006). O aparelho pré-ajustado: sua evolução e suas prescrições. *Revista Dental Press de Ortodontia e Ortopedia Facial*, 11(3), 104–156.
- Kairalla, S., Kairalla, R., Miranda, S., & Paranhos, L. (2010). Ortodontia lingual : um aparelho “ invisível .” *Rev Bras Cir Craniomaxilofac*, 13(1), 40–43.
- Karamouzos, A., Athanasiou, A. E., & Papadopoulos, M. A. (1997). Clinical characteristics and properties of ceramic brackets: A comprehensive review. *American Journal of Orthodontics and Dentofacial Orthopedics*, 112(1), 34–40.
- Kravitz, N.; Kusnoto, B.; Agran, B. Viana, G. (2008). Influence of attachments and interproximal reduction on the accuracy of canine rotation with invisalign. *Angle Orthodontist*, 78, 682–687
- Kravitz, N. D., Kusnoto, B., BeGole, E., Obrez, A., & Agran, B. (2009). How well does

- Invisalign work? A prospective clinical study evaluating the efficacy of tooth movement with Invisalign. *American Journal of Orthodontics and Dentofacial Orthopedics*, 135(1), 27–35
- Krieger, E.; Drechsler, T.; Schmidtman, I.; Jacobs, C.; Haag, S.; Wehrbein, H. (2013). Apical root resorption during orthodontic treatment with clear aligners: A retrospective study using cone-beam computed tomography. *Elsevier*, 1–8.
- Lenza, M. A. (2008). Braquetes autoligáveis - futuro da Ortodontia ? *Dentalpress*, 13(6), 17–19.
- Machado, A. W. (2014). 10 Commandments of Smile Esthetics. *Dental Press Journal of Orthodontics*, 19(4), 136–157.
- Malik, O. H., McMullin, A., & Waring, D. T. (2013). Invisible orthodontics part 1: invisalign. *Dental Update*, 40(3), 203–215.
- Maltagliati, L. Á., Feres, R., De Figueiredo, A., & Siqueira, D. F. (2006). Bráquetes estéticos – considerações clínicas. *Rev. Clín. Ortodon. Dental Press*, 5(3), 89–95.
- Maltagliati, L. Á., & Montes, L. A. do P. (2007). Análise dos fatores que motivam os pacientes adultos a buscarem o tratamento ortodôntico. *Revista Dental Press de Ortodontia e Ortopedia Facial*, 12(6), 54–60.
- McMullin, A., Waring, D., & Malik, O. (2013). Invisible orthodontics part 2: lingual appliance treatment. *Dental Update*, 40(5), 391–394, 397–398, 401–402.
- Miller, K. B., McGorray, S. P., Womack, R., Quintero, J. C., Perelmuter, M., Gibson, J., ... Wheeler, T. T. (2007). A comparison of treatment impacts between Invisalign aligner and fixed appliance therapy during the first week of treatment. *American Journal of Orthodontics and Dentofacial Orthopedics*, 131(3).
- Moro A., Bubadra P., Barros jr T., Schimim S., Morais N., C. G. (2017). Ortodontia Lingual X Alinhadores Removíveis : Lingual Orthodontics X Removable

- Aligners : When To Use, *10*(39), 104–130.
- Neto, F. (2011). Sistema art aligner de alinhadores invisíveis: relato de caso.
- Neves, C. P. T., Ferreira, E. A., Coutinho, I. L., Coutinho, T. L., & Miranda, S. C. C. (2009). Sistema Invisalign: Uma alternativa ortodôntica estética. *Pós Em Revista*, 314–321.
- Nicozisis, J. L. (2017). Applications of controlled local inflammation in aligner treatment. *Seminars in Orthodontics*, 23(1), 90–98.
- Ojima, K., & Kau, C. H. (2017). A perspective in accelerated orthodontics with aligner treatment. *Seminars in Orthodontics*, 23(1), 76–82.
- Palma, C.; Silva, C.; Gaudêncio, F; Retto, P.F.; Delgado, A. S. . (2003). Torques Diferenciados, 20–24.
- Parrini, S., Rossini, G., Castroflorio, T., Fortini, A., Deregibus, A., & Debernardi, C. (2016). Laypeople’s perceptions of frontal smile esthetics: A systematic review. *American Journal of Orthodontics and Dentofacial Orthopedics*, 150(5), 740–750.
- Patel, D., Mehta, F., & Mehta, N. (2014). Aesthetic Orthodontics : An Overview. *Orthodontic Journal of Nepal*, 4(2), 38.
- Peck, S. (2009). A biographical portrait of edward hartley angle, the first specialist in orthodontics, part 1. *Angle Orthodontist*, 79(6), 1021–1027.
- Pereira, D. ; Fernandes, M. ; Gaudêncio, F. ; Retto, P. ; Delgado, A. (2014). Ortodontia Plástica : conceito e diferentes sistemas. *OJ Dentistry*, 10, 20-22
- Phan, X., & Ling, P. H. (2007). Clinical limitations of invisalign. *Journal of the Canadian Dental Association*, 73(3), 263–266.
- Pimentel, R. F., Oliveira, R. S. M. F., Chaves, M. das G. A. M., Elias, C. N., & Gravina,

- M. A. (2013). Evaluation of the friction force generated by monocristalyne and policristalyne ceramic brackets in sliding mechanics. *Dental Press J Orthod*, 18(1), 121–127.
- Reis, S., & Abrão, J. (2006). Análise facial subjetiva. *R Dental Press Ortodon Ortop Facial... Ortodon Ortop Facial*, 11, 159–172.
- Russel, J. . (2006). Current Products and Practice: Aesthetic Orthodontic Brackets. *Journal of Orthodontics*, 33(4), 288–307.
- Sadat-Khonsari, R., Moshtaghy, A., Schlegel, V., Kahl-Nieke, B., Möller, M., & Baus, O. (2004). Die Verformung von Kunststoffbrackets unter Torque-belastung: Eine Vergleichsstudie. *Journal of Orofacial Orthopedics*, 65(1), 26–33.
- Saloom, H. F., Mohammed-Salih, H. S., & Rasheed, S. F. (2013). The influence of different types of fixed orthodontic appliance on the growth and adherence of microorganisms (in vitro study). *Journal of Clinical and Experimental Dentistry*, 5(1), 36–41.
- Shpack, N., Geron, S., Floris, I., Davidovitch, M., Brosh, T., & Dan, A. (2007). Bracket Placement in Lingual vs Labial Systems and Direct vs Indirect Bonding, 77(3).
- Singh, P., & Cox, S. (2011). Lingual Orthodontics : An Overview, 390–395.
- Slater, R. D. (2013). Speech and discomfort during lingual orthodontic treatment. *Journal of Orthodontics*, 40, s34–s37.
- Srivastava, R., Jyoti, B., Kushwaha, S., & Shastri, A. (2017). Sequential Removal Orthodontics : An Alternative Approach, 2(1), 32–36.
- Thukral, R., & Gupta, A. (2015). Invisalign: Invisible Orthodontic Treatment-a Review. *Journal of Advanced Medical and Dental Sciences Research*, 3(5), 42–44.
- Tristán López, J. D., Sánchez Meraz, W., Mariel Cárdenas, J., González Amaro, A. M.,

- Gutiérrez Cantú, F. J., & Mariel Murga, H. (2015). Evaluación de carga bacteriana en brackets metálicos versus brackets cerámicos. *Revista Mexicana de Ortodoncia*, 3(4), 228–232.
- Waring, D., McMullin, A., & Malik, O. H. (2013). Invisible orthodontics part 3: aesthetic orthodontic brackets. *Dental Update*, 40(7), 555–556, 559–561, 563.
- Wiechmann, D.; Gerb, J.; Stamm, T.; Hohoff, A. (2008). Prediction of oral discomfort and dysfunction in lingual orthodontics: a preliminary report, 359–364.
- Wiechmann, D., Rummel, V., Thalheim, A., & Simon, J. (2003). Customized brackets and archwires for lingual orthodontic treatment, 593–599.
- Womack, W. R., Ahn, J. H., Ammari, Z., & Castillo, A. (2002). A new approach to correction of crowding. *American Journal of Orthodontics and Dentofacial Orthopedics*, 122(3), 310–316.
- Wong, L., Ryan, F. S., Christensen, L. R., & Cunningham, S. J. (2018). Factors influencing satisfaction with the process of orthodontic treatment in adult patients. *American Journal of Orthodontics and Dentofacial Orthopedics*, 153(3), 362–370.

WEBSITES CONSULTADOS:

- (“A nossa tecnologia”, 2018) - www.invisalign.pt
- (“Acerca do Invisalign”, 2018)- www.invisalign.pt
- (“Taking Impressions-best practices”, 2018) - <https://support.clearcorrect.com/hc/en-us/articles/115002666388-Taking-Impressions-Best-Practices>
- (*History of ClearCorrect*”, 2018)- <https://support.clearcorrect.com/hc/en-us/articles/115006790268-A-History-of-ClearCorrect>
- (“Sistema Art Aligner lança novo método de atuação, 2018)
<https://artaligner.com.br/sistema-art-aligner-lanca-novo-metodo-de-atuacao/>

V. Anexos

Técnica	Companhia / Autor / Data	Tipo de Aparelho	Tipo de Tratamento	Só Alinhamento Anterior
"Set up de Kesling"	TP / Dr. Kesling / 1945	Aparelho de borracha feito sobre o modelo de gesso preparado.	Aparelho realizado sobre Set-up encaerado reposicionando dentes nos modelos.	Não
OrthoTain [®] depois NiteGuide [®] e Oclus.O-Guide [®]	OrthoTain Inc [®] / Dr. Bergensen / 1988	Aparelhos posicionadores pré-formados transparentes.	Podem utilizar-se para alinhamento com sequência de aparelhos.	Não
"Invisible Retainer"	Pontiz R. J. / 1971	Aparelho transparente para pequenos movimentos.	Aparelho confeccionado sob os modelos de gesso onde na base encaerada se movimentam ligeiramente os dentes.	Não
S.T.A.R.S. (Serial Truax Appliance, Rains System)	S.T.A.R.S./ Dr. Loyd Truax e Dr. Larry Rains / 1972	Aparelhos removíveis com ganchos em C e Crown Contours de Plástico (0.15, 0.2 e 0.3 mm de espessura).	A maioria de todas as maloclusões (incorpora também aparelho termoformado para ligeiros movimentos).	Não
ESSIX – DIVOTS Y WINDOWS [®]	ESSIX Smile Aligner / Dr. J. Sheridan / 1985	Aparelhos termoformados 0.3 mm que ao serem formados passam a 0.15 mm.	Para pequenas recidivas com uso de alicates que fazem janelas e divots no aparelho para permitir pequenos movimentos.	Sim
CLEARSTEP [®]	Clearstep [®] /Dr. Andrew McCance	Aparelhos transparentes de variado tipo.	Série de aparelhos para tratar maloclusões leves.	Não
TÉCNICA K-LINE [®]	K line [®] / Dr. Sheriff Kandil	Aparelhos transparentes conjugados com removíveis funcionais/ortopédicos.	Maloclusões leves a moderadas (por vezes em crianças uso de funcionais/ortopédicos clássicos).	Não
K-JEWEL S [®]	Dr. Sheriff Kandil	Aparelhos transparentes com uso de jóias para estética (complementar da técnica K-Line [®]).	Apenas complemento estético.	Não
K SILENSOR [®]	Dr. Sheriff Kandil	Aparelho transparente (complementar da técnica K-Line [®]) duplo bloco que promove avanço mandibular.	Complemento para avanço mandibular para reposicionar língua e tratar apênia do sono.	Não
K SMILE [®]	Dr. Sheriff Kandil	Aparelho de composto em vez de ser transparente.	Aparelho complementar branco e de fina espessura.	Não
SISTEMA TRU-LINE [®]	Tru-Line [®] / Dr. Tence F. Whitty	Aparelhos transparentes com uso de attachments de composto para complementar com outros aparelhos auxiliares.	Maloclusões ligeiras e mais severas (recomenda uso de vibração com escovas elétricas ou aparelho próprio pois defende que favorece movimentos).	Não
SIMPLI 5 [®]	Ormco [®]	Aparelhos transparentes.	Uso de até 5 aparelhos transparentes em cada faz 0.5 mm de movimento. Para pequenas correções anteriores e recidivas.	Sim
INSIGNIA CLEARGUIDE [®]	Insignia Clearguide [®]	Aparelhos transparentes com material específico da marca.	Pequenas correções anteriores e vai até 10 aparelhos.	Sim
CLEAR CORRECT [®]	Clear Correct [®]	Aparelhos transparentes e marca afirma que são dos mais invisíveis.	Série de aparelhos apenas para alinhamentos anteriores.	Sim
Alineador Estético ORTEAM [®]	Alineador Estético ORTEAM [®]	Aparelhos transparentes termoformados.	Série de aparelhos só para correções anteriores (cada faz 0.25 mm de movimento).	Sim
CLEAR IMAGE [®]	Clear Image [®]	Aparelhos transparentes.	Série de aparelhos (4-8 normalmente) só para correções anteriores.	Sim
CLEAR PATH [®]	Clear Path [®]	Aparelhos transparentes.	Série de aparelhos que corrige maioria das maloclusões.	Não
DENTALINIV [®]	Dentaliniv [®]	Aparelhos transparentes.	Série de aparelhos que corrige maioria das maloclusões.	Não
SECRET LINE [®] e SECRET LINE LINGUAL [®]	Secret Line [®] (laboratório Nemotec/Nemodent)	Combinação de aparelhos transparentes com brackets linguais tudo por processamento digital.	Várias maloclusões e todo o planeamento e processamento é digital.	Não

(Pereira, D. ; Fernandes, M. ; Gaudêncio, F. ; Retto, P. ; Delgado, 2014)

ASOALIGNER®	ASO International®	Aparelhos transparentes.	Série de aparelhos de diferentes durezas e níveis de movimento para melhor conforto. Correção de maloclusões ligeiras.	Não
SMILE TRU®	Smile Tru® / Dr. J. "Skip" Truitt	Aparelhos transparentes com adição de aparelhos de expansão.	Série de aparelhos transparentes (15 dias cada) com aparelhos de expansão como complemento.	Não
ART ALIGNER®	Art Aligner® / Dr. Andrade Neto / 2011	Aparelhos transparentes.	Seqüência de aparelhos transparentes até 2 meses reduzindo tempo de laboratório e custos.	Sim
BE FLASH®	Be Flash® / Dra. Maria Elisabeth de Oliveira / 1992	Aparelhos transparentes com adição de vários aparelhos para corrigir diferentes maloclusões.	Todos os aparelhos são concebidos na procura de grande estética e permitem tratar as diversas maloclusões.	Não
ORTHOCLONIC®	Orthoclonic® / Dr. Juan Carlos Díaz Rendón	Aparelhos transparentes com adição de elementos auxiliares tipo molas.	Série de aparelhos para tratamento de várias maloclusões.	Não
INLINE®	Inline®	Aparelhos transparentes.	Seqüência de aparelhos (8-20 semanas) dependendo do caso o número.	Sim
BIOMECÂNICA DE LAS FÉRULAS CON BRACKETS ALINEADORAS CON BRACKETS BRACKETSTAR®	Biomecânica de las férulas alineadoras con brackets Bracketstar® / Dr. Guillermo Garcia Gama ; Téc. Santiago Craballo; Téc. Adrián López	Aparelhos transparentes individuais por dente ligados por brackets e arco (brackets por vestibular). O aparelho transparente envolve um só dente e a conjugação de todos permite o tratamento.	Uso de um só aparelho que permite ao paciente não usá-lo durante 7-8 horas por dia tornando-o invisível. Indicações de uso para casos de apinhamento médio, bem como encerramento de diastemas, etc. Não permite correções de várias maloclusões.	Não
CRYSTALIGNER®	Crystaligner® / S.A.R. / Dr. Guillermo Garcia Gama ; Téc. Santiago Craballo; Téc. Adrián López	Aparelhos transparentes.	Complemento do Sistema S.A.R. com brackets Bracketstar em que são usados uma série de aparelhos (20-30 dias cada) para acabar os casos com necessidade de pequenos movimentos.	Sim
INVISACRYL®	Ortoplus®	Aparelhos transparentes.	Seqüência de aparelhos com diferentes espessuras (1 ou 1,5 mm) dependendo dos movimentos pretendidos. Na origem da Ortodontia plástica com diferentes espessuras.	Sim
ALINEADENT®	Alineadent® / Dr. Jesús Garcia	Aparelhos transparentes.	Seqüência de aparelhos muito precisos pois impressões e confecção são por via digital.	Sim
ALL IN®	Micerium®	Aparelhos transparentes.	Seqüência de aparelhos muito precisos pois impressões e produção são por via digital.	Sim
ORTHO SNAP®	Ortho Snap®	Aparelhos transparentes.	Seqüência de aparelhos (2 semanas cada).	Sim
SMART MOVES®	Smart Moves®	Aparelhos transparentes.	Baseado no material Invisacryl® com aparelhos de duas durezas disponíveis (brandas/duro e duro).	Sim
QUICK-FIX BRACE®	Quick-fix brace®	Aparelho transparente com arco interno para alinhar.	Um só aparelho que combina o uso de arco interior para usar só à noite e um curto período durante o dia.	Sim
RED WHITE AND BLUE®	Ormco®	Aparelhos transparentes.	Seqüência de apenas 3 aparelhos para pequenas correções anteriores.	Sim
PERFECT ALIGNER®	Odontecnic® ; Ortoplus®	Aparelhos transparentes.	Série de aparelhos com total produção digital (3Shape®) com diferentes espessuras conforme movimentos.	Sim
CA CLEAR ALIGNER PUESTA AL DÍA®	Gestlident® / Dr. Pablo Echam (autor de 1 das 3 técnicas)	Aparelhos transparentes com recurso a botões estéticos para movimentos ortodónticos mais complexos (17 horas por dia cada).	Durante 1 mês uso de 4 aparelhos com diferentes durezas e no final novas impressões para nova seqüência até final. Se forem precisos movimentos de 2ª ou 3ª ordem recorre-se a botões estéticos para complementar. Há 3 sistemas conforme o caso: - Clear Aligner com CA Power Grips;	Não

				<p>- Clear Aligner combinado com aparelhos fixos;</p> <p>- CLO 3 (Custom-made Lingual Orthodontics in 3 Steps) – Dr. Pablo Echarrri.</p>	
ECLINGER®	Eclinger® (Evolução do Clear Aligner com tratamento 3D) / Coreira do Sul (Seoul) / Prof. Kim	Aparelhos transparentes muito estéticos e de alta precisão devido a processamento digital (uso de 17 horas por dia mas pode ser 8-10 horas). Há versão Teen-Aaligner para adolescentes muito popular.	Aparelhos transparentes com diferentes espessuras para melhores resultados. Permite tratamentos de casos com extrações, cirúrgicos e com necessidade de expansão palatina. Tratamento de várias maloclusões.		Não
ORTHOCAPS® TWIN ALIGNER SYSTEM	Orthocaps® / Dr. Wajeeh Khan	Aparelhos transparentes com durezas diferentes (1 durante o dia duro e 1 à noite mais suave).	Cada série de aparelhos compõe uma fase de 3 semanas e assim há várias fases até ao fim. Tipos de tratamento: CLASSIC (mais lento) e PRO (mais rápido).		Não
AERODENTIS®	LindenBerg Industrial Design / Dror Orthodesign® / Prof. Meir Redlich	Aparelho transparente não muito estético pois tem de ter entrada de ar.	Necessidade de compressor de ar pulsátil que enche e esvazia para movimentar os dentes. Uso de um só aparelho à noite pode ser suficiente se dentes com torque já pretendido.		Não
INVIFLEX®	Inviflex® / Dr. José Luís Cendeira	Aparelhos transparentes de material sofisticado.	Aparelhos processados informaticamente pelo programa DentGine® mas envio de impressões convencionais.		Não
ALITERDEN®	Inviflex® / Dr. José Luís Cendeira	Aparelhos transparentes de material mais económico e simples.	Série de aparelhos para pequenas correções fabricados digitalmente pelo programa DentGine®. Podem incorporar pontos de apoio (PAM).		Sim
ORIGINATOR®	TP Orthodontics Inc.® (Empresa que desenvolveu 1º sistema do Dr. Kesling) / Dr. Clifford L. Martin	Aparelhos transparentes.	Série de aparelhos para pequenas correções. Aparelhos com intervalos de 3 a 4 semanas. Apenas se removem para comer e higiene. Consulta de controlo mensal.		Sim
BAUM ORTHODONTIC ALIGNERS (BOA)®	BOA®	Aparelhos transparentes.	Permite tratamento de sobremordida, casos com problemas periodontais, bem como pequenas correções anteriores. Cada série de aparelhos usa-se durante 4 semanas. Tratamento de 6 meses a 1 ano.		Não
SISTEMA ARC ANGEL®	Arc Angel® / Itália	Aparelhos transparentes.	Série de aparelhos que trata maioria das maloclusões sendo o seu fabrico totalmente digital. Uso integral durante o dia e controlos entre 4-6 semanas.		Não
AENTA®	Aenta®	Aparelhos transparentes.	Série de aparelhos que trata diversas maloclusões. Troca de 2 em 2 semanas e tempo de tratamento 6 a 12 meses.		Não
FÉRULA SET-UP ORTHOLAB®	Ortholab®	Aparelhos transparentes termoformados.	Série de aparelhos em que o clínico envia modelo de gesso e eles constroem o aparelho manualmente para movimentar apenas 0.25 mm de cada vez.		Sim
RW II®	ADA Orthodontic Appliances®	Aparelhos transparentes com 2 durezas incorporadas em cada aparelho.	Série de 2 aparelhos que trata só uma arcada para pequenas correções. A parte do aparelho com dureza mais flexível permite melhor movimento dentário.		Sim
SMYSECRET®	Smysecret®	Aparelhos transparentes com processamento totalmente digital (Xplora 3D®). Tem versão desportiva para proteger dentes e ATM com possível uso de diversas cores.	Combinação de aparelhos tradicionais complementares se necessário, com elementos activos biomecânicos invisíveis (Arcos por lingual) que permitem redução de tempo de tratamento. Troca de 2 em 2 semanas.		Não
DRIFT'N'ALIGN®	Drift'n'align® / Dr. Min Seong Lee	Aparelhos transparentes muito estéticos com material de fabrico alemão.	Série de aparelhos para tratar várias maloclusões fabricados por tratamento digital mas as impressões enviadas são convencionais. Controlos de 8-10 semanas.		Não

(Pereira, D. ; Fernandes, M. ; Gaudêncio, F. ; Retto, P. ; Delgado, 2014)

MTM CLEAR ALIGNERS®	Dentsply®	Aparelhos transparentes.	Série de aparelhos em que número depende do caso. Para pequenas correções anteriores.	Sim
GRAHAM ORTHODONTIC ALIGNER®	Graham Tool®	Aparelhos transparentes.	Série de aparelhos de espessura até 1 mm. Fabrico manual e impressões convencionais. Para pequenas correções anteriores.	Sim
INVISASMILE®	Laboratório Orthosmile / Espanha	Aparelhos transparentes.	Série de aparelhos. Cada fase incorpora 2 aparelhos (primeiro um semi-rígido para movimentar e um segundo rígido para manter) durante 3-4 semanas.	Sim
EL ATO-LIGNER®	Ato-ligner / Dr. Carlos Barberi (Colombia – Medellín)	Aparelhos transparentes com material ERKODENT-3D motion® (resiliência mediante poliéster é de 60%).	Série de aparelhos (24 horas por dia) que só fazem 0.25 mm de movimento. Envio de impressões convencionais e fabrico é manual mas de alta precisão.	Sim
ISA (IDEAL SMILE ALIGNER)®	ISA®	Aparelhos transparentes com plástico de alta qualidade (Essix Ace®) com prego fixo por arcada. Move até 0.3 mm e cada aparelho só move 3 dentes. Uso de 22 horas por dia.	Série de aparelhos (2 a 4 semanas cada) para pequenas correções. Processamento digital em laboratório. Máximo de 10 aparelhos e 10 meses de tempo de tratamento.	Sim
		Aparelhos transparentes muito estéticos sendo a última novidade o material SMART TRACK® (novidade mais recente sendo um material plástico que mantém a força durante mais tempo e desta forma é mais efectivo nos movimentos e tratamento). Tem kit especial da marca para striping interproximal. Há material para colocar em espaços edentulos para aumentar ancoragem chamado PONTIC SYSTEM (polivinil-siloxano) que vai aderir ao aparelho apenas por vestibular. Possui aparelhos de contenção chamados VIVERA®.	Permite correção de diversas maloclusões. Série de aparelhos de 2 em 2 semanas com processamento totalmente digital pelo ClinCheck®. Evolução: -Invisalign ECP® -Invisalign G3® -Invisalign G4® (também Invisalign Teen®)	
INVISALIGN®	Align Technologies Inc®	Possui OrthoCAD com revolucionário scanner intra-oral iTero® para venda aos clínicos. Evita desconforto de realizar impressões convencionais e permite envio digital directo e rápido. Uso de 18-22 horas por dia. Remove para comer e higiene. Envio de fotos (3 extra-orais; 5 intra-orais). Ortopantomografia, Teleradiografia e impressões convencionais. Casos de fluorose, tetraciclina e amelogenese imperfeita são bons casos pois adesão é comprometida.	<ul style="list-style-type: none"> - Invisalign express 5 (5 aparelhos no máximo não estando disponível na Europa); - Invisalign express 10 (10 aparelhos no máximo não estando disponível na Europa); - Invisalign lite (apenas na Europa) com máximo de 14 aparelhos mais 2 de acabamento; - Invisalign Teen®. <p>Surgiu ECP® (Enhanced Clinical Procedures) que são attachments para realizar diversos movimentos.</p> <p>Invisalign G3® incorpora aparelhos adaptados com cortes que permite elásticos intermaxilares. Tem software mais intuitivo. Uso de técnica Smart Force® (aumento na preditabilidade dos movimentos). Uso de Power Ridges® em qualquer posição incluindo em lingual se necessário. Uso de aparelhos passivos.</p> <p>Invisalign G4® é a evolução do sistema G3® com bons</p>	Não

				resultados em mordidas abertas. Melhor controle dos movimentos dentários.	
VIVID ALIGNERS®	Orthodont Laboratory Inc. / New York - USA	Aparelhos transparentes de poliuretano (Zendura®).		Série de 5 aparelhos todos fabricados por processamento digital. Cada aparelho permite 0.5 mm de movimento.	Não
EZ-ALIGN®	DynaFlex® / St. Ann - USA	Aparelhos transparentes.		Série de aparelhos em que número depende do caso. Tratamento apenas do bloco anterior.	Sim
PERFECT SMILE ALIGNERS®	Bella Dent Dental Laboratory® / Oklahoma - USA	Aparelhos transparentes.		Série de aparelhos transparentes fabricados por processamento digital.	Não
EON ALIGNER®	Eon Aligner / Minneapolis - USA	Aparelhos transparentes.		Série de aparelhos transparentes para tratamento de diversas maloclusões.	Não
THE AIR ALIGNER®	Nivol® / Pisa - Itália	Aparelhos transparentes (troca de duas em duas semanas).		Série de aparelhos transparentes. Fabricados por via digital. O número de aparelhos depende do caso.	Não
CLEARBITE®	Clearbite Dental® / India	Aparelhos transparentes (troca de duas em duas semanas).		Série de aparelhos transparentes. Fabricados por via digital. O número de aparelhos depende do caso.	Não
INMAN FIXED SPRING STRAIGHTNER® e INMAN REMOVABLE SPRING STRAIGHTNER®	Orto-Tek Orthodontic Laboratory® / Istambul - Turquia	Aparelhos removíveis ou fixos metálicos mas relativamente estéticos.		Uso de um só aparelho que permite corrigir pequenos apinhamentos anteriores mas com eventual recurso a stripping.	Não
PERFECTALIGN®	Clear Path® / Nicósia - Chipre (representante na UE)	Aparelhos transparentes.		Série de aparelhos que corrige maioria das maloclusões.	Não
MYCLEARBRACE®	Myclearbrace® / Hungria	Aparelhos transparentes.		Série de aparelhos transparentes fabricados por processamento digital. Corrige diversas maloclusões.	Não
VACUUM FORMED APPLIANCES®	Sheffield Orthodontic Laboratories® / Inglaterra	Aparelhos transparentes acessórios complementares para potenciar movimentos ortodônticos.		Uso de um só aparelho com acessórios (parafusos) para fazer distalizações de molares ou outros movimentos individualizados. Não contempla alinhamento dentário.	Não

(Pereira, D. ; Fernandes, M. ; Gaudêncio, F. ; Retto, P. ; Delgado, 2014)