

INSTITUTO UNIVERSITÁRIO EGAS MONIZ

MESTRADO INTEGRADO EM MEDICINA DENTÁRIA

O IMPACTO DO MACRODESIGN DOS IMPLANTES DE LARGO DIÂMETRO NA OSTEOINTEGRAÇÃO E ESTABILIDADE A LONGO PRAZO

Trabalho submetido por
Marine Ventura
para a obtenção do grau de Mestre em Medicina Dentária

junho de 2025

INSTITUTO UNIVERSITÁRIO EGAS MONIZ

MESTRADO INTEGRADO EM MEDICINA DENTARIA

O IMPACTO DO MACRODESIGN DOS IMPLANTES DE LARGO DIÂMETRO NA OSTEOINTEGRAÇÃO E ESTABILIDADE A LONGO PRAZO

Trabalho submetido por
Marine Ventura
para a obtenção do grau de Mestre em Medicina dentária

Trabalho orientado por
Prof. Doutor Paulo Maurício

junho de 2025

AGRADECIMENTOS

Ao Professor Doutor Paulo Maurício,

Gostaria de expressar os meus mais sinceros agradecimentos ao Professor Doutor Paulo Maurício, que teve a amabilidade de aceitar ser meu orientador de tese. Estou profundamente grata pela confiança que depositou em mim, pela exigência do seu acompanhamento, pela sua constante disponibilidade e pela riqueza dos seus ensinamentos. Sempre apreciei particularmente a sua pedagogia, sobretudo nas aulas teóricas de Reabilitação Oral no 4.º ano, onde a sua abordagem interativa e estimulante me marcou profundamente. Foi precisamente essa qualidade de ensino, aliada à sua exigência e à constante procura pela perfeição, que naturalmente me levou a querer desenvolver este projeto sob a sua orientação.

Aos meus pais,

Nada deste percurso teria sido possível sem vocês.

Deram-me muito mais do que a oportunidade de estudar no estrangeiro. Deram-me a liberdade de sonhar, de aprender, de crescer e de me tornar a mulher que sou hoje. Obrigada por me terem apoiado em cada etapa, por me terem amparado nas dúvidas, acalmado nos momentos de ansiedade e incentivado nas quedas. Obrigada por me ensinarem a trabalhar, a persistir, a acreditar em mim. Durante toda a vossa vida deram tudo para que a minha fosse bela. E hoje, tenho plena consciência do alcance dos vossos esforços, dos vossos sacrifícios e do vosso amor incondicional. Se sou independente, livre, instruída e confiante no futuro, é graças a vocês. Sei que sempre encararam a educação como uma missão: a de me lançar na vida com raízes firmes e asas fortes. E quero que saibam de uma coisa: a vossa missão foi cumprida. Espero que este trabalho vos encha de orgulho. Amo-vos do fundo do coração.

À minha irmã

Obrigada por estares ao meu lado há mais de vinte anos, e especialmente nestes últimos anos que partilhámos longe de casa. Estudar juntas no estrangeiro, seguir o mesmo curso, enfrentar os mesmos desafios com dois anos de diferença: é uma experiência rara e preciosa que guardo com enorme carinho. Estiveste sempre lá, na linha da frente, em cada etapa do meu percurso. A tua presença deu-me força, tranquilidade... e muitas gargalhadas também — e nunca esquecerei isso. Mal posso esperar para, em breve, poder chamar-te minha colega de profissão, além de minha irmã. Estou ansiosa por te ver iniciar a clínica, crescer, florescer e tornar-te, tu

também, na brilhante dentista que sei que serás. Obrigada por estares sempre lá para mim. Espero poder retribuir-te da mesma forma.

Aos meus avós

Obrigada pelo vosso amor imenso, pelo apoio incondicional, pela paciência infinita e pela vossa sabedoria tranquila. Sempre estiveram presentes, com discrição e ternura, acompanhando o meu percurso com olhares cheios de orgulho e corações cheios de afeto. Os vossos incentivos, a vossa confiança e as vossas palavras sempre certas significaram mais do que imaginam. Agradeço-vos do fundo do coração. Este trabalho é também, em parte, vosso.

À Emma

Há encontros que marcam uma vida. O nosso é um deles. Foi contigo que vivi estes cinco anos — os mais intensos, mais formadores e mais loucos. Passámos por tudo: os despertares dolorosos, as noites sem dormir (mais tu do que eu, é verdade), os exames, os pacientes inesperados, as dúvidas, os primeiros tratamentos atrapalhados, os sucessos que devolvem a confiança. Nunca me vou esquecer daquele dia em que, em pânico, vimos um vídeo no YouTube para aprender a fazer um destartarizante... cinco minutos antes da chegada do paciente. Não foi brilhante, mas foi tão “nós”. Duas bebés dentistas lançadas às feras, unidas pela ansiedade e pela vontade de fazer bem. Crescemos juntas. Tornámo-nos dentistas, lado a lado. Aprendemos a profissão, sim. Mas acima de tudo, aprendemos o valor da entajuda, da humildade, da paciência e da coragem. Mesmo que a distância venha agora separar-nos, sei que continuaremos ligadas. Partilhámos tudo — e esse tipo de laço nunca se apaga. Serás sempre a minha parceira. Obrigada por estares sempre lá. Obrigada por seres tu.

Aos meus amigos, a minha segunda família

Obrigada por terem entrado na minha vida e por a terem iluminado, cada um à sua maneira.

Alban, Guillaume, Inès, Robin, Thibault C. e Thibault G. Obrigada pelas gargalhadas, pelas viagens, pelas noites passadas juntos, e por esse apoio incondicional que sempre soubemos dar uns aos outros, mesmo nos momentos mais confusos ou difíceis. Amo-vos profundamente e estou infinitamente grata por vos ter conhecido. E a todos os outros amigos que fizeram parte deste percurso e que não tive como citar aqui: o meu obrigado também. Cada um de vocês tornou este caminho mais leve, mais rico, mais bonito.

RESUMO

A implantologia dentária moderna procura constantemente melhorar os resultados clínicos, reduzindo o tempo de tratamento e o desconforto dos pacientes. Os implantes pós-extrativos de grande diâmetro, introduzidos na década de 1990, representam um avanço significativo nesse campo, especialmente para a substituição imediata de molares.

Esta tese tem como objetivo avaliar a eficácia, segurança e benefícios dessa abordagem inovadora, focando no impacto do macrodesign na osteointegração e na estabilidade a longo prazo. A importância desses implantes reside na sua capacidade de:

- Reduzir o número de intervenções cirúrgicas ao combinar a extração e a instalação do implante.
- Preservar o osso alveolar ao preencher imediatamente o alvéolo de extração.
- Diminuir o tempo total de tratamento, aumentando a satisfação dos pacientes.
- Oferecer uma estabilidade primária aumentada, crucial para o sucesso a longo prazo do implante, especialmente em áreas de baixa qualidade óssea ou altura alveolar insuficiente.

Os implantes de grande diâmetro (> 5 mm) apresentam desafios únicos, especialmente no que diz respeito à osteointegração e estabilidade a longo prazo, devido à sua localização na região molar, que está sujeita a forças oclusais elevadas. Este estudo examinará como as características específicas do macrodesign (forma, tamanho, rosca) influenciam esses fatores.

Esta pesquisa visa contribuir para uma melhor compreensão das vantagens e limitações dos implantes pós-extrativos de grande diâmetro a resposta óssea circundante e a distribuição das tensões ao redor dos implantes, orientando assim a prática clínica futura no campo da implantologia molar.

Apesar do uso crescente desses implantes, as evidências sobre seus resultados clínicos ainda são, por vezes, contraditórias.

Palavras-chave: “implantes de diâmetro largo”; “macrodesign”; “osteointegração”; “estabilidade a longo prazo”.

ABSTRACT

Modern dental implantology constantly strives to improve clinical outcomes by reducing treatment time and patient discomfort. Wide-diameter post-extraction implants, introduced in the 1990s, represent a significant advancement in this field, particularly for the immediate replacement of molars.

This thesis aims to assess the efficacy, safety, and benefits of this innovative approach, focusing on the impact of macrodesign on osseointegration and long-term stability. The importance of these implants lies in their ability to:

- Reduce the number of surgical interventions by combining extraction and implant placement.
- Preserve alveolar bone by immediately filling the extraction socket.
- Decrease overall treatment time, enhancing patient satisfaction.
- Provide increased primary stability, which is crucial for the long-term success of the implant, particularly in areas with poor bone quality or insufficient alveolar height.

Wide-diameter implants (> 5 mm) present unique challenges, particularly concerning osseointegration and long-term stability due to their location in the molar region, which is subject to high occlusal forces. This study will examine how specific macrodesign characteristics (shape, size, and thread design) influence these factors.

This research aims to contribute to a better understanding of the advantages and limitations of wide-diameter post-extraction implants, the surrounding bone response, and the stress distribution around the implants, thereby guiding future clinical practice in the field of molar implantology.

Despite the increasing use of these implants, the available data on their clinical outcomes remain, at times, contradictory.

Keywords: "wide-diameter implants"; "macrodesign"; "osseointegration"; "long-term stability".

RÉSUMÉ

L'implantologie dentaire moderne s'efforce constamment d'améliorer les résultats cliniques en réduisant le temps de traitement et l'inconfort des patients. Les implants post-extraction de diamètre large, introduits dans les années 1990, représentent une avancée significative dans ce domaine, en particulier pour le remplacement immédiat des molaires.

Cette thèse vise à évaluer l'efficacité, la sécurité et les bénéfices de cette approche innovante, en se concentrant sur l'impact du macrodesign sur l'ostéointégration et la stabilité à long terme.

L'importance de ces implants réside dans leur capacité à :

- Réduire le nombre d'interventions chirurgicales en combinant l'extraction et la pose de l'implant.
- Préserver l'os alvéolaire en comblant immédiatement l'alvéole d'extraction.
- Diminuer la durée totale du traitement, améliorant ainsi la satisfaction des patients.
- Offrir une stabilité primaire accrue, essentielle pour le succès à long terme de l'implant, en particulier dans les zones de mauvaise qualité osseuse ou avec une hauteur alvéolaire insuffisante.

Les implants larges (> 5 mm) présentent des défis uniques, notamment en matière d'ostéointégration et de stabilité à long terme, en raison de leur localisation dans la région molaire, soumise à des forces occlusales élevées. Cette étude examinera comment les caractéristiques spécifiques du macrodesign (forme, taille, filetage) influencent ces facteurs.

Cette recherche vise à contribuer à une meilleure compréhension des avantages et des limites des implants post-extractionnels de large diamètre, de la réponse osseuse environnante et de la distribution des contraintes autour des implants, orientant ainsi la pratique clinique future dans le domaine de l'implantologie molaire.

Malgré l'utilisation croissante de ces implants, les données disponibles concernant leurs résultats cliniques restent encore, par moments, contradictoires.

Mots-clés : « implants de large diamètre » ; « macrodesign » ; « ostéointégration » ; « stabilité à long terme ».

ÍNDICE

ÍNDICE DE FIGURAS	- 9 -
ÍNDICE DE TABELAS	- 11 -
LISTA DAS ABREVIATURAS	- 13 -
I. INTRODUÇÃO.....	- 15 -
II. DESENVOLVIMENTO.....	- 19 -
A. MACRODESIGN DOS IMPLANTES E SEU IMPACTO NA ESTABILIDADE PRIMARIA E NA OSTEOINTEGRAÇÃO- 19	
-	
1. <i>Conceitos fundamentais do macrodesign</i>	- 20 -
a) Forma do implante	- 20 -
b) Comprimento e diâmetro	- 21 -
c) Roscas e geometria das ranhuras	- 23 -
d) Tratamento de superfície.....	- 26 -
2. <i>Influência do macrodesign na estabilidade primária</i>	- 28 -
3. <i>Processos de osteointegração e influência do macrodesign</i>	- 30 -
B. IMPLANTES PÓS-EXTRAÇÃO E CARGA IMEDIATA: EVOLUÇÃO, CARACTERÍSTICAS E OTIMIZAÇÃO	- 33 -
1. <i>Evolução da implantologia pós-extrativa</i>	- 33 -
2. <i>Características únicas dos implantes pós-extrativos de carga imediata</i>	- 37 -
3. <i>Comparação com técnicas convencionais</i>	- 40 -
a) 2.3.1. Impacto do protocolo de carga (imediata vs diferida)	- 40 -
b) Impacto do local recetor do implante (pós-extração vs sítio cicatrizado)	- 43 -
4. <i>Desafios específicos na região molar</i>	- 47 -
a) Características anatómicas dos molares e implicações implantológicas	- 48 -
b) Constrainimentos biomecânicos específicos da região molar	- 50 -
5. <i>Gestão dos alvéolos pós-extrativos e dos tecidos moles</i>	- 52 -
6. <i>Técnicas para otimizar a estabilidade primária</i>	- 56 -
7. <i>Novas tecnologias para o planeamento cirúrgico</i>	- 58 -
C. PROTOCOLO CIRÚRGICO: EXECUÇÃO, COMPLICAÇÕES E SEGUIMENTO.....	- 60 -
1. <i>Técnicas cirúrgicas específicas para carga imediata na região molar</i>	- 60 -
2. <i>Complicações específicas da carga imediata em molares</i>	- 65 -
a) Complicações precoces.....	- 66 -
b) Complicações biológicas tardias.....	- 66 -
c) Complicações mecânicas e protéticas.....	- 67 -
d) Complicações estéticas	- 68 -
e) Dados estatísticos da literatura	- 68 -
f) Caso específico dos implantes de diâmetro largo em região molar, com colocação e carga imediata.....	- 69 -
3. <i>Seguimento pós-operatório e manutenção a longo prazo</i>	- 69 -
a) Seguimento pós-operatório imediato	- 69 -
b) Protocolo de manutenção a longo prazo	- 70 -
c) Papel do clínico na prevenção de complicações.....	- 71 -

d) Vigilância individualizada e preditiva	- 71 -
e) Caso particular dos implantes de diâmetro largo com carga imediata.....	- 72 -
D. DISCUSSÃO E PERSPETIVAS.....	- 73 -
1. <i>Análise crítica dos resultados da literatura</i>	- 73 -
2. <i>Limitações dos estudos disponíveis</i>	- 75 -
3. <i>Perspetivas para futuras investigações</i>	- 76 -
4. <i>Análise económica e impacto na qualidade de vida dos pacientes</i>	- 77 -
III. CONCLUSÃO	- 81 -
BIBLIOGRAFIA	- 83 -

Índice de figuras

Fig. 1. Exemplos de implantes dentários disponíveis comercialmente, apresentando uma variedade de designs (adaptado de Alghamdi & Jansen, 2020). Esquema elaborado pela autora com o apoio do ChatGPT (OpenAI).

Fig. 2. Ilustração comparativa das formas do corpo do implante: cilíndrica, cônica e híbrida (baseado em Heimes et al., 2023). Esquema elaborado pela autora com o apoio do ChatGPT (OpenAI).

Fig. 3. Ilustração das características macrogeométricas da rosca do implante: passo, profundidade e forma (baseado em Heimes et al., 2023). Esquema elaborado pela autora com o apoio do ChatGPT (OpenAI).

Fig. 4. Vista comparativa das geometrias da rosca do implante (baseado em Heimes et al., 2023). Esquema elaborado pela autora com o apoio do ChatGPT (OpenAI).

Fig. 5. Imagens obtidas por microscopia eletrônica de varrimento (MEV) ilustrando as características da superfície de substratos de titânio após diferentes tratamentos. Da esquerda para a direita: Machined — superfície maquinada, lisa, com estrias paralelas visíveis. SLA (Sandblasted, Large grit, Acid-etched) — superfície jateada com grão grosso e posteriormente condicionada com ácido, apresentando uma topografia rugosa com microcavidades. ASD (Anodized Surface Deposition) — superfície anodizada, com poros circulares finos e uniformes. Modi-ASD (Modified ASD) — superfície que combina jateamento, condicionamento ácido e anodização, apresentando micro e nanoporosidade acentuada. Imagem de uso livre, adaptada de Haugen & Chen, sob licença Creative Commons CC BY 4.0.

Fig. 6. Fases da osteointegração (baseado em Insua et al., 2017). Esquema elaborado pela autora com o apoio do NapkinAI.

Fig. 7. Classificação das diferentes abordagens pós-extrativas segundo Hammerle et al. (2004) (baseado em Koh et al., 2010). Esquema elaborado pela autora com o apoio do NapkinAI.

Fig. 8 Classificação simplificada das diferentes abordagens pós-extrativos (baseado em Koh et al., 2010). Esquema elaborado pela autora com o apoio do NapkinAI.

Fig. 9. Prós e contras da instalação de implantes pós-extrativos (baseado em Peñarrocha-Oltra et al., 2020). Esquema elaborado pela autora com o apoio do NapkinAI.

Fig. 10. Vantagens dos implantes de carga imediata (baseado em Eini et al., 2022). Esquema elaborado pela autora com o apoio do NapkinAI.

Fig. 11. Esquema ilustrativo da perda óssea marginal peri-implantar entre T0 (colocação do implante) e T1 (acompanhamento ao fim de 1 ano) (baseado em Cahyaningtyas et al., 2023). Esquema elaborado pela autora com o apoio do ChatGPT (OpenAI)

Fig. 12. Ilustração dos critérios de avaliação do PES (Pink Esthetic Score). 1. Papila mesial 2. Papila distal 3. Altura da mucosa marginal 4. Contorno dos tecidos moles (perfil de emergência) 5. Juga alveolar (convexidade, volume) 6. Cor dos tecidos moles 7. Textura dos tecidos moles. (baseado em Tallarico et al., 2017). Esquema elaborado em colaboração com o ChatGPT (OpenAI).

Fig. 13. Representação esquemática dos três graus de altura óssea residual sob o pavimento sinusal, observados após a extração do primeiro molar maxilar (baseado em Mustakim et al., 2023). Esquema elaborado pela autora com o apoio do ChatGPT (OpenAI)

Fig. 14. Representação esquemática dos três tipos de anatomia do espaço inter-radicular, observados após a extração do primeiro molar maxilar (baseado em Mustakim et al., 2023). Esquema elaborado em colaboração com o ChatGPT (OpenAI).

Fig. 15. Sequência cirúrgica para a colocação de um implante pós-extracional no setor posterior maxilar (baseado em Mustakim et al., 2023; Tallarico et al., 2017; e Vandeweghe et al., 2011). Esquema elaborado em colaboração com o ChatGPT (OpenAI).

Índice de tabelas

Tabela 1. Quadro comparativo que resume as diferenças entre a carga imediata (CI) e a carga diferida (CD) (baseado em Ayubianmarkazi et al., 2022, e Eini et al., 2022).

Tabela 2. Quadro comparativo que resume as diferenças entre a colocação imediata e a colocação diferida (baseado em Ketabi et al., 2016; Ibrahim & Chrcanovic, 2021; e Tallarico et al., 2017).

Tabela 3. Quadro comparativo que resume as principais diferenças entre as regiões posterior maxilar e posterior mandibular (baseado em Shi et al., 2024).

Tabela 4. Quadro comparativo que resume as principais diferenças entre a colocação de implantes standard e de implantes largos na região molar (baseado em Mustakim et al., 2023; Tallarico et al., 2017; e Vandeweghe et al., 2011).

Lista das abreviaturas

SAC : *Surgical–Anatomic–Complexity*

ISQ (*Implant Stability Quotient*) : quociente de estabilidade do implante

ITI : *International Team for Implantology*

MEV : microscopia eletrônica de varrimento

SLA (*Sandblasted, Large grit, Acid-etched*) : superfície jateada com grão grosso e posteriormente condicionada com ácido

ASD (*Anodized Surface Deposition*) : superfície anodizada

BIC (*Bone-Implant Contact*) : contato osso-implante

CaP : fosfato de cálcio

ECM (*extracellular matrix*) : matriz extracelular

ITV (*Insertion Torque Value*) : Torque de inserção

RFA (*Resonance Frequency Analysis*) : análise de frequência de ressonância

ICOI (*International Congress of Oral Implantologists*)

CBCT (*Cone Beam Computed Tomography*) : tomografia computadorizada de feixe cônico

CI : carga imediata

CD : carga diferida

MBL (*marginal bone loss*) : perda óssea marginal

PES : *Pink Esthetic Score*

ROG : regeneração óssea guiada

PTFE : politetrafluoroetileno

UH : unidades de Hounsfield

DICOM : *Digital imaging and communications in medicine*

STL : Estereolitografia

CAD-CAM : *Computer-aided design - computer-aided manufacturing.*

PEEK : Polietereetercetona

SPIC : *Supportive Peri-Implant Care*

aMMP-8 : *active Matrix Metalloproteinase-8*

PROMs : *Patient-Reported Outcome Measures*

I. Introdução

A implantologia oral constitui atualmente um dos pilares da reabilitação protética moderna, com taxas de sobrevivência superiores a 90% a longo prazo e um impacto significativo na qualidade de vida dos pacientes. No entanto, o seu desenvolvimento é relativamente recente quando comparado com a história da medicina dentária. Desde a Antiguidade, foram identificados implantes rudimentares feitos de conchas, marfim ou pedra em crânios pré-colombianos, etruscos ou egípcios. (2) No século XIX, Maggiolo já propunha um implante em ouro inserido no alvéolo imediatamente após a extração. (3)

O avanço decisivo ocorreu na década de 1970, com os trabalhos de Per-Ingvar Brånemark, que evidenciaram o fenómeno da osteointegração do titânio no osso cortical. A partir desse momento, a implantologia moderna passou a estruturar-se em torno de três eixos indissociáveis: um material biocompatível (titânio), um protocolo cirúrgico estéril e minimamente traumático, e uma temporização da carga protética. (4)

A ausência unitária posterior, nomeadamente na região molar, representa uma situação comum na prática clínica, mas também um verdadeiro desafio protético. A perda de um molar acarreta repercussões funcionais importantes: desequilíbrio oclusal, migração dentária, perda da eficiência mastigatória, bem como uma reabsorção óssea rápida que pode comprometer as opções terapêuticas. Neste contexto, a implantologia dentária impôs-se como uma solução de referência, oferecendo taxas de sucesso elevadas e uma preservação do capital ósseo a longo prazo. (5)

Tradicionalmente, os protocolos implantológicos implicavam um período de cicatrização óssea de vários meses antes da carga protética. No entanto, as crescentes exigências estéticas e funcionais dos pacientes, aliadas aos avanços tecnológicos, levaram à reformulação destes protocolos. Com o desenvolvimento das tecnologias de imagem (CBCT, sistemas de planeamento guiado, tratamentos de superfície), surgiram novos protocolos, como a carga imediata. Esta define-se como a colocação de uma prótese nas 48 horas seguintes à colocação de implantes. Estas abordagens permitem reduzir a duração do tratamento e preservar a arquitetura tecidual, mas exigem uma estabilidade primária ótima, uma preparação rigorosa do leito implantar e um controlo estrito das cargas mecânicas. (6)

Embora a carga imediata esteja amplamente documentada nos setores anterior e pré-molar, a região molar permanece mais complexa. Apresenta características anatómicas e biomecânicas próprias: cortical densa, trabeculação reduzida, forças oclusais intensas e acesso mais limitado. Estas condicionantes dificultam a obtenção de estabilidade primária, sobretudo em sítios pós-extracionais. Este contexto conduziu ao desenvolvimento de novos macrodesigns implantares concebidos especificamente para responder a estas exigências, otimizando a geometria (forma cônica, roscas profundas, câmaras de cicatrização), o diâmetro e o colo implantar. (7)

Entre estas inovações, uma opção técnica tem ganho popularidade: a utilização de implantes de diâmetro largo. Inicialmente reservados para situações de resgate, são atualmente considerados uma solução estratégica para os sítios posteriores de maior risco. A sua superfície aumentada permite uma melhor distribuição das cargas e, potencialmente, uma melhoria da estabilidade primária — um critério central para a carga imediata. (7)

No entanto, a utilização destes implantes levanta questões pertinentes. Serão os implantes de diâmetro largo com macrodesign otimizado realmente mais eficazes do que os implantes convencionais? Quais são as suas taxas de sobrevivência e de complicações a médio e longo prazo? Estarão reservados a casos criteriosamente selecionados ou serão aplicáveis de forma mais generalizada? Numa revisão sistemática recente, Papaspyridakos et al. (2023) recordam que a colocação imediata na região molar é classificada como um procedimento “*advanced to complex*” no sistema SAC (*Surgical–Anatomic–Complexity*), devido às dificuldades de acesso, à anatomia complexa e às elevadas exigências em termos de planeamento. (8) Segundo Albrektsson et al., o sucesso implantar não se limita à ausência de mobilidade: pressupõe também ausência de dor, de supuração, perda óssea inferior a 1,5 mm no primeiro ano e inferior a 0,2 mm/ano nos anos seguintes. (9)

Apesar dos dados encorajadores, a literatura permanece heterogénea: os designs, os materiais, os protocolos cirúrgicos e protéticos variam consideravelmente. As investigações frequentemente carecem de padronização metodológica e de seguimento a longo prazo. Neste contexto, coloca-se uma questão central: **Os novos implantes com macrodesign otimizado permitem realmente melhorar a estabilidade primária e o sucesso da carga imediata na região molar, nomeadamente em contexto pós-extracional?** Esta interrogação insere-se numa reflexão mais ampla sobre os benefícios e os limites deste protocolo inovador, em comparação com abordagens mais convencionais baseadas na temporização cirúrgica e em implantes de diâmetro standard. Numa altura em que estes implantes tendem a generalizar-se

nos setores posteriores, torna-se fundamental refletir sobre as condições necessárias para o seu sucesso, as complicações associadas, o seu impacto clínico global e a sua pertinência face aos standards atuais.

Este trabalho tem assim como objetivo fazer um ponto de situação do estado atual do conhecimento e:

- Analisar os fundamentos biológicos, mecânicos e protéticos desta abordagem cirúrgica;
- Avaliar os resultados clínicos, estéticos e funcionais disponíveis na literatura recente;
- Identificar as limitações metodológicas dos estudos atuais;
- E delinear perspetivas de investigação e boas práticas clínicas.

A metodologia adotada baseia-se numa revisão narrativa crítica da literatura, centrada principalmente em artigos publicados entre 2016 e 2024, em inglês e francês, consultados através do PubMed, ScienceDirect e Google Scholar. As palavras-chave utilizadas incluem, entre outras: *wide-diameter implant*, *immediate molar implant placement*, *primary stability*, *macrodesign*, *early/immediate loading*, *posterior region* e *clinical success criteria*. Os artigos selecionados incluem revisões sistemáticas, meta-análises, estudos clínicos prospetivos e retrospectivos, séries de casos, bem como investigações experimentais in vivo e in vitro, de forma a oferecer uma visão crítica, diversificada e atualizada da literatura disponível.

II. Desenvolvimento

A. Macrodesign dos implantes e seu impacto na estabilidade primária e na osteointegração

Os implantes dentários são dispositivos endo-ósseos concebidos para substituir dentes ausentes e suportar próteses dentárias. O sucesso do tratamento com implantes baseia-se em diversos fatores, entre os quais se destacam a idade do paciente, a qualidade óssea e o processo de osteointegração, determinante para a estabilidade secundária do implante. Contudo, a estabilidade inicial, considerada um pré-requisito essencial para garantir a osteointegração, é diretamente influenciada por vários parâmetros. Dentre eles, o macrodesign do implante desempenha um papel preponderante, englobando sua geometria (forma, comprimento, diâmetro) e o design das roscas (passo, profundidade, forma). (1)

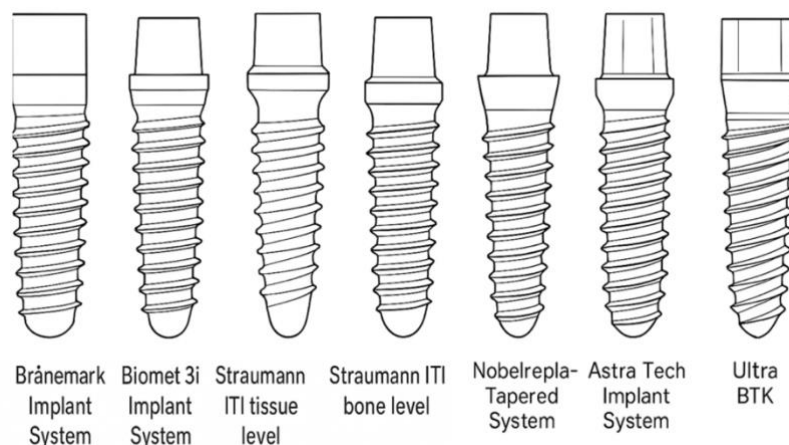


Fig. 1. Exemplos de implantes dentários disponíveis comercialmente, apresentando uma variedade de designs (adaptado de Alghamdi & Jansen, 2020). Esquema elaborado pela autora com o apoio do ChatGPT (OpenAI). (5)

Outros fatores, como a densidade óssea, a rugosidade da superfície do implante e o torque de inserção aplicado durante a colocação, também participam da otimização da fixação primária. Uma estabilidade inicial satisfatória é, portanto, indispensável para reduzir o risco de falha do implante e favorecer uma cicatrização óssea rápida. Ela condiciona não apenas a fase inicial da osteointegração, mas também a longevidade do implante a longo prazo. (10)

A melhoria de certas características macrogeométricas dos implantes poderá, de facto, permitir a otimização da distribuição das tensões, acelerar o processo de formação óssea e antecipar melhores resultados clínicos. Nos últimos anos, a evolução constante dos designs de implantes testemunha um interesse crescente por essas questões de otimização biomecânica. (11)

1. Conceitos fundamentais do macrodesign

A fim de compreender o impacto do macrodesign na estabilidade primária e na osteointegração, convém analisar as principais características geométricas do implante: sua forma, seu comprimento, seu diâmetro e suas roscas. (12)

a) *Forma do implante*

O corpo dos implantes é geralmente concebido em três aspectos: forma, comprimento e diâmetro. A forma é um parâmetro chave que influencia diretamente a estabilidade primária, especialmente em casos de instalação imediata pós-exodontia. Existem duas formas principais: os implantes cilíndricos, considerados a forma histórica, e os implantes cônicos. Existem também formas híbridas, como os implantes cilíndricos com ápice cônico, que se mostram particularmente adaptados aos setores posteriores e aos alvéolos de extração molar. (12)

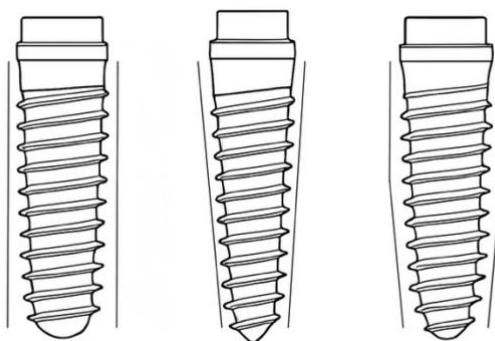


Fig. 2. Ilustração comparativa das formas do corpo do implante: cilíndrica, cônica e híbrida (baseado em Heimes et al., 2023). Esquema elaborado pela autora com o apoio do ChatGPT (OpenAI). (1)

Os implantes cônicos são reconhecidos por sua capacidade de obter uma estabilidade primária elevada, graças à ancoragem por compressão lateral e vertical do osso, o que é especialmente benéfico em casos de baixa densidade óssea ou em situações de carga imediata. Os implantes cilíndricos, por outro lado, dependem mais da fricção estática em todo o seu comprimento, sendo por vezes mais adequados em espaços limitados, como na região posterior. (1,12)

Estudos comparativos mostram que os implantes cônicos apresentam sistematicamente valores mais elevados de quociente de estabilidade do implante (*Implant Stability Quotient*, ISQ), um indicador confiável da estabilidade primária, em comparação aos cilíndricos. Esse achado levou a uma crescente adoção dos implantes cônicos, especialmente para extrações imediatas e regiões posteriores. As formas híbridas, como os implantes cilíndricos com ápice cônico, parecem combinar as vantagens das duas geometrias: uma estabilidade primária otimizada pela compressão apical, ao mesmo tempo em que asseguram uma boa distribuição das forças ao longo do corpo do implante. (4)

Assim, no contexto específico dos implantes molares pós-exodontia, os implantes cônicos ou híbridos cônico-cilíndricos se mostram como os mais adequados para garantir uma estabilidade primária ótima e reduzir o risco de falha na fase inicial. (1,4)

Se a forma do implante influencia principalmente o tipo de ancoragem óssea (compressão ou fricção), suas dimensões determinam, por outro lado, a superfície de osseointegração e a distribuição das cargas mastigatórias. (12)

b) Comprimento e diâmetro

O comprimento e o diâmetro do implante são dois parâmetros fundamentais que influenciam a estabilidade primária e o sucesso a longo prazo dos implantes dentários. Essas duas características contribuem para a otimização da osseointegração e para a distribuição das cargas oclusais, especialmente em áreas submetidas a grandes forças, como a região molar. (12)

O comprimento do implante corresponde à distância entre a plataforma e o ápice. Embora a intuição possa sugerir que um implante mais longo ofereça melhor estabilidade, estudos clínicos e experimentais mostram que não existe uma relação linear entre comprimento e estabilidade primária. Na verdade, os implantes curtos (≤ 6 mm) demonstraram taxas de sobrevivência semelhantes às dos implantes padrão por períodos de até 5 anos, mesmo na região posterior maxilar, onde a densidade óssea é frequentemente reduzida, conforme relatado no *ITI Consensus Report*. Esses implantes curtos apresentam várias vantagens. Por um lado, eles reduzem os riscos cirúrgicos, especialmente ao evitar procedimentos de enxerto ósseo e ao diminuir os riscos de lesões em estruturas anatômicas adjacentes, como o seio maxilar ou o nervo alveolar inferior. Por outro lado, sua instalação é geralmente mais rápida e menos invasiva, o que melhora o conforto pós-operatório do paciente. Além disso, os implantes curtos modernos frequentemente incorporam micro-roscas e macrodesigns específicos que compensam seu pequeno comprimento, melhorando sua estabilidade primária. (1,12)

O diâmetro do implante é classificado em três categorias: estreito ($< 3,75$ mm), padrão (3,75 - 5 mm) e largo (> 5 mm). Um aumento no diâmetro aumenta consideravelmente a área de contato entre o osso e o implante, favorecendo uma melhor osseointegração e melhorando a distribuição das cargas oclusais. Essa característica é particularmente crucial em regiões submetidas a grandes forças mastigatórias, como os molares, onde as cargas podem ser até três vezes maiores do que nas áreas anteriores. Implantes de diâmetro largo são frequentemente recomendados nessas regiões para compensar a baixa densidade óssea, especialmente na região posterior maxilar. Seu uso é indicado quando a largura da crista óssea permite, ou quando é realizada uma extração imediata, a fim de preencher melhor o alvéolo pós-extração. Além disso, é reconhecido que o aumento do diâmetro muitas vezes tem um impacto mais significativo na estabilidade primária do que o aumento do comprimento, pois permite um aumento substancial da área de apoio sobre o osso cortical. (1,13)

No entanto, o uso de implantes largos também pode apresentar alguns riscos. Uma pressão excessiva exercida sobre o osso cortical vestibular, especialmente durante a fase de cicatrização, pode resultar em reabsorção óssea marginal, o que pode comprometer o resultado estético e funcional. Além disso, em algumas situações de crista óssea fina, a inserção de implantes de grande diâmetro pode ser difícil, exigindo, por vezes, técnicas prévias de aumento ósseo. No entanto, estudos de longo prazo mostraram que implantes com 6 mm de diâmetro podem apresentar taxas de sobrevivência superiores a 97%, confirmando sua confiabilidade clínica em regiões posteriores, desde que sua instalação seja realizada de acordo com os protocolos cirúrgicos adequados, como demonstrado por Wadhwa et al. (2021) em um estudo prospectivo. (1,14)

Na prática, deve-se procurar a compatibilidade entre o comprimento e o diâmetro do implante para otimizar a superfície de osseointegração e garantir uma melhor distribuição das cargas oclusais. A associação de um implante curto com um diâmetro largo parece oferecer uma solução pertinente, especialmente no contexto dos implantes molares pós-extração. Essa combinação assegura uma estabilidade primária satisfatória ao mesmo tempo que preserva o volume ósseo marginal e adapta o implante à anatomia específica da região posterior. (1,12)

Embora comprimento e diâmetro contribuam para a otimização da estabilidade, eles continuam sendo insuficientes em ossos de baixa densidade. Nessas situações, o design das roscas torna-se primordial para garantir a fixação mecânica inicial. (12)

c) *Roscas e geometria das ranhuras*

As roscas dos implantes dentários desempenham um papel essencial na melhoria da estabilidade primária e na distribuição ideal das tensões oclusais sobre o osso circundante. Elas permitem aumentar a superfície de contato osso-implante e influenciam diretamente a fixação inicial, especialmente em locais com baixa densidade óssea ou em contextos pós-extração. Seu design é adaptado para atender às necessidades mecânicas específicas de cada situação clínica, garantindo tanto a estabilidade imediata quanto a preservação dos tecidos ósseos a longo prazo. Esse aspecto é ainda mais crítico nas regiões molares posteriores, frequentemente caracterizadas por baixa densidade óssea, onde a carga imediata requer estabilidade inicial ótima. (12)

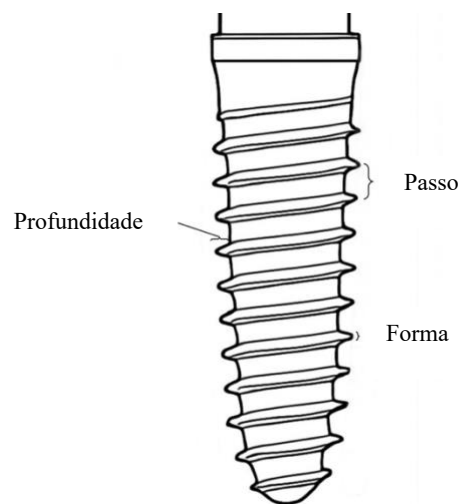


Fig. 3. Ilustração das características macrogeométricas da rosca do implante: passo, profundidade e forma (baseado em Heimes et al., 2023). Esquema elaborado pela autora com o apoio do ChatGPT (OpenAI). (1)

As roscas são constituídas por três componentes principais: o passo, a profundidade e a forma. O passo é a distância entre duas roscas sucessivas. Um passo menor aumenta o número de roscas em um mesmo comprimento de implante, o que amplia a superfície de contato com o osso e favorece uma melhor distribuição das cargas. No entanto, a eficácia de um passo reduzido continua a ser discutida na literatura, pois alguns estudos não mostram diferenças significativas na estabilidade primária. Um passo maior, por outro lado, facilita a inserção do implante, especialmente em ossos densos, mas pode reduzir a superfície de contato e, conseqüentemente, afetar a osseointegração inicial. No contexto dos implantes molares pós-extração com carga imediata, um passo adaptado à densidade óssea parece essencial para conciliar estabilidade e preservação óssea. (12)

A profundidade das roscas refere-se à distância entre o topo da rosca e o corpo principal do implante. Uma profundidade maior aumenta a superfície de contato e melhora a fixação mecânica, especialmente em ossos de baixa densidade, como o maxilar posterior. No entanto, roscas excessivamente profundas podem prejudicar a precisão da inserção, aumentar o torque de inserção e comprometer a vascularização óssea, potencialmente levando à reabsorção óssea marginal. Na prática, o uso de roscas profundas é particularmente indicado em locais de baixa densidade óssea para melhorar a fixação mecânica e a estabilidade imediata. (1,12)

A forma das roscas condiciona a transmissão das forças mastigatórias para o osso peri-implantar. Os designs comuns incluem roscas em V, quadradas, trapezoidais e roscas com câmaras de cicatrização. Cada forma apresenta características distintas:

- As roscas em V garantem boa estabilidade inicial, mas geram mais tensões de cisalhamento, o que pode aumentar o risco de micromovimentos e falha precoce.
- As roscas quadradas reduzem as tensões sobre o osso ao favorecerem forças de compressão, limitando assim os riscos de reabsorção óssea peri-implantar. Elas são frequentemente recomendadas para carga imediata.
- As roscas trapezoidais contribuem para a formação de câmaras de cicatrização, estimulando a atividade osteoblástica e melhorando a osseointegração, especialmente em locais pós-extração. Essas câmaras permitem a criação de espaços entre as roscas, favorecendo o preenchimento ósseo e a colonização osteoblástica, o que é particularmente vantajoso em contextos pós-extração, onde o déficit ósseo é comum.
- As roscas helicoidais facilitam a inserção do implante e reduzem as tensões sobre o osso cortical durante a instalação, mas sua eficácia na estabilidade primária ainda é controversa. (12,15)

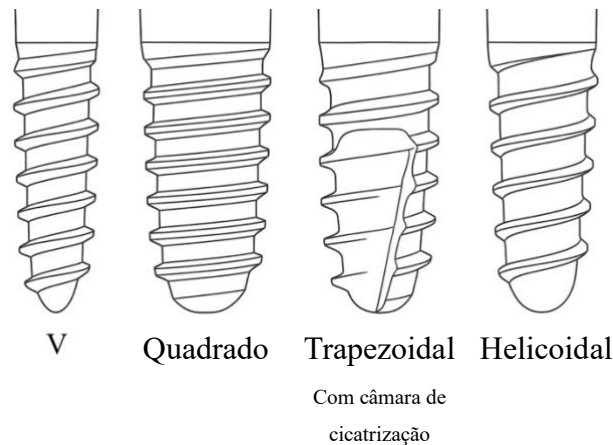


Fig. 4. Vista comparativa das geometrias da rosca do implante (baseado em Heimes et al., 2023). Esquema elaborado pela autora com o apoio do ChatGPT (OpenAI). (1)

Os implantes auto-rosqueantes, frequentemente recomendados para ossos de baixa densidade, possuem roscas agressivas que aumentam a estabilidade primária devido a uma melhor fixação mecânica. Eles preparam o osso durante a inserção do implante, evitando, assim, a necessidade de preparação prévia e reduzindo o tempo cirúrgico. No entanto, um torque de inserção excessivamente elevado pode gerar pressão excessiva sobre o osso cortical, aumentando o risco de necrose óssea. (1,10)

Os implantes multi-rosqueados permitem uma inserção mais rápida, pois cada rotação avança mais ao longo do eixo do implante. Essa característica é particularmente valorizada nos protocolos de carga imediata. No entanto, essa rapidez de inserção está frequentemente associada a uma redução da estabilidade primária, devido a um passo maior e uma superfície de contato potencialmente reduzida. (1)

As análises por elementos finitos (FEA) confirmaram que os designs de roscas quadradas e auto-rosqueantes permitem melhor distribuição das tensões no osso esponjoso, reduzindo assim os riscos de sobrecarga óssea. Essas simulações numéricas constituem uma ferramenta de suporte para o design de implantes, mas devem sempre ser interpretadas com cautela e complementadas por estudos clínicos. (16)

Enquanto as roscas atuam na fixação mecânica imediata, a qualidade da superfície do implante intervém na adesão celular e na rapidez do processo de osseointegração. Esses dois parâmetros são, portanto, complementares para garantir uma estabilidade implantar ótima. (1)

d) *Tratamento de superfície*

Os tratamentos de superfície dos implantes dentários constituem um fator essencial para melhorar a estabilidade primária e favorecer a osseointegração, especialmente em locais pós-extração e em osso de baixa densidade. Quando um implante é colocado em um local pós-extração ou em osso de baixa densidade (como na região molar maxilar), a estabilidade primária depende principalmente da fixação mecânica imediata entre o osso trabecular e a superfície do implante. A rugosidade da superfície torna-se, portanto, um fator determinante, pois proporciona tanto uma melhor fixação inicial quanto uma aceleração do processo biológico de osseointegração. (5)

O titânio comercialmente puro continua sendo o material de referência em implantologia devido à sua biocompatibilidade, à resistência à corrosão e à formação espontânea de uma camada de óxido protetora que favorece a integração óssea. No entanto, o surgimento de ligas como o TiZr (Roxolid®) aumentou a resistência mecânica, facilitando o uso de implantes de pequeno diâmetro em locais estreitos ou com volume ósseo reduzido. Entretanto, embora a composição do material garanta resistência mecânica e biocompatibilidade, é sobretudo a qualidade da superfície que determina a rapidez e a eficácia da osseointegração, especialmente em situações clínicas complexas como a implantação imediata. (5,17)

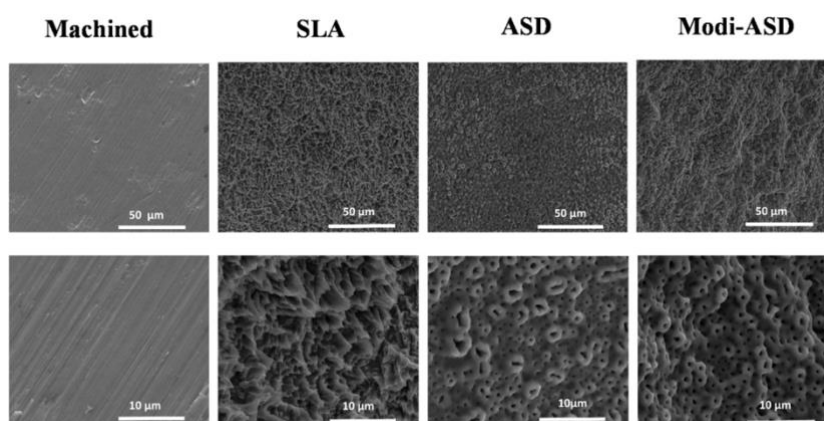


Fig. 5. Imagens obtidas por microscopia eletrônica de varrimento (MEV) ilustrando as características da superfície de substratos de titânio após diferentes tratamentos. Da esquerda para a direita: Machined — superfície maquinada, lisa, com estrias paralelas visíveis. SLA (Sandblasted, Large grit, Acid-etched) — superfície jateada com grão grosso e posteriormente condicionada com ácido, apresentando uma topografia rugosa com microcavidades. ASD (Anodized Surface Deposition) — superfície anodizada, com poros circulares finos e uniformes. Modi-ASD (Modified ASD) — superfície que combina jateamento, condicionamento ácido e anodização, apresentando micro e nanoporosidade acentuada. Imagem de uso livre, adaptada de Haugen & Chen, sob licença Creative Commons CC BY 4.0. (17)

A micro-rugosidade da superfície é a modificação mais amplamente adotada. Geralmente é obtida por jateamento com partículas abrasivas (alumínio, dióxido de titânio, hidroxiapatita), seguido de ataque ácido (com ácido sulfúrico, clorídrico ou fluorídrico). O objetivo desses processos é criar uma superfície irregular que maximize o contato entre o osso e o implante desde a inserção. Essa microtopografia favorece a fixação mecânica inicial e estimula a adesão das células ósseas, reduzindo assim o risco de micromovimentos durante as primeiras semanas críticas. Uma rugosidade moderada, com amplitude entre 1 e 2 μm , é considerada ideal para favorecer a formação óssea e melhorar a estabilidade primária, especialmente em locais com osso esponjoso. O exemplo dos implantes OsseoSpeed® (Dentsply Sirona) ilustra o sucesso dessa abordagem, com estudos clínicos demonstrando aumento do contato osso-implante (BIC, *Bone-Implant Contact*, que representa a porcentagem da superfície do implante em contato direto com o osso) e maior resistência ao torque de remoção após cicatrização. Além disso, algumas superfícies recentes, como as superfícies hidrofílicas (SLActive®, Straumann®), visam acelerar ainda mais a cicatrização óssea, favorecendo a atração de fluidos biológicos e a adesão celular. O interesse por essas superfícies é especialmente discutido em casos complexos, como implantação imediata em locais pós-extração. (5,10,17)

No contexto dos implantes molares pós-extração com carga imediata, a combinação de uma macrogeometria otimizada (forma cônica, roscas profundas, auto-travantes) e de uma superfície rugosa constitui uma estratégia decisiva para garantir estabilidade primária máxima e reduzir o risco de falha. (10)

Outras abordagens estão sendo estudadas para melhorar ainda mais as propriedades de osseointegração dos implantes dentários. A nanotexturização, que busca reproduzir as estruturas naturais do osso em escala nanométrica, poderia favorecer a adsorção de proteínas e estimular a atividade osteoblástica, embora seu benefício clínico ainda precise ser confirmado. Revestimentos bioativos à base de fosfato de cálcio (CaP) ou moléculas biológicas (ECM, *extracellular matrix*) poderiam, por sua vez, otimizar a adesão óssea ou prevenir a reabsorção peri-implantar, mas essas tecnologias ainda estão em fase de pesquisa e não demonstraram superioridade clínica no contexto específico dos implantes molares pós-extração com carga imediata. (5,17)

Essas características macrogeométricas influenciam diretamente a estabilidade primária do implante, que constitui um determinante fundamental do sucesso do implante.

2. Influência do macrodesign na estabilidade primária

A estabilidade primária dos implantes dentários corresponde à imobilidade inicial do implante no leito ósseo imediatamente após sua colocação. Ela baseia-se num bloqueio mecânico entre o implante e o osso receptor, obtido por meio do atrito, da compressão óssea e do engajamento das roscas no osso trabecular. Essa estabilidade mecânica inicial é indispensável, pois condiciona diretamente o sucesso do tratamento com implantes: ela previne micromovimentos excessivos (>50-100 μm) que podem prejudicar a cicatrização óssea e comprometer a osseointegração. (1,18)

A estabilidade primária é clinicamente avaliada no momento da instalação do implante por dois métodos principais:

- Torque de inserção (*Insertion Torque Value*, ITV), expresso em N.cm, que indica a resistência do osso durante a colocação do implante.
- Análise de frequência de ressonância (*Resonance Frequency Analysis*, RFA), expressa em ISQ (*Implant Stability Quotient*), que mede a rigidez do implante em seu entorno ósseo.

Esses dois parâmetros são complementares, sendo que o torque reflete principalmente o engajamento inicial do implante, enquanto o ISQ permite acompanhar a estabilidade durante o processo de cicatrização. (10,18)

Se um torque de inserção muito baixo (< 20 N.cm) está frequentemente associado a risco de falha, um torque excessivamente elevado (> 45-50 N.cm) pode provocar compressão excessiva do osso, levando à necrose óssea e comprometendo a estabilidade secundária. Por outro lado, uma estabilidade satisfatória pode ser obtida com torque moderado (25-35 N.cm), especialmente em osso esponjoso, se o macrodesign for adequado para limitar os micromovimentos. Portanto, o valor do torque de inserção não é um indicador absoluto de estabilidade: um torque elevado não garante sempre boa estabilidade, enquanto um torque moderado pode ser suficiente se o implante for adaptado ao leito ósseo. (10,18)

A análise de frequência de ressonância (RFA) mede a frequência de vibração do implante por meio de um sensor fixado sobre o implante. Essa medida é expressa em ISQ, numa escala de 0 a 100. Um ISQ baixo (< 60) indica risco de instabilidade, enquanto um ISQ elevado (> 70) garante estabilidade satisfatória. Uma faixa intermediária entre 60 e 70 é geralmente considerada estável, mas requer monitoramento. A vantagem desse método é que ele é não

invasivo e pode ser repetido quantas vezes forem necessárias, permitindo acompanhar a evolução da estabilidade. (18)

Dois mecanismos principais explicam a eficiência da estabilidade primária:

- Efeito de atrito: predominante em osso denso (tipo I ou II)¹, resulta do ajuste justo entre o implante e as paredes ósseas após uma perfuração precisa. Esse efeito é maximizado por implantes de forma cilíndrica.
- Efeito de compressão e ancoragem roscas/osso: predominante em osso esponjoso (tipo III ou IV)¹, baseia-se na deformação elástica do osso durante a inserção do implante e no engajamento ativo das roscas. Esse efeito é amplificado por implantes de forma cônica, com rosca profunda, autotravante e diâmetro adequado.

Esses mecanismos são diretamente influenciados pelo macrodesign do implante, cada parâmetro exercendo um papel específico para favorecer o atrito ou a ancoragem por compressão. (1,12)

Assim, o macrodesign dos implantes influencia diretamente a estabilidade primária atuando nesses mecanismos mecânicos:

- Forma: Implantes cônicos, ao gerarem compressão lateral do osso, são preferidos em osso esponjoso ou em implantação imediata. Implantes cilíndricos exploram mais o atrito, sendo adequados para osso denso.
- Rosca: Implantes com roscas profundas, autotravantes e com passo reduzido reforçam a ancoragem mecânica no osso trabecular, especialmente em osso de baixa densidade.
- Diâmetro: Um diâmetro largo (≥ 5 mm) aumenta a superfície de contato e melhora a distribuição das cargas, compensando a baixa densidade óssea na região molar.
- Comprimento: Embora contribua para o aumento da superfície de contato, o comprimento não está sistematicamente relacionado a melhor estabilidade primária. Implantes curtos (< 6 mm), com designs otimizados, apresentam taxas de sobrevivência comparáveis aos implantes mais longos. (1,12,19)

A combinação desses parâmetros constitui uma abordagem adaptativa conforme as características do osso:

¹A classificação dos tipos ósseos será detalhada mais adiante neste trabalho.

- Osso denso: A estabilidade se baseia principalmente no atrito. Formas cilíndricas e perfuração precisa são favoráveis.
- Osso esponjoso: A compressão óssea e a ancoragem das roscas são determinantes. Formas cônicas, roscas agressivas e diâmetros largos são indicados.
- Local pós-extração molar com carga imediata: Essas situações exigem a combinação de todos os mecanismos: forma cônica, rosca autotravante, diâmetro largo e estabilização apical. (13,14,20)

Por fim, a estabilidade primária é condição indispensável para a obtenção da estabilidade secundária, que depende da osseointegração. Uma estabilidade mecânica inicial protege o implante contra micromovimentos e favorece a transição gradual do bloqueio mecânico inicial para a fixação biológica duradoura. A compreensão dessas interações entre macrodesign e estabilidade primária permite otimizar a instalação dos implantes conforme o contexto clínico, assegurando assim o sucesso a longo prazo do tratamento. (18)

3. Processos de osteointegração e influência do macrodesign

A osseointegração é definida como a ancoragem direta, estável e funcional do implante ao osso sem interposição de tecido conjuntivo. Esse conceito, introduzido por Brånemark nos anos 1970, é a chave para o sucesso a longo prazo dos implantes dentários. Esse processo biológico garante a estabilidade secundária do implante e condiciona sua permanência funcional sob as cargas oclusais. A osseointegração baseia-se no estabelecimento de contato direto entre o osso e o implante, sem tecido fibroso interposto, medido pela porcentagem de contato osso-implante (BIC). (5,21)

A osseointegração não ocorre instantaneamente. Ela segue várias etapas biológicas sucessivas, cada uma é essencial para garantir a estabilidade a longo prazo. (18,22)

- Fase inflamatória (Dia 1 - Dia 3): Formação de um coágulo sanguíneo ao redor do implante, infiltração de células inflamatórias.
- Fase de formação óssea (Dia 4 - Semana 6): Diferenciação dos osteoblastos, depósito de osso reticular imaturo e formação progressiva de uma matriz óssea. A literatura descreve uma leve diminuição transitória da estabilidade em torno do 7º dia, correspondendo à fase de reabsorção óssea precoce antes da formação do osso neoformado. Esse fenômeno destaca a importância de uma estabilidade primária

adequada e de um macrodesign otimizado para limitar micromovimentos durante esse período crítico.

- Fase de remodelação óssea (após a 6ª semana): Substituição progressiva do osso reticular por osso lamelar, adaptado às cargas mecânicas, garantindo estabilidade duradoura. Esse remodelamento ósseo é influenciado pelas cargas mecânicas aplicadas ao implante; o osso se reorganiza de acordo com as linhas de força da mastigação, assegurando estabilidade funcional permanente. (22)

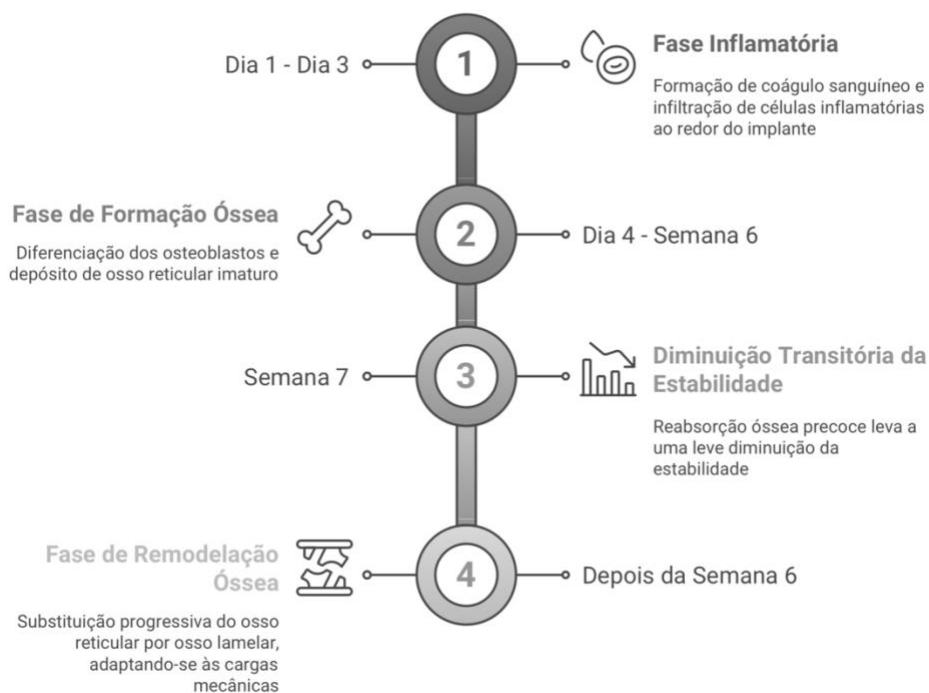


Fig. 6. Fases da osteointegração (baseado em Insua et al., 2017). Esquema elaborado pela autora com o apoio do NapkinAI. (22)

A estabilidade secundária resulta desse contato direto osso-implante e substitui progressivamente a estabilidade primária mecânica garantida no momento da instalação. A ausência de micromovimentos durante esse processo é crucial para favorecer a osseointegração e prevenir a formação de tecido fibroso peri-implantar, responsável por falhas precoces. (18)

O macrodesign do implante influencia decisivamente a qualidade e a rapidez da osseointegração ao modular a superfície de contato osso-implante (BIC), a distribuição das cargas mecânicas e as condições biológicas de cicatrização:

- Roscas profundas e câmaras de cicatrização: O aumento do BIC favorece a ancoragem do implante. As câmaras de cicatrização, ao permitirem o acúmulo de sangue e fatores

de crescimento entre as roscas, estimulam a atividade osteoblástica e melhoram a qualidade do tecido ósseo neoformado. Essas estruturas criam zonas de formação óssea desde os primeiros dias pós-operatórios, acelerando o estabelecimento do contato ósseo. (11,15)

- Forma cônica: A compressão controlada exercida durante a inserção do implante pode estimular a osteogênese, ativando células mecanossensíveis. Esse efeito é benéfico, sobretudo, em osso esponjoso (tipo III ou IV)¹, onde a fixação inicial é limitada. Entretanto, uma sobrecarga excessiva, especialmente em osso cortical, pode provocar necrose óssea e prejudicar a osseointegração. (11,23)
- Diâmetro largo: O aumento da superfície de apoio permite melhor distribuição das cargas mecânicas sobre o osso cortical, preservando assim a integridade do osso marginal. Esse efeito é especialmente relevante na região molar posterior, onde as cargas mastigatórias são elevadas. (24)
- Superfície rugosa e hidrofílica: Uma superfície rugosa favorece a adesão celular e a fixação dos osteoblastos, acelerando assim o processo de osseointegração. As superfícies hidrofílicas, ao melhorarem a molhabilidade e a interação com fluidos biológicos, permitem reduzir o tempo de cicatrização em algumas situações clínicas complexas. (5,21)

Em situações de osso de baixa densidade, carga imediata ou implantação pós-extração, a otimização do macrodesign do implante é essencial para maximizar tanto a estabilidade primária quanto a qualidade da interface osso-implante durante o processo de osseointegração. A combinação de uma forma cônica, roscas autotravantes profundas, câmaras de cicatrização e um diâmetro largo aparece como a estratégia mais adequada nesses casos clínicos complexos. (11,23)

A osseointegração é, portanto, o resultado de uma interação dinâmica entre as propriedades biológicas do hospedeiro e o macrodesign do implante, que condiciona não apenas a estabilidade primária inicial, mas também a estabilidade biológica a longo prazo. Uma osseointegração de qualidade garante não apenas a estabilidade funcional sob as forças oclusais, mas também é determinante para preservar o osso marginal e limitar a reabsorção peri-implantar a longo prazo. (5,22)

Esses princípios gerais sobre o macrodesign e sua otimização têm uma aplicação particular em certas situações clínicas exigentes, como a instalação e carga imediata na região molar,

especialmente em locais pós-extracionais onde a baixa densidade óssea torna a obtenção da estabilidade primária particularmente difícil. Esse tipo de situação, que requer uma estabilidade primária reforçada e uma osseointegração rápida, será detalhado no próximo eixo. (11)

B. Implantes pós-extração e carga imediata: evolução, características e otimização

1. Evolução da implantologia pós-extrativa

A implantologia pós-extrativa, definida como a colocação imediata de um implante no alvéolo dentário após uma extração, impôs-se como uma alternativa fiável aos protocolos diferidos graças aos avanços científicos e clínicos. (5,6) Historicamente, a abordagem clássica em implantologia baseava-se no protocolo em dois tempos descrito por Brånemark na década de 1970, o qual preconizava um período de cicatrização óssea de três a seis meses antes da colocação do implante, a fim de garantir uma osteointegração ótima. (5,6) Embora segura, esta abordagem conduzia a uma reabsorção óssea alveolar progressiva, tornando por vezes necessária a adição de enxertos ósseos antes da implantação. Estudos demonstram que a perda óssea marginal após uma extração pode atingir, em média, $1,29 \pm 0,24$ mm nos primeiros seis meses, com uma diferença média de 0,31 mm entre implantes colocados após cicatrização do sítio pós-extrativo, o que complica a colocação subsequente de um implante sem regeneração óssea guiada. (25)

Nas décadas de 1980 e 1990, trabalhos pioneiros vieram questionar a necessidade de um período prolongado de espera após a extração. O estudo de Lazzara (1989) marcou um ponto de viragem ao demonstrar que os implantes colocados imediatamente após a extração podiam alcançar taxas de sucesso semelhantes às dos implantes diferidos, desde que fosse garantida uma estabilidade primária suficiente. Esta descoberta abriu caminho ao desenvolvimento de novos protocolos de colocação imediata, combinando avanços no design dos implantes, superfícies modificadas e técnicas cirúrgicas adaptadas. (6,26)

Paralelamente, emergiram diferentes classificações dos protocolos implantológicos com o objetivo de definir melhor as diferentes abordagens pós-extrativas. Hammerle et al. (2004) propuseram uma classificação em quatro tipos, baseada no grau de cicatrização óssea e gengival:

- Tipo 1: Colocação imediata (colocação do implante no mesmo dia da extração).
- Tipo 2: Colocação precoce após cicatrização dos tecidos moles (4–8 semanas após a extração).
- Tipo 3: Colocação precoce após cicatrização óssea parcial (12–16 semanas após a extração).
- Tipo 4: Colocação tardia após cicatrização óssea completa (>16 semanas após a extração).

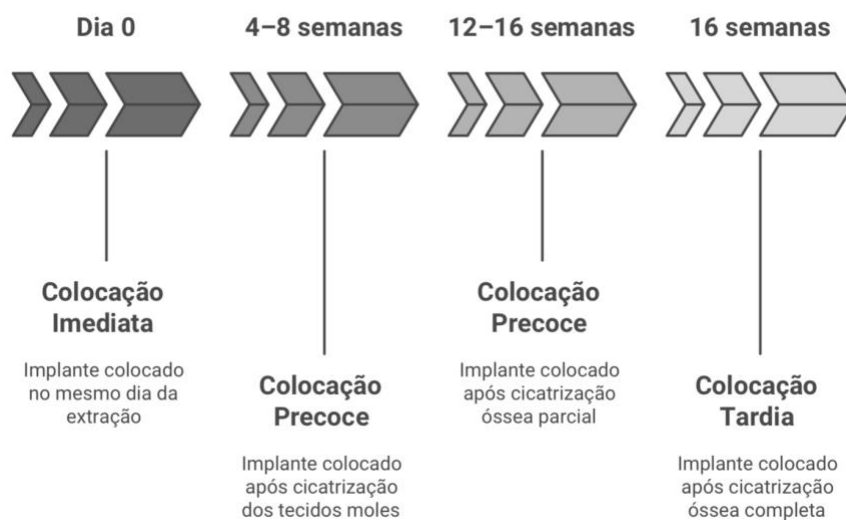


Fig. 7. Classificação das diferentes abordagens pós-extrativas segundo Hammerle et al. (2004) (baseado em Koh et al., 2010). Esquema elaborado pela autora com o apoio do NapkinAI. (6)

Esta classificação evoluiu posteriormente para uma distinção mais simplificada, em três abordagens:

- Colocação imediata (realizada no mesmo dia da extração).
- Colocação precoce (4 a 8 semanas após a extração).
- Colocação diferida (3 a 6 meses após a extração).

Esta nova classificação permite uma melhor adaptação às diferentes situações clínicas e às características dos pacientes. (6)

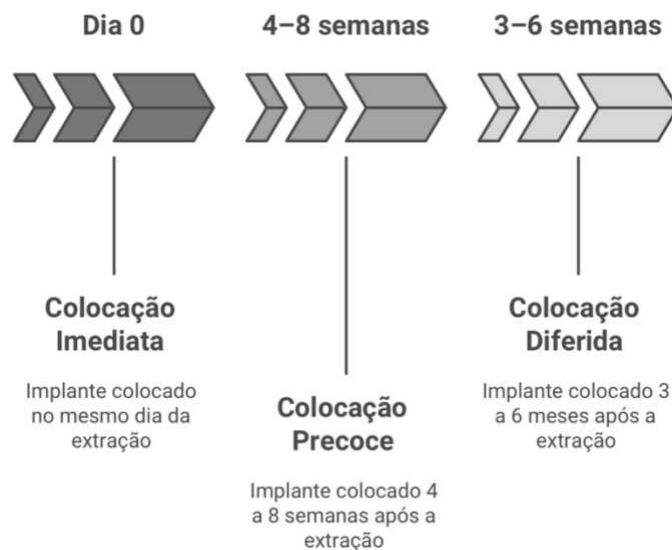


Fig. 8 Classificação simplificada das diferentes abordagens pós-extrativos (baseado em Koh et al., 2010). Esquema elaborado pela autora com o apoio do NapkinAI. (6)

A colocação imediata no sector molar representa um desafio adicional devido à menor densidade óssea (tipos III e IV)¹, às forças oclusais elevadas, e à proximidade de estruturas críticas como o seio maxilar ou o nervo alveolar inferior. Para responder a estas limitações, foram desenvolvidos implantes de diâmetro largo (>5 mm), a fim de otimizar a distribuição das forças mastigatórias e a estabilidade primária. (8)

Além disso, os avanços no macrodesign dos implantes conduziram à adoção de implantes cónicos e com roscas mais agressivas, permitindo um ancoramento otimizado em sítios pós-extrativos e reduzindo os riscos de micromovimentos durante a fase crítica de cicatrização. (9,27)

Uma meta-análise de Lang et al. (2012) confirmou que as taxas de sobrevivência dos implantes pós-extrativos eram comparáveis às dos implantes colocados tardiamente, desde que fossem respeitados critérios rigorosos. (26,28) Ou seja, um torque de inserção superior a 35 N.cm e um ISQ > 70. (29)

Complementarmente, a conferência de consenso do ICOI (*International Congress of Oral Implantologists*, 2007) definiu os critérios de sucesso dos implantes, incluindo:

- Taxa de sobrevivência > 95% após cinco anos.
- Perda óssea marginal < 1,5 mm no primeiro ano.
- Ausência de complicações peri-implantares significativas. (30)

Por fim, o desenvolvimento da planificação digital e da imagiologia 3D contribuiu para a segurança da colocação imediata. A utilização da tomografia computadorizada de feixe cônico (CBCT – *Cone Beam Computed Tomography*) permite avaliar com precisão a morfologia óssea e antecipar eventuais necessidades de enxerto ósseo, enquanto o uso de guias cirúrgicos concebidos através de fluxos digitais reduz os erros de angulação e melhora a estabilidade primária desde a colocação. (29)

Assim, o sucesso da colocação imediata assenta em três pilares fundamentais:

1. Uma seleção rigorosa dos casos clínicos.
2. Um ancoramento mecânico otimizado através de um macrodesign adaptado.
3. Uma planificação assistida por ferramentas digitais para otimizar o posicionamento do implante. (29)

Graças aos avanços tecnológicos e á melhoria dos protocolos cirúrgicos, a colocação imediata pós-extrativa impôs-se como uma alternativa fiável aos protocolos definidos. Embora permita uma reabilitação mais rápida, o seu sucesso é ainda mais acentuado quando combinada com uma carga imediata, a qual possibilita uma restauração funcional e estética precoce, mas que impõe critérios rigorosos de estabilidade primária e de controlo oclusal, especialmente no sector posterior. (29)

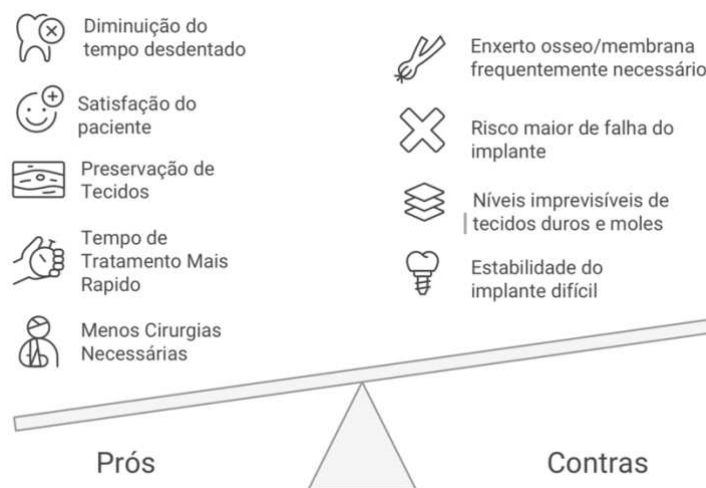


Fig. 9. Prós e contras da instalação de implantes pós-extrativos (baseado em Peñarrocha-Oltra et al., 2020). Esquema elaborado pela autora com o apoio do NapkinAI. (29)

2. Características únicas dos implantes pós-extrativos de carga imediata

A carga imediata consiste na colocação de uma prótese provisória funcional sobre um implante dentário imediatamente após a intervenção cirúrgica, sem aguardar o período habitual de osteointegração de vários meses. Inicialmente desenvolvida para reduzir a duração do tratamento, esta abordagem foi posteriormente otimizada graças aos avanços tecnológicos e às melhorias no design dos implantes. (29)

O principal objetivo da carga imediata é garantir uma estabilidade do implante de modo a minimizar os micromovimentos e promover uma osteointegração ótima. Esta abordagem assenta num ancoramento mecânico imediato, enquanto a carga diferida implica uma fase de cicatrização óssea de, pelo menos, dois meses antes da colocação protética. (29)

O recurso a este protocolo tem vindo a aumentar devido a diversas vantagens:

- Redução do número de intervenções cirúrgicas, eliminando a necessidade de uma segunda cirurgia para a carga protética.
- Diminuição do tempo total de tratamento, oferecendo uma solução mais rápida aos pacientes.
- Preservação dos tecidos duros e moles, graças a uma única intervenção que minimiza o remodelamento alveolar pós-extracional.
- Melhoria da satisfação psicológica do paciente, associada a uma rápida restauração da função e da estética. (26)

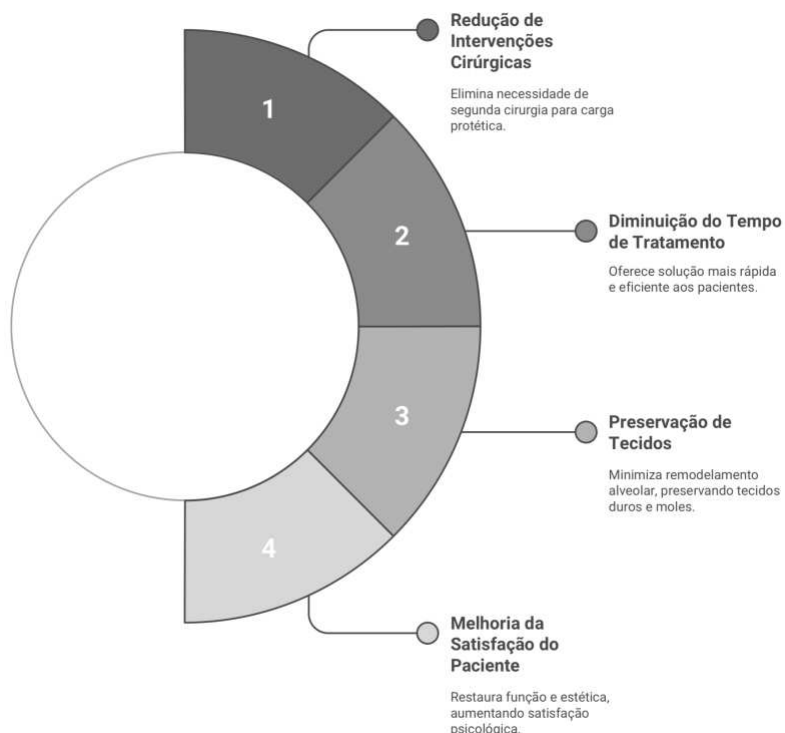


Fig. 10. Vantagens dos implantes de carga imediata (baseado em Eini et al., 2022). Esquema elaborado pela autora com o apoio do NapkinAI. (26)

Na região posterior, onde a densidade óssea é frequentemente mais baixa, os implantes destinados à carga imediata devem apresentar características específicas:

- Roscas agressivas, que aumentam o ancoramento no osso esponjoso.
- Diâmetro adequado (mais largo), para maximizar a estabilidade primária.
- Conexão implante-pilar otimizada, reduzindo os micromovimentos e assegurando uma melhor distribuição das forças mastigatórias.

Além disso, uma oclusão bem ajustada e uma prótese provisória adaptada são indispensáveis para limitar as cargas excessivas e favorecer uma cicatrização ideal. (31)

Estudos de longo prazo mostram que os implantes colocados com carga imediata na região molar apresentam taxas de sobrevivência elevadas, frequentemente próximas dos 95% aos cinco anos, valores comparáveis aos obtidos com os protocolos convencionais. (26)

Um estudo de caso retrospectivo recente, sobre os resultados a longo prazo da implantação imediata e da carga precoce na zona posterior mandibular, realizado por Ayubianmarkazi et al., reportou uma taxa de sobrevivência de 100% ao fim de cinco anos, com uma perda óssea marginal média de $-0,25 \text{ mm} \pm 0,54 \text{ mm}$, um valor inferior aos limites críticos de reabsorção óssea referidos na literatura. Estes resultados confirmam a eficácia do protocolo utilizado, ainda

que a gestão das forças biomecânicas na zona molar continue a ser um fator determinante para minimizar os riscos de reabsorção óssea e de falência do implante. (9)

A utilização de implantes cónicos com ancoragem apical reforçada, aliada a uma planificação rigorosa, permite melhorar a estabilidade primária e otimizar os resultados a longo prazo. (9,26)

Contudo, outros fatores são igualmente determinantes para garantir o sucesso da carga imediata, nomeadamente:

- Respeito pelas indicações e recomendações científicas.
- Experiência cirúrgica adequada por parte do clínico.
- Diagnóstico rigoroso e anamnese completa do paciente.
- Comunicação eficaz entre o médico dentista e o paciente, assegurando uma compreensão mútua das expectativas e limitações do tratamento. (29)

A gestão das forças oclusais é crucial para o sucesso dos implantes em carga imediata, sobretudo na região posterior, onde as exigências funcionais são significativamente superiores. Uma oclusão descontrolada pode provocar perda óssea marginal, devido à transmissão direta das forças ao osso peri-implantar, que não beneficia da função amortecedora do ligamento periodontal. (31)

Assim, uma oclusão bem equilibrada, evitando contactos prematuros e sobrecargas oclusais, é essencial para garantir uma integração eficaz do implante. As seguintes estratégias permitem otimizar a distribuição das forças:

- Minimizar os braços de alavanca (cantilevers), reduzindo as cargas excessivas.
- Garantir uma adaptação passiva da prótese, limitando as tensões aplicadas ao implante.
- Conceber uma anatomia protética otimizada, incluindo a inclinação adequada das cúspides, uma mesa oclusal proporcional e um número ideal de pontos de contacto, de modo a direcionar as forças axialmente e reduzir a sua magnitude. (31)

A carga imediata na região posterior apresenta vantagens clínicas relevantes, mas requer uma planificação meticulosa e um controlo rigoroso dos parâmetros biomecânicos. Uma estabilidade primária adequada, uma gestão oclusal precisa e uma seleção criteriosa dos pacientes são indispensáveis para garantir taxas de sucesso elevadas. Com a integração de abordagens personalizadas e de tecnologias inovadoras, a carga imediata no sector molar pode oferecer uma solução previsível e duradoura tanto para os pacientes como para os clínicos. (9,26)

Deste modo, embora a carga imediata apresente vantagens inegáveis, nomeadamente em termos de redução do tempo de tratamento e preservação do volume ósseo, ela impõe critérios estritos de seleção dos pacientes e uma gestão precisa das forças oclusais. Uma análise comparativa com os protocolos convencionais de carga diferida continua a ser essencial para refinar as indicações e otimizar a abordagem clínica. (29)

3. Comparação com técnicas convencionais

a) 2.3.1. Impacto do protocolo de carga (imediate vs diferida)

A carga imediata (CI) é aqui comparada com a carga diferida (CD). Esta secção analisa as diferenças entre estes dois protocolos em termos de taxa de sucesso e de sobrevivência, perda óssea marginal, estabilidade primária e osteointegração, bem como a satisfação dos pacientes e as limitações potenciais. (26)

Taxa de sucesso e de sobrevivência dos implantes

A comparação entre as taxas de sucesso da CI e da CD constitui um critério essencial para avaliar a sua eficácia respetiva. Uma meta-análise realizada por Eini et al. (2021) revelou que ambas as abordagens oferecem taxas de sucesso comparáveis num período de acompanhamento até 5 anos:

- Carga imediata: 94,3 %
- Carga diferida: 96,1 %

Não foi observada qualquer diferença estatisticamente significativa ($p > 0,05$), embora se tenha verificado uma ligeira tendência a favor da CD. (26)

Contudo, uma meta-análise conduzida por Chen et al. (2019) concluiu que a CI estava associada a uma taxa de sobrevivência ligeiramente inferior ($RR = 0,974$; $p = 0,012$). Os autores atribuem esta diferença a uma seleção inadequada dos pacientes ou a um controlo oclusal insuficiente. (32)

Perda óssea marginal

A preservação óssea peri-implantar constitui um fator-chave no sucesso a longo prazo dos implantes. Contrariamente a algumas ideias preconcebidas, vários estudos demonstraram que a CI não aumenta significativamente a reabsorção óssea marginal:

- Eini et al. (2021): não foi observada diferença significativa entre CI e CD. (26)

- Ayubianmarkazi et al. (2022): após 5 anos de seguimento, a perda óssea marginal média foi de $-0,25 \pm 0,54$ mm, valor bastante inferior aos limiares críticos de reabsorção óssea descritos na literatura. (9)
- Chen et al. (2019): confirmou que a CI e a CD apresentam níveis semelhantes de reabsorção óssea marginal a longo prazo. (32)

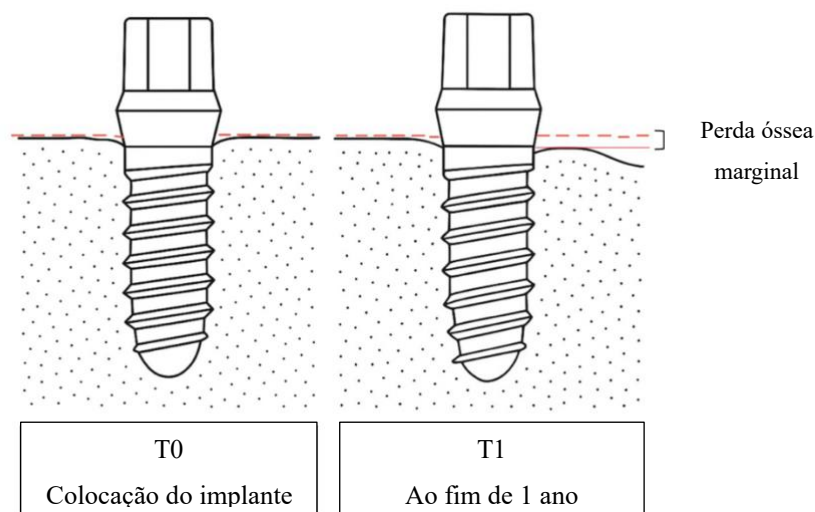


Fig. 11. Esquema ilustrativo da perda óssea marginal peri-implantar entre T0 (colocação do implante) e T1 (acompanhamento ao fim de 1 ano) (baseado em Cahyaningtyas et al., 2023). Esquema elaborado pela autora com o apoio do ChatGPT (OpenAI). (12)

Estes resultados sugerem que, sob certas condições (estabilidade primária adequada, ausência de sobrecarga oclusal), a CI não compromete a preservação óssea e poderá até favorecer uma osteointegração mais dinâmica. (9)

Estabilidade primária e osteointegração

O sucesso da CI depende da obtenção de uma estabilidade primária ótima, que condiciona a osteointegração e reduz o risco de falência do implante. Segundo Eini et al. (2021), os critérios fundamentais para uma CI bem-sucedida são:

- Torque de inserção > 35 N.cm.
- ISQ (*Implant Stability Quotient*) > 70 . (26)

O estudo retrospectivo de Ayubianmarkazi et al. (2022) confirmou esta observação, ao avaliar a estabilidade dos implantes com recurso ao Periotest® após 6 a 8 semanas. Os implantes com valores negativos no Periotest® foram carregados com sucesso. (9)

Um outro ponto interessante mencionado por Chen et al. (2019) é que a solicitação precoce dos implantes poderá estimular a osteointegração ao promover o remodelamento ósseo, desde que a carga oclusal seja devidamente controlada. (32)

Satisfação dos pacientes e vantagens clínicas

Para além dos parâmetros biológicos, a experiência do paciente constitui um fator determinante. Vários estudos demonstram que a CI é percebida de forma mais positiva pelos pacientes:

- Eini et al. (2021): a CI reduz o número de intervenções cirúrgicas, melhorando o conforto pós-operatório. (26)
- Chen et al. (2019): os pacientes submetidos a CI relatam maior satisfação, nomeadamente nos aspetos estéticos e funcionais. (32)
- Ayubianmarkazi et al. (2022): a CI permite uma melhor preservação do contorno gengival, reduzindo a necessidade de enxertos de tecidos moles. (9)

Estas vantagens reforçam o interesse clínico da CI, sobretudo em contextos estéticos ou quando o paciente procura uma reabilitação rápida. (9)

Limitações e riscos potenciais

Apesar das suas vantagens, a CI apresenta riscos acrescidos em caso de má seleção dos pacientes:

- Maior taxa de falência em presença de baixa densidade óssea ou de sobrecarga oclusal prematura. (32)
- Contraindicada em caso de defeito ósseo vestibular atingindo o rebordo, sendo necessária uma enxertia óssea com membrana. (9)
- Diferenças na reabsorção óssea entre homens e mulheres, possivelmente associadas a fatores hormonais. (9)

A CI é uma opção viável, mas deve ser reservada a casos onde se assegura uma estabilidade primária adequada e um controlo oclusal rigoroso. (26)

Tabela 1. Quadro comparativo que resume as diferenças entre a carga imediata (CI) e a carga diferida (CD) (baseado em Ayubianmarkazi et al., 2022, e Eini et al., 2022). (9,26)

Crítérios	Carga Imediata (CI)	Carga Diferida (CD)
Taxa de sucesso	94,3% (diferença não significativa)	96,1 % (ligeiramente superior)
Perda óssea marginal	-0,25 ± 0,54 mm (sem diferença significativa)	Similar
Estabilidade primária	Requer torque >35 N.cm e ISQ > 70	Menos exigente
Satisfação do paciente	Melhor estética e conforto	Tratamento mais longo, menos estética imediata
Riscos	Falência em caso de má seleção ou sobrecarga	Risco de reabsorção mais marcada a longo prazo

A carga imediata de implantes dentários oferece resultados comparáveis à carga diferida no que diz respeito à taxa de sucesso e à preservação óssea, com o benefício adicional de melhorar o conforto e a experiência do paciente. No entanto, exige uma seleção criteriosa dos pacientes, especialmente com base na densidade óssea, no torque de inserção e na gestão oclusal. O futuro desta técnica reside na otimização do design dos implantes e numa compreensão mais aprofundada dos mecanismos de remodelamento ósseo. (9,26,32)

b) Impacto do local recetor do implante (pós-extração vs sítio cicatrizado)

A colocação imediata, é uma alternativa cada vez mais estudada devido aos seus potenciais benefícios clínicos. Permite, nomeadamente, reduzir o tempo de tratamento, limitar o número de intervenções cirúrgicas e preservar o volume ósseo ao reduzir a reabsorção natural pós-extração. Em contrapartida, a colocação diferida, realizada após vários meses de cicatrização, é frequentemente considerada mais segura devido a um ambiente ósseo estabilizado, otimizando assim a osteointegração. Esta secção explora as diferenças entre estas duas abordagens com base em vários critérios-chave: taxa de sucesso e sobrevivência, perda óssea

marginal, estabilidade primária e osteointegração, resultados estéticos, bem como as respectivas limitações e riscos. (33)

Taxa de sucesso e de sobrevivência dos implantes

Vários estudos procuraram determinar se a implantação imediata compromete a taxa de sobrevivência em comparação com a colocação em sítios cicatrizados. (8,34)

A meta-análise de Ibrahim e Chrcanovic (2021), que analisou mais de 56.000 implantes, demonstrou que a implantação imediata está associada a um risco de falência 34,9 % superior em relação aos implantes colocados em sítio cicatrizado (OR = 1,349; $p < 0,001$). Este risco é estatisticamente significativo no maxilar (OR = 1,616; $p = 0,029$), mas não na mandíbula (OR = 2,192; $p = 0,075$), possivelmente devido às diferenças na densidade óssea entre as duas regiões. (34)

Por outro lado, Ketabi et al. (2021) relataram taxas de sobrevivência semelhantes a um ano para ambos os protocolos ($\approx 98\%$). Esta disparidade nos resultados sugere que a implantação imediata pode ser tão fiável quanto a diferida, desde que se respeitem certos critérios como uma boa estabilidade primária e um controlo oclusal rigoroso. (8)

Perda óssea marginal e estabilidade óssea

A perda óssea marginal constitui um critério fundamental para avaliar a durabilidade dos implantes. Segundo Ibrahim e Chrcanovic (2021), não existe diferença estatisticamente significativa na perda óssea marginal (MBL, *marginal bone loss*) entre a implantação imediata e a diferida ($p = 0,089$), o que desafia a ideia preconcebida de que a implantação imediata conduz sistematicamente a uma reabsorção óssea mais acentuada. (34)

Curiosamente, alguns estudos sugerem que pode ocorrer um ligeiro ganho ósseo coronário em torno de implantes colocados imediatamente após a extração. Este fenómeno poderá dever-se à formação de um coágulo sanguíneo no gap alveolar, promovendo a neoformação óssea. (34)

Contudo, este benefício está condicionado por:

- Gestão adequada do gap ósseo: um espaço excessivo pode comprometer a regeneração óssea espontânea.

- Manutenção de uma cicatrização atraumática: qualquer perturbação do coágulo poderá afetar negativamente a neoformação.
- Utilização de biomateriais: substitutos ósseos e membranas de regeneração contribuem para estabilizar o ambiente peri-implantar. (34)

Em contrapartida, o estudo de Tallarico et al. (2017) evidenciou uma maior perda óssea marginal na implantação imediata ($0,63 \pm 0,31$ mm) em comparação com a diferida ($0,23 \pm 0,06$ mm; $p = 0,001$), sublinhando a importância de uma planificação rigorosa para evitar reabsorções excessivas. (35)

Estabilidade primária e osteointegração

Um dos principais desafios da CI é garantir uma estabilidade primária adequada.

- Ibrahim e Chrcanovic (2021) recomendam um engajamento apical de 3 a 5 mm para maximizar a ancoragem em osso mais denso. (34)
- Tallarico et al. (2017) demonstraram que os valores de ISQ aos 6 meses eram semelhantes entre os dois grupos:
 - $78,8 \pm 2,8$ para a implantação imediata
 - $79,9 \pm 3,6$ para a implantação diferida. (35)

Isto mostra que, quando bem gerida, a estabilidade permite uma osteointegração comparável a médio prazo. (35)

Resultados estéticos e preservação dos tecidos moles

O resultado estético é avaliado através do *Pink Esthetic Score* (PES), um índice que mede a qualidade da integração gengival em torno do implante. Este score considera sete critérios:

- Presença das papilas mesial e distal
- Nível e curva da margem gengival
- Convexidade dos tecidos moles
- Cor e textura gengival
- Integridade do osso subjacente

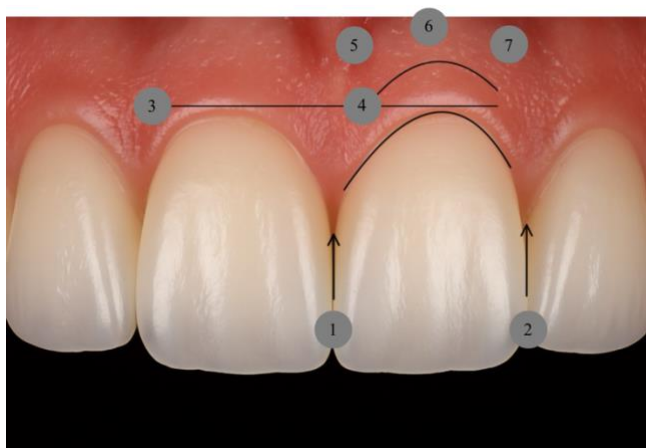


Fig. 12. Ilustração dos critérios de avaliação do PES (Pink Esthetic Score). 1. Papila mesial 2. Papila distal 3. Altura da mucosa marginal 4. Contorno dos tecidos moles (perfil de emergência) 5. Joga alveolar (convexidade, volume) 6. Cor dos tecidos moles 7. Textura dos tecidos moles. (baseado em Tallarico et al., 2017). Esquema elaborado em colaboração com o ChatGPT (OpenAI). (35)

Um PES elevado indica melhor integração estética dos tecidos gengivais. (35)

De acordo com Tallarico et al. (2017), o PES após 1 ano foi significativamente superior na implantação diferida ($12,2 \pm 1,2$) do que na imediata ($10,6 \pm 1,8$; $p = 0,019$). Este resultado poderá ser explicado por uma melhor preservação dos tecidos moles e maior estabilidade da gengiva em implantes colocados em sítio cicatrizado. No entanto, aos 6 meses, não se observaram diferenças significativas, sugerindo uma estabilização progressiva dos tecidos moles com o tempo. (35)

Apesar disso, a CI favorece a preservação do contorno gengival inicial, desde que a carga seja bem controlada e que se utilizem biomateriais apropriados. (35)

Importa referir que não foi observada recessão gengival em nenhum dos grupos. A diferença estética deveu-se principalmente a alterações do nível da margem gengival e à coloração dos tecidos, fatores que influenciam diretamente o resultado. (35)

Por fim, o biótipo gengival do paciente desempenha um papel determinante: biótipos finos apresentam maior risco de recessão, o que pode justificar a opção por uma implantação diferida em situações com elevado impacto estético. (35)

Tabela 2. Quadro comparativo que resume as diferenças entre a colocação imediata e a colocação diferida (baseado em Ketabi et al., 2016; Ibrahim & Chrcanovic, 2021; e Tallarico et al., 2017). (8,34,35)

Crítérios	Implantação Imediata	Implantação Diferida
Taxa de sobrevivência	≈ 98%	≈ 98%
Taxa de falência	Risco ↑ (sobretudo no maxilar)	Risco ↓
Perda óssea marginal	Resultados variáveis (possível reabsorção acrescida)	Reabsorção geralmente menor
Estabilidade primária	Depende do engajamento apical	Mais previsível
Estética (PES)	↓ Resultados aos 12 meses	↑ Melhor manutenção tecidual a longo prazo

A CI constitui uma opção fiável e atrativa, mas mais exigente tecnicamente. Embora as taxas de sobrevivência sejam semelhantes, o risco de falência é superior, especialmente no maxilar posterior. Em termos estéticos, a implantação diferida parece oferecer melhor estabilidade gengival a longo prazo. Contudo, a CI permite preservar melhor o contorno gengival e a uniformidade cromática dos tecidos. (8,34,35)

Em suma, a CI pode ser favorecida quando se assegura uma estabilidade primária adequada e o paciente procura uma reabilitação rápida, enquanto a CD permanece a opção preferencial nos casos de biótipo gengival fino ou defeito ósseo vestibular. (34)

A seleção criteriosa dos casos e a planificação cirúrgica meticulosa são essenciais para garantir o sucesso clínico a longo prazo. (35)

4. Desafios específicos na região molar

A colocação de implantes na região molar constitui um desafio clínico significativo, devido às particularidades anatómicas e biomecânicas específicas desta zona posterior. Ao contrário dos sectores anteriores, os molares estão sujeitos a forças oclusais importantes, são frequentemente implantados em osso de menor densidade e encontram-se próximos de estruturas críticas como

o seio maxilar ou o nervo alveolar inferior. Uma compreensão aprofundada destes elementos é essencial para adaptar a estratégia implantológica e maximizar as taxas de sucesso a longo prazo. (20,36)

a) Características anatómicas dos molares e implicações implantológicas

Os molares ocupam uma posição estratégica na arcada dentária, assumindo uma função mastigatória predominante. A sua morfologia radicular complexa, o seu volume importante e a proximidade de estruturas anatómicas como os seios maxilares ou o nervo mandibular tornam a sua substituição por implantes mais delicada do que noutras regiões. (37)

Classificação dos tipos de osso e implicações na estabilidade primária

A densidade óssea desempenha um papel determinante na estabilidade primária dos implantes. A classificação de Lekholm e Zarb (1985), complementada por Bahat (1992), é uma das mais utilizadas para avaliar a qualidade óssea com base na proporção entre osso cortical e esponjoso. Distingue cinco tipos de osso: (20)

- Tipo I: Osso homogéneo e compacto, com elevada densidade óssea. Está localizado principalmente na região anterior da mandíbula e proporciona excelente estabilidade primária.
- Tipo II: Osso esponjoso denso envolvido por uma espessa camada cortical, típico da região posterior da mandíbula. Garante boa retenção primária, embora ligeiramente inferior à do tipo I.
- Tipo III: Osso esponjoso de densidade intermédia com uma fina camada cortical, frequentemente encontrado no maxilar posterior. Está associado a uma estabilidade primária mais baixa, exigindo estratégias de ancoragem otimizadas (ex.: implantes cónicos, perfuração subdimensionada).
- Tipo IV: Osso de baixa densidade com uma fina cortical, predominante no maxilar posterior. Representa um grande desafio em implantologia, com risco acrescido de micromovimentos e falência do implante. (20)

Diferenças anatômicas entre o primeiro e o segundo molar

Embora o primeiro e o segundo molar desempenhem funções semelhantes, apresentam diferenças morfológicas significativas que influenciam a planificação implantológica. No maxilar, o primeiro molar possui geralmente três raízes distintas: mésio-vestibular, disto-vestibular e palatina. Esta última, sendo a mais volumosa, permite frequentemente um ancoramento mais estável para um implante imediato. Além disso, o osso inter-radicular do primeiro molar é mais espesso, frequentemente superior a 6 mm, favorecendo uma melhor estabilidade primária. (36)

Em contrapartida, o segundo molar maxilar apresenta raízes mais próximas e, em cerca de 16 % dos casos, fundidas. Esta configuração reduz o espaço inter-radicular e limita a estabilidade de um implante imediato. Adicionalmente, o segundo molar está mais próximo do seio maxilar, reduzindo a altura óssea disponível e podendo exigir uma elevação sinusal prévia à colocação do implante. (36)

Na mandíbula, o primeiro molar apresenta duas raízes divergentes, mesial e distal, que oferecem bom suporte ósseo. A distância média entre a crista alveolar e o nervo alveolar inferior excede os 12 mm em 97,8 % dos casos, o que permite a colocação de implantes de 10 mm sem risco de lesão neurológica. Por outro lado, o segundo molar mandibular apresenta raízes mais curtas e frequentemente convergentes. Além disso, cerca de 33 % das raízes desta peça dentária encontram-se em contacto com o nervo alveolar inferior, aumentando o risco de complicações neurológicas. (36)

Tabela 3. Quadro comparativo que resume as principais diferenças entre as regiões posterior maxilar e posterior mandibular (baseado em Shi et al., 2024). (36)

Crítérios	Maxilar posterior	Mandíbula posterior
Tipo de osso	Principalmente tipo III e IV	Principalmente tipo II e III
Densidade óssea	Baixa (predominância de osso esponjoso)	Mais elevada (cortical mais espessa)
Altura óssea média	5-7 mm (seio maxilar próximo)	10-15 mm (distância ao nervo alveolar)
Espessura vestibulo-lingual	7-9 mm	9-11 mm
Principal risco	Pneumatização do seio maxilar	Lesão do nervo alveolar inferior

Estas diferenças anatómicas influenciam diretamente a planificação, sendo fundamental o uso de tomografia computadorizada (CBCT) para adaptar com precisão o comprimento, o diâmetro, o eixo e o posicionamento do implante. Em determinados casos, poderá ser necessário recorrer a procedimentos de elevação sinusal ou à utilização de implantes curtos ou inclinados. (20,36)

b) Constrangimentos biomecânicos específicos da região molar

Os implantes colocados no sector molar estão sujeitos a constrangimentos mecânicos consideravelmente superiores aos registados noutras regiões da cavidade oral, com cargas oclusais que podem atingir 400 a 800 N, em contraste com os 150 a 300 N observados no sector anterior. Estas forças, predominantemente axiais, podem também apresentar uma componente lateral significativa, especialmente em pacientes bruxómanos ou em casos de má oclusão. (16)

Distribuição das cargas e impacto das forças não axiais

As análises por elementos finitos demonstraram que as forças não axiais exercem uma tensão até 2,94 vezes superior às forças axiais, sobretudo ao nível da crista óssea, onde se concentra a maior parte do stress mecânico. Esta zona crítica é, portanto, mais suscetível à reabsorção óssea marginal, principalmente quando o osso apresenta baixa densidade, como é frequentemente o caso do maxilar superior. (16)

A geometria dos implantes influencia diretamente a distribuição das forças:

- Um implante cilíndrico com colo reto transmite as forças de forma mais vertical, concentrando-as na crista.
- Um implante cónico ou com colo em degrau permite uma distribuição mais progressiva e equilibrada das cargas ao longo de todo o comprimento do implante. (16)

Estratégias de otimização

Para otimizar a estabilidade e a durabilidade dos implantes na região posterior e mitigar os efeitos destas forças excessivas, podem ser adotadas várias estratégias:

- O uso de implantes de maior diâmetro e/ou mais curtos (>5 mm) aumenta a superfície de ancoragem, reduzindo a pressão exercida por mm² de osso.
- Os implantes inclinados entre 30° e 45° oferecem uma solução eficaz para contornar obstáculos anatómicos, como o seio maxilar ou o nervo alveolar inferior, ao mesmo tempo que permitem uma melhor distribuição das cargas.
- A escolha por uma prótese aparafusada (em vez de cimentada) facilita a manutenção e proporciona uma transmissão mais direta das forças ao implante.
- A eliminação de cantilevers e o estabelecimento de uma oclusão bem equilibrada (sem interferências, com contactos axiais) são fundamentais para evitar sobrecargas. (16)

Adicionalmente, a concepção protética deve ser cuidadosamente estudada: superfície oclusal reduzida, cúspides arredondadas, ausência de braços de alavanca (cantilevers) são elementos chave para minimizar as forças laterais e os micromovimentos, fatores críticos na região posterior. (31)

A zona molar combina altas exigências biomecânicas, uma densidade óssea frequentemente desfavorável e uma anatomia complexa. O sucesso da implantação nesta região requer uma

planificação pré-operatória rigorosa, o uso de implantes adaptados (largos, curtos, cónicos) e uma estratégia protética personalizada que assegure a estabilidade, a longevidade da reabilitação e a preservação dos tecidos. (16,37)

As tecnologias de diagnóstico 3D, os avanços no design dos implantes e os novos protocolos cirúrgicos oferecem atualmente ferramentas fiáveis para ultrapassar estes desafios, desde que integradas numa abordagem global, rigorosa e individualizada do tratamento. (37)

5. Gestão dos alvéolos pós-extrativos e dos tecidos moles

A implantação imediata na região molar constitui uma estratégia cada vez mais adotada com o objetivo de reduzir a duração global do tratamento e preservar ao máximo o volume ósseo. Contudo, esta abordagem não está isenta de limitações: a reabsorção óssea pós-extracional permanece um dos principais obstáculos à estabilidade primária dos implantes e à conservação dos tecidos moles peri-implantares. (33)

Para fazer face a estas dificuldades, várias técnicas foram desenvolvidas, desde a preservação alveolar até às enxertias ósseas e conjuntivas, com um objetivo comum: limitar a reabsorção, estabilizar o leito implantar e garantir o sucesso a longo prazo, especialmente no caso de implantes de diâmetro largo em regiões posteriores. (7,33)

Anatomia alveolar pós-extracional e implicações na implantação

Após a extração dentária, a análise morfológica do sítio é uma etapa determinante na planificação da implantação. Dois critérios principais orientam esta avaliação: a altura óssea residual e a configuração do septo interradicular. (7)

No que diz respeito à altura óssea, definem-se três graus:

- Grau A (>8 mm de altura óssea): o volume ósseo é suficiente para inserir um implante sem necessidade de enxerto ósseo ou de elevação sinusal.
- Grau B (6 a 8 mm de altura): é possível uma implantação, mas pode ser necessária uma elevação sinusal transcrestal ou a utilização de um implante curto.
- Grau C (<6 mm de altura): o leito não permite uma implantação sem procedimento de regeneração óssea prévio, devido à falta de volume ósseo. (7)

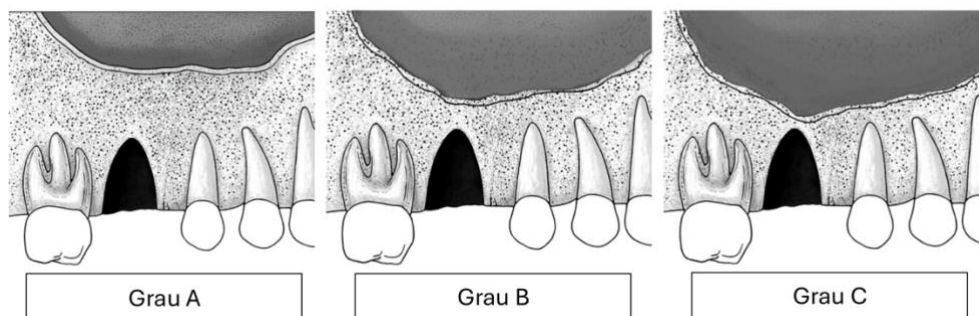


Fig. 13. Representação esquemática dos três graus de altura óssea residual sob o pavimento sinusal, observados após a extração do primeiro molar maxilar (baseado em Mustakim et al., 2023). Esquema elaborado em colaboração com o ChatGPT (OpenAI). (7)

Do mesmo modo, a anatomia do espaço inter-radicular influencia a estabilidade primária, em particular no caso dos implantes longos em zona molar:

- Tipo I: septo ósseo bem preservado, ideal para uma implantação imediata com bom ancoramento.
- Tipo II: septo parcialmente reabsorvido, podendo oferecer suporte ao implante, mas necessitando de complemento com enxerto ósseo.
- Tipo III: septo totalmente reabsorvido ou ausente, tornando a colocação imediata mais delicada, exigindo frequentemente um reforço ósseo. (7)

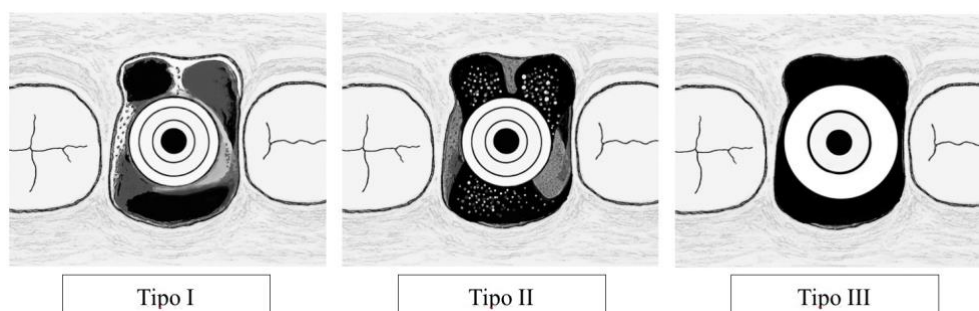


Fig. 14. Representação esquemática dos três tipos de anatomia do espaço inter-radicular, observados após a extração do primeiro molar maxilar (baseado em Mustakim et al., 2023). Esquema elaborado em colaboração com o ChatGPT (OpenAI). (7)

Esta classificação permite ajustar a estratégia cirúrgica e prever a estabilidade inicial do implante de acordo com a morfologia do leito pós-extracional. (7)

Impacto da reabsorção óssea na estabilidade primária

A reabsorção óssea pós-extracional é um fenômeno inevitável na ausência de intervenção. Pode atingir entre 29 a 63% em volume horizontal e 11 a 22% em altura vertical nos seis primeiros meses após a extração. Esta reabsorção é particularmente acentuada no maxilar posterior, onde a estrutura óssea é mais porosa e sujeita a atrofia rápida. (38)

Se a CI permite estimular mecanicamente o osso, ela não é suficiente por si só para compensar esta perda. Sem preenchimento ósseo, a reabsorção marginal pode atingir $0,63 \pm 0,31$ mm após um ano, contra $0,23 \pm 0,06$ mm em caso de CD com preservação alveolar. Assim, a combinação de um implante largo com um enxerto ósseo impõe-se frequentemente como a solução mais estável para preservar o volume ósseo e assegurar uma osteointegração ótima. (35)

Estratégias de preservação óssea

São utilizados vários tipos de biomateriais para preservar o volume alveolar:

- Xenogreffes, de origem animal (geralmente bovina), atuam como suporte osteocondutor e oferecem uma boa estabilidade volumétrica. No entanto, a sua reabsorção é lenta e o seu remodelamento completo pode demorar vários meses.
- Alógrafos, provenientes de doadores humanos, apresentam um melhor potencial de remodelamento que os xenogreffes, mas continuam a ser osteocondutores e não possuem capacidade osteogénica própria.
- Autógrafos, colhidos no próprio paciente (mento, ramo mandibular), são considerados o *gold standard*, pois possuem propriedades osteogénicas e osteoindutoras superiores. No entanto, requerem um segundo local cirúrgico e podem induzir morbidade adicional. (39)

Em zona molar, os xenogreffes e alógrafos são frequentemente privilegiados pela sua facilidade de utilização e pela sua eficácia volumétrica, especialmente quando a estabilidade primária é assegurada por um implante largo. Além disso, permitem estabilizar o leito sem necessidade de recolha óssea adicional. (35)

A regeneração óssea guiada (ROG) completa frequentemente esta abordagem. Baseia-se na utilização de uma membrana barreira (reabsorvível ou não) para isolar o local de regeneração, estabilizar o enxerto e prevenir a infiltração celular indesejada. As membranas de colagénio

reabsorvíveis são fáceis de manusear em defeitos moderados, enquanto as membranas de PTFE (politetrafluoroetileno) não reabsorvíveis são indicadas para reconstruções mais complexas, mas exigem uma segunda cirurgia para a sua remoção. (40)

Preservação e gestão dos tecidos moles

A estabilidade dos tecidos moles peri-implantares desempenha um papel igualmente crucial no sucesso a longo prazo. Uma gengiva espessa e bem vascularizada protege o osso subjacente, mantém a estética e previne infecções. No entanto, a recessão gengival é frequente após extração, sobretudo em pacientes com biótipo fino (gengiva fina e frágil). O afinamento dos tecidos moles, associado à reabsorção óssea, compromete a estabilidade gengival. Um estudo mostrou uma perda significativa de altura gengival no primeiro ano após a implantação imediata, na ausência de intervenção específica. (38)

Para colmatar esta reabsorção e melhorar a estabilidade dos tecidos moles em torno dos implantes, o enxerto de tecido conjuntivo é uma opção particularmente interessante. Esta técnica consiste em recolher um enxerto de tecido conjuntivo, geralmente ao nível do palato, e inseri-lo em redor do colo do implante para espessar a gengiva e reforçar a sua resistência à recessão. (41)

Os benefícios desta abordagem são múltiplos:

- Melhor estabilidade gengival: o enxerto permite limitar a migração apical dos tecidos moles e preservar uma altura gengival suficiente. (38)
- Reforço do biótipo peri-implantar: uma gengiva mais espessa garante melhor proteção contra as forças mecânicas e reduz o risco de inflamação crónica. (38)
- Melhoria da integração protética: uma gengiva estável e bem estruturada facilita a realização de uma prótese bem ajustada e esteticamente harmoniosa. (42)

Estudos demonstraram que a associação de um enxerto conjuntivo e a CI reduz significativamente a taxa de recessão gengival e melhora a taxa de sucesso global dos implantes. É, portanto, recomendado considerar um enxerto conjuntivo em caso de biótipo fino, especialmente nas situações em que a preservação dos tecidos moles é um objetivo prioritário. (42)

Outra estratégia interessante para minimizar a recessão gengival consiste na adoção de uma abordagem sem retalho (*flapless surgery*) durante a implantação imediata. Esta técnica visa evitar o descolamento dos tecidos moles, preservando assim a vascularização e limitando a perda óssea marginal associada à exposição do osso cortical. A ausência de incisão periosteal favorece uma cicatrização mais rápida e reduz a inflamação pós-operatória, o que contribui para uma melhor manutenção do volume dos tecidos moles peri-implantares. (43)

No entanto, esta técnica é indicada unicamente quando a estabilidade primária do implante pode ser assegurada sem necessidade de ajuste do leito ósseo, o que a torna particularmente adequada aos alvéolos de grau A ou B, onde a anatomia é favorável a uma implantação imediata. (7,43)

A gestão dos alvéolos pós-extracionais não pode ser reduzida apenas à preservação óssea. A integridade e a estabilidade dos tecidos moles peri-implantares são igualmente essenciais para garantir um resultado funcional e estético duradouro. A combinação enxerto ósseo + ROG + enxerto conjuntivo permite limitar as complicações pós-implantares e favorecer uma osteointegração ótima, assegurando ao mesmo tempo uma gengiva estável e saudável. Na zona molar, onde os constrangimentos mecânicos e a reabsorção são mais acentuados, esta abordagem global e antecipada transforma a implantação imediata numa opção terapêutica fiável e previsível, desde que seja planificada com precisão. (35)

6. Técnicas para otimizar a estabilidade primária

Uma vez estabelecida a necessidade de garantir uma estabilidade primária ótima na região molar, onde a densidade óssea é frequentemente reduzida (tipo III ou IV segundo a classificação de Lekholm e Zarb), e onde as forças mastigatórias são mais elevadas, nomeadamente em contexto de carga imediata, coloca-se a questão dos meios técnicos que permitem alcançá-la, inclusive em situações ósseas desfavoráveis. Nestes pacientes, o objetivo é garantir uma estabilidade suficiente desde a colocação do implante, antes mesmo do início do processo de osteointegração. Várias técnicas cirúrgicas e estratégias de seleção de implantes foram assim desenvolvidas para otimizar esta ancoragem inicial. (20)

Uma primeira abordagem consiste em adaptar o protocolo de fresagem. Enquanto o protocolo tradicional prevê uma sequência de brocas calibradas para criar uma cavidade equivalente ao diâmetro do implante, a fresagem subdimensionada ou “*underpreparation*” propõe, pelo contrário, limitar o diâmetro final da osteotomia. Este procedimento provoca uma compressão

lateral do osso trabecular contra as roscas do implante. Este mecanismo aumenta a resistência do osso à inserção, o que se traduz por um torque de inserção mais elevado. Esta técnica demonstrou a sua eficácia nomeadamente nos ossos de baixa densidade, em particular os de tipo IV, onde uma fresagem standard não permitiria uma fixação suficiente. Para além da ancoragem mecânica, foi igualmente observado que este tipo de preparação favorece a manutenção de fragmentos ósseos viáveis em contacto com o implante, contribuindo potencialmente para estimular o remodelamento ósseo peri-implantar. (5)

Em complemento, instrumentos específicos como os osteótomos permitem adaptar a preparação do leito implantar em função da qualidade óssea. Os osteótomos, utilizados principalmente em osso muito macio, permitem condensar o osso esponjoso sem remoção de osso, o que aumenta a densidade do ambiente ósseo em torno do implante. Estes instrumentos, inseridos por pressão manual progressiva, deslocam lateralmente as trabéculas ósseas mantendo a sua vitalidade. (44)

Outra estratégia assenta na modificação da profundidade de inserção. A inserção subcrestal, ou seja, 1 ou 2 mm abaixo da crista óssea, permite aumentar a ancoragem do implante nas camadas mais profundas e frequentemente mais densas do osso. Em certos casos, pode-se procurar uma ancoragem bicortical (ou bicorticalização). Isto significa que o implante fica ancorado simultaneamente em duas paredes ósseas opostas; tipicamente a crista alveolar e o pavimento do seio maxilar no maxilar, ou a cortical basal na mandíbula. Estas técnicas, embora mais invasivas, permitem estabilizar o implante por ancoragem em duas zonas corticais, reduzindo assim o risco de micromovimentos nefastos à osteointegração, sendo particularmente úteis em caso de osso trabecular pouco denso. (45)

A escolha do próprio implante desempenha igualmente um papel crucial. Os implantes cónicos, dotados de uma rosca agressiva e profunda, permitem uma melhor penetração no osso esponjoso e uma ancoragem progressiva, limitando as forças de cisalhamento durante a inserção. Em contexto molar pós-extracional, a utilização de implantes largos ou mesmo ultra-largos (≥ 6 mm) é frequentemente indicada, nomeadamente quando o septo interradicular está ausente (tipo III), pois são especificamente concebidos para ocupar todo o volume alveolar de um molar extraído. Este tipo de implante permite otimizar o contacto osso-implante, reduzir a reabsorção óssea vestibular e melhorar a estabilidade mecânica ao envolver simultaneamente várias paredes ósseas, garantindo assim uma estabilidade multidirecional ao mesmo tempo que se reduz a necessidade de enxerto. (7)

Por fim, a adaptação da estratégia cirúrgica ao perfil anatômico do leito continua a ser essencial. A análise da espessura óssea, da morfologia do septo inter-radicular e da qualidade óssea global, nomeadamente através da CBCT, permite ajustar da melhor forma o protocolo operatório. Nos casos favoráveis (tipo I), o implante pode ser colocado sem modificação significativa do leito. Pelo contrário, nos alvéolos de tipo II ou III, o recurso a técnicas de condensação, a implantes de diâmetro adaptado ou a biomateriais de preenchimento torna-se frequentemente indispensável. (20)

Como já referido anteriormente, a eficácia destas técnicas pode ser objetivada clinicamente pela avaliação do torque de inserção (recomendado ≥ 35 N.cm) ou do coeficiente de estabilidade ISQ (geralmente > 65 a 70). Estes indicadores orientam o clínico nas decisões protéticas e permitem adaptar o protocolo de temporização em função da qualidade da ancoragem obtida. (46)

Assim, a otimização da estabilidade primária assenta numa combinação de fatores: um protocolo cirúrgico adaptado, um implante com design apropriado e uma avaliação rigorosa do leito implantar. Na zona molar, onde os constrangimentos biomecânicos estão entre os mais exigentes — especialmente nas situações de colocação imediata — o domínio destes parâmetros é indispensável para garantir uma taxa de sucesso elevada e uma osteointegração duradoura. (44)

7. Novas tecnologias para o planeamento cirúrgico

O crescimento considerável da implantação imediata ao longo das duas últimas décadas está intimamente ligado aos avanços tecnológicos que revolucionaram o planeamento, a execução e o seguimento dos tratamentos com implantes. Longe de serem acessórios, estas ferramentas digitais tornaram possível uma abordagem mais fiável, mais precisa e mais personalizada, nomeadamente nos sectores posteriores, onde os desafios anatômicos e mecânicos são dos mais exigentes. (47)

Entre as tecnologias mais determinantes, a *Cone Beam Computed Tomography* (CBCT) transformou profundamente a fase de diagnóstico. Graças a uma imagiologia tridimensional de alta resolução, a CBCT permite uma avaliação detalhada da qualidade e da quantidade de osso disponível, da configuração do alvéolo pós-extracional, bem como da posição de estruturas anatômicas críticas como o seio maxilar ou o nervo alveolar inferior. Oferece igualmente a possibilidade de medir a espessura das paredes ósseas, a largura do septo interradicular e de

estimar a densidade óssea segundo as unidades de Hounsfield, todas elas informações essenciais para avaliar a viabilidade de uma implantação imediata e adaptar o design do implante ao contexto ósseo. Estas unidades são uma escala utilizada em tomografia computadorizada para avaliar a densidade radiológica dos tecidos: a água corresponde a 0 UH, o ar a -1000 UH, e o osso cortical pode ultrapassar os 1000 UH. (37)

Associado a esta imagiologia volumétrica, o desenvolvimento dos scanners intraorais permitiu captar com precisão o ambiente protético e oclusal do paciente. Estas impressões digitais, integradas nos softwares de planificação implantária, permitem uma abordagem centrada na prótese desde a fase cirúrgica. O conceito de planificação protética invertida adquire então todo o seu sentido. Este consiste em posicionar o implante não apenas em função do volume ósseo disponível, mas segundo os imperativos protéticos finais. Torna-se então possível simular virtualmente a posição ideal do implante, tendo em conta as futuras exigências estéticas, funcionais e oclusais. Esta precisão acrescida facilita igualmente a temporização imediata, antecipando a fabricação de próteses provisórias perfeitamente adaptadas à situação clínica. (47,48)

A integração destes dados num fluxo digital completo permitiu o desenvolvimento da cirurgia guiada por computador, que constitui atualmente um dos pilares da implantação imediata segura. Ao sobrepor os ficheiros DICOM provenientes da CBCT e os ficheiros STL do scanner intraoral, os softwares permitem a criação de guias cirúrgicos estereolitográficos impressos em 3D. Estas guias, posicionadas diretamente na boca, asseguram uma execução fiel do implante, controlando a profundidade, a angulação e o eixo de inserção. A sua utilização é particularmente valiosa na região posterior, onde o acesso é limitado e onde a precisão da fresagem condiciona a preservação das estruturas críticas. (47,48)

Os sistemas CAD-CAM, por sua vez, intervêm na concepção personalizada dos pilares e das restaurações provisórias. O seu contributo é duplo: permitem pré-fabricar próteses transitórias perfeitamente adaptadas à posição do implante planificada e assegurar um ajuste ótimo desde a carga imediata. Estes sistemas oferecem também ganhos significativos em tempo clínico e em eficiência operatória, como demonstraram vários ensaios comparativos entre protocolos digitais e convencionais. Ao permitir uma planificação antecipada e um fabrico ultrarrápido, estas tecnologias contribuem para reduzir o tempo global de tratamento, assegurando simultaneamente uma excelente adaptação dos componentes. (47,49)

Para além das ferramentas atualmente disponíveis na prática quotidiana, as perspetivas tecnológicas futuras abrem novos caminhos na implantologia. A impressão 3D já não se limita aos guias cirúrgicos ou às próteses: permite agora fabricar implantes personalizados, adaptados à topografia exata do alvéolo. Quer sejam em titânio ou em polímeros biocompatíveis como o PEEK, estes implantes impressos à medida podem adaptar-se perfeitamente à morfologia óssea do paciente, reduzindo a necessidade de sobrefresagem ou de aumento ósseo complementar. (47,50)

Mais prospectivamente ainda, a integração de sensores intra-implantares ou o desenvolvimento de materiais ditos “4D”, capazes de evoluir ao longo do tempo em resposta ao ambiente biológico, deixam antever uma nova era de seguimento ativo e dinâmico da osteointegração. A inteligência artificial, em pleno crescimento, está também destinada a desempenhar um papel na seleção dos leitos, na escolha do design do implante e até na previsão dos riscos de falência, a partir da análise cruzada de dados clínicos e radiológicos. (51)

Assim, a tecnologia já não se limita a acompanhar o gesto cirúrgico: ela precede-o, guia-o e avalia-o. Ao tornar possível uma planificação mais fina, uma execução mais precisa e uma personalização cada vez mais avançada dos tratamentos, permitiu que a implantação imediata passasse de uma indicação marginal para uma solução clínica madura, previsível e eficaz; mesmo na região posterior. (47,51)

C. Protocolo cirúrgico: execução, complicações e seguimento

1. Técnicas cirúrgicas específicas para carga imediata na região molar

A colocação imediata de implantes em sítios de extração molar baseia-se num protocolo cirúrgico rigoroso, cujo sucesso depende da preservação das estruturas alveolares, do posicionamento tridimensional do implante e da gestão adequada do espaço peri-implantar. O protocolo abaixo, baseado em vários estudos clínicos recentes, descreve as etapas operatórias habitualmente aplicadas nesta indicação, distinguindo as modalidades técnicas conforme o tipo de implante utilizado, nomeadamente os implantes de diâmetro largo colocados de forma imediata. (7,35,44)

Preparação pré-operatória

O planeamento implantológico começa com um exame clínico e radiográfico completo, incluindo uma análise tomográfica (CBCT) para avaliar o volume ósseo disponível, a densidade óssea (geralmente de tipo III ou IV), a presença de um septo inter-radicular utilizável e a posição das estruturas anatómicas adjacentes (seio maxilar, canal mandibular). (7,44) A avaliação do biotipo periodontal é também essencial: um biotipo fino é considerado fator de risco para recessão e geralmente contraindica a colocação imediata sem enxerto complementar. (44)

Do ponto de vista profilático, é realizada uma higiene profissional em consultório alguns dias antes da intervenção, associada à introdução de bochechos com clorhexidina a 0,2%, duas vezes por dia, a partir de três dias antes da cirurgia. Institui-se uma antibioprofilaxia conforme as recomendações atuais, com administração de 2 g de amoxicilina + ácido clavulânico uma hora antes da cirurgia, seguida de 1 g de 12 em 12 horas durante 5 dias. Em caso de alergia, administra-se clindamicina: 600 mg no pré-operatório, depois 300 mg de 12 em 12 horas. (35)

Nos casos em que se prevê a utilização de um implante de diâmetro largo (7 a 9 mm), dá-se especial atenção ao espaço inter-radicular, à largura óssea da crista e à densidade óssea, frequentemente baixa no maxilar posterior. (44)

Extração atraumática

A intervenção é realizada sob anestesia local (articaína 1:100 000 ou lidocaína + adrenalina). A extração é estritamente atraumática, realizada sem elevação de retalho sempre que possível. O objetivo é preservar ao máximo as estruturas ósseas, em especial a cortical vestibular e o septo. Os molares multirradiculares são seccionados ao nível da furca com brocas diamantadas ou piezocirurgia, e as raízes retiradas individualmente com alavancas específicas ou periótomos finos. Evitam-se movimentos laterais excessivos para preservar a integridade das paredes alveolares. (7,44)

Uma vez esvaziado o alvéolo, este é cuidadosamente limpo com curetas cirúrgicas para remover tecidos de granulação e fibras do ligamento periodontal, seguido de irrigação com soro fisiológico. Utiliza-se uma sonda periodontal para verificar a integridade das paredes e a viabilidade da colocação imediata. (44)

Análise pré-operatória e orientação do protocolo

Neste ponto, podem apresentar-se três cenários:

- Caso favorável: paredes ósseas intactas, septo largo e denso, biotipo espesso. Indica-se a colocação imediata sem alterações do protocolo.
- Caso anatomicamente limitado: osso de baixa densidade (tipo IV), septo estreito ou parcialmente reabsorvido. A perfuração será adaptada com osteótomos ou machos cirúrgicos.
- Caso-limite: deiscência vestibular ou ausência de septo. Dá-se preferência à regeneração prévia ou à colocação diferida. (7,44)

Preparação do leito implantar e sequência de perfuração

A preparação começa sempre ao nível do septo inter-radicular. O eixo de perfuração é ajustado conforme as restrições protéticas e anatómicas: uma ligeira mesialização no maxilar ou uma posição mais lingual na mandíbula ajudam a evitar proximidade excessiva com a cortical vestibular. Após a broca piloto (2 mm), utiliza-se uma sequência de brocas cónicas até alcançar o diâmetro pretendido. (7,44)

Nos casos de baixa densidade óssea (tipo IV), especialmente no maxilar posterior, pode utilizar-se osteótomos calibrados ou brocas de osseodensificação (*taps*) para compactação óssea lateral, como alternativa à fresagem convencional. Esta técnica favorece uma melhor estabilidade primária e reduz o risco de perfuração. (44)

Alguns protocolos incluem uma preparação personalizada de acordo com o diâmetro final do implante (7 a 9 mm nos casos de implantes ultra-largos), com brocas ou instrumentos adaptados à densidade e topografia óssea. O leito é frequentemente preparado 2 mm mais fundo do que num sítio convencional, para antecipar a reabsorção óssea pós-extracional e garantir uma posição subcristal do colo do implante. (35,44)

Inserção do implante e avaliação da estabilidade

O implante é inserido a baixa rotação (cerca de 25 rpm), com torque alvo ≥ 45 N.cm, ou até 50 N.cm para implantes largos. Deve englobar tanto o septo como as paredes alveolares, para otimizar a estabilidade primária. (35) A posição ideal coloca a plataforma do implante 1,5–2 mm abaixo do nível ósseo vestibular. (44)

A estabilidade primária é verificada manualmente ou com um dispositivo de medição ISQ. Recorde-se que um valor $\geq 65-70$ é geralmente considerado favorável à carga imediata. (35)

Gestão do espaço peri-implantar

Quando o gap residual entre o implante e as paredes alveolares é inferior a 2 mm, pode, por vezes, não ser preenchido se as paredes estiverem intactas. No entanto, na maioria dos casos — e sistematicamente com implantes largos — realiza-se preenchimento com biomateriais particulados (xenógenos bovinos, aloenxertos ou enxertos porcinos), cobertos com uma membrana reabsorvível de colagénio ou derme porcina, conforme os hábitos clínicos e o contexto cirúrgico. O objetivo é promover a osteocondução, limitar a reabsorção e manter o volume do perfil de emergência. (7,35,44)

Fecho cirúrgico e temporização

O fecho é realizado com suturas reabsorvíveis sem tensão (Vicryl 4.0), com ou sem retalho deslocado, conforme a gestão dos tecidos moles e a dimensão do enxerto. Em alguns casos, é colocado de imediato um pilar de cicatrização, sem carga protética, e uma prótese parafusada é realizada posteriormente após uma fase de cicatrização mucosa e óssea de 2 a 4 meses. (35,44)

Quando se prevê carga imediata, uma prótese provisória parafusada é confeccionada no próprio dia, sem contacto oclusal funcional, com seguimento regular durante as fases iniciais de cicatrização. Esta etapa é reservada a casos ideais, com valores de ISQ elevados e torque de inserção superior a 45 N.cm. (7,35)

Tabela 4. Quadro comparativo que resume as principais diferenças entre a colocação de implantes standard e de implantes largos na região molar (baseado em Mustakim et al., 2023; Tallarico et al., 2017; e Vandeweghe et al., 2011). (7,35,44)

Etapa	Caso standard	Implante largo em zona molar
Preparação pré-operatória	Higiene profissional, cloro-hexidina 0,2%, antibioprolaxia (amoxicilina + ácido clavulânico)	Idêntico, com atenção ao espaço inter-radicular e à densidade óssea
Extração atraumática	Secção radicular, periótomos, curetagem suave	Extração atraumática imperativa, secção muito precisa
Análise do sítio e escolha do protocolo	Septo largo, osso tipo II-III, paredes intactas	Osso geralmente tipo IV, septo estreito, cortical frágil
Preparação do leito implantar	Broca piloto, sequência cônica standard até 6 mm	Broca larga, ou osteótomos/machos para compactação óssea (maxilar)
Preparação do leito implantar	Implante de diâmetro 4-6 mm, inserção a 45 Ncm, enterrado a -2 mm	Implante de diâmetro 7-9 mm, torque de 50 Ncm, posição subcristal estrita
Gestão do gap alveolar	Gap <2 mm: sem enxerto / Gap >2 mm: xenóenxerto + membrana	Gap sistematicamente preenchido (xenóenxerto ou aloenxerto), com membran
Fecho	Suturas reabsorvíveis, pilar de cicatrização, carga diferida	Pilar de cicatrização imediato se estabilidade confirmada, seguimento reforçado

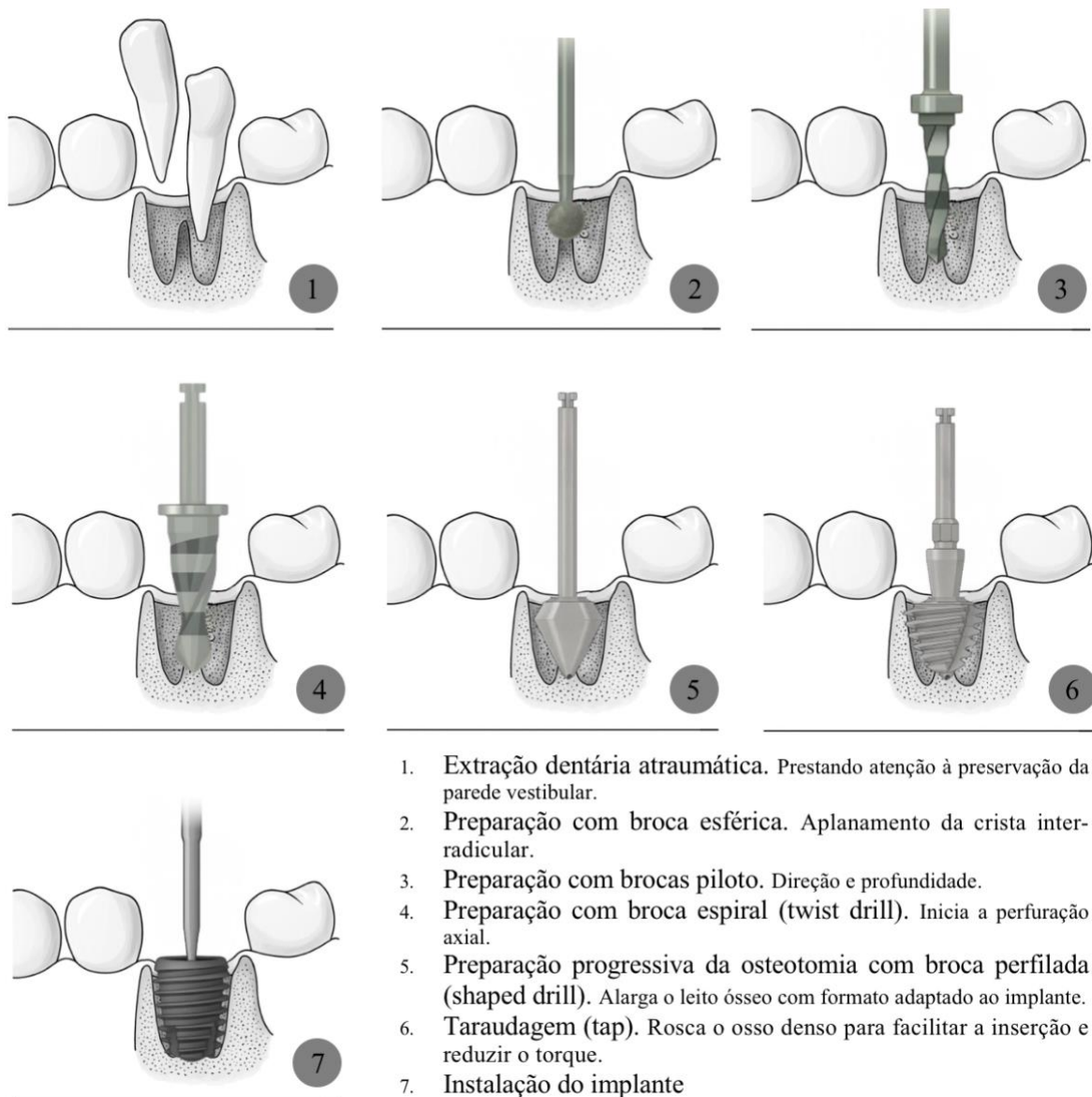


Fig. 15. Sequência cirúrgica para a colocação de um implante pós-extracional no setor posterior maxilar (baseado em Mustakim et al., 2023; Tallarico et al., 2017; e Vandeweghe et al., 2011). Esquema elaborado em colaboração com o ChatGPT (OpenAI). (7,35,44)

2. Complicações específicas da carga imediata em molares

A carga imediata de implantes colocados na região molar pós-extracional, embora atrativa do ponto de vista funcional e organizacional, continua a ser um procedimento complexo, sujeito a um conjunto de complicações. Estas podem ser precoces ou tardias, de natureza biológica, mecânica ou estética, e são amplamente influenciadas pelas condições locais, pelo protocolo

cirúrgico e pela estratégia protética adotada. A região molar, devido à sua complexidade anatômica e funcional, constitui um local particularmente arriscado.

Apesar de as taxas de sobrevivência globais reportadas na literatura serem geralmente elevadas, sobretudo quando são respeitados critérios de seleção rigorosos, vários estudos insistem na necessidade de antecipar e prevenir as complicações, precoces ou tardias, que possam comprometer a longevidade do implante. (29,52)

a) Complicações precoces

Entre as complicações mais temidas encontra-se a perda de estabilidade primária, geralmente observada nas primeiras semanas após a carga. Esta está frequentemente associada a uma densidade óssea insuficiente, uma preparação do leito excessiva ou um posicionamento tridimensional inadequado do implante, que tornam a osteointegração vulnerável aos micromovimentos induzidos pela prótese provisória. A isto junta-se o risco de encapsulamento fibroso, quando a cicatrização óssea é substituída por tecido conjuntivo não funcional. A região molar, em particular no maxilar, apresenta uma densidade óssea que limita a retenção mecânica, sobretudo no caso de implantes unitários isolados. (52)

Complicações peroperatórias: má posição ou fratura óssea

Algumas complicações ocorrem já na fase operatória; devido à anatomia complexa dos molares multirradiculares, a perfuração ao nível do septo inter-radicular é delicada e erros de angulação ou uma preparação excessiva podem provocar:

- Perfuração das paredes vestibulares ou linguais;
- Fratura do septo;
- Ou um posicionamento demasiado vestibular do implante, que compromete a gestão dos tecidos moles e a estabilidade a longo prazo. (52)

Nestes casos, a gestão peroperatória é difícil e expõe a um risco de falha primária, mesmo que a carga seja diferida. (52)

b) Complicações biológicas tardias

A médio e longo prazo, podem surgir outras complicações biológicas. A reabsorção óssea marginal vestibular pode resultar:

- De um posicionamento demasiado crestal (ou demasiado vestibular);

- De uma instabilidade mecânica inicial;
- Ou de um estado inflamatório crônico, favorecido por sobrecarga oclusal ou por um selamento biológico deficiente. (52)

Esta complicação é mais frequente quando:

- A cortical vestibular é fina ou ausente;
- Não foi realizado enxerto ósseo quando o gap era > 2 mm;
- E o implante está demasiado próximo da cortical vestibular (risco de reabsorção induzida pelo trauma cirúrgico). (52)

A situação pode evoluir para mucosite ou peri-implantite se se associar a inflamação crônica, muitas vezes relacionada com má higiene ou com ausência de tecido queratinizado. As infecções peri-implantares são mais raras nos primeiros meses, mas podem surgir após 6 a 12 meses, especialmente em casos de:

- Placa bacteriana persistente devido a má acessibilidade ou a uma prótese mal concebida;
- Ausência de tecido queratinizado vestibular (frequentemente subestimado no setor molar), que desempenha um papel fundamental no selamento mucoso estável e na resistência mecânica às forças dos músculos peribucais;
- Sobrecarga oclusal crônica. (29,52)

Estas situações são particularmente frequentes com colos microtexturizados ou em contextos onde o selamento mucoso está comprometido.(53)

c) Complicações mecânicas e protéticas

As complicações mecânicas também estão bem documentadas nos protocolos de carga imediata. Fratura da prótese provisória, desadaptação de um pilar aparafusado ou perda de um componente de parafuso são cenários possíveis, especialmente quando a oclusão não foi bem controlada. (29,53) Uma carga unitária no setor molar (ou seja, um implante isolado suportando sozinho a função mastigatória) está particularmente exposta a estes riscos, na ausência de uma prótese múltipla que distribua as cargas. A ausência de desocclusão lateral, parafunções não detetadas, ou mesmo a pressão da língua ou das bochechas, podem gerar micromovimentos deletérios. Por outro lado, cargas imediatas realizadas sobre vários implantes ligados por uma estrutura rígida (“implantes splintados”) oferecem melhor estabilidade e reduzem o risco de

jiggling implantar (micromovimentos repetidos e multidimensionais) durante a fase crítica da osteointegração. (29,52)

d) Complicações estéticas

Embora o setor posterior esteja menos envolvido em exigências estéticas, algumas complicações podem ser observadas e afetar a satisfação do paciente:

- Recessão gengival vestibular, em caso de biotipo fino ou de cortical frágil;
- Perfil de emergência inadequado, se o posicionamento do implante não for perfeitamente tridimensional;
- Exposição da união implante–colo, inestética e potencialmente patogénica a longo prazo. (52)

Estes defeitos, embora menos visíveis, podem causar desconforto e complicações protéticas ou inflamatórias secundárias. A sua prevenção baseia-se num planeamento protético rigoroso, numa gestão cuidadosa dos tecidos moles e, se necessário, num enxerto conjuntivo vestibular preventivo. (52)

e) Dados estatísticos da literatura

Os dados da literatura confirmam o impacto do protocolo protético na sobrevivência dos implantes. No estudo retrospectivo de Cosyn et al., incluindo 1 180 implantes colocados em ambiente universitário, a carga precoce revelou-se significativamente mais arriscada do que a carga diferida (HR = 9,7; p = 0,014), enquanto a carga imediata, embora ligeiramente menos eficaz, manteve resultados comparáveis ao protocolo convencional quando bem executada. Nem a colocação imediata nem o diâmetro do implante, por si só, se revelaram fatores de risco. A localização molar, em particular mandibular, foi também identificada como zona de maior risco de falha nos modelos univariados (6,6% de falhas). (53)

Estes dados reforçam o interesse numa seleção rigorosa dos casos, na aplicação de um protocolo cirúrgico exigente e na prudência em caso de carga antecipada na região molar, sobretudo quando está previsto um implante unitário. (53)

f) Caso específico dos implantes de diâmetro largo em região molar, com colocação e carga imediata

No que respeita aos implantes de diâmetro largo (≥ 7 mm) colocados e carregados imediatamente na região molar, a sua utilização visa maximizar a superfície de contacto ósseo, especialmente quando o septo inter-radicular é denso. Estes implantes oferecem uma melhor estabilidade primária, mas também implicam exigências específicas: risco de reabsorção vestibular se o implante estiver demasiado excêntrico, dificuldade de angulação protética em casos de diâmetro excessivo, necessidade absoluta de preenchimento ósseo periférico e de um posicionamento rigorosamente subcristal. A carga imediata só é justificável se o implante apresentar uma estabilidade primária ótima e estiver fora da oclusão funcional durante as primeiras semanas. O ideal continua a ser solidarizá-lo com outras unidades protéticas sempre que possível, de modo a limitar os micromovimentos e favorecer uma osteointegração previsível. (29,52,53)

3. Seguimento pós-operatório e manutenção a longo prazo

Na carga imediata de um implante, mesmo quando estão reunidas as condições iniciais (elevada estabilidade primária, eixo protético otimizado, boa qualidade óssea), a manutenção da saúde peri-implantar não pode ser garantida sem um acompanhamento rigoroso e uma manutenção individualizada, inseridos numa abordagem preventiva global. Esta subsecção descreve as recomendações atuais em matéria de seguimento pós-operatório a curto e longo prazo, os instrumentos de monitorização disponíveis, o papel do clínico e as adaptações necessárias no caso de implantes de diâmetro largo colocados e carregados imediatamente. (54,55)

a) Seguimento pós-operatório imediato

A fase pós-operatória precoce é crucial, sobretudo quando o implante é carregado de forma imediata. Durante este período, a estabilidade inicial obtida aquando da colocação deve converter-se em osteointegração duradoura. No entanto, os micromovimentos induzidos pela prótese provisória, se ultrapassarem os limites fisiológicos, podem comprometer este processo. (29,55)

Recomenda-se, por isso, a realização de consultas clínicas regulares aos 1, 3 e 6 meses, com os seguintes objetivos:

- Controlar os tecidos moles peri-implantares;
- Verificar a adaptação correta da prótese provisória;

- Eliminar qualquer contacto oclusal funcional;
- E detetar precocemente mobilidade, inflamação ou desadaptação protética. (54,56)

Estas visitas precoces permitem intervir antes que micromovimentos repetidos prejudiquem a osteointegração — fenómeno descrito na literatura como “*jiggling effect*”. (55)

O ajuste oclusal é particularmente importante. Uma meta-análise recente mostrou que a distribuição das forças oclusais evolui significativamente ao longo do primeiro ano após a carga, com tendência para aumento progressivo da carga sobre o implante, o que justifica controlos dinâmicos regulares. (29,57)

Estudos clínicos relatam que uma oclusão definida no momento da colocação (contacto ligeiro em oclusão forçada, nenhum contacto em oclusão ligeira) tende a modificar-se espontaneamente ao longo do tempo, justificando reavaliações dinâmicas regulares para prevenir sobrecargas. (29,57)

b) Protocolo de manutenção a longo prazo

Após os seis primeiros meses, a manutenção implantar baseia-se num seguimento periódico individualizado, ajustado ao nível de risco do paciente. O conceito de *Supportive Peri-Implant Care* (SPIC) impôs-se como norma na literatura recente, salientando a importância de um acompanhamento profissional programado e de uma higiene oral doméstica otimizada. (54,55)

A frequência das consultas depende de vários fatores:

- Histórico periodontal;
- Qualidade da higiene oral;
- Tabagismo;
- Tipo de reabilitação;
- Patologias sistémicas (diabetes, imunossupressão, etc.). (54,56)

As recomendações atuais indicam consultas a cada 3 a 6 meses durante os dois primeiros anos. Posteriormente, a frequência é adaptada ao perfil de risco: a cada 3 a 4 meses para pacientes de alto risco; a cada 6 a 12 meses para pacientes de baixo risco. (55,56) Em cada consulta, recomenda-se a realização dos seguintes atos:

- Sondagem peri-implantar suave (0,25 N), com medição da profundidade das bolsas;
- Avaliação do sangramento à sondagem (*Bleeding on Probing*) e da supuração;
- Verificação da higiene oral do paciente;

- Radiografias retroalveolares de referência ao fim de 1 ano pós-cirurgia, depois apenas em caso de sinais clínicos;
- Reavaliação da oclusão, sobretudo em caso de alterações protéticas ou desgaste. (54,56)

c) Papel do clínico na prevenção de complicações

O acompanhamento implantar não é um simples ato de verificação: exige vigilância clínica permanente e capacidade de antecipação. O clínico deve ser capaz de:

- Identificar sinais precoces de mucosite ou peri-implantite;
- Adaptar os instrumentos de higiene às características protéticas (zonas de emergência complexas, acesso difícil);
- Detetar uma sobrecarga oclusal silenciosa;
- Educar o paciente sobre a importância da higiene específica em redor dos implantes;
- E ajustar a frequência das visitas segundo a evolução clínica do paciente. (54,55)

Vários estudos longitudinais demonstraram que a ausência de manutenção regular está associada a um aumento significativo de complicações biológicas e mecânicas. O seguimento constitui, assim, um fator essencial para o sucesso a longo prazo dos tratamentos implantológicos. (58)

Além disso, a eficácia da manutenção depende diretamente do envolvimento do paciente. É essencial sensibilizá-lo para a necessidade de um acompanhamento regular, pois a presença de implantes não dispensa — muito pelo contrário — um controlo de placa rigoroso. A falta de adesão do paciente ao programa de manutenção é considerada um fator de risco importante para complicações peri-implantares a médio e longo prazo. (55,58)

d) Vigilância individualizada e preditiva

A investigação atual destaca ferramentas inovadoras de vigilância, como testes salivares ou de fluido do sulco baseados em biomarcadores, capazes de detetar precocemente um estado inflamatório antes mesmo da manifestação clínica. Entre os mais promissores destaca-se a aMMP-8 (*active Matrix Metalloproteinase-8*), uma enzima envolvida na degradação do colagénio em casos de inflamação peri-implantar. Esta enzima abre caminho para testes de rastreio rápidos e sensíveis da mucosite ou da peri-implantite inicial — úteis sobretudo em pacientes com antecedentes periodontais, sítios difíceis de sondar ou elevada suscetibilidade inflamatória. (59)

Testes como PerioSafe® PRO DRS ou ImplantSafe® DR (Dentagnostics, GmbH, Jena), associados a dispositivos como o ORALyser®, permitem uma avaliação rápida e não invasiva da atividade enzimática, com elevada sensibilidade diagnóstica. A sua generalização poderá melhorar significativamente a deteção precoce, em complemento aos exames clássicos. Estes métodos enquadram-se numa abordagem de medicina personalizada, integrando os riscos específicos de cada paciente (tabagismo, imunidade, biotipo, etc.). (59)

Contudo, é importante referir que estes testes não substituem o exame clínico convencional, mas complementam-no. A sua utilização continua limitada a certos contextos (pacientes de risco, diagnóstico incerto) e requer uma interpretação cautelosa, dada a ausência de protocolos padronizados na prática corrente. A literatura encoraja a sua integração numa medicina dentária personalizada, reconhecendo, no entanto, que o seu uso permanece, por agora, complementar e exploratório. (59)

e) Caso particular dos implantes de diâmetro largo com carga imediata

Os implantes de diâmetro largo requerem um seguimento reforçado, pois estão mais expostos à reabsorção óssea vestibular se mal posicionados. A sua largura pode dificultar a gestão dos tecidos moles (espessura, inserção queratinizada), e a carga funcional deve ser rigidamente controlada, especialmente quando se trata de um implante unitário, sem apoio adjacente. (29,54)

Quando colocados e carregados de imediato, estes implantes exigem:

- Avaliação clínica e oclusal estreita nos primeiros meses;
- Monitorização radiográfica mais frequente durante os 12 primeiros meses;
- Um plano de manutenção estruturado a longo prazo, incluindo vigilância dos tecidos moles, estabilidade protética e riscos mecânicos associados às cargas posteriores.

Este tipo de implante impõe, portanto, uma exigência acrescida em termos de planeamento inicial, controlo protético e manutenção periódica. (44,55)

A carga imediata em região molar não pode ser encarada como um simples encurtamento do tempo terapêutico, mas sim como um protocolo complexo e multidimensional, em que cada etapa — da extração à manutenção — determina o sucesso protético final. (35,44,53,55)

D. Discussão e perspectivas

1. Análise crítica dos resultados da literatura

O macrodesign dos implantes dentários é atualmente considerado um fator fundamental para a estabilidade primária e para o sucesso da carga imediata, especialmente na região molar, onde as exigências biomecânicas são elevadas. Estudos recentes sublinham que características como a rosca, a conicidade do corpo do implante, o design do colo e a presença de câmaras de cicatrização influenciam diretamente a capacidade do implante de alcançar uma estabilidade inicial ótima e de promover uma osteointegração rápida. (1,10–12)

Diversas pesquisas experimentais demonstraram que modificações específicas no macrodesign — nomeadamente a introdução de câmaras de cicatrização ou a otimização de uma rosca agressiva — melhoram a compressão óssea no leito do implante e permitem alcançar valores mais elevados de torque de inserção e de ISQ. (1,10,11) Os implantes cónicos com roscas largas parecem particularmente adaptados a situações de baixa densidade óssea, como é o caso do maxilar posterior. Contudo, apesar destes avanços, a literatura revela uma grande variabilidade nos resultados, em virtude da heterogeneidade dos designs avaliados, da diversidade dos modelos experimentais utilizados (in vitro, in vivo) e da curta duração dos acompanhamentos clínicos disponíveis. (12) Além disso, certos designs excessivamente agressivos poderiam, teoricamente, gerar um stress ósseo excessivo e comprometer a fase de cicatrização. (1)

Estes princípios de macrodesign encontram aplicação específica no desenvolvimento dos implantes de diâmetro largo, especialmente utilizados em contextos pós-extracionais molares. Estes implantes, graças ao seu diâmetro aumentado (> 5 mm), visam maximizar a ancoragem mecânica no septo inter-radicular, frequentemente reduzido ou frágil após a extração. (7,35) A literatura apresenta resultados promissores em termos de estabilidade primária obtida com estes implantes, sobretudo em zonas de baixa densidade óssea. Contudo, nenhum estudo demonstrou uma superioridade clara dos implantes largos quanto à taxa de sobrevivência a longo prazo em comparação com os implantes convencionais com carga diferida. A sua eficácia parece depender estritamente do cumprimento dos critérios de seleção clínica (volume ósseo suficiente, biotipo espesso, ausência de infeção) e de uma execução cirúrgica precisa. (25,35)

Todas estas considerações técnicas inscrevem-se na problemática mais ampla da carga imediata em região molar, cujos resultados merecem uma análise crítica aprofundada. De forma geral, as taxas de sucesso reportadas para a carga imediata em molares são elevadas (> 95 %), validando a exequibilidade deste protocolo em condições clínicas ideais. (7,25,29) Contudo, várias nuances devem ser consideradas. Em primeiro lugar, a carga imediata parece ser mais fiável quando vários implantes são unidos (*splinted*), reduzindo os riscos associados às forças oclusais concentradas. (29) Em segundo lugar, os resultados variam de forma sensível segundo a localização anatômica, sendo ligeiramente inferiores no maxilar em relação à mandíbula. (25,35)

Por fim, vários enviesamentos metodológicos limitam a interpretação dos dados atuais. A própria definição de carga imediata varia de estudo para estudo, sendo por vezes confundida com a carga precoce. (25) Muitos estudos incluem apenas casos favoráveis, o que dificulta a extrapolação para situações clínicas mais complexas. (29) Além disso, a maioria dos acompanhamentos não ultrapassa os 24 meses, o que impede uma avaliação fiável de complicações tardias, como a reabsorção óssea marginal ou a peri-implantite (25,35)

Para além do macrodesign, a literatura recente destaca que o futuro da implantologia também dependerá da evolução dos materiais e das superfícies dos implantes. (5,17) Embora o titânio continue a ser o material de eleição devido às suas propriedades mecânicas e à sua biocompatibilidade, surgem investigações sobre alternativas como a zircónia, visando reduzir as reações inflamatórias crónicas peri-implantares. (17)

Adicionalmente, o aperfeiçoamento do macrodesign insere-se numa tendência mais ampla de otimização da osteointegração em condições comprometidas (pacientes idosos, baixa densidade óssea, patologias sistémicas). Os desenvolvimentos futuros poderão combinar inovações geométricas (formas de rosca, câmaras de cicatrização, plataformas invertidas) com modificações de superfície direcionadas, de modo a reforçar ainda mais a estabilidade primária e a resposta tecidual em contextos clínicos cada vez mais variados. (5)

Assim, a análise crítica da literatura atual mostra que, embora o macrodesign seja um instrumento de melhoria inegável da carga imediata, ele deve evoluir em conjunto com os materiais, as superfícies e as estratégias de abordagem global do paciente, para responder às exigências futuras da implantologia moderna. (5)

2. Limitações dos estudos disponíveis

Para complementar a análise crítica apresentada, é essencial examinar de forma sistemática as principais limitações metodológicas identificadas na literatura atual sobre carga imediata em região molar. Esta análise detalhada permite compreender melhor os viesamentos que afetam a interpretação dos resultados e definir prioridades para futuras investigações.

Várias limitações metodológicas devem ser tidas em conta para que os dados disponíveis sejam corretamente interpretados e possam orientar as perspectivas de investigação. A primeira grande limitação reside na variabilidade dos protocolos estudados. A própria definição de carga imediata varia consideravelmente entre estudos — alguns consideram a colocação da prótese em 48 horas, outros aceitam prazos até 7 dias. Esta heterogeneidade complica a comparação direta dos resultados e dificulta a realização de meta-análises fiáveis. A ausência de um consenso claro sobre os critérios de temporização e de carga protética constitui um dos principais obstáculos à unificação dos dados disponíveis. (25,29)

Além disso, a maioria dos estudos clínicos favorece a inclusão de casos ideais: dentes extraídos sem infecção, septo inter-radicular íntegro e espesso, biotipo gengival favorável, densidade óssea elevada. Esta seleção maximiza naturalmente as taxas de sucesso, mas compromete fortemente a representatividade clínica. Pacientes com situações mais complexas (infecção alveolar, perda óssea vestibular, biotipo fino) são raramente incluídos, o que impede a extrapolação dos resultados para os casos mais difíceis — que são, na verdade, os mais comuns na prática clínica. (12,29)

A curta duração dos acompanhamentos é também uma limitação importante. A maioria das análises termina aos 6 ou 12 meses pós-cirurgia, enquanto muitas complicações peri-implantares — como a reabsorção óssea marginal progressiva, a peri-implantite ou as falhas mecânicas — só surgem após este período crítico. A falta de dados a longo prazo impede a avaliação da real durabilidade dos protocolos de carga imediata, especialmente no caso de implantes largos em região molar. (12,25,35)

A estas limitações junta-se ainda a grande diversidade dos implantes estudados. Variam quanto à forma geral (cilíndrica ou cônica), ao design do colo, ao tipo de rosca e ao tratamento de superfície, o que dificulta o isolamento do impacto específico do macrodesign na estabilidade primária e nos resultados clínicos. A sobreposição frequente entre os efeitos do macrodesign e

das superfícies tratadas compromete a clareza analítica e limita a possibilidade de tirar conclusões robustas e generalizáveis. (1,11,12)

Por fim, a experiência do operador, embora raramente mencionada, é provavelmente um fator confundidor importante. A carga imediata, particularmente na região molar e em reabilitações unitárias, exige um grau elevado de precisão técnica para preservar o osso e alcançar a estabilidade necessária. A variação interindividual entre operadores, raramente avaliada, pode influenciar significativamente os resultados clínicos. (29)

Em síntese, apesar das taxas de sucesso encorajadoras, a interpretação dos resultados atuais sobre a carga imediata em molares — especialmente com implantes de diâmetro largo — deve permanecer prudente. Há uma necessidade evidente de estudos futuros sob a forma de ensaios clínicos randomizados multicêntricos, com definições harmonizadas, amostras representativas da diversidade clínica e acompanhamentos prolongados que permitam avaliar a durabilidade real dos protocolos. Neste contexto, diversas linhas de investigação merecem ser exploradas com o objetivo de otimizar ainda mais os resultados clínicos associados à carga imediata.

3. Perspetivas para futuras investigações

Apesar dos avanços significativos alcançados no domínio da carga imediata na região molar, a literatura atual continua a apresentar várias zonas de incerteza. Para otimizar ainda mais os resultados clínicos e garantir a durabilidade dos tratamentos, há diversos eixos de investigação que merecem ser explorados nos próximos anos.

Uma necessidade prioritária diz respeito à realização de estudos experimentais e clínicos robustos. As futuras investigações deverão basear-se em ensaios clínicos randomizados multicêntricos, com inclusão de coortes diversificadas e critérios de seleção menos restritivos. (25,29) É essencial padronizar a definição dos protocolos de carga imediata, de forma a permitir a comparação objetiva dos resultados em diferentes contextos clínicos. (25) Além disso, a duração dos acompanhamentos deverá ser significativamente prolongada — idealmente superior a cinco anos — para permitir uma avaliação mais completa da reabsorção óssea marginal, da estabilidade protética e da incidência de doenças peri-implantares. (12) Uma atenção particular deverá também ser dedicada à validação específica dos resultados obtidos com os implantes de diâmetro largo, ainda pouco estudados em condições clínicas complexas.

Do ponto de vista técnico, as perspectivas futuras incluem a melhoria contínua do macrodesign dos implantes. As investigações deverão visar a conceção de implantes que combinem roscas agressivas otimizadas para a estabilidade primária, conicidade adaptada para a distribuição das cargas, e colos implantares que favoreçam uma melhor integração mucosa. (10–12) A implementação de câmaras de cicatrização aperfeiçoadas, capazes de promover uma vascularização óssea aumentada ao redor do implante, representa também uma via promissora. (11) O futuro do macrodesign poderá residir na criação de perfis geométricos personalizados em função da qualidade óssea do sítio recetor, nomeadamente para otimizar a ancoragem em zonas de baixa densidade.

Para além da geometria, as inovações incidirão também nos materiais e nos tratamentos de superfície. Embora o titânio continue a ser o padrão atual em implantologia, começam a ser exploradas alternativas como a zircónia de nova geração, com o objetivo de reduzir a suscetibilidade às inflamações peri-implantares. (17) Paralelamente, o desenvolvimento de superfícies bioativas, capazes de modular favoravelmente a resposta imunitária local e de manter uma osteointegração rápida, representa um campo de investigação prioritário. O objetivo será, no futuro, combinar uma biomecânica otimizada através do macrodesign com uma biologia de superfície favorável, de modo a melhorar a resiliência dos implantes a longo prazo, especialmente em situações de carga imediata. (5)

Em síntese, a combinação entre um design geométrico inovador, a escolha estratégica de materiais e protocolos cirúrgicos e protéticos adaptados, constituirá a próxima grande evolução da implantologia oral na gestão de casos complexos na região molar.

4. Análise económica e impacto na qualidade de vida dos pacientes

Para além das considerações estritamente biológicas e mecânicas, a avaliação de uma estratégia de reabilitação com implantes — especialmente na região molar com carga imediata — deve hoje integrar as dimensões económicas e a perceção da qualidade de vida pelo paciente. Estes critérios, durante muito tempo considerados secundários, ocupam agora uma posição central na avaliação global do sucesso terapêutico em implantologia moderna. (60)

Do ponto de vista económico, vários estudos evidenciam que a colocação de um implante molar unitário representa um custo inicial mais elevado em comparação com alternativas restauradoras tradicionais, como as pontes convencionais. Uma análise custo-efetividade realizada no Japão demonstrou que, embora o implante unitário melhore significativamente a

qualidade de vida oral face à ponte fixa, o seu custo inicial é consideravelmente superior. No entanto, a longo prazo, a maior durabilidade dos implantes, bem como a preservação dos dentes adjacentes, poderão tornar esta opção competitiva do ponto de vista económico, desde que haja uma manutenção adequada e uma prevenção eficaz das complicações peri-implantares. Importa sublinhar, porém, que estes resultados provêm de um contexto japonês específico, cujos preços, políticas de saúde e hábitos de tratamento diferem substancialmente dos verificados em Portugal. É, por conseguinte, necessária alguma prudência na extrapolação destes dados para a realidade económica portuguesa. (61)

Uma vantagem importante da carga imediata reside na redução do tempo de tratamento em comparação com os protocolos convencionais, limitando o número de consultas e acelerando a recuperação funcional. Embora os dados atualmente disponíveis incidam principalmente sobre reabilitações completas com sobredentaduras, essa redução no tempo clínico poderá também aplicar-se a reabilitações molares unitárias, oferecendo ao paciente uma restituição mais rápida da função mastigatória e diminuindo os custos indiretos associados às faltas ao trabalho e às deslocações repetidas. (62)

Relativamente ao impacto na qualidade de vida, diversos estudos confirmam que a reabilitação com implantes melhora significativamente a satisfação funcional, estética e psicológica dos pacientes. As próteses sobre implantes proporcionam uma mastigação mais eficaz, uma melhor articulação verbal e um aumento da autoestima e da integração social. Atualmente, a avaliação dos resultados reportados pelos próprios pacientes (*Patient-Reported Outcome Measures*, PROMs) tornou-se indispensável para complementar os critérios clássicos de sucesso implantar, refletindo com maior fidelidade a experiência vivida no quotidiano. (60)

Contudo, a colocação e manutenção de uma reabilitação sobre implantes exige cuidados regulares, incluindo o controlo da higiene oral, sondagens peri-implantares e vigilância radiográfica. (12,60) Estas intervenções geram custos indiretos que devem ser incluídos na análise económica global. Além disso, na ausência de um seguimento rigoroso, complicações como a peri-implantite ou falhas protéticas podem originar custos corretivos significativos, ultrapassando largamente os associados à manutenção preventiva regular. (12)

Neste sentido, a planificação de um tratamento com implantes — em particular em carga imediata na região molar — deve hoje basear-se numa abordagem centrada no paciente. Já não se trata apenas de atingir um sucesso biomecânico, mas também de considerar as preferências

do paciente, o seu conforto funcional e estético, os seus recursos económicos e o seu envolvimento a longo prazo nos cuidados de manutenção. Esta abordagem global é essencial para garantir não apenas um sucesso clínico imediato, mas também uma satisfação duradoura e uma melhoria real da qualidade de vida oral. (5,60)

Embora a carga imediata de um implante de diâmetro largo na região molar represente um investimento inicial mais elevado, oferece em contrapartida uma melhoria significativa da qualidade de vida e uma recuperação funcional rápida, desde que se assegure uma seleção rigorosa dos casos e um compromisso ativo do paciente com o seguimento a longo prazo. Para consolidar estas observações, seriam necessários estudos multicêntricos europeus que avaliassem de forma mais precisa a relação custo-benefício destes protocolos em diferentes contextos socioeconómicos, nomeadamente em Portugal.

III. Conclusão

Este trabalho permitiu destacar vários ensinamentos-chave. Em primeiro lugar, a estabilidade primária — condição *sine qua non* para a carga imediata — não depende apenas da qualidade óssea, mas também — e sobretudo — do design do implante e da estratégia cirúrgica adotada. Os implantes cónicos com roscas agressivas, associados a um planeamento minucioso e a uma técnica de osteotomia adaptada, permitem obter uma ancoragem fiável, mesmo em sítios pós-extração. Além disso, a estabilidade secundária e a osteointegração, fragilizadas em caso de solicitação precoce, podem ser favorecidas por uma estimulação mecânica controlada, uma gestão cuidadosa dos tecidos moles e um seguimento pós-operatório rigoroso. A literatura recente tende a demonstrar que estes implantes podem oferecer taxas de sobrevivência equivalentes — ou mesmo superiores — às dos implantes standard, desde que o protocolo cirúrgico seja rigorosamente respeitado e que a seleção dos casos seja criteriosa.

Embora o macrodesign do implante ocupe uma posição central nesta abordagem, é importante relativizar estes resultados à luz de várias limitações. Por um lado, a região molar continua a ser uma zona anatomicamente complexa, sujeita a forças oclusais elevadas e de acesso cirúrgico por vezes difícil. Ainda não existe um consenso absoluto quanto aos parâmetros ideais a privilegiar consoante os contextos clínicos, o que sublinha a necessidade de individualizar cada indicação. Acresce que a literatura permanece heterogénea: os critérios de inclusão, os métodos de avaliação da estabilidade, os designs dos implantes e os protocolos protéticos variam consideravelmente entre estudos. A ausência de padronização complica a interpretação dos resultados e limita a sua transposição direta para a prática clínica diária.

A carga imediata não deve, por isso, ser encarada como uma opção universal, mas sim como uma solução específica, reservada a indicações bem definidas e enquadrada por um planeamento rigoroso.

Os implantes largos, permitem uma reabilitação funcional rápida e estável, devem também inscrever-se numa lógica de redução do número de intervenções, de melhoria do conforto pós-operatório e de satisfação estética. A análise económica, por sua vez, apela a uma avaliação mais global, que tenha em conta os benefícios funcionais a longo prazo face aos custos iniciais acrescidos.

Além disso, são atualmente necessárias investigações clínicas controladas, com seguimento a longo prazo, que comparem diferentes designs em situações molares pós-extração, de forma a afinar as recomendações e validar a sua aplicabilidade em larga escala. A integração das tecnologias digitais, a simulação cirúrgica e os sistemas de medição em tempo real da estabilidade primária poderão igualmente abrir novas perspectivas.

Em suma, o impacto do macrodesign na osteointegração e na estabilidade a longo prazo dos implantes pós-extração de diâmetro largo na região molar está hoje bem documentado em condições ideais. Num contexto de procura crescente por tratamentos rápidos, funcionais e estéticos, esta estratégia — embora tecnicamente exigente — abre caminho para uma implantologia mais preditiva, mais precisa e cada vez mais personalizada.

Bibliografia

1. Heimes D, Becker P, Pabst A, Smeets R, Kraus A, Hartmann A, et al. How does dental implant macrogeometry affect primary implant stability? A narrative review. *Int J Implant Dent*. 2023 Jul 5;9(1).
2. Abraham CM. A Brief Historical Perspective on Dental Implants, Their Surface Coatings and Treatments. Vol. 8. 2014.
3. Rajput R, Chouhan Z, Sindhu M, Sundararajan S, Raj R, Chouhan S. “A Brief Chronological Review of Dental Implant History” [Internet]. Vol. 4, *International Dental Journal of Students Research*. 2016. Available from: <http://www.koukai-kouza.com/aboutme/index.html>
4. Brånemark PI, Breine U, Adell R, Hansson BO, Lindström J, Ohlsson A. Intra-osseous anchorage of dental prostheses: I. Experimental studies. *Scand J Plast Reconstr Surg Hand Surg*. 1969;3(2):81–100.
5. Alghamdi HS, Jansen JA. The development and future of dental implants. Vol. 39, *Dental Materials Journal*. Japanese Society for Dental Materials and Devices; 2020. p. 167–72.
6. Koh RU, Rudek I, Wang HL. Immediate implant placement: Positives and negatives. *Implant Dent*. 2010 Apr;19(2):98–108.
7. Mustakim KR, Eo MY, Lee JY, Myoung H, Seo MH, Kim SM. Guidance and rationale for the immediate implant placement in the maxillary molar. *J Korean Assoc Oral Maxillofac Surg*. 2023;49(1):30–42.
8. Ketabi M, Deporter D, Atenafu EG. A Systematic Review of Outcomes Following Immediate Molar Implant Placement Based on Recently Published Studies. *Clin Implant Dent Relat Res*. 2016 Dec 1;18(6):1084–94.
9. Ayubianmarkazi N, Deporter D, Dastgurdi ME, Akhondi N, Ketabi M. Long-term results of immediate implantation in mandibular posterior teeth with early loading: A retrospective case series [Internet]. Vol. 1, *Dental Research Journal*. 2022. Available from: www.ncbi.nlm.nih.gov/pmc/journals/1480

10. Falco A, Berardini M, Trisi P. Correlation Between Implant Geometry, Implant Surface, Insertion Torque, and Primary Stability: In Vitro Biomechanical Analysis. *Int J Oral Maxillofac Implants*. 2018 Jul;33(4):824–30.
11. Gehrke SA, Júnior JA, Pérez-Díaz L, do Prado TD, Dedavid BA, Mazon P, et al. Can changes in implant macrogeometry accelerate the osseointegration process?: An in vivo experimental biomechanical and histological evaluations. Vol. 15, *PLoS ONE*. Public Library of Science; 2020.
12. Cahyaningtyas NA, Miranda A, Metta P, Bawono CA. Dental implant macrodesign features in the past 10 years: A systematic review. Vol. 27, *Journal of Indian Society of Periodontology*. Wolters Kluwer Medknow Publications; 2023. p. 131–9.
13. Kim SY, Kim HG, Yun PY, Kim YK. Effectiveness of ultra-wide implants in the mandibular and maxillary posterior areas: a 5-year retrospective clinical study. *J Korean Assoc Oral Maxillofac Surg*. 2023;49(1):13–20.
14. Wadhwa P, Kim SK, Kim HJ, Lim HK, Jia Q, Jiang HB, et al. A six-year prospective comparative study of wide and standard diameter implants in the maxillary and mandibular posterior area. *Medicina (Lithuania)*. 2021 Oct 1;57(10).
15. Gehrke SA, Eliers Treichel TL, Pérez-Díaz L, Calvo-Guirado JL, Aramburú Júnior J, Mazón P, et al. Impact of different titanium implant thread designs on bone healing: A biomechanical and histometric study with an animal model. *J Clin Med*. 2019 Jun 1;8(6).
16. V S, Harris M, Abraham S, Venkitachalam R, Nair SS, Mathew A. Three-dimensional finite element analysis of stress distribution on different complex macro designs in commercially available implants: An in-vitro study. *J Oral Biol Craniofac Res*. 2024 Nov 1;14(6):761–6.
17. Haugen HJ, Chen H. Is There a Better Biomaterial for Dental Implants than Titanium?—A Review and Meta-Study Analysis. Vol. 13, *Journal of Functional Biomaterials*. MDPI; 2022.
18. Monje A, Ravidà A, Wang HL, Helms J, Brunski J. Relationship Between Primary/Mechanical and Secondary/Biological Implant Stability. *Int J Oral Maxillofac Implants*. 2019;34:s7–23.

19. Popovski J, Mikic M, Tasevski D, Dabic S, Mladenovic R. Comparing Implant Macrodesigns and Their Impact on Stability: A Year-Long Clinical Study. *Medicina (Lithuania)*. 2024 Sep 1;60(9).
20. Rosa C, Bento V, Duarte N, Sayeg J, Santos T, Pellizzer E. Do dental implants installed in different types of bone (I, II, III, IV) have different success rates? A systematic review and meta-analysis. Vol. 36, *Saudi Dental Journal*. Elsevier B.V.; 2024. p. 428–42.
21. Pandey C, Rokaya D, Bhattarai BP. Contemporary Concepts in Osseointegration of Dental Implants: A Review. Vol. 2022, *BioMed Research International*. Hindawi Limited; 2022.
22. Insua A, Monje A, Wang HL, Miron RJ. Basis of bone metabolism around dental implants during osseointegration and peri-implant bone loss. Vol. 105, *Journal of Biomedical Materials Research - Part A*. John Wiley and Sons Inc.; 2017. p. 2075–89.
23. Carmo Filho LC do, Faot F, Madruga M de M, Marcello-Machado RM, Bordin D, Del Bel Cury AA. Effect of implant macrogeometry on peri-implant healing outcomes: a randomized clinical trial. *Clin Oral Investig*. 2019 Feb 8;23(2):567–75.
24. Termeie D, Klokkevold PR, Caputo AA. Effect of implant diameter and ridge dimension on stress distribution in mandibular first molar sites-a photoelastic study. *Journal of Oral Implantology*. 2015 Oct 1;41(5):e165–73.
25. Ragucci GM, Elnayef B, Criado-Cámara E, Del Amo FSL, Hernández-Alfaro F. Immediate implant placement in molar extraction sockets: a systematic review and meta-analysis. *Int J Implant Dent*. 2020 Dec;6(1).
26. Eini E, Yousefimanesh H, Ashtiani AH, Saki-Malehi A, Olapour A, Rahim F. Comparing success of immediate versus delay loading of implants in fresh sockets: a systematic review and meta-analysis. Vol. 26, *Oral and Maxillofacial Surgery*. Springer Science and Business Media Deutschland GmbH; 2022. p. 185–94.
27. Lee CT, Chen YW, Starr JR, Chuang SK. Survival analysis of wide dental implant: systematic review and meta-analysis. *Clin Oral Implants Res*. 2016 Oct 1;27(10):1251–64.
28. Lang NP, Pun L, Lau KY, Li KY, Wong MCM. A systematic review on survival and success rates of implants placed immediately into fresh extraction sockets after at least

- 1 year. Vol. 23, *Clinical Oral Implants Research*. Blackwell Munksgaard; 2012. p. 39–66.
29. Peñarrocha-Oltra D, Soto-Peñaloza D, Peñarrocha-Diago M. Immediate loading in implantology. *Clinical Dentistry Reviewed*. 2020 Dec;4(1).
30. Misch CE, Perel ML, Wang HL, Sammartino G, Galindo-Moreno P, Trisi P, et al. Implant success, survival, and failure: The International Congress of Oral Implantologists (ICOI) pisa consensus conference. *Implant Dent*. 2008;17(1):5–15.
31. Sheridan RA, Decker AM, Plonka AB, Wang HL. The Role of Occlusion in Implant Therapy: A Comprehensive Updated Review. Vol. 25, *Implant Dentistry*. Lippincott Williams and Wilkins; 2016. p. 829–38.
32. Chen J, Cai M, Yang J, Aldhohrah T, Wang Y. Immediate versus early or conventional loading dental implants with fixed prostheses: A systematic review and meta-analysis of randomized controlled clinical trials. Vol. 122, *Journal of Prosthetic Dentistry*. Mosby Inc.; 2019. p. 516–36.
33. Singh G, Pareek R, Rajawat GS, Kadam A, Al Abdulsalam M, Al Abdulathim A. Comparison of Bone Healing in Immediate Implant Placement versus Delayed Implant Placement. *J Pharm Bioallied Sci*. 2021 Nov;13(Suppl 2):S1309–14.
34. Ibrahim A, Chrcanovic BR. Dental Implants Inserted in Fresh Extraction Sockets versus Healed Sites: A Systematic Review and Meta-Analysis. Vol. 14, *Materials*. MDPI; 2021.
35. Tallarico M, Khanari E, Meloni SM. Molar Replacement with 7 mm-wide Diameter Implants: Immediate vs. Delayed Placement [Internet]. 2017. Available from: <https://www.researchgate.net/publication/317357694>
36. Shi Q, Huang Y, Huo N, Jiang Y, Zhang T, Wang J. Restoration-oriented anatomical analysis of alveolar bone at mandibular first molars and implications for immediate implant placement surgery: a CBCT study. *Journal of Advanced Prosthodontics*. 2024;16(4):212–20.
37. Aldahlawi S, Nourah DM, Azab RY, Binyaseen JA, Alsehli EA, Zamzami HF, et al. Cone-Beam Computed Tomography (CBCT)-Based Assessment of the Alveolar Bone Anatomy of the Maxillary and Mandibular Molars: Implication for Immediate Implant Placement. *Cureus*. 2023 Jul 10;

38. Hattingh A, De Bruyn H, Van Weehaeghe M, Hommeez G, Vandeweghe S. Contour changes following immediate placement of ultra-wide implants in molar extraction sockets without bone grafting. *J Clin Med*. 2020 Aug 1;9(8):1–12.
39. Chatelet M, Afota F, Savoldelli C. Review of bone graft and implant survival rate : A comparison between autogenous bone block versus guided bone regeneration. Vol. 123, *Journal of Stomatology, Oral and Maxillofacial Surgery*. Elsevier Masson s.r.l.; 2022. p. 222–7.
40. Samadi A, Ismaili Z, El Yamani A. Multidisciplinary management of implant failure: A case report. *Clin Case Rep*. 2024 Aug;12(8).
41. Deliberador TM, Souza Vieira J, Bonacin R, Mueller Storrer CL, Felipe /, Santos R, et al. Connective tissue graft combined with autogenous bone graft in the treatment of peri-implant soft and hard tissue defect. *VOLUME*. 2015;46(2).
42. da Silva DM, Castro F, Martins B, Fraile JF, Fernandes JCH, Fernandes GVO. The influence of the gingival phenotype on implant survival rate and clinical parameters: a systematic review. *Evid Based Dent*. 2025;
43. Divakar TK, Gidean Arularasan S, Baskaran M, Packiaraj I, Dhineksh Kumar N. Clinical Evaluation of Placement of Implant by Flapless Technique Over Conventional Flap Technique. *J Maxillofac Oral Surg*. 2020 Mar 1;19(1):74–84.
44. Vandeweghe S, Hattingh A, Wennerberg A, De Bruyn H. Surgical Protocol and Short-Term Clinical Outcome of Immediate Placement in Molar Extraction Sockets Using a Wide Body Implant. *J Oral Maxillofac Res*. 2011 Aug 4;2(1).
45. L. Tettamanti, C. Andrisani, M. Andreasi Bassi, R. Vinci, J. Silvestre-Rangil, A. Tagliabue. *Immediate Loading Implants : Review of the Critical Aspects*. 2017.
46. Thomé G, Cartelli C, Vianna C, Trojan L. Retrospective Clinical Study of 453 Novel Tapered Implants Placed in All Bone Types: Survival Rate Analysis Up to 2 Years of Follow-Up. *Int J Oral Maxillofac Implants*. 2020 Jul;35(4):757–61.
47. Venezia P, Torsello F, Santomauro V, Dibello V, Cavalcanti R. Full digital workflow for the treatment of an edentulous patient with guided surgery, immediate loading and 3D-printed hybrid prosthesis: The BARI technique 2.0. a case report. *Int J Environ Res Public Health*. 2019 Dec 2;16(24).

48. Todaro C, Cerri M, Rodriguez y Baena R, Lupi SM. Full-Arch Guided Restoration and Bone Regeneration: A Complete Digital Workflow Case Report. *Healthcare (Switzerland)*. 2023 May 1;11(9).
49. Rattanapanich P, Aunmeungtong W, Chaijareenont P, Khongkhunthian P. Comparative study between an immediate loading protocol using the digital workflow and a conventional protocol for dental implant treatment: A randomized clinical trial. *J Clin Med*. 2019 May 1;8(5).
50. Di Spirito F, Giordano F, Di Palo MP, Ferraro C, Cecere L, Frucci E, et al. Customized 3D-Printed Mesh, Membrane, Bone Substitute, and Dental Implant Applied to Guided Bone Regeneration in Oral Implantology: A Narrative Review. Vol. 12, *Dentistry Journal*. Multidisciplinary Digital Publishing Institute (MDPI); 2024.
51. Khorsandi D, Fahimipour A, Abasian P, Saber SS, Seyedi M, Ghanavati S, et al. 3D and 4D printing in dentistry and maxillofacial surgery: Printing techniques, materials, and applications. Vol. 122, *Acta Biomaterialia*. Acta Materialia Inc; 2021. p. 26–49.
52. Al-Sabbagh M, Kutkut A. Immediate implant placement: Surgical techniques for prevention and management of complications. Vol. 59, *Dental Clinics of North America*. W.B. Saunders; 2015. p. 73–95.
53. Cosyn J, Vandenbulcke E, Browaeys H, Van Maele G, De Bruyn H. Factors Associated with Failure of Surface-Modified Implants up to Four Years of Function. *Clin Implant Dent Relat Res*. 2012 Jun;14(3):347–58.
54. Karifala T. Maintenance and Monitoring of Dental Implants in General Dental Practice. *Dent Update*. 2015 Jul;513–8.
55. Singh B. Longterm success of implants: Supportive peri-implant care is the “MANTRA”? Vol. 28, *Journal of Indian Society of Periodontology*. Wolters Kluwer Medknow Publications; 2024. p. 151–2.
56. Perussolo J, Donos N. Maintenance of peri-implant health in general dental practice. *Br Dent J*. 2024 May 24;236(10):781–9.
57. Mao Z, Bleiel H, Beuer F, Böse MWH, Soetebeer M. Occlusal changes on implant-supported single crowns with one year follow-up after loading: A systematic review and meta-analysis. Vol. 146, *Journal of Dentistry*. Elsevier Ltd; 2024.

58. Adler L, Buhlin K, Jansson L. Survival and complications: A 9- to 15-year retrospective follow-up of dental implant therapy. *J Oral Rehabil.* 2020 Jan 1;47(1):67–77.
59. Bornes R, Montero J, Correia A, Marques T, Rosa N. Peri-implant diseases diagnosis, prognosis and dental implant monitoring: a narrative review of novel strategies and clinical impact. Vol. 23, *BMC Oral Health.* BioMed Central Ltd; 2023.
60. Feine J, Abou-Ayash S, Al Mardini M, de Santana RB, Bjelke-Holtermann T, Bornstein MM, et al. Group 3 ITI Consensus Report: Patient-reported outcome measures associated with implant dentistry. Vol. 29, *Clinical Oral Implants Research.* Blackwell Munksgaard; 2018. p. 270–5.
61. Korenori A, Koji K, Yuki T, Murata T, Sachiko TM, Shunsuke B. Cost-effectiveness of molar single-implant versus fixed dental prosthesis. *BMC Oral Health.* 2018 Aug 20;18(1).
62. Alfadda SA, Attard NJ. A cost analysis of a long-term prospective study of patients treated with immediately loaded implant-supported mandibular overdentures. *Clin Implant Dent Relat Res.* 2017 Oct 1;19(5):944–51.