



INSTITUTO UNIVERSITÁRIO EGAS MONIZ

MESTRADO INTEGRADO EM MEDICINA DENTÁRIA

**ATUALIDADE NA PREPARAÇÃO DENTÁRIA
MINIMAMENTE INVASIVA EM PRÓTESE FIXA**

Trabalho submetido por

Beatriz Filipa Marques Nunes

para a obtenção do grau de **Mestre** em Medicina Dentária

Setembro de 2019



INSTITUTO UNIVERSITÁRIO EGAS MONIZ

MESTRADO INTEGRADO EM MEDICINA DENTÁRIA

**ATUALIDADE NA PREPARAÇÃO DENTÁRIA
MINIMAMENTE INVASIVA EM PRÓTESE FIXA**

Trabalho submetido por
Beatriz Filipa Marques Nunes
para a obtenção do grau de **Mestre** em Medicina Dentária

Trabalho orientado por
Prof. Doutor Pedro Melo Moura

Setembro de 2019

AGRADECIMENTOS

Ao Prof. Doutor Pedro Melo Moura, por ter feito parte deste projeto e se ter mostrado sempre disponível para me ajudar.

Ao Instituto Universitário Egas Moniz e a todos os professores que me acompanharam durante estes 5 anos e me ajudaram no meu desenvolvimento profissional.

À minha família porque sem o seu apoio este sonho não teria sido possível realizar, foram e serão sempre o maior exemplo de determinação.

À minha parceira de box e amiga Rita Paixão, por me ter sempre ouvido e ajudado em tudo e me ter dado calma e esperança quando eu achei que já não havia.

À minha amiga Inês Portas, por me ter ajudado desde o primeiro ao último dia a idealizar e a realizar este projeto.

Ao meu namorado que me apoiou todos os dias e me deu força para continuar.

Às minhas amigas Joana e Natacha, que são as melhores amigas do mundo e que mesmo não sabendo de que assunto se tratava, mostraram-se sempre disponíveis para me ajudar.

RESUMO

Nos últimos anos, a procura de um sorriso ideal por parte da população levou a que a medicina dentária evoluísse no sentido de preservar, cada vez mais, a estrutura dentária combinada com a máxima estética possível associada à vida social e profissional de cada indivíduo.

À medida que os níveis de exigência por parte dos pacientes e dos profissionais clínicos foram aumentando, também as técnicas e os materiais utilizados em prótese fixa foram evoluindo de modo a atingir, da melhor forma, o objetivo final procurado.

Existe uma imensa variedade de abordagens para tratar as diferentes alterações de forma, posição, alinhamento, simetria, proporção, textura superficial e cor dos dentes anteriores na prática clínica diária.

A cerâmica destaca-se, assim, de um modo positivo no setor anterior pela sua longevidade, alta resistência e ótimas propriedades óticas.

Utilizando técnicas laboratoriais associadas e um protocolo clínico rigoroso, será possível realizar facetas muito finas com uma alteração mínima ou nula de tecido duro criando, assim, um resultado final baseado numa abordagem conservadora que cria restaurações minimamente invasivas, bastante estéticas e de muito agrado por parte do paciente.

Palavras chave: Estética, Técnicas, Prótese fixa, Cerâmica, Facetas, Minimamente invasivo.

ABSTRACT

In recent years, the search for an ideal smile by the population has led to the development of dental medicine that now aims to preserve more and more the dental structure, while obtaining the highest aesthetic result possible in association with the social and professional life of each individual.

As patient and clinician requirements increased, techniques and materials used in fixed prostheses also evolved to better achieve the desired end goal. There is an immense diversity of approaches to treat the different variations of shape, position, alignment, symmetry, proportion, surface texture and color of the anterior teeth in the daily clinical practice.

Ceramic thus stands out in a positive way in the anterior sector for its longevity, high resistance and excellent optical properties.

By using combined laboratory techniques and a rigorous clinical protocol, it will be possible to perform very thin veneers with minimal or no hard tissue alteration, thus creating a final result based on a conservative approach that creates minimally invasive restorations, quite aesthetic and very pleasing to the patient.

Key words: Aesthetics, Techniques, Fixed prosthesis, Ceramics, Veneers, Minimally invasive.

ÍNDICE GERAL

1. INTRODUÇÃO.....	13
1.1. Contextualização e justificação do trabalho	13
2. DESENVOLVIMENTO.....	15
2.1. Evolução histórica.....	15
2.2. Facetas.....	16
2.2.1. Cerâmicas dentárias para a confecção de facetas	16
2.2.1.1. Cerâmicas vítreas.....	17
2.2.1.2. Cerâmicas feldspáticas	18
2.2.2. Protocolo clínico	19
2.2.2.1. Relação Paciente – Médico - Técnico de laboratório.....	19
2.2.2.2. Terapias prévias.....	20
2.2.2.3. Seleção da cor.....	21
2.2.2.4. Enceramento de diagnóstico.....	21
2.2.2.5. “Mock-up”	22
2.2.2.6. Preparação Dentária.....	23
2.2.2.7. Impressões definitivas	24
2.2.2.8. Restauração provisória	26
2.2.2.9. Cimentação	26
2.2.2.10. Colocação	29
2.2.3. Facetas em resina composta.....	30
2.2.3.1. Vantagens e desvantagens	31
2.2.3.2. Indicações e contraindicações	32
2.2.4. Facetas cerâmicas.....	33

2.2.4.1.	Vantagens e desvantagens	33
2.2.4.2.	Indicações e contraindicações	34
2.3.	Facetas vs Lentes de contato dentárias.....	34
2.3.1.	Tecidos periodontais	35
2.3.2.	Junção dento gengival.....	36
2.3.3.	Ligamento periodontal.....	36
2.3.4.	Processo alveolar	37
2.3.5.	Cemento radicular.....	37
2.3.6.	Espaço biológico.....	38
2.3.7.	Linhas de terminação convencionais	39
2.3.7.1.	Tipo e localização das linhas de terminação	39
2.3.8.	Preparos dentários com finalidade protética.....	40
2.3.9.	Técnica de Preparação Biologicamente Orientada (BOPT)	41
2.3.10.	Vantagens da técnica BOPT	43
2.3.11.	Desvantagens da técnica BOPT.....	43
2.3.12.	Protocolo clínico da técnica BOPT	44
2.3.12.1.	Preparação dentária	44
2.3.12.2.	Reabilitação provisória.....	45
2.3.12.3.	Impressões definitivas	46
2.3.12.4.	Procedimentos laboratoriais	46
2.3.13.	Longevidade de restaurações com a técnica BOPT	47
3.	CONCLUSÃO.....	49
4.	BIBLIOGRAFIA	51

ÍNDICE DE TABELAS

Tabela 1. Novo sistema de classificação de preparação dentária para facetas (Adaptado de LeSage, 2013)	24
--	----

ÍNDICE DE FIGURAS

FIGURA 1. Seleção da cor através da adaptação de uma escala (Adaptado de Magne e Belser, 2004).....	21
FIGURA 2. Elaboração da chave de silicone sobre o modelo de estudo (Adaptado de Magne e Belser, 2004).....	22
FIGURA 3. “Mock Up” após remoção da chave de silicone (Adaptado de Magne e Belser, 2004).....	23
FIGURA 4. Elaboração da preparação guiada (Adaptado de Magne e Belser, 2004).....	23
FIGURA 5. Colocação do fio de retração (Adaptado de Magne e Belser, 2004) ..	25
FIGURA 6. Colocação de silicone de adição para a tomada de impressões (Adaptado de Magne e Belser, 2004).....	25
FIGURA 7. Aspeto final da impressão com silicone de adição (Adaptado de Magne e Belser, 2004).....	26
FIGURA 8. Aspeto dentário antes da colocação de facetas (Adaptado de Magne e Belser, 2004).....	30
FIGURA 9. Aspeto dentário após colocação de facetas (Adaptado de Magne e Belser, 2004).....	30

ÍNDICE DE ABREVIATURAS

BOPT- Técnica de preparação biologicamente orientada

BPRs- Restaurações de cerâmica adesivas

CAD/ CAM- Computer aided design/computer aided manufacturing

JAC- Junção amelo-cimentária

LP- Ligamento periodontal

MPa- Megapascal

PPF – Prótese parcial fixa

1. INTRODUÇÃO

1.1. Contextualização e justificação do trabalho

O interesse pela estética tem sido cada vez mais disseminado e abordado através de tratamentos minimamente invasivos, como resultado dos avanços tecnológicos, técnicos e dos materiais. Desta forma, a técnica minimamente invasiva está a tornar-se bastante conhecida e admirada pela população em geral (Mackenzie & Banerjee, 2017).

Este crescente reconhecimento fez aumentar a procura por técnicas indolores, rápidas, com pouco ou nenhum desgaste dentário e bastante eficazes na melhoria do sorriso (Troca *et al.*, 2014).

Nos últimos anos, tem havido uma evolução no mundo digital, facilitando assim a demonstração, explicação e coordenação de casos tanto com o técnico de laboratório como com o paciente.

As facetas de cerâmica e as lentes de contato estão entre as melhores opções de tratamento estético minimamente invasivo, sendo utilizadas para melhorar a forma, cor, substituição de restaurações pré-existentes em resina composta e para reposição da função mastigatória (Neto *et al.*, 2018).

De modo a alcançar a harmonia estética tão procurada, muitas vezes é necessário idealizar um plano de tratamento multidisciplinar, associando várias especialidades para atingir um objetivo final (Zavanelli, Zavanelli, Mazaro, Paula, *et al.*, 2015).

É importante que o médico dentista se mantenha atualizado em relação a novas técnicas e materiais de modo a conseguir acompanhar este crescimento acentuado na procura da estética (Carpena, Ballarin, & Aguiar, 2015).

Com este trabalho de revisão, procurou-se obter informação sobre a atualidade de materiais e métodos utilizados em prótese fixa minimamente invasiva de modo a conseguir empregá-los numa futura prática.

2. DESENVOLVIMENTO

2.1. Evolução histórica

Charles Henry Land, em 1903, foi o primeiro na literatura a propor o uso de facetas estéticas, com o objetivo final de caracterizar fisicamente personagens em filmes de Hollywood, não tendo qualquer outro tipo de função associada a elas.

Em 1937, Charles Pincus descreveu uma nova técnica de colocação vestibular de facetas que aderiam à face dentária através de um pó adesivo, sem qualquer preparação da mesma, sendo apenas utilizadas durante as gravações visto que a sua adesão era bastante débil (Pincus, 1938).

O aparecimento de técnicas de adesão ao esmalte durante os anos 50 e o desenvolvimento de técnicas de condicionamento do esmalte e das resinas de adesão, permitiu que alguns anos mais tarde as facetas dentárias pudessem ser aderidas aos dentes de uma forma permanente (Bispo, 2009).

Posteriormente, Horn, em 1983, propôs a utilização de facetas de porcelana como uma restauração final para cobrir a face vestibular de dentes anteriores. Desde então, as indicações para o uso deste sistema restaurador têm evoluído à medida que os profissionais têm ganho confiança com a técnica. Consequentemente a utilização deste método de reabilitação estético tornou-se uma prática de trabalho comum em consultórios dentários (Bispo, 2009).

Com a evolução da técnica e dos materiais utilizados, também foram evoluindo as indicações para o uso de facetas. As indicações originais nos anos 80 limitavam-se à melhoria de ligeiras alterações de forma ou cor enquanto que no presente, por exemplo, se consegue fazer, a partir destas, uma reabilitação da guia anterior dentária (Vanlioğlu & Kulak-Özkan, 2014; Neto *et al.*, 2018).

2.2. Facetas

Facetas estéticas são restaurações parciais que têm como objetivo revestir as superfícies vestibulares, interproximais e, eventualmente, as superfícies incisais dos dentes anteriores superiores e inferiores procurando assim alterar discrepâncias de cor, forma, textura, função e posicionamento dos elementos na arcada dentária (Ericson, Kidd, McComb, Mjor, & Noack, 2016; Mackenzie & Banerjee, 2017).

Desde a sua introdução em 1938, por Charles Pincus, que as restaurações com facetas têm provado ser um procedimento restaurador duradouro e estético para o tratamento de dentes na região anterior da cavidade oral (Sadaqah, 2014; Pincus, 1938).

Dentro do conjunto de procedimentos restauradores, as coroas convencionais foram a primeira opção dos pacientes durante mais de um século. No entanto, as facetas estéticas tornaram-se um recurso muito mais conservador, preservando o remanescente dentário e alterando pequenas diferenças de cor, forma, posição e textura antes inimagináveis (Bispo, 2009).

As facetas cerâmicas são mais conservadoras que as coroas convencionais e mantêm a biomecânica de um dente original com uma taxa de sucesso de aproximadamente 93% em 15 anos de utilização clínica. Por esta razão, as indicações deste procedimento expandiram a um ponto onde agora o seu uso é uma prática comum em clínicas dentárias (Friedman, 1998; Sadaqah, 2014).

No entanto, tendo em conta a grande variedade de situações clínicas, nem todas as cerâmicas se comportam conforme a necessidade e de igual maneira. Um dos fatores mais importantes para o sucesso clínico de facetas cerâmicas é a seleção adequada da cerâmica a usar (Radz, 2011; Sadaqah, 2014).

2.2.1. Cerâmicas dentárias para a confecção de facetas

As cerâmicas dentárias são conhecidas por serem um material com aspeto semelhante ao dente natural, com uma ótima propriedade ótica e durabilidade química.

Tem havido melhorias contínuas na parte estética e nos métodos de fabrico, resultando em dezenas de produtos diferentes para escolha dos médicos (Gracis, Thompson, Ferencz, Silva, & Bonfante, 2016; Helvey, 2014).

As cerâmicas são compostas por uma matriz vítrea, com óxidos de silicato e por uma fase cristalina constituída por elementos metálicos e elementos não metálicos onde a matriz vítrea está relacionada com a expansão térmica e a cristalina responsável pelas propriedades mecânicas e óticas (Gomes, Assunção, Rocha, & Santos, 2008).

Devido às amplas possibilidades terapêuticas através de facetas, nem todas as cerâmicas se irão comportar do modo desejado e é então necessário fazer um breve estudo da cerâmica para que, a partir dele, possamos deduzir qual será a mais indicada para cada tipo de paciente (Okida, Filho, Barão, dos Santos, & Goiato, 2012).

As cerâmicas dentárias abrangem uma grande família de materiais inorgânicos dentro do grupo dos materiais não metálicos (Fons-Font, Solá-Ruíz, Granell-Ruíz, Labaig-Rueda, & Martínez-González, 2006) embora as cerâmicas mais indicadas para a confecção de facetas sejam as vítreas e feldspáticas por serem ácido-sensíveis, ajudando na adesão ao esmalte dentário. (Conceição, 2000).

2.2.1.1. Cerâmicas vítreas

Foi proposto um novo sistema cerâmico constituído por vidro com um elevado conteúdo de alumina tendo como objetivo melhorar os problemas relacionados com a capacidade de resistir à fratura, ao choque térmico e à erosão (Andrade, Silva, Vasconcelos, & Vasconcelos, 2017; Aguiar *et al.*, 2016).

Ao acrescentar cristais de dissilicato de lítio à fórmula das cerâmicas feldspáticas, as propriedades mecânicas foram melhoradas sem comprometer as propriedades óticas das cerâmicas vítreas. As cerâmicas vítreas favorecem as restaurações estéticas visto que são muito translúcidas e apresentam uma reflexão da luz muito próxima à da estrutura dentária, mostrando assim uma excelente qualidade ótica (Amoroso *et al.*, 2012; Taskonak & Sertgöz, 2006).

Estas cerâmicas são sujeitas ao condicionamento pelo ácido fluorídrico classificando-se como cerâmicas ácido-sensíveis. Associadas à aplicação de silano no interior da peça, permitem elevados graus de adesividade ao substrato dentário, adquirindo mais resistência à flexão (Amoroso *et al.*, 2012; Chitmongkolsuk, Heydecke, Stappert, & Strub, 2002).

2.2.1.2. Cerâmicas feldspáticas

As cerâmicas feldspáticas têm na sua composição sílica e óxido de quartzo que predominam numa proporção de 46-66% para uma proporção de 11-17% de alumina (Fons-Font *et al.*, 2006).

Podemos distinguir assim as porcelanas feldspáticas convencionais, que são muito estéticas embora apresentem com desvantagem fragilidade e a baixa resistência à fratura, e as porcelanas feldspáticas de alta resistência.

As propriedades físicas das facetas feldspáticas são fracas, ao contrário da sua estética. Estas apresentam uma resistência á flexão na ordem dos 60 a 70 MPa e são as que manifestam uma fase cristalina menor estando por isso mais sujeitas a fraturas mecânicas (Fons-Font *et al.*, 2006).

A utilização de técnicas de “mock-up” e de procedimentos de adesão é muito importante para alcançar excelentes resultados ao trabalhar com facetas de cerâmica feldspática em restaurações no setor anterior (Comlekoglu *et al.*, 2009).

A realização de um “mock-up” impede assim a excessiva ou incorreta preparação do dente, pois indica de forma exata a localização e quantidade de redução necessária para obter o preparo desejado (Jankar *et al.*, 2014).

O sucesso clínico das facetas feldspáticas depende não só da indicação apropriada e da adequada aplicação dos materiais e técnicas disponíveis, mas também do objetivo final funcional e estético.

2.2.2. Protocolo clínico

2.2.2.1. Relação Paciente – Médico - Técnico de laboratório

Na maioria dos casos de reabilitação estética, o objetivo do tratamento é obtido por meio de um diagnóstico. Este pode ser alcançado a partir de uma abordagem em duas etapas, que inclui a elaboração de um enceramento de diagnóstico e a realização de um modelo correspondente a ser avaliado “in vivo” pelo médico e pelo paciente (Magne & Belser, 2002; Rieder, 1989).

A tríade de sucesso é constituída por uma relação harmoniosa entre o paciente, a equipa operatória e os técnicos laboratoriais, sendo que tanto o médico dentista como os técnicos têm de perceber os objetivos do paciente e para tal acontecer. Magne e Belser (2002) propuseram um protocolo de abordagem a seguir:

1. Conhecer o paciente e conhecer qual o seu objetivo pretendido. É de extrema importância que o clínico entenda cuidadosamente as explicações do paciente, a fim de definir as principais expectativas deste. Nesta fase deve utilizar-se modelos, fotografias e revistas de modo a ajudar na comunicação com o paciente.
2. Depois do paciente expressar os seus desejos, o clínico, através de radiografias e de um exame clínico sistemático, irá avaliar a sua saúde oral, recorrendo também à análise de modelos de estudo, possivelmente montados num articulador.
3. Com base nos documentos antes analisados, o clínico explica os problemas existentes ao paciente, usando as radiografias, fotografias e modelos de estudo como auxiliares. O uso de uma linguagem simples e compreensível é essencial neste diálogo. A demonstração de casos clínicos semelhantes ao do paciente também pode ajudar na sua melhor compreensão.
4. O clínico elabora então um plano de tratamento, incluindo as possíveis alternativas, a duração e orçamento. A taxa do laboratório deve ser apresentada à parte.
5. O clínico explica os parâmetros de tratamento (objetivo, sequência, duração, custos, limitações, prognóstico e alternativas) ao paciente.

Após o paciente assinar o consentimento informado, dá-se início aos procedimentos clínicos.

O médico dentista, com o avançar do plano de tratamento, deve ter em atenção qualquer alteração deste, informando de seguida o técnico de laboratório (Baratieri, 2001).

2.2.2.2. Terapias prévias

A fase de terapia prévia do tratamento compreende procedimentos preventivos, periodontais e operatórios, que são muitas vezes negligenciados. Eles representam aperfeiçoamentos e pequenas correções que terão um efeito significativo no resultado final (Magne & Belser, 2002).

Destacam-se assim os seguintes procedimentos descritos por Magne e Belser (2002):

- **Cirurgia mucogengival:** A morfologia e saúde adequada do periodonto são responsáveis por 50% do resultado estético final de uma restauração. Intervenções como um enxerto ou uma pequena remodelação dos contornos gengivais podem garantir o sucesso estético final da restauração.
- **Branqueamento:** A estética final pode ser afetada negativamente pelas condições óticas dos tecidos dentários subjacentes. Os procedimentos de branqueamento dentário permitem o restabelecimento de uma cor de dente que facilitará a integração das restaurações de cerâmicas adesivas (BPRs). A fase restauradora deve ser atrasada 2 a 4 semanas após o branqueamento, devido ao efeito inibidor dos resíduos de oxigénio na união dos compósitos.
- **Restaurações diretas:** São frequentemente necessárias pequenas alterações nos dentes adjacentes antes da colocação de facetas. Uma das situações mais observada é a melhoria da forma e do volume do incisivo lateral antes da colocação de facetas nos incisivos centrais. A forma e a posição podem ser facilmente alteradas com compósitos de forma direta quando o material restaurador é totalmente suportado pelo esmalte subjacente.

2.2.2.3. Seleção da cor

Na determinação da cor final, é recomendável a presença do técnico de laboratório de modo a obter o melhor resultado estético possível. Quando a sua presença não é possível, torna-se imprescindível o recurso a mapas cromáticos, fotografias e referências através de escalas de cores (Baratieri, 2001; Magne & Belser, 2002) visto que a escala de cores utilizada pelo médico dentista deverá ser a mesma que a do técnico de laboratório (Figura 1) (Baratieri, 2008).

A decisão da cor final, idealmente, implica a utilização de várias fontes luminosas como a luz do dia, luz artificial e luz de “flash” de uma câmara digital (Magne & Belser, 2002; Baratieri, 2001).

A fluorescência e a opalescência são critérios extremamente importantes na determinação do bordo incisal e são imperativas na confecção de uma restauração, para que esta seja o mais natural possível (Magne & Belser, 2002).

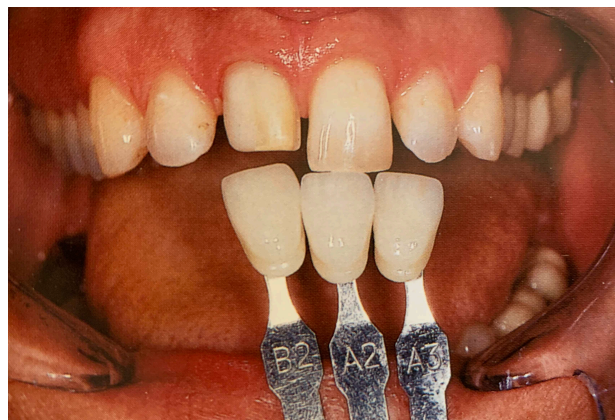

Figura 1. Seleção da cor através da adaptação de uma escala (Adaptado de Magne e Belser, 2004).

2.2.2.4. Enceramento de diagnóstico

Na primeira fase da abordagem, a intuição, sensibilidade e uma boa percepção da personalidade do paciente devem permitir que o técnico de laboratório defina uma meta prévia de restauração, obtida pela adição de cera no modelo de estudo preliminar (Magne & Belser, 2002).

Este procedimento requer um conhecimento preciso dos elementos anatómicos dentários e ajudará na percepção e decisão final do paciente.

As formas básicas dos dentes são definidas pelas cristas proximais verticais, estas representam os ângulos de transição entre as superfícies vestibulares e proximais. Visto serem bastante proeminentes, as cristas proximais são as primeiras a sofrer desgaste, por isso, são também as primeiras a ser restauradas com cera no modelo de estudo (Magne & Belser, 2002).

2.2.2.5. “Mock-up”

O “mock-up” consiste na produção intra-oral de um modelo, em resina acrílica, que reproduz o enceramento já realizado, através de uma chave de silicone (Figura 2) (Magne & Belser, 2002). O paciente consegue assim avaliar, em boca, um modelo pressuposto das futuras restaurações e é utilizado como guia durante a preparação dentária (Figura 3) (Magne & Belser, 2004).

Este procedimento pode ser realizado de modo direto ou de modo indireto, que permite melhores resultados. Para ambas as técnicas é aconselhado a utilização de resina acrílica em vez de resinas compostas, que seriam mais frágeis, visto terem propriedades de manuseio elevadas (Magne & Belser, 2002).




Figura 2. Elaboração da chave de silicone sobre o modelo de estudo (Adaptado de Magne e Belser, 2004).

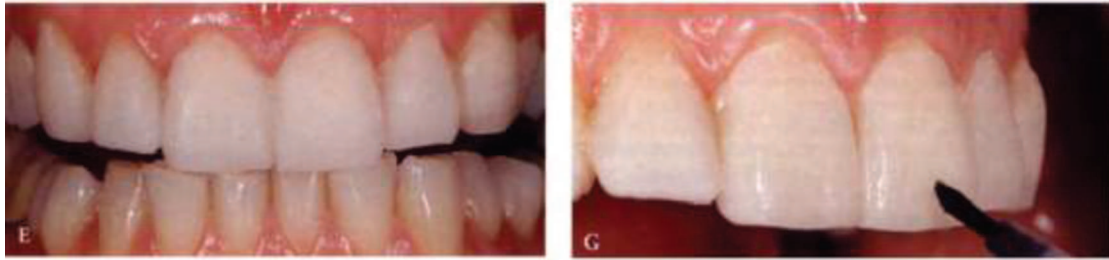


Figura 3. “Mock Up” após remoção da chave de silicone (Adaptado de Magne e Belser, 2004).

2.2.2.6. Preparação Dentária

Magne e Belser (2002), propuseram uma guia para a preparação dentária utilizando o “mock-up” de resina acrílica. Assim, é possível evitar exposições dentinárias e melhorar a biomecânica dentária. Esta técnica consiste na realização de sulcos horizontais com uma broca esférica com o diâmetro pretendido com o mandril apoiado na face vestibular do dente, marcando de seguida os sulcos com um lápis (Figura 4). Em seguida, é utilizada uma broca troncocónica de modo a desgastar o restante “mock-up”, até as marcas de lápis não serem visíveis (Figura 4). Antes de se proceder à realização de impressões definitivas, os ângulos agudos devem ser eliminados ou arredondados (Magne & Belser, 2004).

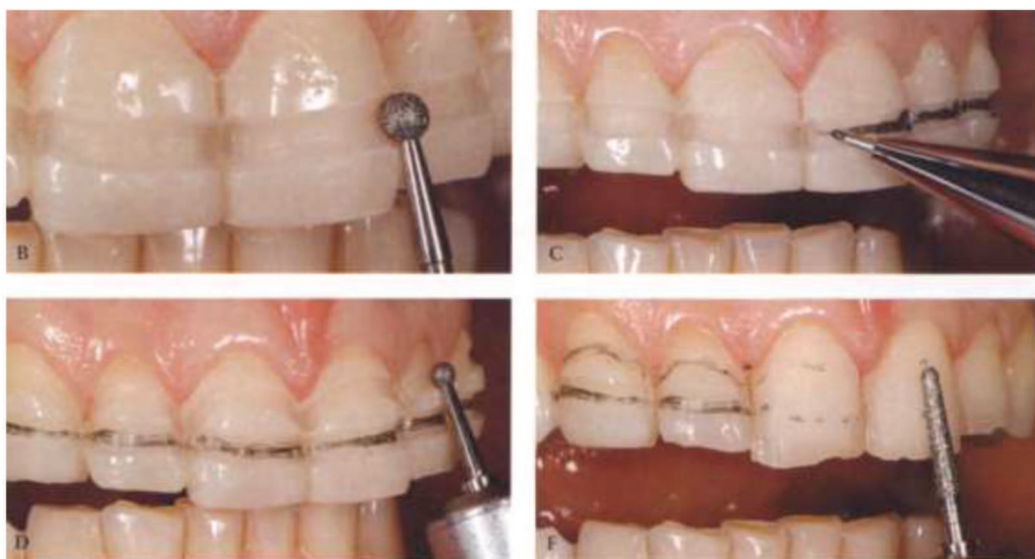

Figura 4. Elaboração da preparação guiada (Adaptado de Magne e Belser, 2004).

LeSage (2013), de modo a tornar mais fácil a identificação das diferentes técnicas de preparação, propôs uma classificação que diferencia os vários graus de desgaste dentário no ato de colocação das facetas (Tabela 1).

Tabela 1. Novo sistema de classificação de preparação dentária para facetas (Adaptado de LeSage, 2013).

Novo Sistema de Classificação de Preparação Dentária para Facetas		
REDUÇÃO	FACE VESTIBULAR	ESMALTE REMANESCENTE
CL - I Sem preparação ou patricamente sem preparação	Detectavel com ampliação, com ou sem linha de terminação gengival	95% a 100%
CL - II Minimamente invasivo	até 0,5 mm	80% a 95%
CL - III Design conservativo	de 0,5 mm a 1mm	50% a 80%
CL - IV Design All-ceramic convencional	acima de 1 mm	<50%

A classe I abrange todos os dentes que não necessitam de preparação dentária, indicada para manter o perfil dentário inalterado. Os casos ideais para esta classe serão então dentes com uma cor adequada requerendo apenas uma ligeira alteração anatómica (LeSage, 2013; LeSage, 2010).

Se já for observada uma alteração da coloração do dente ou ligeira irritação dos tecidos gengivais deve optar-se por um preparo classe II. Este preparo é caracterizado por um desgaste até cerca de 0,5 mm, sendo assim possível um melhor contorno gengival e uma maior espessura de cerâmica, cobrindo a coloração menos desejada.

As classes III e IV já não são aconselhadas para técnicas minimamente invasivas pois requerem um preparo dentário com um desgaste maior (LeSage, 2013).

2.2.2.7. Impressões definitivas

A impressão definitiva tem como finalidade a impressão precisa dos dentes e dos tecidos gengivais adequadamente condicionados atraumaticamente através de fios

de retração (Figura 5), proporcionando uma reprodução adequada das preparações e do ambiente circundante a estas (Magne & Belser, 2002).

Os materiais mais aconselhados para a realização de impressões são os silicones de adição, através da técnica de dupla mistura (Figura 6 e 7), devido à sua elevada memória elástica, resistência à deformação e à possibilidade de permitir múltiplos vazamentos. Como complemento a esta impressão, será necessário a realização de uma impressão da arcada oponente, em alginato, e enviada para laboratório juntamente com o restante trabalho (Magne & Belser, 2004; Tuit, Rosen, Cohen, & Becker, 1991).

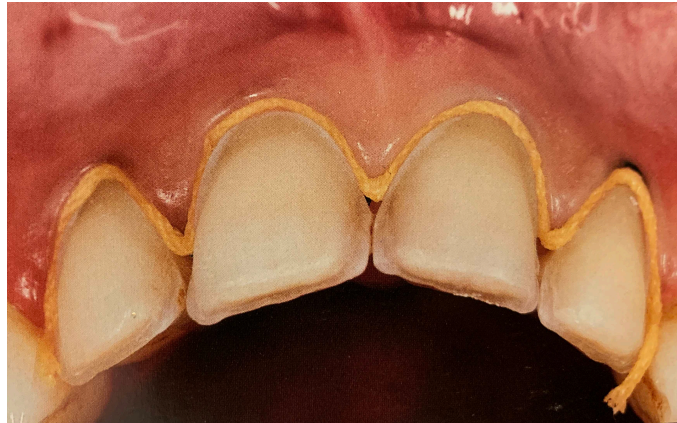


Figura 5. Colocação do fio de retração (Adaptado de Magne e Belser, 2004).

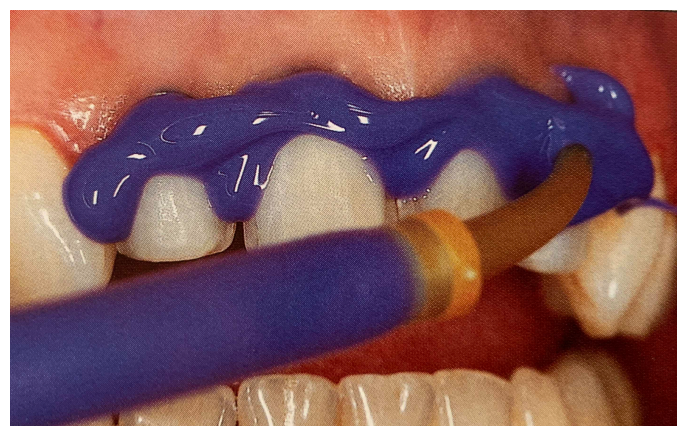


Figura 6. Colocação de silicone de adição para a tomada de impressões (Adaptado de Magne e Belser, 2004).

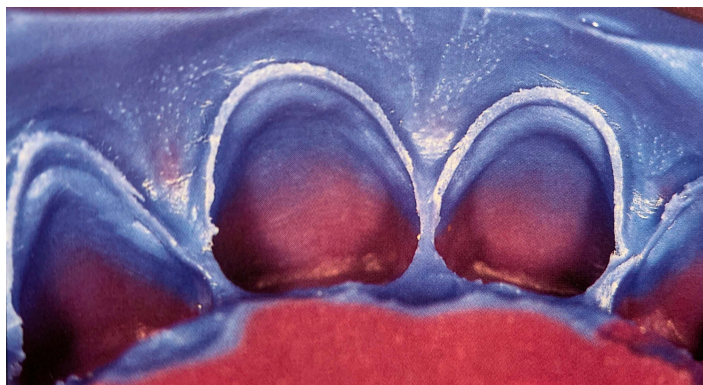


Figura 7. Aspeto final da impressão com silicone de adição (Adaptado de Magne e Belser, 2004).

2.2.2.8. Restauração provisória

Quando a necessidade de utilização de restaurações provisórias é imposta, estas serão confeccionadas de uma forma semelhante ao “mock-up”. As resinas acrílicas autopolimerizáveis são as eleitas para estas restaurações, pois apresentam uma elasticidade elevada quando comparadas com as resinas compostas. O uso de resinas mais translúcidas e de envernizamento asseguram acabamentos mais estéticos. De modo a reter as restaurações provisórias, uma das opções mais viáveis é a fotopolimerização de um sistema adesivo sem carga com as restaurações provisórias já colocadas em boca (Magne & Belser, 2002).

2.2.2.9. Cimentação

O êxito das restaurações indiretas, depende de um correto diagnóstico e planeamento, um desenho adequado dos preparos, de um desempenho e conhecimento clínico meticoloso, e também da escolha do cimento a utilizar e da aplicação da sua técnica. (Ribeiro, Lopes, Farias, Cabral, & Guerra, 2007).

A cimentação definitiva de próteses parciais fixas, sejam elas de cerómero, fibra de vidro ou cerâmica, apresentam características particulares relacionadas aos diversos tipos de agentes cimentantes (Ribeiro *et al.*, 2007).

Os agentes cimentantes idealmente devem preencher o espaço entre o dente preparado e a restauração, conferindo assim retenção e resistência tanto à restauração

como ao remanescente dentário, promovendo isolamento marginal e longevidade dos trabalhos protéticos (Shillingburg *et al.*, 2012).

A escolha desses cimentos deve ser efetuada através das circunstâncias clínicas de cada caso, das propriedades físicas do material restaurador indireto, e das características físicas e biológicas do material adesivo, tais como a adesividade, solubilidade, resistência e biocompatibilidade (Ribeiro *et al.*, 2007).

Estes cimentos devem ainda apresentar um bom isolamento marginal, alta resistência à tração e compressão, tempos apropriados de presa e trabalho, serem radiopacos e terem boas propriedades óticas (Shillingburg *et al.*, 2012).

2.2.2.9.1. Escolha do cimento

Devido a uma resistência à tração superior à dos cimentos convencionais, os cimentos resinosos fornecem uma adesão micromecânica eficaz, sendo este o tipo de cimento mais indicado para a cimentação de facetas (Shillingburg *et al.*, 2012).

Um dos fatores mais importantes na escolha do cimento a utilizar é a espessura da faceta, pois influencia diretamente a fotopolimerização, devido à opacidade que pode adquirir. Deve ser utilizado um cimento de dupla polimerização quando a espessura da faceta é superior a 0.7mm pois a transmissão de luz através desta não é capaz de polimerizar todos os monómeros existentes. Quando a espessura é inferior a 0.7mm, deve-se utilizar cimentos fotopolimerizáveis, o que irá permitir uma remoção mais eficaz dos excessos, maior tempo de trabalho e uma elevada estabilidade da cor (Blatz, Dent, & Sadan, 2003).

2.2.2.9.2. “TRY-IN”

A inserção final da peça de cerâmica deve ser precedida por um teste minucioso, para que o seu o resultado final seja o esperado.

Após a remoção da provisória, deve ser utilizada uma pasta abrasiva leve para limpar as superfícies preparadas, e na zona onde foi usado o sistema adesivo, deve utilizar-se também uma sequência de discos abrasivos (Magne & Belser, 2002).

Depois de verificar a adaptação das peças no modelo de estudo, devem ser experimentadas individualmente e, com o auxílio de uma sonda, verificar a adaptação em boca, fazendo, por fim, uma prova simultânea, com a opinião do paciente, para avaliar a estética final. Devido ao risco de fratura, não está indicado ocluir os dentes. (Magne & Belser, 2002; Della Bona & Northeast, 1994).

Após a aprovação por parte do paciente e antes de se efetuar o condicionamento, a faceta é limpa com solventes (etanol ou acetona). Após o isolamento absoluto, deve ser realizado de novo um “try-in,” de maneira a detetar qualquer interferência que possa comprometer o correto assentamento da faceta (Magne & Belser, 2002; Della Bona & Northeast, 1994).

2.2.2.9.3. Condicionamento da cerâmica

O condicionamento da cerâmica com ácido fluorídrico, seguido de uma aplicação de silano é um procedimento muito utilizado para obter uma superfície limpa e microretentiva antes da adesão de restaurações cerâmicas, mostrando ser essencial para uma adesão duradoura (Canay, Hersek & Ertan, 2001).

O silano é uma molécula bifuncional que possibilita a união química entre a sílica da cerâmica e o adesivo através de ligações covalentes.

Aconselha-se a aplicação de 2 a 3 camadas de silano, permitindo assim a evaporação dos solventes entre estas aplicações. Um aquecimento por volta dos 100°C, durante cerca de 1 minuto, aumenta substancialmente o efeito promotor do silano no condicionamento do substrato (Magne & Belser, 2002).

Deve ser utilizado, sempre que possível, isolamento absoluto neste procedimento, aquando dos processos adesivos de modo a manter a integridade do substrato. Esta integridade é essencial para o sucesso da restauração. O uso de isolamento absoluto ajuda na proteção da superfície da contaminação por sangue ou saliva, preservando a integridade adesiva entre a superfície interna da cerâmica e o substrato, de modo a aumentar a longevidade da restauração final (McLaren & Cao, 2009).

2.2.2.10. Colocação

Um dos protocolos de cimentação sugeridos é proposto por D’Arcangelo, Vadini, D’Amario, Chiavaroli e De Angelis (2018) e é dividido em preparação do dente e preparação da superfície interna da cerâmica.

Preparação do dente:

1. Isolamento absoluto;
2. Proteger os dentes vizinhos com uma matriz;
3. “Try-in”;
4. Aplicação de ácido ortofosfórico a 37% durante 15 segundos;
5. Lavar durante 15 segundos;
6. Aplicação da resina adesiva sem fotopolimerizar;

Preparação da superfície interna da cerâmica:

1. Aplicar ácido fluorídrico a 9,6% durante 90 segundos;
2. Colocar as facetas em banho de ultra-sons com álcool durante 5 minutos;
3. Aplicar silano na superfície interna durante 30 segundos;
4. Aquecer a resina composta microhíbrida (Enamel Plus HRi) a 55°;
5. Aplicar a resina na superfície interna da faceta com instrumentos pré-aquecidos;
6. Assentamento da peça, removendo os excessos com uma sonda;
7. Fotopolimerizar a nível incisal durante 6-8 segundos;
8. Remoção de excessos com bisturi, fio dentário e sonda;
9. Fotopolimerizar a face vestibular e lingual durante 40 segundos;

Seguindo esta preparação e todo o procedimento anteriormente indicado, será possível obter um aspecto dentário bastante mais estético e satisfatório para o paciente (Figura 8 e 9).

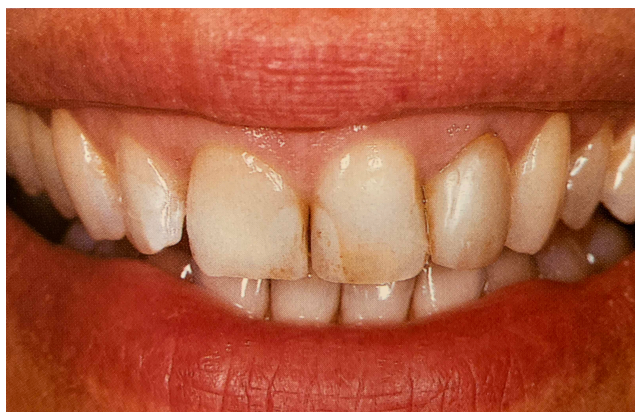

Figura 8. Aspecto dentário antes da colocação de facetas (Adaptado de Magne e Belser, 2004).

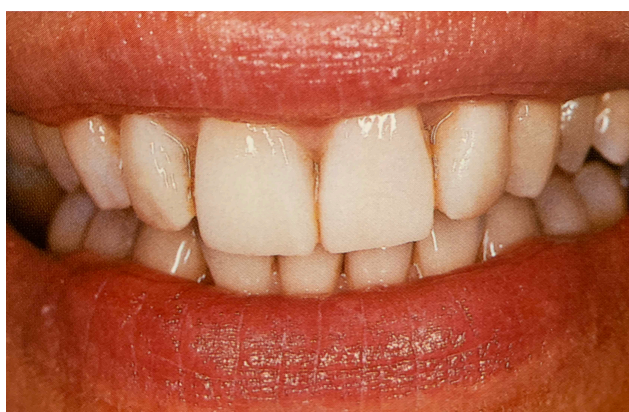


Figura 9. Aspecto dentário após colocação de facetas (Adaptado de Magne e Belser, 2004).

2.2.3. Facetas em resina composta

Os materiais das facetas dentárias evoluíram notavelmente nos últimos anos. Os primeiros materiais que foram usados tiveram muitas desvantagens, como por exemplo os materiais necessários para cobrir qualquer coloração terem de ser muito grossos, dificuldade de polimento, poderiam causar abrasão na arcada antagonista e eram fáceis de pigmentar (Allothman & Bamasoud, 2018).

O maior avanço na confecção de facetas estéticas verificou-se quando a pioneira resina acrílica foi substituída pela resina composta. Os compósitos passaram então a ter grande aceitação na confecção de facetas estéticas devido à superioridade das propriedades físicas em relação às das resinas acrílicas sem carga (Alothman & Bamasoud, 2018).

As facetas dentárias, como próteses fixas, podem ser confeccionadas em porcelana ou resina. Embora sejam dois materiais com características distintas, possuem em comum uma grande desvantagem, a ocorrência de microinfiltração (Almilhatti, Giampaolo, Machado, Pavarina, & Vergani, 2010).

2.2.3.1. Vantagens e desvantagens

Quando comparadas com as facetas de cerâmica, as facetas resinosas apresentam algumas vantagens descritas por Almilhatti *et al.*, (2010) como:

- Fácil manipulação;
- Possibilidade de reparação intra-oral;
- Maior resiliência;
- Baixa abrasividade, importante em pacientes com hábitos parafuncionais pois as restaurações em porcelana poderiam causar desgaste nas estruturas antagonistas naturais;

Estas facetas apresentam desvantagens, também descritas por Almilhatti *et al.*, (2010) como:

- Uma cor instável;
- Polimento da superfície insuficiente;
- Porosidade;
- Baixa resistência;
- Deformações plásticas;
- Maior infiltração marginal, sendo definida por vários autores como uma passagem de bactérias e fluidos entre a superfície dentária e o material restaurador.

Embora as resinas disponíveis atualmente não preencham todos os requisitos de um material ideal, elas têm mostrado ser uma opção à utilização da porcelana por utilizarem técnicas moderadamente simples e mostrarem propriedades fundamentais para um adequado comportamento na cavidade oral, onde apenas materiais quimicamente estáveis podem apresentar tais condições sem apresentar sinais de degradação (Almilhatti *et al.*, 2010).

2.2.3.2. Indicações e contraindicações

Desde 1930 que as facetas dentárias têm sido usadas para melhorar a estética e aumentar a proteção dos dentes.

As facetas dentárias são consideradas então como uma correção estética previsível dos dentes anteriores (Alothman & Bamasoud, 2018). Alothman & Bamasoud, (2018) descreveram as indicações das facetas dentárias que incluem:

- Dentes pigmentados devido a fatores como coloração por tetraciclina, fluorose, amelogenese imperfeita, idade entre outros;
- Restauração de dentes fraturados e desgastados;
- Morfologia anormal do dente;
- Correção de pequenos mal-posicionamentos dentários;

As facetas dentárias também apresentam algumas contra-indicações igualmente descritas por Alothman & Bamasoud (2018):

- Pacientes com hábitos parafuncionais como bruxismo;
- Reabilitações “topo a topo”;
- Higiene oral fraca;
- Esmalte insuficiente;

2.2.4. Facetas cerâmicas

As facetas cerâmicas foram introduzidas como uma solução conservadora para prótese estética em dentes anteriores desde 1980. São vastamente indicadas para dentes com pigmentação, malformações, desalinhamentos ou qualquer outro defeito dentário. Com a evolução dos materiais e sistemas de cimentação, o sucesso a longo prazo destas facetas aumentou exponencialmente (Cardoso, Cardoso, Decurcio, & Monteiro, 2011).

Existem vários sistemas de classificação para distinguir os diferentes modos de preparação das facetas em cerâmica, embora os tradicionais sejam os mais utilizados, designados em janela, topo a topo e de sobreposição (Hong, Yang, Li, Wu, & Li, 2017).

O tipo janela relaciona-se com preparações que não diminuem o bordo incisal, sendo assim indicada para dentes com incisivos regulares em termos de tamanho (Hong *et al.*, 2017).

As duas últimas preparações são indicadas para dentes que precisem de alteração do comprimento ou da translucidez incisal.

Estudos “in vitro” investigaram a distribuição de tensões e a resistência à fratura das facetas em porcelana com os diferentes modos de preparação (Hong *et al.*, 2017). As análises destes estudos revelaram que o tipo topo a topo tolera melhor o stress, enquanto o tipo em sobreposição distribui o stress de maneira mais uniforme. Já o tipo em janela concentra o stress na zona incisal (Hong *et al.*, 2017).

Em geral, não parecia haver diferença entre estes três tipos de preparação. No entanto, foi observado que a sobrevivência do tipo de sobreposição era superior à do tipo topo a topo (Hong *et al.*, 2017).

2.2.4.1. Vantagens e desvantagens

As facetas realizadas em cerâmica apresentam inúmeras vantagens, pois reúnem algumas das principais qualidades das resinas compostas, como a capacidade de

adesão ao substrato dentário, com as características ótimas das cerâmicas. Estão entre elas as seguintes caracterizadas por Soares *et al* (2012):

- Estabilidade da cor;
- Alta durabilidade e resistência;
- Excelente polimento da superfície;
- Resistência à abrasão;
- Pouca acumulação de placa bacteriana;
- Rigidez;
- Propriedades óticas semelhantes ao esmalte;

2.2.4.2. Indicações e contraindicações

Soares *et al* (2012) descreveu as situações mais indicadas para a realização de um preparo para colocação de uma faceta convencional ou minimamente invasiva e entre elas estão:

- Elementos dentários resistentes ao branqueamento;
- Presença de alterações morfológicas dentárias como por exemplo dentes conoides, diastemas ou microdontia;
- Necessidade de aumento do comprimento incisal;

2.3. Facetas vs Lentes de contato dentárias

As facetas em lentes de contato são designadas como restaurações indiretas excessivamente finas, com uma espessura de cerca de 0.3 a 0.8mm que rodeiam a face vestibular dos dentes (Zavanelli, Zavanelli, Mazaro, Santos, & Fálcon-Antenucci, 2015).

Desde de 1980, o desenvolvimento das facetas minimamente invasivas tem sido alvo de grande sucesso mundial. Tem-se utilizado o termo lentes de contato para denominar as facetas minimamente invasivas, devido à sua reduzida espessura de restauração. No entanto, considera-se que o que determinará se a restauração será

minimamente invasiva ou convencional (mais invasiva) será o protocolo de preparação e a quantidade de desgaste realizada (Cardoso *et al.*, 2011).

Podem ser diferenciadas dois tipos de restaurações minimamente invasivas: as convencionais, que, para serem confeccionadas, requerem um desgaste pequeno na superfície do dente, e as sem ou com mínimo preparo, conhecidas como “lentes de contato” dentárias (Zavanelli, Zavanelli, Mazaro, Santos, *et al.*, 2015).

Um fator que contribui para a adesão da técnica minimamente invasiva é ao nível do preparo, que está restrito apenas ao esmalte. Para além de mais conservador, o preparo no esmalte resulta numa adesão de qualidade superior, pois a união neste substrato dentário é maior do que na dentina quando se utiliza um sistema adesivo convencional (Peumans, Van Meerbeek, Lambrechts, & Vanherle, 2000).

Existem alguns critérios descritos por Carpena, Ballarin e Aguiar (2015) para que a reabilitação com lentes de contato seja bem sucedida:

- Ótima higiene oral;
- Substrato somente de esmalte;
- Ausência de desgastes a nível oclusal e incisal;
- Ausência de bruxismo;
- Presença de guia canina e guia incisiva;
- Ausência de manchas de hipoplasia nas faces vestibulares;
- Ausência de dentina escurecida e contraste de cores em restaurações;
- Ausência de concavidades e retenções interproximais;

Apesar destes critérios também há alguns cuidados a ter após a colocação de lentes de contacto como manter uma excelente higiene oral diária e evitar mastigar alimentos duros, visto que poderão comprometer a longevidade destas restaurações (Okida *et al.*, 2012).

2.3.1. Tecidos periodontais

O periodonto, definido como os tecidos que suportam e revestem o dente, compreende o cemento radicular, o ligamento periodontal, o processo alveolar e a porção da gengiva orientada para o dente (junção dentogengival) (Dieter Bosshardt &

Nanci, 2006). É importante compreender que cada um dos elementos periodontais tem a sua estrutura muito especializada e que essas características estruturais definem diretamente a sua função (Dieter Bosshardt & Nanci, 2006).

O funcionamento adequado do periodonto só é atingido através da integridade estrutural e da interação entre os seus componentes estruturais (Dieter Bosshardt & Nanci, 2006).

2.3.2. Junção dento gengival

A junção dentogengival é uma zona da mucosa oral que compreende os componentes do tecido conjuntivo e tecido epitelial (Dieter Bosshardt & Nanci, 2006; D. Bosshardt & Lang, 2005)

O epitélio é dividido em três compartimentos funcionais, o epitélio gengival, o sulcular e o juncional, enquanto que o tecido conjuntivo é dividido em dois compartimentos, o superficial e o profundo (Dieter Bosshardt & Nanci, 2006). O epitélio juncional desempenha um papel crucial uma vez que isola os tecidos periodontais do ambiente oral e manter a sua integridade é essencial para um periodonto saudável (Dieter Bosshardt & Nanci, 2006; D. Bosshardt & Lang, 2005).

A doença periodontal instala-se assim quando a estrutura do epitélio juncional começa a fracassar (Bosshardt & Nanci, 2006).

2.3.3. Ligamento periodontal

O ligamento periodontal (LP) é uma rede fibrosa alinhada e ancorada firmemente ao cemento radicular dos dentes de um lado e ao osso alveolar dos maxilares do lado oposto (Jong, Bakker, Everts, & Smit, 2017; Berkovitz, 2004).

Este proporciona estabilidade mecânica e atua como amortecedor protegendo os dentes e o osso alveolar dos danos criados pelo excesso de forças associadas à mastigação. Além disso, juntamente com a gengiva, o LP forma uma barreira protetora contra organismos patogénicos da cavidade oral (Jong *et al.*, 2017; Berkovitz, 2004).

Estas capacidades deterioram-se se o LP for danificado pela periodontite, uma doença comum e progressiva que leva à perda do LP e do osso alveolar de suporte. Se não for tratada, a periodontite eventualmente resulta em perda dentária (Jong *et al.*, 2017).

2.3.4. Processo alveolar

O processo alveolar é o osso que se encontra na maxila e na mandíbula e que contem os alvéolos dentários. É constituído por tábuas corticais externas (vestibular, lingual e palatina) de osso compacto, uma tábua esponjosa central e um revestimento ósseo do alvéolo (osso alveolar). As tábuas corticais são geralmente mais finas na maxila e mais compactas na mandíbula, na zona dos molares e pré-molares. O osso esponjoso está ausente na região dos dentes anteriores e, neste caso, a tábua cortical e o osso alveolar estão unidos (Dieter Bosshardt & Nanci, 2006; Saffar, Lasfargues, & Marc, 1997).

Apesar da formação e dos eventos regulatórios serem equivalentes a outras localizações anatómicas, o osso alveolar é distinto porque se modifica muito rapidamente e perde-se na ausência de um dente (Dieter Bosshardt & Nanci, 2006; Saffar *et al.*, 1997).

Visto isto, o osso alveolar demonstra claramente a interdependência dos tecidos periodontais e sublinha o fato importante de que os tecidos periodontais funcionam juntos como uma unidade (Dieter Bosshardt & Nanci, 2006).

2.3.5. Cimento radicular

O cimento é o tecido conjuntivo duro e avascular que reveste as raízes dos dentes e serve principalmente para fixar as principais fibras do ligamento periodontal (Dieter Bosshardt & Nanci, 2006).

Existem duas variedades de cimento diferenciadas com base na presença ou ausência de células e na origem das fibras de colagénio da matriz (Dieter Bosshardt & Nanci, 2006).

As duas variedades de cimento são:

- Cimento acelular que é encontrado na metade cervical a dois terços da raiz. Este tipo de cimento desenvolve-se muito lentamente e é considerado acelular uma vez que as células que o formam permanecem apenas na sua superfície. O seu elevado número de fibras do ligamento periodontal (denominadas fibras de Sharpey) aponta para a sua importante função de fixação do dente (Dieter Bosshardt & Nanci, 2006).
- Cimento celular que é distribuído ao longo do terço apical ou a meio das raízes e em áreas de furca. Como o fibrocimento celular intrínseco também é produzido como um tecido de reparação que preenche defeitos de reabsorção e fraturas radiculares, este também pode ser encontrado mais coronariamente (Dieter Bosshardt & Nanci, 2006).

A organização heterogénea do colagénio, a sua rápida velocidade de formação e a presença de células e lacunas podem ser a razão pela qual esta variedade de cimento é menos mineralizada que o cimento acelular (Bosshardt & Nanci, 2006).

2.3.6. Espaço biológico

Os conceitos fisiológicos do espaço biológico periodontal, chamados atualmente de tecidos gengivais supracrestais (TGS), têm sido cada vez mais discutidos na literatura atual (Junior, Reis, & Barboza, 2013).

A expressão espaço biológico foi originalmente descrita em 1962 e diz respeito à distância entre a base do sulco gengival e o topo da crista óssea alveolar, não incluindo o sulco gengival. (Junior *et al.*, 2013; Nevins & Skurow, 1984).

Manter a integridade do espaço biológico é muito importante para que a saúde gengival também se mantenha, uma vez que sua existência é indispensável para que haja adesão do epitélio juncional e da inserção conjuntiva à estrutura dentária (Junior *et al.*, 2013; Nevins & Skurow, 1984).

Fraturas e perfurações radiculares, reabsorções dentárias, cáries e preparos protéticos iatrogénicos são as causas mais frequentes de invasão do espaço dos TGS.

Perante quadros clínicos como estes, a recuperação deste espaço mostra-se necessária, seja de modo cirúrgico aumentando a coroa clínica com osteotomia ou através de tração ortodôntica. Estes tratamentos, sempre que possível, deverão ser realizados previamente aos procedimentos restauradores (Junior *et al.*, 2013).

2.3.7. Linhas de terminação convencionais

Atingir uma ótima adaptação marginal é crucial para o sucesso clínico a longo prazo de próteses parciais fixas de unidade única ou múltipla (PPF) e para o prognóstico do dente restaurado (Comlekoglu *et al.*, 2009).

A solubilidade do agente de cimentação pode, com o tempo, resultar na formação de fendas entre o dente e o material restaurador, levando à microinfiltração, acumulação de placa bacteriana, cáries e consequente falha da restauração (Comlekoglu *et al.*, 2009).

Embora se recomende um intervalo clinicamente aceitável de discrepâncias marginais inferior a 120 μm , em sistemas CAD / CAM, a abertura marginal foi descrita entre 60 μm e 300 μm (Comlekoglu *et al.*, 2009; Nakamura, Dei, Kojima, & Wakabayashi, 2003).

2.3.7.1. Tipo e localização das linhas de terminação

Atualmente existem dois tipos de preparação dentária: preparações com linhas de terminação, também designadas como preparações horizontais e preparações sem linhas de terminação (Peris, Godoy, Cogolludo, & Ferreiroa, 2019; Loi & Felice, 2013).

Ainda não existe uma classificação aceite universalmente, embora tenham sido propostos diferentes tipos de preparações de margens por Loi e Felice (2013) como:

- Em degrau
- Em degrau com bisel
- Em bisel de 135 graus

- Em chanfro
- Em chanfro com bisel
- Lâmina de faca

As preparações horizontais são as preparações de eleição, isto é, quando a coroa clínica e anatômica coincide e quando há uma boa saúde periodontal.

As preparações sem linha de terminação são mais conservadoras e são utilizadas em casos em que a coroa clínica não coincide com a coroa anatômica pela perda de suporte devido à doença periodontal. Nestes casos, a margem da coroa está localizada na área da raiz (Loi & Felice, 2013; Carnevale, Sterrantino, & Di Febo, 1983).

As preparações horizontais subgingivais foram indicadas em casos de procura estética, no entanto, elas têm sido relacionadas a reações periodontais adversas como inflamação, hemorragia, zonas de sondagem mais profunda e recessão gengival (Peris *et al.*, 2019; Loi & Felice, 2013).

2.3.8. Preparos dentários com finalidade protética

A retenção e a resistência de um preparo dentário para uma prótese parcial fixa, são fatores muito importantes e que devem ter uma atenção especial. Devem ser planeados e executados com o maior cuidado possível visto serem a base desta reabilitação. O preparo dentário de uma PPF deve possibilitar uma espessura de material restaurador adequada, preservando sempre a integridade pulpar. Esta espessura mínima requerida vai depender da liga de material que vai ser utilizada (Pigozzo, Laganá, Mori, Gil, & Mantelli, 2017).

No entanto, existem uns valores descritos como valores médios de preparação que são uma espessura de 0,5 a 0,7mm em vestibular, 1,5mm em lingual e 2mm em incisal (Pigozzo *et al.*, 2017).

Reduções excessivas podem levar a uma exposição da polpa e conseqüente perda da vitalidade dentária, acabando por resultar num fracasso prematuro da reabilitação.

Segundo Guyer (1970), as quatro fases de preparação de um dente para receber uma PPF seriam:

- Redução das faces incisais ou oclusais;
- Desgaste das paredes axiais;
- Terminação cervical;
- Dar forma de resistência e retenção;

Guyer (1970) afirma também que a melhor forma de desgaste oclusal é a que acompanha a anatomia dentária, pois promove uma distribuição de forças ao dente pilar de uma melhor forma, evita o movimento da prótese, permite uma adequada espessura de material restaurador e preserva a integridade pulpar.

Gardner (1982) referiu que o acabamento cervical (linha de terminação) é um dos elementos fundamentais para garantir o sucesso de uma coroa. Existem assim três localizações possíveis para este: supragengival, ao nível da crista gengival e subgengival.

A maioria das coroas com linhas de terminação posicionadas subgengivalmente apresentam um índice de inflamação elevado, enquanto as coroas com linhas de terminação supragengivais apresentaram gengiva com características saudáveis (Pigozzo *et al.*, 2017).

Assim sendo, o êxito de uma reabilitação deve ter sempre em consideração a longevidade da prótese, o estado da saúde oral e a satisfação do paciente (Pigozzo *et al.*, 2017).

2.3.9. Técnica de Preparação Biologicamente Orientada (BOPT)

Um dos temas mais controversos e falados em medicina dentária protética é a localização e o “design” das linhas de terminação da margem protética em relação aos tecidos gengivais na reabilitação com prótese fixa.

Defende-se que a técnica de preparação vertical, orientada biologicamente sobre o dente, permite uma excelente adaptação biológica e conseqüentemente uma

melhor restauração (Serra-Pastor, Loi, Fons-Font, Solá-Ruíz, & Agustín-Panadero, 2019; Loi & Felice, 2013).

A técnica BOPT foi desenvolvida por Ignazio Loi em 2013 e representa uma abordagem moderna na rotina clínica da preparação protética de restaurações em prótese fixa (Loi & Felice, 2013; Panadero & Solá-Ruíz, 2015).

É definida por uma preparação vertical que consiste na eliminação da junção amelo-cimentária (JAC) para que a prótese crie uma nova emergência na coroa e seja muito semelhante ao dente natural (Serra-Pastor *et al.*, 2019; Panadero & Solá-Ruíz, 2015).

Esta técnica foi considerada como um novo conceito de linha de terminação sem margens de apoio dentário, com resultados bastante estéticos e uma ótima integração periodontal (Fons-Font *et al.*, 2006; Loi & Felice, 2013).

Em comparação com técnicas convencionais, a técnica de preparação biologicamente orientada mantém a saúde periodontal mostrando também uma excelente estabilidade dos tecidos a médio e longo prazo, adaptando-se perfeitamente e de forma natural à preparação realizada (Panadero & Solá-Ruíz, 2015; Loi & Felice, 2013).

Assim sendo, este protocolo tem como objetivo criar uma nova coroa anatômica com um perfil de emergência protético que simule a forma do dente natural

Segundo relatos clínicos, a técnica provoca um aumento da espessura gengival e maior estabilidade da margem gengival, logo, existe menor hipóteses desta sofrer recessões (Panadero & Solá-Ruíz, 2015).

Além disso, a preparação vertical é caracterizada por ser a mais conservadora da estrutura dentária (especialmente em dentes com doença periodontal) e é mais fácil obter impressões nesta já que é uma zona de acabamento e não uma linha de terminação definida (Panadero & Solá-Ruíz, 2015; Loi & Felice, 2013).

Para garantir o sucesso tanto em termos de função como fonética, é fundamental que exista uma boa relação entre as restaurações dentárias e o periodonto.

2.3.10.Vantagens da técnica BOPT

Esta técnica apresenta várias vantagens que fazem com que ela seja apoiada e utilizada por Panadero e Solá-Ruíz (2015) que são as seguintes:

- Conservação da estrutura dentária;
- Correção da JAC anatômica dentária em dentes sem preparação;
- Possível reposicionamento da linha de terminação a diferentes níveis dentro do sulco, respeitando o espaço biológico;
- Eliminação de linhas de terminação em dentes já preparados;
- Permite que a gengiva adquira espessura originando uma maior estabilidade gengival;
- Melhoria na estética;
- Facilidade de acabamento de coroas provisórias;
- Controlo da migração gengival;

2.3.11.Desvantagens da técnica BOPT

Apesar das inúmeras vantagens esta técnica também apresenta algumas desvantagens, descritas também por Panadero e Solá-Ruíz (2015), que são elas:

- Técnica mais complexa;
- Requer um maior tempo de cadeira;
- Requer uma curva de aprendizagem mais longa;
- Dificuldade na remoção do excesso de material após cimentação visto que a restauração se encontra numa posição subgengival;
- Tendo em conta que esta técnica não apresenta linha de terminação, poderá ser mais difícil situar a linha da margem protética no local apropriado;
- Poderá ocorrer invasão do sulco em casos em que o Médico Dentista / Técnico de laboratório não tenha muita experiência nesta técnica;
- Por fim, esta técnica tem pouco apoio científico, na medida em que a literatura apresenta poucos estudos clínicos prospetivos que avaliem a sua eficácia;

2.3.12. Protocolo clínico da técnica BOPT

O primeiro passo será sempre efetuar uma história médica e clínica adequada.

Procede-se em seguida a uma exploração intra e extraoral, registos fotográficos e modelos de estudo. Cada caso deverá ser estudado individualmente para que haja um correto diagnóstico e conseqüente plano de tratamento (Loi & Felice, 2013).

Uma das principais complicações clínicas em prótese fixa de dentes naturais é o resultado estético insatisfatório devido à migração apical da margem gengival (Loi & Felice, 2013; Valderhaug, 1980).

De acordo com Loi e Felice (2013), a tendência de a margem gengival migrar apicalmente com o decorrer do tempo está relacionada com diferentes fatores como:

- Qualidade e quantidade inadequadas de gengiva queratinizada (os biótipos finos são mais propensos a ter recessões);
- Reação a um trauma durante o trabalho protético (preparação, retração gengival);
- Inflamação crónica devido a erros protéticos (problemas técnicos como margens abertas, desrespeito do espaço biológico);
- Trauma devido a escovagem dentária traumática;

Entre os fatores relacionados com os procedimentos restauradores, um é particularmente relevante: a técnica de preparação e a geometria correspondente da linha de terminação (Loi & Felice, 2013).

2.3.12.1. Preparação dentária

Antes de se iniciar o procedimento, é necessário ser realizado uma exploração intrasulcular com uma sonda periodontal para avaliar o nível da ligação epitelial (Loi & Felice, 2013).

Se o dente estiver íntegro, a fase inicial é a preparação da parte supra gengival do dente utilizando uma broca de diamante em forma de chama (Loi & Felice, 2013)

É então iniciada a preparação intrasulcular entrando no sulco com uma broca inclinada obliquamente, de forma a cortar com o corpo e não com a ponta, trabalhando ao mesmo tempo no dente e na gengiva acabando por conectar este plano de preparo com o plano axial, numa superfície única e vertical (Loi & Felice, 2013)

Desta forma, a junção amelocementária existente é eliminada e, em dentes já preparados, é realizado o mesmo procedimento com as linhas de terminação existentes. A broca interage ao mesmo tempo com a parede interna sulcular e com a componente epitelial da inserção gengival (Loi & Felice, 2013)

A técnica “gingitage”, proposta por Ingraham, tem como objetivo produzir uma remoção limitada de tecido epitelial no sulco enquanto que uma linha de terminação em chanfro está a ser criada na estrutura dentária utilizando uma broca em chama ajudando na tomada de impressões. Por sua vez, com a técnica BOPT o objetivo é eliminar a componente emergente da anatomia dentária ou qualquer um já pré-existente na margem de preparação. Isto permitirá a criação de uma área de acabamento dentro da qual a margem da coroa pode ser movida coronalmente. A etapa final da preparação é aperfeiçoar toda a superfície com uma broca de diamante de 20 µm de modo a suaviza-la (Loi & Felice, 2013; Ingraham, Sochat, & Hansing, 1981).

2.3.12.2. Reabilitação provisória

Com base num enceramento de diagnóstico, um técnico de Reabilitação Oral preparou previamente uma coroa em acrílico com um contorno adequado à margem gengival (Loi & Felice, 2013).

Após verificar o ajuste, a coroa é revestida com resina de metacrilato de cura a frio depois de isolar devidamente o dente a reabilitar com glicerina (Loi & Felice, 2013).

Uma vez colocada e estável, a coroa mostra claramente duas margens distintas: uma interna e fina, que abrange a parte intrasulcular do dente preparado, e uma externa, mais espessa, que engloba a porção supra gengival. O espaço entre estas duas margens é a imagem negativa da gengiva (Loi & Felice, 2013).

Este espaço entre as duas margens será então preenchido com uma resina acrílica fluída ou com uma resina composta fotopolimerizável de modo a aumentar a espessura da margem coronal e permitir a criação de um contorno da coroa (Loi & Felice, 2013).

O excesso de material é removido, conectando assim a margem da coroa com o perfil coronal na margem gengival. Após isto, realizar-se-á um polimento preciso, a coroa é cimentada e o excesso de material de cimentação é removido, finalizando assim a cimentação da coroa provisória (Loi & Felice, 2013).

2.3.12.3. Impressões definitivas

Após um mínimo de 4 semanas, o tecido gengival estará estabilizado e será realizada a impressão final da restauração. A ausência de qualquer linha de terminação tornará o processo mais simples e rápido (Loi & Felice, 2013).

É indicado a utilização de dois fios de retração para se conseguir ter uma boa impressão do sulco e ajudar assim o técnico durante os procedimentos laboratoriais (Loi & Felice, 2013).

2.3.12.4. Procedimentos laboratoriais

A realização da impressão vai permitir que o técnico de laboratório identifique a zona de terminação no modelo de trabalho. Como é necessário um melhor controle dos níveis gengivais antes de expor a linha de terminação, é traçada uma marca preta com um lápis de 0,5 mm sobre o contorno gengival, projetando-a na parede do dente já preparado (Loi & Felice, 2013).

De seguida, a parte gengival em volta do dente preparado é removida, mostrando a área subgengival da preparação reproduzida no modelo. A parte apical do modelo ficará assim exposta e será assinalada com uma linha azul (Loi & Felice, 2013).

A zona entre as duas linhas, é chamada de área de terminação e o técnico marcará a linha de terminação com um lápis vermelho entre esta zona, onde ficará a margem da coroa definitiva (Loi & Felice, 2013).

A posição mais apical ou mais coronal desta linha vai depender da profundidade do sulco e das necessidades estéticas, no entanto, a margem da coroa nunca invadirá a junção epitelial (Loi & Felice, 2013).

Sendo assim, a linha vermelha é a margem de referência para o procedimento de inserção da coroa (Loi & Felice, 2013).

A técnica BOPT introduz um novo conceito baseado na observação que indica que é o perfil gengival que se adapta ao perfil de emergência coronal e não o oposto (Loi & Felice, 2013).

Com base neste conceito, a criação dos perfis é feita no modelo mestre sem a componente gengival, criando um contorno ideal morfolologicamente funcional e estético. A restauração protética é então transferida para o modelo com a parte gengival para avaliar os contornos tridimensionalmente (Loi & Felice, 2013).

De modo a encaixar a coroa no modelo, o técnico remove qualquer pequena interferência na gengiva marginal usando um bisturi com uma lâmina afiada, simulando a interação entre a gengiva que existe “in vivo” com os tecidos orais (Loi & Felice, 2013).

2.3.13. Longevidade de restaurações com a técnica BOPT

Neste momento há poucas evidências científicas para apoio da BOPT, que destaca assim a necessidade de ensaios clínicos longitudinais a longo prazo (Serra-Pastor *et al.*, 2019; Loi & Felice, 2013).

Tendo avaliado o comportamento clínico e periodontal de restaurações realizadas em dentes preparados utilizando a técnica BOPT, pode-se concluir que:

Restaurações em dentes preparados com BOPT mostram uma taxa de sobrevivência de 96,5%; 97,2% em dentes que suportam coroas simples unitárias e 95,9% em dentes que suportam PPFs (Serra-Pastor *et al.*, 2019).

As falhas mecânicas e biológicas são escassas, o que mostra que esta técnica de preparação produz resultados previsíveis ao longo de um acompanhamento de 4 anos.

O comportamento periodontal ao redor de dentes preparados utilizando a BOPT têm taxas de inflamação gengival com sangramento baixas (12%), pouco aumento na profundidade de sondagem (2,1%) e presença de placa bacteriana baixa (20%) (Serra-Pastor *et al.*, 2019).

A BOPT é a técnica de escolha em casos de retratamento em prótese fixa devido a problemas de adaptação marginal ou recessão no setor anterior, já que produz um aumento de espessamento da gengiva, principalmente durante o primeiro ano (Serra-Pastor *et al.*, 2019).

Além disso, promove estabilidade marginal, tem uma alta taxa de sobrevivência, e tem um bom comportamento periodontal ao longo do tempo (Serra-Pastor *et al.*, 2019).

3. CONCLUSÃO

Esta revisão bibliográfica demonstra que os tratamentos minimamente invasivos permitem não só evitar a perda desnecessária de tecido dentário, como possibilitam um grande conforto e estética ao paciente.

Existem variados fatores a ter em conta para o sucesso de uma reabilitação minimamente invasiva como a preparação, o tipo de cerâmica, cor e material de cimentação. Mostra-se assim importante familiarização com os procedimentos e materiais de modo a escolher a melhor opção para cada caso.

Resumindo, quando se obtêm as condições ideais para os diferentes tratamentos possíveis, a reabilitação oral com facetas, tem sido a elegida pois oferece um ótimo resultado estético, mimetizando a dentição natural.

A técnica BOPT tem como objetivo o espessamento do tecido gengival em volta da nova restauração, especialmente em cervical, sem sinais de inflamação. É uma técnica que se baseia não só no preparo dentário, mas também na nova restauração.

Serão necessários então mais estudos clínicos e biológicos para dar mais valor científico a esta técnica, de modo a confirmar a eficácia desta.

4. BIBLIOGRAFIA

- Aguiar, E., Rodrigues, R., Lopes, C., Silveiro Júnior, C., Soares, C., & Novais, V. (2016). Diferentes sistemas cerâmicos na reabilitação oral: relato de caso clínico TT - Ceramic systems different in oral rehabilitation: case report. *Robrac*, 25(72), 31–36.
- Almilhatti, H. J., Giampaolo, E. T., Machado, A. L., Pavarina, A. C., & Vergani, C. E. (2010). Infiltração marginal em facetas estéticas de resina composta em próteses parciais fixas. *Brazilian Dental Science*, 5(1), 58–63.
- Alothman, Y., & Bamasoud, M. S. (2018). Success of dental veneers according to preparation design and material type. *Open Access Macedonian Journal of Medical Sciences*, 6(12), 2402–2408.
- Amoroso, A. P., Ferreira, M. B., Torcato, L. B., Pellizzer, E. P., Mazaro, J. V. Q., & Filho Gennari, H. (2012). Indicações E Considerações Clínicas. *Revista Odontológica de Araçatuba*, 33(2), 19–25.
- Andrade, A., Silva, I., Vasconcelos, M., & Vasconcelos, R. (2017). Cerâmicas odontológicas: classificação, propriedades e considerações clínicas. *Salusvita*, 36(4), 1129–1152.
- Baratieri, L. N. (2001). Facetas cerâmicas. In L. N. Baratieri, et al., *Odontologia Restauradora: Fundamentos E Possibilidades* (pp. 589-619). São Paulo: Editora Santos
- Baratieri, L. N., e Guimarães, J. (2008). Laminados Cerâmicos. In L. N. Baratieri, et al., *Soluções Clínicas: fundamentos e técnicas* (pp. 314-71). Santa Catarina: Editora Ponto.
- Berkovitz, B. (2004). Periodontal Ligament. *Dent Update*, 31, 46–54.
- Bispo, L. B. (2009). Facetas estéticas: status da arte. *Revista Dentística*, 8(18), 1–14.
- Blatz, M. B., Dent, M., & Sadan, A. (2003). Resin-ceramic bonding: a review of the literature. *The Journal of Prosthetic Dentistry*, 89(3), 7.

- Bosshardt, D., & Lang, N. P. (2005). The junctional epithelium: From health to disease. *Journal of Dental Research*, 84(1), 9–20.
- Bosshardt, Dieter, & Nanci, A. (2006). Periodontal tissues in health and disease: introduction. *Periodontology 2000*, 40(1), 11–28
- Cardoso, P. C., Cardoso, L. C., Decurcio, R. A., & Monteiro, L. J. E. (2011). Restabelecimento Estético Funcional com Laminados Cerâmicos Aesthetical e Funcional Restabilishment with Porcelain Laminates Veneers. *Rev Odontol Bras Central*, 20(March 2011), 6.
- Carnevale, G., Sterrantino, S., & Di Febo, G. (1983). Soft and hard tissue wound healing following tooth preparation to the alveolar crest. *International Journal Periodontics Restorative Dent*, 3(6), 36–53.
- Carpena, G., Ballarin, A., & Aguiar, J. (2015). A New Ceramics Approach for Contact Lens Un nuevo enfoque para lente de contacto cerámico. *Int. J Dental Sc.*, 1(17), 12–18.
- Chitmongkolsuk, S., Heydecke, G., Stappert, C., & Strub, J. (2002). Fracture strength of all-ceramic lithium disilicate and porcelain-fused-to-metal bridges for molar replacement after dynamic loading. *The European Journal of Prosthodontics and Restorative Dentistry*, 10(1), 15–22.
- Comlekoglu, M., Dundar, M., Özcan, M., Gungor, M., Gokce, B., & Artunc, C. (2009). Influence of cervical finish line type on the marginal adaptation of zirconia ceramic crowns. *Operative Dentistry*, 34(5), 586–592.
- Conceição, E. N. et al. (2000). *Dentística, saúde e estética*. Editora Artmed. p. 283-296.
- D’Arcangelo, C., Vadini, M., D’Amario, M., Chiavaroli, Z., e De Angelis, F. (2018). Protocol for a new concept of no-prep ultrathin ceramic veneers. *Journal of Esthetic and Restorative Dentistry*, 30(3), 173–179
- Della Bona, A., & Northeast, S. E. (1994). Shear bond strength of resin bonded ceramic after different try-in procedures. *Journal of Dentistry*, 22(2), 103–107.
- Ericson, D., Kidd, E., McComb, D., Mjor, I., & Noack, M. (2016). Minimally Invasive Dentistry - concepts and techniques in cariology Minimally Invasive

- Dentistry – Concepts and Techniques in Cariology. *Oral Health & Preventive Dentistry*, 1, 59–72.
- Fons-Font, A., Solá-Ruíz, M. F., Granell-Ruíz, M., Labaig-Rueda, C., & Martínez-González, A. (2006). Choice of ceramic for use in treatments with porcelain laminate veneers. *Medicina Oral, Patología Oral y Cirugía Bucal*, 11(3), 297–302.
- Friedman, M. J. (1998). A 15-year review of porcelain veneer failure—a clinician's observations. *Compend Contin Educ Dent.*, 19(6), 625–632.
- Gomes, E. A., Assunção, W. G., Rocha, E. P., & Santos, P. H. (2008). Ceramic in dentistry: Current situation | Cerâmicas odontológicas: O estado atual. *Ceramica*, 54(331), 319–325.
- Gracis, S., Thompson, V., Ferencz, J., Silva, N., & Bonfante, E. (2016). A New Classification System for All-Ceramic and Ceramic-like Restorative Materials. *The International Journal of Prosthodontics*, 28(3), 227–235.
- Helvey, G. (2014). Classifying dental ceramics: Numerous materials and formulations available for indirect restorations. *Compendium of Continuing Education in Dentistry*, 35(1).
- Hong, N., Yang, H., Li, J., Wu, S., & Li, Y. (2017). Effect of Preparation Designs on the Prognosis of Porcelain Laminate Veneers: A Systematic Review and Meta-Analysis. *Operative Dentistry*, 42(6), 197–213. <https://doi.org/10.2341/16-390-l>
- Ingraham, R., Sochat, P., & Hansing, F. (1981). Rotary gingival curettage—a technique for tooth preparation and management of the gingival sulcus for impression taking. *Int J Periodontics Restorative Dent*, 1(4), 8–33.
- Jankar, A. S., Kale, Y., Kangane, S., Ambekar, A., Sinha, M., & Chaware, S. (2014). Comparative evaluation of fracture resistance of Ceramic Veneer with three different incisal design preparations - An In-vitro Study. *Journal of International Oral Health : JIOH*, 6(1), 48–54.
- Jong, T., Bakker, A. D., Everts, V., & Smit, T. H. (2017). The intricate anatomy of the periodontal ligament and its development: Lessons for periodontal regeneration. *Journal of Periodontal Research*, 52(6), 965–974.

- Junior, C., Reis, M., & Barboza, E. (2013). Recuperação do espaço biológico: uma discussão das medidas utilizadas nas cirurgias de aumento de coroa clínica com osteotomia. *RGO - Rev Gaúcha Odontol.*, 61, 519–522.
- LeSage, B. (2010). Revisiting the design of minimal and no-preparation veneers: a step-by-step technique. *Journal of the California Dental Association*, 38(8), 561–569.
- LeSage, B. (2013). Establishing a classification system and criteria for veneer preparations. *Compendium of Continuing Education in Dentistry (Jamesburg, N.J. : 1995)*, 34(2), 10.
- Loi, I., & Felice, A. (2013). Biologically oriented preparation technique (BOPT): a new approach for prosthetic restoration of periodontically healthy teeth. *The European Journal of Esthetic Dentistry: Official Journal of the European Academy of Esthetic Dentistry*, 8(1), 10–23.
- Magne, P., e Belser, U. (2002). *Bonded porcelain restorations in the anterior dentition: A biomimetic approach*. Chicago: Quintessence Pub. Co.
- Magne, P., e Belser, U. C. (2004). Novel porcelain laminate preparation approach driven by a diagnostic mock-up. *Journal of Esthetic and Restorative Dentistry*, 16(1), 7–16
- Mackenzie, L., & Banerjee, A. (2017). Minimally invasive direct restorations: A practical guide. *British Dental* <https://doi.org/10.1038/sj.bdj.2017.661>
- McLaren, E. A., & Cao, P. T. (2009). Ceramics in Dentistry—Part I: Classes of Materials. *Inside Dentistry*, 7(October), 94–103
- Nakamura, T., Dei, N., Kojima, T., & Wakabayashi, K. (2003). Marginal and internal fit of Cerec 3 CAD/CAM all-ceramic crowns. *Int J Prosthodont*, 16(3), 244–248
- Neto, H. T., Do Nascimento, W. F., Erly, L., Ribeiro, R. A., De Sá Barbosa, J., Zambrana, J. M., ... Costa, C. (2018). Laminated veneers with stratified feldspathic ceramics. *Case Reports in Dentistry*, 2018, 6.
- Nevins, M., & Skurow, H. (1984). The intracrevicular restorative margin, the biologic width, and the maintenance of the gingival margin. *Int. j Periodontics Restorative Dent*, 4(3), 30–49.

- Okida, R. C., Filho, A. J. V., Barão, V. A. R., dos Santos, D. M., & Goiato, M. C. (2012). The use of fragments of thin veneers as a restorative therapy for anterior teeth disharmony: A case report with 3 years of follow-up. *Journal of Contemporary Dental Practice, 13*(3), 416–420.
- Panadero, R., & Solá-Ruiz, M. F. (2015). Vertical preparation for fixed prosthesis rehabilitation in the anterior sector. *Journal of Prosthetic Dentistry, 114*(4), 474–478.
- Peris, H., Godoy, L., Cogolludo, P., & Ferreiroa, A. (2019). Ceramic veneers on central incisors without finish line using bopt in a case with gingival asymmetry. *Journal of Clinical and Experimental Dentistry, 11*(6), 577–581.
- Peumans, M., Van Meerbeek, B., Lambrechts, P., & Vanherle, G. (2000). Porcelain veneers: A review of the literature. *Journal of Dentistry, 28*(3), 163–177.
- Pigozzo, M. N., Laganá, D. C., Mori, M., Gil, C., & Mantelli, A. G. (2017). Preparos dentais com finalidade protética: uma revisão da literatura. *Revista de Odontologia Da Universidade Cidade de São Paulo, 21*(1), 48.
- Pincus, C. . (1938). Building mouth personality. *California State Dental Association Journal, 14*(4), 125–129.
- Radz, G. M. (2011). Minimum thickness anterior porcelain restorations. *Dental Clinics of North America, 55*(2), 353–370.
- Ribeiro, C., Lopes, M., Farias, A., Cabral, B., & Guerra, C. (2007). Prosthesis Cementation : Conventional and Adhesive Procedures. *International Journal of Dentistry, 62*(2), 58–62.
- Rieder, C. (1989). The role of operator and laboratory personnel in patient esthetic consultations. *Dent Clin North Am, 33*(2), 275–284.
- Sadaqah, N. R. (2014). Ceramic Laminate Veneers: Materials Advances and Selection. *Open Journal of Stomatology, 04*(05), 268–279.
- Saffar, J.-L., Lasfargues, J.-J., & Marc, C. (1997). Alveolar bone and the alveolar process: the socket that is never stable. *Periodontology 2000, 13*, 76–90.
- Serra-Pastor, B., Loi, I., Fons-Font, A., Solá-Ruiz, F., & Agustín-Panadero, R. (2019). Periodontal and prosthetic outcomes on teeth prepared with biologically oriented

- preparation technique: a 4-year follow-up prospective clinical study. *Journal of Prosthodontic Research*, 6
- Shillingburg, H. T., Sather, D. A., Wilson, E. L., Cain, J. R., Mitchell, D. L., Blanco, L. J., e Kessler, J. C. (2012). Fundamentals of fixed prosthodontics. *Quintessence Publishing*, 1–586
- Soares, P., Filho, P., Menezes, M., Simamoto, V., Quagliatto, P., Soares, C., ... Neves, F. (2012). Facetas cerâmicas minimamente invasivas lentes de contacto: Fundamentos e Protocolos. *Pro-Odonto Prótese e Dentística*, 2, 38
- Taskonak, B., & Sertgöz, A. (2006). Two-year clinical evaluation of lithia-disilicate-based all-ceramic crowns and fixed partial dentures. *Dental Materials*, 22(11), 1008–1013.
- Troca, B. ., Falcón-Antenucci, R. ., De Alexandre, R. ., Zavanelli, R. ., Zavanelli, A. ., & Mazaro, J. V. . (2014). Restaurações minimamente invasivas na harmonização do sorriso. *Rev Odontol UNESP*, 43, 2577.
- Tuit, C., Rosen, M., Cohen, J., & Becker, P. (1991). Effect of impression technique and multiple pours on accuracy of stone models. *J Dent Assoc S Afr.*, 46(10), 515–518.
- Valderhaug, J. (1980). Periodontal conditions and carious lesions following the insertion of fixed prostheses: a 10-year follow-up study. *Int Dent J*, 30(4), 296–304.
- Vanlioğlu, B. A., & Kulak-Özkan, Y. (2014). Minimally invasive veneers: Current state of the art. *Clinical, Cosmetic and Investigational Dentistry*, 6, 101–107.
- Zavanelli, A. C., Zavanelli, R. A., Mazaro, J. V. Q., Paula, W. N., Borges, M. A. D., & Bagio, D. M. (2015). Associação de preparos minimamente invasivos e plástica gengival: relato de caso clínico. *Archives of Health Investigation*, 4(3), 1–9.
- Zavanelli, A. C., Zavanelli, R. A., Mazaro, J. V. Q., Santos, D., & Fálcon-Antenucci, R. M. (2015). Tratamento cosmético com lentes de contato e laminados cerâmicos. *Arch Health Invest*, 4(3), 10–17.