

INSTITUTO UNIVERSITÁRIO EGAS MONIZ

MESTRADO INTEGRADO EM MEDICINA DENTÁRIA

IMPLANTOLOGIA E CARCINOMA NA CAVIDADE ORAL

Trabalho submetido por
Tânia Sofia Silva Simões
para a obtenção do grau de Mestre em Medicina Dentária

junho de 2023

INSTITUTO UNIVERSITÁRIO EGAS MONIZ

MESTRADO INTEGRADO EM MEDICINA DENTÁRIA

IMPLANTOLOGIA E CARCINOMA NA CAVIDADE ORAL

Trabalho submetido por
Tânia Sofia Silva Simões
para a obtenção do grau de Mestre em Medicina Dentária

Trabalho orientado por
Professor Doutor Carlos Zagalo

junho de 2023

Dedicatória

À minha família, pelo apoio e carinho demonstrado ao longo desta etapa tão importante para mim e em especial aos meus pais, por tudo.

Agradecimentos

Ao meu orientador, o Professor Doutor Carlos Zagalo, pela sua formidável orientação, pelo seu apoio incontestável ao longo deste trabalho. Agradeço também, pela sua disponibilidade sempre que solicitada e a amabilidade pelas imagens cedidas.

Ao Instituto Universitário Egas Moniz agradeço todas as oportunidades e conhecimentos transmitidos ao longo destes 5 anos.

A todos os professores, que cruzaram o meu percurso académico, agradeço toda a dedicação que tiveram na transmissão de conhecimentos, que me fizeram crescer tanto na minha formação profissional como a nível pessoal.

Aos meus pais, pelo apoio incondicional, pelo carinho, pela motivação e pelos valores que me transmitiram, tanto éticos, morais como humanos. Um enorme obrigado, sem vocês nada disto seria possível.

Aos meus avós, por todo o amor e apoio que me deram não só ao longo do meu percurso académico como também ao longo de toda a minha vida.

À minha parceira de box, pela amizade durante estes 5 anos e por todos os momentos e aprendizagens que partilhámos juntas.

A todos os meus amigos, um enorme obrigada, pelo carinho, apoio e por me acompanharem ao longo da vida.

Resumo

O carcinoma da cavidade oral consiste num problema grave de saúde a nível mundial, sendo considerado o sexto cancro com maior incidência no mundo.

O cancro oral, juntamente com o seu tratamento, desenvolve complicações funcionais para o paciente oncológico, tais como, disfagia, disgeusia, alterações na fonação, na respiração e complicações estéticas, afetando a sua autoestima e autoconfiança. O papel do médico dentista é primordial para o diagnóstico precoce de lesões malignas, sendo a intervenção precoce o parâmetro mais importante para se obter resultados positivos. Além disso, também desempenha um papel importante no acompanhamento antes, durante e após a terapêutica do paciente.

A reabilitação oral, em pacientes oncológicos, é considerada um desafio para os profissionais de saúde. Todavia, os implantes têm vindo a revolucionar a reabilitação oral e a evidenciar ser uma opção segura, mostrando resultados favoráveis para melhorar a qualidade de vida do paciente.

Com a realização desta monografia tenciona-se abordar a importância do médico dentista na área do cancro oral, desde o seu diagnóstico, o acompanhamento durante todas as fases de tratamento, incluindo a reabilitação oral com implantes dentários e a sua taxa de sucesso.

Palavras-chave: cancro oral; reabilitação oral; implantologia; médico dentista

Abstract

Oral cavity carcinoma is a serious health problem worldwide, being considered the sixth most common cancer in the world.

Oral cancer, along with its treatment, develops functional complications for the cancer patient, such as dysphagia, dysgeusia, changes in phonation, breathing and aesthetic complications, affecting their self-esteem and self-confidence. The role of the dentist is essential for the early diagnosis of malignant lesions, with early intervention being the most important parameter to obtain positive results. In addition, it also plays an important role in the follow-up before, during and after the patient's therapy.

Oral rehabilitation in cancer patients is considered a challenge for health professionals. However, implants have been revolutionizing oral rehabilitation and proving to be a safe option, showing favorable results to improve the patient's quality of life.

In this monograph, it is intended to address the importance of the dentist in the area of oral cancer, from its diagnosis, follow-up during all stages of treatment, including oral rehabilitation with dental implants and its success rate.

Key words: oral cancer; oral rehabilitation; implantology; dentist

Índice Geral

<i>INTRODUÇÃO</i>	13
<i>DESENVOLVIMENTO</i>	15
1- Carcinoma na Cavidade Oral	15
2- Papel do Médico Dentista no Diagnóstico Precoce de Cancro Oral.....	22
3- Abordagem Terapêutica em Pacientes Oncológicos.....	24
3.1 Cirurgia.....	26
3.1.1 Cirurgia Robótica.....	27
3.2 Radioterapia	29
3.2.1 Efeitos Adversos da Radioterapia	31
3.2.1.1 Mucosite Oral.....	31
3.2.1.2 Disgeusia	32
3.2.1.3 Fibrose.....	33
3.2.1.4 Xerostomia	33
3.2.1.5 Cáries Dentárias	33
3.2.1.6 Trismus.....	34
3.2.1.7 Osteorradionecrose.....	34
3.3- Quimioterapia	41
3.3.1- Efeitos Adversos da Quimioterapia	42
3.4- Imunoterapia	43
4- Papel do Médico Dentista na Terapêutica de Pacientes Oncológicos	45
4.1- Acompanhamento por parte do Médico Dentista na Fase de Pré-tratamento.....	45
4.2- Acompanhamento por parte do Médico Dentista durante o Tratamento.....	46
4.3- Acompanhamento por parte do Médico Dentista Pós-tratamento	46
5- Reabilitação oral com Recurso a Implantes Dentários e Próteses Implanto- suportadas.....	48
5.1- Planeamento da Reabilitação com Implantes utilizando Novas Tecnologias Digitais 49	
5.2- Momento Considerado o Ideal para a Colocação de Implantes Dentários	51
5.3- Influência da Dose de Radiação	53
5.4- Localização Ideal para a Colocação dos Implantes Dentários	55
5.5- Prótese Implanto-Suportada	56
<i>CONCLUSÕES</i>	59
<i>BIBLIOGRAFIA</i>	63

Índice de Figuras

Figura 1- Caso clínico de carcinoma espinocelular (Fotografia cedida por Professor Doutor Carlos Zagalo).....	16
Figura 2- Fotografias cedidas pelo Dr. Rosa Santos.....	17
Figura 3- Paciente submetido ao tratamento com radioterapia, apresenta uma lesão de mucosite oral (Adaptado de Sroussi et al., 2017).....	32
Figura 4- Caso de um paciente, do sexo masculino, diagnosticado com ORN na mandíbula, na zona do 3º quadrante (Adaptado de Chronopoulos et al., 2017).....	35
Figura 5- Ortopantomografia de um paciente diagnosticado com ORN na mandíbula. A radiografia revelou uma fratura patológica da mandíbula, na zona do 3º quadrante (Adaptado de Chronopoulos et al., 2017)	36
Figura 6- (A) Imagem intraoperatória do guia de perfuração utilizado para a colocação do implante na região do dente 14; (B) Guia de perfuração criado com base nos dados obtidos da ressonância magnética e do modelo de superfície virtual (adaptado de Flügge et al., 2020).....	50

Índice de Tabelas

Tabela 1- Classificação TNM (adaptado de Nagesh et al., 2023).....	20
Tabela 2- Classificação do estágio tumoral (adaptado de Nagesh et al., 2023).....	21
Tabela 3- Classificação da Osteorradição (adaptado de Raj et al., 2022)	37
Tabela 4- Efeitos adversos da Quimioterapia (adaptado de Sroussi et al., 2017)	42
Tabela 5- Resumo dos tipos de agentes de imunoterapia e as respectivas indicações de uso (adaptado de Subramaniam et al., 2019).....	44
Tabela 6- Vantagens e desvantagens em relação aos momentos de colocação de implantes em pacientes oncológicos (adaptado de Shokouhi & Cerajewska, 2022).....	53
Tabela 7- Dados retirados de um estudo feito por Anderson et al., que fornece diretrizes para a colocação de implantes, de acordo com a dose de radiação utilizada (adaptado de Shokouhi & Cerajewska, 2022)	55

Lista de Siglas

CEC- Carcinoma Espinocelular

HBO- Oxigênio Hiperbárico

HPV- Vírus do Papiloma Humano

IARC- Agência Internacional de Pesquisa do Cancro

ORN- Osteoradionecrose

PVC- Planeamento Virtual Cirúrgico

RS- Ressonância Magnética

TC- Tomografia Computorizada

TORS- Cirurgia Robótica Transoral

I- INTRODUÇÃO

O carcinoma da cavidade oral tem um grande impacto na saúde pública, tendo-se verificado um aumento de casos diagnosticados entre homens e mulheres jovens (Warnakulasuriya & Kerr, 2021).

O cancro oral é considerado o sexto cancro com maior incidência a nível mundial, especialmente em países pouco desenvolvidos. O carcinoma espinocelular representa a maior percentagem de casos diagnosticados de patologia maligna da cavidade oral, em que predomina o sexo masculino (Montero & Patel, 2015).

O tratamento dos casos em estágio inicial da doença, têm um melhor prognóstico e maior taxa de sobrevivência. Contudo, o cancro nessa fase pode ser assintomático e, por isso, pode simular condições benignas, reduzindo a probabilidade dos pacientes procurarem os profissionais de saúde. Sendo estes fatores prejudiciais, é possível haver um atraso no diagnóstico e conseqüentemente no seu tratamento (Warnakulasuriya & Kerr, 2021).

O médico dentista tem um papel crucial no diagnóstico precoce de patologias malignas, sendo que, através do exame clínico à cavidade oral é possível diagnosticar uma elevada percentagem de casos de cancro oral aumentando a taxa de sobrevivência e assim reduzindo a taxa de mortalidade (Abati et al., 2020).

O seguimento de tratamentos para pacientes oncológicos consiste no diagnóstico, na excisão cirúrgica e de seguida o tratamento com radioterapia, dependendo das margens cirúrgicas e das características específicas do tumor. Como outra opção pode-se realizar somente radioterapia (Alberga et al., 2021).

Os efeitos secundários que advém dos tratamentos para o cancro oral têm implicações na vida do paciente. Após o tratamento, podem estar presentes complicações funcionais como, disfagia, alterações na fonação e na respiração. O estado psicológico e a qualidade de vida do paciente ficam, na maioria das vezes, comprometidos (Toneatti et al., 2021).

O tratamento com radioterapia tem vários efeitos adversos, incluindo danos na mucosa, nas glândulas salivares, no osso e nos músculos mastigadores. Essa alteração, juntamente com a previsão de uma maior taxa de sobrevivência do paciente, pode resultar na necessidade de uma reabilitação oral (Shokouhi & Cerajewska, 2022).

Alguns destes desafios podem ser solucionados através da reabilitação oral com implantes dentários. Estes têm vindo a demonstrar ter uma grande eficácia no aumento da qualidade de vida, proporcionando bons resultados aos pacientes oncológicos (Alberga et al., 2021).

Já a reabilitação oral com a utilização de uma prótese removível convencional é, na maioria das vezes, não recomendada devido ao desconforto resultante da mucosite e da xerostomia (Shokouhi & Cerajewska, 2022).

Embora a reabilitação oral de pacientes oncológicos com implantes dentários apresente bons resultados, esta é complexa e possui vários fatores que se deve ter em consideração, tais como, a dose e o tempo de radiação, o local da colocação do implante e o momento ideal, os retalhos livres vascularizados, a realização de enxertos ósseos para reconstrução dos defeitos pós-cirurgia, os hábitos tabágicos e a higiene oral do paciente (Schiegnitz et al., 2021).

Para os profissionais de saúde, também se destacam como principais preocupações a anatomia alterada e a dificuldade na cicatrização de feridas que prejudicam a colocação dos implantes na localização protética pretendida, bem como complicações na osteointegração, hiperplasia dos tecidos moles e, principalmente a osteorradionecrose (Toneatti et al., 2021).

Esta monografia tem como objetivo destacar a importância do papel do médico dentista no seguimento de um paciente oncológico, desde o seu diagnóstico, acompanhamento durante a fase de tratamento até à reabilitação oral com, por exemplo, implantes dentários, bem como o seu seguimento a longo prazo. É também de extrema importância analisar a sua taxa de sucesso e os fatores que influenciam a sua osteointegração, tais como, o momento considerado o ideal para a sua colocação, tendo em conta as consequências negativas causadas pelo tratamento oncológico, a influência da dose e do tempo de radiação, o local de colocação e, por último, o tipo de prótese a colocar sobre implantes.

DESENVOLVIMENTO

Esta monografia foi realizada com base numa pesquisa bibliográfica sobre o cancro oral e a respetiva reabilitação oral, utilizando a implantologia. Foram utilizados como recursos para a pesquisa, algumas obras literárias e artigos científicos, sendo que os motores de busca selecionados foram o *Pubmed*, *ScienceDirect*, *SciELO* e *b-on*.

Por último, para a escolha dos artigos científicos, foram aplicados os filtros “*Full text*” e “*10 years*”, sendo a primeira escolha os artigos publicados recentemente para obter informação mais atualizada.

No total, foram selecionadas 56 referências bibliográficas, tendo em conta os critérios de inclusão.

1- Carcinoma na Cavidade Oral

O cancro oral é considerado uma das neoplasias malignas mais frequentes a nível mundial, com uma estimativa de aproximadamente 354.864 novos casos por ano (Mauceri et al., 2022).

Segundo a revista *Global Cancer Statistics*, foi registado no ano de 2020 cerca de 377,713 novos casos de cancro oral e labial e cerca de 177,757 mortes (Sung et al., 2021).

A maior parte das patologias malignas que se encontram na cavidade oral são carcinomas espinocelulares (CEC), sendo que, os outros tipos de patologias malignas diagnosticadas, como as malignidades das glândulas salivares minor, sarcomas, tumores odontogénicos malignos, melanoma e linfoma representam cerca de 10% dos cancros orais (Wong & Wiesenfeld, 2018).

O CEC é o sexto cancro com maior prevalência por todo o mundo, principalmente em regiões como o Sudeste Asiático e a Austrália, em que o consumo de produtos específicos que contêm agentes carcinogénicos contribuem para o aumento de novos casos. A

incidência continua a aumentar e está previsto um aumento de 30%, ou seja, 1,08 milhões de novos casos por ano, até 2030 (Johnson et al., 2020).

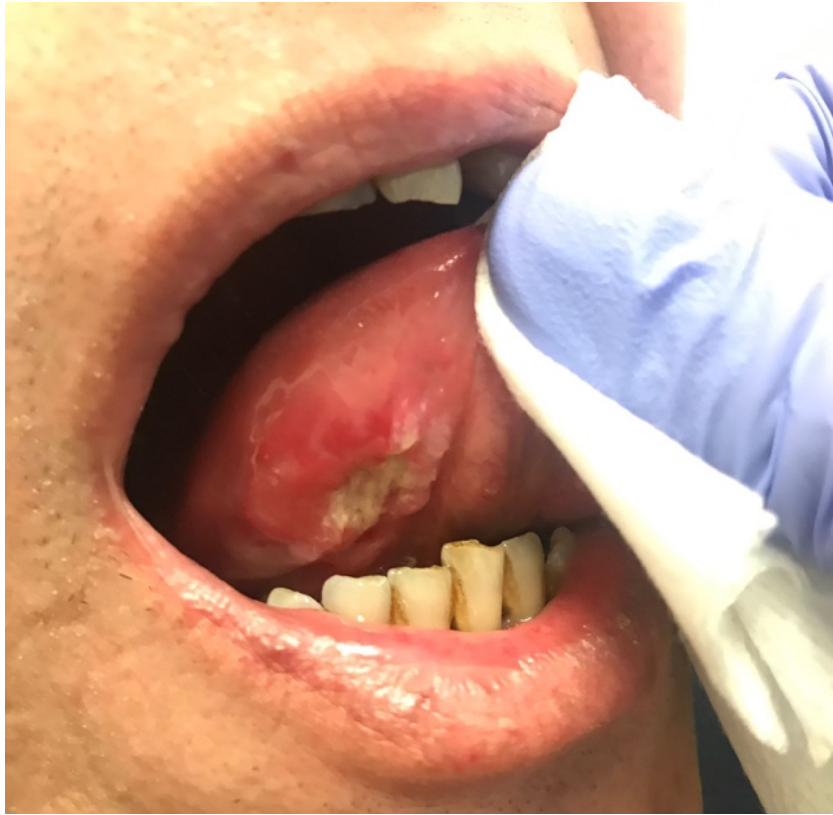

Figura 1- Caso clínico de carcinoma espinocelular. (Fotografia cedida por Professor Doutor Carlos Zagalo)

É um tumor que se caracteriza com áreas granulares vermelhas e tende a ser um exofítico-ulcerado-infiltrante. As lesões ulcerativas têm margens mal delimitadas e o endurecimento dessas margens e da base do tumor são fatores indicativos do CEC. O bordo lateral da língua móvel e o pavimento da cavidade oral são também zonas de alto risco. Numa fase tardia, é comum existir uma limitação dos movimentos da boca, rigidez da língua e metástases para os gânglios linfáticos (Warnakulasuriya & Muthukrishnan, 2018).

São utilizadas sete zonas da cavidade oral para localizar o cancro oral, são estas o lábio, a língua, o pavimento da boca, o palato duro, a zona alveolar, o trígono retromolar e, por último, o palato mole (Wong & Wiesenfeld, 2018).

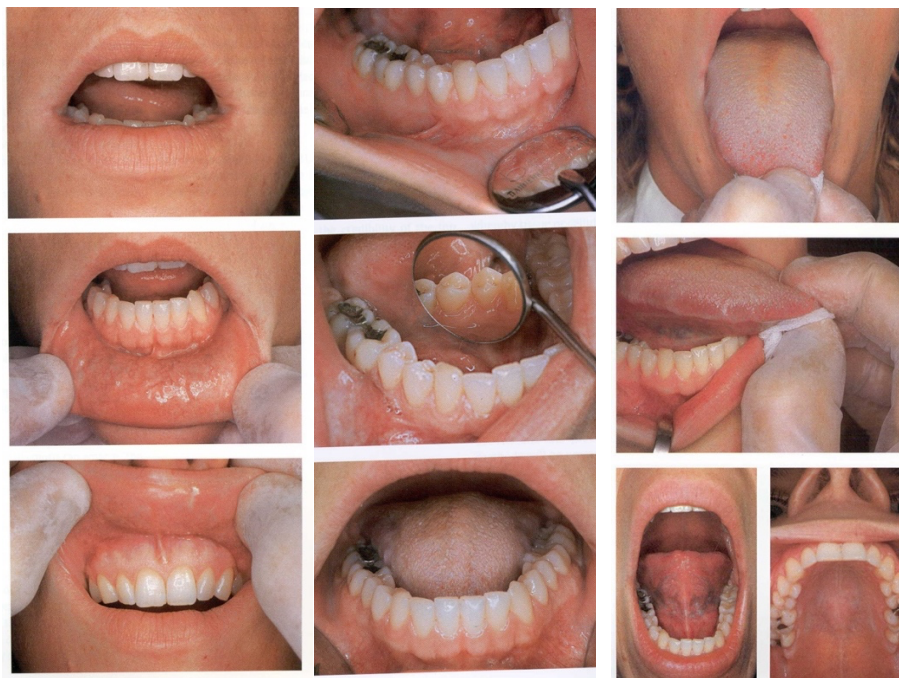

Figura 2- Fotografias cedidas pelo Dr. Rosa Santos.

O cancro oral é caracterizado como uma doença multifatorial em que o consumo excessivo de tabaco e de álcool são os principais fatores de risco, sendo que, o tabaco é considerado o primeiro fator. Além disso, também está fortemente associado a dietas pobres em vitaminas e minerais antioxidantes, à luz ultravioleta do sol, a exposições de radiações ou carcinogénicos químicos e, progressivamente, cada vez mais associado a certos vírus, tais como, o HPV (Vírus do Papiloma Humano), particularmente o HPV16 e o HPV18, e a alguns vírus herpes, como o vírus Epstein-Barr. O fator genético também é considerado um fator potencial no desenvolvimento do carcinoma oral, tal como traumas e infeções crónicas (R Bryan Bell & Al, 2018, pp. 2; Zhang et al., 2019).

Os pacientes fumadores apresentam cerca de 7 a 10 vezes maior risco de desenvolver carcinoma na cavidade oral e 3 vezes mais probabilidade de desenvolver um cancro primário comparativamente aos pacientes não fumadores (Zhang et al., 2019).

Prevê-se que apenas a ingestão de álcool, sem o consumo simultâneo de tabaco, contribua com 4% para o desenvolvimento do cancro oral. Sendo o álcool o segundo fator principal para o desenvolvimento do carcinoma oral, este atua como um solvente que aumenta a exposição da mucosa a componentes cancerígenos. Indivíduos que ingerem cerca de 50

ou mais gramas de álcool por dia têm um risco de 2 a 3 vezes maior no desenvolvimento de cancro oral (Hashim et al., 2019).

Os efeitos sinérgicos do consumo de álcool juntamente com o tabaco, promovem um risco acrescido no desenvolvimento do carcinoma através de um aumento da permeabilidade do epitélio oral. O consumo crónico somente de álcool pode causar cancro oral através de inúmeros mecanismos, tais como, a formação de adutos de DNA, formação de metabólitos reativos de oxigénio relacionados com o etanol e uma intercessão com o mecanismo de reparo do DNA (Bugshan, A., & Farooq, I. 2020).

Existem evidências que indicam que a noz de areca está envolvida no desenvolvimento de patologias malignas. A noz de areca é a semente de um fruto originado pela palmeira oriental *Arca Catech*. O consumo da noz de areca é proveniente da Índia, Sri Lanka, Bangladesh, Myanmar, Taiwan e várias ilhas do Pacífico Sul (R Bryan Bell & Al, 2018, pp. 22).

Foi demonstrado num estudo que, 68% dos cancros na zona da bochecha e 84% dos cancros na língua desenvolveram-se em indivíduos que consomem areca sem tabaco. Esta pode ser contaminada por fungos como *Aspergillus flavus*, *Aspergillus niger* e espécies de *Rhizopus*, visto que, quase 40% das amostras de noz de areca da Índia analisadas continham aflatoxinas, que são carcinogénicos comprovados (R Bryan Bell & Al, 2018, pp. 27).

Muitos estudos afirmam que mastigar betel quid aumenta o risco de desenvolvimento do carcinoma espinocelular, principalmente quando contém tabaco (R Bryan Bell & Al, 2018, pp. 27).

A falta de higiene oral e o défice de nutrientes contribuem para o desenvolvimento do cancro oral, mas como na maioria dos casos estes fatores coexistem com o abuso da ingestão de álcool e de tabaco, a sua contribuição torna-se difícil de avaliar (Harrison et al., 2014, pp. 336).

Certos nutrientes, micronutrientes e componentes alimentares podem contribuir como elementos protetores para o desenvolvimento de patologias malignas. Podemos obter estes nutrientes em frutas, vegetais e certas vitaminas que estão presentes na nossa dieta. Os reduzidos consumos destes elementos têm sido associados a um risco acrescido no desenvolvimento de cancro oral. As vitaminas que se encontram em determinados produtos dietéticos têm propriedades antioxidantes e antiproliferativas, contribuindo assim, para o fortalecimento do sistema imunológico através da síntese e metilação do DNA. Os vegetais também têm um papel importante na prevenção do cancro oral pois, contêm altos níveis de micronutrientes, tais como, beta-caroteno, alfa-caroteno, licopeno, vitamina A, C e E, que possuem propriedades anticancerígenas (Rodríguez-Molinero et al., 2021).

O HPV é considerado um pequeno vírus presente no DNA circular que afeta as células basais do epitélio escamoso. Este é transmitido através do contacto sexual, principalmente em práticas sexuais via oral. A contribuição deste vírus para o desenvolvimento do carcinoma na cavidade oral está relacionada com duas oncoproteínas virais ativas, as E6 e E7, que inativam dois importantes genes, o p53 e o RB, que são supressores do tumor humano (Harrison et al., 2014, pp. 103).

O carcinoma da cavidade oral é diagnosticado, em média, aos 66 anos para os casos HPV negativos e aos 53 para os casos HPV positivos. Independentemente da etiologia viral ou ambiental, o sexo masculino tem um risco 2 a 4 vezes maior de desenvolver cancro oral do que o sexo feminino (Johnson et al., 2020).

O prognóstico do cancro oral é considerado reservado pois, em média, as taxas de sobrevivência em 5 anos são de 40%. Contudo, se for diagnosticado na sua fase inicial, a taxa de sobrevivência pode subir até 80%. Por norma, o cancro oral só é diagnosticado já numa fase avançada pois os pacientes, na maioria das vezes, são assintomáticos durante a fase inicial da doença, levando a que a procura médica seja numa fase tardia onde os sintomas já se tornam evidentes, tais como, a presença de dor, hemorragia, presença de um nódulo na região oral ou no pescoço, caso a disseminação linfática já esteja presente (Abati et al., 2020).

O conhecimento do estágio em que se encontra o tumor é importante para a determinação do tratamento mais indicado. O sistema TNM é composto pelas características do tumor primário (T), da metástase linfonodal regional (N) e da metástase à distância (M), sendo fundamental para estratificar os pacientes oncológicos em diferentes estágios, ajudar a planificar o seu tratamento e estimar a sobrevivência dos pacientes em 5 anos (Peterson & Miloro, 2012, pp. 785).

Tumor primário

- TX- Tumor não pode ser avaliado
- Tis- Carcinoma in situ
- T1- Tumor com <2 cm e DOI < 5mm
- T2- Tumor com <2 cm, DOI <5mm e <10mm ou tumor > 2 cm e <4 cm e DOI <10 mm
- T3- Tumor com >4 cm ou qualquer tumor com DOI <10 mm
- T4a- Tumor invade estruturas adjacentes (ressecável)
- T4b- Tumor invade o espaço mastigatório, placas pterigóides ou a base do crânio ou a artéria carótida interna (irressecável)

Metástase linfonodal regional

- NX- Os gânglios não podem ser avaliados
- N0- Sem envolvimento de linfonodos regionais
- N1- Metástase num único linfonodo ipsilateral, < 3cm e ENE-
- N2- Metástase num único linfonodo ipsilateral, >3 cm e <6 cm e ENE- ou metástases em múltiplos linfonodos ipsilaterais, <6 cm e ENE- ou linfonodos bilaterais ou contralaterais, <6 cm e ENE-
- N2a- Metástase num único linfonodo ipsilateral >3 cm e <6 cm e ENE-
- N2b- Metástases em múltiplos linfonodos ipsilaterais <6 cm e ENE-
- N2c- Metástase em linfonodos bilateral ou contralateral < 6cm e ENE-
- N3- Metástase em linfonodo >6 cm e ENE- ou metástase em qualquer linfonodo e ENE+ clinicamente evidente
- N3a- Metástase em linfonodo >6 cm e ENE-
- N3b- Metástase em qualquer linfonodo e ENE+ clinicamente evidente

Metástase à distância

- M0- Sem metástases à distância
- M1- Com metástases à distância
- MX- Foi eliminado

Estádio	Tumor	Metástases Regionais	Metástases à distância
0	T is	N0	M0
I	T1	N0	M0
II	T2	N0	M0
III	T3 T1 T2	N0 N1 N1	M0 M0 M0
IV-A	T4 T4 T1, T2, T3 ou T4	N0 N1 N2	M0 M0 M0
IV-B	T1, T2, T3 ou T4	N3	M0
IV-C	T1, T2, T3 ou T4	N0, N1, N2 ou N3	M1

Tabela 2- Classificação do estágio tumoral (adaptado de Nagesh et al., 2023)

2- Papel do Médico Dentista no Diagnóstico Precoce de Cancro Oral

Para obtermos os melhores resultados em relação à expectativa e qualidade de vida dos pacientes oncológicos é essencial existir uma abordagem multidisciplinar, iniciada pela prevenção, de seguida pelo diagnóstico precoce, tratamento e acompanhamento, antes e após a terapêutica (Berrone et al., 2021).

Os profissionais de saúde, nomeadamente o Médico Dentista, devem tornar-se gradualmente mais aptos a identificar possíveis lesões malignas e lesões malignas, principalmente na sua fase precoce, uma vez que a intervenção nesta etapa é mais eficaz, tanto a nível estético como funcional, melhorando a qualidade de vida, o prognóstico e a taxa de sobrevivência do paciente (Macedo et al., 2014).

Sendo a taxa de sobrevivência baixa em casos avançados de carcinoma espinocelular, é fundamental reduzir os comportamentos de risco e diagnosticar precocemente a patologia maligna para reduzir a incidência e a taxa de mortalidade (Hashim et al., 2019).

O processo de diagnóstico por parte do Médico Dentista é fundamental e inicia-se através de um exame clínico oral, que é formado pela avaliação intraoral e palpação digital. A realização de um exame objetivo completo é particularmente essencial para aqueles que têm idade igual ou superior a 40 anos, principalmente indivíduos do sexo masculino, fumadores e consumidores excessivos de álcool. No período inicial, ocorre uma fase assintomática, mas existem um conjunto de fatores que nos pode alertar para uma possível patologia maligna, tais como, feridas persistentes e/ou dor na cavidade oral, modificações localizadas na mucosa oral tanto a nível de aparência como de consistência, mancha branca persistente e/ou vermelha, mancha saliente ou placa presente na mucosa oral, câibra persistente e hemorragia localizada na cavidade oral (Macedo et al., 2014; Abati et al., 2020).

Qualquer lesão que persista por mais de duas semanas, mesmo após a remoção da possível causa de irritação local, tais como, dentes fraturados, próteses mal ajustadas etc., deve-se realizar uma biópsia, sendo o exame histológico considerado o método de eleição para o diagnóstico do carcinoma espinocelular (Abati et al., 2020).

O atraso no diagnóstico deve-se a três fatores. Em primeiro, ao facto de o paciente não partilhar as suas preocupações quando sente os sinais e sintomas pela primeira vez; em segundo lugar, deve-se ao atraso que ocorre entre o tempo da primeira consulta até ao diagnóstico definitivo por parte do Médico Dentista; e por último, o atraso geral no diagnóstico, que se caracteriza pelo tempo entre o início dos primeiros sintomas do paciente até ao diagnóstico definitivo da patologia (Pakravan et al., 2021).

Quando existe um atraso no diagnóstico de um mês, a probabilidade de existir um cancro num estágio avançado aumenta. Na maioria das vezes, o paciente é o principal responsável pelo atraso no diagnóstico, embora também possa ser da responsabilidade do profissional de saúde que não suspeitou da existência de uma patologia maligna, não diagnosticou nem tratou de forma imediata e adequada (Abati et al., 2020).

O fator principal para a prevenção do cancro oral, também designada de prevenção primária, consiste na educação da população sobre os limites e os riscos comportamentais, na dissuasão acerca do consumo e dependência do tabaco e informação em relação aos limites na ingestão de álcool. A vacina contra o HPV, embora a sua eficácia contra o cancro oral não esteja bem definida, pode ser considerado um fator de prevenção. Em relação à prevenção secundária, esta acontece quando o processo carcinogénico já teve início e baseia-se na triagem e tratamento de pré-malignidades orais e cancros no estágio inicial (Abati et al., 2020).

3- Abordagem Terapêutica em Pacientes Oncológicos

O tempo médio de vida dos pacientes diagnosticados com cancro oral é de, aproximadamente, 24 meses. Além do pouco tempo de vida estimado, existem consequências estéticas e funcionais relacionadas com o carcinoma oral que afetam a qualidade de vida do mesmo (Petrovic et al., 2018).

Estas consequências são desafiadoras tanto para os pacientes oncológicos e respetivas famílias, como para os profissionais de saúde. O objetivo final do tratamento é controlar, a longo prazo, o cancro oral e obter uma reabilitação oral completa para que seja possível melhorar a qualidade de vida do paciente. Para se obter o controlo do carcinoma oral, a cirurgia com ou sem radioterapia/quimio-radioterapia pós-operatória continua a ser a melhor opção terapêutica (Petrovic et al., 2018).

As opções de tratamento que temos para combater o carcinoma espinocelular incluem a excisão/resseção, radioterapia, radioimunoterapia, quimioterapia citotóxica sistémica, terapia-alvo ou uma variável combinação destas terapêuticas, simultaneamente ou em sequência ordenada (Feller et al., 2021).

O cancro oral que se encontra no estágio inicial (T1 e T2) pode ser removido facilmente com uma resseção cirúrgica simples, sem grandes esforços reconstrutivos e sem a necessidade de realizar, posteriormente, terapia adjuvante. No entanto, se estiver num estágio avançado, é necessário realizar uma cirurgia ablativa, cirurgia reconstrutiva e de seguida, uma terapia adjuvante associada à radioterapia e quimio-radioterapia (Petrovic et al., 2018).

Os tumores que se encontram nas proximidades da mandíbula ou da maxila requerem uma resseção do osso que esteja envolvido causando, assim, várias deformidades tanto a nível estético como a nível funcional, devido à perda da continuidade do arco mandibular e da dentição (Petrovic et al., 2018).

A reconstrução cirúrgica da mandíbula, por norma, devolve a aparência estética externa que consideramos aceitável, mas colabora pouco na reconstrução da função oral. Os pacientes submetidos a este procedimento necessitam de radioterapia adjuvante com ou sem quimioterapia que, conseqüentemente, irá alterar o estado da mucosa a nível intraoral e dos tecidos moles, como também a função salivar (Petrovic et al., 2018).

3.1 Cirurgia

Na maior parte dos casos, a cirurgia é o tratamento de eleição para o carcinoma da cavidade oral devido a uma série de fatores, tais como, a localização que, por norma, é de fácil acesso para se realizar a excisão. Em alguns casos, é possível realizar a excisão sem comprometer a função, bem como a fala e a deglutição. Por último, as estruturas ósseas maxilodentárias prejudicam na transmissão da radiação ionizante, comprometendo a distribuição da radiação externa primária (Harrison et al., 2014, pp. 185).

Embora haja resultados controversos sobre a eficácia da cirurgia comparativamente à radioterapia para tratar pequenas lesões primárias na cavidade oral, a cirurgia é eleita na maioria dos casos (R Bryan Bell & Al, 2018, pp. 278).

No entanto, os efeitos da cirurgia podem prejudicar o propósito da reabilitação oral pois, alteram a anatomia, os tecidos moles ficam comprometidos resultando na possível ausência de tecidos e/ou cicatrizes, os retalhos ficam volumosos, existe uma alteração nas inserções musculares e no equilíbrio muscular, distúrbios de sensibilidade, perda de competência labial e/ou trismus, decadência das estruturas anatômicas e/ou perda de dentes e variações na aparência facial (Vosselman et al., 2021).

Os defeitos mandibulares decorrentes de cirurgias de elevada dimensão podem ser classificados de acordo com a sua localização e extensão. Do ponto de vista ósseo, os defeitos podem ser classificados como contínuos ou descontínuos, tendo em conta a invasão do tumor e a possibilidade de se realizar uma mandibulectomia marginal ou segmentar (Berrone et al., 2021).

A mandibulectomia marginal, na zona dos pré-molares e molares, provoca a eliminação da crista alveolar e perda dos sulcos mandibulares sendo impossível, posteriormente, reabilitar com uma prótese removível convencional. A reabilitação com implantes também se torna improvável devido à falta de altura óssea acima do nervo mandibular. Já a mandibulectomia marginal realizada no segmento anterior, mantém a altura óssea vertical suficiente para que seja possível a colocação de implantes para uma prótese fixa (Petrovic et al., 2018).

Caso o objetivo seja uma reabilitação completa, em pacientes com lesões malignas na zona posterior da mandíbula, deve-se recorrer à mandibulectomia segmentar com reconstrução de retalho livre de perônio pois, esta técnica permite a utilização de implantes devido ao fornecimento de um volume ósseo fiável (Petrovic et al., 2018).

Muitas técnicas reconstrutivas são utilizadas para resolver a perda dos tecidos em zonas afetadas pela cirurgia, tais como, enxertos ósseos vascularizados e não vascularizados, e/ou retalhos da pele para consertar os defeitos maxilofaciais. Em casos que apresentem pequenos defeitos pode-se corrigir através de enxertos da pele, de espessura parcial ou com retalhos locais e regionais (Hessling et al., 2015).

3.1.1 Cirurgia Robótica

A cirurgia robótica transoral (TORS) é uma técnica inovadora na área da medicina, sendo um dos temas mais discutidos na área cirúrgica. Esta permite que se realize a operação de uma forma mais rápida, utilizando uma máquina robótica, em que o paciente é anestesiado por um breve período resultando, assim, de poucos efeitos colaterais e de pouco tempo de internamento, comparativamente à técnica de cirurgia aberta (kalantari et al., 2020).

Nesta técnica cirúrgica, não é feita nenhuma incisão externa e permite ao cirurgião ter acesso a imagens do tumor em 3D. Uma das vantagens é não ser necessário a presença física do cirurgião, criando a possibilidade de se realizar a cirurgia à distância (kalantari et al., 2020).

Apesar da taxa de complicações relatada pela técnica de TORS ser mais baixa comparativamente à da cirurgia aberta, esta pode ser fatal. A complicação que mais preocupa os profissionais de saúde é a hemorragia pós-operatória, variando entre 1,5% e 18,5%. Contudo, são mais comuns as hemorragias de menor dimensão e, geralmente, são tratadas de forma conservadora. Foram relatados somente 2,9% casos de TORS em que foi necessário realizar uma técnica invasiva para controlar a hemorragia, ou seja, a realização de uma embolização emergente, uma traqueostomia ou uma laqueação arterial transcervical (Mella et al., 2023).

Conforme a experiência com TORS aumenta, o tempo operatório tem tendência a diminuir, tal como a duração da intubação e do internamento hospitalar (Mella et al., 2023).

As indicações para a utilização desta técnica para o carcinoma na cavidade oral estão ainda em fase experimental.

3.2 Radioterapia

A radioterapia pode ser definida como o método que utiliza radiação ionizante de alta carga na forma de raio-x, raios gama, nêutrons e prótons, com o objetivo de eliminar as células cancerígenas e controlar o crescimento tumoral (Feller et al., 2021).

Existem três tipos diferentes de radioterapia: radiação de feixe externo, braquiterapia e terapia com radioisótopos. Em casos de cancro na cavidade oral, os métodos de feixe externo são utilizados com maior frequência (Di Carlo et al., 2019).

O protocolo convencional de radioterapia para o tratamento de carcinoma espinocelular é de 60 a 70 Gy. No entanto, estes valores devem ser adaptados consoante os fatores específicos do paciente e do cancro em si (Feller et al., 2021).

Os efeitos da radioterapia são limitados à dose administrada, assim como o seu fracionamento. Portanto, é fundamental rever o plano de tratamento e a quantidade de dose a administrar para avaliar se existe risco de osteorradionecrose (ORN). A dose de radiação superior a 40 Gy aumenta o risco para o desenvolvimento de cárie dentária, enquanto a dose superior a 60 Gy está associada ao risco do aparecimento de ORN (Petrovic et al., 2018).

A radiação ionizante causa uma disfunção endotelial nos vasos sanguíneos do osso irradiado e nos tecidos adjacentes causando danos ósseos irreversíveis, desenvolvendo hipoxia tecidual e aumentando o risco de se desenvolver ORN após o trauma ou infeção. Além disso, o processo fisiológico de reparo tecidual do indivíduo submetido a radioterapia fica comprometido. Há um aumento significativo do risco ao realizar uma cirurgia ou procedimentos dentários mais invasivos num osso irradiado, devido à possibilidade de se desenvolver uma ORN (Petrovic et al., 2018).

Com o objetivo de reduzir os níveis de toxicidade induzidos pela radiação ionizante, a dose a ser administrada é fracionada em doses menores, por norma, entre 1,5 e 2,25 Gy por dia. Doses de radiação superiores a 72 Gy aumenta a probabilidade de desenvolver reações de toxicidade (Feller et al., 2021).

Foram utilizadas várias técnicas avançadas de radioterapia com o objetivo de reduzir a taxa de toxicidade, como a radioterapia de intensidade moderada (IMRT), que tem a capacidade de fornecer radiação numa dose mínima para os tecidos adjacentes saudáveis (Alfouzan, 2021).

Atualmente, é fundamental avaliar o volume do tratamento, as margens do tumor e dos tecidos saudáveis através do exame físico e da retransmissão de imagem multimodal em detalhes anatômicos tridimensionais, como por exemplo a tomografia computadorizada (TC), a ressonância magnética (RM) e a tomografia computadorizada por emissão de positrões (Alfouzan, 2021).

São direcionados vários feixes de radiação para o tumor em diferentes ângulos e planos. Cada um é projetado com o objetivo de entregar somente a dose planejada, seguindo o contorno do alvo para que seja possível entregar apenas frações de radiação aos tecidos saudáveis. O processo de envolver o tumor com altas doses de radiação, sendo que os tecidos adjacentes recebem somente a dose mínima, designa-se por radioterapia conformada (Alfouzan, 2021).

3.2.1 Efeitos Adversos da Radioterapia

A toxicidade após o tratamento com radioterapia consiste em efeitos adversos que se caracterizam como alterações nos tecidos normais, de caráter temporário ou permanente. Podemos designar toxicidade aguda quando ocorre entre os 90 dias de tratamento ou toxicidade tardia quando se sucede após os 90 dias da terapêutica com radioterapia (Alfouzan, 2021).

A toxicidade aguda que advém da radioterapia ocorre nas primeiras semanas e pode persistir após o término do tratamento, são estas a mucosite, a dermatite, a disfagia, odinofagia, rouquidão e disgeusia consequente do edema laríngeo (Alfouzan, 2021).

Já os efeitos adversos tardios ocorrem após meses ou anos do término do tratamento com radioterapia, em alguns casos resultam da persistência ou progressão de algumas complicações agudas que ocorreram ao longo da terapêutica (Harrison et al., 2014, pp. 351).

Em relação à toxicidade tardia, esta inclui a osteorradionecrose, a xerostomia, a fibrose subcutânea, a disfunção da tireoide, trismus, perda auditiva neurossensorial, mielite e distúrbios faríngeos ou orofaríngeos (Alfouzan, 2021).

3.2.1.1 Mucosite Oral

A mucosite oral caracteriza-se por lesões ulcerativas eritematosas e dolorosas observadas na cavidade oral, em pacientes oncológicos, que foram tratados com quimioterapia e/ou radioterapia. Esta ocorre até 80% dos casos em que receberam altas doses de quimioterapia e a 100% dos pacientes que realizaram radioterapia (Daugélaitė et al., 2019).

É uma das primeiras reações adversas que afeta o paciente e surge normalmente nas primeiras 2 a 3 semanas da terapêutica com radioterapia, como um eritema da mucosa oral que evolui para uma ulceração e pseudomembranas. Em muitos casos, a mucosite provoca um desconforto local que dificulta o processo de ingestão alimentar levando à possível desnutrição do indivíduo (Alfouzan, 2021).

A mucosite causa alguns efeitos adversos que podem complicar o tratamento do paciente, prolongando a hospitalização e diminuindo a sua qualidade de vida. Estes consistem na disfagia, alterações do paladar, perda de peso e infecções secundárias (Daugėlaitė et al., 2019).

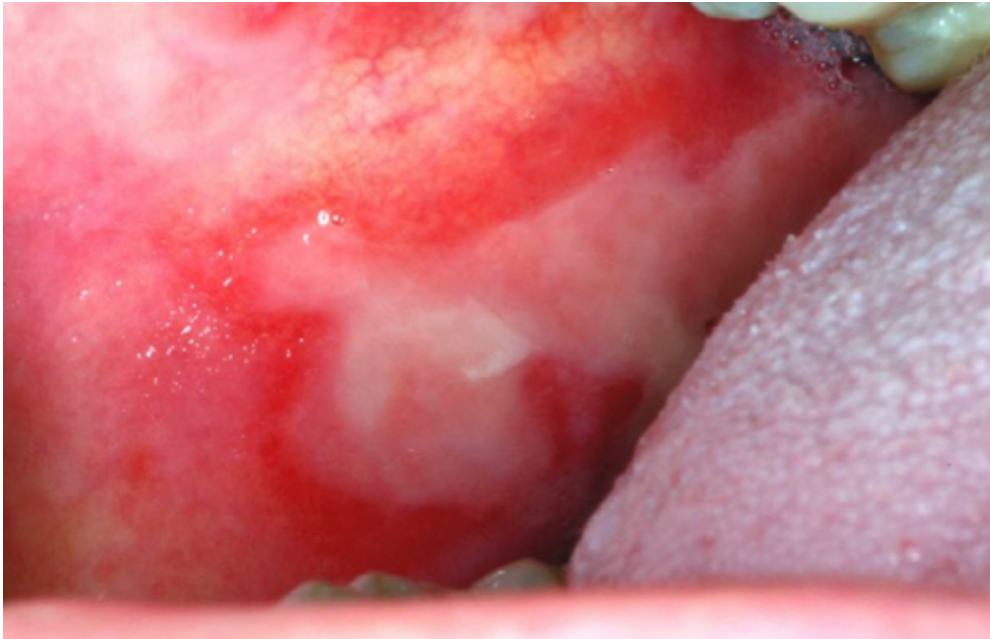


Figura 3- Paciente submetido ao tratamento com radioterapia, apresenta uma lesão de mucosite oral. (Adaptado de Sroussi et al., 2017)

3.2.1.2 Disgeusia

A disgeusia desenvolve-se como uma lesão na mucosa devido à citotoxicidade e neurotoxicidade associadas à radioterapia e aos medicamentos sistêmicos. Estes tratamentos podem destruir as células gustativas de alta rotatividade, reduzir os recetores e/ou interromper a transmissão nervosa (Togni et al., 2021).

3.2.1.3 Fibrose

A radioterapia tem um efeito adverso nos músculos mastigadores, como no masséter, no temporal e nos pterigóideos medial e lateral, assim como na região da articulação temporomandibular, originando alterações inflamatórias que podem causar fibrose. A fibrose nos músculos da língua e nos músculos constritores da faringe causam limitações na função da língua e na deglutição, respectivamente. Já a fibrose nos músculos mastigadores, especialmente nos pterigóideos laterais, pode resultar no desenvolvimento de trismus. Para além disso, pode haver formação de bridas e retrações cicatriciais (Sroussi et al., 2017).

3.2.1.4 Xerostomia

A xerostomia acontece devido aos danos causados nas glândulas salivares minor e major, pela remoção das glândulas major ou até mesmo pela colocação de uma ligadura cirúrgica dos ductos. A utilização de radioterapia de intensidade moderada (IMRT) pode ajudar a evitar danos na função salivar das glândulas major como também, em alternativa, a braquiterapia pode fornecer elevadas doses de radiação aos tecidos com pouco impacto na função das glândulas circundantes. O uso de braquiterapia em simultâneo com a radioterapia externa pode ter efeitos na redução da xerostomia (Harrison et al., 2014, pp. 351).

3.2.1.5 Cáries dentárias

As cáries dentárias são um efeito adverso comum em pacientes oncológicos devido à irradiação das glândulas salivares major que causam uma alteração nas secreções salivares, consequentemente xerostomia e diminuição da capacidade tampão da saliva. Existe um desequilíbrio na desmineralização-remineralização dentária causando perda mineral e provocando danos na fase orgânica do dente. A cárie não tratada tem tendência a progredir rapidamente, sendo necessário posteriormente um tratamento mais complexo (Harrison et al., 2014, pp. 195; Sroussi et al., 2017).

A prevalência de cárie dentária em pacientes submetidos a radiação é, em média, acima de 25%. Foi comprovado que o risco de desenvolver cárie dentária está relacionado com

a dose de radiação nas glândulas da parótida e, por isso, espera-se que a preservação das glândulas reduza os riscos de progressão da cárie dentária (Sroussi et al., 2017).

3.2.1.6 Trismus

Frequentemente, os pacientes oncológicos desenvolvem trismus após o tratamento devido à cicatrização cirúrgica ou fibrose tecidual que é induzida pela radiação e contração dos músculos mastigadores. No entanto, a frequência e a gravidade dos trismus são imprevisíveis e dependem do tipo e dose administrada de radiação, localização e estágio do tumor, do tipo de cirurgia e reconstrução, bem como dos fatores pessoais do paciente e comorbidades (Keyvan Moharamzadeh, 2018).

Este está associado a uma sucessão de dificuldades para o paciente nesta situação, tais como, disfagia e diminuição nos cuidados de higiene oral (R Bryan Bell & Al, 2018, pp. 353).

Os trismus desenvolvem-se normalmente 3 a 6 meses após a radioterapia, com o risco de se tornar um problema crônico. A prevalência observada em pacientes submetidos a radioterapia convencional é de 25,4%. Contudo, após a utilização de IMRT, os valores diminuem para 5% de casos diagnosticados com trismus (Keyvan Moharamzadeh, 2018).

3.2.1.7 Osteorradionecrose

A osteorradionecrose (ORN) da mandíbula é considerada uma das complicações tardias mais graves observada em pacientes submetidos a radioterapia. Embora não haja uma definição padronizada, esta geralmente é definida como uma zona exposta de osso que foi irradiado e que não é capaz de cicatrizar num período de 3 a 6 meses, não havendo evidência de tumor persistente ou recorrente (Kubota et al., 2021).

É mais comum observar ORN na zona da mandíbula por esta apresentar um córtex mais espesso e um suprimento sanguíneo do tipo terminal, sem circulação vicariante comparativamente à maxila. Indivíduos do sexo masculino com 55 anos ou mais e que possuam um historial de consumo excessivo de álcool e tabaco são afetados com maior frequência (Lončar Brzak et al., 2023; Sroussi et al., 2017).

A ORN caracteriza-se por uma dor intensa na região óssea que pode ter secreção purulenta, pode progredir de forma gradual e causar fraturas patológicas na mandíbula. Os pacientes podem sentir dor, halitose, disgeusia, disfagia, trismus, dificuldade em mastigar e falar. Contudo, os sintomas não necessitam de estar presentes para se diagnosticar ORN, principalmente em estádios iniciais (Keyvan Moharamzadeh, 2018; Lončar Brzak et al., 2023).

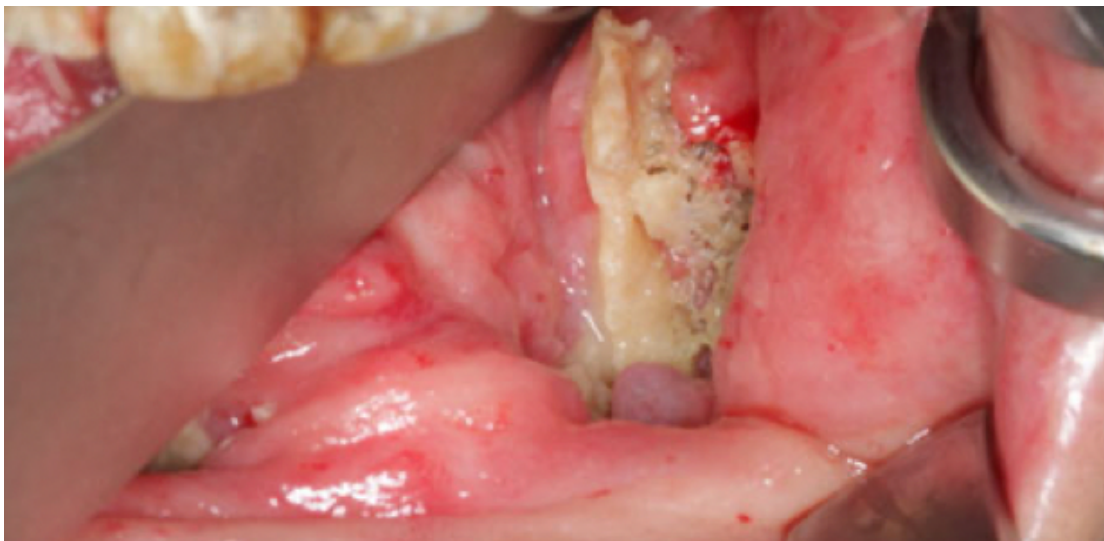

Figura 4- Caso de um paciente, do sexo masculino, diagnosticado com ORN na mandíbula, na zona do 3º quadrante (Adaptado de Chronopoulos et al., 2017)

O diagnóstico é composto pelo exame clínico onde são visíveis áreas de osso exposto na cavidade oral dos pacientes irradiados na região da cabeça e pescoço. Além do osso necrótico exposto, são visíveis áreas de ulceração e necrose da pele ou da mucosa (Lončar Brzak et al., 2023).

A ortopantomografia é a radiografia de eleição para o diagnóstico da ORN e, por norma, é complementado com outras radiografias extraorais e/ou intraorais. Na ortopantomografia identificamos uma ORN através de uma radioluscência indefinida, sem uma demarcação esclerótica, que rodeia a zona necrótica (Raj et al., 2022).

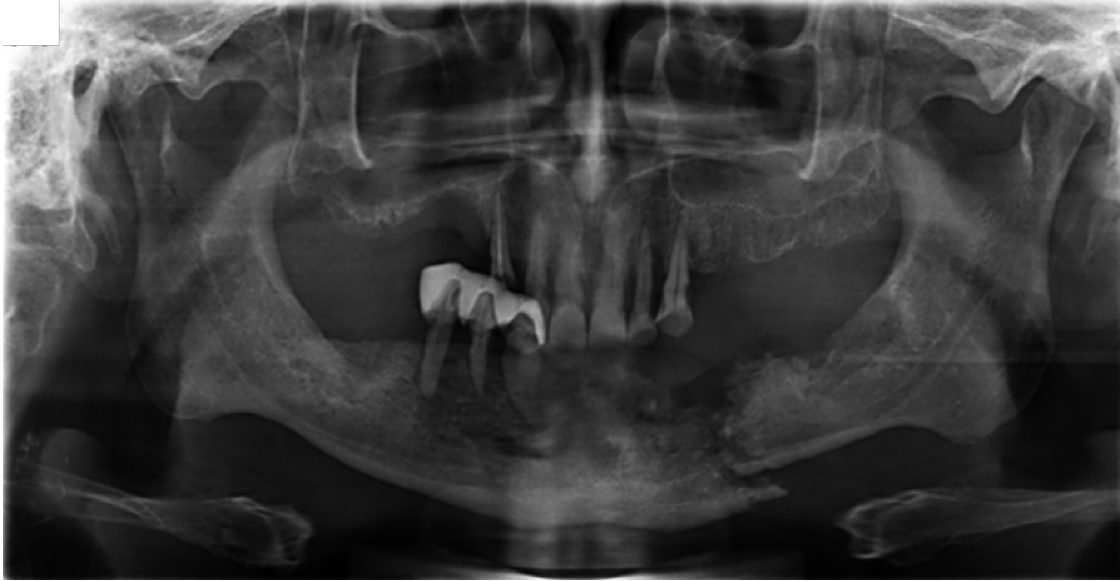

Figura 5- Ortopantomografia de um paciente diagnosticado com ORN na mandíbula. A radiografia revelou uma fratura patológica da mandíbula, na zona do 3º quadrante (Adaptado de Chronopoulos et al., 2017)

Na tomografia computadorizada observamos a ORN através de anormalidades ósseas, como áreas líticas focais, interrupções corticais e perda da trabeculação esponjosa, caracterizado clinicamente através de um espessamento de partes moles do lado sintomático (Raj et al., 2022).

Na ressonância magnética (RM) com administração de gadolínio é possível observar um sinal medular atípico, destruição cortical e um realce irregular que confirma a presença de ORN. A vantagem da RM é o seu excelente contraste tecidual e a presença de alta resolução (Raj et al., 2022).

Existem casos específicos que aumentam a probabilidade do desenvolvimento de ORN, tais como, doses elevadas de radiação (superior a 60 Gy), doença periodontal e presença de infecções, consumo de tabaco e álcool, tumor de grandes dimensões na cavidade oral, trauma cirúrgico na zona do osso irradiado como exodontias, especialmente na mandíbula posterior, trauma causado pela prótese, xerostomia e má higiene oral, presença de fatores sistêmicos como desnutrição, imunodeficiência e doença vascular periférica (Keyvan Moharamzadeh, 2018).

O risco de desenvolver ORN após o procedimento de uma exodontia é de 7%, aumentando gradualmente até atingir o seu pico no quinto ano após a radioterapia. Ao realizar uma exodontia dentária entre o segundo e o quinto ano após o tratamento com radiação, o risco é de 22,60%. O primeiro ano após a radioterapia é o de menor risco, provavelmente pela preservação da circulação sanguínea no tecido ósseo. Contudo, não existe um consenso em relação ao intervalo de tempo considerado seguro para se proceder a uma exodontia após o tratamento (Lončar Brzak et al., 2023).

A incidência de ORN em pessoas que estão em tratamento com radioterapia é de 4% e 8%, sendo que a zona mais afetada é a mandíbula, com valores entre 2% e 22% (Lang et al., 2022).

O tratamento da ORN consiste na remoção do tecido necrótico para permitir que o corpo cicatrize. O profissional de saúde deve estar consciente de que o tecido removido, com antecedentes cancerígenos, deve ser enviado para a anatomia patológica para se descartar a possibilidade de patologia maligna, oculta ou recorrente, que pode estar camuflada como infecção óssea (Peterson & Miloro, 2012, pp. 869).

Estádio 1	< 2,5 cm de comprimento do osso (osso comprometido ou exposto); assintomático; apenas tratamento médico.
Estádio 2	>2,5 cm de comprimento do osso; assintomático, apresenta fratura patológica e/ou envolvimento do nervo alveolar inferior; apenas tratamento médico, a menos que haja infecção dentária ou presença de osso necrótico.
Estádio 3	>2,5 cm de comprimento do osso; sintomático, mas sem a presença de outras características, embora haja necessidade de tratamento médico; considerar o desbridamento do osso exposto ou necrótico e retalho pediculado localizado.
Estádio 4	>2,5 cm de comprimento de osso; com fratura patológica e/ou envolvimento do nervo alveolar inferior e/ou fistula orocutânea; Reconstrução com retalho livre se o estado geral de saúde do paciente permitir.

Tabela 3- Classificação da Osteorradiocrose (adaptado de Raj et al., 2022)

Embora não exista um tratamento de eleição para a ORN, a combinação de várias estratégias terapêuticas deve ser considerada de encontro à gravidade e características individuais de cada paciente. As evidências disponíveis comprovam o sucesso clínico, em estágio inicial, da utilização de antibióticos em combinação com uma higiene oral rigorosa. Caso existam sinais de progressão da doença, é necessário a intervenção cirúrgica precoce com desbridamento e retalhos locais da mucosa para cobrir o osso exposto (Raj et al., 2022).

Na presença de sintomas refratários ao tratamento médico e no caso da ORN estar muito localizada, sem o surgimento de fístulas ou fraturas, é aconselhado adotar uma abordagem cirúrgica mais conservadora. A designação de uma “cirurgia conservadora” passa pela remoção de uma pequena quantidade de osso necrótico até ao aparecimento de osso viável, apesar de algumas áreas de osso não viável serem mantidas. Embora a cirurgia conservadora seja considerada contraditória, o objetivo é controlar os sintomas e diminuir a probabilidade do avanço da ORN (R Bryan Bell & Al, 2018, pp. 914).

Quando surgem sintomas graves como fratura patológica ou fístulas, a ressecção do osso necrótico e de outros tecidos muitas vezes é a única opção viável de tratamento (R Bryan Bell & Al, 2018, pp. 914).

Tem indicação para a realização da cirurgia o tumor que se encontra no estágio III, com envolvimento dos bordos inferiores da mandíbula, fratura óssea patológica e que tenha realizado o tratamento conservador sem obter qualquer efeito terapêutico. O procedimento cirúrgico inclui a ressecção de todas as partes necróticas presentes no osso, como também dos tecidos moles e reconstrução primária. Os métodos reconstitutivos caracterizam-se pelo retalho ósseo ou retalho osteocutâneo livre microvascular da fíbula, escápula ou crista ilíaca (Lončar Brzak et al., 2023).

No entanto, devido à cirurgia ser realizada num osso irradiado, muitos pacientes podem não estar aptos para a realização da cirurgia ressetiva e reconstitutiva. Nestes casos, o tratamento conservador e de suporte são os mais indicados para o tratamento da ORN (Raj et al., 2022).

Foram descritos recentemente, casos bem-sucedidos para o tratamento da ORN com a combinação terapêutica de pentoxifilina com tocoferol, com ou sem clodronato. A pentoxifilina tem como função dilatar os vasos sanguíneos, reduzir a agregação plaquetária e inibir reações inflamatórias. O tocoferol ou a vitamina E têm propriedades antioxidantes, enquanto o clodronato atua inibindo os macrófagos e aumentando a formação óssea (Lončar Brzak et al., 2023).

A oxigenação hiperbárica (HBO) tem sido utilizada para prevenir ou tratar a ORN. Tem o efeito de estimular a angiogénese, induzir a neovascularização, otimizar o conteúdo de oxigénio nos osteoblastos, estimular a produção de fibroblastos e colagénio, bem como estimular o crescimento dos vasos sanguíneos, permitindo assim, a recuperação do osso. Esta terapia não deve ser aplicada em pacientes com doença pulmonar obstrutiva crónica, insuficiência cardíaca e doença subjacente mal controlada. O facto da utilização de HBO ser um tratamento de elevado custo, apresentar algumas complicações e a sua eficácia ser debatida na literatura, raramente é utilizada como opção terapêutica (Lončar Brzak et al., 2023).

Os ultrassons são utilizados tanto como um tratamento conservador para a ORN, como também uma alternativa para a oxigenação hiperbárica (HBO). Foi comprovado que os ultrassons aumentam a angiogénese e estimulam a formação de novo colagénio e de osso. Estes também podem ser utilizados como profilaxia antes das exodontias dos dentes, após a radioterapia (Lončar Brzak et al., 2023).

A prevenção é fundamental para diminuir a gravidade da ORN. O primeiro passo consiste num exame clínico do paciente antes do tratamento com radiação. É importante identificar todos os dentes que têm um prognóstico reservado e necessitam de ser extraídos, informar o paciente sobre os efeitos adversos resultantes da radioterapia e como atenuá-los, bem como destacar a importância de preservar a saúde oral após a radiação (Lončar Brzak et al., 2023).

Os dentes com prognóstico questionável devem ser extraídos pelo menos 14 dias antes da radioterapia para permitir que haja tempo suficiente para a cicatrização dos tecidos. A exodontia durante o tratamento não é recomendada e a prevenção continua mesmo após o término do tratamento com radioterapia, sendo aconselhado que o paciente seja observado regularmente, pelo menos a cada três meses (Lončar Brzak et al., 2023).

A radioterapia com intensidade modulada (IMRT) é um método de prevenção essencial por permitir que o tumor seja irradiado com doses mais altas e diminuir os danos causados nos tecidos adjacentes. Foi comprovado que a IMRT reduziu a radiação máxima total e o volume de mandíbula que foi exposta a radiações de 50, 55 e 60 Gy. O facto de existir menor exposição da glândula parótida à radiação resulta num melhor fluxo salivar e consequentemente, na redução da xerostomia (Lončar Brzak et al., 2023).

3.3- Quimioterapia

É possível tratar alguns casos de cancro oral em estágio avançado utilizando a quimioterapia isoladamente ou em combinação com a radioterapia. A quimioterapia resulta de um processo de danificação do DNA, causando apoptose das células cancerígenas (Peterson & Miloro, 2012, pp. 702).

Atualmente, o que tem gerado maior interesse é a combinação da quimioterapia com a radioterapia, com o objetivo de não danificar tanto os órgãos. Esta combinação pode ser administrada numa estratégia sequencial ou concomitante (Peterson & Miloro, 2012, pp. 702).

A terapia concomitante utiliza a radiosensibilização de certos medicamentos e impede atrasos no tratamento para o cancro. Contudo, tem a desvantagem de aumentar os efeitos adversos e a toxicidade, prejudicando assim, o tratamento com radioterapia que pode ser interrompido. Na tentativa de diminuir a toxicidade, a quimioterapia é administrada, normalmente, no início e no final da radioterapia. Por vezes, realiza-se o processo de radiação dividida, que consiste na interrupção da radioterapia e o início do tratamento com quimioterapia (Peterson & Miloro, 2012, pp. 702).

3.3.1- Efeitos Adversos da Quimioterapia

Foi comprovado que, cerca de 40% de todos os pacientes que foram submetidos à quimioterapia desenvolveram efeitos colaterais na cavidade oral comprometendo, assim, o tratamento para o cancro oral (Sahni et al., 2020).

Existe uma falta de seletividade por parte da maioria dos fármacos antineoplásicos, pois estes também atuam em células normais com o ciclo celular acelerado, como as células da medula óssea, células dos folículos pilosos e células epiteliais do trato gastrointestinal. Os efeitos diretos desses fármacos causam um dano primário no tecido oral devido ao efeito indiferenciado no ciclo de replicação celular (Sahni et al., 2020).

As complicações orais mais frequentes incluem a mucosite, a xerostomia, infecções, disfunção da glândula salivar, disgeusia e dor na mucosa (Sahni et al., 2020).

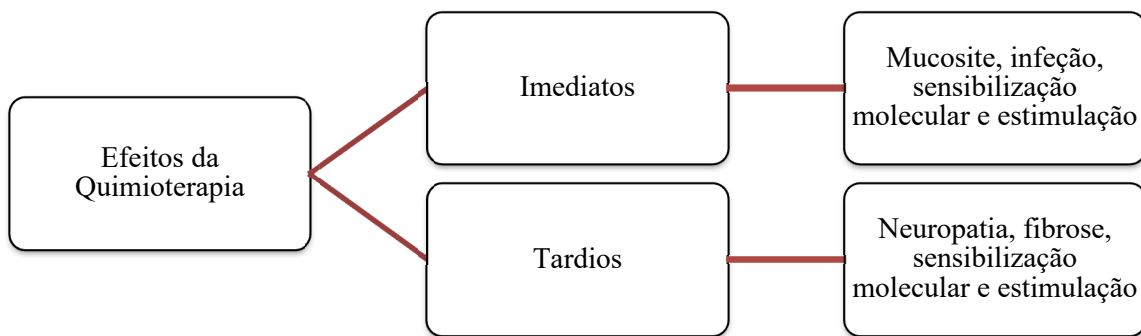


Tabela 4- Efeitos adversos da Quimioterapia (adaptado de Sroussi et al., 2017)

3.4- Imunoterapia

A combinação entre a imunoterapia, a radioterapia e quimioterapia revelou ser bastante eficaz no tratamento para o cancro oral. Os anticorpos monoclonais direcionados ao antígeno tumoral, os inibidores do ponto de controlo imunológico, a imunoterapia adotiva, a terapia com células T do recetor de antígeno quimérico e as vacinas trouxeram avanços significativos na terapia para o cancro, melhorando o sistema imunológico e revertendo os tumores de forma a serem mais suscetíveis à terapia (Dhara et al., 2023).

A imunoterapia pode substancialmente reduzir as desvantagens causadas pela cirurgia, como a recorrência do tumor ou desenvolvimento de uma lesão irremediável, pela toxicidade da radioterapia ou quimioterapia, através de uma combinação dessas modalidades de tratamento (Mohan et al., 2019).

Esta técnica compreende a estimulação de componentes específicos do sistema imunológico, fortificando-o para neutralizar os sinais que abolem o mesmo. Esta pode ser amplamente dividida em ativa e passiva (Mohan et al., 2019).

Os tratamentos com imunoterapia passiva consistem na administração de anticorpos terapêuticos ou de células T específicas do paciente com o objetivo de aumentar a lise das células tumorais relacionadas com o sistema imunológico. A imunoterapia ativa caracteriza-se pela administração estratégica de vacinas, de citocinas ou de outras terapias imunológicas que ativam as células imunológicas presentes no paciente para destruir as células cancerígenas (R Bryan Bell & Al, 2018, pp. 322).

Em casos de pacientes diagnosticados com carcinoma espinocelular recorrente ou metastático, o prognóstico é reservado pois têm poucas alternativas de tratamento. Desta forma, é necessário recorrer a tratamentos mais eficazes e menos tóxicos. Foi realizado um estudo que demonstrou que a adição de cetuximabe à quimioterapia, com carboplatina ou cisplatina e 5-fluorouracil, aumentou a eficácia do tratamento para o cancro oral (Yokota et al., 2020).

Exemplos de agentes	Mecanismos de ação	Indicações de uso
Pembrolizumab Nivolumab Durvalumab Ipilimumab	Ligação do recetor checkpoint nas células T, permitindo a ativação da resposta imune.	Pembrolizumab em estudo Nivolumab foi aprovado no Reino Unido para configuração paliativa de segunda linha Durvalumab em estudo Ipilimumab em estudo
Anti- OX 40	Liga-se ao recetor TNF das células T para direcionar a resposta das células T às doenças metastáticas	Em estudo
Transferência de células adotivas	Os linfócitos infiltrantes tumorais mais eficazes são colhidos de um paciente e reimplantado em outro paciente linfo depletado	Em estudo
Vacinação terapêutica (administrada como tratamento, uma vez que o cancro se desenvolveu)	Introdução de um patógeno debilitado ou atenuado para desencadear uma resposta imune que combate células cancerígenas	Em estudo
Tratamento com vírus oncolíticos: reolisina	Utiliza vírus para invadir e destruir células cancerígenas	Em estudo
Citocinas	Proteínas que modificam a resposta imune e a função celular	Em estudo

Tabela 5- Resumo dos tipos de agentes de imunoterapia e as respetivas indicações de uso (adaptado de Subramaniam et al., 2019)

4- Papel do Médico Dentista na Terapêutica de Pacientes Oncológicos

4.1- Acompanhamento por Parte do Médico Dentista na Fase de Pré-tratamento

Caso a radioterapia seja necessária, os pacientes oncológicos precisam de realizar um exame intraoral completo. Esta triagem pré-irradiação realizada pelo médico dentista, tem um papel fundamental para a localização de focos orais infecciosos, tais como, a cárie dentária, doença periodontal com bolsas maiores ou iguais a 6mm, lesões periapicais e dentes totalmente ou parcialmente impactados. É importante a conclusão, caso seja necessário, de todos os tratamentos dentários antes do início da radioterapia (Vosselman et al., 2021).

Nos dentes que se encontram comprometidos com mau prognóstico, é imprescindível realizar uma exodontia antes da radioterapia ou da quimioterapia. Embora não esteja de acordo com os princípios usuais da área da medicina dentária, a recomendação é “em caso de dúvida, extrair”, pois pode prevenir o desenvolvimento de osteorradionecrose. No entanto, é importante existir um tempo de espera para a cicatrização total dos tecidos antes de se iniciar o tratamento para o cancro oral (Harrison et al., 2014, pp.197; Hupp et al., 2014, pp. 366).

A eliminação dos focos de infeção reduz as chances do desenvolvimento de ORN em pacientes que são submetidos a radioterapia, diminuindo a ocorrência de episódios infecciosos em pacientes que vão realizar quimioterapia (Harrison et al., 2014, pp. 195).

Cada dente que for mantido na cavidade oral deve ser cuidadosamente inspecionado e restaurado caso haja necessidade, contribuindo para um melhor estado de saúde oral possível. Deve-se realizar uma profilaxia completa e aplicação tópica de flúor antes da radioterapia, acompanhada de um reforço das instruções de higiene oral para o paciente. Na presença de dentes que apresentem cúspides aguçadas, estas devem ser arredondadas para evitar a presença de irritação mecânica. Os dentistas devem realizar impressões para obter os modelos de estudo da cavidade oral do paciente para posteriormente, confeccionar moldeiras de flúor personalizadas para serem utilizadas durante e após o tratamento com radioterapia. É fundamental o incentivo para a cessação tabágica e consumo de álcool antes do início da radioterapia devido à irritação que é causada na mucosa (Hupp et al., 2014, pp. 367).

Durante o tratamento com radiação, o paciente deve bochechar pelo menos 10 vezes ao dia com soluções salinas. É importante que efetue bochechos com colutórios de clorohexidina, duas vezes por dia, para minimizar os níveis de infecção bacteriana e fúngica presentes na cavidade oral (Hupp et al., 2014, pp. 368).

4.2– Acompanhamento por Parte do Médico Dentista Durante o Tratamento

Durante a fase de tratamento, quer seja a cirurgia, radioterapia ou quimioterapia, o paciente é seguido pelos respectivos especialistas. Nesta fase, salvo alguma situação de urgência excepcional, o papel do médico dentista é reduzido a observação e registo clínico.

Caso o paciente mantenha algum dente na cavidade oral, o médico dentista deverá observar o paciente semanalmente durante o tratamento de radiação para avaliar a sua higiene oral. A aplicação tópica de Nistatina ou Clotrimazol é essencial para controlar o crescimento de *Candida Albicans* que ocorre com uma certa rapidez (Hupp et al., 2014, pp. 365).

É fundamental avaliar a capacidade da abertura bucal do paciente durante o tratamento com radioterapia, pois a radiação provoca fibrose progressiva nos músculos mastigadores, o que dificulta o acesso intraoral (Hupp et al., 2014, pp. 364).

4.3- Acompanhamento por Parte do Médico Dentista Pós-tratamento

Os pacientes oncológicos apresentam um elevado risco de recorrência locorregional e desenvolvimento de um novo cancro primário, porém o risco de recorrência é baixo. Infelizmente, não existe um método de quimio-prevenção considerado eficaz. Desta forma, o acompanhamento pós-tratamento continua a ser a prevenção mais importante (Montero & Patel, 2015).

Após o tratamento na região da cavidade oral, o profissional de saúde oral deve considerar uma variante de efeitos adversos recorrentes pós-terapêutica. Os pacientes oncológicos apresentam alterações anatômicas devido à cirurgia de ressecção, bem como restrições nos movimentos da língua, da mandíbula e complicações na abertura bucal. A xerostomia é um efeito adverso muito presente, principalmente em pacientes que efetuaram radioterapia (Schweyen et al., 2022).

Nos casos em que foi possível manter os dentes que se encontravam em bom estado na cavidade oral de pacientes oncológicos, é importante salientar que a higiene oral fica comprometida, aumentando a suscetibilidade para o desenvolvimento da cárie dentária. O tratamento para a remoção da cárie em pacientes tratados com radioterapia é complexo, pois não pode ser interrompido apesar do monitoramento austero e das medidas conservadoras aplicadas. Posto isto, caso o paciente apresente dentes com um prognóstico questionável, é preferível optar pela exodontia dos mesmos (Schweyen et al., 2022).

A reabilitação dita ideal após o tratamento, consiste na restauração da aparência externa do paciente, reconstrução do arco mandibular e do contorno facial, manter ou restaurar a competência oral, clareza da fala e reabilitar a cavidade oral para que seja possível a mastigação de todos os tipos de alimentos (Petrovic et al., 2018).

Atualmente, não existem diretrizes em relação ao tipo de prótese dentária que deverá ser utilizada após o tratamento para o cancro oral. Cabe ao profissional de saúde a decisão terapêutica para reabilitar a cavidade oral de um paciente oncológico, sabendo avaliar o prognóstico dos dentes remanescentes para serem pilares de próteses removíveis. Caso o prognóstico seja reservado e/ou o paciente não seja capaz de se adaptar a uma prótese removível devido às alterações anatômicas e/ou funcionais sofridas, é aconselhado a colocação de implantes endósseos e, posteriormente, o uso de uma prótese fixa sobre implantes (Schweyen et al., 2022).

5- Reabilitação Oral com Recurso a Implantes Dentários e Próteses Implanto-suportadas

Ao contrário da cirurgia convencional para a colocação de implantes dentários, existem preocupações específicas em relação aos pacientes oncológicos, em que se tem de proporcionar ancoragem e osseointegração, principalmente para atingir a função oral após as limitações que advêm da cirurgia ablativa do tumor. O planeamento rigoroso pré-operatório interdisciplinar auxilia na decisão de quais os casos que podem ser convenientes para a colocação de implantes (Peterson & Miloro, 2012, pp. 224).

A reabilitação oral com implantes pode ser muito vantajosa, embora existam várias complicações que prejudicam a reabilitação oral completa em pacientes com cancro oral. Foi realizado um estudo retrospectivo, que analisou o registo de tratamentos feitos a pacientes oncológicos com os seguintes critérios de inclusão: pacientes com cancro oral com requisito para proceder à cirurgia ablativa e, posteriormente, efetuar a reabilitação oral com implantes. Os pacientes foram excluídos se apresentassem pequenos defeitos locais que não fosse necessário a reabilitação oral com recurso a implantes dentários. O estudo demonstrou que a taxa de sobrevivência dos implantes colocados foi de 96,32% e que a reconstrução com próteses fixas sobre implantes permite melhores resultados a nível funcional (Hessling et al., 2015).

Este estudo também comprovou que a maioria do insucesso na taxa de sobrevivência do implante deve-se à colocação em osso transplantado e/ou em enxertos ósseos de fíbula. Os fatores relacionados com a reconstrução da mandíbula, tais como, a presença de degraus ósseos, altura óssea vertical insuficiente, distâncias maxilomandibulares deficientes e a presença de massas de tecidos moles, são causas frequentes para a perda do implante (Hessling et al., 2015).

A peri-implantite ainda é um fator que prejudica a taxa de sobrevivência dos implantes. A má higiene oral, gengivite, tabagismo, diabetes mellitus, o consumo de álcool e a presença de doenças genéticas são alguns dos fatores conhecidos que provocam a continuidade da peri-implantite. Estes fatores devem ser considerados no tratamento do doente (Hessling et al., 2015).

É importante a realização de estudos para integrar os cuidados a ter em relação aos fatores que prejudicam a cicatrização do implante, principalmente a peri-implantite. A utilização de anti-inflamatórios e o uso tópico de gel de clorexidina ou terapia fotodinâmica pode ser usada para minimizar os riscos referidos anteriormente (Hessling et al., 2015).

5.1- Planeamento da Reabilitação com Implantes Utilizando Novas Tecnologias Digitais

Atualmente, a taxa de sucesso na colocação de implantes e a sua sobrevida têm melhorado devido aos estudos e ao desenvolvimento contínuo, que inclui alterações na topografia do implante, na sua superfície e no seu design. Em casos de reabilitação em superfícies ósseas, como a maxila e a mandíbula, os implantes dentários colocados em retalhos ósseos vascularizados podem facilitar o processo de reabilitação oral em pacientes com um prognóstico reservado (R Bryan Bell & Al, 2018, pp. 221).

Outros métodos que colaboraram para o sucesso da implantologia foi o uso da tomografia computadorizada de feixe cónico (CBCT) em combinação com a criação de estruturas em 3D com o planeamento virtual cirúrgico (PVC) e os guias cirúrgicos construídos através da estereolitografia (Etajuri et al., 2020).

O PVC caracteriza-se por imagens tridimensionais que são manuseadas através de um *software*, obtendo melhores resultados em relação à exatidão e à precisão da cirurgia ablativa e reconstrutiva. Esta técnica permite aumentar a previsibilidade e a precisão na reconstrução estética e funcional em zonas afetadas pelo cancro da cabeça e pescoço, bem como também na parte da reabilitação oral protética sobre implantes (R Bryan Bell & Al, 2018, pp. 221).

O CBCT é um dos meios utilizados para o planeamento da cirurgia e tem como principal vantagem expor o paciente a uma menor dose de radiação e obter uma imagem volumétrica rápida em comparação com os outros métodos de diagnóstico. Além disso, o CBCT pode fornecer informações sobre as estruturas axiais, coronais, sagitais, parassagitais e das estruturas ósseas, em 3D (Türker et al., 2022).

A cirurgia guiada é realizada através das imagens fornecidas pelo CBCT que transmitem as informações sobre o ângulo, a localização e a profundidade a que o implante deve ser colocado, tendo em conta a disponibilidade óssea que o paciente apresenta. Os guias cirúrgicos com suporte ósseo, dentário e mucoso foram produzidos através do método de estereolitografia com o auxílio dos dados fornecidos pelo CBCT (Türker et al., 2022).

A posição tridimensional do implante é definida através do design ideal da coroa, que irá ser colocada sobre o implante e, posteriormente, transferida para a produção de um guia de perfuração através da tecnologia CAD/CAM (Hilgenfeld et al., 2020).

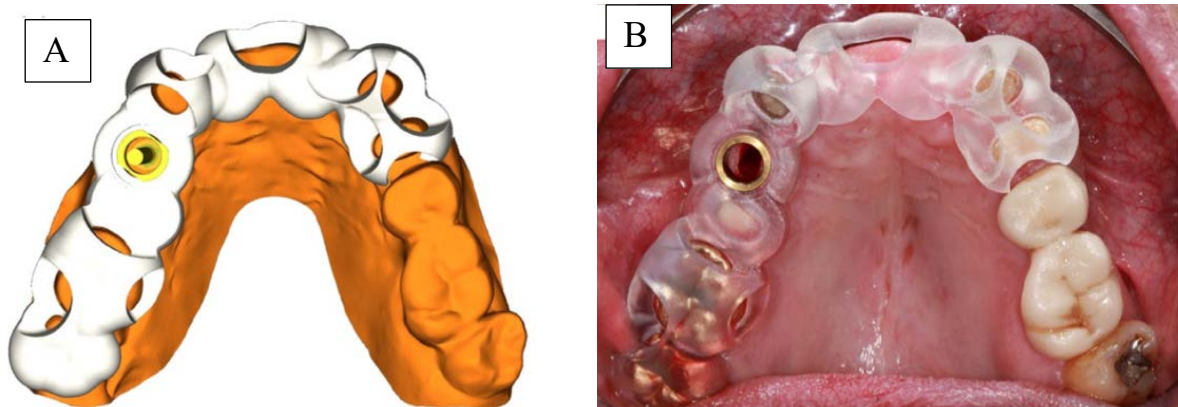


Figura 6- (A) Imagem intraoperatória do guia de perfuração utilizado para a colocação do implante na região do dente 14; (B) Guia de perfuração criado com base nos dados obtidos da ressonância magnética e do modelo de superfície virtual (adaptado de Flügge et al., 2020).

Os dados da tomografia computadorizada (TC) são normalmente complementados com modelos de superfície virtual para minimizar os artefactos que estão presentes na radiografia, assim como também a ausência dos tecidos moles. Os modelos de superfície virtual são obtidos através do *scanner* intraoral ou pela observação extraoral do modelo de gesso da cavidade oral do paciente (Flügge et al., 2020).

A vantagem relativamente à colocação imediata de implantes dentários consiste no aumento dos casos em que se realizou uma reabilitação oral sem necessidade de recorrer a um tempo adicional. Sem a técnica PVC, a colocação imediata de implantes apresenta

algumas complicações em relação à precisão, devido ao formato polimorfo da fíbula. Durante o planeamento, é analisado a altura, a localização e o tamanho dos implantes tendo em consideração as características estruturais do osso (Myers et al., 2021).

Embora a técnica PVC apresentar poucas desvantagens, pode contribuir para a perda da familiaridade com as técnicas tradicionais, prejudicando o cirurgião caso este precise de realizar uma cirurgia convencional. Contudo, a principal desvantagem está no seu custo. As guias para o planeamento, os modelos e o corte acrescentam um elevado valor ao procedimento cirúrgico. Esta área está em debate contínuo e requer um foco crítico e análises adicionais que comprovem o custo-benefício da técnica (Myers et al., 2021).

5.2- Momento Considerado o Ideal para a Colocação de Implantes Dentários

Na literatura, não existe um consenso sobre qual o melhor momento entre as fases de tratamento para o cancro na cavidade oral para realizar a reabilitação com implantes dentários (in 't Veld et al., 2020).

Existem três opiniões em relação ao momento ideal para a colocação de implantes em pacientes oncológicos, são estas: durante a fase da cirurgia ablativa; após a cirurgia, mas antes do tratamento com radioterapia ou a seguir à cirurgia e à radioterapia (Shokouhi & Cerajewska, 2022).

A principal desvantagem de realizar a reabilitação durante a cirurgia ablativa é o risco de posicionar inadequadamente o implante devido à alteração da anatomia. Contudo, a cirurgia assistida por computador e a técnica de colocação de implantes guiados por computador tornaram-se de uso frequente entre os profissionais de saúde, aumentando assim, os casos de sucesso na colocação de implantes dentários no posicionamento correto (in 't Veld et al., 2020).

Alguns autores afirmam que a inserção de implantes dentários após a cirurgia e antes da radioterapia é mais vantajosa pois, a osseointegração acontece antes da irradiação diminuindo assim, o risco de complicações tardias, como o desenvolvimento de ORN (Di Carlo et al., 2019).

Muitos casos de pacientes oncológicos requerem tratamento com radioterapia após a cirurgia. A colocação tardia de implantes dentários permite uma melhor avaliação do estado em que se encontra o paciente após a cirurgia, o seu prognóstico, como também permite vigiar se ocorre a recorrência do tumor. Na maioria das vezes, as recorrências do tumor ocorrem nos primeiros 12 a 24 meses. Um estudo prospectivo longitudinal concluiu que 44% dos pacientes com cancro que foram submetidos à ressecção mandibular, sofreram de recorrência nos primeiros 13 meses após a cirurgia (R Bryan Bell & Al, 2018, pp. 230).

Alguns estudos mostraram que a sobrevida do implante não é afetada pela radioterapia se o implante for colocado num período de 6 meses após o término do tratamento com radioterapia. Contudo, nem sempre se pode aplicar em todos os casos, pois na maioria dos pacientes a recuperação total pode demorar até 12 meses devido a fatores como a xerostomia, disgeusia, trismus, mucosite e a disfagia (R Bryan Bell & Al, 2018, pp. 230).

Um estudo retrospectivo, realizado na Alemanha, analisou o resultado da colocação de 711 implantes dentários em 164 pacientes com carcinoma na cavidade oral. Observou que a taxa de sobrevida dos implantes colocados após a cirurgia para a remoção do tumor foi de 92,5%, em que no total de 159 implantes, 12 foram perdidos, com um follow-up de 42 a 49 meses. Já a taxa de sobrevivência de implantes dentários colocados após o tratamento completo para o cancro oral foi de 89,5%, em que no total de 552 implantes colocados, 58 foram perdidos, com um acompanhamento de 46 a 47 meses.

	Vantagens	Desvantagens
Durante a cirurgia	Rápida reabilitação protética; Prevenção de futura cirurgia; Reduzido risco de ORN.	Colocação pode não ser possível devido à alteração da anatomia; Implantes podem ser perdidos devido a recorrência do tumor.
Antes da radioterapia	Maior controlo cirúrgico na colocação de implantes devido à disponibilidade de tecidos; Reduzido risco de ORN.	Necessária segunda cirurgia; Atraso na administração da radioterapia em tempo crítico; Implantes podem ser perdidos devido à recorrência do tumor;
A seguir à radioterapia	Maior controlo cirúrgico na colocação de implantes devido à disponibilidade de tecidos; Melhor controlo no tempo de cicatrização antes da reabilitação; Reduzido risco na perda do implante devido ao aumento do tempo de monitoração para verificar a possibilidade de recorrência do tumor.	Necessária segunda cirurgia; Aumento do risco de ORN e efeitos adversos decorrentes da radioterapia.

Tabela 6- Vantagens e desvantagens em relação aos momentos de colocação de implantes em pacientes oncológicos (adaptado de Shokouhi & Cerajewska, 2022).

5.3- Influência da Dose de Radiação

O protocolo sobre a dose de radiação a que o paciente deve ser submetido, tendo em conta as complicações que advêm da radioterapia, é um fator essencial. No entanto, não existe um consenso na literatura sobre a dosagem de radiação na qual os implantes dentários não são influenciados negativamente (Pompa et al., 2015).

Está comprovado que a utilização de doses altas de radiação aumentam a probabilidade de causar danos nos vasos, fibrose do tecido conjuntivo, danos musculares e epiteliais que provocam o desenvolvimento de ORN (Lee et al., 2022).

Os implantes dentários podem ser colocados em segurança em pacientes que foram submetidos a doses de radiação inferiores a 38 Gy. Nos casos em que foram submetidos a doses superiores a 50 Gy, a probabilidade de influenciar negativamente o sucesso da reabilitação é maior, independentemente se o implante foi colocado 2 anos após o tratamento com radioterapia (Lee et al., 2022).

Segundo Javed et al., foi observado que os implantes dentários, quando expostos a doses até 65 Gy, obtiveram 100% de osseointegração. Posto isto, foi sugerido dosagens de radiação entre 50-65 Gy, para não influenciarem negativamente a osseointegração. No entanto, vários autores concluíram que são necessárias doses inferiores a 50 Gy para minimizar os efeitos adversos da radioterapia (Pompa et al., 2015).

O Médico Dentista Anderson, realizou um estudo prospectivo englobando 240 pacientes oncológicos, com o objetivo de definir a dose ideal de radioterapia após a cirurgia. Este estudo concluiu que doses de 54 Gy ou menores foram associadas a uma taxa de maior recorrência do tumor. Atualmente, o cancro é tratado com doses de 60 Gy em frações de 2 Gy, considerando que o uso de doses entre 63 Gy a 66 Gy é administrado em áreas de maior risco, tais como, margens próximas ou positivas ou áreas de extensão nodal extracapsular (R Bryan Bell & Al, 2018, pp. 279).

Em suma, parece possível afirmar que a radioterapia não é uma contraindicação absoluta para a colocação de implantes dentários em pacientes oncológicos, embora haja um risco absoluto no desenvolvimento de complicações, como ORN e, conseqüentemente, na sobrevida do implante quando submetidos a dosagens muito altas (Pompa et al., 2015).

< 50 Gy (baixo risco)	Aplicar precauções
50-65 Gy (risco moderado)	Colocação de implante com prudência
65-74 Gy (risco relativamente alto)	Colocação não recomendada ou colocação com o uso de precauções, como a terapia com HBO
75- 120 Gy (alto risco)	Colocação de implantes não recomendada

Tabela 7- Dados retirados de um estudo feito por Anderson et al., que fornece diretrizes para a colocação de implantes, de acordo com a dose de radiação utilizada (adaptado de Shokouhi & Cerajewska, 2022).

5.4- Localização Ideal para a Colocação dos Implantes Dentários

Um dos fatores para o sucesso da reabilitação oral fixa está relacionado com o local anatômico onde vão ser colocados os implantes dentários. Estudos comprovam que a colocação de implantes na mandíbula obtiveram melhores resultados em termos de função e durabilidade em comparação com os implantes que foram colocados na maxila. Além disso, o seu posicionamento também desempenha um papel fundamental. Os implantes colocados na mandíbula, na região posterior, têm maior probabilidade de insucesso comparativamente aos implantes colocados na região anterior (in 't Veld et al., 2020).

Em muitos casos, torna-se um desafio a colocação de implantes na posição dita como ideal devido às estruturas ósseas desfavoráveis que ficaram previamente ressequidas, irradiadas ou reestruturadas com enxertos ósseos ou retalhos livres compostos (Lavery et al., 2021).

A microstomia e o aparecimento de trismus têm sido relatados pelos pacientes oncológicos, prejudicando a abertura da cavidade oral e comprometendo assim, o acesso intraoral. A colocação cirúrgica de implantes dentários e posteriormente a restauração protética torna-se desafiante para os profissionais de saúde e, em alguns casos, impossível de realizar. Estas restrições obrigam à colocação de implantes em áreas onde há maior

volume ósseo e um melhor acesso cirúrgico, uma vez que a colocação na localização ideal fica comprometida (Lavery et al., 2021).

5.5- Prótese Implanto-Suportada

A elevada perda óssea a que os pacientes oncológicos estão sujeitos fundamenta que a melhor opção de reabilitação oral seja a prótese implanto-suportada, podendo ser removível ou fixa. Ambas as opções de tratamento apresentam vantagens e algumas desvantagens para o paciente (Atalay et al., 2017).

A escolha entre uma prótese fixa ou uma prótese removível depende de vários fatores, tais como, a qualidade e a quantidade óssea, o número e a posição possível para a colocação de implantes, a qualidade que os tecidos moles subjacentes apresentam, a destreza manual do paciente e a sua higiene oral (R Bryan Bell & Al, 2018, pp. 229).

Apesar das próteses fixas apresentarem um melhor desempenho e melhor estética comparativamente às próteses removíveis, a sua escolha pode ser limitada através do difícil acesso à cavidade oral relacionado com a cicatrização ou fibrose induzida por radiação. A manutenção de uma boa higiene oral é fundamental para prevenir a inflamação do tecido de granulação peri-implantar. Estes desafios têm contribuído para a escolha da prótese removível implanto-suportada como o tipo de prótese de eleição em casos oncológicos pós-ablativos (R Bryan Bell & Al, 2018, pp. 229).

A prótese removível tem como vantagem a facilidade de higienização. No entanto, caso o paciente tenha dificuldade em remover a prótese, pode surgir uma complicação na limpeza da mesma. A prótese híbrida é mais vantajosa por ser aparafusada sobre os implantes. Todavia, apresenta alguns problemas como a acumulação de alimentos que prejudica a manutenção da higiene oral do paciente (Atalay et al., 2017).

A reconstrução de uma arcada completa para posteriormente colocar uma prótese fixa, exige no mínimo, 4 a 5 implantes convencionais na mandíbula e 5 a 8 implantes convencionais na maxila. Também é possível realizar uma combinação na colocação de implantes convencionais com implantes zigomáticos, sendo necessário aplicar uma maior

distribuição ântero-posterior para minimizar as forças do cantiléver ao longo da porção posterior da prótese (R Bryan Bell & Al, 2018, pp. 229).

Para reter uma prótese removível mandibular implanto-suportada é necessário a colocação de 2 implantes. É de preferência de vários autores fabricar uma estrutura de *Hader* aparafusada, com o objetivo de unir todos os implantes mandibulares. Esta estrutura tem como vantagem uma melhor estabilização e distribuição do *stress* dos implantes, fornecer uma retenção superior, bem como uma estabilização horizontal crítica para a prótese (R Bryan Bell & Al, 2018, pp. 229).

A retenção de uma prótese removível maxilar implanto-suportada é feita com 4 implantes, usando os mesmos princípios protéticos. Para a reabilitação do arco unilateral é necessário 3 a 4 implantes (R Bryan Bell & Al, 2018, pp. 229).

Foi feito um estudo, em várias regiões da Turquia, incluindo 16 pacientes com um total de 32 implantes zigomáticos inseridos, com um período de seguimento entre os 6 e os 96 meses. Foram reabilitados 10 pacientes com próteses híbridas e 6 pacientes com próteses removíveis em que ambos os grupos receberam instruções de higiene oral e consultas de *follow-up*. Foi preenchido um questionário após 1 mês do término do tratamento de reabilitação oral com o intuito de avaliar a satisfação do paciente em relação à prótese e ao processo durante a reabilitação (Atalay et al., 2017).

Os resultados obtidos não diferenciam muito entre os 2 grupos, em relação à satisfação geral, à estética e ao procedimento do tratamento. No entanto, o grupo que foi reabilitado com próteses híbridas relatou melhores resultados na mastigação, na estabilidade e na fonética. Contudo, houve uma diferença significativa entre os grupos em relação à facilidade na higienização, sendo que o grupo que foi reabilitado com próteses removíveis apresenta melhores resultados nesse parâmetro (Atalay et al., 2017).

CONCLUSÕES

São registados, anualmente, uma subida do número de novos casos de carcinoma da cavidade oral, por todo o mundo. Isto deve-se à falta de prevenção primária e do diagnóstico tardio, prejudicando o prognóstico do paciente devido ao estágio em que se encontra o cancro na altura da deteção.

O diagnóstico precoce depende principalmente da aptidão do médico dentista para detetar sintomas ainda na fase inicial ou de uma suspeita de lesão maligna. Desta forma, é importante o conhecimento das manifestações clínicas das neoplasias. Além disso, é também fundamental que o profissional de saúde tenha conhecimento das opções de tratamento para o cancro oral, das complicações que advêm e prejudicam posteriormente a reabilitação oral.

O tratamento oncológico depende do estágio do tumor e pode variar entre a cirurgia, a radioterapia, a quimioterapia, a imunoterapia ou a combinação entre estas.

A osteorradionecrose (ORN) caracteriza-se por uma das complicações tardias que mais preocupa os médicos dentistas. A literatura relata que os fatores de risco para o desenvolvimento da ORN são, fundamentalmente, a dose de radiação a que o paciente é submetido, o consumo de tabaco e de álcool, tratamentos dentários durante a radioterapia, principalmente exodontias, o tamanho e a localização do tumor, a má higiene do doente e o estágio a que se encontra o cancro.

O acompanhamento por parte dos profissionais de saúde como, médicos, médicos dentistas, nutricionistas, terapeutas da fala e psicólogos, concedem ao paciente oncológico, melhores condições de saúde e qualidade de vida. O médico dentista tem um papel essencial no acompanhamento do paciente antes, durante e após o tratamento com radioterapia.

Antes de se realizar o tratamento com radiação, é essencial proceder a um exame intraoral com o objetivo de detetar potenciais focos de infeção. É fundamental completar todos os tratamentos dentários, antes da radioterapia, para evitar o desenvolvimento de complicações, como a osteorradionecrose (ORN).

A reabilitação oral com implantes dentários em pacientes oncológicos alcança resultados muito satisfatórios, embora ainda seja um tema controverso entre os profissionais de saúde. Vários fatores influenciam a taxa de sucesso na reabilitação com implantes dentários, tais como, os efeitos adversos após a cirurgia para a remoção do tumor, a dose de radiação a que o paciente foi submetido, o momento ideal para a colocação do implante e o local indicado. Contudo, não existe nenhum protocolo, mas sim são conhecidas algumas orientações gerais para alcançar o sucesso na cirurgia de colocação de implantes.

O momento ideal para se realizar a colocação de implantes é controversa entre os médicos dentistas. Por outro lado, alguns estudos comprovam que a colocação de implantes dentários é mais vantajosa quando feita após a cirurgia e antes da radioterapia, devido à osseointegração ser mais propícia antes do tratamento com radiação.

A localização anatómica onde é colocado o implante tem uma grande influência na osseointegração. Estudos comprovaram que a colocação do implante na mandíbula apresenta melhores resultados comparativamente à maxila.

A utilização de doses inferiores a 50 Gy apresentaram resultados aceitáveis. No entanto, doses superiores comprometem o sucesso da osseointegração e aumentam o risco de complicações, nomeadamente o desenvolvimento de osteorradionecrose.

A reabilitação com recurso à implantologia não deve ser uma contraindicação para pacientes submetidos à radioterapia. Embora, se verifiquem vários fatores que influenciam o seu sucesso, isso leva a que seja importante o processo de planeamento que inclua os fatores de risco que podem influenciar a reabilitação oral, dependente do estágio em que se encontra o tumor.

Apesar de serem conhecidas várias formas de reabilitar a cavidade oral, continua a não existir uma reabilitação dita ideal, sendo o planeamento individual de cada caso o que prevalece, consoante as necessidades de cada paciente. A utilização de próteses fixas implanto-suportadas concede muitas vantagens, porém, os fatores que influenciam na escolha da melhor opção é, essencialmente, o estado da higiene oral do doente.

São necessários mais estudos com o objetivo de integrar as novas técnicas digitais e para compreender melhor os vários fatores que influenciam no sucesso da reabilitação, a fim de desenvolver um protocolo direcionado para a reabilitação oral de pacientes oncológicos, com recurso à implantologia.

BIBLIOGRAFIA

- Abati, S., Bramati, C., Bondi, S., Lissoni, A., & Trimarchi, M. (2020). Oral Cancer and Precancer: A Narrative Review on the Relevance of Early Diagnosis. *International Journal of Environmental Research and Public Health*, 17(24), 9160. <https://doi.org/10.3390/ijerph17249160>
- Alberga, J. M., Vosselman, N., Korfage, A., Delli, K., Witjes, M. J. H., Raghoobar, G. M., & Vissink, A. (2021). What is the optimal timing for implant placement in oral cancer patients? A scoping literature review. *Oral Diseases*, 27(1), 94–110. <https://doi.org/10.1111/odi.13312>
- Alfouzan, A. F. (2021). Radiation therapy in head and neck cancer. *Saudi Medical Journal*, 42(3), 247–254. <https://doi.org/10.15537/smj.2021.42.3.20210660>
- Atalay, B., Doğanay, Ö., Saraçoğlu, B. K., Bultan, Ö., & Hafız, G. (2017). Clinical Evaluation of Zygomatic Implant-Supported Fixed and Removable Prosthesis. *Journal of Craniofacial Surgery*, 28(1), 185–189. <https://doi.org/10.1097/scs.0000000000003204>
- Berrone, M., Lajolo, C., De Corso, E., Settimi, S., Rupe, C., Crosetti, E., & Succo, G. (2021). Cooperation between ENT surgeon and dentist in head and neck oncology. *Acta Otorhinolaryngologica Italica: Organo Ufficiale Della Societa Italiana Di Otorinolaringologia E Chirurgia Cervico-Facciale*, 41(Suppl. 1), S124–S137. <https://doi.org/10.14639/0392-100X-suppl.1-41-2021-13>

- Bugshan, A., & Farooq, I. (2020). Oral squamous cell carcinoma: metastasis, potentially associated malignant disorders, etiology and recent advancements in diagnosis. *F1000Research*, 9(1), 229. <https://doi.org/10.12688/f1000research.22941.1>
- Chronopoulos, A., Zarra, T., Ehrenfeld, M., & Otto, S. (2017). Osteoradionecrosis of the jaws: definition, epidemiology, staging and clinical and radiological findings. A concise review. *International Dental Journal*, 68(1), 22–30. <https://doi.org/10.1111/idj.12318>
- Daugėlaitė, G., Užkuraiytė, K., Jagelavičienė, E., & Filipauskas, A. (2019). Prevention and Treatment of Chemotherapy and Radiotherapy Induced Oral Mucositis. *Medicina*, 55(2), 25. <https://doi.org/10.3390/medicina55020025>
- Dhara, V., Shetty, S. S., de Arruda, J. A. A., Silva, T. A., Russo, R. C., Shetty, N. J., Pidaparathi, M., Wollenberg, B., Rao, V. U. S., & Gopinath, T. P. S. (2023). Decoding the influence of the immune system and immunotherapy targets on carcinomas: A hidden prism in oral cancer therapy. *Disease-a-Month*, 69(1), 101353. <https://doi.org/10.1016/j.disamonth.2022.101353>
- Di Carlo, S., De Angelis, F., Ciolfi, A., Quarato, A., Piccoli, L., Pompa, G., & Brauner, E. (2019). Timing for implant placement in patients treated with radiotherapy of head and neck. *La Clinica Terapeutica*, 170(5), e345–e351. <https://doi.org/10.7417/CT.2019.2153>
- Etajuri, E., Suliman, E., Mahmood, W. A. A., Ibrahim, N., Buzayan, M., & Mohd, N. (2020). Deviation of dental implants placed using a novel 3D-printed surgical guide: An in vitro study. *Dental and Medical Problems*, 57(4), 359–362. <https://doi.org/10.17219/dmp/123976>

- Feller, G., Khammissa, R. A. G., Nemitandani, M. S., & Feller, L. (2021). Biological consequences of cancer radiotherapy in the context of oral squamous cell carcinoma. *Head & Face Medicine*, *17*(1). <https://doi.org/10.1186/s13005-021-00286-y>
- Flügge, T., Ludwig, U., Hövener, J., Kohal, R., Wismeijer, D., & Nelson, K. (2020). Virtual implant planning and fully guided implant surgery using magnetic resonance imaging—Proof of principle. *Clinical Oral Implants Research*, *31*(6), 575–583. <https://doi.org/10.1111/clr.13592>
- Harrison, L. B., Sessions, R. B., & Kies, M. S. (2014). *Head and neck cancer: a multidisciplinary approach* (4th ed., pp. 103;185-197; 335-353). Wolters Kluwer Health/Lippincott Williams & Wilkins.
- Hashim, D., Genden, E., Posner, M., Hashibe, M., & Boffetta, P. (2019). Head and neck cancer prevention: from primary prevention to impact of clinicians on reducing burden. *Annals of Oncology*, *30*(5), 744–756. <https://doi.org/10.1093/annonc/mdz084>
- Hessling, S. A., Wehrhan, F., Schmitt, C. M., Weber, M., Schlittenbauer, T., & Scheer, M. (2015). Implant-Based Rehabilitation in Oncology Patients Can Be Performed With High Long-Term Success. *Journal of Oral and Maxillofacial Surgery*, *73*(5), 889–896. <https://doi.org/10.1016/j.joms.2014.11.009>

Hilgenfeld, T., Juerchott, A., Jende, J. M. E., Rammelsberg, P., Heiland, S., Bendszus, M., & Schwindling, F. S. (2020). Use of dental MRI for radiation-free guided dental implant planning: a prospective, in vivo study of accuracy and reliability. *European Radiology*, *30*(12), 6392–6401. <https://doi.org/10.1007/s00330-020-07262-1>

Hupp, J. R., Ellis, E., & Tucker, M. R. (2014). *Contemporary oral and maxillofacial surgery* (6th ed., pp. 363–368). Elsevier.

in 't Veld, M., Schulten, E. A. J. M., & Leusink, F. K. J. (2020). Immediate dental implant placement and restoration in the edentulous mandible in head and neck cancer patients: a systematic review and meta-analysis. *Current Opinion in Otolaryngology & Head & Neck Surgery*, *29*(2), 126–137. <https://doi.org/10.1097/moo.0000000000000685>

Johnson, D. E., Burtness, B., Leemans, C. R., Lui, V. W. Y., Bauman, J. E., & Grandis, J. R. (2020). Head and neck squamous cell carcinoma. *Nature Reviews. Disease Primers*, *6*(1), 92. <https://doi.org/10.1038/s41572-020-00224-3>

kalantari, F., Rajaeih, S., Daneshvar, A., Karbasi, Z., & Salem, M. M. (2020). Robotic surgery of head and neck cancers, a narrative review. *European Journal of Translational Myology*, *30*(2), 297–303. <https://doi.org/10.4081/ejtm.2020.8727>

Kubota, H., Miyawaki, D., Mukumoto, N., Ishihara, T., Matsumura, M., Hasegawa, T., Akashi, M., Kiyota, N., Shinomiya, H., Teshima, M., Nibu, K., & Sasaki, R. (2021). Risk factors for osteoradionecrosis of the jaw in patients with head and neck squamous cell carcinoma. *Radiation Oncology*, *16*(1). <https://doi.org/10.1186/s13014-020-01701-5>

- Lang, K., Held, T., Meixner, E., Tonndorf-Martini, E., Ristow, O., Moratin, J., Bougatf, N., Freudlsperger, C., Debus, J., & Adeberg, S. (2022). Frequency of osteoradionecrosis of the lower jaw after radiotherapy of oral cancer patients correlated with dosimetric parameters and other risk factors. *Head & Face Medicine*, 18(1), 7. <https://doi.org/10.1186/s13005-022-00311-8>
- Lavery, D. P., Addison, O., Newsum, D., & Bateman, G. (2021). Prosthodontic complications during implant-based oral rehabilitation of patients with head and neck cancer. *The Journal of Prosthetic Dentistry*, 129(2). <https://doi.org/10.1016/j.prosdent.2021.06.026>
- Lee, J., Lee, J. J. B., Cha, I.-H., Park, K. R., & Lee, C. G. (2022). Risk factor analysis of dental implants in patients with irradiated head and neck cancer. *Head & Neck*, 44(8), 1816–1824. <https://doi.org/10.1002/hed.27080>
- Lončar Brzak, B., Horvat Aleksijević, L., Vindiš, E., Kordić, I., Granić, M., Vidović Juras, D., & Andabak Rogulj, A. (2023). Osteonecrosis of the Jaw. *Dentistry Journal*, 11(1), 23. <https://doi.org/10.3390/dj11010023>
- Macedo, P., Azul, A., Bulhosa, J., Melo, P., & Trancoso, P. (2014). *GUIA PARA PROFISSIONAIS DE SAÚDE | INTERVENÇÃO PRECOCE NO CANCRO ORAL RUI CALADO MARTA GROMICHO MARGARIDA JORDÃO ANA DO CÉU*. <https://www.ond.pt/content/uploads/2017/12/intervencao-cancro-oral.pdf>
- Mauceri, R., Bazzano, M., Coppini, M., Tozzo, P., Panzarella, V., & Campisi, G. (2022). Diagnostic delay of oral squamous cell carcinoma and the fear of diagnosis: A scoping review. *Frontiers in Psychology*, 13(1), 1009080. <https://doi.org/10.3389/fpsyg.2022.1009080>

- Mella, M. H., Chabrillac, E., Dupret-Bories, A., Mirallie, M., & Vergez, S. (2023). Transoral Robotic Surgery for Head and Neck Cancer: Advances and Residual Knowledge Gaps. *Journal of Clinical Medicine*, *12*(6), 2303. <https://doi.org/10.3390/jcm12062303>
- Mohan, S., Bhaskaran, M., George, A., Thirutheri, A., Somasundaran, M., & Pavithran, A. (2019). Immunotherapy in oral cancer. *Journal of Pharmacy and Bioallied Sciences*, *11*(6), 107. https://doi.org/10.4103/jpbs.jpbs_31_19
- Montero, P. H., & Patel, S. G. (2015). Cancer of the Oral Cavity. *Surgical Oncology Clinics of North America*, *24*(3), 491–508. <https://doi.org/10.1016/j.soc.2015.03.006>
- Myers, P. L., Nelson, J. A., Rosen, E. B., Allen, R. J., Disa, J. J., & Matros, E. (2021). Virtual Surgical Planning for Oncologic Mandibular and Maxillary Reconstruction. *Plastic and Reconstructive Surgery - Global Open*, *9*(9), e3672. <https://doi.org/10.1097/gox.00000000000003672>
- Nagesh, M., Gowtham, S., Bharadwaj, B., Ali, M., Goud, A. k., & Siddiqua, S. (2023). Evolution of TNM Classification for Clinical Staging of Oral Cancer: The Past, Present and the Future. *Journal of Maxillofacial and Oral Surgery*. <https://doi.org/10.1007/s12663-023-01915-6>
- Pakravan, F., Abbasi, F., Garshasbi, M. A., & Isfahani, M. N. (2021). Relationship between oral cancer stage and elapsed time from the onset of signs and symptoms to diagnosis and treatment. *Cancer Treatment and Research Communications*, *28*(100428), 2468–2942. <https://doi.org/10.1016/j.ctarc.2021.100428>

- Peterson, L. J., & Miloro, M. (2012). *Peterson's Principles of Oral and Maxillofacial Surgery (3rd ed.)* (Vol. 1, pp. 224–225, 869–870). People's Medical Publishing House Usa Ltd (Pmph).
- Petrovic, I., Rosen, E. B., Matros, E., Huryn, J. M., & Shah, J. P. (2018). Oral rehabilitation of the cancer patient: A formidable challenge. *Journal of Surgical Oncology*, *117*(8), 1729–1735. <https://doi.org/10.1002/jso.25075>
- Pompa, G., Saccucci, M., Di Carlo, G., Brauner, E., Valentini, V., Di Carlo, S., Gentile, T., Guarino, G., & Polimeni, A. (2015). Survival of dental implants in patients with oral cancer treated by surgery and radiotherapy: a retrospective study. *BMC Oral Health*, *15*(1). <https://doi.org/10.1186/1472-6831-15-5>
- R Bryan Bell, & Al, E. (2018). *Oral, head, and neck oncology and reconstructive surgery* (pp. 2, 22–27, 221, 229–230, 278–279, 322, 353, 914). Elsevier.
- Raj, R., Nair, A. H., Nitin Anand Krishnan, Balasubramanian, D., Iyer, S., & Krishnakumar Thankappan. (2022). Advances and Controversies in the Management of Osteoradionecrosis After Head and Neck Cancer Treatment: A Narrative Review. *Journal of Maxillofacial and Oral Surgery*, *21*(3), 836–844. <https://doi.org/10.1007/s12663-021-01680-4>
- Rodríguez-Molinero, J., Migueláñez-Medrán, B. del C., Puente-Gutiérrez, C., Delgado-Somolinos, E., Martín Carreras-Presas, C., Fernández-Farhall, J., & López-Sánchez, A. F. (2021). Association between Oral Cancer and Diet: An Update. *Nutrients*, *13*(4), 1299. <https://doi.org/10.3390/nu13041299>

Sahni, P., Punyani, S. R., Jain, S., Nayak, K. C., Charan, A., & Karwasra, K. (2020). Oral alterations and oral health-related quality of life assessment in patients undergoing chemotherapy at a tertiary care center. *Special Care in Dentistry*, *40*(5), 450–456. <https://doi.org/10.1111/scd.12499>

Schiegnitz, E., Müller, L. K., Sagheb, K., Theis, L., Cagiran, V., Kämmerer, P. W., Wegener, J., Wagner, W., & Al-Nawas, B. (2021). Clinical long-term and patient-reported outcomes of dental implants in oral cancer patients. *International Journal of Implant Dentistry*, *7*(1). <https://doi.org/10.1186/s40729-021-00373-4>

Schweyen, R., Reich, W., Jevnikar, P., Kuhnt, T., Wienke, A., & Hey, J. (2022). Factors Influencing the Survival Rate of Teeth and Implants in Patients after Tumor Therapy to the Head and Neck Region-Part 2: Implant Survival. *Journal of Clinical Medicine*, *11*(21), 6319. <https://doi.org/10.3390/jcm11216319>

Shokouhi, B., & Cerajewska, T. (2022). Radiotherapy and the survival of dental implants: a systematic review. *The British Journal of Oral & Maxillofacial Surgery*, *60*(4), 422–429. <https://doi.org/10.1016/j.bjoms.2021.09.006>

Sroussi, H. Y., Epstein, J. B., Bensadoun, R.-J., Saunders, D. P., Lalla, R. V., Migliorati, C. A., Heavilin, N., & Zumsteg, Z. S. (2017). Common oral complications of head and neck cancer radiation therapy: mucositis, infections, saliva change, fibrosis, sensory dysfunctions, dental caries, periodontal disease, and osteoradionecrosis. *Cancer Medicine*, *6*(12), 2918–2931. <https://doi.org/10.1002/cam4.1221>

Subramaniam, S. S., Paterson, C., & McCaul, J. A. (2019). Immunotherapy in the management of squamous cell carcinoma of the head and neck. *The British*

- Journal of Oral & Maxillofacial Surgery*, 57(10), 957–966.
<https://doi.org/10.1016/j.bjoms.2019.08.002>
- Sung, H., Ferlay, J., Siegel, R. L., Laversanne, M., Soerjomataram, I., Jemal, A., & Bray, F. (2021). Global Cancer Statistics 2020: GLOBOCAN Estimates of Incidence and Mortality Worldwide for 36 Cancers in 185 Countries. *CA: A Cancer Journal for Clinicians*, 71(3), 209–249.
<https://acsjournals.onlinelibrary.wiley.com/doi/10.3322/caac.21660>
- Togni, L., Mascitti, M., Vignini, A., Alia, S., Sartini, D., Barlattani, A., Emanuelli, M., & Santarelli, A. (2021). Treatment-Related Dysgeusia in Oral and Oropharyngeal Cancer: A Comprehensive Review. *Nutrients*, 13(10), 3325.
<https://doi.org/10.3390/nu13103325>
- Toneatti, D. J., Graf, R. R., Burkhard, J.-P., & Schaller, B. (2021). Survival of dental implants and occurrence of osteoradionecrosis in irradiated head and neck cancer patients: a systematic review and meta-analysis. *Clinical Oral Investigations*, 25(10), 5579–5593. <https://doi.org/10.1007/s00784-021-04065-6>
- Türker, H., Aksoy, B., & Özsoy, K. (2022). Fabrication of Customized dental guide by stereolithography method and evaluation of dimensional accuracy with artificial neural networks. *Journal of the Mechanical Behavior of Biomedical Materials*, 126, 105071. <https://doi.org/10.1016/j.jmbbm.2021.105071>
- Vosselman, N., Alberga, J., Witjes, M. H. J., Raghoobar, G. M., Reintsema, H., Vissink, A., & Korfage, A. (2021). Prosthodontic rehabilitation of head and neck cancer

patients-Challenges and new developments. *Oral Diseases*, 27(1), 64–72.
<https://doi.org/10.1111/odi.13374>

Warnakulasuriya, S., & Kerr, A. R. (2021). Oral Cancer Screening: Past, Present, and Future. *Journal of Dental Research*, 100(12), 002203452110147.
<https://doi.org/10.1177/00220345211014795>

Warnakulasuriya, S., & Muthukrishnan, A. (2018). Oral health consequences of smokeless tobacco use. *Indian Journal of Medical Research*, 148(1), 35.
https://doi.org/10.4103/ijmr.ijmr_1793_17

Wong, T., & Wiesenfeld, D. (2018). Oral Cancer. *Australian Dental Journal*, 63(1), S91–S99. <https://doi.org/10.1111/adj.12594>

Yokota, T., Homma, A., Kiyota, N., Tahara, M., Hanai, N., Asakage, T., Matsuura, K., Ogawa, T., Saito, Y., Sano, D., Kodaira, T., Motegi, A., Yasuda, K., Takahashi, S., Tanaka, K., Onoe, T., Okano, S., Imamura, Y., Ariizumi, Y., & Hayashi, R. (2020). Immunotherapy for squamous cell carcinoma of the head and neck. *Japanese Journal of Clinical Oncology*, 50(10), 1089–1096.
<https://doi.org/10.1093/jjco/hyaa139>

Zhang, Y., He, J., He, B., Huang, R., & Li, M. (2019). Effect of tobacco on periodontal disease and oral cancer. *Tobacco Induced Diseases*, 17(May).
<https://doi.org/10.18332/tid/106187>