

Ainda Existe Espaço para o Tratamento Conservador nas Fraturas Complexas da Diáfise do Úmero?

Still Exists Space for Conservative Treatment in Complex Fracture of Humeral Shaft?

Carlos Durão¹, Jorge Ramos¹

Autor Correspondente:

Carlos Durão [drCarlosdurao@hotmail.com]
Estrada Nacional, nº 1. Povos, 2600-009 Vila Franca de Xira, Portugal

RESUMO

As fraturas da diáfise do úmero representam cerca de 1 a 3% de todas as fraturas, e cerca de 20% das fraturas umerais. A maioria das fraturas da diáfise do úmero, nomeadamente as oblíquas longas e as cominutivas, pode ser tratada conservadoramente, porém a tendência atual vai no sentido do tratamento cirúrgico, mesmo nas fraturas que se obtinham bons resultados com o tratamento não cirúrgico. O presente trabalho descreve o bom resultado diante de um tratamento conservador numa fratura diafisária complexa do úmero, demonstrando ainda existir espaço para o tratamento não cirúrgico, e discute a importância da relação médico-doente diante diversas opções terapêuticas.

PALAVRAS-CHAVE: Fixação de Fratura; Fraturas do Úmero

ABSTRACT

The humeral shaft fractures account for about 1-3% of all the fractures, and about 20% of the humeral fracture is a bimodal occurrence of fractures, with the highest incidence in the third and seventh decade of life, associated with high and low energy trauma respectively. In high-energy trauma, such as in sports or traffic accident is more common in men. The low-energy traumas, such as falls, are more frequent in women over 50 years old. Most of shaft fractures, including long oblique and comminuted humeral can be treated with cast. The trend is the surgical treatment even for fractures once treated conservatively were obtained good functional results.

KEYWORDS: Fracture Fixation; Humeral Fractures

1. Serviço de Ortopedia, Hospital de Vila Franca de Xira, Vila Franca de Xira, Portugal.

Recebido: 07/10/2016 - Aceite: 27/01/2017

INTRODUÇÃO

As fraturas da diáfise do úmero representam cerca de 1 a 3% de todas as fraturas, e cerca de 20% das fraturas umerais.¹ É uma fratura de ocorrência bimodal, com maior incidência na terceira e sétima década de vida, associada a traumas de maior e menor energia, respectivamente. Nos traumatismos de alta energia, como nos acidentes desportivos ou de viação, é mais frequente nos homens, e nos traumatismos de baixa energia, como nas quedas, é mais comum nas mulheres acima dos 50 anos.² A maioria das fraturas diafisárias, nomeadamente as oblíquas longas e as cominutivas do úmero, pode ser tratada conservadoramente.³⁻⁶ A tendência vai no sentido do tratamento cirúrgico mesmo nas fraturas que outrora, tratadas conservadoramente, se obtinham bons resultados funcionais.

CASO CLÍNICO

O presente trabalho é o relato de um caso de uma mulher de 67 anos com história de queda, da qual resultou fratura cominutiva da diáfise do úmero direito (AO 12-C3) (Fig. 1). Observada no Serviço de Urgência, foi realizada uma imobilização provisória e transferida para o hospital da área de residência para a continuação do seu tratamento. Durante o internamento, foi substituída a imobilização, por uma imobilização gessada mais funcional. Após discussão do caso com a doente, foi decidido tratamento conservador (Fig. 2). Por se tratar de um contexto relacionado com seguro de acidentes pessoais, a doente procurou uma consulta privada de forma a obter uma segunda opinião, tendo-lhe sido oferecida a opção cirúrgica. Perante duas opiniões distintas, a doente

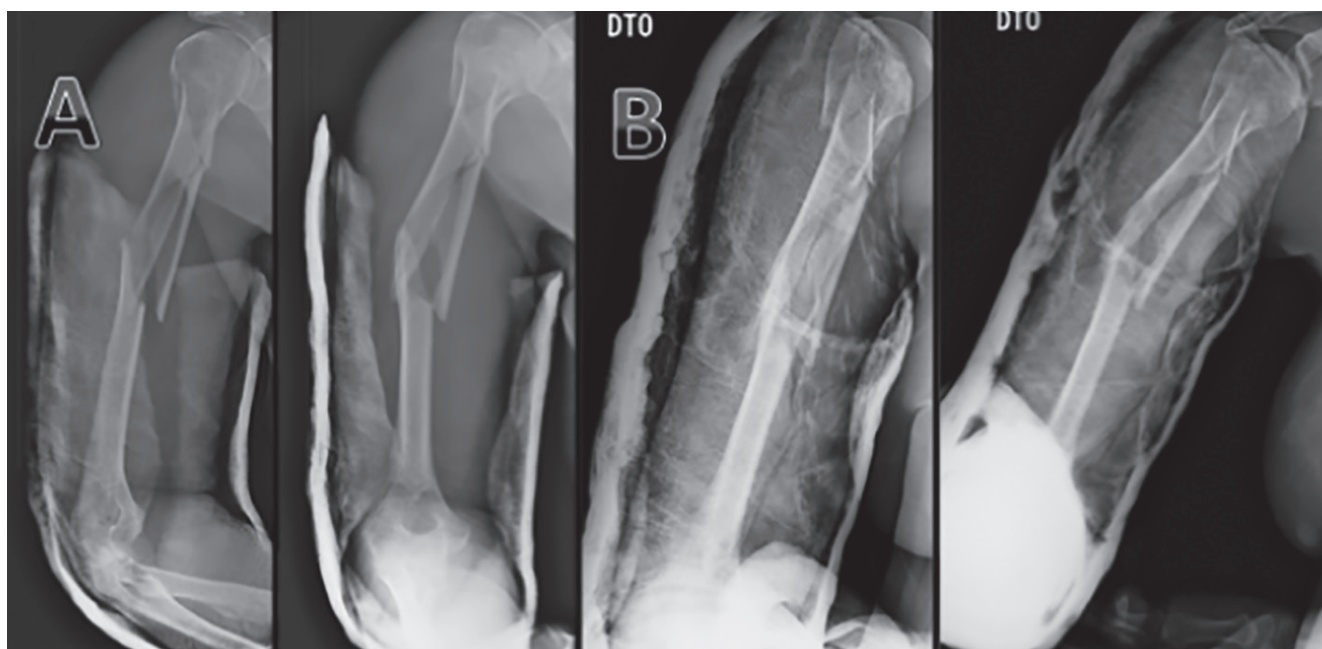


FIGURA 1. Aspeto da fratura com a imobilização inicial (A) e após a manipulação com nova imobilização (B).

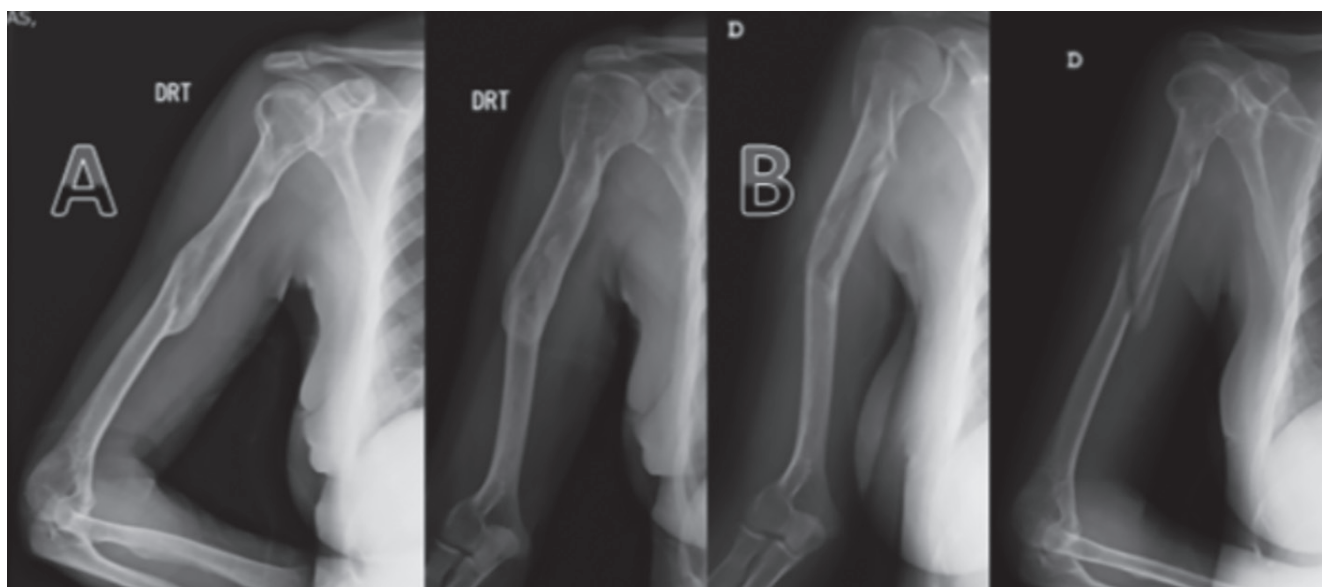


FIGURA 2. Observação do calo ósseo após um ano de fratura (A). Aspeto da fratura após remoção da imobilização com oito semanas (B).

volta ao Hospital com muitas dúvidas e confundida, chegando mesmo a pôr em causa o tratamento instituído.

Após esclarecimento e discussão do caso com a doente, foi consensual o tratamento não cirúrgico, com imobilização gessada e controlo imagiológico, com a troca do gesso inicial às 2 semanas por uma imobilização mais funcional até às 8 semanas. Obteve-se consolidação da fratura sem repercussões funcionais relevantes e retorno às atividades habituais e laborais. O *follow-up*, com mais de um ano, revelou a satisfação da doente com o tratamento conservador (Fig. 3).

DISCUSSÃO

As fraturas diafisárias do úmero são passíveis de tratamento conservador.³⁻⁵ As indicações para o tratamento cirúrgico podem ser relativas ou absolutas. Serão absolutas nas fraturas expostas, fraturas associadas a lesões vasculares, cotovelo flutuante, fraturas patológicas, lesões nervosas após manipulação e relativas nas fraturas bilaterais, doentes obesos e também pela escolha do doente.⁷

Radiologicamente, algumas deformidades são muito bem toleradas e compensadas. Toleram-se desvios inferiores a 30° de angulação em varo, 20° no sentido ântero-posterior e encurtamentos de até 3 cm. O tratamento cirúrgico pode ser com encavilhamento anterógrado, retrógrado ou mesmo placas. O resultado final parece ser sobreponível quando comparada a osteossíntese com cavilha *versus* placa, sendo decisiva a familiarização do cirurgião com a técnica escolhida.⁶ A incidência de complicações, como ombro doloroso, é seguramente maior no tratamento cirúrgico com encavilhamento anterógrado. Para alguns autores a taxa de pseudartrose é menor nos tratamentos conservadores do que nos cirúrgicos.⁷⁻⁹ Os custos relacionados ao internamento, material de osteossíntese, bem como a reabilitação funcional do doente e o perfil psicológico, não podem ser ignorados.

CONCLUSÃO

Embora o tratamento cirúrgico possa ter vantagens na valoração dos danos temporários, ao permitir uma mobilização mais precoce, o resultado final não é habitualmente superior ao tratamento conservador, apresentando mesmo em alguns casos uma incapacidade parcial permanente (IPP) superior, por queixas residuais inerentes a via de abordagem. Este caso demonstra que ainda existe espaço para o tratamento conservador e relembra a importância da relação médico-doente na gestão de conflitos associados ao ruído terapêutico gerado por diferentes opiniões.

CONFLITOS DE INTERESSE: Os autores declaram não ter qualquer conflito de interesse na realização do presente trabalho.

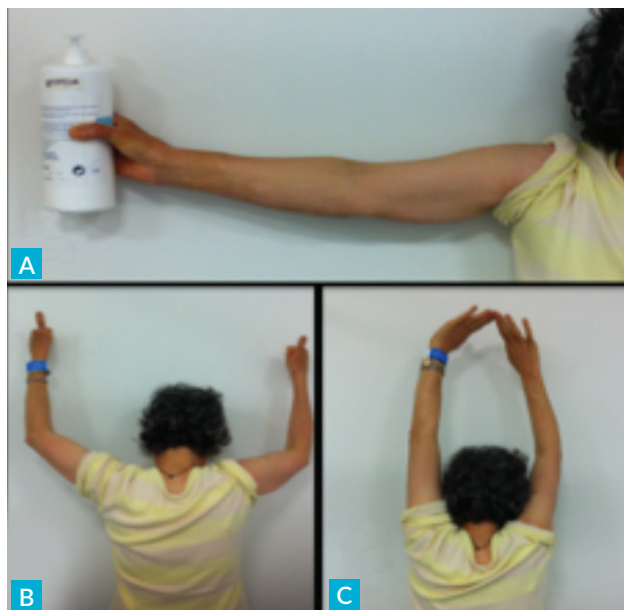

FIGURA 3. Doente após um ano de evolução, com boa amplitude articular e sem queixas algicas.

PROTEÇÃO DE PESSOAS E ANIMAIS: Os autores declaram que os procedimentos seguidos na elaboração do presente trabalho estão em conformidade com as normas das comissões de investigação clínica e de ética, bem como da declaração de Helsínquia e da Associação Médica Mundial.

FONTES DE FINANCIAMENTO: Não houve qualquer fonte de financiamento na realização do presente trabalho.

CONFIDENCIALIDADE DOS DADOS: Os autores declaram ter seguido os protocolos da sua instituição acerca da publicação dos dados de doentes.

REFERÊNCIAS

- Ekholm R, Adami J, Tidermark J, Hansson K, Tornkvist H, Ponzer S. Fractures of the shaft of the humerus. *J Bone Joint Surg Br.* 2006;88:1469-73.
- Tytherleigh-Strong G, Walls N, McQueen MM. The epidemiology of humeral shaft fractures. *J Bone Joint Surg Br.* 1998;80:249-53.
- Rutgers M, Ring D. Treatment of diaphyseal fractures of the humerus using a functional brace. *J Orthop Trauma.* 2006;20:597-601.
- Sarmiento A, Zagorski J, Zych G, Latta L, Capps C. Functional bracing for the treatment of fractures of the humeral diaphysis. *J Bone Joint Surg Am.* 2000;82:478-86.
- Sharma V, Jain A, Gupta R, Tyagi A, Sethi P. Non-operative treatment of fractures of the humeral shaft: a comparative study. *J Indian Med Assoc.* 1991;89:157-60.
- Koch PP, Gross DF, Gerber C. The results of functional (Sarmiento) bracing of humeral shaft fractures. *J Shoulder Elbow Surg.* 2002;11:143-50.
- Heineman DJ, Bhandari M, Nork SE, Ponsen KJ, Poolman RW. Treatment of humeral shaft fractures meta-analysis reupdated. *Acta Orthop.* 2010;81:517.
- Chapman JR, Henley MB, Agel J, Benca PJ. Randomized prospective study of humeral shaft fracture fixation: intramedullary nails versus plates. *J Orthop Trauma.* 2000;14:162-6.
- Singiseti K, Ambedkar M. Nailing versus plating in humerus shaft fractures: a prospective comparative study. *Int Orthop.* 2010;34:571-6.