

INSTITUTO UNIVERSITÁRIO EGAS MONIZ

MESTRADO INTEGRADO EM MEDICINA DENTÁRIA

MECANISMOS DE RETENÇÃO EM ESTRUTURAS IMPLANTO- SUPPORTADAS: CIMENTADAS VS APARAFUSADAS

Trabalho submetido por
Verónica Machado Jorge Lopes de Almeida
para a obtenção do grau de Mestre em Medicina Dentária

setembro de 2023

INSTITUTO UNIVERSITÁRIO EGAS MONIZ

MESTRADO INTEGRADO EM MEDICINA DENTÁRIA

MECANISMOS DE RETENÇÃO EM ESTRUTURAS IMPLANTO- SUPPORTADAS: CIMENTADAS VS APARAFUSADAS

Trabalho submetido por
Verónica Machado Jorge Lopes de Almeida
para a obtenção do grau de **Mestre** em Medicina Dentária

Trabalho orientado por
Prof. Doutor Francisco Martins

setembro de 2023

Agradecimentos

Ao Prof. Doutor Francisco Martins, pela constante disponibilidade, orientação e acima de tudo paciência ao longo deste trabalho.

Ao Instituto Universitário Egas Moniz e a todo o corpo docente que me acolheu pela segunda vez e me faz sempre sentir em casa.

À Inês, ao Marco, ao Jorge, à Mariana, à Carol, ao João e ao Rui que estiveram sempre comigo na elaboração desta tese. Obrigada pelo vosso apoio, incentivo e boa disposição constante, não teria conseguido sem vocês.

À minha Guidinha, a parceira de box mais incrível do mundo. Foste o meu braço direito e esquerdo estes 2 anos de clínica. Gosto muito de ti, mesmo com o teu mau humor matinal e incapacidade de chegar a horas crónicas.

À Sofi, a minha pessoa neste mundo.

À minha mãe por ter sempre puxado por mim, mesmo quando eu não queria. Aos meus sogros, que estiveram sempre lá, disponíveis para preencher os dias dos miúdos quando eu tinha de estudar. Ao meu irmão, que mesmo longe esteve sempre perto. E ao meu pai que, onde quer que esteja, sei que está orgulhoso de mim.

Aos meus filhos, os mais prejudicados pelo tempo que a mãe dedicou a este curso. Espero que isto vos mostre que nunca devemos baixar os braços e desistir do que queremos. E que nunca é tarde demais para nada.

Ao meu marido. Obrigada por me teres incentivado sempre e por seres o meu fã número 1.

Resumo

As próteses sobre implantes são frequentemente utilizadas para reabilitar pacientes parcial ou totalmente edêntulos. Estudos publicados relatam taxas de sucesso elevadas e resultados a longo prazo satisfatórios para o paciente.

O planejamento da reabilitação é um passo essencial para o sucesso do tratamento. Uma das decisões importantes no planejamento passa pela escolha da conexão da reabilitação final ao implante.

Os diferentes tipos de mecanismos de retenção podem influenciar os resultados finais do tratamento, pois a estabilidade mecânica das coroas depende da engenharia do interface implante-pilar. Existem dois tipos principais de mecanismos de retenção utilizados: parafusos e cimento.

A escolha do modo de retenção, cimentada ou aparafusada, tem sido amplamente debatida nos últimos anos. Vários estudos tentaram responder à questão de saber se o uso de um modo específico de retenção resulta ou não em resultados mais favoráveis a longo prazo.

O sugerindo na literatura é a tendência para haver uma maior taxa de complicações biológicas nas coroas totalmente cimentadas e de complicações estéticas nas restaurações aparafusadas, no entanto, ainda não há um consenso na literatura sobre o sistema de retenção ideal: alguns autores defendem o uso de coroas aparafusadas e outros de cimentadas.

Palavras chave: implantes; cimentada; aparafusada; complicações técnicas

Abstract

Prostheses on implants are frequently used to rehabilitate partially or totally edentulous patients. Published studies report high success rates and satisfactory long-term results for the patient.

Rehabilitation planning is an essential step for successful treatment. One of the important planning decisions is the choice of the final rehabilitation connection to the implant.

The different types of retention mechanisms can influence the final treatment results, as the mechanical stability of the crowns depends on the engineering of the implant-abutment interface. There are two main types of retention mechanisms used: screws and cement.

The choice of retention mode, cemented or screwed, has been widely debated in recent years. Several studies have attempted to answer the question of whether or not the use of a specific mode of retention results in more favorable long-term outcomes.

What is suggested in the literature is that there tends to be a higher rate of biological complications in fully cemented crowns and aesthetic complications in screw-retained restorations. However, there is still no consensus in the literature on the ideal retention system: some authors advocate the use of screw-retained crowns and others cement-retained crowns.

Keywords: dental implants; cement-retained; screw-retained; technical complications.

Índice

I - Introdução	13
II - Desenvolvimento.....	17
2.1. Prótese aparafusada (PA).....	19
2.1.1. Fixação direta ao implante	20
2.1.2. Fixação a um pilar transmucoso (multi-unit).....	21
2.1.3. Restaurações cimentadas aparafusadas	23
2.1.4. Fabrico em CAD/CAM.....	24
2.2. Prótese cimentada (PC)	25
2.3. Próteses Cimentadas vs. Próteses Aparafusadas	27
2.3.1. Resistência	27
2.3.2. Oclusão	29
2.3.3. Espaço disponível interarcadas	30
2.3.4. Posição e colocação do implante	30
2.3.5. Estética	31
2.3.6. Restauração provisória	32
2.3.7. Retenção.....	33
2.3.8. Resíduos de Cimento	35
2.3.9. Perda de osso marginal	37
2.3.10. Complicações Biológicas: Índice Placa (IP), Índice Gengival (IG) e Bleeding on probing (BOP)	40
2.3.11. Acesso/Recuperabilidade/Reversibilidade.....	42
2.3.12. Ajuste Passivo	44
2.3.13. Hábitos parafuncionais.....	45
2.3.14. Indicações de cada sistema	45
2.3.15. Custos Associados.....	46
2.3.16. Taxa de Sucesso, Sobrevivência e Complicações	47

III – Conclusão.....	51
IV – Bibliografia	53

Índice de Figuras

Figura 1 – Sistemas de conexão da restauração ao implante. Adaptado de Morey et al. (2015).....	17
Figura 2 - Estruturas de ligação implante-pilar. (A) Conexão hexagonal externa. À esquerda, é apresentada a imagem real de um implante e a sua vista superior. À direita, o diagrama esquemático mostra que o pilar é colocado com contacto de superfície plano sobre plano na parte superior do implante (setas azuis). (B) Conexão de fricção interna. À esquerda, o diagrama esquemático mostra que o plano inclinado da superfície exterior do pilar tem contacto de fricção com a superfície do implante provisório (setas pretas). À direita, é apresentada uma imagem real de um implante de ligação por fricção interna. Adaptado de Choi et al. (2023).....	18
Figura 3 - Coroa aparafusada (A) e coroa cimentada (B). Imagem adaptada de Mish's Contemporary Implant Dentistry (Resnik, 2021).....	19
Figura 4 - Base de liga de ouro com cilindro calcinável. Imagem retirada de Nobelbiocare.com.....	21
Figura 5 - Pilar Multi-unit NobelReplace. Imagem retirada de Nobelbiocare.com	22
Figura 6 - Pilares calcináveis com ou sem base metálica pré-fabricada para restaurações aparafusadas em pilares Multi-unit. Imagem retirada de Dentsplysirona.com	22
Figura 7 - Pilar multi-unit angulados 30°. Imagem retirada de Nobelbiocare.com.....	22
Figura 8 - Pilares padronizados para restaurações cimentadas aparafusadas, que podem ser modificados ou pelo clínico ou pelo laboratório Imagem adaptada de Mish's Contemporary Implant Dentistry (Resnik, 2021).....	23
Figura 9 - Pilar Ti-base. Imagem retirada de Straumann.com.....	24

Figura 10 - Pilares pré-fabricados em titânio para coroas cimentadas. Imagem retirada de Nobelbiocare.com.....	26
Figura 11 - Pilares pré-fabricados em zircónia para coroas cimentadas. Imagem adaptada de AlAmar & Alqahtani (2020)	26
Figura 12 - Pilares personalizados em CAD/CAM. Imagem adaptada de Misch's Comtemporary Implant Dentistry (Resnik, 2021).	27
Figura 13 - Um implante que falhou e foi removido, onde se nota o cimento residual em volta do pilar. Imagem retirada de Chee & Jivraj (2006).	33
Figura 14 - Fotografias iniciais de uma paciente de 75 anos de idade com perda de dimensão vertical e uma restauração de implante antiga (A, B); restauração antiga (C); nova restauração com uma pilar em zircónia aparafusada em combinação com cerâmica rosa e um cantilever distal também em cerâmica (D); vista intraoral do implante final (E); fotografia extra-oral do sorriso completo, com aumento da dimensão vertical com prótese fixa (F); radiografia periapical final (G). Imagem retirada de Wittneben et al. (2017)..	37
Figura 15 - Coroa cimentada de cerâmica pura. Altura da colocação (A); follow-up de 5 anos (B). Imagem retirada de Lamperti et al. (2022).	39
Figura 16 - Coroa aparafusada de cerâmica pura. Altura da colocação (A); follow-up de 5 anos (B). Imagem retirada de Lamperti et al. (2022).	39
Figura 17 - Árvore de decisão na indicação de coroas aparafusadas vs cimentadas em reabilitações sobre implantes. Adaptado de Wittneben et al. (2017).	46
Figura 18 - Taxa de insucesso para estruturas cimentadas e aparafusadas em restaurações sobre implantes, de acordo com o tipo de prótese. Imagem adaptada de Ramamoorthi et al. (2017).	48

Figura 19 - Taxa sem ocorrências em estruturas cimentadas e aparafusadas em restaurações sobre implantes, de acordo com o tipo de prótese. Imagem adaptada de Ramamoorthi et al. (2017)..... 48

Lista de Siglas

PA – Prótese aparafusada

CAD/CAM - Computer-aided design (CAD) and Computer-aided manufacturing (CAM)

PC – Prótese cimentada

PDF – prótese dentaria fixa

IP- Índice Placa

IG – Índice Gengival

BOP- Bleeding on probing

c-PDF – prótese dentária fixa com cantilever

I - Introdução

Desde sempre a humanidade sofreu de problemas associados com perdas dentárias, dado que a incapacidade de rasgar e mastigar alimentos pouco processados era uma ameaça à sobrevivência humana. Com o aparecimento dos alimentos processados, a sobrevivência deixou de ser uma preocupação; em vez disso, a capacidade de desfrutar de uma ampla variedade e textura de alimentos tornou-se a principal motivação para tentar manter os dentes ou procurar métodos para substituir os perdidos (Block, 2018).

Já as civilizações mais antigas como a egípcia e as sul-americanas fabricavam implantes para substituir dentes. Estes eram colocados em pessoas vivas ou *post mortem* e eram feitos de dentes de animais ou marfim esculpido (Block, 2018).

Com os avanços científicos na área da medicina dentária e com os fatores estéticos faciais a ganharem cada vez mais importância, a substituição de dentes perdidos tornou-se cada vez mais desejável e também necessária não só para manter a estética mas também a função. Dentro das opções de substituição de espaços edêntulos, as estruturas implantossuportadas estão documentadas como sendo as com melhor taxa de sucesso, quando comparadas com as próteses parciais removíveis ou com as próteses fixas dentossuportadas (Ramamoorthi et al., 2017).

Em 1913, Greenfield desenvolveu um tipo de implante endósseo em forma de cesta composto de irídio com solda de ouro, no qual era colocada depois uma coroa (Block, 2018).

Quando, em 1952, Brånemark conduziu um estudo em fêmures de coelhos com titânio, descobriu que o titânio aderiu firmemente ao osso, dando assim a conhecer o fenómeno da osteointegração e passando a ser reconhecido com o pai da implantologia moderna (Mishra & Chowdhary, 2020).

As primeiras restaurações sobre implantes utilizadas pelo grupo Brånemark eram as chamadas “próteses integradas ao tecido”. Essas próteses, assentes em 5-6 implantes, tinham uma estrutura metálica e eram revestidas com resina acrílica que suportavam os dentes da prótese. Naquela época, os implantes dentários eram apenas usados para reabilitação da mandíbula edêntula. As restaurações protéticas eram fixadas num pilar transmucoso (ou também chamado de transepitelial) e posteriormente fixadas por parafuso ao implante. Posteriormente, o espectro de restaurações sobre implantes foi

ampliado de edentulismo total para implantes unitários (Hobkirk et al., 2003; Lewis et al., 1992).

Até meados dos anos 90 as restaurações aparafusadas eram a única opção disponível de reabilitação. No entanto, as reabilitações totais eram altamente exigentes e sensíveis a esta técnica, uma vez que não havia possibilidade de compensar um implante com inclinação desfavorável na altura da confecção da prótese (Block, 2018).

Foi no início dos anos 90 que as próteses cimentadas começaram a ser utilizadas como restaurações fixas (Wittneben et al., 2014).

As restaurações cimentadas são suportadas por pilares fixos por parafusos aos implantes e o eixo da coroa pode ser diferente ou divergente do eixo do implante. Implantes não paralelos ou divergentes também podem ser combinados na mesma restauração pois o eixo de inserção para a prótese dentária fixa (PDF) é independente da direção dos parafusos de retenção dos pilares. Esta característica é uma grande vantagem na confecção de próteses sobre implantes, permitindo a restauração de todos os implantes, mesmo com inclinações desfavoráveis e foi por isso que as restaurações cimentadas foram imediatamente recebidas e adotadas pelos clínicos. A utilização de pilares angulados que possibilitassem a confecção de coroas sem orifício de acesso para o parafuso de retenção foi uma solução, principalmente nos casos de implantes anteriores da maxila onde a inclinação do implante costuma ter um desvio acentuado em relação ao eixo do implante (Wannfors & Smedberg, 1999; Wittneben et al., 2014).

Em tratamentos dentários recorrendo a implantes, a parte da reabilitação (seja prótese ou coroa) deve ser projetada antes da cirurgia (o chamado “planeamento reverso”), ou seja, o médico antes de iniciar a cirurgia propriamente dita deve decidir qual o sistema de retenção de estrutura que vai utilizar: cimentada ou aparafusada (Lemos et al., 2016).

Apesar de os pacientes não mostrarem preferência por nenhum dos sistemas de retenção, existem questões clínicas e técnicas relevantes, como a facilidade de fabricação, a passividade da estrutura, a retenção fornecida pelo cimento e pelo pilar, a oclusão, a estética, a acessibilidade, a recuperabilidade, possíveis complicações e o custo a ter em conta na altura da escolha (Sherif et al., 2011; Wittneben et al., 2014).

Conjugando todos os fatores acima mencionados, é difícil considerá-los objetivamente (Wittneben et al., 2017).

O objetivo desta revisão é apresentar uma visão geral dos fatores que influenciam os resultados de retenções aparafusadas versus cimentadas para restaurações implantossuportadas.

Nesta monografia foi realizada uma revisão narrativa sobre os diferentes mecanismos de retenção de estruturas implanto-suportadas, descrevendo quais as vantagens e desvantagens de cada uma delas. Para isto foi realizada uma pesquisa bibliográfica nas bases de dados PubMed/Medline, Scopus, Cochrane e Google Scholar, com as seguintes palavras-chave: implantes, cimentada, aparafusada e complicações técnicas.

II - Desenvolvimento

O sucesso da restauração com implantes depende de vários fatores: da colocação de implantes (localização e angulação), da osteointegração, da seleção de pilares adequados e da manutenção da mesma (Benakatti et al., 2021).

Existem vários componentes numa restauração com implantes: coroa, pilar, parafuso do pilar e o implante (Morey et al., 2015).

O implante dentário é colocado onde houve perda dentária e é implantado cirurgicamente no osso. O pilar é fixado por um parafuso ao implante, que é aparafusado mecanicamente e, em seguida, a coroa é fixada ao pilar (Morey et al., 2015).

O pilar é a parte do implante que suporta ou retém a prótese ou a sobreestrutura do implante. A sua seleção é por isso um passo extremamente importante para alcançar uma harmonia funcional e estética das próteses sobre implantes (Benakatti et al., 2021).

O pilar é constituído por três partes: o segmento de ligação que se liga à prótese, o segmento de ligação do implante que se liga ao implante e o segmento transgingival, que é rodeado por tecido gengival acima da plataforma protética do implante. Existem dois sistemas de conexão da restauração ao implante, o sistema de duas camadas (que permite por sua vez dois tipos de conexão diferentes) e o sistema de três camadas (Figura 1) (Benakatti et al., 2021).

O sistema de duas camadas é composto por dois componentes individuais: implante + pilar e a coroa ou implante + pilar e a coroa; o sistema de três camadas é constituído por implante, pilar e coroa (Benakatti et al., 2021).

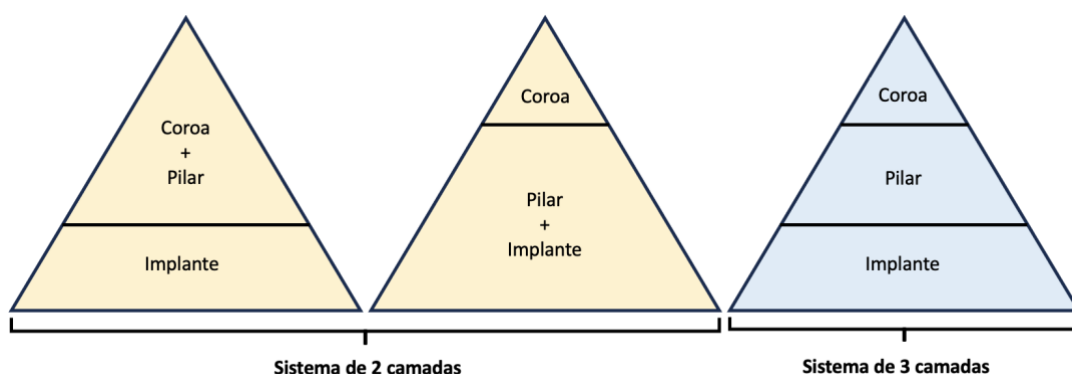


Figura 1 – Sistemas de conexão da restauração ao implante. Adaptado de Morey et al. (2015)

Os avanços tecnológicos ao longo das últimas décadas na área da implantologia, de modo a acomodar as exigências quer dos clínicos quer dos pacientes, levaram a que haja uma grande variedade no mercado de fabricantes de implantes e respetivos componentes. A seleção de qual o pilar a utilizar depende de vários fatores e varia conforme o paciente. É da responsabilidade do médico dentista esta escolha consoante cada caso (Benakatti et al., 2021).

O local de ligação implante-pilar tem uma plataforma sobre a qual o pilar assenta que tem uma característica anti-rotacional, para resistir à rotação entre o pilar e o corpo do implante. Se este componente anti-rotacional se encontrar na plataforma do implante onde assenta o pilar, trata-se de um hexágono externo, se esta característica se estender para dentro do corpo do implante, trata-se de um hexágono interno. Estas características anti-rotacionais podem assumir várias configurações, nomeadamente, hexagonal, octogonal, tripé, estriado e cone morse. Os implantes com características anti-rotacionais são recomendados em restaurações de unitárias para evitar a rotação dos pilares (Figura 2 - A) (Benakatti et al., 2021; Parize et al., 2021).

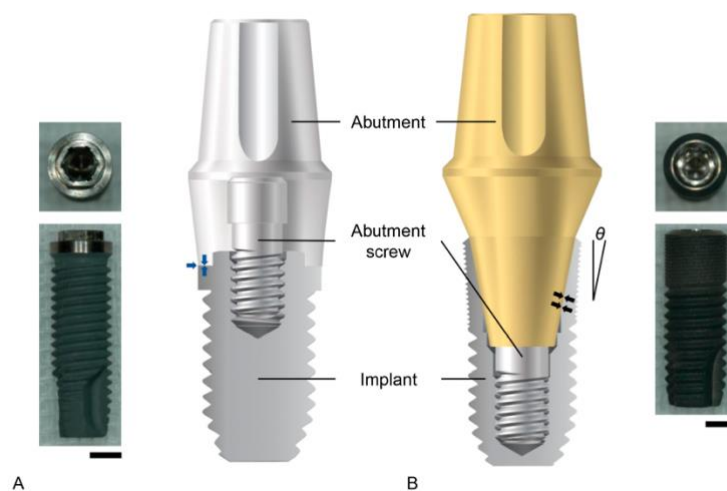


Figura 2 - Estruturas de ligação implante-pilar. (A) Conexão hexagonal externa. À esquerda, é apresentada a imagem real de um implante e a sua vista superior. À direita, o diagrama esquemático mostra que o pilar é colocado com contacto de superfície plano sobre plano na parte superior do implante (setas azuis). (B) Conexão de fricção interna. À esquerda, o diagrama esquemático mostra que o plano inclinado da superfície exterior do pilar tem contacto de fricção com a superfície do implante provisório (setas pretas). À direita, é apresentada uma imagem real de um implante de ligação por fricção interna. Adaptado de Choi et al. (2023).

Os implantes sem características anti-rotacionais possuem uma superfície plana, geralmente utilizada com um pilar de uma só peça. Estes implantes são recomendados no caso de unidades múltiplas, impedindo assim a rotação do pilar (Benakatti et al., 2021).

A ligação implante-pilar pode ser de encaixe por deslizamento, onde existe pouco espaço entre as peças de contacto, ou de encaixe por fricção, onde não existe espaço entre as peças (Figura 2B) (Choi et al., 2023).

Na escolha do pilar, a conexão deve ser forte, passiva e resistir ao desenroscamento sob função. Uma conexão sem estas características provoca não só o desenroscar do parafuso, como também a acumulação de placa e alteração da resposta dos tecidos moles circundantes, ou seja, levar a complicações biológicas e mecânicas (Benakatti et al., 2021).

As duas opções disponíveis de retenção de restaurações suportadas por implantes continuam a ser parafuso ou cimento (Figura 3) (Parize et al., 2021).

Existem vários fatores que devem ser considerados antes de selecionar o modo de retenção para a prótese. Um conhecimento abrangente do seu mecanismo e função ajudará o clínico a escolher o modo correto de retenção. No entanto, esta não é uma escolha simples, até porque existem vários tipos de fixação dentro de cada mecanismo de retenção (Benakatti et al., 2021; Resnik, 2021).

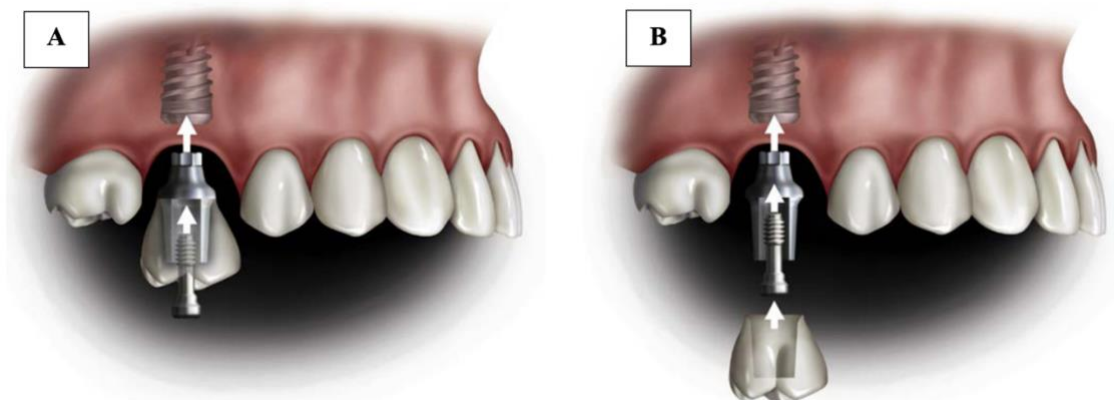


Figura 3 - Coroa aparafusada (A) e coroa cimentada (B). Imagem adaptada de *Mish's Contemporary Implant Dentistry* (Resnik, 2021).

2.1. Prótese aparafusada (PA)

As próteses aparafusadas foram as primeiras restaurações a serem desenvolvidas, remontando a 1965. Até meados dos anos 90, as restaurações aparafusadas eram a única opção disponível (Kourtis et al., 2017).

Os materiais disponíveis para o fabrico de restaurações sobre implantes incluem atualmente a restauração em metal fundido com cerâmica (que é o tipo de restauração mais utilizada), restauração polímero-metal e restauração totalmente cerâmica. As técnicas de fabrico também foram melhoradas e as restaurações Computer-aided design (CAD) and Computer-aided manufacturing (CAM), fabricadas a partir de digitalização intraoral ou de laboratório são amplamente utilizadas. Apesar da evolução dos materiais e das técnicas, existe sempre a questão da fixação da prótese ao implante dentário (Spitznagel et al., 2022).

Estas reabilitações podem apresentar diferentes sistemas de fixação, seja diretamente na plataforma dos implantes ou sobre um pilar, que por sua vez podem ser classificadas como pré-fabricados ou personalizados (De Matos et al., 2022).

Para a fixação de restaurações aparafusadas em implantes, existem atualmente quatro opções disponíveis: fixação direta no implante, fixação a um pilar transmucoso, restaurações cimentadas aparafusadas e fabrico em CAD/CAM (Kourtis et al., 2022).

2.1.1. Fixação direta ao implante

Na fixação direta ao implante, a parte inferior do pilar pré-fabricado tem um mecanismo de retenção (hexágono interno ou externo, parte cónica) feito de uma liga metálica ou de titânio, que encaixa diretamente na cabeça do implante, garantindo a anti-rotação da prótese. A parte superior do pilar é feita de plástico, que é posteriormente fundido - chamadas UCLA calcináveis (Figura 4). Os primeiros pilares deste tipo foram utilizados como base para pilares personalizados, quer para restaurações aparafusadas quer para restaurações cimentadas. A principal vantagem da fixação direta é a possibilidade de criar um perfil de emergência personalizado desde o topo do implante até à margem do tecido periimplantar, facilitando assim o resultado estético. Outra vantagem é facilitar o fabrico da própria prótese. A sua utilização está, no entanto, restrita a coroas unitárias, dada a dificuldade de conseguir um encaixe passivo à cabeça de dois implantes, especialmente se forem de conexão interna e divergentes (Kourtis et al., 2022).



Figura 4 - Base de liga de ouro com cilindro calcinável. Imagem retirada de Nobelbiocare.com

2.1.2. Fixação a um pilar transmucoso (multi-unit)

A fixação a um pilar transmucoso é a técnica mais recomendada para o fabrico de restaurações múltiplas. Os pilares transmucosos transferem a margem da prótese da cabeça do implante para a margem dos tecidos peri-implantares (Kourtis et al., 2022).

Os pilares transmucosos (também designados por pilares multiunit) estão disponíveis em diferentes diâmetros e alturas, de acordo com a espessura do tecido peri-implantar (Figura 5). A parte superior (extra-implantar) pode ter uma forma cónica ou ter mecanismo anti-rotacional. São fixadas ao implante por um parafuso. Possuem um cilindro de plástico calcinável que é utilizado para o fabrico da estrutura metálica. Podem ter uma base metálica pré-fabricada para garantir o ajuste correto da coroa do implante (Figura 6) (Kourtis et al., 2022).

Existem também multi-unit angulados, para compensar eixos de implantes desfavoráveis ou divergentes. Nestes casos, o pilar é constituído por duas partes, a que encaixa no implante - fixada com um parafuso ao longo do eixo do implante - e uma segunda parte angulada que suporta a base da coroa e recebe o parafuso de retenção da coroa do implante (Figura 7). A impressão é feita usando os pilares de impressão correspondentes e o molde de trabalho é fabricado com análogos de implantes correspondentes com a mesma geometria que os pilares multi-unit (Kourtis et al., 2022).



Figura 5 - Pilar Multi-unit NobelReplace. Imagem retirada de Nobelbiocare.com



Figura 6 - Pilares calcináveis com ou sem base metálica pré-fabricada para restaurações aparafusadas em pilares Multi-unit. Imagem retirada de Dentsplysirona.com



Figura 7 - Pilar multi-unit angulados 30°. Imagem retirada de Nobelbiocare.com

Com estes pilares a margem da restauração passa de ser à cabeça do implante para a altura do tecido periimplantar. Desta forma, há menos altura de coroa do implante, o rácio coroa/implante é alterado favoravelmente e pode ser conseguido um ajuste mais fácil no pilar cónico em comparação com a necessidade de fixação no implante (Kourtis et al., 2022).

2.1.3. Restaurações cimentadas aparafusadas

Este termo é usado para descrever restaurações aparafusadas que são feitas utilizando pilares de titânio pré-fabricados para coroas cimentadas e uma estrutura metálica subjacente que se encaixa na peça pré-fabricada. Estes pilares oferecem a vantagem da base de titânio pré-fabricada com o mecanismo anti-rotacional (hexágono) sem qualquer imprecisão causada pela fundição (Figura 8). A estrutura metálica é formada em torno da peça pré-fabricada e pode ser fundida em qualquer liga dentária, evitando assim a necessidade de fundição excessiva com ligas preciosas de alto custo que são necessárias nos pilares UCLA. O orifício de acesso ao parafuso de retenção não é preenchido no procedimento laboratorial, de modo a permitir uma inserção e remoção suave e sem perturbações do parafuso de fixação. Após ajuste intraoral são cimentadas (Benakatti et al., 2021; Choi et al., 2023).

Uma desvantagem deste método é que, no caso de dois ou mais implantes, deve ser assegurado um correto eixo de inserção, de modo a permitir um encaixe passivo, eliminando por isso a possibilidade de utilização em implantes com eixos divergentes (Benakatti et al., 2021).



Figura 8 - Pilares padronizados para restaurações cimentadas aparafusadas, que podem ser modificados ou pelo clínico ou pelo laboratório Imagem adaptada de Mish's Contemporary Implant Dentistry (Resnik, 2021).

2.1.4. Fabrico em CAD/CAM

A tecnologia CAD/CAM para restaurações sobre implantes oferece soluções protéticas para o fabrico de restaurações aparafusadas numa só peça, sem necessidade de pilares. Desta forma, a restauração é fabricada após o desenho digital, normalmente por fresagem ou sinterização. Os desenhos digitais da parte de encaixe da restauração são capturados a partir de bibliotecas digitais que estão disponíveis na maioria dos fabricantes (Tribst et al., 2020).

Os pilares Ti-base (ou bases de titânio) (Figura 9) são pilares pré-fabricados que foram desenvolvidos para acelerar a produção de próteses implantossuportadas em CAD/CAM (Tribst et al., 2020).

Estes pilares são uma fusão dos mecanismo de retenção cimentado e aparafusada na mesma prótese, uma vez que a coroa é maquinada em CAD/CAM e cimentada em laboratório, o que lhe confere uma alta precisão de assentamento no pilar. Essa estrutura pilar Ti-base + coroa maquinada vem unida já do laboratório é depois aparafusada em consultório pelo clínico (Derksen et al., 2021).



Figura 9 - Pilar Ti-base. Imagem retirada de Straumann.com

Estas restaurações são completamente concebidas e produzidas com processos computadorizados e a pilares específicos disponíveis nas bibliotecas de software de técnicos de prótese dentária. Os pilares Ti-base estão atualmente disponíveis para a maioria dos implantes e são uma opção rentável e eficiente para a aplicação no fluxo de trabalho digital (Derksen et al., 2021).

Este tipo de pilar apresenta inúmeras vantagens em relação aos sistemas de retenção quer só cimentados quer só aparafusados, uma vez que cimentação em laboratório permite uma maior precisão e confere reversibilidade, produzindo resultados

estéticos superiores quando nos casos de biótipo gengival fino, inferiores a 2 mm de espessura (Derksen et al., 2021).

2.2. Prótese cimentada (PC)

As próteses cimentadas foram introduzidas no início dos anos 90 como restaurações fixas. Os primeiros pilares foram os pilares UCLA, que permitiam o fabrico de pilares personalizados através da fundição de uma base pré-fabricada. Os pilares de titânio pré-fabricados, retos e angulados, também foram introduzidos nessa altura (Lewis et al., 1992).

As restaurações cimentadas são suportadas por pilares fixados por parafusos nos implantes e o eixo da coroa pode ser diferente ou divergente do eixo do implante. Os implantes não paralelos ou divergentes também podem ser combinados na mesma restauração, uma vez que a via de inserção da prótese dentária fixa (PDF) é independente da direção dos parafusos de retenção dos pilares. Esta característica oferece uma grande versatilidade no fabrico de próteses sobre implantes, permitindo a restauração de todos os implantes, mesmo com inclinações não favoráveis. Por estas razões, as restaurações cimentadas foram imediatamente recebidas e adotadas pelos clínicos. A utilização de pilares angulados que possibilitavam a confecção de coroas sem orifício de acesso ao parafuso de retenção foi uma solução, principalmente nos casos de implantes maxilares anteriores, onde a inclinação do implante geralmente apresenta desvio acentuado em relação ao eixo do implante (Benakatti et al., 2021).

Nas últimas décadas, têm sido utilizados vários materiais para o fabrico industrial de pilares de implantes, incluindo titânio, óxido de alumina, óxido de zircónio, ligas de ouro e, ultimamente, PEEK (poli-éter-cetona). O titânio continua a ser o material mais utilizado para pilares pré-fabricados (Figura 10). O titânio tem uma resistência mecânica adequada para suportar as forças aplicadas no pilar e tem sido amplamente utilizado pela maioria dos fabricantes de implantes (Alexakou, 2019).



Figura 10 - Pilares pré-fabricados em titânio para coroas cimentadas. Imagem retirada de Nobelbiocare.com

O ouro tem sido utilizado para o fabrico da base de pilares UCLA personalizados. Permite a personalização completa do pilar diretamente a partir da cabeça do implante e pode compensar qualquer eixo desfavorável do implante. Geralmente, um pilar UCLA de plástico é encerado e personalizado de acordo com a sua forma e, em seguida, é revestido com uma liga compatível com a base pré-fabricada que se adapta ao implante com precisão (Benakatti et al., 2021).

O óxido de alumínio foi utilizado no passado em pilares cerâmicos pré-fabricados, geralmente com uma base de titânio pré-fabricada, devido ao seu melhor desempenho estético e foi indicado principalmente para implantes maxilares anteriores. Atualmente, os pilares cerâmicos são fabricados quase exclusivamente a partir de óxido de zircónio (Figura 11), que tem propriedades estéticas semelhantes e uma excelente biocompatibilidade, combinada com uma maior resistência (AlAmar & Alqahtani, 2020).

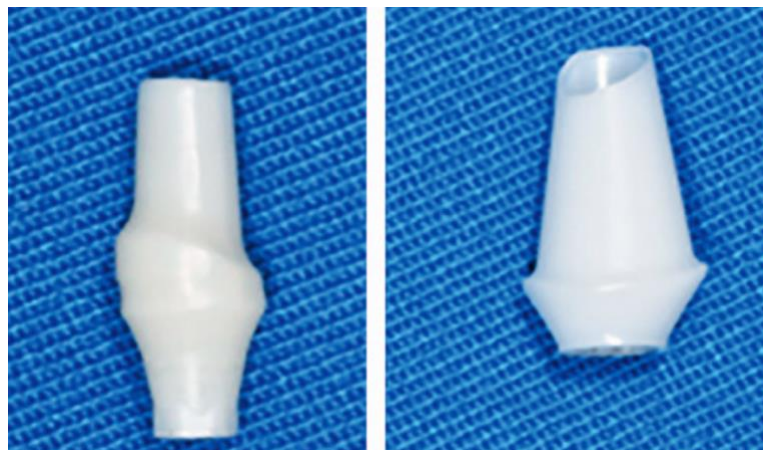


Figura 11 - Pilares pré-fabricados em zircónia para coroas cimentadas. Imagem adaptada de AlAmar & Alqahtani, (2020)

Para além dos pilares pré-fabricados, muitos fabricantes de implantes oferecem a possibilidade de pilares completamente personalizados, fabricados a pedido, através da tecnologia CAD/CAM (Figura 12). O titânio e o óxido de zircónio são os materiais mais utilizados atualmente. Os pilares CAD/CAM oferecem maiores possibilidades nos casos de implantes que exigem um perfil de emergência com forma individual ou se for necessária uma maior angulação. Os materiais cerâmicos demonstraram uma resistência mecânica adequada para serem considerados como uma opção segura para restaurações de implantes (Benakatti et al., 2021).



Figura 12 - Pilares personalizados em CAD/CAM. Imagem adaptada de Misch's Contemporary Implant Dentistry (Resnik, 2021).

2.3. Próteses Cimentadas vs. Próteses Aparafusadas

A decisão clínica sobre qual o tipo de mecanismo de retenção a utilizar depende de vários fatores como indicação individual, vantagens e desvantagens de cada um, estética e desempenho clínico, incluindo falhas e complicações (Costa et al., 2021).

2.3.1. Resistência

É nas interfaces, como a área de contacto entre o metal e a cerâmica, que se concentram as tensões, nas restaurações implantossuportadas (Zarone et al., 2007).

Costa et al. (2021) indica que as coroas aparafusadas apresentaram microfissuras no acesso oclusal ao parafuso e fraturas extensas ao longo da espessura da cerâmica. As restaurações cimentadas foram afetadas por pequenas fraturas na cerâmica. Foi observada uma ligação implanto-protética mais forte no grupo das cimentadas do que nas coroas aparafusadas (Costa et al., 2021).

Os resultados desta revisão da literatura corroboram o facto de as próteses aparafusadas terem uma maior taxa de fraturas cerâmicas do que as cimentadas (Costa et al., 2021).

O mesmo estudo indica também que as próteses aparafusadas parecem ser menos duráveis e tendem a fraturar mais do que as próteses cimentadas. A ligação aparafusada parece ser a mais fraca, com valores elevados relacionados com a fadiga e consequente fracasso da prótese. As próteses retidas por cimentação oferecem uma melhor e mais homogénea distribuição das forças de carga em comparação com as próteses aparafusadas (Costa et al., 2021).

A fratura da cerâmica é mais provável nas próteses dentárias aparafusadas. A presença de um orifício de acesso para um parafuso do pilar perturba a integridade da estrutura, podendo haver tensão durante o aperto do conjunto (Costa et al., 2021).

Parize et al. (2021) corrobora também este facto, afirmando que a fratura da cerâmica é mais suscetível de ser observada em PA. Afirmar também que o material utilizado na obturação do orifício de acesso ao parafuso é mais propenso ao desgaste das forças resultantes da restauração em função e que os contactos oclusais são de mais fácil desgaste. Uma vez que os implantes não têm ligamento periodontal, as forças oclusais são aplicadas na região do acesso do parafuso, o que afeta a direção das cargas oclusais que serão distribuídas como forças laterais ao implante em vez de serem direcionadas axialmente, tendo como consequência a ocorrência de *chipping* da restauração, o que pode levar posteriormente a fratura da mesma (Parize et al., 2021).

As manipulações com uma chave protética podem também causar picos de tensão lateralmente na região da abertura de acesso. A fratura da resina foi observada especialmente em próteses totais fixas aparafusadas (Costa et al., 2021).

Obermeier et al. (2018) realizaram um estudo *in vitro* no qual compararam o desgaste por contato e a resistência à fratura de coroas únicas de cerâmica pura suportadas por implantes com fixação cimentada e aparafusada. Após análise estatística, concluíram que o modo de retenção não influenciou a resistência à fratura (Obermeier et al., 2018).

No que respeita à longevidade das restaurações, a literatura indica que em caso de PA, a existência de um orifício de acesso ao parafuso perturba a integridade da estrutura podendo ser produzida tensão durante o aperto do conjunto. Nesse sentido as PC apresentam vantagem em relação às PA devido a ausência de orifícios oclusais e ao assentamento mais passivo da infraestrutura, o que as torna menos suscetível a fraturas. No entanto apresentam a desvantagem de que, caso ocorra uma complicação técnica, a

sua remoção é praticamente impossível sem danificar a restauração, ao contrário da PA, que pode ser reparada mais facilmente (Costa et al., 2021; Heierle et al., 2019; Kraus et al., 2022; Thoma et al., 2018).

Em relação ao *chipping* da cerâmica, num estudo de Wolfart et al. (2021) levado a cabo durante 24 meses, neste período de observação não ocorreu nenhum *chipping* quer em restaurações cimentadas ou aparafusadas (Wolfart et al., 2021).

2.3.2. Oclusão

Uma oclusão adequada é um requisito essencial para a sobrevivência de uma PDF implantossuportada (Misch, 2015).

A obtenção de uma melhor oclusão é possível com restaurações cimentadas, uma vez que não existem orifícios de acesso aos parafusos. Os orifícios de acesso aos parafusos interferem com as excursões laterais e protrusivas, dificultando o estabelecimento da oclusão. Os orifícios de acesso ao parafuso ocupam mais de 50 % da superfície oclusal e têm de ser cobertos com material de restauração para ocultar o orifício do parafuso. Sob carga oclusal, o material de restauração tende a desgastar-se, abolindo os contactos oclusais, o que não acontece com as restaurações cimentadas (Benakatti et al., 2021).

Segundo Parize et al. (2021), nos movimentos de lateralidade os contactos devem desocluir simultaneamente todos os implantes do lado de não trabalho. Da mesma forma, na posição protrusiva também deve desocluir todos os implantes posteriores (Parize et al., 2021).

Desde que existam contactos da restauração com o dente oponente para haver uma oclusão correta e o material de preenchimento do acesso ao parafuso não seja necessário para manter o contacto oclusal, não se verifica qualquer desgaste ou instabilidade dos contactos oclusais com o acesso ao parafuso nos dentes posteriores. Isto é algo irrelevante na zona anterior, onde o acesso ao parafuso não desempenha nenhum papel ativo na oclusão (Wittneben et al., 2017).

O estudo de Papageorgiou et al. (2018), reportou uma perda de 50,5% dos contactos oclusais para os 2 tipos de mecanismos de retenção, num período de follow-up de 18,5 anos (Papageorgiou et al., 2018).

Wolfart et al. (2021), conduziu uma investigação sobre a qualidade da oclusão nos dois tipos de retenção. Concluiu que a oclusão, que inicialmente estava qualificada como

“excelente” nas amostras dos 2 grupos, foi deteriorando ao longo do tempo (a 12 e a 24 meses) para “suficiente”. No entanto, apesar da diminuição da qualidade ao longo do tempo, esta deterioração foi semelhante tanto nas PC como nas PA (Wolfart et al., 2021).

2.3.3. Espaço disponível interarcadas

O espaço interoclusal disponível para a prótese afeta a escolha do tipo de prótese fixa. As restaurações aparafusadas que são conectadas ao implante sem a utilização de um pilar intermédio necessitam de menos espaço interoclusal. Quando se utiliza um pilar, é necessário um espaço interoclusal mínimo de 8 mm para obter uma boa retenção e estética. Com restaurações retidas com cimento, é necessária uma altura mínima de 4 mm para o pilar para obter uma retenção desejável. Assim, as restaurações aparafusadas permitem uma melhor gestão do espaço interoclusal (Benakatti et al., 2021).

2.3.4. Posição e colocação do implante

A posição do implante refere-se à posição do implante em relação aos dentes adjacentes e à prótese final. Uma posição de implante sem ser ideal pode ser corrigida com pilares cimentados, angulados e personalizados. Uma posição do implante gravemente afetada, como em caso de deiscência óssea, implante posicionado demasiado para a vestibular ou para a lingual, não pode ser corrigida com estes pilares e a restauração torna-se difícil (Parize et al., 2021).

O espaço em altura da coroa é medido a partir da crista óssea até ao plano de oclusão na região posterior e do bordo incisal na região anterior. Um espaço insuficiente na altura da coroa pode ser gerido através de pilares aparafusados, personalizados e metálicos e, em casos com espaço excessivo na altura da coroa, podem ser utilizados pilares pré-fabricados e personalizados (Benakatti et al., 2021).

A colocação do implante é um passo clínico de extrema importância que deve ser cuidadosamente planeado, principalmente se a opção for uma restauração aparafusada. A colocação de implantes para restaurações aparafusadas é mais difícil, uma vez que a trajetória do implante é limitada por uma pequena área para localizar o orifício de acesso ao parafuso. Nem sempre é possível alcançar esse objetivo, mas se a cirurgia for realizada com este em mente e for cuidadosamente planeada, o resultado é facilmente alcançado.

Podem até ser utilizadas guias cirúrgicas para assegurar o sucesso final (Benakatti et al., 2021).

2.3.5. Estética

O tratamento em zonas estéticas continua a ser um dos maiores desafios no campo da implantologia. A restauração protética final tem que reproduzir detalhes estéticos do dente pré-existente e coincidir com a restante dentição adjacente. É por isso muito importante um planejamento cuidado que inclua a determinação do risco protético e cirúrgico para obter os resultados desejáveis (Chen & Buser, 2009; Parize et al., 2021).

A coroa provisória deve ser fixada diretamente ao implante para facilitar o condicionamento dos tecidos moles e para finalizar a mucosa peri-implantar, mas também para moldar o perfil da mucosa e de emergência num perfil que está em harmonia com a dentição adjacente, com uma aparência agradável, natural e estética. Isto é especialmente recomendado se os implantes são colocados ao nível da crista óssea (Wittneben et al., 2017).

Este tipo de procedimento tem vantagens protéticas, uma vez que o clínico pode individualizar a posição da futura margem da coroa, o zénite final da mucosa e o perfil de emergência. Quanto ao tipo de retenção, é preferida a aparafusada, uma vez que simplifica a técnica e pode ser removida se necessário (Wittneben et al., 2017).

As restaurações aparafusadas e cimentadas podem proporcionar uma estética melhorada quando há um posicionamento ideal do implante. Se não for possível alcançar a posição ideal do implante, podem ser utilizados pilares personalizados e angulados para que o orifício de acesso ao parafuso possa ser reposicionado longe da zona estética. Com restaurações retidas com cimento, a estética é mais previsível, uma vez que não envolve orifícios de acesso aos parafusos (Benakatti et al., 2021).

No entanto, nas PC, o procedimento de cimentação não é simples, requer muita atenção e deve ser realizado com muita cautela. Especialmente em locais estéticos, qualquer inflamação do tecido peri-implantar pode resultar em graves problemas estéticos. É por isso importante colocar a margem da coroa numa posição acessível e não muito abaixo da margem gengival em locais estéticos e ao nível gengival ou mesmo numa posição supragengival em locais posteriores, caso contrário a remoção completa do cimento remanescentes não é previsível (Vindasiute et al., 2015; Wismeijer et al., 2014; Wittneben et al., 2017).

Na análise da espessura dos tecidos moles em torno da restauração, Dini et al. (2021) não mostrou diferenças para coroas cimentadas e aparafusadas. No entanto, neste estudo para ambos os grupos foi utilizado o mesmo material de pilar (zircónia). Estudos anteriores demonstraram que, se forem utilizados pilares de titânio, é necessária uma espessura de gengiva de pelo menos 3 mm para evitar o aspeto cinzento-azulado da mucosa peri-implantar, enquanto que para pilares de zircónia é suficiente uma espessura de tecido mole de cerca de 2 mm (Dini et al., 2021; Ferrari et al., 2017).

Com relação à estética em regiões anteriores, local onde é fator fundamental para satisfação do paciente, as PC são uma ótima escolha quando comparada às aparafusadas, uma vez que há a possibilidade dos componentes metálicos na região cervical serem visíveis, o que compromete o resultado final (Jain et al., 2018; Shi et al., 2020; Thoma et al., 2018).

2.3.6. Restauração provisória

As restaurações aparafusadas são a escolha ideal para restaurações provisórias, devido à sua fácil recuperação, melhor resposta dos tecidos e tem a vantagem de não introduzir cimento nas áreas periimplantares (Benakatti et al., 2021).

A retenção com parafusos é recomendada como modo primário de retenção, uma vez que podem ser facilmente recuperados e as complicações técnicas podem ser resolvidas melhor do que as complicações biológicas encontradas com restaurações retidas com cimento. As complicações biológicas, se mal geridas, podem resultar na perda do implante (Benakatti et al., 2021).

Uma vez que o parafuso protético é o componente mais fraco da restauração com implantes, qualquer afrouxamento do parafuso permite avaliar a restauração com implantes antes de surgirem complicações significativas, como a fratura do implante ao nível do parafuso, principalmente quando se utilizam conexões internas. Sempre que se opta por restaurações cimentadas, o desenho do pilar desempenha um papel primordial, e pilares mal concebidos conduzem a restaurações com contornos inadequados e inaceitáveis, levando a complicações estéticas e mecânicas (Benakatti et al., 2021).

Outra vantagem das restaurações aparafusadas é que a interface dos componentes maquinados demonstrou ser superior a qualquer margem de cimento que possa ser desenvolvida. Estes dois fatores, juntamente com o facto de que, com implantes de carga imediata no momento da extração, existe frequentemente um espaço entre a parede da

extração e o corpo do implante, são as razões pelas quais a retenção aparafusada é mais vantajosa com carga imediata (Shenoy et al., 2022).

As razões mecânicas são também evidentes para a utilização de restaurações aparafusadas aquando da carga imediata dos implantes. Uma vez que a estabilidade primária é fundamental para evitar o micromovimento dos implantes, quando vários implantes estão ligados, a retenção de parafusos permite a fixação mais definitiva e rígida. Os sistemas de implantes que permitem apenas a retenção de cimento correm o risco da retenção de cimento, o que pode interferir com a cicatrização e integração dos implantes. A Figura 13 mostra um implante com carga imediata que falhou. Embora o motivo da falha possa não estar relacionada com o cimento, é evidente a sua retenção à volta do pilar (Chee & Jivraj, 2006; Shenoy et al., 2022).

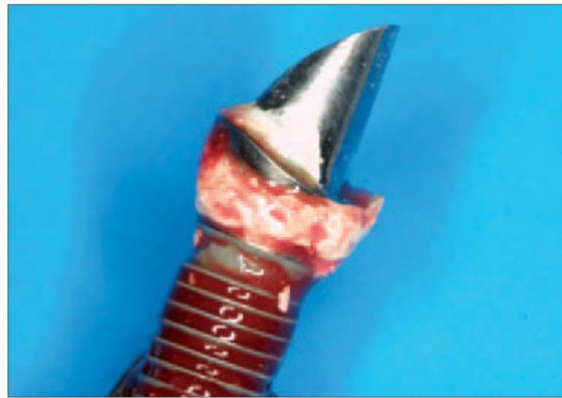

Figura 13 - Um implante que falhou e foi removido, onde se nota o cimento residual em volta do pilar. Imagem retirada de Chee & Jivraj (2006).

Recomenda-se que as restaurações provisórias sejam preferencialmente aparafusadas para facilitar a manutenção, uma vez que apresentam um elevado risco de complicações (Benakatti et al., 2021).

2.3.7. Retenção

Por definição, a retenção é a capacidade que a prótese tem para resistir às forças de deslocamento, ao longo do seu eixo de colocação. Isto é de extrema importância para a longevidade das reabilitações sobre implantes (Sarfaraz et al., 2019).

Os princípios de retenção das PC sobre implantes seguem os princípios da preparação de um dente natural, conicidade, altura do pilar, rugosidade, área de superfície e tipo de cimento (Sarfaraz et al., 2019).

Os pilares para restaurações cimentadas requerem uma altura mínima de 4 mm para reter a prótese, o que se torna difícil em casos em que o espaço interoclusal está comprometido. As restaurações aparafusadas são vantajosas nestes casos, uma vez que podem ser fixadas diretamente aos implantes sem pilar intermédio. O desenroscamento dos parafusos é um fator que dificulta a retenção das restaurações aparafusadas, pelo que tem de ser seguido um protocolo preciso para apertar os parafusos. Após o aperto inicial, recomenda-se o reaperto do parafuso após 5 minutos e novamente após algumas semanas para superar o efeito de assentamento (Agnihotri, 2014; Benakatti et al., 2021).

Nas PC, um dos fatores de retenção mais importantes é qual o tipo de cimento usado, uma vez que a camada de cimento é responsável pela absorção das forças e transmissão das mesmas de forma homogénea através do conjunto prótese-implante (Mehta et al., 2023).

Na cimentação das PC podem ser utilizados cimentos provisórios ou definitivos. O uso de provisórios facilita a recuperabilidade no entanto é maior o risco de extravasamento do cimento e perda de retenção quando comparado com casos em que são utilizados cimentos definitivos (Sarfaraz et al., 2019).

No entanto, caso seja necessária a remoção da estrutura, o uso de um cimento que seja demasiado retentivo pode danificar não só o implante, mas também o pilar, o parafuso e a prótese, se for usada uma técnica de remoção agressiva da estrutura (Agnihotri, 2014).

Vários autores demonstraram que o tipo e quantidade de cimento, as forças oclusais e o tipo de agente de cimentação também podem afetar a capacidade de retenção das restaurações finais. O cimento ideal deve ser suficientemente forte para reter a coroa indefinidamente, mas suficientemente fraco para permitir que o clínico a recupere se necessário. Os cimentos à base de metacrilato de uretano e os cimentos à base de resina elastomérica de óxido de zinco também têm sido utilizados para a fixação de restaurações de implantes, mas a sua eficácia não foi documentada em ensaios clínicos a longo prazo (Gaddale et al., 2020).

A literatura sobre o cimento ideal tem revelado divergências. Devido à variedade de cimentos, implantes, componentes e protocolos de tratamento utilizados nos diferentes estudos, foi difícil obter um protocolo de cimentação padronizado. A maioria dos estudos utilizou o fosfato de zinco como cimento definitivo e o óxido de zinco-eugenol como cimento temporário. Destes, o fosfato de zinco pode ser vantajoso, uma vez que existe uma ligação mecânica entre o cimento e a estrutura e facilita se a prótese tiver de ser removida em caso de necessidade. O óxido de zinco eugenol, por outro lado, sendo um

agente de cimentação temporário, garante teoricamente uma remoção fácil. Assim, pode assumir-se que um cimento que funciona como agente de cimentação temporário para restaurações suportadas por dentes pode ou não ser um agente de cimentação definitivo para próteses suportadas por implantes, pelo que, nestes casos, a fácil remoção continua a ser uma questão controversa (Gaddale et al., 2020; Mehta et al., 2023; Sarfaraz et al., 2019).

O uso de cimento radio-opaco é vantajoso, uma vez que o excesso de cimento pode ser detetado através de uma radiografia. Os cimentos devem ser aplicados numa camada muito fina no interior da coroa, enquanto nas superfícies exteriores deve ser aplicada vaselina para facilitar a remoção do cimento após tomar presa (Gaddale et al., 2020).

Nas PA, a retenção é obtida através do apertamento do parafuso, ou seja, quando há desenroscamento do parafuso, há perda de retenção. Nestas existe sempre o risco de desenroscamento do parafuso. Segundo Costa et al. (2021), esta ocorrência é significativamente mais frequente nas PA ($32\% \pm 0,3\%$) no que nas PC ($9\% \pm 0,2\%$), no entanto também ocorre nas cimentadas. Isto porque, mesmo em casos de PDF cimentadas, na maioria dos casos existe um pilar aparafusado por baixo sobre o qual a supraestrutura está cimentada, especialmente quando estamos a falar de estruturas suportadas por dois ou mais implantes (Costa et al., 2021).

Jain et al. (2018) também investigaram os problemas de retenção em PA e PC sobre implantes, em arcadas parcialmente desdentadas. Os autores concluíram que este tipo de complicações ocorrem menos nas PC quando comparadas às aparafusadas (Jain et al., 2018).

2.3.8. Resíduos de Cimento

O excesso de cimento é um problema nas restaurações retidas por cimento, especialmente na região anterior, quando o implante é colocado 3-4 mm subgingival para obter um perfil de emergência (Reda et al., 2022).

Estudos indicam que quanto mais profunda for a margem, maior será a quantidade de cimento não detetado, com a maior quantidade de cimento encontrado nos grupos onde as margens estavam colocadas 2 e 3mm subgingivais (Parize et al., 2021).

Linkevicius, Vindasiute, et al. (2013) mediu a relação entre a área de restos de cimento e a área total de contorno dos tecidos moles. Uma linha de cimentação no nível

gingival mostrou cimento remanescentes em 1,4% da área total ao nível do contorno dos tecidos moles. A linha de cimentação a 1mm sub-gingival mostrou uma superfície afetada de 5,2%; a 2mm apresentaram 5,7% e 3 mm apresentaram 7,1%. Em geral, uma margem mais apical levou a uma maior quantidade de cimento residual não detetado (Linkevicius et al., 2013).

O excesso de cimento pode causar peri-implantite e complicações relacionadas. Nestes cenários, a restauração de eleição é a restauração aparafusada ou personalizada para retenção de cimento com margem que segue o contorno gengival natural. Qualquer tentativa de remover o excesso de cimento com um instrumento ou raspador pode desgastar a superfície do implante, resultando na acumulação de placa bacteriana (Reda et al., 2022).

Implantes com restos de cimento em pacientes com historial de periodontite podem ser ainda mais suscetíveis de desenvolver periimplantite, em comparação com implantes em pacientes sem historial de doença periodontal (Prati et al., 2020).

Para evitar problemas com cimento residual, a retenção do parafuso é preferida em locais anteriores, uma vez que a remoção do cimento se torna difícil quando os implantes são colocados demasiado fundo no tecido (Benakatti et al., 2021).

Com implantes mal posicionados, uma combinação de restauração retida por parafuso e cimento para personalizar as margens de cimento oferece um melhor resultado, conforme o apresentado por Wittneben et al. (2017) (Fig. 14 A-G). Neste caso, o implante não estava numa posição ideal e estava profundo, o que tornaria a remoção do cimento difícil. Neste caso foi fabricado um pilar de cerâmica pura aparafusado e a margem da coroa foi colocada acima da gengiva, com a coroa posteriormente cimentada. A remoção do cimento é mais fácil consoante a posição do próprio implante e quando a margem da PDF está afastada do osso (Reda et al., 2022; Wittneben et al., 2017).

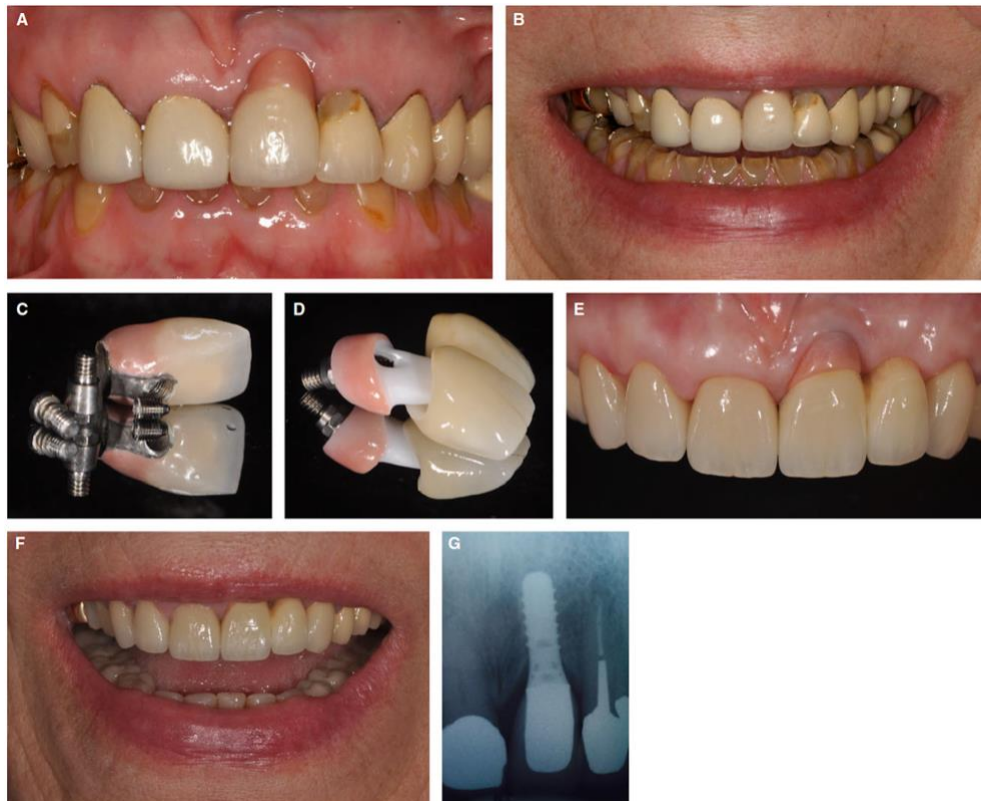

Figura 14 - Fotografias iniciais de uma paciente de 75 anos de idade com perda de dimensão vertical e uma restauração de implante antiga (A, B); restauração antiga (C); nova restauração com uma pilar em zircônia aparafusada em combinação com cerâmica rosa e um cantilever distal também em cerâmica (D); vista intraoral do implante final (E); fotografia extra-oral do sorriso completo, com aumento da dimensão vertical com prótese fixa (F); radiografia periapical final (G). Imagens retiradas de Wittneben et al. (2017).

2.3.9. Perda de osso marginal

Sailer et al. (2012), verificaram um aumento da perda óssea nas restaurações cimentadas. No entanto, nessa revisão não foi tida em consideração a linha de cimentação, se era supra ou infragengival (Sailer et al., 2012; Wolfart et al., 2021).

Linkevicius, Vindasiute, et al. (2013) concluíram que, para haver uma menor perda óssea, a linha de deveria ser definida como 0–1mm subgengival. Este pré-requisito, juntamente com uma radiografia pós-cimentação para verificar a existência de qualquer resíduo de cimento no caso de restaurações cimentadas, demonstraram uma perda óssea marginal entre 0,03mm e 0,15mm após 12 meses de colocação, sem qualquer diferença entre o tipo de retenção escolhida (Linkevicius et al., 2013).

Esses resultados estão de acordo com os resultados obtidos por Heierle et al. (2019), que realizaram um estudo nos quais foram avaliadas as respostas biológicas e técnicas de reabilitações suportadas por implantes cimentadas e aparafusadas, após 3 anos

de colocação. Após análise dos dados, os autores concluíram que ambas as reabilitações apresentaram os mesmos resultados radiográficos e técnicos (Heierle et al., 2019).

Embora estes estudos relatem resultados a curto prazo, são importantes, uma vez que as respostas biológicas a resíduos de cimento e a margens de cimentação abaixo do ideal são observadas após um curto período de tempo observação (Wolfart et al., 2021).

Gaddale et al. (2020) na sua revisão sistemática concluíram que uma perda óssea marginal $> 2\text{mm}$, ocorreu com mais frequência nas PC (Gaddale et al., 2020).

Em Wolfart et al. (2021), a perda óssea média foi entre 0,03 e 0,15 mm. Comparando a perda óssea entre os dois grupos, na face distal, houve significativamente menos perda óssea no grupo cimentado após 12 meses ($p < 0,001$). Para a superfície mesial, nenhuma diferença foi observada entre os dois grupos (Wolfart et al., 2021).

Dini et al. (2021) indica que houve uma maior perda óssea nas aparafusadas do que nas cimentadas, no follow-up de 1 ano. Após este período, a perda foi similar nos dois tipos de retenção. Estes resultados podem ser explicados pela diferente biomecânica de cada sistema de retenção. As coroas aparafusadas são suscetíveis a modificações na direção das cargas oclusais devido aos materiais restauradores utilizados nos orifícios dos parafusos, o que pode gerar forças não axiais que contribuem para a alteração do nível ósseo marginal. Além disso, as coroas cimentadas podem absorver as tensões e distribuir as cargas oclusais, uma vez que o cimento atua como agente de preenchimento, compensando os desajustes potenciais e ajudando a absorver a tensão de deformação entre o implante, o pilar e a coroa. Além disso, embora os valores de alteração do nível ósseo marginal fossem mais elevados para o grupo aparafusado ao fim de 1 ano, os valores estão de acordo com a remodelação óssea de 0,2 mm durante o período de cicatrização de implantes dentários bem sucedidos. Em fases posteriores da cicatrização, os grupos apresentaram valores semelhantes, indicando a escolha fiável de ambos os sistemas de retenção (Dini et al., 2021).

Costa et al. (2021) relatam um estudo clínico onde há comparação entre coroas de implantes cimentadas e aparafusadas ao longo de 4 anos após a reabilitação protética. Este estudo não relatou diferenças significativas entre os dois grupos relativamente aos níveis ósseos e tecidos moles. Estes dados sugerem que a escolha do método de retenção provavelmente não se baseia em resultados clínicos, mas aparenta basear-se principalmente na preferência do clínico. Os resultados indicam que não houve evidência de um comportamento diferente do osso peri-implantar e tecidos mole nos dois tipos de mecanismos de retenção (Costa et al., 2021).

No estudo levado a cabo por Lamperti et al. (2022), os implantes restaurados PC exibiram alterações ligeiramente mais elevadas nos níveis ósseos marginais do que os implantes com PA. As alterações desde a inserção da coroa até ao follow-up de 5 anos foram de 0,23mm (PC) e 0,15mm (PA). Resultados semelhantes foram apresentados em estudos anteriores, revelando apenas pequenas alterações ao longo do tempo e níveis ósseos perto do ombro dos implantes. Apesar de revelarem ligeiras diferenças (não estatisticamente significativas) em termos de alterações do nível ósseo marginal, os resultados radiográficos foram semelhantes para ambos os grupos, como demonstram as figuras 15 e 16 (Lamperti et al., 2022; Wittneben et al., 2017).

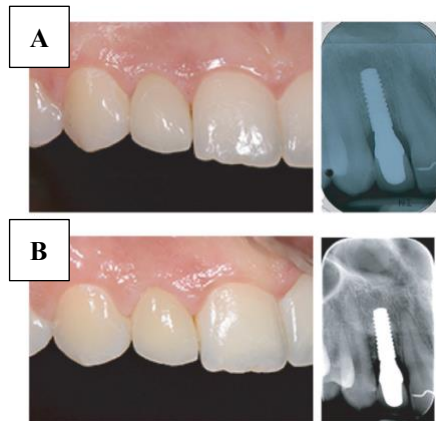


Figura 15 - Coroa cimentada de cerâmica pura. Altura da colocação (A); follow-up de 5 anos (B). Imagem retirada de Lamperti et al. (2022).

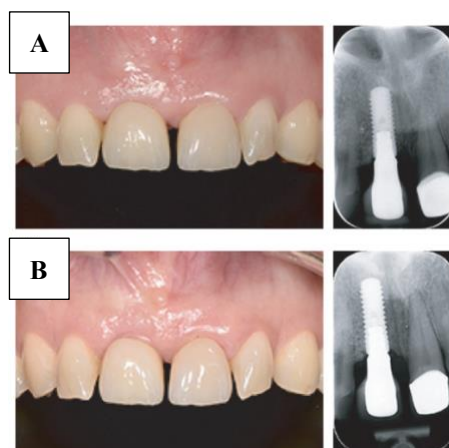


Figura 16 - Coroa aparafusada de cerâmica pura. Altura da colocação (A); follow-up de 5 anos (B). Imagem retirada de Lamperti et al. (2022).

2.3.10. Complicações Biológicas: Índice Placa (IP), Índice Gengival (IG) e Bleeding on probing (BOP)

Uma complicação comum nas PC é a existência de cimento residual nos componente e tecidos em torno da restauração. Parize et al. (2021), afirma que isto ocorre normalmente numa grande percentagem de PC, independentemente da posição da coroa em relação à margem gengival (Parize et al., 2021).

A presença de resíduos de cimento na zona subgengival pode levar inflamações periimplantares associadas a inchaço, dor, aumento da profundidade de sondagem, sangramento ou exsudação na sondagem, o que pode levar a perda óssea marginal peri-implantar (Parize et al., 2021).

Podem ocorrer casos de mucosite peri-implantar, que é definida uma lesão inflamatória reversível que envolve apenas os tecidos moles peri-implantares; ou de peri-implantite, que vai afetar quer os tecidos moles quer os duros e é caracterizada pela perda de suporte ósseo em torno do implante. Um dos fatores determinantes para o desenvolvimento das complicações perimplantares é uma higiene oral deficiente, dado que a acumulação de placa pode causar inflamação dos tecidos (Parize et al., 2021).

Segundo Parize et al. (2021), as PC apresentam valores superiores de IP, BOP e IG. É por isso crucial remover todos os excessos de cimento residual na altura da cimentação da restauração (Parize et al., 2021).

Parize et al. (2021) relatam também que quanto mais subgengival estiver a margem da restauração, maior é a quantidade de cimento residual e maior a dificuldade em detetá-lo e removê-lo (Parize et al., 2021).

Um estudo que relatou os resultados clínicos e radiográfico após 9 anos em pacientes que tinham sido reabilitados com implantes, concluiu que havia uma maior probabilidade de desenvolvimento de periimplantite em casos de restauração com coroas cuja margem estava $\leq 1,5\text{mm}$ abaixo da crista óssea (Reda et al., 2022).

O excesso de cimento não é um problema nas PA, mas o desenroscamento do parafuso pode causar a formação de tecido de granulação e acumulação de placa (Benakatti et al., 2021).

No que respeita a BOP, Dini et al. (2021) demonstraram que foi maior nas PC do que nas PA num follow-up de 1 ano após colocação. Este parâmetro peri-implantar pode estar relacionado com reações inflamatórias devido à colonização microbiana, à

penetração do selamento dos tecidos moles ou há presença de excesso de cimento. Considerando que não foram observadas diferenças para o IP entre os grupos, esses resultados sugerem que as PC estão envolvidas em maior inflamação tecidual. No entanto, no follow-up de 3 e 4 anos após colocação, a BOP foi similar nos dois tipo de retenção (Dini et al., 2021).

Para além de um maior espaço marginal, a transição protética entre implante-pilar e a PC tem uma linha cimentação localizada numa zona subgengival, por razões estéticas. Isto resulta na possibilidade de deixar cimento em excesso nos tecidos circundantes peri-implantares, o que tem sido clinicamente associado a um aumento da inflamação, evidenciada por hemorragia à sondagem (Thoma et al., 2018).

Os estudos incluídos na revisão sistemática de Dini et al. (2021) também realizaram análises histológicas e microbiológicas, revelando um maior número de células inflamatórias e uma maior contagem de agentes patogénicos periodontais *Porphyromonas gingivalis*, *Tannerella forsythia* e *Treponema denticola* nos grupos cimentados. A prevalência de *Tannerella forsythia* mais frequente nas restaurações cimentadas foi também documentado em outros estudos (Costa et al., 2021; Dini et al., 2021).

Embora não tenham sido observadas diferenças para o IP, uma vez que é realizado apenas na área supragengival, a composição do biofilme foi distinta nas coroas cimentadas na margem subgengival do cimento, com maiores contagens de microrganismos patogénicos periodontais do complexo vermelho. Sabe-se que essas bactérias são microrganismos identificáveis na etiopatogenia das infeções peri-implantares, provocando danos mais agressivos às células do hospedeiro, aumentando a resposta imune-inflamatória e desencadeando sangramento à sondagem. Em estudos com vários anos de follow-up, aos 3 e 4 anos após colocação não foram observadas diferenças entre os grupos para a BOP, o que pode estar associado às consultas de manutenção, excesso de remoção de cimento, levando à colonização bacteriana de microrganismos associados à saúde oral (Dini et al., 2021; Thoma et al., 2018).

Wolfart et al. (2021), também não encontraram diferenças estatisticamente significativas no IG e na BOP dos dois grupos. Apenas o parâmetro IP foi significativamente mais elevado nas PA (96,6%) do que nas PC (64,3%) após 12 meses. No entanto Dini et al. (2021) indicam na sua revisão que ambos os sistemas de retenção apresentam IP semelhantes nos follow-ups a 1, 3 e 4 anos após colocação (Dini et al., 2021; Wolfart et al., 2021).

Dini et al. (2021) também indicam que o IG é estatisticamente superior para PA do que para PC (Dini et al., 2021).

2.3.11. Acesso/Recuperabilidade/Reversibilidade

O acesso na altura da colocação ou quando há um problema com as PDF, sejam aparafusadas ou cimentadas, é uma das preocupações na escolha do método de retenção. As restaurações podem ser recuperadas e os clínicos devem planejar esta possibilidade (Benakatti et al., 2021; Misch, 2015).

As restaurações aparafusadas são de difícil acesso em comparação com as restaurações cimentadas, especialmente na região posterior da cavidade oral e em casos de abertura limitada da mandíbula. Existe a possibilidade de engolir ou aspirar os parafusos e chaves de parafusos com restaurações aparafusadas. Sendo assim, podemos afirmar que as PC são mais vantajosas ao nível da facilidade de acesso na altura da colocação (Benakatti et al., 2021; Shadid & Sadaqa, 2012; Wittneben et al., 2017).

As PDF sobre implantes apresentam mais complicações durante o primeiro ano após a colocação, sendo por isso vantajosa a possibilidade de remoção (Resnik, 2021).

A recuperação das restaurações retidas por cimento é possível mas imprevisível e pode causar danos ao implante e à restauração. Foram sugeridos vários procedimentos para ultrapassar o problema da recuperabilidade das PC. A recuperação do pilar e da restauração como uma secção, acedendo ao parafuso do pilar através de um orifício de acesso na superfície oclusal, é um meio eficaz de recuperar a restauração sem danificar o corpo do implante. O orifício de acesso é preparado no lado lingual da restauração e o orifício guia cilíndrico na superfície lingual do pilar, depois a chave é inserida no orifício guia através de um orifício de acesso e rodada para iniciar a força de cisalhamento, o que solta o cimento e a restauração pode ser facilmente recuperada (Benakatti et al., 2021).

A cimentação das restaurações cimentadas pode feita recorrendo a um cimento provisório ou definitivo. A cimentação provisória oferece uma melhor capacidade de retenção, mas apresenta um risco elevado de microfugas, perda de retenção, podem ir desaparecendo com o passar do tempo e possuem fracas propriedades mecânicas quando comparada com a cimentação definitiva (Benakatti et al., 2021; Wittneben et al., 2017).

Há parâmetros que desempenham um papel crucial nas PC que permitem atingir uma retenção ótima, como a altura e o diâmetro do pilar, a conicidade, a rugosidade da

superfície, a indexação, o alinhamento dos pilares e o uso de configurações retas ou anguladas (Benakatti et al., 2021).

A existência de um gap no cimento desempenha um papel importante no assentamento da restauração. Quando se coloca a restauração, à medida que o cimento assenta, se há um erro neste procedimento, o mesmo pode levar à perda de passividade da restauração. Se for necessária uma recuperação imediata devido a um assentamento incorreto, a recuperação pode causar danos na restauração. De recordar também que, à medida que a complexidade da restauração e o número de unidades na restauração aumentam, os custos para o paciente, caso seja preciso intervir e destruir a restauração, também aumentam (Benakatti et al., 2021).

Estas possibilidades de erros e complicações devem ser consideradas antes de escolher o método de retenção que vai ser utilizado. As PA podem ser facilmente recuperadas sem danificar a prótese e o implante, permitindo assim um acompanhamento e avaliação futuros sem problemas (Benakatti et al., 2021).

Nas próteses aparafusadas, é mais fácil o acesso, ajuste e recuperação de componentes ou parafusos em caso de dano ou fratura, menor tempo e com menor custo que nos casos das PC (Shadid & Sadaqa, 2012).

As PA são mais fáceis de remover quando é necessária a manutenção para higiene, reparação ou intervenções cirúrgicas, sem destruir a PDF. A visibilidade do orifício de acesso ajuda a encontrar o local exato para a remoção cuidadosa da PDF (Wittneben et al., 2017).

Se considerarmos a população idosa, a necessidade dos pacientes por PDF - muitas vezes de arcada completa ou longa - está a aumentar. Neste casos, higienização da prótese desempenha um papel importante. Mesmo que a prótese tenha sido concebida para ser de para fácil limpeza, pode continuar a ser difícil para os doentes manter a higiene. Nestes casos, a remoção da PDF para manutenção é uma alternativa possível com a retenção aparafusada, preservando assim a saúde da mucosa peri-implantar. Mas tal só é possível em casos de retenções aparafusadas, pelo que esta abordagem é vantajosa para pacientes idosos ou com necessidades especiais (Benakatti et al., 2021; Wittneben et al., 2017).

2.3.12. Ajuste Passivo

Para o sucesso do implante, é desejável que haja uma passividade da estrutura. A passividade na prótese é desejada, pois ajuda a diminuir tensões que são aplicadas para o osso e o pilar do implante. Numa PDF onde a conexão não é passiva, ou seja, o encaixe é forçado, as tensões são direcionadas à supraestrutura da prótese, ao osso e implante, o que pode levar à perda óssea, fratura do componente e/ou implante, ou mesmo mobilidade. Contudo, quando um implante é instalado paralelo às cargas oclusais, a distribuição das forças é mais favorável (Parize et al., 2021).

A falta de ajuste passivo pode causar tensões não desejadas, incluindo a transmissão de forças prejudiciais ao osso, o que pode resultar no desenvolvimento de uma microflora na interface pilar-implante e levar a uma inflamação crônica (Parize et al., 2021).

As restaurações retidas com cimento alcançam uma melhor passividade em comparação com as restaurações aparafusadas (Hamed et al., 2020).

A passividade das PC assenta no pressuposto que a camada de cimento absorve tensões que assim não são transmitidas ao osso nem à estrutura implante-pilar. Estas garantem também um melhor ajuste porque a ausência do parafuso conector elimina as tensões introduzidas aquando do seu aperto (Benakatti et al., 2021; Parize et al., 2021).

Nas PA, se não houver um ajuste preciso, as restaurações aparafusadas podem gerar tensões significativas no osso, no implante e na prótese. Já foram propostos vários métodos para melhorar a passividade dos parafusos retidos, como a soldadura a laser da estrutura da prótese e o desenho CAD/CAM das restaurações, no entanto, a adaptação passiva completa continua a ser uma tarefa difícil de alcançar neste tipo de retenção (Benakatti et al., 2021; Parize et al., 2021).

Quando estamos perante estruturas suportadas por múltiplos implantes, estas devem ter um ajuste passivo nos pilares ou no próprio implante. As próteses suportadas por vários implantes devem exibir um ajuste passivo nos pilares ou nos próprios implantes (Parize et al., 2021).

De acordo com Parize et al. (2021), um ajuste passivo ideal pode ser difícil de conseguir com os procedimentos convencionais de fundição, já que é afetado por cada uma das etapas do processo de fabrico da prótese. A maior parte das PDF não apresenta um ajuste completamente passivo e mesmo assim é funcional, o que sugere que haja uma tolerância biológica a este desajuste. No entanto as estruturas fabricadas em CAD/CAM

são mais precisas ao nível da passividade do que as pelos métodos convencionais (Parize et al., 2021).

As PC parciais são mais passivas, uma vez que a estrutura é cimentada de uma só vez sobre os pilares e não aparafusada individualmente, como no caso das PA parciais (Reda et al., 2022).

Há ainda outros fatores que vão influenciar o ajuste da prótese no processo de fabrico da PDF, como a técnica de impressão utilizada, precisão dos modelos de gesso e as técnicas do laboratório (Hamed et al., 2020).

A ausência de um ajuste passivo é normalmente a causa de falta de retenção da prótese, perda óssea, fratura de componentes da restauração e mobilidade do implante (Parize et al., 2021).

2.3.13. Hábitos parafuncionais

Um dos possíveis responsáveis pelo desenroscamento do parafuso do pilar são os hábitos parafuncionais, como o bruxismo cêntrico ou o excêntrico. Estes hábitos podem provocar tensões indesejadas na junção do parafuso levando ao desenroscamento do mesmo do pilar da PDF (Londhe et al., 2020).

Pacientes bruxómanos apresentam complicações tanto nas PC como nas PA (Zhang et al., 2021).

O uso de uma goteira oclusal rígida de estabilização durante o sono poderá ser benéfica nestes casos (Zhang et al., 2021).

2.3.14. Indicações de cada sistema

Ambos os tipos de retenção estão indicados para reabilitações unitárias ou PFD múltiplas. Próteses de grande extensão devem ser preferencialmente aparafusadas para facilitar a manutenção - foi discutido na literatura que restaurações mais extensas têm um risco maior de complicações. Isto também deve ser aplicado em casos de prótese dentária fixa com cantilever (c-PDF) devido ao facto de essas próteses exigirem mais manutenção e cuidados (Byrne, 2014).

No entanto, se o implante não for colocado na posição ideal - com o futuro orifício de acesso da coroa num local indesejado - a utilização de uma reabilitação cimentada é muitas vezes a única opção de reabilitação (Wittneben et al., 2017).

A árvore de decisão na figura 17 foi criada para auxiliar o clínico na escolha do mecanismo de retenção (Wittneben et al., 2017).

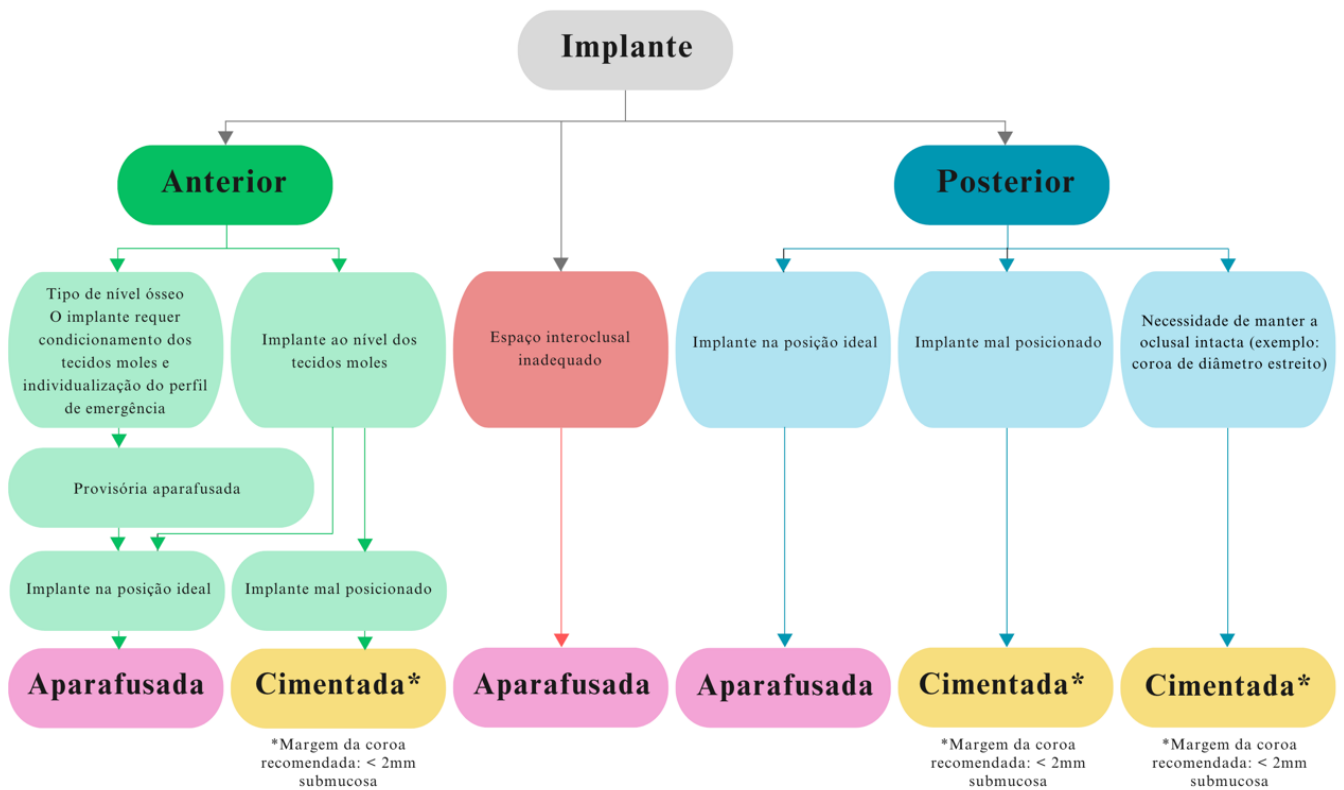


Figura 17 - Árvore de decisão na indicação de coroas aparafusadas vs cimentadas em reabilitações sobre implantes. Adaptado de Wittneben et al. (2017).

2.3.15. Custos Associados

O custo é um fator a ter em conta na altura da escolha do método de retenção a utilizar (Benakatti et al., 2021).

Quando estamos a utilizar componentes com conexão à cabeça do implante, sem recorrer a um pilar, há menos custos associados, uma vez que requerem menos componentes e menos tempo de trabalho para o técnico de laboratório (Benakatti et al., 2021).

A literatura demonstra que as PA são comparativamente caras, uma vez que envolvem componentes adicionais e procedimentos laboratoriais complexos para o seu fabrico (Benakatti et al., 2021).

O fabrico das PC é mais simples, uma vez que emprega procedimentos clínicos e laboratoriais convencionais, pelo tem menos custos associados do que as PA. As reabilitações com PC requerem também um menor número de consultas na fase protética do tratamento e mais curtas (Gaddale et al., 2020).

No entanto, os custos de ambas as reabilitações podem variar de acordo com o fornecedor, laboratório e material usado, ou seja, este não deverá por isso ser o fator decisivo na tomada de decisão de qual o tipo de retenção a usar (Gaddale et al., 2020; Hamed et al., 2020).

2.3.16. Taxa de Sucesso, Sobrevivência e Complicações

De acordo com Wittneben et al. (2014), a taxa de sucesso a 5 anos de reabilitações cimentadas é de 96,03% e das aparafusadas 95,55%. A 10 anos, a taxa diminui um pouco, para 92,22% nas cimentadas e 91,30% nas aparafusadas. Apesar de ligeiramente diferentes, a diferença de percentagens não é estatisticamente significativa, não havendo por isso uma mais indicada do que a outra, de acordo com a taxa de sucesso (Wittneben et al., 2014).

Ramamoorthi et al. (2017), verificou quais as taxas de insucesso para estruturas cimentadas e aparafusadas em restaurações sobre implantes, de acordo com o tipo de prótese: coroa unitária, PDF total ou parcial e c-PDF (Ramamoorthi et al., 2017).

Neste estudo, embora não tenham sido observadas diferenças estatisticamente significativas, a taxa de insucesso estimada a 25 anos para PDF parciais ou totais cimentadas (11,6%) foi quase 3 vezes maior do que nas PDF parciais ou totais aparafusadas (4,7%), como podemos verificar na figura 18. Isto também está de acordo com as conclusões de Sailer et al. (2012) (Ramamoorthi et al., 2017).

Neste estudo, a taxa sem complicações (Fig. 19) a 5 anos para coroas unitárias foi 72,7% para aparafusadas e 79,9% para cimentadas. Isto é comparável aos achados de Pjetursson et al. (2012). A taxa sem complicações em 10 anos foi de 71,1% para prótese fixa parcial ou total. Isso é similar à taxa de 66,5% para coroas unitárias cimentadas e 89,9% para coroas parciais cimentadas. Isto demonstra que as coroas unitárias e parciais suportadas por implantes apresentam uma performance semelhante às PDF parciais ou totais (Pjetursson et al., 2012; Ramamoorthi et al., 2017).

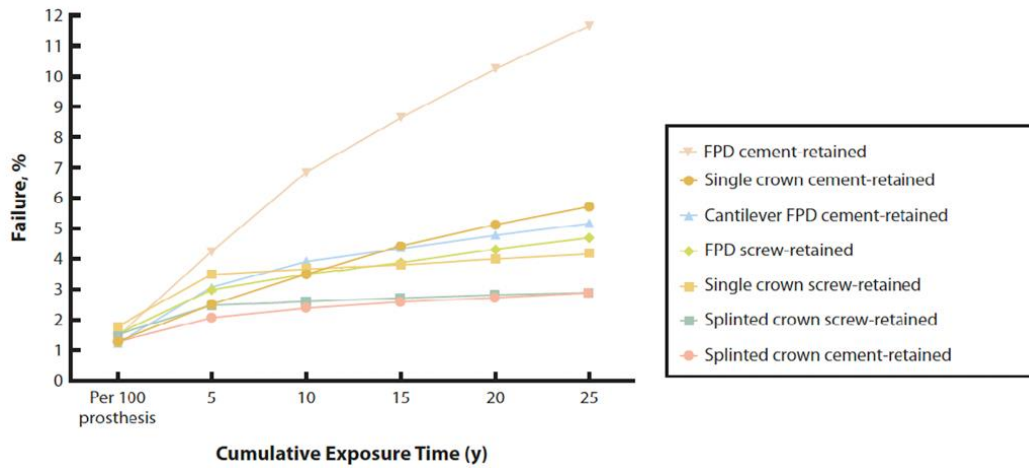


Figura 18 - Taxa de insucesso para estruturas cimentadas e aparafusadas em restaurações sobre implantes, de acordo com o tipo de prótese. Imagem adaptada de Ramamoorthi et al. (2017).

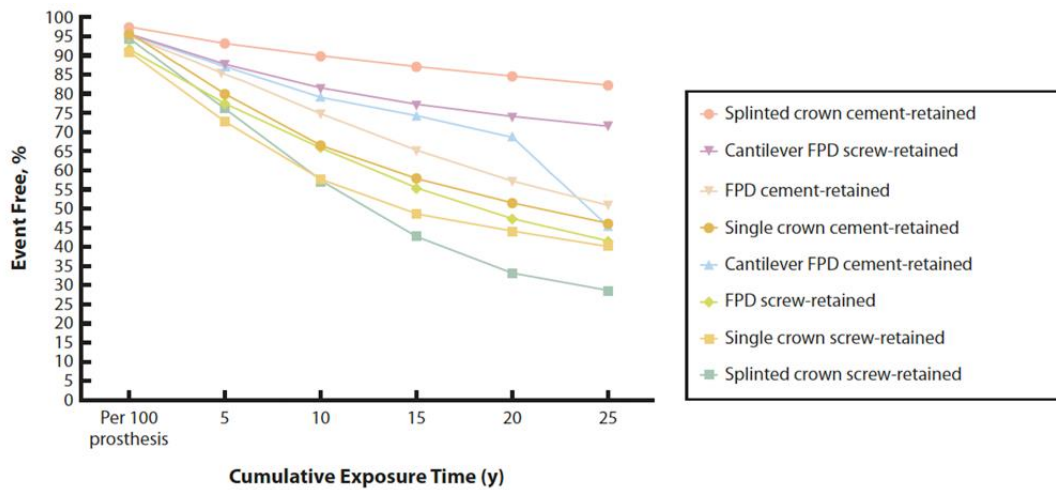


Figura 19 - Taxa sem ocorrências em estruturas cimentadas e aparafusadas em restaurações sobre implantes, de acordo com o tipo de prótese. Imagem adaptada de Ramamoorthi et al. (2017).

Resumindo, estes resultados sugerem que as próteses cimentadas apresentam um bom desempenho em comparação com as aparafusadas, exceto para as PDF parciais ou totais mais convencionais, que apresentam taxas de insucesso superiores a longo prazo (6,8% a 10 anos e 10,2% a 15 anos em comparação com 3,5% e 4,7% para as aparafusadas) (Ramamoorthi et al., 2017).

Estes resultados estão em concordância com os de outras revisões sistemáticas anteriores (Pjetursson et al., 2012; Sailer et al., 2012; Weber & Sukotjo, 2007; Wittneben et al., 2014).

Em 2021, Dini et al. também indica na sua revisão, que ambos os sistemas de retenção apresentam taxas de sobrevivência e de complicações semelhantes, quer no que respeita ao implante em si quer à restauração. Também Lamperti et al. (2022) afirmou que a taxa de sobrevivência era semelhante nas PC e PA e que as complicações técnicas ocorreram frequentemente em ambos os grupos, no entanto afirma que é importante ter em conta que as revisões sistemáticas quase nunca distinguem entre diferentes sistemas e desenhos de implantes, pelo que as taxas de sobrevivência estimadas não podem ser generalizadas (Dini et al., 2021; Lamperti et al., 2022).

Já Costa et al. (2021) referem que o grupo cimentado apresenta uma maior taxa de sobrevivência do que o aparafusado. No mesmo estudo, as PDF aparafusadas mostravam uma tendência para ter mais complicações técnicas do que as cimentadas nas coroas unitárias e nas PDF parciais. No conjunto das PDF, houve significativamente menos complicações técnicas com restaurações aparafusadas do que com as cimentadas. Mostra também que reabilitações mais extensas (PDF totais e c-PDF) tinham significativamente taxas de complicações mais altas do que reabilitações unitárias (Costa et al., 2021).

Gaddale et al. (2020) indica que as complicações técnicas, como afrouxamento e fratura do parafuso, ocorreram mais nas PA. No entanto, essas complicações técnicas são mais facilmente tratadas (Gaddale et al., 2020).

Shenoy et al. (2022) indica que se pode observar, analisando os dados obtidos nos estudos mais recentes, que há uma tendência de redução na incidência de soltura dos parafusos dos pilares, o que pode ser explicado pela curva de aprendizagem ao longo do tempo, bem como pelas melhorias na confeção dos componentes dos implantes e suas características mecânicas, além do uso de instrumentos de controle de torque para retenção dos parafusos dos pilares (Shenoy et al., 2022).

No geral, os estudos parecem demonstrar que nenhum dos métodos de retenção é claramente vantajoso em relação ao outro. As reconstruções cimentadas apresentam complicações biológicas mais graves (perda do implante, perda óssea) e as reconstruções aparafusadas apresentam mais problemas técnicos. As reconstruções aparafusadas são mais facilmente recuperáveis do que as reconstruções cimentadas e, por conseguinte, as complicações técnicas e eventualmente biológicas podem ser tratadas mais facilmente (Pjetursson et al., 2018).

III – Conclusão

Ambos os conceitos de sistemas de retenção apresentam algumas limitações e potenciais complicações clínicas ao longo da sua vida útil, mas nenhum sistema foi superior ao outro em relação a complicações em cenários clínicos específicos. Isto deve-se ao facto de ambas as técnicas apresentarem determinadas vantagens e desvantagens.

Assim, a escolha do sistema de retenção a utilizar deve ser tomada não só pela preferência e experiência do clínico mas também basear-se nas recomendações e características de cada sistema.

No entanto, as restaurações aparafusadas, essencialmente devido ao seu potencial de recuperabilidade, são universalmente mais recomendadas, recaindo a escolha sobre as cimentadas apenas em situações em que não é possível corrigir a angulação do implante, na fase da reabilitação.

IV – Bibliografia

Agnihotri, Y. (2014). Comparison of The Effect of Implant Abutment Surface Modifications on Retention of Implant-Supported Restoration with A Polymer Based Cement. *Journal of Clinical and Diagnostic Research*. <https://doi.org/10.7860/JCDR/2014/7877.3931>

AlAmar, M., & Alqahtani, F. (2020). Effect of Different Implant-Abutment Connection Materials on the Fracture Resistance of Zirconia Abutments. *Journal of Oral Implantology*, 46(2), 88–92. <https://doi.org/10.1563/aaid-joi-D-19-00192>

Alexakou, E. (2019). PEEK High Performance Polymers: A Review of Properties and Clinical Applications in Prosthodontics and Restorative Dentistry. *European Journal of Prosthodontics and Restorative Dentistry*, 27, 113–121. https://doi.org/10.1922/EJPRD_01892Zoidis09

Benakatti, V., Sajjanar, J. A., & Acharya, A. R. (2021). Dental Implant Abutments and Their Selection—A Review. *Journal of Evolution of Medical and Dental Sciences*, 10(35), 3053–3059. <https://doi.org/10.14260/jemds/2021/622>

Block, M. S. (2018). Dental Implants: The Last 100 Years. *Journal of Oral and Maxillofacial Surgery*, 76(1), 11–26. <https://doi.org/10.1016/j.joms.2017.08.045>

Byrne, G. (2014). *Fundamentals of Implant Dentistry, 1st ed.* Jonh Wiley & Sons Inc., Ames, Iowa.

Chee, W., & Jivraj, S. (2006). Screw versus cemented implant supported restorations. *British Dental Journal*, 201(8), 501–507. <https://doi.org/10.1038/sj.bdj.4814157>

Chen, S. T., & Buser, D. (2009). *Clinical and Esthetic Outcomes of Implants Placed in Postextraction Sites*.

Choi, S., Kang, Y. S., & Yeo, I.-S. L. (2023). Influence of Implant–Abutment Connection Biomechanics on Biological Response: A Literature Review on Interfaces between Implants and Abutments of Titanium and Zirconia. *Prosthesis*, 5(2), 527–538. <https://doi.org/10.3390/prosthesis5020036>

Costa, B. P., Freire, J. C. P., Melo, W. O. D. S., Figueirêdo Júnior, E. C., Ribeiro, E. D., & Pereira, J. V. (2021). Screwed and cement implant prosthesis: Current clinical considerations. *RGO - Revista Gaúcha de Odontologia*, 69, e20210057. <https://doi.org/10.1590/1981-863720210005720200082>

De Matos, J. D. M., Gomes, L. S., De Carvalho Ramos, N., Queiroz, D. A., Tribst, J. P. M., Campos, T. M. B., Borges, A. L. S., Da Rocha Scalzer Lopes, G., Bottino, M. A., & Paes Junior, T. J. A. (2022). Influence of CAD/CAM Abutment Heights on the Biomechanical Behavior of Zirconia Single Crowns. *Metals*, 12(12), 2025. <https://doi.org/10.3390/met12122025>

Derksen, W., Tahmaseb, A., & Wismeijer, D. (2021). Randomized Clinical Trial comparing clinical adjustment times of CAD/CAM screw-retained posterior crowns on ti-base abutments created with digital or conventional impressions. One-year follow-up. *Clinical Oral Implants Research*, 32(8), 962–970. <https://doi.org/10.1111/clr.13790>

Dini, C., Borges, G. A., Costa, R. C., Magno, M. B., Maia, L. C., & Barão, V. A. R. (2021). Peri-implant and esthetic outcomes of cemented and screw-retained crowns using zirconia abutments in single implant-supported restorations—A systematic review and meta-analysis. *Clinical Oral Implants Research*, 32(10), 1143–1158. <https://doi.org/10.1111/clr.13824>

Ferrari, M., Carrabba, M., Vichi, A., Goracci, C., & Cagidiaco, M. (2017). Influence of Abutment Color and Mucosal Thickness on Soft Tissue Color. *The International Journal of Oral & Maxillofacial Implants*, 32(2), 393–399. <https://doi.org/10.11607/jomi.4794>

Gaddale, R., Mishra, S. K., & Chowdhary, R. (2020). *Complications of screw- and cement-retained implant-supported full-arch restorations: A systematic review and meta-analysis.*

Hamed, M. T., Abdullah Mously, H., Khalid Alamoudi, S., Hossam Hashem, A. B., & Hussein Naguib, G. (2020). A Systematic Review of Screw versus Cement-Retained Fixed Implant Supported Reconstructions. *Clinical, Cosmetic and Investigational Dentistry, Volume 12*, 9–16. <https://doi.org/10.2147/CCIDE.S231070>

Heierle, L., Wolleb, K., Hämmerle, C., Wiedemeier, D., Sailer, I., & Thoma, D. (2019). Randomized Controlled Clinical Trial Comparing Cemented Versus Screw-Retained Single Crowns on Customized Zirconia Abutments: 3-Year Results. *The International Journal of Prosthodontics, 32*(2), 172–176. <https://doi.org/10.11607/ijp.6080>

Hobkirk, J. A., Watson, R. M., & Searson, L. J. J. (2003). *Introducing dental implants.* Churchill Livingstone.

Jain, J., Sethuraman, R., Chauhan, S., Javiya, P., Srivastava, S., Patel, R., & Bhalani, B. (2018). Retention failures in cement- and screw-retained fixed restorations on dental implants in partially edentulous arches: A systematic review with meta-analysis. *The Journal of Indian Prosthodontic Society, 18*(3), 201. https://doi.org/10.4103/jips.jips_25_18

Kourtis, S., Damanaki, M., Kaitatzidou, S., Kaitatzidou, A., & Roussou, V. (2017). Loosening of the fixing screw in single implant crowns: Predisposing factors, prevention and treatment options. *Journal of Esthetic and Restorative Dentistry, 29*(4), 233–246. <https://doi.org/10.1111/jerd.12303>

Kourtis, S., Lampropoulos, P., Polychronakis, N., & Roussou, V. (2022). *Introduction to Implant Prosthodontics: A case-based Clinical Guid.* <https://doi.org/10.57713/KALLIPOS-62>

Kraus, R. D., Espuelas, C., Hämmerle, C. H. F., Jung, R. E., Sailer, I., & Thoma, D. S. (2022). Five-year randomized controlled clinical study comparing cemented and screw-retained zirconia-based implant-supported single crowns. *Clinical Oral Implants Research*, 33(5), 537–547. <https://doi.org/10.1111/clr.13913>

Lamperti, S. T., Wolleb, K., Hämmerle, C. H. F., Jung, R. E., Hüsler, J., & Thoma, D. S. (2022). Cemented versus screw-retained zirconia-based single-implant restorations: 5-year results of a randomized controlled clinical trial. *Clinical Oral Implants Research*, 33(4), 353–361. <https://doi.org/10.1111/clr.13895>

Lemos, C. A. A., De Souza Batista, V. E., Almeida, D. A. D. F., Santiago Júnior, J. F., Verri, F. R., & Pellizzer, E. P. (2016). Evaluation of cement-retained versus screw-retained implant-supported restorations for marginal bone loss. *The Journal of Prosthetic Dentistry*, 115(4), 419–427. <https://doi.org/10.1016/j.prosdent.2015.08.026>

Lewis, S. G., Llamas, D., & Avera, S. (1992). The UCLA abutment: A four-year review. *The Journal of Prosthetic Dentistry*, 67(4), 509–515. [https://doi.org/10.1016/0022-3913\(92\)90082-L](https://doi.org/10.1016/0022-3913(92)90082-L)

Linkevicius, T., Vindasiute, E., Puisys, A., Linkeviciene, L., Maslova, N., & Puriene, A. (2013). The influence of the cementation margin position on the amount of undetected cement. A prospective clinical study. *Clinical Oral Implants Research*, 24(1), 71–76. <https://doi.org/10.1111/j.1600-0501.2012.02453.x>

Londhe, S. M., Gowda, E. M., Mandlik, V. B., & Shashidhar, M. P. (2020). Factors associated with abutment screw loosening in single implant supported crowns: A cross-sectional study. *Medical Journal Armed Forces India*, 76(1), 37–40. <https://doi.org/10.1016/j.mjafi.2018.06.011>

Mehta, S., Kesari, A., Tomar, M., Sharma, U., Sagar, P., Nakum, P., & Rao, K. (2023). An Evaluation of the Effectiveness of Various Luting Cements on the Retention of Implant-Supported Metal Crowns. *Cureus*. <https://doi.org/10.7759/cureus.41691>

Misch, C. E. (2015). *Dental implant prosthetics* (2 edition). Elsevier Mosby.

Mishra, S., & Chowdhary, R. (2020). Evolution of dental implants through the work of per-Ingvar Branemark: A systematic review. *Indian Journal of Dental Research*, 31(6), 930. https://doi.org/10.4103/ijdr.IJDR_587_18

Morey, J. P., Raut, A. A., & Bodhade, A. (2015). A Review of Dental Implant Problems and Remedies. *International Journal of Research in Engineering and Technology*, 04, 247–249.

Obermeier, M., Ristow, O., Erdelt, K., & Beuer, F. (2018). Mechanical performance of cement- and screw-retained all-ceramic single crowns on dental implants. *Clinical Oral Investigations*, 22(2), 981–991. <https://doi.org/10.1007/s00784-017-2178-z>

Papageorgiou, S. N., Eliades, T., & Hämmerle, C. H. F. (2018). Frequency of infraposition and missing contact points in implant-supported restorations within natural dentitions over time: A systematic review with meta-analysis. *Clinical Oral Implants Research*, 29(S18), 309–325. <https://doi.org/10.1111/clr.13291>

Parize, G., Pestana, T. I., Cardoso, R. F., Kim, Y. J., & Pallos, D. (2021). Prótese sobre implante dentário parafusada ou cimentada? *Research, Society and Development*, 10(15), e503101523112. <https://doi.org/10.33448/rsd-v10i15.23112>

Pjetursson, B. E., Thoma, D., Jung, R., Zwahlen, M., & Zembic, A. (2012). A systematic review of the survival and complication rates of implant-supported fixed dental prostheses (FDP s) after a mean observation period of at least 5 years. *Clinical Oral Implants Research*, 23(s6), 22–38. <https://doi.org/10.1111/j.1600-0501.2012.02546.x>

Pjetursson, B. E., Zarauz, C., Strasing, M., Sailer, I., Zwahlen, M., & Zembic, A. (2018). A systematic review of the influence of the implant-abutment connection on the clinical outcomes of ceramic and metal implant abutments supporting fixed implant reconstructions. *Clinical Oral Implants Research*, 29(S18), 160–183. <https://doi.org/10.1111/clr.13362>

Prati, C., Zamparini, F., Canullo, L., Pirani, C., Botticelli, D., & Gandolfi, M. (2020). Factors Affecting Soft and Hard Tissues Around Two-Piece Transmucosal Implants: A 3-Year Prospective Cohort Study. *The International Journal of Oral & Maxillofacial Implants*, 35(5), 1022–1036. <https://doi.org/10.11607/jomi.7778>

Ramamoorthi, M., Narvekar, A., & Esfandiari, S. (2017). A meta-analysis of retention systems for implant-supported prostheses in partially edentulous jaws. *The Journal of Prosthetic Dentistry*, S0022391317300525. <https://doi.org/10.1016/j.prosdent.2016.11.019>

Reda, R., Zanza, A., Cicconetti, A., Bhandi, S., Guarnieri, R., Testarelli, L., & Di Nardo, D. (2022). A Systematic Review of Cementation Techniques to Minimize Cement Excess in Cement-Retained Implant Restorations. *Methods and Protocols*, 5(1), 9. <https://doi.org/10.3390/mps5010009>

Resnik, R. (2021). *Misch's contemporary implant dentistry* (4th edition). Mosby.

Sailer, I., Mühlemann, S., Zwahlen, M., Hämmerle, C. H. F., & Schneider, D. (2012). Cemented and screw-retained implant reconstructions: A systematic review of the survival and complication rates. *Clinical Oral Implants Research*, 23(s6), 163–201. <https://doi.org/10.1111/j.1600-0501.2012.02538.x>

Sarfaraz, H., Hassan, A., Shenoy, Kk., & Shetty, M. (2019). An in vitro study to compare the influence of newer luting cements on retention of cement-retained implant-supported prosthesis. *The Journal of Indian Prosthodontic Society*, 19(2), 166. https://doi.org/10.4103/jips.jips_235_18

Shadid, R., & Sadaqa, N. (2012). A Comparison Between Screw- and Cement-Retained Implant Prostheses. A Literature Review. *Journal of Oral Implantology*, 38(3), 298–307. <https://doi.org/10.1563/AAID-JOI-D-10-00146>

Shenoy, M., Prakash, J., Ranvijay, K., Qamar, Z., Balabed, A. M. A., & Alkadi, K. M. (2022). Clinical Success of Screw-retained Dental Implants: A Systematic Review. *The Journal of Contemporary Dental Practice*, 23(1), 118–122. <https://doi.org/10.5005/jp-journals-10024-3231>

Sherif, S., Susarla, S. M., Hwang, J.-W., Weber, H.-P., & Wright, R. F. (2011). Clinician- and patient-reported long-term evaluation of screw- and cement-retained implant restorations: A 5-year prospective study. *Clinical Oral Investigations*, 15(6), 993–999. <https://doi.org/10.1007/s00784-010-0460-4>

Shi, J.-Y., Lv, X.-L., Gu, Y.-X., & Lai, H.-C. (2020). Angulated screw-retained and cemented implant crowns following flapless immediate implant placement in the aesthetic region: A 1-year prospective cohort study. *Int J Oral Implantol*.

Spitznagel, F. A., Bonfante, E. A., Vollmer, F., & Gierthmuehlen, P. C. (2022). Failure Load of Monolithic Lithium Disilicate Implant-Supported Single Crowns Bonded to Ti-base Abutments versus to Customized Ceramic Abutments after Fatigue. *Journal of Prosthodontics*, 31(2), 136–146. <https://doi.org/10.1111/jopr.13369>

Thoma, D. S., Wolleb, K., Bienz, S. P., Wiedemeier, D., Hämmerle, C. H. F., & Sailer, I. (2018). Early histological, microbiological, radiological, and clinical response to cemented and screw-retained all-ceramic single crowns. *Clinical Oral Implants Research*, 29(10), 996–1006. <https://doi.org/10.1111/clr.13366>

Tribst, J. P. M., Dal Piva, A. M. O., Borges, A. L. S., Anami, L. C., Kleverlaan, C. J., & Bottino, M. A. (2020). Survival Probability, Weibull Characteristics, Stress Distribution, and Fractographic Analysis of Polymer-Infiltrated Ceramic Network Restorations Cemented on a Chairside Titanium Base: An In Vitro and In Silico Study. *Materials*, 13(8), 1879. <https://doi.org/10.3390/ma13081879>

Vindasiute, E., Puisys, A., Maslova, N., Linkeviciene, L., Peciuliene, V., & Linkevicius, T. (2015). Clinical Factors Influencing Removal of the Cement Excess in Implant-Supported Restorations: Clinical Factors Influencing Cement Removal. *Clinical Implant Dentistry and Related Research*, 17(4), 771–778. <https://doi.org/10.1111/cid.12170>

Wannfors, K., & Smedberg, J. (1999). A prospective clinical evaluation of different single-tooth restoration designs on osseointegrated implants. A 3-year follow-up of Brånemark implants.: Clinical evaluation of single tooth restoration designs. *Clinical Oral Implants Research*, 10(6), 453–458. <https://doi.org/10.1034/j.1600-0501.1999.100603.x>

Weber, H.-P., & Sukotjo, C. (2007). *Does the Type of Implant Prosthesis Affect Outcomes in the Partially Edentulous Patient?*

Wismeijer, D., Bragger, U., Evans, C., Kapos, T., Kelly, R., Millen, C., Wittneben, J., Zembic, A., & Taylor, T. (2014). Consensus Statements and Recommended Clinical Procedures Regarding Restorative Materials and Techniques for Implant Dentistry. *The International Journal of Oral & Maxillofacial Implants*, 29(Supplement), 137–140. <https://doi.org/10.11607/jomi.2013.g2>

Wittneben, J.-G., Joda, T., Weber, H.-P., & Brägger, U. (2017). Screw retained vs. Cement retained implant-supported fixed dental prosthesis. *Periodontology 2000*, 73(1), 141–151. <https://doi.org/10.1111/prd.12168>

Wittneben, J.-G., Millen, C., & Brägger, U. (2014). Clinical Performance of Screw-Versus Cement-Retained Fixed Implant-Supported Reconstructions—A Systematic Review. *The International Journal of Oral & Maxillofacial Implants*, 29(Supplement), 84–98. <https://doi.org/10.11607/jomi.2014suppl.g2.1>

Wolfart, S., Rittich, A., Groß, K., Hartkamp, O., Von Der Stück, A., Raith, S., & Reich, S. (2021). Cemented versus screw-retained posterior implant-supported single crowns: A 24-month randomized controlled clinical trial. *Clinical Oral Implants Research*, 32(12), 1484–1495. <https://doi.org/10.1111/clr.13849>

Zarone, F., Sorrentino, R., Traini, T., Di Lorio, D., & Caputi, S. (2007). Fracture resistance of implant-supported screw- versus cement-retained porcelain fused to metal single crowns: SEM fractographic analysis. *Dental Materials*, 23(3), 296–301. <https://doi.org/10.1016/j.dental.2005.10.013>

Zhang, X., Wang, M., & Mo, A. (2021). An alternative method for immediate implant-supported restoration of anterior teeth assisted by fully guided templates: A clinical study. *The Journal of Prosthetic Dentistry*, 126(5), 636–645. <https://doi.org/10.1016/j.prosdent.2020.05.036>