



**INSTITUTO UNIVERSITÁRIO EGAS MONIZ**

**MESTRADO INTEGRADO EM MEDICINA  
DENTÁRIA**

**IMPORTÂNCIA DA MEDICINA DENTÁRIA NA IDENTIFICAÇÃO  
DE CADÁVERES**

Trabalho submetido por  
**João Daniel Tomé Marques de Araújo**  
para a obtenção do grau de **Mestre** em Medicina Dentária

**outubro de 2022**





# INSTITUTO UNIVERSITÁRIO EGAS MONIZ

## MESTRADO INTEGRADO EM MEDICINA DENTÁRIA

### IMPORTÂNCIA DA MEDICINA DENTÁRIA NA IDENTIFICAÇÃO DE CADÁVERES

Trabalho submetido por  
**João Daniel Tomé Marques de Araújo**  
para a obtenção do grau de **Mestre** em Medicina Dentária

Trabalho orientado por  
**Prof. Doutor Eduardo Barros**

outubro de 2022



## **AGRADECIMENTOS**

Ao longo destes cinco anos, não poderei deixar de parte quem encarou este projeto comigo, quem acreditou, quem apoiou, e quem ajudou quando eu mais precisava. Dessa forma um muito obrigado a todos.

Ao Prof. Doutor Eduardo Barros, pela disponibilidade que teve desde o primeiro até ao último dia e pela forma como esteve presente nestes, não cinco, mas oito anos uma vez que conheço o professor desde o meu tempo de prótese dentária.

À minha Mulher que me apoiou sempre e me deu coragem nos momentos mais difíceis e à minha Mãe por toda a ajuda realizada nesta etapa. À minha Irmã e Sobrinha pelos momentos de diversão. Ao meu Pai pela força dada em momentos chave. Aos meus Sogros pela ajuda com a minha filha.

À minha Filha, a grande alegria da minha vida, quero agradecer pela sua paciência quando o pai tinha de estudar, por me receber sempre com um sorriso apesar da minha ausência durante toda a semana. Um muito obrigado do tamanho do mundo.



## RESUMO

**Introdução:** A Medicina Dentária é conhecida por auxiliar inúmeras áreas da Medicina, nomeadamente a Medicina Forense, permitindo assim estabelecer uma relação recíproca de conhecimento científico com o sistema legal. O Médico Dentista Forense tem como objetivo identificar cadáveres, quando o reconhecimento visual é limitado ou mesmo impossível, e quando outras técnicas ou métodos falharam. Na identificação, a Medicina Dentária Forense tem ao seu dispor inúmeras técnicas que permitem identificar cadáveres, sendo as estruturas dentárias uma delas e através delas é possível realizar uma comparação entre os vestígios existentes *ante mortem*, com os vestígios encontrados *post mortem*, criando assim mecanismos que envolvem o estudo das estruturas anatómicas da cavidade oral desde as rugosidades palatinas até ao formato dos lábios com maior destaque para as estruturas dentárias onde são observadas as formas das estruturas dentárias, desgastes, presença de restaurações, ausência de dentes ou até o uso de estruturas fixas - como é o caso de implantes - tudo com vista à obtenção de uma identificação positiva.

**Método e Materiais:** Para a elaboração desta revisão bibliográfica foram utilizadas como base de dados as plataformas: *PubMed/Medline*, *Scielo*, *Pesic*, *Google Académico*, *B-on and Web of Science (Academic Search Premier)*, tendo sido selecionados artigos que reuniam critérios fundamentados para a incorporação na elaboração desta tese.

**Conclusão:** De acordo com os artigos analisados foi possível verificar que a Medicina Dentária contribui de forma positiva na equipa de análise forense para a identificação de corpos através do estudo das estruturas da cavidade oral, sendo as estruturas dentárias as mais estudadas, por possuírem características únicas que vão desde serem as mais rijas do corpo humano, como também as mais resistentes a condições extremas, desde elevadas temperaturas até à submersão.

Palavras-chave: medicina dentária forense; estruturas dentárias; identificação de cadáveres.



## ABSTRACT

**Introduction:** Dental Medicine is known for assisting numerous areas of Medicine, namely Forensic Medicine, thus allowing the establishment of a reciprocal relationship between scientific knowledge and the legal system. The Forensic Dentist aims to identify dead bodies when visual recognition is limited or even impossible, as well as when other techniques fail. For identification, Forensic Dentistry has at its disposal numerous techniques that allow the identification of bodies, in particular of their dental structures. Through them it is possible to carry out a comparison between existing *ante mortem* traces and traces found *post mortem*, thus creating mechanisms that involve the study of the anatomical structures of the oral cavity, from the palatal roughness to the shape of the lips, with greater emphasis on dental structures where the shapes of dental structures, wear, presence of restorations, absence of teeth or even the use of fixed structures are observed - for example implants - in order to obtain a positive identification.

**Method and Materials:** The following platforms were used as databases for this thesis: PubMed/Medline, Scielo, Google Scholar, B-on and Web of Science (Academic Search Premier), selecting articles that met the criteria for incorporation into this bibliographic review.

**Conclusion:** According to the articles analyzed it was possible to verify that Dental Medicine contributes in a positive way to the forensic analysis team, being used for identification of bodies through the study of the structures of the oral cavity, with the dental structures among the most studied due to having unique characteristics, that range from being the hardest of the human body to being the most resistant to extreme conditions, from high temperatures to submersion.

**Keywords:** forensic dentistry; dental structures; cadaver identification.



## ÍNDICE GERAL

I. Introdução .....	13
II. Desenvolvimento .....	17
1. Medicina Dentária Forense .....	17
1.1 Funções do Médico Dentista Forense .....	17
1.2. Identificação humana .....	18
2. Métodos de identificação .....	19
2.1. Visual .....	19
2.1.1 Estruturas dentárias .....	21
2.1.2 Identificação dentária .....	24
2.2 Estimativa da idade através das estruturas dentárias .....	25
2.3 Implantes .....	32
2.4 Radiografias para identificação forense .....	34
3. Perfil dentário <i>post mortem</i> .....	38
3.1 Método odontométrico .....	38
3.1.1 Método odontométrico individual .....	39
3.1.2. Método odontometria de grupo .....	41
3.1.3 Determinação do sexo pelo odontograma .....	42
3.2. Métodos não odontométricos .....	46
4. Odontograma e nomenclatura internacional/FDI .....	46
5. ADN na identificação humana/genético .....	48
5.1 ADN Mitocondrial .....	50
5.2 ADN Genómico .....	50
6. Palatoscopia .....	51
6.1 Aspectos anatómicos .....	51
6.2 Análise das rugosidades palatinas .....	52
6.3 Análise e registo rugas palatinas .....	55
7. Queiloscopia .....	56
7.1 Tipos de impressões .....	57
8. Marca de mordida .....	58
8.1. Identificação da mordida .....	60
8.2 Análise das mordidas .....	60
III. Conclusão .....	63
IV. Bibliografia .....	65



## ÍNDICE DE FIGURAS

Figura 1 - Identificação dentária definitiva de acordo com o seu quadrante (adaptado J. Sousa, et al., 2014). .....	22
Figura 2 - Identificação dentária decídua de acordo com o seu quadrante. ....	23
Figura 3 - Ortopantomografia mostrando a dentição mista, (adpatado de Janas et al, 2015). .....	26
Figura 4 - Ortopantomografia (adaptada de Corte-Real & Vieira, 2015). .....	36
Figura 5 - Periapical dos dentes 32; 31; 41; 42; 43 (adaptação de Corte-Real, 2022). ..	36
Figura 6 - Bitewing do 1º e 4º quadrante (adaptado de Pretty & Sweet, 2001). .....	36
Figura 7 - Status radiográfico, construído por películas digitais de bitewing e periapicais (adaptado de Pretty & Sweet, 2001). .....	37
Figura 8 - Radiografia bitewings no 1º e 4º quadrante onde mostra um registo ante mortem de Jan 2007 do lado esquerdo com um registo post mortem de Out 2007 no lado direito (adaptado de Sweet, 2008). .....	38
Figura 9 - Medições méso-distais através da técnica manual (adaptado de Corte-Real, 2022). .....	39
Figura 10 - Medições méso-distais através de técnica radiográfica (adaptado de Corte-Real, 2022). .....	40
Figura 11 - Medições da altura total através da técnica manual (adaptado de Corte-Real, 2022). .....	40
Figura 12 - Medições da altura total através de técnica radiográfica (adaptado de Corte-Real, 2022). .....	41
Figura 13 - Medições em modelo de gesso das distâncias intercaninas (adaptado de Corte-Real, 2022). .....	42
Figura 14 - Ortopantomografia a ilustrar o 3º quadrante com os 7 dentes mandibulares segundo Demirjian (adaptado de Cunha, et al, 2022). .....	44
Figura 15 - Exames radiográficos para estimar a idade cronológica segundo Demirjian, com análise da ortopantomografia onde foram atribuídos estadios aos dentes 31-H; 32-H; 33-G; 34-H; 35-G; 36-H e 37, (adaptado de Cunha, et al, 2022). .....	44
Figura 16 - I periapical do 31 onde estão assinaladas as mensurações segundo Kvaal verticais e horizontais (adaptado de Cunha, et al, 2022). .....	45
Figura 17 - Exemplo de um odontograma/FDI (adaptado Corte-Real, 2022). .....	47
Figura 18 - Classificação do odontograma (adaptado de Corte-Real, 2022). .....	48

Figura 19 - Classificação de Santos: a) Linha reta; b) Linha curva; c) Linha angular; d) Linha sinusóide; (adaptado de Corte-Real, 2015). .....57

Figura 20 - Marca de mordida/registo de uma mordida (adaptado de Avon, 2004). .....58

## ÍNDICE DE TABELAS

Tabela 1 – Cronologia da erupção dentária, (adaptado de Jean-Pol Beauthier, 2011)..	24
Tabela 2 - Métodos de estimativa de idade (adaptado de Cunha <i>et al.</i> , 2022). .....	29
Tabela 3 - Critérios de seleção de métodos de estimativa de idade (adaptado de Soomer <i>et al.</i> , 2003). .....	30
Tabela 4 - Classificação do diagrama de cronologia dentária (adaptado de Ubelaker de 1989). .....	32
Tabela 5 - Descrição dos estádios de Dermirjian (adaptado de Cunha, <i>et al.</i> , 2022). ...	43
Tabela 6 - Classificação das rugas palatinas pela classificação Martins dos Santos (adaptado de Caldas, I., <i>et al.</i> , 2017). .....	54
Tabela 7 - Classificação de Basuari (adaptado de Caldas, <i>et al.</i> , 2022). .....	55



## **LISTA DE ABREVIATURAS**

ADN - Ácido Desoxirribonucleico

FDI - Federação Dentária Internacional

Fig - Figura

JAC - Junção Amelo Cimentária

MD - Médico Dentista

MDF - Médico Dentista Forense

MF - Medicina Forense



## I. Introdução

Com o evoluir da sociedade e com os conflitos sociais, bélicos e catastróficos, tem havido um crescente número de pessoas desaparecidas, em que a identificação é constituída atualmente como uma área de elevada relevância no âmbito das ciências Forenses, em que o direito à identificação é um direito universal de grande importância (Corte-Real, *et al.*, 2022).

A medicina Dentária é uma das áreas da medicina que tem muito a oferecer no que toca à aplicação da lei. Ela permite, através de técnicas precisas, determinar e solucionar crimes de forma a estabelecer uma identificação positiva de uma pessoa (Luntz, 1977).

O Médico Dentista é um profissional da área da saúde que é detentor de um conhecimento interdisciplinar da ciência Médica Dentária, conseguindo assim identificar com clareza todas as estruturas da cavidade oral e a seu redor de forma a elaborar um diagnóstico preciso e claro (Luntz, 1977; Madhuri, *et al.*, 2016).

Para o MD uma das fontes principais do reconhecimento de um cadáver são as estruturas dentárias, por serem as mais rijas do corpo Humano. Estas conseguem suportar grandes alterações climáticas, desde o frio ao calor extremo e até mesmo ao fogo. Os dentes vão permitir desta forma estudar o cadáver quando não é possível identificar o corpo através do método visual. Na MDF são analisadas com detalhe as estruturas dentárias, desde a sua forma à existência de desgaste e que tipo de desgaste, nomeadamente a presença ou ausência de dentes ou até dentes restaurados (Dumancic, *et al.*, 2001; Silva, *et al.*, 2005). Os dados das estruturas dentárias são depois comparados com a informação existente no *ante-mortem* de forma a chegar a uma identificação positiva (Spitz, *et al.*, 1993). A análise do MD, para além das estruturas dentárias, inclui também as características faciais, a forma dos lábios, o nariz, olhos, o palato, entre outras, de forma a auxiliar na identificação de um cadáver, quando assim o for possível (Stimson, 1977).

Sendo assim, os profissionais de Medicina Dentária têm uma enorme responsabilidade quando se trata do preenchimento da ficha dentária como é o caso do odontograma, pois são estes os dados são importantes na identificação dentária, com

possibilidade de comparação de radiografias e fotografias com as fichas dentárias existentes. As fichas dentárias devem ser preenchidas com rigor e devem ser atualizadas com regularidade (Merlati, *et al.*, 2002), de forma a reconhecer a negligência, fraude ou abuso na identificação humana desconhecida (Luntz, 1977).

A MDF é uma especialidade médica que usa estruturas de natureza dentária e outras, para auxiliar no esclarecimento de forma jurídica (Plourd, 2010). Estes processos jurídicos são auxiliados pelo conhecimento científico médico dentário forense, sendo igualmente analisados fenómenos físicos, psicológicos, biológicos e químicos para desvendar lesões que possam identificar o cadáver (Oliveira et al., 2010).

Num processo civil ou criminal o MDF para apresentar evidências médicas dentárias necessita de se envolver numa gestão de exames de forma a auxiliar as autoridades legais a examinar as diferentes situações. Assim, o corpo é estudado em três grandes áreas forenses, criminal, não-criminal e científica (Cameron *et al.*, 2002).

Dessa forma a MDF também pode interpretada como uma relação entre os profissionais da medicina dentária e os profissionais jurídicos (Petty & Steet, 2001) e assim o estudo da dentição associado ao sistema legal pode ser definido em quatro métodos:

1- Através do uso dos dentes na identificação do corpo, em que são utilizadas técnicas que comparam as estruturas dentárias no *post mortem* com as *ante mortem* (Myers, 2003);

2- Na comparação das estruturas dentárias com padrões de mordida observados tanto em objetos como no corpo, por exemplo no corpo do agressor;

3 - Através de análises de lesões na cabeça e pescoço para reconhecer a sua presença e a eventual causa da lesão identificada;

4 - Através da investigação de negligências, como as circunstâncias de negligências médico-dentárias.

Para que seja possível realizar a identificação de um cadáver, esta deve ser feita por médicos e técnicos especializados na área da medicina legal, sendo que o MDF faz parte da equipa. Para elaborar a identificação humana é preciso cumprir determinados protocolos, nomeadamente de proteção da individualidade da pessoa, permitindo assim

preservar os direitos civis e penais do corpo (Carvalho, *et al.*, 2009). Na identificação humana a MF começa por analisar os restos mortais encontrados no local onde ocorreu o óbito. Para auxiliar na identificação do corpo os profissionais na área da Medicina Dentária têm a função de, através das marcas de mordida (Avon, 2004) e análise de ADN (Tsutsumi, *et al.*, 2009) quer através do método clássico quer através de técnicas modernas (Bernitz, *et al.*, 2008), analisar os ficheiros existentes no *ante mortem*, com os ficheiros registados local do óbito, quer a nível fotográfico quer mais tarde através de outras técnicas como radiologia, (Woisetschläger, *et al.*, 2011). É importante salientar que, de acordo com o decreto-lei nº 233/2001 de 25 de Agosto, no artigo 36., as clínicas e consultórios dentários devem possuir e conservar os dados e planos clínicos, de qualquer processo, durante pelo menos cinco anos, sem prejuízo de outros prazos que venham a ser estabelecidos por despacho do Ministério da Saúde. Assim é possível a colaboração do Médico Dentista com os Institutos de Medicina Legal através dos documentos Médico dentários arquivados (Almeida, *et al.*, 2015).



## II. Desenvolvimento

### 1. Medicina Dentária Forense

A palavra forense deriva do latim *forensis* que significa o local onde eram colocadas à discussão matérias que dizem respeito à justiça e ao direito, em que através de inúmeras técnicas aplicam-se métodos científicos para a investigação de forma a resolver e solucionar um crime (Gupta, *et al.*, 2014).

Para os autores Reddy e Shekar (2009), a MDF é uma área integral e essencial na identificação de corpos, que se baseia tanto nas características morfológicas e nas estruturas dentárias como nas características individuais de cada dentição de cada indivíduo, aplicada em condições ambientais extremas, como é o caso de situações de catástrofe.

Na identificação médico legal existem características que podem distinguir um indivíduo como um todo, quer a nível biológico, racial, religioso, cultural e económico. Isto, leva à execução de métodos específicos, em que o uso de técnicas científicas proporciona resultados utilizando a singularidade, a imutabilidade, perenidade, reprodutibilidade e classificação de várias características para a identificação de um indivíduo. Esta técnica, ao ser executada, pode ser dividida em outros cinco sub-grupos, nível visual, cardioscopia, antropologia, genética e dentária. (Interpol, 2009).

Quando maior for o intervalo *post mortem* mais difícil se torna a identificação, por existirem artefactos modificadores de identidade, e aqui destaca-se o andar inferior da face, que por ser mais resistente, é usado como um dos elementos a avaliar, sendo as estruturas dentárias e anatómicas elementos fundamentais para a identificação do indivíduo (Lautrou, 2006), tornando assim a função do MDF essencial e integral não só na identificação de cadáveres como também de pessoas vivas (Shekar & Reddy, 2009).

#### 1.1 Funções do Médico Dentista Forense

Na área judicial, o MD como profissional de saúde, pode ser solicitado para

identificar um indivíduo tanto vivo como morto (Carreira, 2016). Através de métodos específicos o MD vai realizar determinadas técnicas que vão permitir identificar o cadáver, tanto em situações de catástrofes, em que são avaliadas todas as características oro-faciais, desde as órbitas a toda a musculatura da face e seios maxilares, características morfológicas das estruturas dentárias, desde a coroa até à raiz, e de todos os trabalhos de Medicina Dentária realizados nelas, nomeadamente restaurações, desvitalizações, cimentação de coroas, ausência de elementos dentários e registos intermaxilares registados no *ante mortem* (Carreira, 2016).

Em situações de agressões, como o caso do abuso sexual ou violência doméstica, podemos usar marcas dentárias para identificar o agressor e/ou vítima (Avon, 2004; Bowers, 2011), fazendo com que o MDF tenha como objetivo observar lesões e abusos que ocorrem na zona da cabeça, face e pescoço, bem como realizar a identificação de lesões intra-orais, como lesões nos maxilares, mandíbula, maxilofaciais e nas estruturas dentárias e tudo o que as rodeiam, como os lábios e língua (Timothy, *et al.*, 2019).

## **1.2. Identificação humana**

Para investigação médica, um dos parâmetros que se torna mais importante é a identificação do corpo (Myers, 2003). Para que se torne possível realizar a identificação do corpo, as técnicas prediletas para realizar a identificação são através do método visual e da datiloscopia, sendo estas técnicas as mais importantes para a identificação. Apesar de serem técnicas práticas e fáceis de realizar elas apresentam limitações com o passar do tempo, com um papel pouco prático ou preciso na identificação quando o corpo apresenta lesões traumáticas graves nos tecidos, em situações de carbonização e estados de decomposição em que não é possível chegar à identificação do corpo pelos métodos clássicos, visuais ou datiloscópicos. Nestes casos a investigação das estruturas dentárias tem um papel primordial e essencial já que essas estruturas apresentam uma enorme capacidade de preservação no *post mortem*, sendo as estruturas mais rígidas do corpo humano, possuindo estruturas que nos permitem chegar à identificação do corpo através da morfologia dentária e do estudo genético, particularmente dos dentes. (Avon, 2004).

## **2. Métodos de identificação**

O método de identificação deve obedecer a um procedimento científico em que o examinador deve fazer uma distinção entre reconhecimento e a identificação. O reconhecimento, entende-se como a identificação de algo ou de alguém, que se conhece previamente, sendo um processo subjetivo e sem rigor científico, já a identificação médica-legal é definida por um conjunto de características que no enquadramento biológico, social, cultural, religioso, jurídico-legal e económico permitem distinguir um indivíduo. A identificação é assim utilizada por técnicos que executam técnicas especializadas para obter um resultado. No entanto, o reconhecimento pode ser usado como um método adicional e complementar no processo de identificação (Interpol. 2009).

Neste método científico que é usado na identificação de um corpo, aplicam-se cinco unidades de estudo, como a visual, a dentária, a genética, a datiloscopia e a antropologia.

### **2.1. Visual**

O método visual é usado para avaliar os parâmetros da face. O profissional de saúde analisa a face, tendo em conta uma vista frontal e de perfil, de forma a estudar as suas formas e características, englobando simetrias e assimetrias e contornos que nos dão as relações estáticas ou dinâmicas das estruturas anatómicas ou das unidades visuais (Testut & Latabjet, 1986; Arnett & McLaughlin, 2004). Numa vista frontal definimos uma face normal como mesiofacial, uma face curta como braquiofacial e uma face longa como dolicofacial. Para distinguir entre o género feminino e masculino observamos as proporções entre a largura e altura da face, que variam consoante o género, 1.3:1 nas mulheres e de 1.35:1 nos homens (Arnett & McLaughlin, 2004). A altura da face é dada pelo plano sagital ou pela linha média facial que engloba a linha mediana dentária superior, definida pela linha de união dos incisivos centrais superiores. A largura é dada pela distância entre os zigomáticos e a intergoniaca, obtendo como classificações da face redonda, quadrada ou oval (Arnett & McLaughlin, 2004).

Para além desta avaliação há que ter em conta a posição entre as duas arcadas, observando-se quer em relação cêntrica, quer em máxima intercuspidação. A posição de relação cêntrica é estabelecida pelas duas arcadas dentárias, mostrando a relação do côndilo da mandíbula numa posição recuada. Por sua vez, na posição de máxima

intercuspidação a articulação temporomandibular apresenta-se numa posição entre as duas arcadas dentárias, em que a boca permanece fechada e permite a deglutição. Para a posição ideal de oclusão, a máxima intercuspidação pode ser considerada como uma posição ideal, visto que corresponde a uma posição facial descontraída e concisa nos registos do indivíduo (Houston, 1992; Okeson, 2008). Há ainda que referir que estas alterações visuais podem estar alteradas devido às circunstâncias da morte, como artefactos iatrogénicos, que se referem às manobras de reanimação ou procedimentos cirúrgicos e diagnósticos, já no *post mortem*, podendo resultar em fenómenos de decomposição cadavérica que podem ocorrer por ações intencionais de terceiros, como por exemplo animais ou fatores ambientais, como o calor ou frio, meios líquidos e também a processos patológicos, como é o caso de problemas dermatológicos. Como seria de prever, quanto maior é o intervalo de tempo entre a morte e o processo de identificação, maior é a probabilidade de existirem artefactos modificadores da identidade do corpo (Corte-Real, *et al.*, 2022)

De acordo com o *American Board of Forensic Odontology* (ABFO) na identificação podemos chegar a quatro conclusões comparativas dos diversos resultados *ante mortem* e *post mortem* (Pereira, 2012; Pretty & Sweet, 2001):

1. Identificação dentária positiva, estabelecida ou absoluta. Os resultados obtidos permitem uma comparação do *ante mortem* com o *post mortem* em que há detalhes conclusivos e satisfatórios, ou seja, há praticamente ausência de discrepância podendo concluir-se que corresponde ao mesmo indivíduo;
2. Identificação dentária provável, os dados obtidos na comparação entre o *ante mortem* e o *post mortem*, necessitam de avaliação de outras características, visto que as características em comum tornam-se insuficientes para a identificação do corpo. Neste caso é necessário analisar características tanto físicas como biológicas;
3. Identificação dentária possível, neste caso a informação que adquirimos não é suficiente para criar uma base de ligação que nos permita tirar conclusões, apesar de haver características semelhantes;
4. Identificação dentária excluída, os dados existentes tanto *ante mortem* como no *post mortem* mostram uma discrepância onde não há explicação lógica para a identificação da vítima.

De acordo com a Organização Internacional de Polícia Criminal (INTERPOL) para chegar a uma identificação positiva devemos, através das estruturas dentárias, obter uma coincidência de forma a identificar o corpo (INTERPOL, 2012,) mas para casos em que não é possível estabelecer uma relação entre o *ante mortem* e *post mortem* através da análise visual existem protocolos estabelecidos para o MDF como o estudo do ADN. Este protocolo é um exame crucial na identificação das vítimas em que o corpo se encontra num estado de grande decomposição (Pittayapat et al. 2012).

### **2.1.1 Estruturas dentárias**

Os dentes são órgãos calcificados existentes em ambas as arcadas, maxilar e mandibular, protegidos pela gengiva, implantados nos alvéolos dentários (Pinheiro, et al. 2020).

Os dentes podem apresentar diversas características tornando-se um importante aliado na MF devido à sua grande durabilidade (Hildebrand & Goslow 2006). São as estruturas mineralizadas mais duras e resistentes do corpo humano, apresentando tamanhos, cores, formas e posições únicas nas arcadas dentárias. São, por isso, considerados um identificador independente e fiável devido à sua capacidade de resistir a fatores externos, próximos ou após a morte, permanecendo acessíveis para processos de identificação quando os tecidos moles do corpo já estão degradados. No caso específico de tratamentos restauradores, dado serem únicos de cada pessoa, facilitam este processo de uma forma notável (Carreira, 2016). Para além disso, os dentes são estruturas com um papel importante na mastigação, na fala e na estética, sendo também importantes na promoção de determinadas estruturas anatómicas, quer estéticas, quer faciais. A raça humana apresenta três dentições. A primeira é a dentição decídua, sendo constituída por 20 dentes. A segunda é dentição mista, constituída por dentes decíduos e definitivos e a terceira corresponde só a dentes definitivos, composta por 36 dentes (Jean-Pol Beauthier, 2011). Ambas as dentições são divididas por dois grupos funcionais, um anterior e outro posterior. O grupo anterior é constituído pelos incisivos centrais, incisivos laterais e caninos, apresentando a função de cortar os alimentos. O grupo posterior, é representado na dentição decídua só por molares e na dentição definitiva por pré-molares e molares, cuja principal função é triturar os alimentos. (Azevedo et al., 2016).

A dentição definitiva está dividida em duas arcadas dentárias, composta por 16 dentes na maxila e 16 dentes na mandíbula. Cada arcada é constituída por dois dentes centrais, dois laterais, dois caninos, 4 pré-molares e seis molares. Cada arcada por sua vez, é subdividida por uma linha vertical entre os dois centrais formando duas hemi-arcadas, contendo cada uma 8 dentes, um central, um lateral, um canino, dois pré-molares e três molares. Desta forma obtemos os 4 quadrantes, 2 superiores e 2 inferiores, que são orientados da direita para a esquerda de cima para baixo, no sentido dos ponteiros do relógio (fig.1) (Figún & Garino, 2003; Berkovitz et al., 2004).

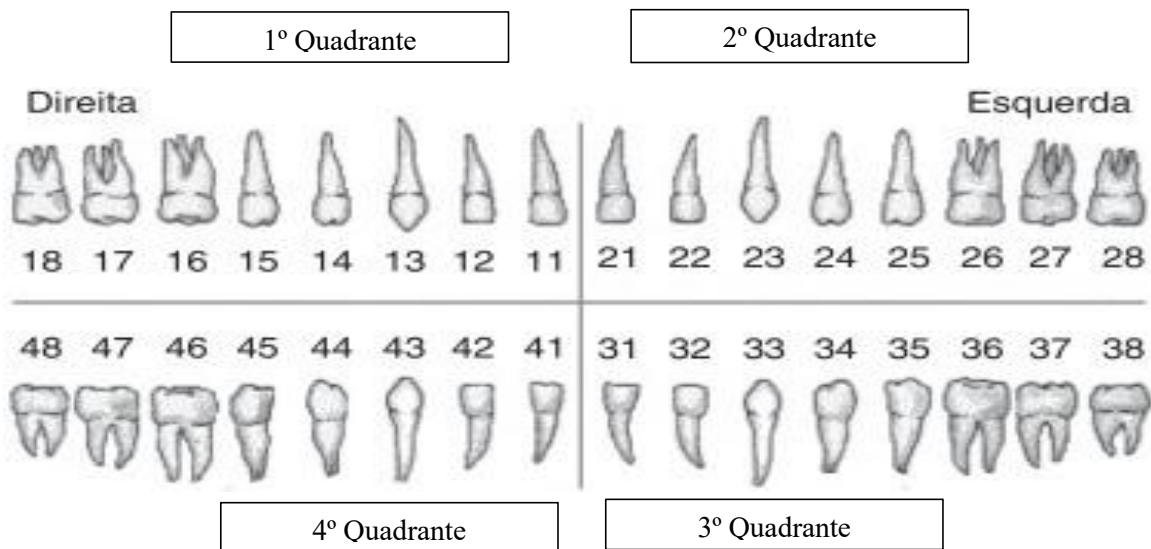


Figura 1- Identificação dentária definitiva de acordo com o seu quadrante (adaptado J. Sousa, et al., 2014).

De acordo com o autor Jean-Pol Beauthier cada dente apresenta uma função e características morfológicas distintas. Os incisivos, que correspondem aos quatro dentes da frente, possuem um bordo cortante que confere a função de cortar, agarrar e prender os alimentos. Os caninos são os dentes adjacentes aos dentes incisivos, sendo dentes com uma coroa volumosa, permitindo uma grande resistência às tensões realizadas pelos movimentos de lateralidade. Os pré-molares são dentes que têm a função de iniciar o processo de mastigação, possuindo duas cúspides e estando localizados entre os caninos e os molares. Existem 4 pré-molares, sendo que o primeiro pré-molar superior apresenta duas raízes como característica anatômica. Por último, os molares, que são 6, apresentam múltiplas cúspides e estão localizados na região mais posterior da arcada dentária, cuja função principal é a trituração dos alimentos. Desta forma cada dente tem características que os torna únicos nas suas funções e avaliações

(Dinkel & Captain, 1974; Jean-Pol, 2011).

A dentição decídua ou de leite é constituída por 20 elementos dentários, orientados da mesma forma que a dentição definitiva, no entanto, a distribuição da numeração é diferente. O 5º quadrante corresponde ao 1º quadrante na dentição definitiva, o 6º quadrante corresponde ao 2º quadrante da dentição definitiva, o 7º quadrante ao 3º quadrante da dentição definitiva e o 8º quadrante ao 4º quadrante da dentição definitiva (fig 2) (Berkovitz, et al., 2004).

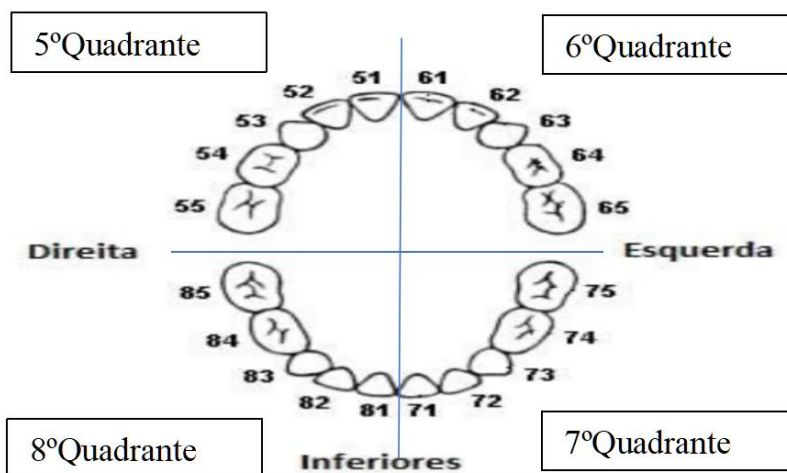


Figura 2 - Identificação dentária decídua de acordo com o seu quadrante.

Na fase de desenvolvimento das dentições é possível criar uma cronologia de erupção desde a dentição decídua, posteriormente a dentição mista e terminando na definitiva, como foi descrito pelo autor Jean-Pol Beauthier em 2011 (tabela 1).

Idade	Dente
+/- 6,5 meses	<b>71/81</b>
+/- 7,5 meses	<b>51/61</b>
~7 meses	<b>72/82</b>
~ 8 meses	<b>52/62</b>
12 a 16 meses	<b>54/64</b>
12 a 16 meses	<b>74/84</b>
16 a 20 meses	<b>53/63</b>
16 a 20 meses	<b>73/83</b>
20 a 30 meses	<b>55/65</b>
20 a 30 meses	<b>75/85</b>
6 a 7 anos	<b>36/46</b>
6 a 7 anos	<b>16/26</b>
6 a 7 anos	<b>31/41</b>
7 a 8 anos	<b>11/21</b>
7 a 8 anos	<b>32/42</b>
8 a 9 anos	<b>12/22</b>
9 a 10 anos	<b>33/43</b>
10 a 11 anos	<b>14/24</b>
10 a 12 anos	<b>15/25</b>
10 a 12 anos	<b>34/44</b>
11 a 12 anos	<b>13/23</b>
11 a 12 anos	<b>35/45</b>
12 a 13 anos	<b>17/27</b>
11 a 13 anos	<b>37/47</b>
17 a 21 anos	<b>18/28</b>
17 a 21 anos	<b>38/48</b>

Tabela 1 – Cronologia da erupção dentária, (adaptado de Jean-Pol Beauthier, 2011).

### **2.1.2 Identificação dentária**

Na identificação dentária todas as estruturas dentárias apresentam um papel

importante para advir uma identificação positiva, desde a avaliação das características morfológicas de cada dente, em que é analisada a forma e o formato do dente, às extrações dentárias e até ao tipo de reabilitação realizada *ante mortem*. Nas restaurações podemos observar diversos tipos de materiais, como são o caso das resinas e das amalgamas. Estas características fazem com que haja um aumento da probabilidade de sucesso na comparação entre os registos *ante mortem*, desde que hajam bons registos clínicos, e os *post mortem* (Rai & Anand, 2007; Pereira, 2012).

Em 2004, no Sudoeste Asiático, com a ocorrência de uma catástrofe natural – o tsunami do sudeste asiático, em que morreram mais de 230 mil pessoas, a identificação dos cadáveres tornou-se um grande desafio pelo estado de decomposição dos corpos. Mais uma vez, aqui, a identificação dentária mostrou ter um papel preponderante. Inclusivamente, foi possível identificar dois gémeos monozigóticos por pequenas diferenças dentárias e diferentes restaurações (Rai & Anand, 2007).

Na identificação dentária, os registos dos pacientes devem ser introduzidos pelo médico dentista, onde deve constar a identificação do paciente, nomeadamente o nome completo, género, data de nascimento e endereço. Para além disso, o MD deve pautar-se por uma anamnese pormenorizada, referindo o contexto clínico/antecedentes pessoais, motivos das consultas e todo o registo oral. No exame clínico devem incluir-se ortopantomografias e fotografias intra e extra orais. Por último, deve haver um plano de tratamento, com planos e técnicas a adotar, utilizando o sistema FDI (CFO, 2006).

## **2.2 Estimativa da idade através das estruturas dentárias**

A determinação da estimativa da idade nos indivíduos vivos baseia-se no método observacional direto especialmente do estado da dentição, bem como através de outras técnicas não invasivas como a realização de uma radiografia. Esta última técnica permite avaliar as sequências de crescimento da dentição em desenvolvimento e as modificações dos traços na dentição madura e tecidos circundantes (Schmeling & Geserick, 2004). Num indivíduo morto, o Médico Dentista Forense deve aplicar um conjunto de técnicas para realizar medições e cálculos para aproximar à estimativa da idade como mostra a figura 10 (Schmeling et al., 2004).

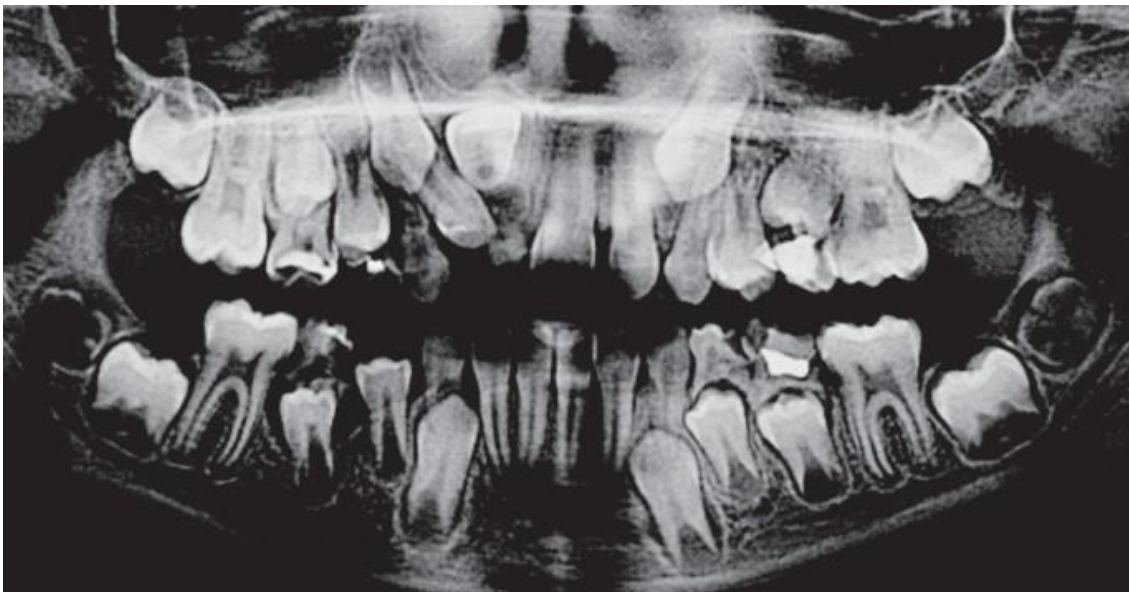


Figura 3- Ortopantomografia mostrando a dentição mista, (adpatado de Janas et al, 2015).

Desta forma, a estimativa da idade da dentição apresenta uma grande importância na identificação de um cadáver (Avon, 2004), como por exemplo em circunstâncias em que não existe nenhum registo de nascimento ou como no caso de refugiados ou de imigração ilegal (Costa, 2013). Para as equipas forenses umas das questões principais é diagnosticar se o indivíduo atingiu os 18 anos de idade, questão importante quando se trata de crimes de imigração ilegal para os meios de justiça (Mclay, 2009).

Existem vários métodos para chegar a uma estimativa da idade através do estudo dos dentes e anexos existentes (Queiroz & Silva, 2016). Um dos métodos baseia-se na análise dos dentes, em que por vezes é necessária a extração da(s) estrutura(s) dentária(s) para estudo a nível microscópico, após preparação para tal. Como desvantagem deste método sublinha-se destruição das estruturas dentárias que pode levantar, por parte de familiares, questões éticas, religiosas ou culturais. É um método que requer bastante prática/treino e tempo na sua execução (Kvaal, & Solheim, 1995).

As radiografias panorâmicas (fig 5) e radiografias periapicais (fig 6) são as técnicas clássicas para realizar a documentação (Queiroz & Silva, 2016).

O Médico Dentista Forense não deve basear-se apenas num único método para estipular a idade dentária, devendo sim incorporar as diversas técnicas ao seu dispor para realizar medições e cálculos e com isso aumentar a probabilidade de alcançar a estimativa certa da idade (Schmeling *et al.*, 2004). Para além do método radiológico, também podem ser usados métodos genéticos, bioquímicos e histológicos, mas nenhum

destes exames é 100% preciso (Cameriere & Cingolani, 2012; Shahin & Shenai, 2013). As técnicas radiológicas nomeadamente as periapicais e as panorâmicas vão analisar alterações existentes nos dentes que possam ser usadas para relacionar à idade, como a erupção dentária, desgastes dentários, doença periodontal, calcificações, translucidez radicular, deposição de dentina secundária, aposição de cimento, alteração da cor das coroas e aumento da rugosidade das raízes (Queiroz & Silva, 2016). As alterações na morfologia dentária podem auxiliar na identificação do cadáver, visto que para além de incluirmos a morfologia radicular, podemos identificar cáries dentárias e sua extensão, dentes perdidos, dentes obturados e restaurados para a identificação positiva (Kavitha *et al.*, 2009).

Um dos métodos usados para estipular a idade é através da observação do desenvolvimento dos dentes e comparar os seus estadios. Um dos métodos mais usados está relacionado com a presença ou ausência do terceiro molar visto que o mesmo aparece por volta dos vinte e um anos, fazendo a distinção entre a adolescência e a idade adulta (Solheim & Vonen, 2006; Mclay, 2009). Na análise do terceiro molar há que ter em consideração a agenesia de um ou mais terceiros molares (Mclay, 2009). Para além disso, devemos ainda ter em consideração que por má nutrição, doenças ou síndromes pode haver atraso no crescimento dentário, da mesma forma em que há situações de aceleração do desenvolvimento (por exemplo, alterações hormonais) que provocam o efeito contrário (Solheim & Vonen, 2006).

Na deposição de dentina secundária na cavidade pulpar e em função da diminuição da cavidade pulpar, podemos determinar uma estimativa da idade do indivíduo, designadamente quando a cavidade pulpar está diminuída como consequência de depósito secundário de dentina podemos determinar idade avançada do indivíduo. Comparações de especificidade e sensibilidade do método radiográfico *post mortem* concluem que no intervalo de tempo entre 1 a 15 anos, a acuidade deste método pode chegar aos 93%, reduzindo significativamente após 20 anos. Como descrito anteriormente, a radiografia computadorizada veio facilitar este método aumentando a sua acuidade (Gruber *et al.*, 2001).

Desta foram criados grupos etários de forma a permitir distinguir as várias etapas por idades, desde a fase intra-uterina até à adolescência, dividindo-se em 5 faixas etárias (Cunha, *et al.*, 2022):

- Feto: a idade nos fetos é estimada em semanas de vida intra-uterina, sendo que é nesta fase que há o desenvolvimento embrionário do dente. Nesta fase é possível analisar as características morfológicas através de uma radiografia, observando o grau de mineralização do esmalte, particularmente nas pontas das cúspides do primeiro molar decíduo;
- Recém-nascido ou designado como primeira infância, que compreende o período entre os zero meses até aos 6 anos. Nesta etapa a cavidade oral é formada pelos processos alveolares que vão cobrir os dentes, tornando a cavidade oral edentula, sem dentes nos primeiros meses. Devido à ausência dos dentes podemos basear-nos noutras características para identificar a idade, como é o caso da maxila e da mandíbula e no seio frontal que só se começa a desenvolver a partir do segundo ano de vida, terminando por volta dos 20 anos de idade (Villena, 2010; Shahin, Chatra, & Shenai, 2013);
- Segunda infância: período entre os 7 e os 12 anos de idade Nestas 2ª e a 3ª etapas a cronologia de erupção dentária e seu desenvolvimento vai permitir determinar uma idade média (tabela 1), envolvendo a transição entre a dentição decídua e definitiva. Foram então criados dois métodos de estudo para as crianças, um através do método de pontuação (*scoring*) e outro pela abordagem de *Atlas* que consiste na análise radiográfica (observação e pesquisa da evolução da mineralização dentária durante o processo de desenvolvimento) (Willems, 2001);
- Adolescência: período entre os 12 anos e os 18 anos. Neste grupo destaca-se o estudo dos dentes definitivos, do desenvolvimento das bactérias dentárias, da formação da coroa e da raiz dos dentes erupcionados e inclusos, do grau de esfoliação da raiz dos dentes decíduos e da erupção do dente (Janardhanan & Rakesh, 2011; Shahin et al., 2013), designadamente pré-molares, terceiros molares e sisos. Nesta fase estuda-se o processo de formação da raiz radicular dentária, para a análise da morfologia do tecido dentário radicular;
- Adultos: a estimativa de idade em adultos é realizada através da dentição e das alterações que vão ocorrendo com o passar do tempo (Gupta et al., 2014), havendo transformações biológicas nos dentes e nos tecidos em redor, evidenciando o grau de envelhecimento do indivíduo (alterações morfológicas, bioquímicas e histológicas). A estimativa da idade é feita com base no grau de erupção e mineralização dos dentes, incluindo alterações na abrasão e reabsorção óssea, na forma da dentina secundária e na cor e na reabsorção da raiz (Willems, 1999,

Pereira, 2012), mostrando que um indivíduo mais jovem apresenta um maior volume da cavidade pulpar, comparando um indivíduo mais idoso, em que a cavidade pulpar apresenta menor volume, devido a deposição de dentina secundária e terciária.

Em 2003 os autores Soomer *et al*, descreveram oito métodos para a estimativa da idade, através dos dentes extraídos e observação das características morfológicas e fisiológicas, como está representado na tabela 2.

1º método de Kvaal and Solheim	Utilizado em dentes extraídos com diversas características entre elas o comprimento da zona translúcida apical do dente medido em milímetros, a extensão da retração periodontal em milímetros, a proporção entre a dimensão da polpa e da raiz na JAC e a meio da raiz através de radiografias. Para estes dados existem cinco fórmulas utilizadas para cada tipo de dente com exceção dos molares.
2º método de Kvaal and Solheim para dentes presentes em boca	São utilizadas todas as variáveis do primeiro método com a exceção da zona translúcida apical, existindo uma fórmula para cada grupo dentário.
O método de Gustafson	Método que utiliza a observação de diversas alterações recessivas do estado dos dentes como formação de dentina secundária na coroa do dente, perda do ligamento periodontal, as lesões de atrição, aposição de cimento, reabsorção apical e a transparência apical da raiz de dentes, para selecionar um único dente após a aplicação desta fórmula (Gustafson & Malmö, 1950). Em 1971, este método foi aperfeiçoado por Johanson, sendo o método mais utilizado nos dias de hoje para estimar a idade através dos dentes (Krishan, Kanchan, & Garg, 2015).
O Método de Solheim para dentes presentes em boca	Método que utiliza oito variáveis sendo duas através da cor, duas através da avaliação de recessão periodontal, duas de medição de atrição, comprimento da coroa e género, sendo utilizadas fórmulas específicas para cada tipo de dente.
Método de Solheim para dentes seccionados	Método que utilizada 14 variáveis e fórmulas específicas para cada tipo de dente.
Método de Lamendin para dentes extraídos	Método em que se aplica uma única fórmula para todos os tipos de dentes, utilizando a distância do ligamento periodontal à junção cimento-esmalte, a translucidez da raiz e comprimento da raiz.
Método de Bang para dentes extraídos	Cada dente tem a sua fórmula individual, baseado unicamente no comprimento da zona translúcida apical.
Método de Bang para dentes seccionados	Utiliza uma fórmula específica para cada dente onde analisa a variável translucidez. Soomer <i>et al</i> . em 2003 elaborou uma tabela de forma a auxiliar o M.D.F a escolher o método mais indicado para a estimativa da idade (tabela 3).

Tabela 2 - Métodos de estimativa de idade (adaptado de Cunha *et al.*, 2022).

Method	Accuracy (mean Age Error)*	Precision (Standard Error)*	Usability†	Tooth Preparation	Measuring Equipment‡
Kvaal 1	Low	Low	Moderate	Extraction	Dental X-ray Stereomicroscope
Kvaal 2	Low	Low	Moderate	None	Dental X-ray Stereomicroscope
Bang's Int	Moderate	Low	High	Extraction	Standard
Solheim's Int	High	Moderate	Moderate	None	Stereomicroscope Truebite® color scale
Lamendin Int	High	Low	High	Extraction	Standard
Bang's Sect	High	Moderate	Moderate	Sectioning	Standard
Solheim's Sect	High	High	Moderate	Sectioning	Stereomicroscope Truebite® color scale
Johanson Sect	High	High	High	Sectioning	Stereomicroscope














\* The smaller the Age Error and Standard Error the higher the method's Accuracy and Precision.

† "Usability" relates to the minimum number of measurements and formulas required per method.

‡ "Standard equipment" includes a measuring caliper and a constant light source.

Tabela 3 - Critérios de seleção de métodos de estimativa de idade (adaptado de Soomer et al, 2003).

Em 1963, Moorrees analisou as diferenças de desenvolvimento entre crianças da mesma idade referindo a importância do conceito de idade fisiológica definida como o progresso em direção ao desenvolvimento da maturidade dentária. Estas diferenças de desenvolvimento mostram que a maturação de um ou mais sistemas de tecidos, como o dentário e ósseo, é direcionada pela ocorrência de um ou múltiplos eventos irreversíveis. Já nos adultos a determinação da idade pode estar condicionada pelo equipamento existente. Este equipamento pode influenciar a análise visto que neste processo pode haver destruição das estruturas dentárias (Soomer et al. 2003). Sendo assim, Ubelaker, em 1978 criou um diagrama da cronologia da erupção dentária, como observado na tabela 4.

	5 meses intra-uterino ( $\pm 2$ meses)
	7 meses intra-uterino ( $\pm 2$ meses)
	Nascimento ( $\pm 2$ meses)
	6 meses ( $\pm 2$ meses)
	9 meses ( $\pm 3$ meses)
	1 ano ( $\pm 4$ meses)
	2 anos ( $\pm 4$ meses)
	3 anos ( $\pm 12$ meses)
	4 anos ( $\pm 12$ meses)
	5 anos ( $\pm 16$ meses)
	6 anos ( $\pm 24$ meses)
	7 anos ( $\pm 24$ meses)
	8 anos ( $\pm 24$ meses)

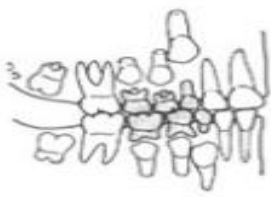


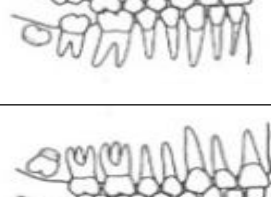
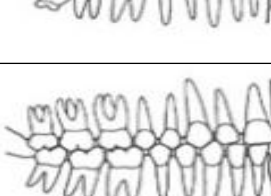
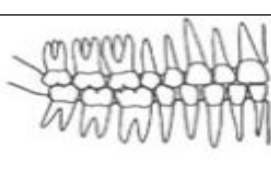
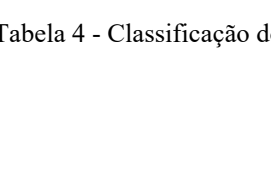
	9 anos ( $\pm$ 24 meses)
	10 anos ( $\pm$ 30 meses)
	11 anos ( $\pm$ 30 meses)
	12 anos ( $\pm$ 30 meses)
	15 anos ( $\pm$ 30 meses)
	21 anos
	35 anos

Tabela 4 - Classificação do diagrama de cronologia dentária (adaptado de Ubelaker de 1989).

### 2.3 Implantes

A implantologia é um processo que tem a função de melhorar a qualidade de vida através de técnicas de osseointegração. Esta técnica foi descoberta pelo professor Ingvar Brånemark em 1956 na Suécia, permitindo devolver a função estética e

mastigatória utilizando dentes artificiais colocados para substituir dentes naturais perdidos (Michelinakis et al., 2006).

Em 1991, para além da identificação das estruturas dentárias, os implantes tornaram-se um método na identificação de cadáveres, através da interpretação radiográfica. A utilização destas estruturas de reabilitação fixa tornou-se, nos últimos anos, uma opção terapêutica, quer como elementos unitários quer como em associação a próteses fixas (Sahiwal, 2002). Severin *et al.* em 1991 dissertou sobre a necessidade de identificar radiograficamente os implantes, salientando que há alguns tipos de implantes que possuem características que constituem um método de auxílio na identificação dentária. Assim, em 2011, Brandariz propôs a criação de um banco de dados com as características morfológicas e radiográficas de cada sistema de implantes. Nesses registos devem incluir-se o tipo de rosca, forma do implante, tipo de pescoço, entre outras características intrínsecas; sistema de cimentação ou reabilitação implanto-suportada aparafusada; sistema de travamento da plataforma (interno *vs* externo) e a cabeça do implante ser paralela ou cónica (Brandariz, 2012). Para auxiliar a identificação dos implantes desenvolveu-se um banco de dados com as características de todos os implantes comercializados no mundo numa base de *software*. Com essa base de dados houve uma facilitação do processo de identificação na MF, uma vez que ficaram discriminados os vários tipos de implantes e seu respetivo fabricante (Berketa et al. 2010). No entanto, é necessário que a base de dados se mantenha constantemente atualizada, já que a velocidade com que se fabricam e comercializam novos implantes é enorme, e se não for feita essa atualização poderá constituir uma pequena desvantagem (Byraki & Hostiuc, 2010). Como exemplo, na Inglaterra, este programa foi utilizado para identificar uma vítima de um incêndio que dispunha de 4 implantes mandibulares (Michelinakis et al., 2006).

Os implantes são estruturas que ficam osteointegradas em posições impossíveis de observar a olho nu, sendo por isso essencial, o uso radiográfico e ou de tomografias computadorizadas (TC).

O implante é uma liga criada em titânio, mas também pode ser feito de outros materiais, criando uma grande resistência física e mecânica. São estruturas que suportam até cerca de 1600° C sendo uma mais valia na MF, por exemplo em comparação com outros materiais menos resistentes como a amálgama e as resinas (Michelinakis & Barclay, 2006; Berketa, & James, 2010).

## 2.4 Radiografias para identificação forense

Em 1896, um ano após Roentgen ter descoberto o raio x, a ciência forense iniciou a aplicação da radiologia nos seus métodos de identificação humana, inclusive na identificação do género e na estimativa da idade (Panchbai, 2011). Já nos cuidados médicos atuais, os exames de raio x têm tido um desempenho fundamental para diversas áreas da medicina, apoiando diversos ramos de forma a potenciar as suas ações (Lima, 2009).

O método radiográfico, comparativamente com os métodos bioquímicos e histológicos, provou ser um método mais barato, mais simples e eficaz de efetuar, tendo ainda a mais valia de ser um método não invasivo (Panchbai, 2011), fundamental no auxílio da identificação do cadáver (Corte-Real & Vieira, 2015). Contudo, nos dias atuais, esta técnica radiográfica tornou-se mais complexa devido aos tratamentos realizados durante os atos clínicos dentários, tanto preventivos como curativos. Como consequência da diminuição da incidência cariogénica houve uma diminuição das referências para a MF devido a tratamentos odontológicos (Azrak *et al.*, 2007).

As radiografias para além de mostrarem as estruturas dentárias e ósseas também podem revelar detalhes inexistentes nos maxilares e nos dentes do indivíduo a identificar (Gruber & Kameyama, 2001). Para além disso, com o método radiográfico é também possível observar restaurações, implantes, próteses fixas e/ou removíveis, tratamentos endodônticos e estruturas anatómicas desde as raízes aos canais dentários, auxiliando no processo de identificação dentária positiva (Avon, 2004, Azrak *et al.*, 2007). Para além da análise comparativa do *ante mortem* com o *post mortem*, as radiografias permitem visualizar as diferentes fases da formação da coroa e da raiz, nomeadamente a fase de mineralização dos dentes, a fase eruptiva em que o corpo se encontra (Kvaal & Solheim, 1995; Avon, 2004), e patologias presentes designadamente dentes inclusos, fratura, patologia dos seios frontais e perda óssea (por exemplo, perda de dentes por problemas periodontais) (Beale, 1991).

Com o evoluir da tecnologia, as radiografias digitais começaram a apresentar diversas vantagens perante as convencionais (Gruber & Kameyama, 2001). As

radiografias convencionais traduzem-se por uma disposição bidimensional, resultando na projeção da sobreposição de um ou vários objetos, com a desvantagem de poderem existir distorções e de perderem qualidade ao longo do tempo (Corte-Real & Vieira, 2015). Por outro lado, as radiografias digitais permitem o seu arquivo num sistema informático sem perder qualidade com o tempo, uma consulta facilitada, uma análise em três dimensões e um envio entre profissionais de saúde facilitada, com as devidas regras de proteção de dados asseguradas (Gruber & Kameyama, 2001).

Para o médico dentista existem dois tipos de exames radiográficos os intra-orais e extra-orais. Estes exames radiográficos vão complementar-se um ao outro, permitindo ao MD elaborar e diagnosticar com outro rigor (Azrak et al. 2007; Aghayev et al., 2008). Na análise extra oral dispomos da ortopantomografia (fig 5) onde podemos observar de uma forma generalizada todas as estruturas dentárias e ósseas. Na análise intra-oral temos as incidências periapicais (fig 6), as *bitewings* (fig.7) e *status* radiográfico (fig. 8) que nos permitem observar características pormenorizadas das estruturas ósseas e dentárias com elevada especificidade. De todas estas técnicas utilizadas em Medicina Dentária, na prática da MDF a mais utilizada é a periapical que nos permite observar os constituintes dos dentes, desde o seu tamanho, a forma da coroa e as proporções da raiz, da polpa e das estruturas remanescentes (Aghayev et al., 2008; Corte-Real & Vieira, 2015). Apesar da técnica de eleição na MDF ser a intra-oral não devemos desvalorizar as técnicas extra-orais porque estas vão contribuir com dados adicionais potenciando a possibilidade de uma identificação positiva, principalmente na comparação radiográfica do *ante mortem* com as estruturas ósseas da mandíbula e maxila *post mortem* (Azrak et al. 2007).

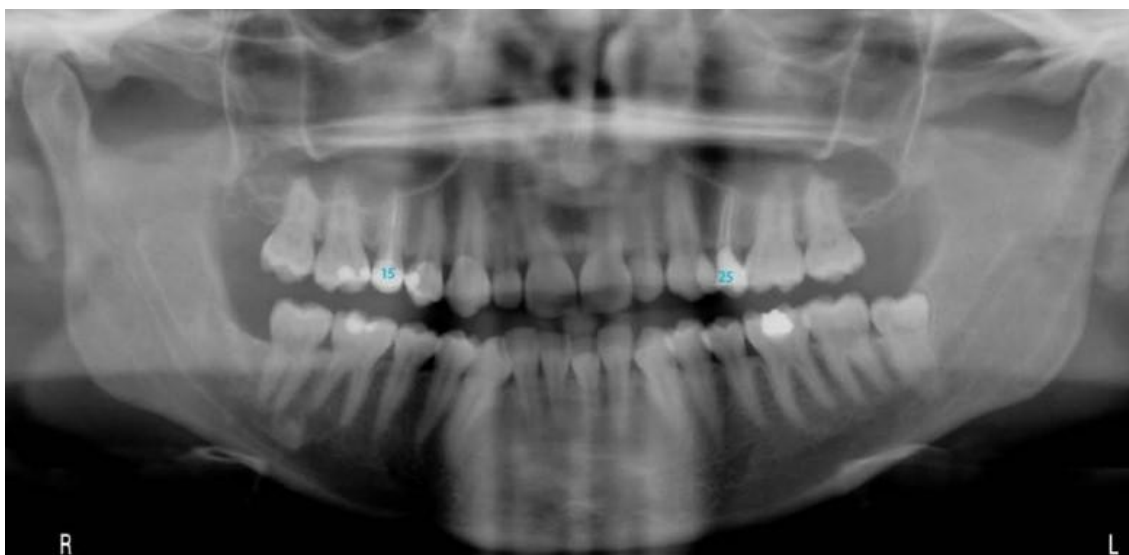


Figura 4 - Ortopantomografia (adaptada de Corte-Real & Vieira, 2015).

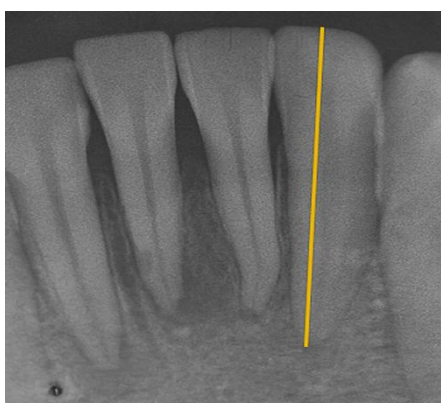


Figura 5 - Periapical dos dentes 32; 31; 41; 42; 43 (adaptação de Corte-Real, 2022).

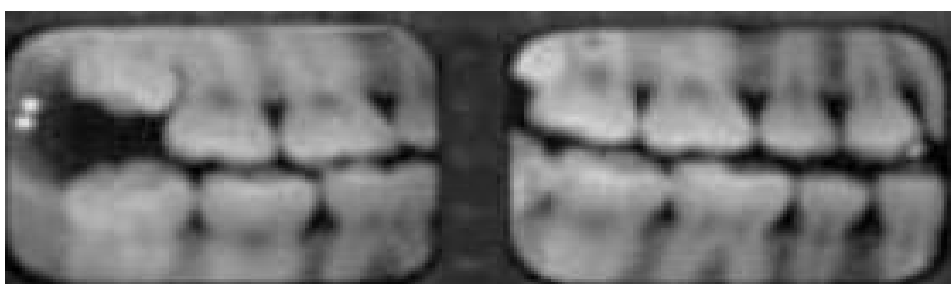

Figura 6 - Bitewing do 1º e 4º quadrante (adaptado de Pretty & Sweet, 2001).

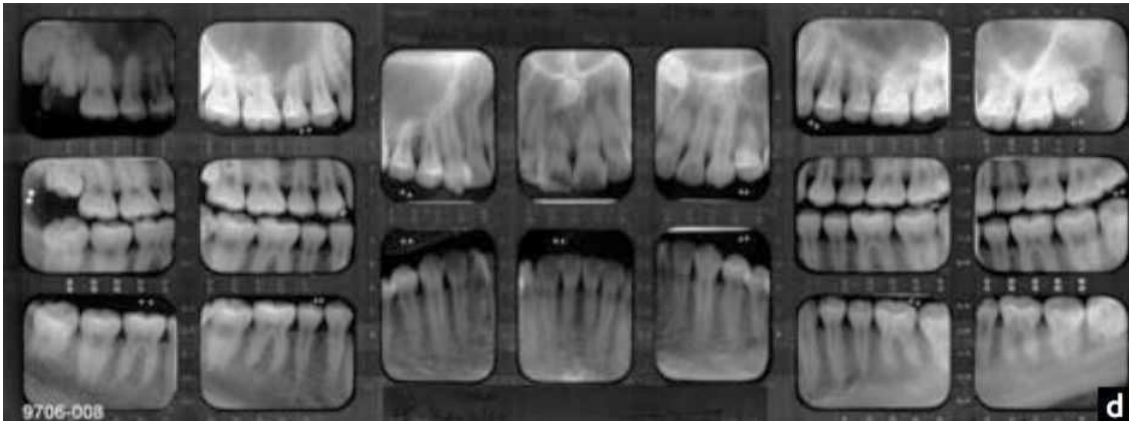


Figura 7 - Status radiográfico, construído por películas digitais de bitewing e periapicais (adaptado de Pretty & Sweet, 2001).

Os registos radiográficos *ante mortem* devem ser o mais completos possíveis, permitindo desta forma chegar a um veredito positivo na identificação do corpo, através dos registos adquiridos no *post mortem* permitindo desta forma uma comparação das radiografias. Na realização das radiografias *post mortem*, estas devem reunir características semelhantes das radiografias *ante mortem* e devem, inclusivamente, ser obtidas com a mesma angulação das *ante mortem* (Cardoza, 2011).

Na técnica forense radiológica, a forma mais utilizada baseia-se na comparação das estruturas dos tecidos duros existentes na cavidade oral com a informação radiográfica existente *ante mortem*, onde após detalhada pesquisa vão ser estudados aspetos singulares ósseos, desde lesões patológicas até fraturas curadas ou não, e a existência de estruturas dentárias removíveis ou fixas de forma a elaborar o estudo do cadáver e efetuar uma identificação confiável (Bowers, 2011). Como supramencionado, mais uma vez se salienta a importância de registos radiográficos *ante mortem* o mais completos possível, tanto em adultos, como em crianças, sabendo de antemão que nas crianças, pela escassez de dados, esse tipo de informação pode ser mais reduzida (Kavitha et al., 2009). Por exemplo, num tratamento endodôntico, a avaliação através de radiografias pode tornar-se fundamental para desvendar não só o formato das raízes e dos canais, bem como o tipo de tratamento restaurador realizado (fig 8) (Avon, 2004).

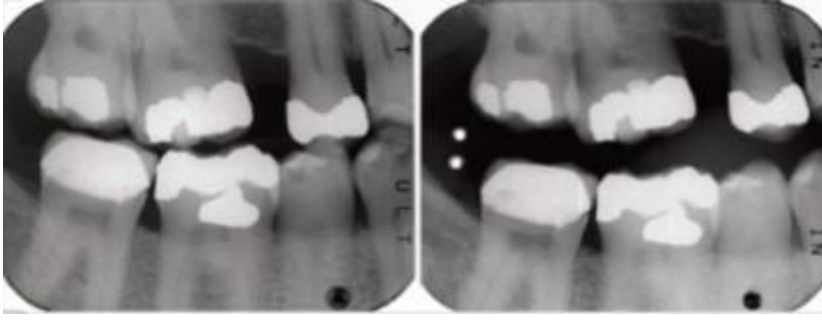


Figura 8 - Radiografia bitewings no 1º e 4º quadrante onde mostra um registo ante mortem de Jan 2007 do lado esquerdo com um registo post mortem de Out 2007 no lado direito (adaptado de Sweet, 2008).

Sendo assim, na avaliação e identificação das estruturas ósseas e dentárias da cavidade oral, as radiografias tornaram-se uma preciosa ajuda, possibilitando o estudo da mineralização das estruturas dentárias, a avaliação da forma e posição dos dentes em relação aos antagonistas e adjacentes, e a criação de uma cronologia da erupção dentária averiguando uma estimativa da idade (Corte-Real & Vieira, 2015).

### 3. Perfil dentário *post mortem*

Em panoramas em que não é possível identificar a vítima por método visual podem utilizar-se os registos existentes *ante mortem*, como é o caso do cadastro dentário. Este cadastro pode ser usado como método de comparação pelos profissionais forenses, comparando dados existentes *ante mortem* com os vestígios *post mortem* na tentativa de obter uma comparação positiva (Machado, *et al.*, 2013). Caso não haja qualquer tipo de registo é importante para o MDF analisar os restos mortais para a partir daí elaborar a identificação do género, idade, hábitos parafuncionais e alimentares e até mesmo identificar o *status* socioeconómico (Pretty & Sweet, 2001).

#### 3.1 Método odontométrico

O método odontométrico é uma técnica que através do tamanho e forma dos dentes pode determinar o género das vítimas mortais (Krishan, *et al.*, 2015). A odontometria corresponde aos estudos realizados sobre as estruturas anatómicas dentárias, quer de forma individual quer em grupo. Este estudo dentário baseia-se num método biométrico, com implicação na investigação forense (Corte-Real, *et al.*, 2016). Tem por base o dimorfismo sexual dentário, especialmente das dimensões anatómicas

do dente, de mesial a distal, de vestibular a lingual ou palatino, estudando-se a dimensão e outros aspetos morfológicos dos dentes, tendo como referência o indicador médio do canino (Krishan, *et al.*, 2015). Estas medições permitem recriar os dentes das vítimas em modelos de trabalhos, sendo nos dias de hoje o procedimento mais explorado pela MDF (Capitaneanu & Thevissen, 2017).

### 3.1.1 Método odontométrico individual

A odontometria individual é uma análise que se divide em três mensurações:

- Mensuração mesio-distal (cervical e coronária);
- Mensuração vestibular-palatino/lingual (a arcada superior está relacionada com a região palatina e a arcada inferior com a região lingual);
- Mensuração longitudinal (corresponde à altura existente entre a coroa anatómica e o comprimento radicular).

A mensuração mesio-distal corresponde ao maior diâmetro do dente a nível da estrutura coronária, que do ponto de vista anatómico corresponde à maior dimensão mesio-distal obtida num registo de mordida. Esta mensuração em termos aplicativos vai permitir realizar registos através da medição com craveira ou através de radiografia (fig. 12 e 13).

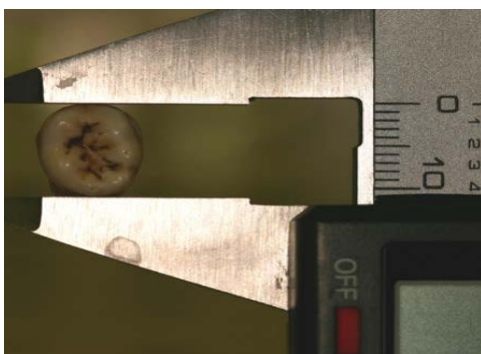


Figura 9 - Medições mesio-distais através da técnica manual (adaptado de Corte-Real, 2022).

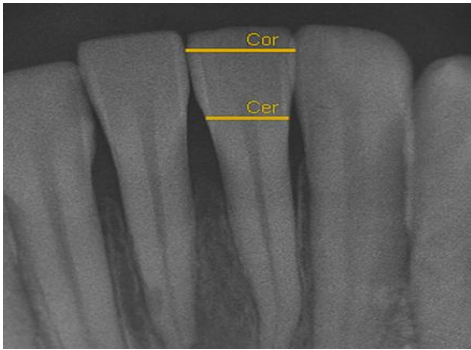


Figura 10 - Medições méso-distais através de técnica radiográfica (adaptado de Corte-Real, 2022).

A mensuração vestibulo-palatina/lingual é uma medida efetuada ao nível da JAC, na linha coronária do equador do dente, que é medida na arcada superior através do registo vestibular para o palatino e na arcada inferior através da superfície vestibular até à vertente lingual. (Corte-Real, *et al.*, 2022). A aplicação desta medida oferece uma estimativa do género e ad idade (Houston, *et al.*, 1992; Corte-Real, *et al.*, 2022).

A mensuração vertical (fig. 14 e 15) é dada pela altura coronária anatómica e obtida pelo maior ponto de oclusão ou pelo bordo livre dos incisivos, da cúspide do canino, pré-molar ou molar, até à face vestibular do dente, no ponto de maior convexidade. Há que ter em consideração as alterações que estas estruturas dentárias podem sofrer, alterando a fisiologia ou iatrogénica por *splitting* (desgaste efetuado por discos em instrumentos rotatórios, por exemplo numa reabilitação ortodôntica para realinhamento do dente da arcada superior dentária) (Corte-Real, *et al.*, 2022).

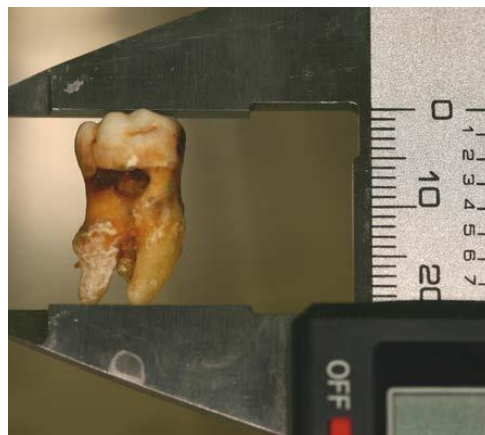

Figura 11 - Medições da altura total através da técnica manual (adaptado de Corte-Real, 2022).

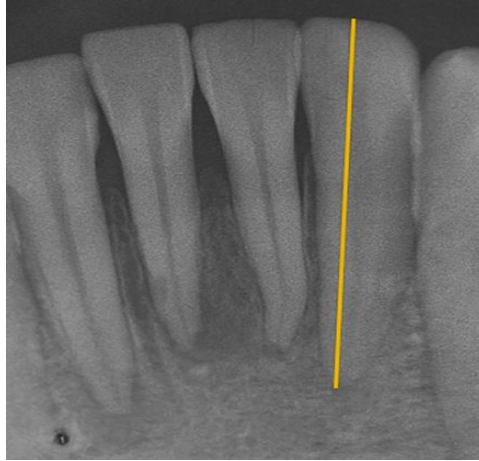


Figura 12 - Medições da altura total através de técnica radiográfica (adaptado de Corte-Real, 2022).

O canino, nomeadamente o canino inferior é o dente de maior relevância na interpretação médico-legal, uma vez que é marcado por um dimorfismo sexual (Rao, *et al.*, 1989; Pereira, 2005).

A determinação do género pode ser efetuada através do cálculo do índice mandibular do canino (IMC) que corresponde à relação entre a mensuração mesio-distal coronária e a largura do arco mandibular. Se este valor for superior a 0,274 podemos interpretar os resultados como sendo um indivíduo do género masculino, mas se for inferior interpretamos como do sexo feminino. A previsão para indivíduos do sexo masculino encontra-se nos 84,5% e no sexo feminino nos 87,5% (Rao, 1989; Duraiswamy, *et al.*, 2009; Srivastava, 2010).

### 3.1.2. Método odontometria de grupo

A odontometria de grupo corresponde às características conjuntas de cada dente, de forma a permitir uma maior combinação de caracterização individual, tornando assim possível que, na prática forense, se englobem diversas mensurações de vários elementos dentários (fig. 16) (Corte-Real, *et al.*, 2022).

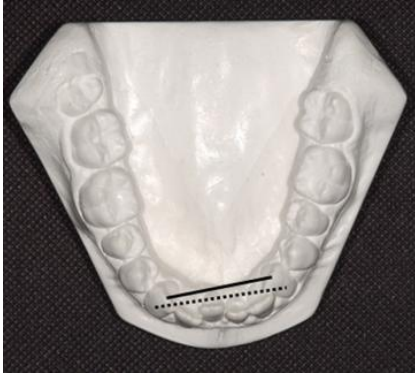

Figura 13 - Medições em modelo de gesso das distâncias intercaninas (adaptado de Corte-Real, 2022).

Estas medidas podem ser feitas através da distância intercanina, através dos vértices das cúspides do canino (Rao, *et al.*, 1989; Kaushal, *et al.*, 2003), mas também através do ponto de maior convexidade da face vestibular entre os caninos da mesma arcada. Esta mensuração relaciona-se com a idade da pessoa e no género masculino a distância é maior que no sexo feminino (Krogman, *et al.*, 1987; Srivastava, 2010). Por outro lado, o somatório da mensuração mesio-distal destes dentes é maior no sexo masculino do que no feminino (Kaushal, *et al.*, 2003).

### 3.1.3 Determinação do sexo pelo odontograma

Na determinação do sexo pelo odontograma, de um modo geral, o sexo feminino possui dentes com um volume inferior aos do sexo masculino, no entanto, há que ter cautela nessa interpretação uma vez que pode haver variações. O homem apresenta dentes mais quadrados, planos e proeminentes nas cúspides. Deste modo, é possível observar que os homens apresentam uma mandíbula mais pesada e maior, com elevada espessura e maior altura na zona da sínfise comparando com as mulheres. As mulheres possuem um ângulo mandibular com valor superior a  $125^\circ$ , maior que nos homens que apresentam um valor inferior. A mandíbula dos homens possui côndilos de maior volume, sendo que na população caucasiana os homens possuem uma largura bicondilar superior a 123mm e as mulheres inferiores a 105mm. No homem, o mento é mais quadrado e reto e as inserções musculares para os músculos masséter e pterigoideus são mais proeminentes (Pereira, 2012). Através deste dimorfismo sexual presente nas dentições e com o auxílio de determinadas medidas, como o índice dos incisivos e do canino mandibular e o índice de coroa, é possível afirmar que os caninos maxilares possuem um dimorfismo sexual menor que os mandibulares para a identificação do

sexo da vítima (Krishan, *et al.*, 2015). Desta forma foram criados vários métodos para identificar o sexo (Cunha, *et al.*, 2022) que se expõem de seguida.

a) Método de Demirjian

Na abordagem de pontuação (*scoring*), a abordagem de *Demirjian* (1973), consiste na divisão em 8 estadios de desenvolvimento, sendo que a análise é feita pela designação de A a H para cada dente do 3º quadrante (fig. 17), sem contar com o siso. A referência é ilustrada pela tabela 7 que vai desde a formação do gérmen da coroa (que corresponde ao estadio A) até à formação completa do ápex (que corresponde ao estadio H). De seguida estes estadios são convertidos em pontuações (*scoring*) de 0 a 100 através de uma tabela específica dando uma referência populacional (Cunha, *et al.*, 2022).

<b>Estadio</b>	<b>Descrição</b>
<b>A</b>	Formação do gérmen dentário. Início da formação da anatomia coronária com o esculpimento do cume das cúspides.
<b>B</b>	Fundição dos vários processos das cúspides e definição da morfologia oclusal.
<b>C</b>	Formação de metade da coroa, esmalte e dentina, iniciando a morfologia da cavidade pulpar.
<b>D</b>	Formação completa dos tecidos mineralizados da coroa até à junção cimento-dentinária. Início da definição morfológica da câmara pulpar.
<b>E</b>	Início da formação da bifurcação radicular. A altura radicular é menor do que a altura coronária.
<b>F</b>	A altura radicular é idêntica à altura coronária.
<b>G</b>	Paredes radiculares paralelas, formação radicular incompleta
<b>H</b>	Formação completa do dente com rizogênese completa.

Tabela 5 - Descrição dos estadios de Demirjian (adaptado de Cunha, *et al.*, 2022).

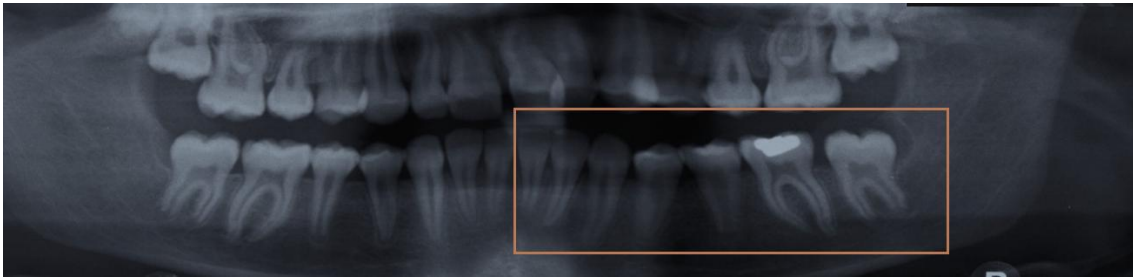


Figura 14 - Ortopantomografia a ilustrar o 3º quadrante com os 7 dentes mandibulares segundo Demirjian (adaptado de Cunha, *et al.*, 2022).



Figura 15 - Exames radiográficos para estimar a idade cronológica segundo Demirjian, com análise da ortopantomografia onde foram atribuídos estádios aos dentes 31-H; 32-H; 33-G; 34-H; 35-G; 36-H e 37, (adaptado de Cunha, *et al.*, 2022).

Estes estádios têm uma aplicação importante na estimativa da idade, sendo um dos métodos de eleição até aos dias de hoje. Os estádios vão de “A” a “H”, sendo que o desenvolvimento da calcificação da coroa corresponde ao estádio “A” e a formação completa do ápex e encerramento da raiz ao estádio “H” (exemplo na fig 18).

#### b) Método de Cameriere

O método de Cameriere é um método de estimativa de idade em que estão presentes dentes em desenvolvimento. Os dados são obtidos pela abertura apical durante a apexificação (Camerier, *et al.*, 2006). Para as medições neste método é usado o *software Photoshop CS5®Adobe®*, de forma a minimizar a distorção numa equação de regressão para o segundo pré-molar, em que a mensuração da abertura do ápex é dividida pelo comprimento total do dente (Cameriere, *et al.*, 2006) .

#### c) Método de Kvaal

É um método não invasivo, que tem como fundamento a análise das dentinas secundária e terciária em dentes monorradiculares e em radiografias periapicais, quantificando a deposição de dentina através da diminuição da altura e largura do dente

e da respectiva cavidade pulpar (Cunha, *et al.*, 2022). Para o estudo o dente não pode ter cáries ativas, restaurações, sinais de abrasão, erosão ou atrição, bem como não deve estar em má oclusão. A medida observada a nível mesiodistal da cavidade pulpar é realizada em três níveis verticais de forma a diminuir a distorção e a angulação da radiografia (fig 19).

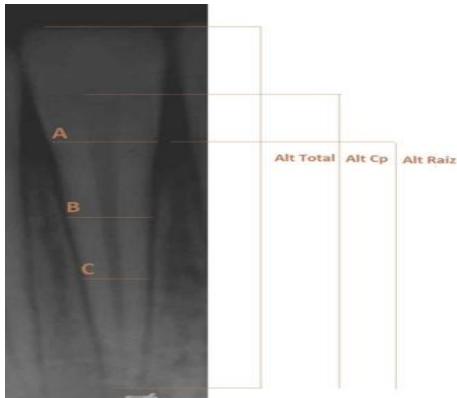


Figura 16 - I periapical do 31 onde estão assinaladas as mensurações segundo Kvaal verticais e horizontais (adaptado de Cunha, *et al*, 2022).

Kvaal relaciona a posição do dente e a respetiva arcada, quando estuda o incisivo inferior, mas também todos os tipos de dentes dos quadrantes oponentes, para estipular uma idade (Cunha, *et al.*, 2022). É um método que se mostra assertivo para as populações europeias, mas na aplicação da população indiana mostrou ter falhas (Kanchan-Talreja, *et al.*, 2012).

#### d) Método de Lamendin

Em 1992, o autor Lamendin, associou a recessão gengival à translucidez radicular. É um método que consiste em utilizar a translucidez radicular para estipular a idade do corpo, relacionando a hipermineralização da dentina radicular, ou seja, da dentina esclerótica na porção apical do dente. É realizada a medição a nível longitudinal, isto é, contornando o dente de vestibular para lingual para obter uma média em milímetros (Bang, *et al.*, 1970).

Os resultados obtidos demonstraram grande exatidão na estimativa da idade entre os 25-30 anos com os 70 anos. É uma técnica que é aplicada no incisivo central superior, que oferece maior fiabilidade, no enato, também pode ser aplicada no canino, consistindo na extração do dente e posteriormente realizadas medidas na superfície vestibular. É uma técnica simples de realizar, mas apresenta como contraindicação

forense a doença periodontal num estado muito avançado mostrando ser uma complicação para pessoas muito idosas. Para aperfeiçoar este método é ainda necessário o desenvolvimento de um padrão para cada população (Cunha, *et al.*, 2022).

### **3.2. Métodos não odontométricos**

O estudo não odontométrico para a determinação do género pode ser realizado de diversas maneiras, desde o estudo da proteínas amelogenina no esmalte, obtendo sequências diferentes de nucleótidos nos homens e nas mulheres, pela cromatina sexual e pelo corpúsculo de Barr existente na polpa dentária (Krishan, *et al.*, 2015). Este método utiliza fotografias e imagens da cavidade oral como de modelos de estudo, sendo que as características dentárias são analisadas desde a forma das coroas, à existência ou não do tubérculo de Carabelli (Capitaneanu, *et al.*, 2017).

## **4. Odontograma e nomenclatura internacional/FDI**

O Sistema FDI é o sistema mais reconhecido para o preenchimento do odontograma que foi adotado pela Organização Mundial de Saúde (OMS) nos anos 70 e que ainda hoje é utilizado (Fonseca & Cantín, 2011).

O FDI contém informações objetivas e subjetivas sobre o paciente, desde resultados de exames às estruturas dentárias, orais e de suporte, bem como das estruturas circundantes que fazem parte da cavidade oral (Luntz, 1977). A informação registada através do FDI deve ser completada com outras informações objetivas e subjetivas do paciente, bem como de resultados de exames laboratoriais e de imagem, modelos de estudo, fotografias, prescrições e outro tipo de recomendações dadas aos pacientes. Estes registos devem ser mantidos entre 7 a 10 anos. As alterações de registo devem ser corrigidas sempre que necessário, sem apagar as antigas. Todos as informações assinaladas devem ser rubricada. Estes métodos fazem com que os dados permaneçam originais minimizando eventuais fraudes, dúvidas ou intenções de alterar informações registadas (Avon, 2004).

Com a aplicação desta nomenclatura tornou-se possível uniformizar os registos dos profissionais de saúde, nomeadamente dos médicos dentistas, simplificando

a análise dos mesmos, nomeadamente para fins de MF (Tsang *et al.*,1999; Corte-Real & Vieira, 2015).

O FDI (fig. 3) deve possuir a avaliação das arcadas dentárias, tecidos periodontais, reabilitações quer sejam fixas ou removíveis e características anatómicas através de um sistema de cores (fig 4).

NOTICE

86 DENTAL INFORMATION in permanent teeth (Notify temporary teeth specifically)	
51-11	21-61
52-12	22-62
53-13	23-63
54-14	24-64
55-15	25-65
16	26
17	27
18	28
18  17  16  15-55  14-54  13-53  12-52  11-51  21-61  22-62  23-63  24-64  25-65  26  27  28	
48  47  46  45-85  44-84  43-83  42-82  41-81  31-71  32-72  33-73  34-74  35-75  36  37  38	
48	38
47	37
46	36
85-45	35-75
84-44	34-74
83-43	33-73
82-42	32-72
81-41	31-71

Figura 17 - Exemplo de um odontograma/FDI (adaptado Corte-Real, 2022).

O odontograma é então preenchido com diversas cores que estão referidas na figura 4, no qual cada dente está representado numericamente, tanto na dentição definitiva como na decídua. Sendo assim a face oclusal é representada pelo retângulo central para cada dente, tendo em seu redor as vertentes vestibulares e no lado oposto a lingual/palatina; no plano mais horizontal as vertentes mesiais e distais (Corte-Real, et al., 2022).












	Dentes ausentes por agenésia ou não erupcionados (preto)
	Restauração a compósito (azul)
	Coroa metálica (preto)
	Dentes ausentes por extração (preto)
	Lesões de cárie (preto tracejado)- Raízes retidas = Cárie total
	Restauração a amálgama (preto)
	Restaurações de ouro ou ligas preciosas (vermelho)- Coroas a ouro
	Restaurações estéticas/Coroas cerâmicas/ Coroas Veneer
	Pôntico
	Coroa estética com núcleo metálico
	Restaurações a ouro- Inlays

Figura 18 - Classificação do odontograma (adaptado de Corte-Real, 2022).

Tal como exposto anteriormente, esta nomenclatura, por possuir inúmeras informações e uniformizadas, tornou-se uma base muito importante para a identificação da vítima (Pereira & Santos, 2013; Corte-Real, & Vieira, 2015).

## 5. ADN na identificação humana/genético

A identificação genética é um processo importante na identificação humana e dos restos mortais, tornando-se numa necessidade quando não é praticável e/ou não são seguros o reconhecimento visual ou a utilização de outros métodos convencionais na identificação. Estes restos mortais podem ser encontrados em estado defeituoso de preservação e, conseqüentemente, o estudo polimorfismo de ADN pode ser a única forma possível de estudo. Esta perícia só se torna exequível se existirem objetos de uso pessoal da vítima para uso na comparação direta, ou amostras provenientes de familiares próximos para uso na comparação indireta (Pinheiro, 2010).

Para a medicina legal, a genética forense é um importante meio para alcançar a identificação de um indivíduo e para muitos é considerada a técnica de eleição na identificação humana (Pinheiro, 2013), sobretudo quando não é praticável o reconhecimento do corpo pelo método direto ou não é possível identificar o cadáver por outra técnica (Pinheiro, 2010). Neste cenário o uso do material biológico existente pode ser essencial para a determinação de um indivíduo (Pretty & Sweet, 2001). Este meio torna-se assim imprescindível para chegar a uma conclusão (Rodriguez, 1994), fazendo

com que a análise de ADN possa ser um meio fundamental para identificar o suspeito do crime ou confirmar o possível culpado (Tsutsumi *et al.*, 2009).

Em termos práticos, o estudo do ADN pode apresentar determinadas vantagens na identificação de cadáveres, como em situações de desastre ou mesmo em catástrofes, visto que a análise de ADN pode ser o único meio de amostra existente de forma a oferecer a única forma possível de identificação da vítima (Pinheiro, 2010).

A análise do ADN, ao contrário das impressões digitais, não sofre alterações nem podem ser deliberadamente alteradas (Borém *et al.*, 2001). Em comparação direta o uso de ADN dentário possui vantagens na identificação perante o ADN presente nos ossos e tecidos da vítima, visto que os tecidos moles entram em decomposição mais rapidamente que os tecidos duros (González, Sánchez & Martínez, 2005). A recolha de ADN pode ser feita tanto através dos dentes como através da saliva através de técnicas biomoleculares (Bowers, 2011).

Este método, apesar de ser bastante prático na identificação de um cadáver, exige maior esforço, mais tempo, equipamentos e equipa especializada de forma a obter resultados para comparação, em detrimento da libertação más rápida do cadáver à respetiva família (Pinheiro, 2010).

Os dentes em ótimas condições de conservação possuem um elevado peso molecular obtendo-se amostras ADN entre 15 a 20  $\mu\text{g}$  (González, *et al.*, 2005). As estruturas dentárias, ao serem resistentes a fatores externos, vão permitir uma análise de ADN nuclear, comparado com outra estrutura óssea (Kalita & P, 2017), no entanto, existem certos fatores que podem afetar a quantidade e qualidade de ADN existente, como a idade da vítima, o tipo de dente, se possuem traumas ou algum tipo de patologia dentária, a idade da peça dentária e a extensão da polpa dentária (González, *et al.*, 2005). Isto vai permitir traçar informações que podem ser comparadas com material recolhido no local do crime, como sangue, saliva, cabelos ou mesmo amostras de sémen (Roland, 2008). Apesar de ser possível encontrar ADN na dentina, ligamento periodontal, cemento e osso alveolar, o ADN pulpar é, em regra geral, o ADN mais utilizado, por ser menos vulnerável a contaminações e uma vez que a raiz é a porção do dente onde há maior produção de ADN (I A Pretty & Sweet, 2001).

Na identificação de indivíduos através do ADN é o genoma humano que os vai permitir distinguir, fazendo-se comparação de perfis, nomeadamente dos diversos polimorfismos, uma vez que, a sequência de nucleótidos é diferente entre indivíduos na mesma posição (Brown, 2001). Para a análise do ADN existem várias técnicas que se

passam a citar: VNTR (Variable Number of Tandem Repeats), PCR (*Polymerase Chain Reaction*), STR (*Short Tandem Repeats*), sendo a STR a técnica que distingue os diferentes tipos de polimorfismos de ADN, dando a posição no genoma que cada nucleótido difere entre indivíduos (Koch & Andrade, 2008). Por sua vez, para a recolha do ADN existem duas técnicas, uma através da trituração e outra através da divisão. A trituração é uma técnica que consiste na trituração do dente, sendo o método que fornece uma maior quantidade de amostra de ADN e de material mineral, sendo que este último, deverá ser eliminado antes da análise. O método de divisão corresponde à divisão do dente ou à realização de um acesso pela coroa direcionado à polpa (Higgins & Austin, 2015).

## **5.1 ADN Mitocondrial**

Na MF o interesse pela análise do ADN mitocondrial surgiu por ser o ADN que está presente em várias cópias por célula e que passa apenas através da progenitora, permitindo assim traçar a linhagem materna de um indivíduo. Assim, consegue formar-se um padrão de herança entre todos os membros da família materna (I A Pretty & Sweet, 2001). Este tipo ADN de permite comparar ADN obtido com restos mortais obtidos através da progenitora ou de um irmão (Anjos, *et al.*, 2004). Assim sendo, o ADN mitocondrial tornou-se num meio importante para a identificação forense na utilização do ADN dentário (Pandey *et al.*, 2012), sobretudo quando não existem amostras para comparação *ante mortem* (I A Pretty & Sweet, 2001).

Apesar de ser uma técnica recente na MF, a análise deste tipo de ADN é uma técnica em desenvolvimento e que poderá ser ainda mais útil no futuro (Pretty e Sweet, 2001).

## **5.2 ADN Genómico**

O ADN genómico é o mais utilizado na área das ciências forenses, sendo o ADN que se localiza no núcleo das células. As estruturas dentárias são uma fonte excepcional deste tipo de ADN, tanto na polpa dentária como no esmalte e na dentina que são os tecidos mais duros e resistentes do corpo humano. É uma técnica muito utilizada quando os corpos já apresentam um elevado grau de decomposição (I A Pretty & Sweet, 2001).

Por sua vez, mesmo em dentes preenchidos com material obturador é possível a análise de ADN por PCR de forma a conseguir perfil genético compatível com as recolhas existentes no *ante mortem* (Pretty & Sweet (2001).

## 6. Palatoscopia

A palatoscopia é o termo dado para o estudo das rugas palatinas com o intuito de identificar um cadáver (Calabuig, 1998). As rugas palatinas são formadas por tecido conjuntivo denso que cobre o osso palatino (Warwick, 1979), sendo formadas no terceiro mês de vida intrauterina, acontecendo que, após a sua formação, as características morfológicas que possuem não sofrem qualquer tipo de alteração ao longo da vida. No entanto, com o crescimento existem alterações relacionadas com o tamanho e posição relativa, alteração esta relacionada com o crescimento da arcada e com a consequente modificação da posição dos dentes. (Patil, *et al.*, 2008; Angelis, *et al.*, 2012). Sendo assim as estruturas palatinas desempenham um papel importante na identificação em inúmeros cenários criminais pelo fato destes serem resistentes e de se manterem intactas em variadíssimas situações (Kalita & P, 2017).

No campo da investigação, ficou demonstrado que não há mudança nos padrões morfológicos das rugas palatinas com a temperatura ou decomposição (por exemplo, agressões químicas ou mecânicas), na grande maioria das vezes. Em vítimas carbonizadas com queimaduras de terceiro grau não houve mudanças nos padrões das rugas palatinas, sendo estas resistentes até 7 dias *post mortem*(Calabuig, 1998).

### 6.1 Aspectos anatómicos

A superfície da mucosa oral é, na sua maioria lisa, sem cristas ou sulcos, com o objetivo de proporcionar o melhor desempenho funcional possível. As exceções correspondem à superfície dorsal da língua por ser coberta por papilas e à porção anterior da mucosa palatina que possui um denso sistema de rugas, firmemente aderido à superfície óssea subjacente (Warwick, *et al.*, 1979). As rugas palatinas estão organizadas por um sistema irregular e assimétrico de cristas mucosas, que se estende desde a papila incisiva até à parte anterior da rafe palatina (Caldas, *et al.*, 2022). Estas assimetrias possuem um carácter exclusivo para a identificação da espécie humana, visto não existir qualquer simetria na disposição e no número das rugas palatinas (Simmons, *et al.*, 1987; Taylor, *et al.*, 2002), tornando-se a sua análise uma

características única de cada indivíduo, que permanece inalterada ao longo da vida (Garbin & Gregghi, 2017).

## **6.2 Análise das rugosidades palatinas**

A técnica de análise das rugosidades palatinas, à semelhança da técnica da queilosopia, é utilizada para auxiliar da medicina forense pela sua capacidade de discriminar indivíduos e com isso obter uma classificação (Caldas, *et al.*, 2022). Esta técnica torna-se ainda mais importante quando não existem provas dentárias que possam ser utilizadas, particularmente em casos de grande falta de peças dentárias (Modesto & Junior, 2017).

Estas rugosidades podem ser analisadas através de fotografias orais e através de técnicas de impressão da cavidade oral, que consistem no registo intra-oral através de impressões convencionais em alginato ou através de técnicas mais sofisticadas, como o *scanner* intra-oral. Estas técnicas permitem criar modelos precisos a partir das impressões tiradas para o estudo das rugosidades (Ali, & Fida, 2016; Modesto & Junior, 2017).

Em 2005 Shetty e seus colaboradores, através de um estudo, concluíram que existem diferenças significativas no número de rugas entre géneros. Em contrapartida Kumar em 2012 realizou um novo estudo das rugosidades palatinas, numa população indiana, e concluiu que, apesar dos padrões possuírem características diferentes entre todos os indivíduos, estes não permitiram identificar os géneros, não havendo diferenças estatisticamente significativas entre grupos masculino e feminino (Caldas, *et al.*, 2022).

### **Classificação**

Apesar de, através das rugas palatinas, não ser possível distinguir o género, criaram-se diversas classificações que auxiliaram na identificação humana (Caldas, *et al.*, 2022).

#### a) Classificação de Thomas e Kotze

É uma classificação que divide as rugas palatinas de acordo com a forma e comprimento, sendo a forma das rugas classificadas de acordo com as curvas, retas,

circulares, sinuosas e se são do tipo fragmentos, com rugas inferiores a 3mm. Em relação ao comprimento existem três tipos de rugas: tipo A - 5 a 10mm de comprimento, tipo B- com comprimento superior a 10mm e rugas secundárias – com comprimento entre 3 a 5mm.

b) Classificação de Carrea

Nesta classificação as rugas palatinas classificam-se quanto à sua direção, dividindo-se em quatro tipos:

Tipo I - rugas de direção pósterio- anterior;

Tipo II - rugas palatinas perpendiculares à rafe palatina;

Tipo III - rugas palatinas de direção antero-posterior;

Tipo IV - rugas palatinas sem direção definida.

c) Classificação de Martins dos Santos

A classificação de Martins dos Santos tem como base a forma e a posição de cada ruga palatina:

- Ruga inicial- que corresponde à ruga mais anterior direita (representada por uma letra maiúscula);

- Ruga subinicial - é a ruga mais anterior esquerda (representada por uma letra maiúscula);

- Rugas complementares - são definidas como as demais rugas direitas (representadas por algarismos);

- Rugas subcomplementares - são as demais rugas esquerdas (representadas por algarismos).

As letras/ algarismos atribuídos dependem da morfologia da ruga, conforme pode ser visualizado na tabela seguinte (tabela 5).

Classificação Martins do Santos

<b>Tipo de rugas (tipo de morfologia)</b>	<b>Rugas complementares</b>	<b>Rugas subcomplementares</b>
<b>Ponto</b>	P	0
<b>Linha</b>	L	1
<b>Curva</b>	C	2
<b>Ângulo</b>	A	3
<b>Círculo</b>	C	4
<b>Sinuoso</b>	S	5
<b>Bifurcado</b>	B	6
<b>Trifurcado</b>	T	7
<b>Interrompida</b>	I	8
<b>Anómala</b>	An	9

Tabela 6 - Classificação das rugas palatinas pela classificação Martins dos Santos (adaptado de Caldas, I., *et al*, 2017).

d) Classificação Da Silva (Thomas, *et al.*, 1988; Moya-Pueyo, *et al.*, 1994):

- 1 – Reta;
- 2 – Curva;
- 3 – Angulosas;
- 4 – Circulares;
- 5 – Onduladas;
- 6 – Ponto.

Esta classificação baseia-se em duas etapas distintas, a classificação estrutural e a numeração quantitativa por variedade simples.

A classificação estrutural faz a identificação de cada um dos seu componentes, usando a numeração ou o agrupamento da numeração para classificar, por exemplo, a língua apresenta uma forma reta e um ângulo, a classificação seria 1 e 3. Já a numeração quantitativa por variedade simples, relaciona-se com cada hemi-palato, onde se contam as rugas e o tipo de ruga, por exemplo, na lado esquerdo existem 3 rugas retas e 2 curvas e no lado direito há 3 rugas retas e 3 curvas.

e) Classificação de Basauri (Thomas, *et al.*, 1988; Moya-Pueyo, *et al.*, 1994)

Usa um método muito simples distinguindo a ruga principal e as rugas acessórias, de todas as outras rugas. A correspondência entre a morfologia e as letras/números é descrita na tabela seguinte (tabela 6).

<b>Classificação de Basauri</b>		
<b>Tipo de morfologia</b>	Ruga principal	Ruga acessória
<b>Ponto</b>	A	1
<b>Linha</b>	B	2
<b>Ângulo</b>	C	3
<b>Sinuosa</b>	D	4
<b>Curva</b>	E	5
<b>Círculo</b>	F	6
<b>Polimórfica</b>	X	7

Tabela 7 - Classificação de Basauri (adaptado de Caldas, *et al.*, 2022).

### 6.3 Análise e registo rugas palatinas

Para o estudo das rugas palatinas existem cinco técnicas principais (Moya-Pueyo, *et al.*, 1994):

- Exame extra oral em que o examinador inspeciona diretamente a cavidade oral;
- Obtenção de modelos de estudo, sendo a técnica que permite uma fácil e exata reprodução das rugas, facilitando a sua observação e manuseamento, tornando-se o método de eleição para estudar as rugas;
- Fotografias intraorais que permitem que se crie uma grelha com uma linha antero-posterior coincidente com a rafe palatina e que seja perpendicular com uma linha criada ao nível dos primeiros molares definitivos. O cruzamento destas linhas vai permitir a criação de um círculo que por sua vez proporciona uma área de estudo para cada modelo;
- Fotografias dos modelos de gesso para possibilitar comparação entre rugas.

Para além destas técnicas existe a calcorragoscopia, que é uma técnica complementar às fotografias realizadas nos modelos de gesso permitindo desenhar sobre as fotografias o rugograma.

Apesar de apresentar algumas vantagens na MF este método de análise das rugosidades mostrou não ser tão eficaz quando se desejaria na área da investigação (Caldas, *et al.*, 2007).

## 7. Queilosopia

A Queilosopia é uma técnica que permite realizar a identificação de um indivíduo através de fatores e características das impressões labiais. É uma palavra de provém do grego (lábios, cheiros, observação) que designa o estudo das características das impressões labiais. A sua formação é iniciada na fase intrauterina, correspondendo à 6ª semana de gestação, apresentando uma natureza permanente e inalterável ao longo da vida e com características resistentes às alterações morfológicas provocadas por lesões herpéticas (Caldas, Inês, *et al.*, 2022). Anatomicamente, os lábios são constituídos por duas pregas móveis que rodeiam a cavidade oral, com um elevado grau de sensibilidade, constituídos por uma membrana mucosa e muscular, pele e glândulas, formando o limite anterior da boca (Warwick, *et al.*, 1979). A grande desvantagem desta técnica prende-se com as queimaduras que afetam profundamente o substrato labial, que por sua vez podem levar à impossibilidade de identificar um cadáver (Caldas, *et al.*, 2007).

Na queilosopia há a necessidade de estudar os dois tipos de lábios, o lábio cutâneo e o mucoso. A união destes dois lábios vai formar uma espessa linha branca denominada cordão labial, que possui uma característica de extrema importância para a comparação de indivíduos de raça negra com a caucasiana. A área dos lábios mucosos, que se designa de zona *klein*, encontra-se coberta por rugas e sulcos com padrões próprios que formam as impressões labiais (Moya-Pueyo, *et al.*, 1994).

Para além da espessura e da posição relativa, os lábios podem apresentar padrões horizontais, elevados, deprimidos, grossos ou finos e, de acordo com estas características, podemos identificar 4 grupos, particularmente lábios finos, lábios médios, lábios grossos ou muito grossos e lábios mistos (Caldas, *et al.*, 2022).

1. Lábios finos, mais comuns nos caucasianos e europeus;
2. Lábios médios, são os mais comuns, com uma espessura que varia entre 8 a

10 mm;

3. Lábios grossos e muito grossos, característicos da raça negra por norma com inversão do cordão labial;
4. Lábios Mistos, frequentes nos orientais.

De acordo com a classificação de Martin Santos, os sulcos labiais podem ser divididos em dois grupos, um simples e outro composto, em que os sulcos labiais simples são os que têm apenas um elemento na sua formação, e os sulcos labiais compostos têm vários elementos, como é visível na figura seguinte (figura 11).

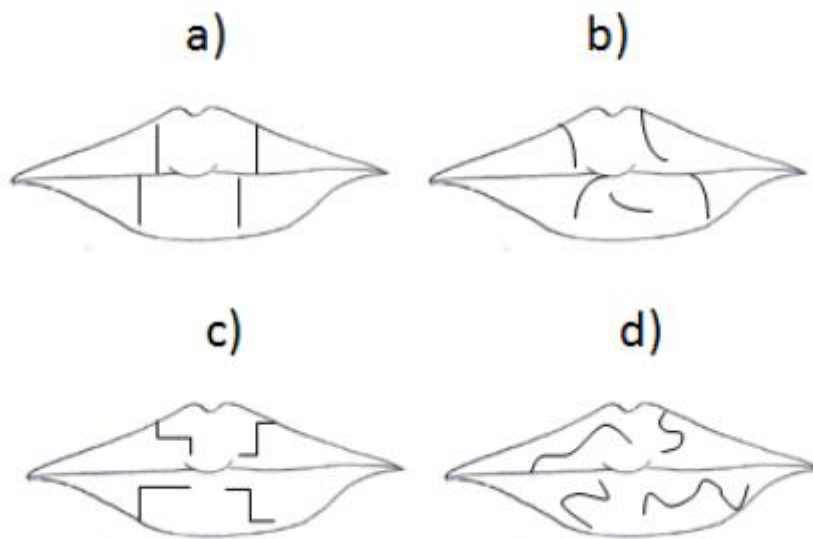


Figura 19 - Classificação de Santos: a) Linha reta; b) Linha curva; c) Linha angular; d) Linha sinusóide; (adaptado de Corte-Real, 2015).

## 7.1 Tipos de impressões

Existem três tipos de impressões labiais: impressões labiais visíveis, latentes e modeladas (Segui, *et al.*, 2000; Webb, *et al.*, 2001; Caldas, *et al.*, 2007)

- 1- Impressões labiais visíveis, também designadas de patentes, são as impressões que à vista desarmada revelam algo de imediato, correspondendo às marcas deixadas em algum meio, resultando do contacto com sangue, tintas, sujidades, e outras substâncias similares;
- 2- Impressões labiais latentes, não são visíveis à vista desarmada, sendo a sua formação originada nas glândulas sebáceas e sudoríparas. Estas impressões

labiais para serem analisadas, têm que se tornar visíveis, através de um processo designado de revelação;

- 3- Impressões labiais modeladas, também designadas de impressões plásticas ou impressas, resultam da visualização dos lábios através do contacto com as superfícies maleáveis, dando a origem ao aparecimento de zonas sem dentes, edentadas, tornando-se possível visualizar os sulcos labiais.

## 8. Marca de mordida

As estruturas dentárias são estruturas com o propósito de cortar, moer e triturar os alimentos, mas também podem ser usadas como mecanismo de ataque ou de defesa (Furness, 1981; Webb, 2000). As marcas de mordida podem ser realizadas tanto por humanos como por animais sendo o estudo realizado quer em indivíduos vivos quer em indivíduos mortos, bem como em objetos, permitindo ao médico dentista forense identificar um indivíduo, quer seja vítima, criminoso ou suspeito (Oliveira, *et al.*, 2010).

Desta forma é criado um registo dentário do local onde foi feita a mordida, através das marcas ou danos nos tecidos (Balachander, *et al.*, 2015). No âmbito forense as marcas de mordida servem de registo/prova. O médico dentista forense tem como objetivo identificar a compatibilidade entre o padrão de marca realizado pela mordida, com os registos dentários (Avon, 2004), mas para isto é necessário que haja informações detalhadas sobre as estruturas dentárias para análise comparativa (Balachander, *et al.*, 2015) (fig. 20).

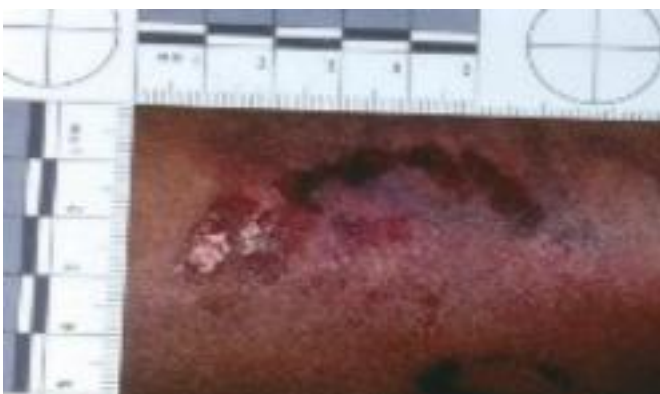


Figura 20 - Marca de mordida/registo de uma mordida (adaptado de Avon, 2004).

Na análise forense não existe um consenso sobre uma característica única da dentição humana ou dos vestígios encontrados pelas marcas das mordidas (Franco, *et al.*, 2015), visto que as estruturas dentárias apresentam uma base morfológica comum, criando marcas de mordida semelhantes, mesmo quando realizadas por pessoas diferentes (Bowers, 2011).

O registo das marcas dentárias pode conter mais do que uma característica causada por um ou mais dentes, dando a informação em relação ao corte, abrasão, laceração, hematoma e contusões (Bell, 2000). Estas características podem ser identificadas tanto no corpo da vítima como no corpo do agressor (Krishan & Garg, 2015), sendo para as vítimas por um método de defesa e para o agressor como um método de ataque, relacionando cenários de homicídio, assaltos, violações, violência doméstica e abuso de crianças (Iain A Pretty & Hall, 2002). Em crianças, o registo das mordeduras pode representar um método de expressão quando a comunicação verbal falha (Avon, 2004).

O registo de mordida resulta na interação muscular no ato de encerramento entre as duas arcadas, provocando o selamento da boca (Corte-Real & Vieira, 2015).

Em 2015, e de acordo com os autores Corte-Real & Vieira, foi criada uma classificação de mordida que evidencia a gravidade da mordida através do encerramento da boca:

- a) Grau 1: arranhão;
- b) Grau 2: petéquia;
- c) Grau 3: contusão ou hematoma;
- d) Grau 4: abrasão;
- e) Grau 5: laceração;
- f) Grau 6: avulsão.

## 8.1. Identificação da mordida

Na identificação da mordida é importante o médico dentista forense saber distinguir as marcas de mordida realizadas por humanos e por animais, uma vez que as marcas realizadas por animais apresentam características morfológicas diferentes tanto no formato da arcada como na morfologia dentária. De seguida é necessário verificar se existe informação suficiente para criar um padrão que possa identificar a marca de mordida, avaliando o tipo de mordida e o tipo de classe dentária, de forma a dar um padrão conclusivo ou inconclusivo em relação ao registo (Avon, 2004).

Na maioria das vezes as marcas de mordida mostram vários cenários, permitindo diferenciar o potencial agressor da vítima, fornecendo evidências tanto físicas como biológicas (Mclay, 2009).

As mordidas defensivas mostram que a vítima morde o agressor em auto-defesa, normalmente estas mordidas evidenciam que os dentes se encontram em protusão ou numa posição topo-a-topo, dando uma visualização detalhada dos dentes anteriores. Estas ocorrem mais nas zonas das orelhas, bochechas, abdómen e olhos. Já nas mordidas ofensivas o agressor morde a vítima de forma voluntária e de forma a agredir a vítima (Verma, *et al.*, 2013, Lessig, 2014, Corte Real & Vieira, 2015).

Nas agressões sexuais o registo encontrado pelas marcas de mordida pode apresentar algumas dificuldades na visualização, uma vez que a mordida é realizada em relação cêntrica, dificultando os detalhes oclusais. Por norma estas mordidas apresentam um hematoma, no caso dos homens, acontece mais nas mãos, braços, ombros e costas e nas mulheres, no seios, braços, pernas e nádegas (Corte-Real & Vieira, 2015; Hinchliffe, 2011).

## 8.2 Análise das mordidas

Para analisar as marcas de mordida existem dois métodos que têm por objetivo chegar a um veredito, incluindo técnicas mais clássicas (método direto e indireto) e técnicas mais modernas, (estudo em computadores com auxílio de *scanner* tridimensionais e também através do estudo de espécies bacterianas) (Kouble e Graig G, 2004; Bowers, C. M., 2004; Bernitz, H., *et al.*, 2008; Pretty, I. A., 2008)

## 1. Métodos Clássicos

- a. Método direto – é o método que envolve a comparação do registo de mordida, podendo este ser por marcas ou por fotografias, com os modelos dos dentes do suspeito (Kouble e Graig, G., 2004);
- b. Método indireto – são várias as formas que existem para a sua realização, incluindo o método de sobreposição que consiste na sobreposição dos modelos com uma folha de acetato para que seja possível traçar a dentição da mordedura e sobrepor-se com a mordida do suspeito. A técnica da coloração consiste em pintar as cúspides dos dentes ou superfícies oclusais do modelo do suspeito para criar uma fotocópia destas para depois ser passado para uma folha de acetato. A técnica de polvilhado consiste em usar um pó revelador de impressão digital em que se pulverizam as superfícies oclusais do modelo do suspeito para se realizar uma fotocópia para uma folha de acetato. Por último, a sobreposição radiográfica consiste em pulverizar com um material radiopaco, sulfato de bário, o registo em cera da mordida e realizar uma radiografia (Kouble e Graig, G., 2004; Pretty, I. A., 2008; González & López, 2006; Bernitz, H., *et al.*, 2008)

## 2. Métodos modernos

Neste tipo de técnicas utiliza-se uma sobreposição obtida com o auxílio de computadores, sendo uma das técnicas atuais mais fiável, apresentando um maior rigor comparativamente às técnicas clássicas. O *scanner* tridimensional vai permitir a digitalização dos modelos dentários do suspeito para comparar as marcas da mordida com pontos de referência. Uma das vantagens é permitir a rotação dos modelos dando diferentes ângulos de vista, possibilitando assim criar várias simulações com o registo de mordida.

No registo de pontos métricos são realizadas medições nos pontos de referência das duas arcadas dentárias, sobre o registo de mordida do suspeito quer seja em modelos, quer seja em cera. No estudo das espécies bacterianas faz-se uma comparação das bactérias existentes na mordedura com as do suspeito. Com a evolução das tecnologias, a transiluminação da pele, associada à utilização da microscopia eletrónica e à xerorradiografia também está a ser utilizada para fins de identificação do suspeito

( Thali, M., *et al.*, 2003; Bowers, 2004; Kouble & Graig G, 2004 ; Bernitz, H., *et al.*, 2008; Pretty, I. A., 2008).

Para realizar a análise das mordidas devemos sempre realizar a recolha de dados, reconhecendo o tipo de mordida, documentando a marca da mordida, como recolhendo outras provas, tanto através do ADN ou como de prova física. Deve-se ter em conta a inspeção das marcas de mordida na vítima e no suspeito, de forma a colher vestígios biológicos e elaborar um relatório (Bowers, 2011).

### III. Conclusão

Na área da Medicina Dentária é possível mostrar que o médico dentista pode ser incorporado numa equipa multidisciplinar para o desenvolvimento científico através das suas competências.

Com este trabalho conclui-se que, apesar das estruturas anatómicas da cavidade oral serem idênticas entre pessoas, elas possuem características morfológicas únicas fundamentais para a identificação do corpo humano através de método de comparação, quando outras técnicas não foram conclusivas ou falharam.

Em cenários em que os registos existentes são insuficientes ou inexistentes e em que através de outros métodos não é possível identificar o cadáver, as estruturas dentárias desempenham um papel importante para criar um perfil, reduzindo assim o número de pessoas possíveis até chegar a uma pressuposta identificação. Usando características morfológicas de cada dente podemos tentar chegar a uma idade próxima, grupo racial e género do indivíduo em estudo.

Se o médico dentista detiver ao seu dispor informações válidas e atualizadas em sistemas de nomenclatura universal e em registos clínicos, estas podem ser usadas como auxílio no método de comparação, desde imagens tridimensionais computadorizadas até relacionando assim o material existente no *ante mortem* com o *post mortem*. Desta forma a identificação de um corpo através das estruturas dentárias, rugas palatinas e lábios permite ao médico dentista organizar os dados existentes no *ante mortem*, permitindo uma análise mais precisa e clara quando for necessário por em evidência esses dados para método comparativo com os registos adquiridos no *post mortem*.

Para além da identificação de vítimas em que o método visual é insuficiente, as estruturas dentárias também vão permitir identificar um suposto agressor ou agredido através do registo de mordida. Estas lesões criadas pelas mordidas vão criar um desafio ao médico dentista de forma a criar um método de estudo para chegar à identificação de um possível suspeito de agressão ou de agredido.

Para além das estruturas dentárias, o uso das rugas palatinas, o estudo dos lábios e a queiloscopia permite chegar a um padrão que vai influenciar de forma positiva a identificação do corpo.

Com o avanço tecnológico e com as técnicas existentes nos dias de hoje, o estudo genético tem sido uma arma imprescindível para a identificação de um cadáver. Muita desta estrutura genética é conservada nas estruturas dentárias, sendo das zonas que conseguem preservar durante mais tempo o material genético.

Por último, este trabalho visa também sensibilizar a importância que o médico dentista tem na sociedade e que, para além de todos os seus outros deveres, tem também um dever cívico em prestar auxílio na recolha correta dos dados dos seus pacientes, bem como a sua preservação e atualização, tornando-se um elemento chave e cada vez mais ativo no desenvolvimento da medicina dentária forense.

#### IV. Bibliografia

- Aghayev, E. et alii., (2007). Virtopsy: The concept of a centralized database in forensic medicine for analysis and comparison of radiological and autopsy data. *Forensic Science International*, 15(1), pp. 135-140.
- Ali, B., Shaikh, A., & Fida, M. (2016). Stability of Palatal Rugae as a Forensic Marker em Orthodontically Treated Cases. *Journal of Forensic Sciences*, 61(5), 1351–1355. <https://doi.org/10.1111/1556-4029.13129>
- Almeida Júnior, E. et alii (2012). Associação entre a idade e a distância intercaninos de humanos obtida por meio de marcas de mordida. *Revista de Odontologia da UNESP*, 41 (2), pp. 102-106.
- Almeida, C., Peterson, P., André S. & Toscano, S. (2003). “*Changing oral health status of 6 and 12-year-old schoolchildren in Portugal*”. *Community Dental Health*. 20: 211-216.
- Angelis, D., Riboli, F., Gibelli, D. e col. (2012). Palatal rugae as an individualising marker: reliability for forensic odontology and personal identification. *Science & Justice: J Forensic Sci Society*, 52(3), pp.181-184.
- Anjos, M. J. et al.(2004) Individual genetic identification of biological samples: a case of an aircraft accident. *Forensic Sci. Int.*, v. 146S, p. S115–S117.
- Arnett, G.W., McLaughlin, R.P. (2004). *Facial and Dental Planning for Orthodontists and Oral Surgeons*. Edições Mosby, Elsevier Limited.
- Avon, S. L. (2004). *Forensic Odontology: The Roles and Responsibilities of the Dentist*. *Journal of the Canadian Dental Association P*, 70(7). Obtido de <http://www.cdaadc.ca/jcda/vol-70/issue-7/453.pdf>
- Azrak, B. et al. (2007). Usefulness of combining clinical and radiological dental findings for a more accurate noninvasive age estimation. *Journal Forensic Sciences*, 52(1), pp. 146-150.
- Bang, G., Ramm, E. (1970). Determination of age from root dentine transparency. *Acta Odonto Scand*, 28, pp.3-35.
- Beale, D. R. (1991). The importance of dental records for identification. *The New Zealand Dental Journal*, 87(389), pp. 84-87.
- Berkovitz, B. et alii (2004). Anatomia, Embriologia e Histologia Bucal. In: Berkovitz, B. et alii (Ed.). *Nocões de nomenclatura dentária*. 3ª edição. São Paulo, SP, Editora Artmed, pp. 13-15.

- Borém A, Ferraz D, Santos F. (2001). DNA e Direito. *Rev Biotechnol Ciência & Desenvolvimento*, 22, pp. 42-44.
- Bowers, C. M. (2011). Recognition, Documentation, Evidence Collection, and Interpretation of bitemark evidence. Em C. M. Bowers (Ed.), *Forensic Dental Evidence: An Investigator's handbook* (2a , p. 93126). Elsevier.
- Bowes, C. M. (2004). *Forensic Dental Evidence: an investigator's handbook*. USA, Editora Elsevier, 2ª Edição, pp. 1-25. 93-135, 287-307.
- Brandariz AI. Identificación Radiográfica de Implantes Detales [tese]. Santiago de Compostela: Universidad De Santiago De Compostela. Facultad de Medicina y Odontología Departamento de Ciencias Morfológicas;2012 Disponível em: <http://dspace.usc.es/handle/10347/3649> Acesso em: 2013).
- Browsers, C. M. (2004). *Forensic Dental Evidence: an investigator's handbook*. USA, Editora Elsevier, 2ª Edição, pp. 1-25, 93-135, 287-307.
- Byraki, A., Costea, A., Curca, G. & Hostiuc, S. (2010). Morphological analysis of dental implants – forensic significance. *Romanian Journal of Legal Medicine*, 18, 207–212. doi:10.4323/rjlm.2010.207.
- Calabuig, J.A.G. (1998). *Medicina Legal y Toxicologia*. (5ªed.). Barcelona: Masson.
- Caldas, I. (2013). A Medicina Dentária na Identificação Humana. Em M. F. Pinheiro (Ed.), *Ciências forenses ao serviço da justiça* (pp. 223–246). Lisboa: Pactor.
- Caldas, I.M., Magalhaes, T., Afonso, A. (2007). Establishing identity using cheiloscopy and palatoscopy. *Forensic Sci Int*, 165(1), pp.1-9.
- Caldas, Inês; Teixeira, Alexandra; Pérez-Mongiovi, Daniel; Afonso, Américo; Magalhães, Teresa, (2022). *Imprensa da Universidade de Coimbra*. <http://hdl.handle.net/10316.2/38477>.
- Cameriere R, Ferrante L, Cingolani M. (2006). Age estimation in children by measurement of open apices in teeth. *Int J Leg Med*. 120:49–52. <https://doi.org/10.1007/s00414-005-0047-9>.
- Cameriere, R., De Luca, S., Alemán, I., Ferrante, L. & Cingolani, M. (2012). Age estimation by pulp/tooth ratio in lower premolars by orthopantomography *Forensic Science International*, 214(1-3), 105–12. doi:10.1016/j.forsciint.2011.07.028
- Cameron JM, Sims BG. (2002). *Forensic dentistry*. Edinburgh: Churchill Livingstone;

1974. 3. Neville B, Douglas D, Allen CM, Bouquot J. Forensic dentistry. In: Oral and maxillofacial pathology. 2nd ed. Philadelphia (PA): W.B. Saunders Co. p. 763–83.
- Cardoza, A. R. (2011). Forensic Dentistry Investigation Protocols. Em C. M. Bowers (Ed.), *Forensic Dental Evidence: An Investigator's handbook* (2a , pp. 73–92). Elsevier l.
- Carreira, L. M. (2016). The Contribution of Dentist and Dental Medical Records to Forensic Science. *ARC Journal of Dental Science*, 1(3), 3–8.  
<https://doi.org/10.20431/2456-0030.0103002>.
- Chomdej, T., Pankaow, W., e Choychumroon, S. (2006). Intelligent dental identification system (IDIS) in forensic medicine. *Forensic Science International*, 158(1), 27– 38. <https://doi.org/10.1016/j.forsciint.2005.05.001>
- Corte-Real, A., & Vieira, D. N. (2015). Identificação em Medicina Dentária Forense. Coimbra: Imprensa da Universidade de Coimbra.  
<https://doi.org/http://dx.doi.org/10.14195/978-989-26-0963-8>.
- Corte-Real, Ana; Oliveira, Carina. (2022). Fundamentos teóricos da Medicina Dentária para aplicação forense. (pp.26- 27). Coimbra: *Imprensa da Universidade de Coimbra*.
- Costa, V. (2013). *Sebenta de medicina dentária forense*. Porto: AEFMDUP. de
- Villiers, C. J., & Phillips, V. M. (1998). Person identification by means of a single unique dental feature. *The Journal of forensic odonto-stomatology*, 16(1), 17–9. Obtido de <http://www.ncbi.nlm.nih.gov/pubmed/9922757>.
- Dinkel, E.H. e Captain M.S. (1994). The use of bite mark evidence as na investigative aid. *Journal of Forensic Sciences*, 19 (3), pp. 535-547.
- Disasters Victim identification Guide Interpol. (2009). Disponível em: <http://www.interpol.int>. [2] Testut, L., Latabjet, A. (1986). Tratado de Anatomia Humana. Tomo I. Barcelona: Edições, Salvat SA.*
- Disasters Victim identification Guide Interpol. (2009). Disponível em: <http://www.interpol.int>
- Ditch, L.E., Rose, J.C. (1972). A multivariate dental sexing technique. *American Journal of Physical Anthropology*. 37, 61-64.
- DNA for forensic analysis from lip cosmetics. *J Forensic sci*, 46(6), pp.1474-1479.
- Dumancic J, Kiac Z, Njemirovskij V, Zecevic D: Dental *identification after two mass disasters in Croatia. Croation Medical Journal* 2001;42(6):657-662.

- Duraiswamy, P., Tibdewal, H., Patel, K. e col. (2009). Sex determination using mandibular canine index in optimal- -fluoride and high-fluoride areas. *J Forensic Dent Sci*, 1(2), pp.99-103.
- Figún, M e Garino, R (2003). Anatomia odontológica funcional e aplicada. São Paulo, Editora Artmed, 2ª edição, pp. 227-228.
- Fonseca, G. M., Alarcon, G. S., & Cantín, M. (2011). Lenguaje odontológico forense e identificación: obstáculos por falta de estándares. *Revista Española de Medicina Legal*, 37(4), 162–168.
- Garbin, C. A. S., Amaral, M. A., & Gregghi, R. S. da S. (2017). Revista Brasileira de Odontologia Legal – RBOL. *Revista Brasileira de Odontologia Legal* –, 4(3), 48– 56.
- Gonçalves, D., Granja, R., Cardoso, F., Carvalho, A. (2014). Sample-specific sex estimation in archaeological contexts with commingled human remains: a case study from the Middle Neolithic cave of Bom Santo in Portugal. *Journal of Archaeological Science*. 49, 185-191.
- González, F., Sánchez, D., & Martínez, B. (2005). El Estudio De Polimorfismos De Adn a Partir De Restos Óseos Y Dientes Y Sus Aplicaciones En La Identificación De Desaparecidos. *Ciencia Forense*, 7, 163–182. Retrievefrom [http://ifc.dpz.es/recursos/publicaciones/23/64/\\_ebook.pdf](http://ifc.dpz.es/recursos/publicaciones/23/64/_ebook.pdf).
- González, J. (2004). *Medicina Forense*. México, McGraw-Hill Interamericana Editores, S.A p. 180.
- González, M., Sánchez, J. e López, L. (2006). Marcas de mordida: últimas técnicas de análisis. *Resvista de la Escuela de Medicina Legal*, pp. 44-53.
- Gruber, J. e Kameyama, M. M. (2001). The role of radiology in forensic dentistry. *Pesquisa Odontológica Brasileira*, Jul/Set, 15(3), pp. 263-268.
- Gupta, S., Agnihotri, A., Chandra, A., & Gupta, O. (2014). Contemporary practice in forensic odontology. *Journal of Oral and Maxillofacial Pathology*, 18(2), 244. <https://doi.org/10.4103/0973-029X.140767>
- Higgins, D., Rohrlach, A. B., Kaidonis, J., Townsend, G., & Austin, J. J. (2015). Differential nuclear and mitochondrial DNA preservation in post-mortem teeth with implications for forensic and ancient DNA studies. *PLoS ONE*, 10(5), 1–17. <https://doi.org/10.1371/journal.pone.0126935>
- Higgins, D., Rohrlach, A. B., Kaidonis, J., Townsend, G., & Austin, J. J. (2015). Differential nuclear and mitochondrial DNA preservation in post-

- mortem teeth with implications for forensic and ancient DNA studies. PLoS ONE, 10(5), 1–17. <https://doi.org/10.1371/journal.pone.0126935>
- Hildebrand, Milton; Goslow Jr., G. E. *Análise da estrutura dos vertebrados*. 2ª ed. São Paulo: Atheneu, 2006. 637 p. ISBN 8574540889. Pough, F. Harvey; Janis, Christine M.; Heiser, John B. *A vida dos vertebrados*. 4.ed. São Paulo: Atheneu, 2008. 684 p. ISBN 9788574540955.
- Hosmani, J.V., Nayak, R.S., Kotrashetti, V.S., Pradeep, S., Babji, D. (2013). Reliability of mandibular canines as indicators for sexual dichotomy. *Journal of International Oral Health*. 5, 1-7.
- Houston, W.J.B., Stephens, C.D., Tulley, W.J. (1992). *A Textbook of Orthodontics*. (1ºed.). Great Britain: Editores Wright. <http://hdl.handle.net/10316.2/38400>
- Jain, A., & Chowdhary, R. (2014). Palatal rugae and their role in forensic odontology. *Journal of Investigative and Clinical Dentistry*, 5(3), 171–178. <https://doi.org/10.1111/j.2041-1626.2013.00150.x> .
- Kalita, C., & P, M. (2017). Different aspect of forensic odontology, 03(2).
- Kanchan-Talreja, P., Acharya, A., Naikmasur, V.G. (2012). An assessment of the versatility of Kvaal’s method of adult dental age estimation in Indians. *Arch Oral Biol*, 57(3), pp.277-284.
- Kaushal, S., Patnaik, V.V.G., Agnihotri, G. (2003). Mandibular Canines In Sex Determination. *J Anat Soc Indian*, 52(2), pp.119-24.
- Kieser, J.A.(1990). *Human adult odontometrics*. Cambridge University Press, Cambridge.
- Koch, A. e Andrade, F. (2008). The use of molecular biology techniques in forensic genetics. *Croatian Medical Journal*, 42(3), pp. 168-193.
- Kouble, R e Craig, G. (2004). A comparison between direct and Indirect Methods Available for Human BiteMarks Analysis. *Journal of forensic Sciences*, 49(1), pp. 111-118
- Krogman, W.N., Iscan, M.Y. (1987). *The human skeleton in Forensic Medicine*. (2ªed). Springfield: Charles, C Thomas Publisher.
- Kvaal, S., Kollveit, K.M., Thomsen, I.O. e col. (1995). Age estimation of adults from dental radiographs. *Forensic Sci Int*, 74, pp.175-185
- Lamendin, H., Baccino, E., Humbert, J.F. e col. (1992). A simple technique for age estimation in adult corpses: the two criteria method. *J Forensic Sci*, 37, pp.1373-

1379.

- Lautrou, A. (2006). *Anatomie Dentaire*. Paris: Edições *El Sevier Masson*.
- Lokhasudhan, G., Ajitha, P. (2017). Effect of high temperature on various indirect restorations in forensic identification – An in vitro study, *Journal of Advanced Pharmacy Education & Research*, 7(2), pp.157-159.
- Luntz L. History of forensic dentistry. *Dent Clin North Am* 1977; 21(1):7–17.)
- Madhuri, M. et alli. (2016). Forensic Odontology: An overview, *International Journal of Preventive and Clinical Dental Research*, 3(2), pp. 131-133.
- Medicina Dentária Forense. Cristiana Palmela Pereira. *Medicina Dentária Forense ...* Edição: 2012. ISBN: 978-972-757-753-8.
- Michelinakis G, Sharrock A, Barclay CW. (2006). Identification of dental implants through the use of Implant Recognition Software (IRS). *Int Dent J*. 2006 Aug;56(4):203-8. doi: 10.1111/j.1875-595x.2006.tb00095.x. PMID: 16972394.
- Modesto, T. de O. P., & Junior, E. F. (2017). *Identificação humana através da Rugoscopia*.
- Moorrees, C.F.A., Reed, R.B. (1964). Correlations among crown diameters of human teeth. *Archives of Oral Biology*. 9, 685– 697.
- Moorrees, C.F.A., Thomsen, S., Jensen, E., Yen, P. K., 1957. Mesiodistal crown diameters of the deciduous and permanent teeth in individuals. *Journal of Dental Research*. 36, 39-47.
- Moya-Pueyo, V., Garrido, B.R., Sánchez, J.A.S. (1994). *Odontología Legal y Forense*. Barcelona: Masson.
- Myers, S. (2003). Forensic science. *Nature*, 421(6925), 872–873.
- Nuzzolese E, Lusito S, Solarino B, Di Vella G. (2008) Radiographic dental implants recognition for geographic evaluation in human identification. *J Forensic Odontostomatol*. 26(1):8-11. PMID: 22689351.
- Okeson, J.P. (2008). *Management of temporomandibular disorders and occlusion*. (6<sup>ed.</sup>). St. Louis: CV Mosby.
- Oliveira, D. et alii (2010). Avaliação de marcas de mordida em alimentos produzidos por próteses dentárias. *Arquivos em odontologia*, 46 (1), pp. 38-42. Palatina. *Revista Interdisciplinar*, 461–472. Retrieved from <http://revistas.faa.edu.br/index.php/FDV/article/download/141/115>
- McLay, W. D. (2009). *Clinical forensic medicine* (3<sup>a</sup> edição ed.). Cambridge, UK: Cambridge University Press.

- Panchbai, A. S. (2011). Dental radiographic indicators, a key to age estimation. *Dentomaxillofacial Radiology*, 40(4), 199-212.  
<https://doi.org/10.1259/dmfr/19478385>
- Pandey, A., Singh, I., Pandey, S. & Vidya, M. (2012). Role and responsibility of dentist as forensic odontologist. *Jk-Practitioner*, 17(1-3), 80–82.
- Patil, M.S., Patil, S.B., Acharya, A.B. (2008). Palatine rugae and their significance in clinical dentistry: a review of the literature. *J Am Dent Assoc*, 139(11), pp.1471-1478.
- Pedroso de Lima, J.J. (2009). Física dos métodos de imagem com raios-X - Métodos Físicos e Biofísicos. Imprensa da Universidade de Coimbra. (2ªed.).
- Pereira, C. P. (2012). Medicina Dentária Forense.
- Pereira, C. P., & Santos, J. C. (2013). Journal of Forensic and Legal Medicine How to do identify single cases according to the quality assurance from IOFOS . The positive identification of an unidentified body by dental parameters : A case of homicide. *Journal of Forensic and Legal Medicine*, 20(3), 169–173.  
<https://doi.org/10.1016/j.jflm.2012.06.004>
- Pinheiro MF (2010) Genética forense: perspectivas da identificação genética. Edições Universidade Fernando Pessoa. Porto ISBN 978-989-634-050-4.
- Pinheiro, J.C.; Silva, L.A.M.; Silva, G.G; Gonçalves, G.C.; Almeida, D.R.M.F.; Leite, R.B. A importância da anatomia dentária para a odontologia: revisão de literatura. *Revista Pró-UniverSUS*. 2020 Jan./Jun.; 11 (1): 98-102.
- Pittayapat, P., Jacobs, R., De Valck, E., Vandermeulen, D., & Willems, G. (2012). Forensic odontology in the disaster victim identification process. *The Journal of forensic odonto-stomatology*, 30(1), 1–12.
- Plourd, C.J. (2010). Science, the Law, and forensic identification. In *Forensic Dentistry*. 2nd ed. New York: CR, pp. 1-9.
- Prakash, A.P. et alli. (2014). Scorching effects of heat on extracted teeth – A forensic view, *Journal of Forensic Dental Sciences*, 6(3), pp. 86-190.
- Pretty IA, Sweet D. (2001). Forensic dentistry: A look at forensic dentistry– Part 1: The role of teeth in the determination of human identity. *British Dental J*, 190(7), pp. 359-366.
- Pretty, I., & Sweet, D. (2001). A look at forensic dentistry – Part 1: The role of teeth in the determination of human identity. *British Dental Journal*, 190(7), 359–366.  
<https://doi.org/10.1038/sj.bdj.4800972a>

- Rao, N.G., Rao, N.N., Pai, M.L. e col. (1989). Mandibular canine index: a clue for establishing sex identity. *Forensic Sci Int*, 42, pp.249-54.
- Sagelnick, S. L. (2005). Forensic application of palatal rugae in dental identification. *The forensic examiner*, 44–45.
- Sahiwal, I.G., Woody, R.D., Benson, B.W. (2002). Radiographic identification of nonthreaded endosseous dental implants. *J Prosthetic Dentistry*, 87(5), pp. 552-562.
- Schmeling, A., Olze, A., Reisinger, W., & Geserick, G. (2004). Forensic age diagnostics of living people undergoing criminal proceedings. *Forensic Science International*, 144(2–3), 243-245. <https://doi.org/10.1016/j.forsciint.2004.04.059>.
- Segui, M., Feucht, M., Ponce, A. e col. (2000). Persistent lipsticks and their lip prints: new hidden evidence at the crime scene. *Forensic Sci Int*, 112(1), pp.41- 47.
- Shankar, S., Anuthama, K., Kruthika, M., Kumar, S., Ramesh, K., Jaheerdeen, A., Yasin, M.M., 2013. Identifying sexual dimorphism in a paediatric South Indian population using stepwise discriminant function analysis. *Journal of Forensic and Legal Medicine*. 20, 752- 756.
- Silva, R. F, De la Cruz, B.V.M, DarugeJr, E, &FrancesquiniJr, L.F. (2005). La importancia de la documentación odontológica en la identificación humana - relato de caso.. *Acta Odontológica Venezolana*, 43(2), 159-164.
- Simmons, J.D., Moore, R.N., Erickson, L.C. (1987). A longitudinal study of anteroposterior growth changes in the palatine rugae. *J Dental Res*, 66(9), pp.1512-1515.
- Spitz WU. Spitz and Fischer's medicolegal investigation of death: guidelines for the application of pathology of crime investigation. Springfield, Ill: Charles C. Thomas; 1993.
- Srivastava, C.P. (2010). Correlation of Odontometric Measures in Sex Determination. *J Indian Acad Forensic Med*, 32(1), pp.56-61.
- Stimson, S. M., 1977. Forensic Dentistry: legal obligations and Methods of identification for the Practitioner,. *The Dental Clinics of North America vol 21*, pp. 7-10.
- Taylor, P.T., Wilson, M.E., Lyons, T.J. (2002). Forensic odontology lessons: multishooting incident at Port Arthur, Tasmania. *Forensic Sci Int*, 130(2-3), pp.174-182.
- Thali, M. et alii. (2003). Bite Mark documentaton and analysis: the forensic

- 3D/CAD supported photogrammetry approach. *Forensic Science International*, 135, pp. 115-121.
- Thomas, C.J., Van Wyk, C.W. (1988). The palatal rugae in an identification. *J Forensic Odonto-Stomatol*, 6(1), pp.21-27.
- Timothy W. E., Brownstein, S., Beitchman, K., & Lifshitz, J. (2019) Restoring More than Smiles in Broken Homes: Dental and Oral Biomarkers of Brain Injury in Domestic Violence, *Journal of Aggression, Maltreatment & Trauma*, 28(7), 838-847. <https://doi.org/10.1080/10926771.2019.1595803>
- Tomás LF. Padrões de erupção e calcificação dentárias, numa amostra populacional portuguesa – Interesse médico-legal [dissertação]. Coimbra: Faculdade de Medicina da Universidade de Coimbra; 2005.
- Tsang A, Sweet D, Wood R. Potential for fraudulent use of digital radiography. *J Am Dent Assoc* 1999; 130(9):1325–9.
- Ubelaker, D.H. (2005). Skeletal Biology Research in Ecuador. *Studies in Historical Anthropology*, 2(2002), pp.45-58.
- Villena RS, Corrêa MSNP. Características do sistema estomatognático no recém-nascido e anomalias mais frequentes. In: Corrêa, MSNP. *Odontopediatria na primeira infância*. São Paulo: Santos, 2010; p. 113-26.
- Warwick, R., Williams, P.L. (1979). *Gray Anatomy*. (35<sup>a</sup>ed.). Rio de Janeiro: Koogan G.
- Webb, L.G., Egan, S.E., Turbett, G.R. (2001). Recovery of DNA for forensic analysis from Capitaneanu, C., Willems, G., & Thevissen, P. (2017). A systematic review of odontological sex estimation methods. *Journal of Forensic Odonto-Stomatology*, 35(2), 1–19.
- Woisetschläger, M. et alli. (2011). Fire victim identification by post-mortem dental CT: Radiologic evaluation of restorative materials after exposure to high temperatures, *European Journal of Radiology*, 80, pp. 432-440.