

INSTITUTO UNIVERSITÁRIO EGAS MONIZ

MESTRADO INTEGRADO EM MEDICINA DENTÁRIA

GUIA DE GESTÃO DE TRAUMATISMOS DENTÁRIOS

Trabalho submetido por

Amine Chakir Belkadi

para a obtenção do grau de Mestre em Medicina Dentária

Junho de 2025

INSTITUTO UNIVERSITÁRIO EGAS MONIZ

MESTRADO INTEGRADO EM MEDICINA DENTÁRIA

GUIA DE GESTÃO DE TRAUMATISMOS DENTÁRIOS

Trabalho submetido por

Amine Chakir Belkadi

para a obtenção do grau de Mestre em Medicina Dentária

Trabalho orientado por

Prof. Doutor **Jorge Rebola**

Junho de 2025

AGRADECIMENTOS

À meu orientador Prof. Doutor Jorge Manuel Trindade Rebola, por me deixar trabalhar no assunto que eu queria, pela sua disponibilidade, paciência e ajuda constante neste trabalho.

Aos meus pais, que sempre acreditaram em mim e me apoiaram incondicionalmente ao longo de todo este percurso. A sua paciência, a sua atenção, o seu amor e o profundo desejo de me verem triunfar foram motores indispensáveis para o meu sucesso. Sem os seus sacrifícios e a sua vontade de me verem a alcançar os meus objetivos, não estaria aqui hoje.

À minha irmã Camilia, com quem partilhei muitos momentos de riso e de grande alegria ao longo destes últimos anos. Esses momentos contribuíram imensamente para o meu bem-estar e para o bom desenrolar deste percurso académico.

Ao meu primo Ilias, sem quem esta aventura de cinco anos aqui não teria sido tão agradável. Pelo seu apoio, pela sua disponibilidade, pela sua prestabilidade, pelo seu bom humor e por todas as memórias que criámos e que continuaremos a criar.

À minha família, pelo apoio incondicional e pelos incentivos constantes, que foram uma verdadeira fonte de força ao longo de toda esta jornada.

Aos meus amigos Inès, Anis, Maïssa, Emmanuel, Héba, Seval, Dina e Moussa pela presença, pela atenção, pelos incentivos, pelos risos, pela ajuda preciosa e pelas qualidades humanas que me trouxeram, que me fizeram crescer e me ensinaram tanto.

À todas as outras pessoas que contribuíram para o meu percurso académico e ao IUEM por me ter dado a oportunidade de me formar na profissão dos meus sonhos

RESUMO

Os traumatismos dentários representam uma emergência frequente na prática odontológica, especialmente em crianças. Com origem multifatorial anatômica, comportamental e ambiental, estas lesões exigem diagnóstico rápido, tratamento adaptado e acompanhamento prolongado. A dentição decídua, pelas suas particularidades morfológicas e proximidade com os germes dentários permanentes, está particularmente vulnerável, podendo os traumatismos resultar em sequelas como hipoplasia do esmalte, dilacerações ou perturbações de erupção.

A gestão eficaz depende de fatores como a gravidade da lesão, o desenvolvimento radicular e a precocidade da intervenção. As « guidelines » da IADT (Associação Internacional de Traumatologia Dentária) fornecem protocolos atualizados para orientar o clínico, desde a consulta de urgência até ao seguimento a longo prazo. Nos dentes permanentes imaturos, preserva-se prioritariamente a vitalidade pulpar, enquanto nos dentes com desenvolvimento radicular completo é muitas vezes necessário tratamento endodôntico.

As complicações tardias incluem necrose, reabsorções (inflamatórias ou por substituição), anquilose e obliteração do canal radicular. Nestes casos, a vigilância clínica e radiográfica sistemática é crucial.

A prevenção é um pilar central e envolve medidas adaptadas à idade, educação de pais e profissionais, uso de protetores bucais e viseiras em atividades de risco, e identificação precoce de maloclusões suscetíveis de aumentar o risco traumático. A aplicação móvel ToothSOS e as diretrizes da IADT reforçam o papel dos profissionais de saúde oral na prevenção, na orientação e no treino de primeiros socorros.

Finalmente, o impacto funcional, estético e psicossocial destes traumatismos exige uma abordagem multidisciplinar, desde o alívio da dor até à reabilitação protética, com atenção à autoestima da criança. Uma intervenção precoce, baseada em evidência, é essencial para preservar a saúde oral e a qualidade de vida do paciente.

Palavras-chave : traumatismos dentários; urgências dentárias; tratamento restaurador; fraturas dentárias

ABSTRACT

Dental trauma is a frequent emergency in dental practice, especially in children. With multifactorial origins anatomical, behavioral, and environmental these injuries require prompt diagnosis, tailored treatment, and long-term follow-up. The primary dentition, due to its morphological characteristics and proximity to permanent tooth germs, is particularly vulnerable. Trauma can lead to sequelae such as enamel hypoplasia, dilacerations, or eruption disturbances.

Effective management depends on the severity of the injury, root development stage, and the timing of intervention. The IADT guidelines provide updated protocols to assist clinicians, from emergency care to long-term monitoring. In immature permanent teeth, the main goal is to preserve pulp vitality, whereas endodontic treatment is often required in mature teeth.

Late complications include pulp necrosis, resorptions (inflammatory or replacement), ankylosis, and canal obliteration. In these cases, systematic clinical and radiographic monitoring is essential.

Prevention plays a central role and includes age-appropriate measures, education of parents and professionals, the use of mouthguards and face shields during high-risk activities, and early identification of malocclusions that may increase trauma risk. The ToothSOS mobile app and IADT guidelines further emphasize the role of oral health professionals in prevention, guidance, and first aid training.

Finally, the functional, aesthetic, and psychosocial impact of dental trauma requires a multidisciplinary approach from pain relief to prosthetic rehabilitation with attention to the child's self-esteem. Early, evidence-based intervention is essential to preserve oral health and the patient's quality of life.

Keywords : dental trauma; dental emergencies; restorative treatment; dental fractures

ÍNDICE GERAL

ÍNDICE DE FIGURAS.....	7
LISTA DE SIGLAS.....	9
I) INTRODUÇÃO.....	11
II) DESENVOLVIMENTO	13
1. Revisões anatómicas e fisiológicas.....	13
1.1. Anatomia dentária.....	13
1.2. Fisiologia dentária	14
2. Traumatismos dentários.....	15
2.1. Epidemiologia.....	15
2.2. Factores de risco	17
2.3. Repercussões	18
2.4. Factores que influenciam o prognóstico	20
2.5. Classificação dos traumatismos dentários	20
3. Consulta pós-traumática.....	23
3.1 Especificidades da consulta pós-traumática	23
3.2 Anamnese e avaliação clinica	25
3.3 Meios complementares de diagnóstico.....	27
4. Tratamento e gestão dos traumatismos	28
4.1 Traumatismos dos dentes permanentes.....	28
4.2. Traumatismos de dentes decíduos	51
5. Acompanhamento, manutenção e reabilitação após traumatismo dentário	70
5.1. Complicações pós-traumáticas	70
5.2. Protocolo de manutenção e higiene oral.....	74
5.3. Reabilitação funcional e estética	74
6. Prevenção.....	75
6.1. Prevenção primária	76
6.2. Protetores dentarios	77
6.3. Viseiras de proteção	78
6.4. Prevenção secundaria	78
6.5. Educação.....	79

6.6. Ortodontia	80
6.7. Aplicação móvel	81
6.8. Papel dos profissionais de saúde	82
6.9. Primeiros socorros	83
III) CONCLUSÕES.....	85
BIBLIOGRAFIA.....	87

ÍNDICE DE FIGURAS

Figura 1 : Ilustração das estruturas dum dente (gerada pelo BioRender)	14
Figure 2: Ilustração dum fissura no esmalte (gerada pelo BioRender).....	28
Figure 3: Ilustração dum fractura envolvendo apenas o esmalte (gerada pelo BioRender).....	29
Figure 4: Ilustração dum fractura coronária simple (gerada pelo BioRender)	30
Figure 5: Ilustração dum fractura coronária complicada (gerada pelo BioRender)	31
Figure 6: Ilustração dum fractura corono-radicular não complicada (gerada pelo BioRender).....	33
Figure 7: Ilustração dum fractura corono-radicular complicada (gerada pelo BioRender).....	35
Figure 8: Ilustração dum fractura radicular (gerada pelo BioRender).....	37
Figure 9: Ilustração dum fractura alveolar (gerada pelo BioRender)	39
Figure 10: Ilustração dum concussão (gerada pelo BioRender)	41
Figure 11: Ilustração dum subluxação (gerada pelo BioRender).....	42
Figure 12: Ilustração dum extrusão (gerada pelo BioRender).....	43
Figure 13: Ilustração dum luxação lateral gerada (gerada pelo BioRender)	45
Figure 14: Ilustração dum intrusão (gerada pelo BioRender).....	47
Figure 15: Ilustração dum avulsão (gerada pelo BioRender)	49
Figura 16: Ilustração dum fractura coronária envolvendo apenas o esmalte sobre num dente decíduo (gerada pelo BioRender)	52
Figura 17: Ilustração dum fractura coronária simple num dente decíduo (gerada pelo BioRender).....	54
Figura 18: Ilustração dum fractura coronária complicada num dente decíduo (gerada pelo BioRender).....	55
Figura 19: Ilustrações de fracturas corono-radulares em dentes decíduos (geradas pela BioRender).....	56
Figura 20: Ilustração dum fractura radicular num dente decíduo (gerada pelo BioRender).....	57
Figura 21: Ilustração dum fractura alveolar num dente decíduo (gerada pelo BioRender).....	59
Figura 22: Ilustração dum concussão num dente decíduo (gerada pelo BioRender) ..	60

Figura 23: Ilustração duma subluxação num dente decíduo (gerada pelo BioRender) .	62
Figura 24: Ilustração duma extrusão num dente decíduo (gerada pelo BioRender)	64
Figura 25: Ilustrações de luxações laterais em dentes decíduos (geradas pelo BioRender).....	65
Figura 26: Ilustração duma intrusão num dente decíduo (gerada BioRender).....	67
Figura 27: Ilustração duma expulsão dum dente decíduo (gerada pelo BioRender) ...	68
Figura 28: Ilustração da probabilidade de necrose segundo o tipo de deslocação traumática (gerada pelo BioRender).....	71
Figura 29: Ilustração dum protetor dentario termomoldável (gerada pelo BioRender)	77
Figura 30: Ilustração dum « faceshield » (gerada pelo BioRender).....	78
Figura 31: Ilustrações dum overjet e duma incompetencia labial (geradas pelo BioRender).....	81

LISTA DE SIGLAS

ADA : American Dental Association

AAOMS : American Association of Oral and Maxillofacial Surgeons

GBD : Global Burden of Disease

IADT : International Association of Dental Traumatology

OHRQoL : Oral Health-Related Quality of Life

MTA : Mineral Trioxide Aggregate

OMS : Organização Mundial de Saúde

HBSS : Hank's Balanced Salt Solution

CBCT : Cone Beam Computed Tomography

ATM : Articulação Temporomandibular

LPD : Ligamento Periodontal

ALARA : As Low As Reasonably Achievable

CIV : Cimento Ionómero de Vidro

NP : Necrose Pulpar

TAB : Transient Apical Breakdown

I) INTRODUÇÃO

A traumatologia em odontologia é o estudo dos traumatismos dentários. É considerada uma urgência dentária e deve ser tratada o mais rapidamente possível, uma vez que qualquer atraso na sua abordagem prejudica o prognóstico e a recuperação do paciente¹.

A ADA (American Dental Association) e a AAOMS (American Association of Oral and Maxillofacial Surgeons) definem urgência dentária como « fraturas da mandíbula ou do osso alveolar, avulsões, luxações dentárias, fraturas dentárias com envolvimento da polpa, abscesso alveolar agudo, lesões nas vias aéreas superiores, laceração da mucosa oral, dor dentária aguda, infecções e hemorragias incontroladas »².

Um traumatismo dentário é uma lesão causada por um impacto nos dentes e/ou nos tecidos duros e moles da cavidade oral. Na maioria das vezes, trata-se de um evento acidental que requer atenção de urgência³.

As lesões traumáticas dentárias representam um problema de saúde pública significativo e figuram entre os eventos mais frequentes na população geral. Apesar das dificuldades metodológicas em determinar com precisão sua prevalência devido à diversidade de sistemas de classificação adotados para agrupar doenças e lesões, as lesões traumáticas dentárias tendem a ser notificadas de forma inconsistente entre os estudos. Ainda assim, dados epidemiológicos globais sugerem que essas lesões estão entre as cinco condições agudas e crônicas mais comuns, conforme estimativas do estudo Global Burden of Disease (GBD)^{4,5}.

A incidência chega mesmo a 18% de todas as lesões em crianças em idade pré-escolar. De todas as lesões faciais, as lesões dentárias são as mais comuns⁶.

Todo traumatismo dentário requer um diagnóstico preciso das lesões, sendo este diagnóstico fundamental, pois influencia o prognóstico de sobrevivência da dentição a longo prazo. Os traumatismos podem ocorrer a qualquer momento, seja na dentição decídua, mista ou permanente⁷.

Tendo em conta que os traumatismos podem ocorrer a qualquer momento e em qualquer idade, é essencial que os dentistas estejam preparados e formados para fornecer as orientações necessárias por telefone, ajudando na abordagem do paciente antes da sua chegada à clínica⁴.

O baixo nível de sensibilização do público em geral e até mesmo dos profissionais de saúde conduz frequentemente a um atraso na abordagem, o que resulta em dores, sintomas graves e um prognóstico desfavorável⁸.

A forma imprevisível dos traumatismos dentários, associada à falta de confiança dos profissionais de saúde quanto à sua abordagem, resulta frequentemente numa situação stressante para o médico dentista e sua equipa. Um stress excessivo prejudica e afeta negativamente as competências do médico dentista e a sua capacidade de tomar decisões, o que pode comprometer o tratamento e o prognóstico. Assim, para colmatar essa falta de confiança, foram criadas e adotadas "guidelines". Estes protocolos baseados em evidências são essenciais para ajudar o dentista na gestão dos traumatismos dentários⁹.

Assim foi criada a Associação Internacional de Traumatologia Dentária (IADT), que, após discussões em grupo e estudos, elaborou guidelines para auxiliar o dentista na tomada de decisões⁶.

II) DESENVOLVIMENTO

1. Revisões anatômicas e fisiológicas

1.1. Anatomia dentária

O dente é um órgão complexo e vital da cavidade oral, representando cerca de 20% da superfície intraoral e desempenhando um papel fundamental nas funções mastigatórias, fonéticas e estéticas^{10,11,12}.

A sua estrutura assenta em duas partes principais: a coroa, visível na boca, e a raiz, inserida no osso alveolar¹⁰.

O esmalte, o tecido mais duro e mineralizado do corpo humano (96% de material inorgânico), é não vital, insensível e não regenerável¹⁰.

A dentina, por sua vez, é um tecido conjuntivo duro, mas elástico, branco-amarelado, vascularizado e sensível. Ela sustenta mecanicamente o esmalte: sem ela, o esmalte fraturaria sob as forças mastigatórias. Ela envolve a polpa dentária e possui capacidade de reparação em caso de lesão¹⁰.

A polpa, localizada no centro do dente, é um tecido conjuntivo mole dividido em câmara pulpar (parte coronária) e canal radicular (parte apical), terminando no foramen apical, ponto de comunicação entre os vasos e nervos pulpares e o ligamento periodontal. A polpa desempenha quatro funções essenciais: é formativa (formação da dentina), nutritiva (nutrição da dentina avascular), protetora (transmissão da sensibilidade) e reparadora (capacidade de produzir dentina secundária)¹⁰.

Tudo isto é suportado pelos tecidos periodontais, que incluem o cemento (cobre a raiz), o ligamento periodontal (liga o dente ao osso alveolar e absorve as forças mastigatórias), o osso alveolar e a gengiva. O ligamento também desempenha um papel proprioceptivo importante na percepção das pressões¹⁰.

O esmalte, embora extremamente duro, fratura rapidamente quando perde o apoio da dentina. Traumatismos repetidos e ciclos de carga podem provocar o aparecimento de microfissuras, levando a uma ruptura estrutural progressiva. Esta anatomia complexa confere uma resistência mecânica importante, mas também uma vulnerabilidade em caso de traumatismo¹³.

Em crianças, a dentição temporária compreende 20 dentes (8 incisivos, 4 caninos, 8 molares) sem pré-molares, enquanto a dentição permanente conta com 32 dentes, incluindo 12 molares e 8 pré-molares. Os dentes decíduos são mais pequenos, de cor mais clara e a sua polpa ocupa um volume proporcionalmente maior, tornando-os mais vulneráveis a lesões cariosas¹⁴.

Os dentes decíduos desempenham um papel essencial no desenvolvimento da mandíbula. Com efeito, a pressão exercida pelas suas raízes estimula o crescimento do osso alveolar, condição indispensável para a criação do espaço necessário para a erupção dos dentes definitivos. Uma extração prematura pode provocar um abrandamento deste crescimento, reduzir o espaço disponível e causar maloclusões^{15,16}.

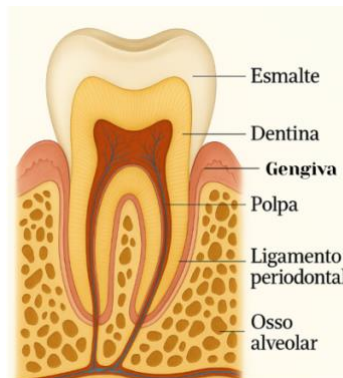

Figura 1 : Ilustração das estruturas dum dente (gerada pelo BioRender)

1.2. Fisiologia dentária

O processo de erupção dentária corresponde ao deslocamento progressivo de um dente desde a sua posição de desenvolvimento no osso alveolar até à sua posição funcional na arcada oclusal. Este fenómeno baseia-se num movimento axial ou oclusal controlado por uma interação complexa entre o crescimento ósseo, as pressões mecânicas e o desenvolvimento radicular¹⁷.

Nas crianças, o tamanho reduzido das mandíbulas limita o espaço disponível, permitindo apenas o alojamento de um número restrito de dentes de pequenas dimensões. Uma vez formados, os dentes não podem crescer em tamanho; assim, com o aumento progressivo do volume maxilofacial, surge uma segunda dentição mais adequada¹⁷.

O calendário de erupção dos dentes primários e permanentes segue geralmente uma sequência ordenada, embora sejam possíveis assimetrias ou variações individuais^{18,19,20}.

O processo natural de exfoliação dos dentes temporários começa geralmente por volta dos seis anos, quando os dentes definitivos subjacentes, ao migrarem para a superfície, desencadeiam a reabsorção das raízes decíduais. Este fenómeno fisiológico, denominado rizólise, é mediado pela pressão mecânica exercida sobre as raízes temporárias. É assintomático, progressivo e resulta na queda natural dos dentes de decíduos²².

O primeiro dente a cair é frequentemente o incisivo central mandibular, cuja perda coincide muitas vezes com a erupção dos primeiros molares permanentes¹⁴.

Esta coordenação entre o crescimento maxilar, a pressão oclusal e a reabsorção radicular permite uma transição harmoniosa para uma dentição mais robusta, mais numerosa e adaptada às dimensões ampliadas dos maxilares adultos¹⁰.

2. Traumatismos dentários

2.1. Epidemiologia

O traumatismo dentário que afecta os dentes temporários é um grande desafio clínico. Embora a sua distribuição mundial seja significativa, varia de acordo com as regiões e os métodos utilizados, devido à falta de normalização dos sistemas de classificação e registo dos traumatismos dentários²³.

Estima-se que cerca de um terço das crianças já tenha sofrido um traumatismo dentário primário, variando a proporção entre 6,2% e 41,6%, consoante o país. A maioria destes traumatismos ocorre entre 1 e 6 anos, com um pico na idade de aprender a andar (1-2 anos), quando as crianças estão a desenvolver as suas capacidades motoras e são particularmente propensas à instabilidade^{24,25}.

Cerca de 30% dos traumatismos dentários ocorrem na dentição decídua, cerca de 20% ocorrem na dentição permanente²⁶.

As quedas, nomeadamente em casa, são a principal causa (59,3%), muito mais do que os acidentes ocorridos na escola ou no exterior. A prevalência de acidentes em casa pode ser explicada facto de as crianças com menos de seis anos passarem aí muito tempo²⁴.

Os incisivos centrais superiores são geralmente os mais afectados (até 73,9% dos casos), devido à sua posição proeminente na cavidade oral²⁴.

O impacto do género tem sido amplamente estudado: os rapazes têm 1,7 a 2 vezes mais probabilidades de serem vítimas de traumatismo dentário do que as raparigas, principalmente devido ao seu comportamento mais perigoso à menor utilização de medidas de protecção e à maior participação em jogos e actividades físicas. No entanto, esta diferença parece estar a diminuir, sobretudo no desporto, devido a um aumento da participação das raparigas^{24,27,28}.

As brigas e actos de violência também contribuíram para o traumatismo dentário em crianças e adolescentes, reflectindo as características comportamentais deste grupo etário, com comportamentos dominantes, violentos, emocionais e ilógicos. Por isso, é essencial prestar uma atenção especial à educação social em casa e na escola, promovendo uma cultura de autocontrolo e de respeito social pelos outros²⁹.

Os danos nos dentes temporários ocorrem frequentemente fora das horas normais de consulta, tornando o tratamento imediato mais complexo. No entanto, esta primeira experiência dolorosa desempenha um papel crucial, pois pode ter uma influência duradoura na perceção que a criança tem dos cuidados dentários^{25,26}.

A intervenção do dentista deve ter como objetivo: aliviar o sofrimento, acalmar a criança, prevenir o desenvolvimento de ansiedade persistente e, sobretudo, minimizar os efeitos sobre os dentes permanentes em crescimento²⁵.

2.2. Factores de risco

A etiologia do traumatismo dentário em crianças é multifatorial, envolvendo uma interação entre anatomia, comportamento, ambiente e características sociais. Entre os factores anatómicos bem estabelecidos, a existência de um trespasse horizontal aumentado (overjet), uma mordida aberta anterior ou uma incompetência labial aumentam o risco de traumatismo nos incisivos superiores, especialmente na dentição decídua²⁴.

A incompetência labial, por si só, está associada a aproximadamente 49,4% dos traumas dentários em dentes temporários, devido à maior exposição dos dentes anteriores. Além disso, factores mecânicos como a proalveólia maxilar aumentam a vulnerabilidade dos dentes expostos, uma vez que as forças de impacto são absorvidas de forma menos eficaz^{24,30}.

De um ponto de vista sócio-demográfico, vários estudos destacam diferenças na incidência de traumatismo dentário. O risco de trauma é claramente influenciado por factores como a origem étnica, o capital social, o nível educação dos pais, as condições de vida e o acesso a cuidados dentários. Alguns estudos mostram que as crianças de meios socioeconómicos baixos têm 17% mais probabilidades de sofrer de um traumatismo dentário do que as que provêm de meios privilegiados. Esta situação pode dever-se a vários factores: menor supervisão parental, maior exposição a ambientes de alto risco, falta de acesso a cuidados de saúde preventivos ou curativos e menor sensibilização para as práticas de prevenção de acidentes. No entanto, convém igualmente notar que as crianças provenientes de famílias abastadas podem estar expostas a riscos particulares associados à prática de actividades desportivas com elevado potencial de traumatismo (equitação, rãguebi, bicicleta etc.). No entanto, geralmente um melhor acesso a cuidados dentários preventivos, o que poderia reduzir a frequência e a gravidade dos traumatismos. Estas diferenças realçam a necessidade abordagens preventivas específicas^{28,31,32}.

O papel da obesidade como fator de risco indireto tem sido longamente debatido. Embora alguns estudos não tenham estabelecido uma relação estatística significativa, outros sugeriram uma visão mais complexa: as crianças com excesso de peso, que são geralmente menos dinâmicas e menos hábeis, têm menos probabilidades de serem confrontadas com traumas comuns, mas têm mais probabilidades de sofrer impactos

súbitos e mal absorvidos quando caem. A ausência de reflexos protectores, uma coordenação motora deficiente e um estilo de vida sedentário podem agravar a gravidade das lesões em caso de impacto^{27,33,34}.

Vários estudos sublinharam também o impacto das variações sazonais na incidência de traumatismos. Alguns autores demonstraram que as lesões ocorrem mais frequentemente durante o verão, devido ao aumento das actividades desportivas em parques e parques infantis, em consequência do aumento das temperaturas. Outros autores, no entanto, acreditam que as lesões ocorrem mais frequentemente durante o período de inverno devido aos desportos de inverno, ao aumento do risco de quedas, etc. Os traumatismos foram mais frequentemente observados em maio, junho e fevereiro, coincidindo com início das férias escolares³⁵.

Os episódios múltiplos de traumatismo dentário são comuns. Os factores contribuintes incluem comportamentos de risco, dificuldades de aprendizagem ou limitações físicas. Um estudo mostrou que os pacientes com múltiplos traumatismos dentários tendiam por serem mais jovens no momento do primeiro traumatismo, e o seu risco de novos traumatismos aumentava se o primeiro traumatismo foi antes dos 9 anos de idade. Para além disso, os períodos entre episódios tornaram-se mais curtos a cada novo traumatismo²⁸.

2.3. Repercussões

O traumatismo dentário tem consequências que vão muito além dos danos directos às estruturas dentárias. De um ponto de vista biológico, os efeitos de um traumatismo não tratado podem incluir um risco acrescido de cárie, necrose pulpar ou mesmo perda de dentes³⁶.

Esta situação é tanto mais preocupante porque, muitas vezes, os pais tendem a negligenciar a dentição temporária, justificando essa negligência com o seu carácter efémero, apesar das potenciais consequências negativas na dentição permanente, como irregularidades do esmalte (hipoplasia, hipomineralização), problemas na coroa ou na raiz, complicações na erupção ou mesmo a criação de odontomas^{37,38,39}.

A estreita relação entre as raízes dos dentes temporários e os gérmenes dentários dos dentes permanentes exige um acompanhamento clínico rigoroso e radiografias frequentes³⁷.

De um ponto de vista funcional, um traumatismo pode prejudicar a mastigação, especialmente no caso dos molares temporários, o que pode a eficiência da mastigação e potencialmente levar a défices nutricionais nas crianças⁴⁰.

A redução do suporte oclusal posterior também foi identificada como um fator chave na redução da eficiência mastigatória em adultos⁴⁰.

A redução das unidades funcionais de oclusão devido ao desgaste ou perda dentária traumática altera a dimensão vertical da oclusão, o que conseqüentemente afecta o conforto e a eficiência durante a mastigação⁴¹.

A ausência ou falha dos incisivos e caninos também afecta a fonação, uma vez que estes dentes desempenham um papel crucial na articulação de muitos sons através da sua interação com a língua e os lábios¹².

As conseqüências psicossociais dos traumatismos dentários são numerosas. Alguns estudos referem uma relutância em sorrir (62% das crianças com trauma anterior), uma diminuição significativa auto-confiança e um aumento da ansiedade social. O bem-estar relacionado com a saúde dentária (OHRQoL) é significativamente afectado, particularmente em crianças que sofreram traumas complexos ou repetidos^{42,43}.

O efeito é ainda mais pronunciado quando se trata dos incisivos centrais, que são considerados cruciais para a aparência e a interação social⁴⁴.

Estes impactos são frequentemente subestimados pelos pais, especialmente quando as lesões não afectam os tecidos adjacentes. No âmbito familiar, os traumatismos podem fazer com que 56% dos pais se sintam culpados, tensões no seio do agregado familiar em relação aos cuidados a prestar e até levar a ausências profissionais para acompanhar a criança a consultas médicas⁴³.

2.4. Factores que influenciam o prognóstico

O prognóstico do traumatismo dentário baseia-se numa variedade de factores biológicos, clínicos e temporais, cuja interação tem um impacto direto na durabilidade pulpar, na cicatrização dos tecidos circundantes e na preservação das estruturas dentárias. Os três principais factores de prognóstico reconhecidos são a gravidade da lesão, o nível de desenvolvimento radicular e a rapidez da intervenção^{45,46}.

A intervenção imediata após o trauma é crucial para manter a saúde pulpar e reduzir o risco de complicações como a necrose, reabsorções radiculares ou anquilose⁴⁶.

Os dentes imaturos (com ápice aberto) têm uma maior aptidão para a revascularização devido ao seu diâmetro apical alargado (>1,2 mm), reduzindo assim consideravelmente o risco de necrose pulpar⁴⁷. Em contrapartida, dentes maduros com ápice fechado têm maior risco de necrose⁴⁸.

É fundamental preservar ao máximo a vitalidade pulpar no tratamento dos traumatismos, recorrendo a métodos como a pulpotomia parcial ou a utilização de substâncias biocompatíveis como o MTA (Mineral Trioxide Aggregate) ou o hidróxido de cálcio⁴⁸.

É também essencial manter uma boa higiene dentária após o traumatismo, evitar danos nos tecidos periodontais e nos dentes. Os profissionais de saúde treinados em métodos específicos, especialmente para crianças, para evitar o agravamento das lesões⁴⁹.

Por último, a Associação Internacional de Traumatologia Dentária (IADT) sublinha a necessidade de adaptar o tratamento em função do tipo de dente e da idade do paciente. Na dentição temporária, a luxação é comum e o prognóstico está intimamente ligado à da criança e à proximidade da perda do dente natural. No contexto da dentição permanente imatura, é crucial preservar a polpa. Nos casos de avulsão, o momento da reimplantação e a preservação do ligamento periodontal desempenham um papel decisivo no sucesso do tratamento⁵⁰.

2.5. Classificação dos traumatismos dentários

A classificação dos traumatismos dentários tem evoluído gradualmente, com o objetivo de fornecer uma ferramenta que seja simultaneamente descritiva e relevante para a prática

clínica. Brauer sugeriu pela primeira vez uma classificação das fracturas anteriores em 1936.

Foi Ellis que apresentou uma classificação mais amplamente adoptada em 1962, baseada na posição anatómica e na gravidade: do esmalte, fracturas da dentina, fracturas coronais com exposição pulpar, fracturas radiculares, luxações e intrusões³.

No entanto, surgiram problemas de interpretação e normalização com termos como "simples" ou "extenso". Em resposta, em 1972, Andreasen desenvolveu uma classificação alargada que incluía 19 categorias, abrangendo os tecidos dentários duros, os tecidos de suporte, o osso alveolar e os tecidos moles. Em particular, introduziu os conceitos de fracturas "complicadas" (com exposição pulpar) e "não complicadas"³.

O sistema da OMS (Organização Mundial da Saúde), inspirado neste modelo, acrescentou códigos descritivos em 1978 para normalizar a recolha de dados epidemiológicos internacionais, e foi depois modificado em 1982 por Andreasen para distinguir melhor as luxações (concussão, subluxação, luxações intrusivas, extrusivas e laterais) e as fracturas radiculares em função da sua complexidade³.

Atualmente, a referência neste campo continua a ser a classificação desenvolvida por Andreasen, na qual o trauma é classificado de acordo com o tecido afetado, mas as fracturas complexas ou não complexas mantidas como subtipos de lesões dentárias³.

Os traumatismos dos tecidos duros dentários incluem³⁵ :

- Fissuras no esmalte
- Fratura do esmalte
- Fratura coronária não complicada (sem exposição pulpar)
- Fratura coronária complicada (com exposição pulpar)
- Fratura coronário-radicular não complicada
- Fratura coronário-radicular complicada
- Fratura da raiz

Segue-se traumatismos nos tecidos periodontais³⁵ :

- Concussão
- Subluxação
- Extrusão
- Luxação lateral
- Intrusão
- Avulsão

Segue-se traumatismos dos tecidos ósseos³⁵ :

- Cominuição alveolar
- Fratura da parede alveolar
- Fratura do processo alveolar
- Fratura da mandíbula ou do maxilar

E, finalmente, os traumatismos dos tecidos moles³⁵ :

- Abrasão
- Contusão
- Laceração

Na dentição temporária, as lesões por deslocamento são as mais frequentes, nomeadamente a luxação intrusiva (30 a 40%), seguida da subluxação (25%) e da avulsão (15%). Estes valores podem ser explicados pela baixa densidade do osso alveolar e pela maior laxidez ligamentar crianças. Por outro lado, na dentição permanente, predominam as fracturas do esmalte e as fracturas coronais simples (50-60%), devido à maior solidez das raízes e do periodonto³⁵.

O traumatismo também pode ser classificado de acordo com o seu mecanismo de ação:

- O traumatismo direto ocorre quando o dente embate diretamente contra um objeto contundente, causando geralmente danos nos dentes anteriores (fracturas coronais, avulsões).

- O traumatismo indireto resulta um choque transmitido, como um golpe no queixo ou uma queda sobre o queixo, causando frequentemente lesões posteriores (fracturas radiculares, luxações) ou fracturas da sínfise mandibular ou dos côndilos³⁵.

Esta dupla análise, por tecido afetado e por mecanismo, permite uma abordagem diagnóstica e terapêutica mais precisa, essencial para melhorar o prognóstico dos dentes traumatizados, tendo em conta o seu grau de desenvolvimento e a localização da lesão³⁵.

3. Consulta pós-traumática

3.1 Especificidades da consulta pós-traumática

A consulta pós-traumática da criança representa frequentemente a primeira interação entre o jovem paciente e o dentista, o que confere a este encontro uma dupla importância: gerir a emergência clínica e, ao mesmo tempo, estabelecer um ambiente de confiança com a criança e os seus pais²⁵.

O profissional deve comunicar diretamente com a criança, integrá-la ativamente no relato dos acontecimentos, garantindo aos pais uma compreensão clara através de um diagnóstico organizado e de uma assistência rápida²⁵.

A avaliação clínica deve levar em consideração não apenas a dimensão bucodental, mas também a relação entre os pais e a criança, antecedentes traumáticos e detalhes precisos do acidente. O interrogatório também pode revelar indícios que sugiram maus-tratos. De facto, observam-se lesões orofaciais em 60% dos casos de maus-tratos identificados. Os indícios sugestivos incluem hematomas localizados nos lábios, bochechas ou queixo, abrasões nos freios, marcas de mordidas humanas ou fraturas dentárias inexplicáveis, especialmente quando se trata de lesões múltiplas, antigas ou incompatíveis com a idade³⁵.

As lesões mais comuns são as contusões e equimose: 66% dos casos, as escoriações e lacerações com 28%, as queimaduras e mordidas com 4% e as fraturas com 2%.

Para as estruturas intraorais, as lesões mais comuns são as contusões e equimose com 43%, as escoriações e lacerações com 29% e os traumatismos dentários com 29%^{35,51,52}

O dentista tem o dever legal e moral de comunicar qualquer suspeita fundamentada de maus-tratos às autoridades competentes⁵¹.

O abuso infantil afeta todas as classes sociais, embora seja mais comum em segmentos socioeconômicos mais vulneráveis. Os pais jovens, especialmente aqueles com inteligência limitada, são mais propensos a serem abusadores. Se um dos pais foi abusado durante a infância, o risco de abuso é 20 vezes maior³⁵.

Em muitas situações, a assistência começa antes mesmo da visita ao consultório, através de uma consulta telefônica, permitindo assim uma primeira triagem e orientação adequada^{53,54}.

É, portanto, essencial que o dentista seja capaz de fornecer recomendações explícitas e personalizadas de acordo com o tipo de trauma. No caso de uma avulsão de um dente permanente, é essencial recorrer à teleassistência: o dentista deverá orientar os pais para tentar uma reimplantação imediata, se possível, ou para preservar o ligamento periodontal, mantendo o dente num meio adequado (leite, HBSS (Hank's balanced Salt Solution), saliva)⁵⁵.

Esses gestos simples, realizados no local do acidente, podem influenciar o prognóstico a longo prazo do dente avulsionado. Além disso, se forem relatados sintomas neurológicos durante a chamada (perda de consciência, vômitos, dores de cabeça, amnésia, problemas visuais), deve-se considerar o encaminhamento para um serviço de emergência médica sem demora^{1,35}.

Esta primeira consulta de emergência em odontologia pediátrica não se concentra apenas na lesão em si, mas também inclui o tratamento completo da dor, a escuta atenta das famílias, a previsão de intervenções de emergência e a aplicação de estratégias comportamentais adequadas, estabelecendo as bases para um processo de cuidados tranquilo para a criança²⁵.

3.2 Anamnese e avaliação clínica

A avaliação clínica após um traumatismo baseia-se numa anamnese detalhada e precisa, indissociável de um exame clínico rigoroso e empático. Num contexto pediátrico, deve considerar não só os aspetos relacionados com o traumatismo dentário em si, mas também os indícios que sugiram um eventual abuso ou negligência³⁵.

A anamnese começa com a recolha de informações administrativas e contextuais: nome, idade, sexo, data e hora do traumatismo, local e natureza do acidente, cuidados recebidos noutros locais, histórico de traumatismos, afeções médicas e tratamentos³⁵.

Estas informações permitem construir uma primeira cronologia e prever possíveis complicações.

O interrogatório também deve procurar identificar as características do choque (direto ou indireto), a sua direção, a presença potencial de um objeto na boca (chupeta, brinquedo) e o estado geral do paciente após o traumatismo³⁵.

É fundamental estar atento a incoerências, atrasos injustificados nas consultas médicas, histórias vagas ou contraditórias em crianças, bem como a um comportamento parental invulgar^{51,52}.

A avaliação clínica deve, portanto, ter em conta os dez sinais de suspeita de maus-tratos³⁵

- Possível lesão acidental? Se sim, como?
- A explicação corresponde à idade da criança e às constatações clínicas?
- A explicação é aceitável do ponto de vista comportamental?
- Houve atraso na procura de ajuda médica? Se sim, é justificado?
- A história do acidente é vaga ou incoerente?
- Natureza da relação entre pais e filhos.
- Reação da criança em relação aos outros e durante exames médicos/dentários.

- Comportamento geral da criança.
- Comentários da criança ou dos pais que suscitem preocupações.
- Antecedentes de lesões

É essencial notar que a ausência destes sinais não exclui a possibilidade de maus-tratos³⁵.

A avaliação começa com um exame externo, onde se procura edemas, assimetrias, hematomas, feridas, anomalias ósseas ou indícios de fratura da mandíbula. A palpação ajuda a identificar áreas sensíveis, lesões nas articulações ou mobilidade óssea¹.

No exame intraoral, a inspeção das mucosas (para detectar abrasões ou lacerações), as gengivas e a língua. Antes do exame dentário, é necessário limpar cuidadosamente a área afetada. Em seguida, examina-se a posição dos dentes, a sua cor, o estado da coroa, o movimento horizontal e vertical, a reação à percussão (som metálico ou surdo), bem como as respostas ao teste de transiluminação, que é útil para detectar fissuras^{1,56}.

Recomenda-se realizar testes de sensibilidade pulpar (térmicos ou elétricos) assim que a situação o permitir, para estabelecer uma referência, apesar das suas limitações. Após um traumatismo, é comum observar uma perda temporária de sensibilidade, especialmente após luxações. A ausência de reação não indica necessariamente necrose pulpar, mas pode ser sinal de um processo de reparação ou de “transient apical breakdown”^{48,56}.

A oximetria de pulso e a fluxometria Doppler a laser são métodos mais fiáveis, pois medem a vascularização real da polpa. No entanto, o seu acesso pode ser restrito³⁵.

Em caso de dúvida, é preferível adotar uma abordagem cautelosa: a ausência de reação a um teste sensorial nos primeiros dias não justifica um diagnóstico precipitado de necrose³⁵.

A avaliação clínica pós-traumática não se limita, portanto, à simples deteção de danos dentários aparentes: envolve um diagnóstico global, abrangendo as dimensões médico-jurídicas, comportamentais, psicológicas e sociais. A qualidade desta etapa determina não só a intervenção imediata, mas também o resultado global do traumatismo²⁵.

3.3 Meios complementares de diagnóstico

É fundamental utilizar corretamente os exames complementares para estabelecer um diagnóstico preciso dos traumatismos dentários, avaliar o impacto nas estruturas profundas da dentição e prever complicações. As avaliações incluem radiografias padrão, tomografia por feixe cônico (CBCT) e documentação fotográfica^{1,56}.

A radiografia panorâmica é um instrumento de diagnóstico de grande valor na traumatologia dentária, pois fornece uma perspectiva global da estrutura orofacial, permitindo examinar simultaneamente os dentes, os ossos maxilares, as estruturas alveolares e as articulações temporomandibulares; sua utilização é sempre recomendada quando há suspeita de fratura mandibular ou lesão do ATM³⁵.

O exame radiográfico periapical, quando corretamente direcionado e repetido em diferentes ângulos, continua a ser a primeira escolha para traumatismos⁵⁶.

Estes exames ajudam a identificar fraturas dentárias, radiculares ou alveolares que podem passar despercebidas durante uma avaliação clínica, especialmente em consultas tardias. Para situações complicadas, como fraturas corono-radiculares, luxações laterais ou suspeitas de anquilose, o uso da CBCT revela-se de grande utilidade. Este método gera imagens tridimensionais, sem sobreposição de estruturas, facilitando assim a identificação e a caracterização precisa das fraturas⁵⁷.

A fotografia clínica é fundamental para o diagnóstico, a evolução e os aspectos médico-legais. Ela garante a monitorização da evolução de traumatismos, a observação da cor dos dentes, o controlo dos tecidos moles e a identificação de uma anquilose em caso de progressão para uma infraclusão. Também serve como prova objetiva em situações de suspeita de maus-tratos³⁵.

4. Tratamento e gestão dos traumatismos

4.1 Traumatismos dos dentes permanentes

4.1.1 Fissura no esmalte

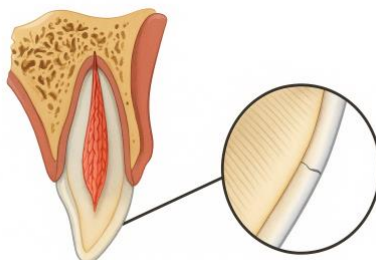


Figure 2: Ilustração duma fissura no esmalte (gerada pelo BioRender)

Corresponde a uma fratura incompleta do esmalte sem perda da estrutura dentária⁵⁶.

A avaliação clínica inicial de um dente com suspeita de fissura do esmalte baseia-se na ausência de sinais radiográficos anormais. Em geral, os testes de sensibilidade pulpar apresentam respostas positivas. O dente não apresenta aumento da mobilidade, nem dor à percussão ou à palpação. Visualmente, a fissura torna-se mais aparente quando se orienta perpendicularmente ao eixo principal do dente o feixe de luz de uma lâmpada de fotopolimerização. Recomenda-se uma radiografia retroalveolar para confirmar a ausência de qualquer outra lesão associada ou subjacente^{56,58,59}.

Na maioria dos casos, uma fissura amelar não requer qualquer intervenção terapêutica. No entanto, se a linha de fratura for claramente visível, recomenda-se a aplicação de um protocolo conservador, que consiste em um leve condicionamento do esmalte com ácido, seguido da aplicação de um sistema adesivo, permitindo selar a fissura e reforçar a barreira protetora do dente^{56,58,59}.

Não é necessário nenhum acompanhamento específico quando o diagnóstico clínico e radiográfico permite afirmar com certeza que se trata de uma simples fissura no esmalte^{56,58,59}.

Os casos de fissuras amelares geralmente apresentam um prognóstico favorável, traduzindo-se na ausência de sintomas, resposta positiva aos testes de sensibilidade pulpar

e, em dentes imaturos, continuação normal do desenvolvimento radicular. No entanto, em algumas situações menos favoráveis, podem ocorrer complicações, tais como o aparecimento de dor, o desenvolvimento de necrose pulpar e/ou infecção, periodontite apical ou mesmo a interrupção do desenvolvimento radicular em dentes imaturos^{56,58,59}

4.1.2. Fractura do esmalte

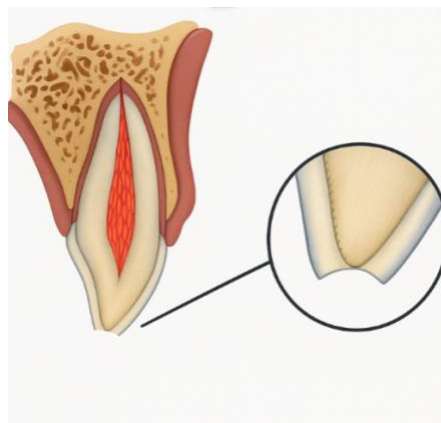


Figure 3: Ilustração duma fractura envolvendo apenas o esmalte (gerada pelo BioRender)

O exame clínico geralmente revela uma perda de esmalte bem visível, sem exposição aparente da dentina. O dente afetado apresenta mobilidade fisiológica e responde positivamente aos testes de sensibilidade pulpar. Nos casos em que o fragmento foi perdido, especialmente na presença de lesões nos tecidos moles, recomenda-se a realização de radiografias direcionadas dos lábios ou bochechas para detectar possíveis fragmentos duros ou corpos estranhos. A imagem retroalveolar também é indicada para excluir a presença de lesões^{56,58,59}.

O tratamento desse traumatismo varia de acordo com a presença ou não do fragmento fraturado. Quando este é trazido pelo paciente, está intacto e é possível um ajuste preciso com a linha de fratura, recomenda-se o uso de colagem adesiva direta. Nos outros casos, as bordas afiadas ou irregulares devem ser polidas para evitar qualquer irritação dos tecidos moles circundantes ou substituídas por uma restauração em resina composta se a perda de substância for significativa^{56,58,59}.

É indispensável um acompanhamento clínico e radiográfico às 6 a 8 semanas e, posteriormente, ao fim de um ano, para controlar a evolução pulpar e periodontal^{56,58,59}.

Um prognóstico favorável é caracterizado pela ausência de dor ou sinais clínicos, uma resposta pulpar positiva aos testes de sensibilidade, um desenvolvimento radicular contínuo nos dentes imaturos, bem como uma restauração conservada e funcional.

Por outro lado, alguns elementos devem alertar para uma evolução desfavorável: a presença de sintomas como dor ou sensibilidade anormal, necrose pulpar associada ou não a uma infecção, sinais radiográficos de periodontite apical ou ainda uma degradação da restauração. A ausência de continuação da formação radicular em dentes imaturos também constitui um sinal de insucesso a longo prazo^{56,58,59}.

4.1.3. Fractura coronária não complicada

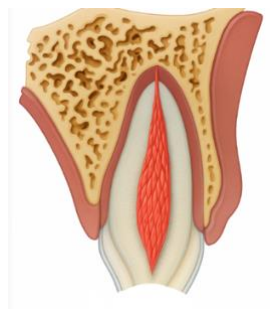


Figure 4: Ilustração duma fractura coronária simple (gerada pelo BioRender)

Corresponde a uma fratura que envolve o esmalte e a dentina, sem exposição pulpar⁵⁶.

Durante o exame clínico de uma fratura coronária simples, é visível a perda de substância do esmalte. Os testes de sensibilidade pulpar geralmente apresentam respostas positivas, e o dente afetado não apresenta mobilidade anormal, nem dor à palpação ou à percussão. Em caso de perda do fragmento coronário, especialmente quando há lesões nos tecidos moles, recomenda-se a realização de radiografias das bochechas e lábios para localizar possíveis detritos dentários ou corpos estranhos. Uma radiografia retroalveolar também é indicada para excluir qualquer lesão associada^{56,58,59}.

O tratamento terapêutico depende da presença ou não do fragmento fraturado, bem como do estado clínico do dente, nomeadamente da proximidade entre a exposição dentinária e a polpa. Quando o paciente traz o fragmento dentário e este está intacto, não fragmentado e corresponde precisamente à linha de fratura, é indicada uma reabilitação direta por colagem. Na ausência do fragmento ou se este estiver inutilizável, uma restauração em resina composta é a opção terapêutica de escolha^{56,58,59}.

Em situações em que a dentina exposta está muito próxima da polpa, caracterizada por uma proximidade inferior a 0,5 mm sem sangramento visível, mas com uma cor rosada, é crucial adotar uma abordagem conservadora de proteção pulpar indireta^{56,58,59}.

Recomenda-se a realização de exames de controlo após 6 a 8 semanas e, posteriormente, após um ano, a fim de avaliar a evolução da vitalidade pulpar, a estabilidade da restauração e a integridade das estruturas periapicais^{1,2,3}.

Os resultados favoráveis são caracterizados pela ausência de sintomas clínicos, resposta pulpar normal aos testes de sensibilidade, desenvolvimento radicular contínuo em dentes imaturos e boa integridade da restauração^{1,2,3}.

Por outro lado, vários sinais clínicos ou radiológicos podem indicar uma evolução desfavorável. Entre eles estão: sintomatologia dolorosa persistente, sinais de necrose pulpar, infecção, perda ou fratura da restauração e a ausência de desenvolvimento radicular^{56,58,59}.

4.1.4. Fractura coronária complicada

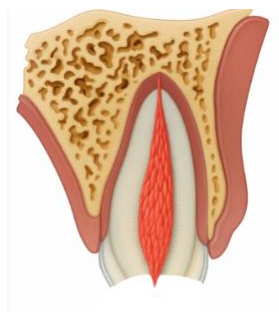


Figure 5: Ilustração duma fractura coronária complicada (gerada pelo BioRender)

No plano clínico, uma fratura coronária complicada manifesta-se por uma perda nítida da estrutura amelo-dentinária, acompanhada de exposição pulpar. O dente afetado apresenta mobilidade fisiológica e nenhuma sensibilidade à palpação ou percussão dos tecidos periféricos. O teste de sensibilidade pulpar é, na maioria das vezes, positivo^{56,58,60}.

Um exame radiográfico retroalveolar é sistematicamente indicado para excluir qualquer outro tipo de traumatismo associado. Quando o fragmento coronário está ausente e são observadas lesões nos tecidos moles, podem ser necessárias radiografias complementares das partes moles para localizar possíveis corpos estranhos ou fragmentos dentários incluídos^{56,58,60}.

Em pacientes com dentes imaturos, a preservação da vitalidade pulpar é fundamental, pois condiciona a continuação do desenvolvimento radicular. Nesse contexto, recomenda-se, em primeira instância, uma pulpotomia parcial ou uma proteção pulpar direta. Essas abordagens permitem manter o potencial de cicatrização da polpa e evitar a necessidade de um tratamento endodôntico prematuro^{56,60,61}.

Em pacientes cujos dentes completaram a formação radicular, os mesmos protocolos podem ser considerados, dependendo do tamanho e da duração da exposição pulpar. Nos casos em que a polpa está exposta há vários dias, quando surgem sinais de necrose ou quando está planeado um tratamento protético, será indicada uma terapia endodôntica completa^{56,60,61}.

Na ausência de fragmentos, o tratamento consiste primeiro em proteger a polpa exposta através de uma proteção direta ou pulpotomia e, em seguida, reconstruir o dente com uma restauração^{56,60,61}.

Recomenda-se a realização de exames clínicos e radiológicos sistemáticos 6–8 semanas, 3 meses, 6 meses e 1 ano após o traumatismo^{56,60,61}.

A evolução é considerada favorável quando o dente permanece clinicamente assintomático, os testes de sensibilidade pulpar são positivos e a restauração coronária apresenta boa estabilidade funcional e estética. A continuação da formação radicular constitui um critério de bom prognóstico, comprovando a preservação da vitalidade pulpar^{56,60,61}.

O aparecimento de sintomas clínicos, alterações de cor (descoloração cinzenta, rosa ou amarelada) ou resultados negativos nos testes de sensibilidade pulpar podem indicar necrose pulpar ou uma infecção associada. Essas evoluções são frequentemente acompanhadas por sinais radiográficos, como espessamento do ligamento desmodontal, radiotransparência periapical ou reabsorção radicular. Outras complicações podem incluir a perda ou fratura da restauração e, no caso de dentes imaturos, a interrupção prematura do crescimento radicular^{56,60,61}.

4.1.5. Fractura corono-radicular não complicada

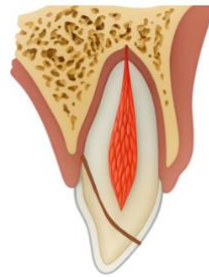


Figure 6: Ilustração duma fractura corono-radicular não complicada (gerada pelo BioRender)

Corresponde a uma fractura envolvendo o esmalte, a dentina, a raiz, mas não a polpa.

O diagnóstico de uma fratura corono-radicular simples baseia-se numa análise clínica rigorosa, combinada com exames de imagem específicos. Na avaliação inicial, o teste de sensibilidade pulpar é geralmente positivo, sugerindo que a vitalidade pulpar está preservada. Por outro lado, é frequentemente observada sensibilidade à percussão, refletindo um impacto nas estruturas de suporte. Um fragmento corono-radicular parcialmente preso é frequentemente visível na boca, apresentando mobilidade variável de acordo com a profundidade e a orientação da linha de fratura^{56,58}.

Em caso de perda do fragmento, especialmente quando existem lesões nos tecidos moles (lábios, bochechas), são indicadas radiografias complementares dessas regiões para excluir a presença de fragmentos dentários incluídos ou outros corpos estranhos^{56,58}.

Do ponto de vista radiológico, é necessária uma radiografia retroalveolar para avaliar a ausência de outras lesões associadas. No entanto, a localização precisa e a caracterização da linha de fratura muitas vezes requerem exames mais sofisticados. Assim, recomenda-se a realização de duas radiografias adicionais com diferentes ângulos verticais e/ou horizontais para melhorar a detecção das linhas de fratura. O recurso à tomografia volumétrica de feixe cônico (CBCT) também é recomendado em muitos casos, pois permite visualizar com grande precisão o trajeto da fratura, a sua extensão exata e a sua relação com a crista óssea alveolar^{56,58}.

O tratamento de fraturas corono-radiculares simples segue uma abordagem em duas etapas. Primeiramente, quando possível, recomenda-se realizar uma estabilização provisória do fragmento fraturado para limitar a dor e preservar a estrutura dentária. Em caso de impossibilidade técnica ou mobilidade excessiva, deve-se realizar a remoção do fragmento móvel, seguida de uma restauração^{56,58}.

O tratamento definitivo é geralmente adiado por uma a duas semanas após a fase inicial. A sua indicação baseia-se em vários parâmetros, tais como a idade do paciente, o seu grau de cooperação e a acessibilidade do limite da fratura. Várias opções terapêuticas podem então ser consideradas: extrusão ortodôntica, cirurgia de alongamento coronário, reimplante voluntário com ou sem rotação, submersão radicular, autotransplante, tratamento endodôntico se forem observados sinais de necrose pulpar ou infecção, ou então extração^{56,58,61,62}.

Recomenda-se realizar um acompanhamento clínico e radiográfico após 1 semana, depois após 6-8 semanas, 3 meses, 6 meses, 1 ano e, posteriormente, anualmente durante pelo menos cinco anos^{56,58}.

Uma evolução clínica satisfatória manifesta-se pela ausência de sintomas (dor, desconforto, mobilidade), uma resposta positiva aos testes de sensibilidade pulpar, bem como pela continuação do desenvolvimento radicular nos dentes imaturos. Uma restauração estável e funcional também constitui um critério de sucesso a longo prazo^{56,58,61,62}.

O aparecimento de sintomas clínicos (dor espontânea, percussão sensível), alterações de cor (descoloração cinzenta, rosa ou amarelada), necrose pulpar ou infecção, perda da

restauração, paragem prematura do crescimento radicular ou perda do osso marginal e inflamação periodontal podem indicar um insucesso terapêutico ou uma complicação secundária^{56,58,61,62}.

4.1.6. Fractura corono-radicular complicada

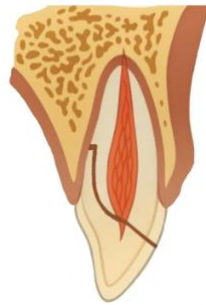

Figure 7: Ilustração duma fractura corono-radicular complicada (gerada pelo BioRender)

Corresponde a uma fratura que envolve o esmalte, a dentina, a raiz e a polpa.

O diagnóstico de uma fratura corono-radicular complicada baseia-se numa avaliação clínica minuciosa associada a exames radiográficos adequados. Clinicamente, o dente afetado apresenta frequentemente um fragmento coronário móvel, com aumento da sensibilidade à percussão. Os testes de sensibilidade pulpar são geralmente positivos nas primeiras horas ou dias após o traumatismo, indicando uma vitalidade inicialmente preservada, embora esta possa evoluir posteriormente^{56,58,61,62}.

Quando o fragmento fraturado está ausente e são observadas lesões nos tecidos moles, é imperativo realizar radiografias das partes moles para localizar possíveis corpos estranhos, como fragmentos dentários. Uma radiografia retroalveolar é o exame de primeira linha para visualizar a linha de fratura e descartar a presença de outras lesões associadas^{56,58}.

No entanto, devido à complexidade da trajetória da fratura, recomenda-se realizar pelo menos duas radiografias adicionais com diferentes angulações horizontais ou verticais. Quando a linha de fratura parece se estender sob a gengiva ou além da crista óssea, a tomografia volumétrica de feixe cónico (CBCT) é particularmente indicada^{56,58}.

O tratamento inicial de uma fratura corono-radicular complicada baseia-se, na medida do possível, na estabilização temporária do fragmento coronário móvel. Quando essa estabilização não é possível, o fragmento é removido e uma restauração pode ser realizada, desde que a polpa exposta tenha sido previamente tratada de forma adequada^{56,58}.

O tratamento pulpar depende do estágio de desenvolvimento radicular. Em pacientes jovens, quando o dente apresenta um apex aberto, uma pulpotomia parcial é geralmente indicada para promover a continuação da maturação radicular. Por outro lado, em pacientes mais velhos ou na presença de uma raiz completamente formada, uma pulpectomia é frequentemente a melhor opção^{56,58,61,62}.

O tratamento definitivo é geralmente adiado por 1 a 2 semanas, o tempo necessário para estabilizar a situação clínica e levar em consideração a idade e o grau de cooperação do paciente. Várias opções são então possíveis, dependendo da acessibilidade da linha de fratura, da saúde periodontal, da maturidade dentária e das exigências estéticas e funcionais: extrusão ortodôntica, cirurgia de alongamento coronário, reimplante voluntário com ou sem rotação, submersão radicular, autotransplante, tratamento endodôntico se forem observados sinais de necrose pulpar ou infecção, ou então extração^{56,58}.

Recomenda-se um protocolo de acompanhamento, incluindo uma série de controlos clínicos e radiográficos planeados para 1 semana, 6 a 8 semanas, 3 meses, 6 meses, 1 ano e, posteriormente, anualmente durante pelo menos cinco anos.

Um prognóstico favorável é estabelecido quando o dente permanece assintomático, os testes de sensibilidade pulpar permanecem positivos, a integridade da restauração é mantida ao longo do tempo e, em pacientes jovens, é observado um desenvolvimento radicular contínuo, confirmando a vitalidade da polpa^{56,58,61,62}.

Por outro lado, vários sinais clínicos ou radiológicos desfavoráveis podem indicar uma evolução patológica: o aparecimento de sintomas (dor, desconforto), descoloração coronária evocativa de necrose ou obliteração pulpar, perda da restauração, fratura do material restaurador ou ainda periodontite apical indicando infecção crónica, ausência de

continuação do desenvolvimento radicular e, finalmente, reabsorção óssea marginal associada a inflamação periodontal^{56,58,61,62}.

4.1.7. Fractura radicular

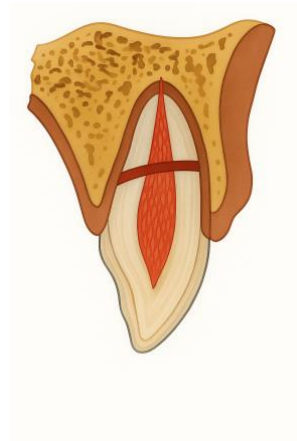


Figure 8: Ilustração duma fractura radicular (gerada pelo BioRender)

Corresponde a uma fratura da raiz envolvendo a dentina, a polpa e o cimento, podendo ser horizontal, oblíqua ou uma combinação das duas.

No contexto de uma fratura radicular, a avaliação clínica inicial pode revelar uma resposta negativa aos testes de sensibilidade pulpar, refletindo uma lesão neurovascular transitória ou permanente. O dente afetado também pode apresentar sensibilidade acentuada à percussão, e o segmento coronário pode parecer mobilizado ou ligeiramente deslocado, especialmente se a linha de fratura estiver localizada no terço cervical ou médio da raiz. Sangramento gengival no sulco é outro sinal clínico frequentemente observado^{56,58}.

No plano radiológico, uma radiografia retroalveolar é o exame de primeira linha para confirmar o diagnóstico e excluir possíveis lesões concomitantes. No entanto, a visualização da linha de fratura pode ser difícil, especialmente se ela estiver orientada num plano bucolingual. Recomenda-se, então, realizar duas radiografias adicionais com diferentes angulações verticais e/ou horizontais, bem como uma radiografia oclusal, a fim de melhorar a detecção da linha de fratura. Além disso, a tomografia volumétrica de feixe cônico (CBCT) permite visualizar o trajeto da fratura, especificando a sua localização exata^{56,58}.

O tratamento de uma fratura radicular baseia-se principalmente na estabilidade do segmento coronário. Em caso de deslocamento, o reposicionamento do fragmento coronário deve ser realizado o mais rápido possível, idealmente imediatamente após o traumatismo. Uma vez reposicionado, a posição correta do dente deve ser verificada por exame radiográfico^{56,58}.

O tratamento envolve então a colocação de uma contenção flexível e passiva, geralmente durante quatro semanas, a fim de promover a cicatrização dos tecidos de suporte. No entanto, quando a linha de fratura está localizada no terço cervical, recomenda-se uma contenção prolongada por quatro meses^{56,58}.

É indispensável um acompanhamento atento da vitalidade pulpar. Em caso de necrose confirmada, é indicado um tratamento endodôntico apenas do segmento coronário, limitando a instrumentação e a obturação até à linha de fratura, que constitui então o novo limite apical funcional^{56,58,61,62}.

Em pacientes com dentes permanentes com apex fechado, se a fratura cervical for supra-crestal e o fragmento coronário apresentar mobilidade excessiva, pode ser necessária a extração do fragmento coronário, seguida de tratamento endodôntico e reconstrução protética fixa. Em casos complexos, especialmente quando a linha de fratura compromete a possibilidade de restauração, tratamentos complementares podem ser considerados, tais como egressão ortodôntica, alongamento coronário cirúrgico ou, como último recurso, a extração do dente^{56,58,61,62}.

É indispensável um protocolo de acompanhamento rigoroso e prolongado para avaliar a cicatrização e prevenir complicações associadas a fraturas radiculares. Devem ser realizados controlos clínicos e radiográficos às 4 semanas, 6 a 8 semanas, 4 meses, 6 meses, depois ao fim de 1 ano e, posteriormente, anualmente durante pelo menos cinco anos. Estas consultas permitem monitorizar a evolução da vitalidade pulpar, a estabilidade do fragmento coronário e a cicatrização óssea^{56,58}.

A remoção da contenção varia de acordo com a localização da fratura: para fraturas do terço médio ou apical, a contenção é geralmente removida após 4 semanas; por outro lado, para fraturas localizadas no terço cervical, recomenda-se uma imobilização prolongada, com remoção prevista após 4 meses, devido ao risco aumentado de mobilidade^{56,58}.

Um prognóstico favorável é estabelecido quando o teste de sensibilidade pulpar volta a ser positivo, embora falsos negativos possam persistir por vários meses. Portanto, não é recomendável iniciar um tratamento endodôntico apenas com base na ausência de resposta a esses testes, na ausência de outros sinais clínicos ou radiológicos. A presença de sinais radiográficos de cicatrização entre os fragmentos radiculares, bem como uma mobilidade normal ou ligeiramente aumentada do segmento coronário, também são considerados indicadores de bom prognóstico^{56,58}.

Os sinais de evolução desfavorável incluem a presença de sintomas persistentes, mobilidade excessiva ou extrusão do fragmento coronário, bem como radiopacidade persistente ao nível da linha de fratura, sugerindo um defeito de cicatrização. O aparecimento de necrose pulpar acompanhada de infecção e inflamação perirradicular na linha de fratura constitui uma complicação grave^{56,58}.

4.1.8. Fratura alveolar

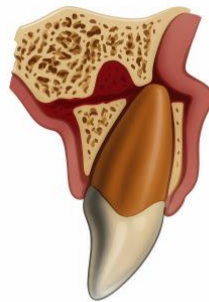


Figure 9: Ilustração duma fratura alveolar (gerada pelo BioRender)

Corresponde a uma fratura completa da cortical óssea, geralmente estendendo-se da superfície vestibular até a cortical palatina ou lingual.

Manifesta-se clinicamente por um bloco ósseo móvel, muitas vezes envolvendo vários dentes adjacentes. Essa mobilidade segmentar pode causar interferência^{1,2}.

Em termos de diagnóstico, os testes de sensibilidade pulpar realizados nos dentes incluídos no segmento fraturado podem revelar-se negativos, devido a uma lesão transitória ou permanente do feixe vasculonervoso. O exame clínico deve ser minucioso, nomeadamente na procura de hemorragia ao nível do sulco ou de mobilidade anormal em bloco^{56,58}.

A avaliação radiográfica baseia-se, em primeiro lugar, numa radiografia retroalveolar, útil para excluir lesões associadas. No entanto, devido à complexidade anatómica e à dificuldade em visualizar a extensão real da fratura com um único ângulo, recomenda-se completar o exame com duas radiografias retroalveolares adicionais tiradas em diferentes ângulos verticais e/ou horizontais, uma radiografia oclusal, uma radiografia panorâmica ou uma CBCT^{56,58}.

O tratamento inicial de uma fratura alveolar baseia-se no reposicionamento imediato do segmento ósseo deslocado, restaurando, tanto quanto possível, a continuidade da arcada e o alinhamento oclusal. Uma vez concluída esta etapa, é realizada uma estabilização por contenção passiva e flexível durante quatro semanas, permitindo uma cicatrização ideal dos tecidos periodontais e ósseos, ao mesmo tempo que limita as tensões mecânicas no segmento fraturado^{56,58}.

O acompanhamento inclui exames clínicos e radiográficos planeados para 4 semanas, 6 a 8 semanas, 4 meses, 6 meses, 1 ano e, posteriormente, anualmente durante pelo menos 5 anos. Estas consultas sucessivas permitem monitorizar a saúde pulpar dos dentes envolvidos, a evolução dos tecidos periodontais e a reparação óssea^{56,58}.

A remoção da contenção deve ser realizada na consulta de 4 semanas, salvo indicações específicas que justifiquem uma manutenção prolongada^{56,58}.

A presença de sinais radiográficos de cicatrização óssea, a cicatrização dos tecidos moles, a ausência de sinais de necrose ou infeção e uma resposta positiva ao teste de sensibilidade são considerados indicadores de bom prognóstico^{56,58}.

Por outro lado, alguns sinais de evolução desfavorável incluem a presença de sintomas persistentes, sinais de necrose pulpar ou infeção, cicatrização incompleta dos tecidos moles, ausência de consolidação óssea ou reabsorção radicular inflamatória externa^{56,58}.

4.1.9. Concussão

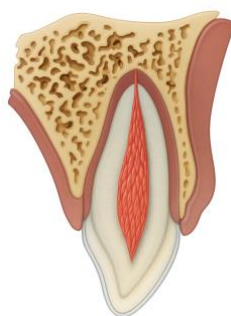


Figure 10: Ilustração duma concussão (gerada pelo BioRender)

Corresponde a um traumatismo dos tecidos periodontais sem mobilidade anormal do dente ou deslocação.

Clinicamente, o dente é frequentemente doloroso à percussão vertical e ao toque, embora permaneça estável no seu alvéolo. Os testes de sensibilidade pulpar podem inicialmente dar resultados negativos ou ambíguos, indicando danos reversíveis na inervação ou espasmo vascular transitório, mas não necessariamente necrose^{56,58}.

Radiograficamente, não são visíveis quaisquer anomalias, pelo que a interpretação clínica é essencial. No entanto, uma radiografia retroalveolar deve ser efectuada sistematicamente, em particular para excluir quaisquer lesões associadas^{56,58}.

Nos casos de concussão, não é necessária qualquer intervenção terapêutica imediatamente após o traumatismo, para além da implementação de um rigoroso protocolo de monitorização clínica e radiológica. O objetivo principal é acompanhar a evolução da vitalidade pulpar e identificar precocemente eventuais complicações secundárias^{56,58}.

Recomenda-se a realização de consultas de acompanhamento às 4 semanas e a um ano, incluindo uma avaliação clínica (testes de sensibilidade, percussão, palpação) e um controlo radiográfico centrado na integridade do desmodonte, na continuidade da lâmina dura e na presença de eventuais alterações periapicais^{56,58}.

Um teste de sensibilidade pulpar positivo durante o acompanhamento é considerado um indicador favorável. No entanto, deve-se notar que um resultado falso negativo pode ser observado nas semanas seguintes ao trauma devido a um distúrbio transitório na inervação. Em dentes imaturos, o desenvolvimento contínuo da raiz também é um bom

prognóstico. Radiologicamente, a ausência de alterações na lâmina dura e no ligamento periodontal indica uma cicatrização óssea satisfatória^{56,58}.

Por outro lado, o aparecimento de dor persistente ou respostas negativas aos testes pulpares acompanhados de alterações radiográficas, como uma imagem de periodontite apical, devem sugerir necrose pulpar secundária com ou sem infecção, justificando o tratamento endodôntico. Da mesma forma, a cessação da formação radicular em pacientes jovens é um sinal negativo, exigindo uma intervenção adequada para preservar o dente a longo prazo^{56,58}.

4.1.10. Subluxação

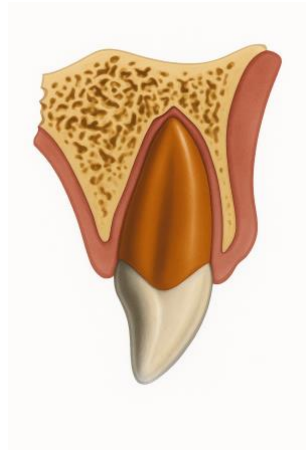


Figure 11: Ilustração duma subluxação (gerada pelo BioRender)

Corresponde a um traumatismo dos tecidos periodontais com mobilidade anormal do dente, mas sem deslocação.

Clinicamente, a subluxação caracteriza-se por um aumento da mobilidade do dente sem qualquer deslocação real. O dente em causa é frequentemente doloroso à percussão ou à palpação, e pode ser observado sangramento marginal do sulco gengival. Os testes de sensibilidade pulpar dão geralmente uma resposta positiva, embora um distúrbio pulpar transitório possa causar um resultado falso negativo nos primeiros dias. Radiologicamente, não são normalmente detectadas quaisquer anomalias, mas é necessário um exame radiográfico completo para excluir lesões associadas. Isto inclui

uma radiografia retroalveolar, duas imagens adicionais com diferentes ângulos verticais e/ou horizontais, e uma radiografia oclusal^{56,58,63}.

De um ponto de vista terapêutico, não é necessário qualquer tratamento ativo imediato, exceto em casos de desconforto oclusal, dor significativa ou aumento da mobilidade. Neste caso, pode ser utilizado uma contenção passiva e flexível durante 2 semanas^{56,58,63}.

O protocolo de acompanhamento inclui visitas às 2 semanas, 12 semanas, 6 meses e um ano. A contenção é retirada aquando da consulta às 2 semanas^{56,58,63}.

O prognóstico geral é favorável se o dente permanecer assintomático, com uma resposta pulpar positiva e sem imagens periapicais. Em dentes imaturos, o desenvolvimento contínuo da raiz também é um critério positivo^{56,58,63}.

Por outro lado, sinais como dor persistente, necrose associada à periodontite apical, ausência de crescimento radicular ou reabsorção inflamatória externa devem alertar o clínico. O tratamento endodôntico com medicação intracanal torna-se então necessário para limitar as consequências a longo prazo^{56,58}.

4.1.11. Extrusão

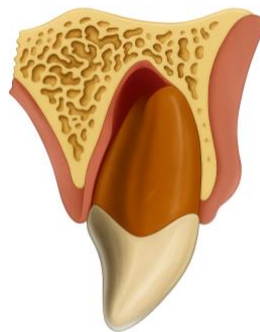


Figure 12: Ilustração duma extrusão (gerada pelo BioRender)

Corresponde a um deslocamento axial parcial do dente para fora do seu alvéolo.

Clinicamente, o dente apresenta-se alongado em relação aos dentes adjacentes, com mobilidade aumentada, frequentemente associada a sensibilidade à percussão ou ao toque. Os testes de sensibilidade pulpar são negativos na maioria dos casos ao exame inicial, provavelmente em consequência da interrupção transitória do feixe vásculo-

nervoso. Radiograficamente, há geralmente um alargamento do espaço desmodontal, tanto apicalmente como lateralmente^{56,58,63}.

O diagnóstico baseia-se num trabalho radiográfico completo, incluindo uma radiografia retroalveolar, duas imagens com angulações variáveis (horizontal e/ou vertical) e uma radiografia oclusal^{56,58,63}.

O tratamento da luxação extrusiva começa com o reposicionamento atraumático do dente no seu alvéolo, utilizando uma força ligeira. Uma vez reposicionado, o dente deve ser estabilizado com um suporte passivo e flexível durante um período de duas semanas.

Se houver uma fratura do osso alveolar associada, a retenção pode ser prolongada até quatro semanas para garantir uma estabilidade óptima do complexo dento-alveolar durante a fase de cicatrização^{56,58,63}.

É essencial monitorizar o estado da polpa durante o período de acompanhamento. Se surgirem sinais clínicos ou radiográficos de necrose com infeção, o tratamento endodôntico estará indicado, principalmente em dentes permanentes maduros com apex fechado. Por outro lado, em crianças com dentes imaturos, prioriza-se uma abordagem conservadora, a fim de favorecer uma possível revascularização^{56,58,61,62,63}.

Deve ser efectuado um controlo clínico e radiográfico às 2 semanas, 4 semanas, 8 semanas, 12 semanas, 6 meses, 1 ano e depois anualmente durante pelo menos cinco anos. No controlo de 2 semanas, a contenção é retirada. No entanto, na presença de uma fratura óssea associada, é mantida e removida 4 semanas mais tarde para assegurar uma estabilização adequada do osso alveolar^{56,58,63}.

Os resultados favoráveis reflectem uma evolução clínica satisfatória, marcada por uma ausência de sintomas e uma recuperação progressiva das estruturas dentárias e periodontais. Radiograficamente, há sinais de cicatrização periodontal, sem alargamento dos ligamentos ou reabsorção óssea. Nas crianças, a continuação do desenvolvimento radicular é também um indicador importante de um bom prognóstico. Finalmente, a ausência de perda óssea marginal confirma a estabilidade periodontal a médio e longo prazo^{56,58,63}.

Por outro lado, podem ser encontrados vários resultados desfavoráveis. O aparecimento de dor, mobilidade excessiva ou fistulas aponta para necrose pulpar, muitas vezes acompanhada de infecção periapical visível radiograficamente. Em alguns casos, pode observar-se uma fratura óssea marginal ou uma reabsorção inflamatória externa. Se este tipo de reabsorção se desenvolver, o tratamento endodôntico com medicação intraradicular deve ser efectuado imediatamente. Em dentes imaturos, a interrupção do desenvolvimento radicular é também um sinal de mau prognóstico^{56,58,61,62,63}.

4.1.12. Luxação lateral

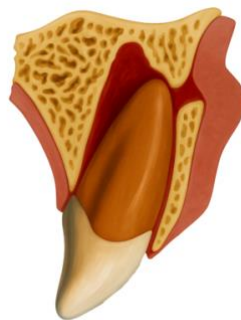


Figure 13: Ilustração duma luxação lateral gerada (gerada pelo BioRender)

Corresponde a um deslocamento do dente em qualquer direção lateral, frequentemente associado a fratura ou compressão da parede alveolar^{56,58,63}.

Clinicamente, a luxação lateral manifesta-se pelo deslocamento do dente no sentido vestibular ou palatino/lingual, muitas vezes acompanhado de aparente imobilidade^{56,58,63}.

O teste de percussão tipicamente revela um som metálico agudo, e a resposta ao teste de sensibilidade pulpar está geralmente ausente, em associação com um trauma vascular-nervoso frequentemente significativo. O exame radiográfico revela um aumento do espaço do ligamento periodontal, frequentemente apical e lateral à raiz deslocada. Para confirmar o diagnóstico e avaliar com exatidão a extensão da lesão, recomenda-se a realização de uma radiografia retro-alveolar, com pelo menos duas imagens adicionais obtidas em diferentes ângulos verticais e/ou horizontais. Uma radiografia oclusal também é indicada para visualizar as estruturas no plano vestibulo-lingual e identificar eventuais fracturas associadas^{56,58,63}.

O tratamento da luxação lateral baseia-se principalmente no reposicionamento delicado do dente deslocado, a fim de restaurar o seu alinhamento inicial^{56,58,63}.

Uma vez reposicionado o dente, é colocado uma contenção passiva e flexível durante um mínimo de 4 semanas, para favorecer a estabilização e a cicatrização periodontal. Se estiver associada uma fratura alveolar, é imperativo realinhar o segmento ósseo fracturado e manter o suporte durante mais 3 a 4 semanas, dependendo da gravidade da lesão óssea^{56,58,63}.

É essencial um controlo rigoroso do estado da polpa. Recomenda-se um controlo pós-trauma às 2 semanas para detetar precocemente qualquer sinal de necrose ou reabsorção. Em dentes com apex fechado, o risco de necrose pulpar é alto, necessitando muitas vezes de tratamento endodôntico. Em dentes imaturos, por outro lado, a revascularização espontânea é possível. No entanto, se surgirem sinais clínicos ou radiográficos de necrose ou reabsorção inflamatória externa, o tratamento endodôntico com medicação intraradicular deve ser iniciado rapidamente, a fim de preservar o dente e evitar complicações secundárias^{56,58,61,62,63}.

O protocolo de acompanhamento após a luxação lateral baseia-se numa monitorização clínica e radiográfica rigorosa, com o objetivo de avaliar a cicatrização pulpar, periodontal e óssea, bem como a deteção precoce de possíveis complicações, como necrose, reabsorção ou anquilose^{56,58,63}.

As visitas de acompanhamento devem ser agendadas para 2 semanas, 4 semanas, 8 semanas, 12 semanas, 6 meses, 1 ano e depois anualmente durante pelo menos 5 anos. Esta frequência é justificada pela possibilidade de complicações tardias que podem ocorrer vários meses, ou mesmo anos, após o traumatismo^{56,58,63}.

A contenção é geralmente retirado na consulta das 4 semanas. No entanto, no caso de uma fratura do osso alveolar associada, o aparelho é mantido durante mais 4 semanas para permitir a estabilização completa do fragmento ósseo^{56,58,63}.

Os sinais clínicos de um resultado favorável incluem a ausência de dor ou desconforto e um teste de sensibilidade pulpar positivo, embora uma resposta falsa negativa possa persistir nas primeiras semanas após o trauma. Radiograficamente, há evidência de reparação do ligamento periodontal, com restituição da lâmina dura e ausência de

radiolucência periapical. Em pacientes jovens, o desenvolvimento contínuo da raiz é um indicador importante da viabilidade pulpar. Além disso, a altura do osso marginal permanece estável e corresponde àquela observada após o reposicionamento inicial do dente^{56,58,63}.

Por outro lado, várias complicações podem ser observadas. Clinicamente, a presença de dor, mobilidade excessiva, necrose pulpar, infecção do canal radicular, fratura do osso marginal, reabsorção externa inflamatória ou reabsorção de substituição, ou interrupção do desenvolvimento radicular^{56,58,61,62,63}.

4.1.13. Intrusão

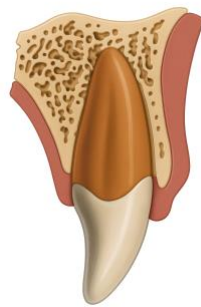


Figure 14: Ilustração duma intrusão (gerada pelo BioRender)

Corresponde a uma deslocação em direção apical do dente no osso alveolar.

No contexto de uma luxação intrusiva, o exame clínico revela geralmente uma falta de mobilidade no dente lesionado, como resultado direto do seu afundamento no osso alveolar. Clinicamente, este dente parece mais curto do que os dentes adjacentes, devido ao seu deslocamento apical no alvéolo. A percussão normalmente produz um som metálico agudo, indicando anquilose ou contacto direto com o osso cortical^{56,58,63}.

O teste de sensibilidade pulpar é geralmente negativo na fase inicial. Radiograficamente, a análise retro-alveolar permite avaliar o desaparecimento parcial ou total do espaço desmodontal, particularmente na região apical. Recomenda-se que a avaliação seja completada por duas imagens retroalveolares adicionais tiradas com variações na angulação vertical e/ou horizontal, combinadas com uma radiografia oclusal e um CBCT, se necessário^{56,58,63}.

O tratamento de uma luxação intrusiva depende principalmente do grau de intrusão e do estágio de desenvolvimento radicular do dente afetado. Para um dente imaturo, a atitude inicial recomendada é aguardar a reerupção espontânea. Se não for observada uma reerupção natural após quatro semanas, pode ser considerada uma intervenção ortodôntica suave para acompanhar a reerupção. A revascularização pode ocorrer espontaneamente em dentes imaturos, especialmente se o diâmetro apical for suficientemente grande. No entanto, no caso do aparecimento de sinais clínicos ou radiográficos sugestivos de reabsorção inflamatória externa de origem infecciosa, ou na presença de necrose pulpar confirmada, o tratamento endodôntico precoce deve ser iniciado assim que a posição do dente o permitir^{56,58,61,62,63}.

Em pacientes mais velhos, onde o dente em causa tem um apex fechado, a estratégia varia de acordo com a extensão da intrusão. Para deslocções inferiores a 3 mm, recomenda-se inicialmente uma abordagem conservadora sem intervenção imediata, assegurando simultaneamente um acompanhamento radioclínico rigoroso. Se não for observada qualquer recidiva no prazo de oito semanas, está indicado o reposicionamento cirúrgico seguido de estabilização com contenção passiva e flexível durante quatro semanas. No caso de intrusão moderada, entre 3 e 7 mm, a escolha é entre o reposicionamento ortodôntico lento ou o reposicionamento cirúrgico direto. Quando a intrusão ultrapassa 7 mm, geralmente é recomendado o reposicionamento cirúrgico imediato.

Em dentes maduros, a necrose pulpar é quase inevitável após a intrusão. Por isso, recomenda-se que o tratamento endodôntico seja iniciado entre duas e três semanas após o trauma, a fim de evitar complicações como reabsorção radicular inflamatória ou de substituição^{56,58,61,62,63}.

Recomenda-se um protocolo estruturado de controlos clínicos e radiográficos às 2 semanas, 4 semanas, 8 semanas, 12 semanas, 6 meses, 1 ano e depois anualmente durante pelo menos cinco anos^{56,58}.

Um resultado favorável é definido como a ausência de sinais clínicos ou radiológicos de complicação. O dente permanece assintomático, e uma resposta positiva ao teste de sensibilidade pulpar pode ser observada, embora seja importante considerar a possibilidade de falsos negativos nos primeiros meses após o trauma. Em dentes imaturos, o desenvolvimento contínuo da raiz é um indicador chave de evolução positiva, sugerindo

revascularização pulpar adequada. Além disso, o dente pode manter sua posição inicial ou apresentar reerupção espontânea progressiva, principalmente em casos de luxação parcial. Radiograficamente, a integridade da lâmina dura e a ausência de sinais de reabsorção radicular reforçam o prognóstico favorável^{56,58,63}.

Uma série de complicações pode comprometer o prognóstico de um dente intruído. Clinicamente, a presença de dor, sensibilidade persistente, inchaço ou necrose pulpar aponta para um desfecho desfavorável. Pode ocorrer uma reabsorção radicular externa de tipo inflamatório, muitas vezes associada a uma infecção do canal radicular, caso em que se procede imediatamente a um endo-tratamento com medicação intra-canal. Também pode ocorrer reabsorção de substituição (anquilose). Finalmente, em pacientes em crescimento, a ausência de desenvolvimento radicular adicional é um marcador crítico de fracasso, assim como a fratura do osso marginal ou a alteração da altura do osso alveolar^{56,58,63}.

4.1.14. Avulsão

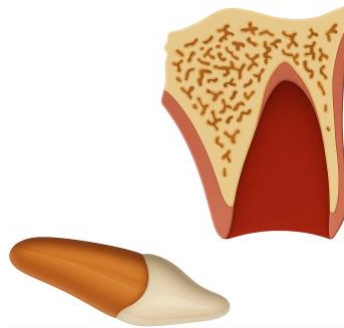


Figure 15: Ilustração duma avulsão (gerada pelo BioRender)

A avulsão é a expulsão completa de um dente do seu alvéolo. Clinicamente, o dente está ausente da arcada, deixando um alvéolo vazio, por vezes preenchido com um coágulo. O diagnóstico é geralmente simples. Quando um dente é encontrado, é essencial avaliar as condições em que foi preservado extra-oralmente (duração, ambiente húmido ou seco), uma vez que estas influenciam a sobrevivência das células do ligamento periodontal (LPD). A radiografia retroalveolar está indicada para confirmar a ausência do dente, procurar eventuais fragmentos residuais e avaliar o estado do alvéolo ósseo^{55,58,63}.

A estratégia de tratamento baseia-se em dois critérios decisivos: o estágio de desenvolvimento da raiz (apex aberto ou fechado) e o estado das células LPD, que é fortemente influenciado pelo tempo decorrido e pelas condições de armazenamento. Após 30 minutos de dessecação, a viabilidade das células é largamente comprometida^{55,58,63}.

São descritos três cenários principais:

1. Reimplante imediato (no local do traumatismo ou antes da chegada à cirurgia): desinfeção local, verificação do posicionamento clínico e radiológico correto, contenção flexível durante 2 semanas (4 semanas se houver fratura óssea associada), sutura de tecidos moles, se necessário, tratamento endodôntico no prazo de 2 semanas, antibioterapia e verificação do estado de vacinação contra o tétano^{55,58,63}.

2. Reimplantação no prazo de uma hora após a avulsão, com preservação em meio (fisiológico ou não): limpeza atraumática do dente, irrigação do alvéolo, reimplantação digital, contenção flexível (ou rígida se fracturado), protocolo idêntico de antibioterapia, tratamento endodôntico e vacinação^{55,58,63}.

3. Reimplantação após mais de uma hora ou armazenamento a seco: o prognóstico é muito mau. O dente é reimplantado para fins temporários (para manter a estética e o volume ósseo), utilizando o mesmo protocolo, mas a cicatrização da LPD é geralmente ausente, levando à reabsorção de substituição e anquilose^{55,58,63}.

Em pacientes jovens com um dente imaturo com um apex aberto, a revascularização espontânea ainda pode ocorrer. Este facto pode permitir a continuação do desenvolvimento radicular. Por isso, o tratamento endodôntico só deve ser iniciado se forem detectados sinais de necrose, infeção ou reabsorção nos controlos subsequentes^{55,58,63}.

Um acompanhamento rigoroso é imperativo :

- Para dentes com apex fechado, são recomendados controlos clínicos e radiográficos às 2 semanas (remoção da contenção), depois às 4 semanas, 3 meses, 6 meses, 1 ano e anualmente durante pelo menos 5 anos.

- Para os dentes com apex aberto, as visitas são mais frequentes: 2 semanas, 1 mês, 2 meses, 3 meses, 6 meses, 1 ano e depois anualmente durante um mínimo de 5 anos^{55,58,63}.

Os resultados favoráveis são demonstrados por um dente assintomático, normalmente móvel, sem sensibilidade à percussão e com uma lâmina dura intacta. Em pacientes jovens, o desenvolvimento contínuo da raiz e a obliteração progressiva do canal são sinais encorajadores^{55,58,63}.

Pelo contrário, os resultados desfavoráveis incluem sinais clínicos (dor, edema, fístula, percussão metálica) e anomalias radiológicas como radiolucência, reabsorção inflamatória (infecção) ou substituição (anquilose). Em crianças e adolescentes, a anquilose pode causar infra-oclusão e comprometer o crescimento alveolar, com consequências estéticas e funcionais duradouras^{55,58,63}.

4.2. Traumatismos de dentes decíduos

A abordagem diagnóstica e terapêutica dos traumatismos dentários em crianças deve ter em conta a sua idade, maturidade emocional e capacidade de cooperação. Recomenda-se, por isso, que o tratamento inicial e o acompanhamento sejam efectuados por equipas especializadas em odontopediatria. Estes profissionais são os mais qualificados para implementar tratamentos adequados e, se necessário, utilizar técnicas específicas como a sedação consciente ou a anestesia geral^{58,64}.

No interesse da proteção contra a radiação, é essencial adotar uma atitude crítica em relação a cada indicação radiológica. A regra ALARA (“As Low As Reasonably Achievable”) deve orientar todas as decisões em matéria de imagiologia, a fim de limitar ao máximo a exposição da criança à radiação, assegurando simultaneamente um diagnóstico fiável⁶⁴.

Quando confrontados com traumatismos na dentição temporária, deve também ser realçado que a evidência científica que suporta certas opções terapêuticas é ainda limitada. Em muitos casos, uma abordagem conservadora baseada na observação clínica pode ser a mais adequada, particularmente quando o traumatismo não compromete a respiração, não afecta a oclusão nem apresenta risco de ingestão. Esta abordagem permite

reduzir as intervenções potencialmente iatrogénicas e preservar a integridade dos germes dentários permanentes^{58,64}.

A escolha do tratamento depende também do grau de cooperação da criança, do tempo estimado até à esfoliação natural do dente danificado e do impacto funcional e oclusal do traumatismo. Além disso, é fundamental informar os pais sobre as medidas a tomar em casa: controlo da dor (nomeadamente com paracetamol ou ibuprofeno), higiene oral adequada (escovagem suave, elixir bucal com gluconato de clorexidina a 0,12% duas vezes por dia durante uma semana), vigilância dos sinais de infeção, como o inchaço gengival, e precaução nas actividades físicas com risco de recorrência do traumatismo^{58,64}.

No caso de traumas complexos, deve-se procurar rapidamente aconselhamento especializado em pediatria, idealmente dentro de alguns dias após o incidente. Se a lesão for acompanhada de feridas nos tecidos moles ou de cirurgia de emergência, pode ser considerada uma terapia antibiótica, a critério do clínico. Finalmente, se a ferida parecer estar contaminada, pode ser necessária uma atualização da vacinação contra o tétano, com encaminhamento para um médico no prazo de 48 horas, em caso de dúvida^{58,64}.

4.2.1. Fractura coronária envolvendo apenas o esmalte

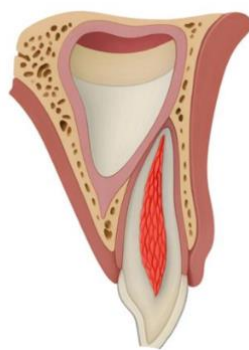


Figura 16: Ilustração duma fractura coronária envolvendo apenas o esmalte sobre num dente decíduo (gerada pelo BioRender)

A fratura do esmalte de um dente temporário caracteriza-se por uma perda clara da estrutura do esmalte, geralmente visível ao exame clínico. Não são identificados sinais de

exposição dentinária, confirmando que a lesão está confinada aos tecidos superficiais. O dente mantém uma mobilidade normal, indicando que as estruturas de suporte não foram afectadas. Uma radiografia não é recomendada e só deve ser realizada se houver suspeita de outro trauma^{58,64}.

O tratamento de uma fratura de esmalte na dentição temporária é geralmente conservador. Consiste essencialmente no polimento das arestas ou cantos afiados para evitar qualquer irritação dos tecidos moles adjacentes e para restaurar o conforto funcional e estético mínimo. Normalmente, não é necessário qualquer procedimento de restauração. Na ausência de complicações associadas ou sinais de disfunção^{58,64}.

Não é recomendado nenhum acompanhamento específico. No entanto, a monitorização geral da dentição temporária durante os check-ups de rotina continua a ser indicada para verificar alterações secundárias ou sinais tardios de danos pulpares^{58,64}.

O resultado clínico de uma fratura de esmalte é geralmente favorável, desde que não haja danos ou traumas pulpares associados. Um resultado favorável é manifestado por um dente assintomático, cicatrização pulpar adequada, cor coronária preservada e ausência de quaisquer sinais clínicos ou radiográficos de infeção ou necrose. Em dentes temporários imaturos, a continuação normal da formação da raiz também pode ser observada^{58,64}.

Por outro lado, alguns resultados desfavoráveis podem ocorrer, principalmente se o trauma tiver sido subestimado. Estes incluem o aparecimento de sintomas clínicos como dor, aumento da sensibilidade ou mobilidade anormal, descoloração da coroa muitas vezes associada a sofrimento pulpar ou necrose, e a ausência de formação radicular contínua em dentes imaturos, sinal de comprometimento da vitalidade pulpar^{58,64}.

4.2.2. Fractura coronária simple

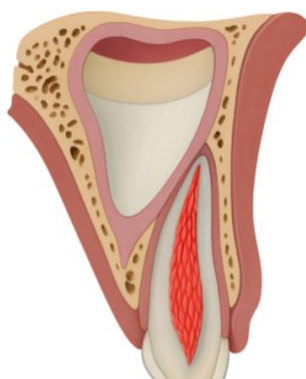


Figura 17: Ilustração duma fractura coronária simple num dente decíduo (gerada pelo BioRender)

Trata-se de uma fratura da coroa que envolve apenas o esmalte e a dentina, e não a polpa.

Ao avaliar uma fratura coronária simples em crianças, o exame clínico revela tipicamente uma perda de substância que afecta o esmalte e possivelmente a dentina, sem exposição pulpar visível. O dente geralmente permanece estável, sem aumento da mobilidade. Para excluir qualquer lesão associada, pode ser efectuada uma radiografia retroalveolar como procedimento complementar, embora nem sempre seja necessária. Na presença de lesões dos tecidos moles, ou se houver suspeita de que o fragmento fracturado possa ter sido projetado para a mucosa, são então indicadas radiografias específicas dos lábios, bochechas ou língua para procurar qualquer corpo estranho enterrado^{58,64}.

O tratamento de uma fratura coronária simples consiste numa restauração simples^{58,64}.

Recomenda-se um controlo clínico às 6 a 8 semanas para assegurar que o dente está a evoluir favoravelmente^{58,64}.

Entretanto, é essencial informar os pais sobre os potenciais sinais de alerta e recomendar-lhes que estejam mais atentos. Qualquer mudança na cor do dente ou o aparecimento de dor ou inchaço nas gengivas deve levá-los a procurar assistência médica imediata⁶⁴.

Os resultados favoráveis incluem a ausência de sintomas, uma resposta adequada dos tecidos sem alteração da cor coronária e, em dentes imaturos, a continuação do desenvolvimento normal da raiz^{58,64}.

Por outro lado, os resultados desfavoráveis incluem o aparecimento de sintomas clínicos como dor ou sensibilidade, descoloração da coroa, sinais de necrose pulpar ou infecção e paragem da formação radicular no caso de dentes ainda em desenvolvimento^{58,64}.

4.2.3. Fractura coronária complicada

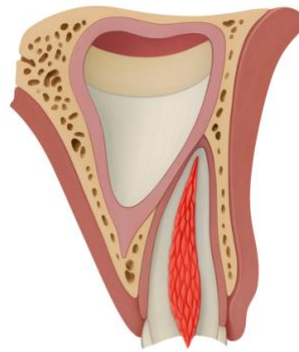


Figura 18: Ilustração duma fractura coronária complicada num dente decíduo (gerada pelo BioRender)

Uma fratura coronária complicada de um dente temporário manifesta-se clinicamente por uma perda visível de substância dentária, associada à exposição pulpar. A mobilidade do dente afetado permanece geralmente normal. A radiografia retroalveolar pode ser indicada para excluir a presença de lesões associadas. Quando o fragmento fracturado não é encontrado, ou no caso de lesões dos tecidos moles, recomenda-se uma radiografia dos lábios, bochechas ou língua para localizar fragmentos retidos ou corpos estranhos^{58,64}.

No caso de uma fratura coronária complexa num dente temporário, uma pulpotomia parcial é o tratamento de escolha quando a polpa permanece vital. Uma pasta à base de hidróxido de cálcio é então aplicada diretamente no tecido pulpar, seguida de uma restauração com cimento de ionómero de vidro (CIV) coberto com resina composta, assegurando um selamento ótimo. Se existirem sinais clínicos ou radiográficos de necrose pulpar ou de infecção, está indicada a pulpectomia. No entanto, se a criança não for suficientemente cooperativa para permitir que o tratamento seja realizado em boas condições, a extração pode ser considerada como uma solução alternativa^{2,9,10}.

Recomenda-se um primeiro controlo clínico à 1 semana, seguido de um segundo às 6-8 semanas e um terceiro ao 1 ano. Entre estas visitas, os pais ou encarregados de educação devem estar atentos ao aparecimento de quaisquer sinais clínicos desfavoráveis^{58,64}.

O prognóstico é considerado favorável quando a criança permanece assintomática, a coroa mantém uma cor normal, sem sinais de necrose ou infeção, e o desenvolvimento radicular continua normalmente nos dentes imaturos^{58,64}.

Por outro lado, manifestações como dor, alteração da cor coronal, sinais clínicos ou radiográficos de necrose ou infeção, ou interrupção do desenvolvimento radicular no caso de dentes imaturos, são indicadores de uma evolução desfavorável que requer uma reavaliação terapêutica^{58,64}.

4.2.4. Fractura corono-radicular

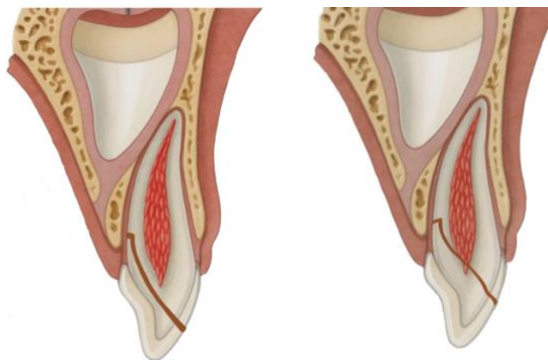


Figura 19: Ilustrações de fracturas corono-radulares em dentes decíduos (geradas pela BioRender)

É uma fractura que envolve o esmalte, a dentina e a raiz, com ou sem exposição pulpar.

A avaliação clínica revela uma perda de substância dentária, por vezes associada a um fragmento coronal parcialmente móvel, se este permanecer ligado à raiz. A radiografia retroalveolar ou oclusal é essencial. Se estiverem presentes feridas nos tecidos moles, ou se o fragmento não for encontrado, é indicada uma radiografia dos lábios, bochechas ou língua para excluir a possibilidade de o fragmento estar incorporado nos tecidos moles^{58,64}.

O primeiro passo é remover cuidadosamente o fragmento coronal móvel. De seguida, avalia-se a possibilidade de restaurar a coroa. Se o dente for restaurável e não houver

exposição pulpar, a dentina exposta deve ser coberta com cimento de ionómero de vidro (CIV) para garantir uma proteção adequada.

Se houver exposição pulpar num dente restaurável, será considerado o tratamento de pulpotomia ou pulpectomia, dependendo do estado da polpa e da cooperação da criança. Por outro lado, se o dente for considerado não restaurável, será indicada a extração, tendo o cuidado de não danificar o germe do dente permanente^{58,64,65}.

Recomenda-se o acompanhamento clínico uma semana, 6 a 8 semanas e um ano após o traumatismo inicial. Entre as consultas, os pais devem estar atentos a qualquer sinal de evolução desfavorável, como dor, descoloração dos dentes, inchaço ou aparecimento de fístula, e procurar atendimento médico imediato, se necessário^{58,64}.

O prognóstico é considerado favorável quando a criança não apresenta sintomas, o dente permanece funcional, a cor coronal permanece normal e não são detectados sinais clínicos ou radiológicos de necrose ou infecção. No caso de dentes temporários imaturos, observa-se um desenvolvimento radicular normal^{58,64}.

Pode ocorrer o aparecimento de sintomas (dor, sensibilidade), descoloração da coroa, ou sinais clínicos ou radiológicos de necrose pulpar e infecção. Nos dentes em formação, a interrupção do desenvolvimento radicular é um sinal de evolução desfavorável que requer um tratamento adequado^{58,64}.

4.2.5. Fractura radicular

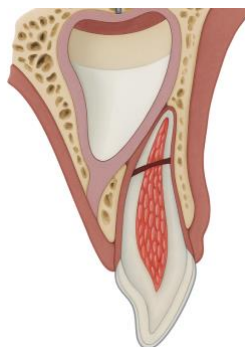


Figura 20: Ilustração duma fractura radicular num dente decíduo (gerada pelo BioRender)

Corresponde a uma fratura radicular que envolve a dentina, a polpa e o cimento.

A fratura radicular de um dente provisório manifesta-se clinicamente por uma maior mobilidade do fragmento coronal, que por vezes pode estar deslocado. Para confirmar o diagnóstico e excluir a presença de outras lesões associadas, deve ser efectuada uma radiografia retroalveolar ou uma radiografia oclusal. Na maioria dos casos, a linha de fratura está localizada no terço médio ou apical da raiz^{58,64,66}.

O tratamento de uma fratura radicular na dentição temporária depende principalmente da mobilidade do fragmento coronal. Se não houver deslocação, não é necessário qualquer tratamento. Se o fragmento estiver deslocado mas tiver uma mobilidade moderada, é de esperar uma reinserção espontânea. Por outro lado, se o fragmento coronal for muito móvel, a sua extração está indicada para evitar qualquer interferência funcional ou risco de aspiração. O fragmento apical da raiz, geralmente assintomático, é deixado no alvéolo, onde sofrerá reabsorção fisiológica. Se o reposicionamento do fragmento coronal for viável, este pode ser estabilizado com uma contenção passiva e flexível, mantida durante 4 semanas para estimular a cicatrização periodontal^{58,64,66,67}.

Na ausência de deslocação do fragmento coronal, recomenda-se um controlo clínico com 1 semana, depois com 6-8 semanas, com 1 ano e depois anualmente até à erupção do dente permanente sucessor.

Nas situações em que o fragmento coronal foi reposicionado e estabilizado por uma contenção, deve ser efectuada um exame clínico com 1 semana, seguido de uma consulta com 4 semanas para a remoção da contenção, depois com 8 semanas, com 1 ano e, finalmente, com intervalos anuais até à erupção do dente permanente.

Durante todo o período de acompanhamento, os pais devem ser informados da necessidade de vigilância contínua e encorajados a procurar aconselhamento médico se houver sinais de um resultado desfavorável^{58,64,66,67}.

Um prognóstico positivo é caracterizado pela ausência de dor ou sinais clínicos, com cor coronal preservada, indicando a manutenção da vitalidade pulpar. No caso de dentes imaturos, o dente afetado continua o seu desenvolvimento radicular. Pode observar-se um realinhamento espontâneo do fragmento fracturado, acompanhado pelo desaparecimento da mobilidade dentária. Nos casos em que apenas o fragmento coronal é removido, a reabsorção fisiológica completa do fragmento apical residual também é esperada^{58,64,66}.

A evolução desfavorável pode refletir-se em sintomas clínicos persistentes, descoloração da coroa dentária, ou sinais de necrose pulpar e infecção. Em dentes imaturos, a não continuação do desenvolvimento radicular é motivo de preocupação. O não realinhamento ou reposicionamento espontâneo do segmento fraturado também pode ser um sinal de complicação, necessitando de reavaliação terapêutica^{58,64,66}.

4.2.6. Fractura alveolar

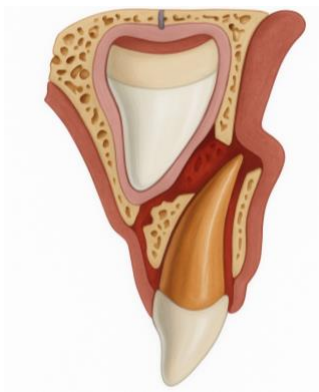

Figura 21: Ilustração duma fractura alveolar num dente decíduo (gerada pelo BioRender)

A fratura envolve o osso alveolar (vestibular e palatino/lingual) e pode estender-se ao osso adjacente

Uma fratura alveolar manifesta-se normalmente pela mobilidade colectiva de vários dentes incluídos no mesmo segmento de osso, muitas vezes associada a uma alteração da oclusão. O desvio do fragmento ósseo pode ser visível clinicamente. A avaliação radiológica baseia-se principalmente numa radiografia retroalveolar, complementada por uma vista oclusal. Dependendo da complexidade do caso, podem ser indicadas radiografias adicionais, particularmente em diferentes ângulos, ou telerradiografia para determinar a localização precisa, a extensão e a direcção da linha de fratura^{58,64,68}.

O segmento ósseo deslocado deve ser suavemente reposicionado no seu alinhamento original. Uma vez restaurada a posição, é colocado um aparelho flexível e passivo para estabilizar todo o segmento durante quatro semanas, permitindo uma cicatrização óptima do osso e dos tecidos periodontais^{58,64,67,68}.

É essencial um acompanhamento rigoroso para monitorizar a cicatrização das estruturas dentárias e ósseas após uma fratura alveolar na dentição temporária. Recomenda-se a realização de exames clínicos com 1 semana, 4 semanas (quando a contenção é removida), 8 semanas e 1 ano. São depois recomendados controlos anuais até à erupção completa dos dentes permanentes correspondentes. Entre as visitas, os pais ou cuidadores devem estar atentos ao aparecimento de quaisquer sinais desfavoráveis^{58,64,67,68}.

Uma evolução clínica satisfatória é marcada pela ausência de sintomas, por uma cicatrização pulpar eficaz acompanhada de uma coroa normal e pela ausência de sinais de infeção ou necrose. Em dentes imaturos, espera-se um maior desenvolvimento radicular. Do ponto de vista periodontal, a cicatrização é considerada favorável quando o segmento alveolar deslocado se realinha corretamente, com um retorno à oclusão inicial. Além disso, a erupção e o desenvolvimento do germe permanente não devem ser anormais^{58,64,68}.

Sinais clínicos como dor, alteração da cor coronal ou mobilidade persistente podem sugerir uma evolução desfavorável. A presença de infeção, necrose pulpar ou ausência de crescimento radicular contínuo em dentes imaturos são indicadores negativos. O não realinhamento do segmento ósseo fraturado, acompanhado do não restabelecimento da oclusão inicial, bem como distúrbios no desenvolvimento ou erupção do sucessor permanente, também são consequências deletérias a longo prazo do trauma alveolar^{58,64,68}.

4.2.7. Concussão

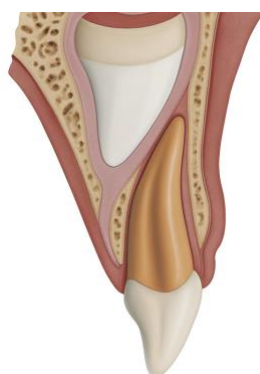


Figura 22: Ilustração duma concussão num dente decíduo (gerada pelo BioRender)

Traumatismo dos tecidos periodontais sem mobilidade ou deslocação anormal do dente.

O dente em causa é sensível ao toque e à percussão, mas não apresenta mobilidade aumentada ou hemorragia gengival no sulco. Regra geral, o exame radiográfico não é necessário neste tipo de traumatismo. No entanto, uma radiografia retro-alveolar pode ser considerada para confirmação, em particular para excluir a presença de outras lesões dentárias ou alveolares associadas^{58,64,69}.

Não é necessário qualquer tratamento para este tipo de traumatismo^{58,64,69}.

Recomenda-se um controlo clínico uma semana e depois 6 a 8 semanas após o traumatismo, para avaliar a evolução da vitalidade pulpar e a ausência de sinais de complicações. Entre essas consultas, os pais devem ser informados sobre a importância de monitorar cuidadosamente qualquer sintoma desfavorável^{58,64,69}.

O resultado clínico é geralmente positivo quando o dente permanece assintomático, com cicatrização pulpar completa. A coroa mantém a sua cor normal e não há sinais de necrose ou infeção. Em dentes imaturos, o desenvolvimento contínuo da raiz é visível, e não há interferência detectada na erupção ou no desenvolvimento do germe do sucessor permanente^{58,64,69}.

No entanto, alguns casos podem evoluir de forma patológica. Podem surgir sintomas como dor, sensibilidade persistente ou desconforto, associados à descoloração da coroa. Podem ocorrer sinais clínicos ou radiográficos de necrose pulpar, infeção ou formação de raiz parada, acompanhados de perturbação no desenvolvimento ou erupção do sucessor permanente^{58,64,69}.

4.2.8. Subluxação

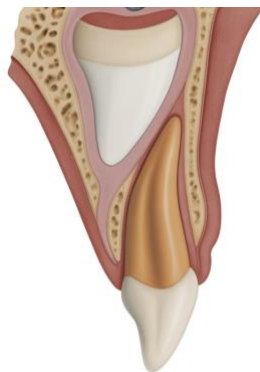


Figura 23: Ilustração duma subluxação num dente decíduo (gerada pelo BioRender)

Trata-se de um traumatismo dos tecidos periodontais com mobilidade anormal do dente, mas sem deslocação.

A subluxação de um dente temporário manifesta-se clinicamente por um aumento da sensibilidade à percussão e ao toque, sem deslocação visível do dente. No entanto, observa-se uma mobilidade acentuada em relação à mobilidade fisiológica. Pode também estar presente sangramento gengival do sulco, reflectindo danos nos tecidos de suporte^{58,64,69}.

Radiograficamente, uma radiografia retroalveolar é indicada para avaliar a integridade das estruturas dentárias e periapicais, e para descartar quaisquer lesões associadas. Em alguns casos, pode ser observado um discreto alargamento do espaço do ligamento periodontal, indicando um trauma moderado na ancoragem periodontal^{58,64,69}.

Não é necessário tratamento para este tipo de trauma^{58,64,69}.

Recomenda-se um controlo clínico inicial uma semana após o traumatismo, seguido de um segundo exame às 6 a 8 semanas. Posteriormente, são recomendadas avaliações anuais até à erupção do sucessor permanente.

Além disso, os pais ou responsáveis devem ser informados da necessidade de monitorizar cuidadosamente o aparecimento de qualquer sinal clínico sugestivo de uma evolução desfavorável^{58,64,69}.

Os sinais de um desfecho favorável para o dente em causa são o facto de este permanecer assintomático, com coloração coronal normal e sem sinais clínicos ou radiológicos de infeção ou necrose pulpar, se for observada uma cicatrização pulpar fisiológica, acompanhada pela continuação normal do desenvolvimento radicular no caso de dentes imaturos. Por fim, não se observa qualquer alteração no desenvolvimento ou erupção do sucessor permanente, confirmando a recuperação sem sequelas^{58,64,69}.

Sinais clínicos como dor, descoloração coronal ou mobilidade persistente podem sugerir um mau prognóstico. A presença de infeção, necrose pulpar ou falta de crescimento contínuo da raiz em dentes imaturos, bem como distúrbios de erupção ou desenvolvimento, são indicadores de um mau prognóstico^{58,64,69}.

Recomenda-se um controlo clínico inicial uma semana após o traumatismo, seguido de um segundo exame às 6 a 8 semanas. Posteriormente, são recomendadas avaliações anuais até à erupção do sucessor permanente.

Além disso, os pais ou responsáveis devem ser informados da necessidade de monitorizar cuidadosamente o aparecimento de quaisquer sinais clínicos sugestivos de um resultado desfavorável^{58,64,69}.

Os sinais de um resultado favorável para o dente em questão são se ele permanecer assintomático, com coloração coronal normal e sem sinais clínicos ou radiológicos de infeção ou necrose pulpar, se a cicatrização pulpar fisiológica for observada, acompanhada pela continuação normal do desenvolvimento radicular no caso de dentes imaturos. Por fim, não se observa nenhuma alteração no desenvolvimento ou erupção do sucessor permanente, confirmando a recuperação sem sequelas^{58,64,69}.

Sinais clínicos como dor, alteração da cor coronal ou mobilidade persistente podem sugerir uma evolução desfavorável. A presença de infeção, necrose pulpar ou ausência de crescimento radicular contínuo em dentes imaturos, bem como distúrbios na erupção ou no desenvolvimento, são indicadores de um mau prognóstico^{58,64,69}.

4.2.9. Extrusão

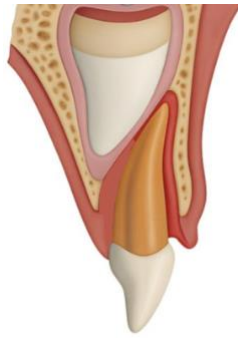


Figura 24: Ilustração duma extrusão num dente decíduo (gerada pelo BioRender)

Deslocamento parcial do dente para fora do seu alvéolo

Ao exame clínico, o dente em causa parece visivelmente mais comprido do que os dentes adjacentes, devido à sua deslocação parcial para fora do alvéolo. Muitas vezes, está muito móvel e pode interferir na oclusão. É necessário efetuar uma radiografia retro-alveolar para excluir a presença de outras lesões traumáticas associadas. Na imagem, pode ser observado um aumento do espaço apical do ligamento periodontal, um sinal característico de deslocamento^{58,64,70}.

Quando o dente extruído não causa interferência oclusal, é aconselhável adotar uma atitude de espera, permitindo que o dente se repositone espontaneamente no alvéolo. Por outro lado, se o dente for excessivamente móvel ou se o deslocamento for significativo (maior que 3 mm), a extração é indicada para evitar complicações, em especial o risco de danificar o germe do dente permanente subjacente^{58,64,70}.

Os exames clínicos devem ser efectuados com 1 semana, 6 a 8 semanas e depois com 1 ano. Recomenda-se então a realização de exames anuais até à erupção do dente permanente correspondente. Ao mesmo tempo, os pais devem ser informados da importância de monitorizar cuidadosamente quaisquer sinais clínicos desfavoráveis entre os controlos^{58,64,70}.

Quando o dente extruído permanece assintomático, sem dor ou desconforto, e a cor da coroa permanece normal, isso indica uma cicatrização pulpar satisfatória, sem sinais de necrose ou infeção. Em dentes imaturos, há um desenvolvimento radicular contínuo e um

realinhamento progressivo do dente na arcada. Finalmente, não há sinais de perturbação no desenvolvimento ou na erupção do dente sucessor permanente^{58,64,70}.

Em caso de complicações, existem vários sinais de alerta, incluindo sintomatologia persistente, descoloração da coroa, sinais de infecção ou necrose pulpar. O desenvolvimento radicular pode parar prematuramente. Além disso, também pode ser observado o reposicionamento espontâneo do dente extruído ou distúrbios na erupção do dente permanente subjacente^{58,64,70}.

4.2.10. Luxação lateral

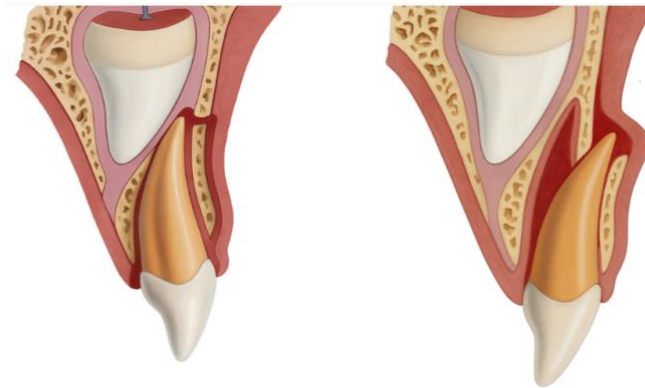

Figura 25: Ilustrações de luxações laterais em dentes decíduos (geradas pelo BioRender)

O dente está deslocado, frequentemente na direção vestibular ou lingual/palatina.

Ao exame clínico, o dente afetado aparece normalmente deslocado na direção vestibular, palatina ou lingual, e está muitas vezes imóvel devido ao seu invólucro ósseo. A interferência oclusal pode estar presente, perturbando o correto encerramento da arcada. O exame radiográfico inclui uma radiografia retro-alveolar para detectar quaisquer lesões associadas e para avaliar com precisão a posição da raiz do dente provisório em relação à coroa do dente permanente subjacente. Recomenda-se também uma radiografia oclusal para uma melhor visualização espacial. Nas radiografias, pode ser observado um aumento do espaço do ligamento periodontal no lado oposto à direção do movimento dentário^{58,64,71}.

O tratamento depende essencialmente da gravidade da deslocação e da presença ou ausência de interferência oclusal. Se houver pouca ou nenhuma interferência oclusal, é

preferível uma abordagem conservadora, permitindo que o dente se reposicione espontaneamente. Por outro lado, quando o dente está muito móvel e há risco de ingestão ou aspiração, a extração está indicada. Se o reposicionamento for considerado possível e as condições clínicas permitirem, o dente pode ser recolocado suavemente no seu alvéolo com uma leve pressão digital, seguido de estabilização com uma contenção passiva e flexível por aproximadamente quatro semanas^{58,64,67,71}.

Um acompanhamento rigoroso é necessário para avaliar a evolução clínica e radiológica após o trauma. As consultas são recomendadas em 1 semana, 6 a 8 semanas, 6 meses, 1 ano e depois anualmente até a erupção do dente permanente correspondente. Se durante o tratamento inicial foi colocado um aparelho de contenção, este deve ser removido após 4 semanas. Os pais devem ser informados e sensibilizados para a necessidade de um acompanhamento cuidadoso em casa^{58,64,67,71}.

Os resultados clínicos esperados em caso de resultado favorável incluem a ausência de dor ou desconforto funcional, reflectindo o estado assintomático da criança. A coroa mantém geralmente a sua cor original, o que reflecte a manutenção da vitalidade pulpar. Não são observados sinais clínicos ou radiológicos de necrose ou infeção. Em pacientes jovens, cuja dentição ainda está a desenvolver-se, pode observar-se uma continuação normal da formação da raiz. Para além disso, a cicatrização adequada dos tecidos periodontais está frequentemente associada ao realinhamento progressivo do dente deslocado. A oclusão é restabelecida sem interferência, e não são observadas anormalidades no desenvolvimento ou erupção do dente permanente sucessor^{58,64,71}.

No entanto, alguns casos podem ter uma evolução desfavorável. O primeiro sinal de alerta é o aparecimento de dor ou de sinais de desconforto funcional. A descoloração coronal, que é frequentemente observada, pode indicar danos pulpares, nomeadamente necrose. Podem também surgir sinais clínicos ou radiográficos de infeção. A anquiloze dento-alveolar é uma complicação temida, assim como a interrupção do desenvolvimento radicular em dentes imaturos. Distúrbios na erupção ou formação do dente sucessor permanente podem ser notados e, finalmente, a ausência de realinhamento espontâneo do dente deslocado é um critério pejorativo^{58,64,71}.

4.2.11. Intrusão

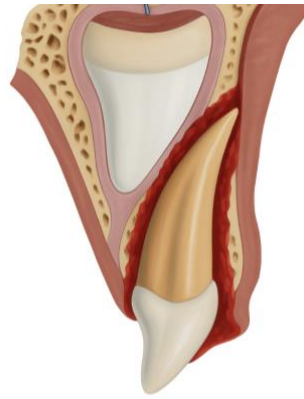


Figura 26: Ilustração duma intrusão num dente decíduo (gerada BioRender)

Trata-se de um afundamento parcial ou total do dente no seu alvéolo

Clinicamente, o dente temporário intruído pode aparecer parcialmente afundado, dando a impressão de uma altura coronal reduzida, ou completamente ausente da arcada no caso de intrusão completa. Pode ser deslocado vestibularmente pela fratura da tábua óssea e tornar-se palpável na superfície externa do processo alveolar. Noutros casos, a raiz do dente provisório é deslocada em direção ao germe do dente permanente subjacente, suscitando preocupações quanto a possíveis danos no desenvolvimento deste último^{58,64,72}.

A avaliação radiográfica através de radiografia retroalveolar ou radiografia oclusal é essencial para confirmar o diagnóstico, excluir outras lesões e avaliar a posição exacta da raiz^{58,64,72}.

O tratamento da intrusão dentária temporária baseia-se principalmente numa abordagem conservadora. Na ausência de interferência funcional importante ou de sinais de danos graves no germe permanente, geralmente não é necessária uma intervenção imediata. O dente é deixado no local para permitir um reposicionamento espontâneo gradual na arcada. Este processo natural de reerupção pode variar consideravelmente de caso para caso, necessitando por vezes de vários meses: alguns dentes podem ser restaurados à sua posição original em seis meses, enquanto outros podem levar até um ano para se realinharem completamente^{58,64,72}.

Um acompanhamento rigoroso é essencial após a intrusão dentária, a fim de avaliar a evolução clínica e radiológica, e detetar quaisquer complicações numa fase precoce.

Recomenda-se a realização de um exame clínico com 1 semana, 6 a 8 semanas, 6 meses e 1 ano, seguido de controlos anuais até à erupção dos dentes permanentes correspondentes. Ao longo deste período, os pais devem ser informados da necessidade de estarem atentos a quaisquer sinais desfavoráveis, como dor, descoloração dos dentes ou sinais de infeção^{58,64,72}.

Os resultados favoráveis são observados na ausência de sintomas, na cicatrização pulpar com retenção da coroa normal e na ausência de sinais clínicos ou radiológicos de necrose ou infeção. Os dentes imaturos continuam a desenvolver raízes, os tecidos periodontais cicatrizam e o dente intruso realinha-se ou reergue-se espontaneamente. Finalmente, não houve impacto negativo no desenvolvimento ou erupção do dente permanente sucessor^{58,64,72}.

Por outro lado, os resultados desfavoráveis podem incluir sintomas persistentes, sinais de necrose, sinais clínicos ou radiográficos de infeção, aparecimento de anquilose, interrupção da construção radicular em dentes imaturos e distúrbios no desenvolvimento ou erupção do germe do dente permanente. Estas complicações sublinham a importância de um acompanhamento cuidadoso e de uma colaboração estreita com os pais para garantir uma gestão óptima^{58,64,72}.

4.2.12. Avulsão

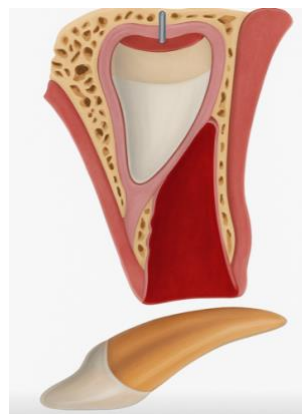

Figura 27: Ilustração duma expulsão dum dente decíduo (gerada pelo BioRender)

Corresponde a um deslocamento total do dente para fora do seu alvéolo

Ao avaliar a avulsão dentária em crianças, é essencial localizar o dente perdido. Deve ser determinado se o dente foi completamente expulso, enterrado nos tecidos moles, ingerido ou inalado. Se houver suspeita de ingestão ou inalação, especialmente se a criança apresentar sinais respiratórios como tosse, angústia ou desconforto respiratório, é imperativo o atendimento hospitalar urgente para a realização de exames imagiológicos adequados^{58,64,73}.

Radiograficamente, uma radiografia retroalveolar é essencial para confirmar a ausência de lesões ósseas associadas, avaliar a condição do local alveolar e examinar o desenvolvimento do dente permanente subjacente. Uma radiografia oclusal também pode ser útil para completar a avaliação^{58,64,73}.

Quando um dente decíduo é avulsionado, a reimplantação é formalmente contra-indicada. Esta proibição baseia-se no risco significativo de danificar o germe do dente permanente subjacente^{58,64,73}.

Após a avulsão dentária na dentição temporária, recomenda-se um controlo clínico às 6 a 8 semanas para avaliar a cicatrização dos tecidos moles e assegurar que não existem complicações precoces. São então recomendados controlos anuais até que o dente substituto permanente tenha erupcionado completamente. Durante este período, os pais ou encarregados de educação devem ser informados e participar ativamente no acompanhamento do progresso^{58,64,73}.

Nos casos em que a cicatrização se processa normalmente, a criança não sentirá dor ou desconforto funcional. O germe do dente permanente continua a desenvolver-se harmoniosamente, sem ser afetado pelo traumatismo. A erupção do dente sucessor ocorre então dentro do tempo fisiológico, sem atrasos ou desvios da sua trajetória^{58,64,73}.

No entanto, podem surgir algumas complicações. O traumatismo inicial pode alterar o desenvolvimento do sucessor permanente, conduzindo a anomalias como a hipoplasia do esmalte, a dilaceração da raiz ou perturbações da erupção. Estas perturbações podem manifestar-se por um atraso na erupção ou por um desvio na trajetória eruptiva. A longo prazo, essas alterações também podem levar a complicações estéticas e funcionais significativas^{58,64,73}.

5. Acompanhamento, manutenção e reabilitação após traumatismo dentário

Os cuidados pós-traumáticos não terminam com a operação inicial: baseiam-se num protocolo de acompanhamento rigoroso, numa manutenção higiénica e funcional adequada e numa reabilitação personalizada quando as consequências estéticas ou funcionais do traumatismo assim o exigem⁷⁴.

5.1. Complicações pós-traumáticas

Os traumatismos dentários, particularmente em crianças e adolescentes, podem dar origem a muitas complicações tardias, que afectam os tecidos pulpare, periodontais e radiculares. A sua ocorrência depende de vários parâmetros: tipo e gravidade do traumatismo, estágio de desenvolvimento radicular, qualidade dos cuidados iniciais, higiene oral e um acompanhamento adequado⁵⁶.

Necrose pulpar

A necrose pulpar (NP) é uma das complicações mais comuns. A sua prevalência varia de 2-5% após uma fratura coronal simples a quase 100% em intrusões ou avulsões graves. Pode ser isquémica, ou seja, devido à interrupção do fluxo vascular apical, ou infecciosa, no caso de contaminação bacteriana. O risco é particularmente elevado nos dentes com ápice fechado (diâmetro $\leq 0,7$ mm), que são menos susceptíveis à revascularização do que aqueles com ápice aberto (diâmetro $\geq 1,2$ mm).

Esta distinção afecta as escolhas de tratamento: os dentes imaturos beneficiam frequentemente de tratamentos pulpares conservadores, enquanto os dentes maduros necessitam mais frequentemente de intervenção endodôntica⁷⁵.

As lesões de deslocamento são as mais susceptíveis de perturbar o fornecimento vascular-nervoso; a gravidade e a direção do deslocamento influenciam o risco de isquémia⁴⁸.

Factores que podem prever a cicatrização pulpar :

- Maturidade das raízes : Os dentes com um apex incompleto podem manter a sua vitalidade. O tratamento endodôntico não deve ser iniciado a menos que haja evidência de necrose.
- Contaminação externa : Pode aumentar o risco de inflamação e necrose pulpar.
- Fracturas não complexas : A exposição dentária pode levar a inflamação e necrose. As fracturas simples devem ser restauradas.
- Fracturas complexas : A exposição pulpar leva a inflamação e necrose. Nestes casos, deve ser considerada uma pulpotomia parcial.
- Tipo de deslocação : A intrusão e a avulsão apresentam o maior risco de seccionar o pedículo vascular-nervoso. O tratamento endodôntico deve ser considerado se o ápice estiver fechado. As luxações laterais e extrusivas apresentam um risco variável, dependendo da gravidade da lesão. A concussão e a subluxação são de baixo risco
- Reposicionamento preciso : Um reposicionamento incorreto pode danificar o pedículo vascular-nervoso e induzir inflamação, levando à necrose ⁷⁵.

Probabilidade de necrose segundo o tipo de deslocação traumática⁴⁸ :



Figura 28: Ilustração da probabilidade de necrose segundo o tipo de deslocação traumática (gerada pelo BioRender)

Reabsorções radiculares

As reabsorções radiculares são classificadas em três tipos:

Internas, assintomáticas e visíveis radiograficamente como um alargamento oval intracanal. Quando perfuram o dente, produzem uma descoloração cor-de-rosa característica (mancha cor-de-rosa). O tratamento consiste em terapia endodôntica^{55,56,75}.

Inflamatórias externas, muito comuns após luxação ou avulsão. Aparecem quando as bactérias migram através dos túbulos dentinários para o ligamento periodontal. É essencial eliminar o estímulo bacteriano através de tratamento endodôntico^{55,56,75}.

Por substituição (ou anquilose), secundária à perda do ligamento desmodontal, particularmente após reimplantação tardia. A raiz funde-se com o osso alveolar, levando a uma anquilose irreversível e a uma infra-oclusão progressiva em crianças em crescimento^{55,56,75}

Anquilose

A anquilose manifesta-se clinicamente por um som metálico à percussão, pela ausência de mobilidade e pelo desaparecimento do ligamento desmodontal na radiografia. Compromete a erupção fisiológica e conduz a uma dismorfose maxilofacial progressiva. O seu tratamento em crianças pode requerer decorticação ou um plano protético/ortodôntico a longo prazo⁷⁴.

Cicatrização fibrosa

Outro resultado desfavorável é a cicatrização fibrosa, observada em particular após a fratura da raiz. O ligamento periodontal é substituído por tecido conjuntivo não funcional, resultando numa mobilidade persistente e numa arquitetura óssea enfraquecida⁷⁵.

Transient Apical Breakdown (TAB) e Transient Marginal Breakdown

Dois fenómenos transitórios são por vezes confundidos com complicações patológicas:

O TAB é uma reabsorção apical temporária visível radiograficamente, sem dor ou infeção. Ocorre em luxações laterais moderadas e extrusões. Resolve-se espontaneamente e não necessita de tratamento endodôntico⁴⁸.

A Transient marginal Breakdown é uma perda temporária da ligação gengival após uma luxação lateral ou intrusão. Na ausência de placa bacteriana, cura-se espontaneamente; caso contrário, pode ocorrer recessão gengival permanente⁴⁸.

Estes fenómenos de cicatrização devem ser distinguidos da verdadeira patologia, caso contrário pode ocorrer um tratamento excessivo⁴⁸.

Obliteração do canal radicular

A obliteração do canal radicular é uma complicação frequente após a luxação, especialmente em dentes imaturos. Resulta da formação excessiva de tecido calcificado no canal pulpar. Clinicamente, o dente apresenta-se amarelo opaco, sem resposta aos testes pulpares. Radiograficamente, o canal desaparece. Muitas vezes é assintomática e não necessita de tratamento, mas é essencial um acompanhamento prolongado, pois pode ocorrer necrose pulpar^{56,74}.

Perda óssea marginal

A perda óssea marginal ocorre principalmente após uma deslocação lateral ou intrusão. É agravada por uma má higiene oral e pode levar a uma recessão gengival irreversível. A prevenção baseia-se numa higiene meticulosa e num acompanhamento rigoroso⁷⁵.

Hipoplasia do esmalte e sequelas nos dentes permanentes

Os traumatismos nos dentes temporários podem danificar as gengivas permanentes, resultando em hipoplasia do esmalte, anomalias de erupção (erupção retardada, ectopia), dilaceração ou malformações odontogénicas. Estas sequelas são mais frequentes em crianças com menos de 4 anos. O acompanhamento clínico e radiológico regular é essencial até à erupção completa dos dentes permanentes⁷⁶.

As anomalias no processo de erupção têm sido os distúrbios mais frequentemente observados, seguidos de hipoplasia do esmalte e manchas brancas⁷⁶.

5.2. Protocolo de manutenção e higiene oral

O protocolo de manutenção tem como objetivo manter um ambiente oral favorável à cicatrização, prevenir infecções secundárias e preservar as restaurações^{49,64}.

A fase de manutenção começa com o acompanhamento imediato pós-trauma e deve continuar durante toda a vida do paciente, particularmente quando os dentes foram tratados endodonticamente ou restaurados^{49,64}.

A higiene oral deve ser adaptada a cada período da dentição. Na dentição temporária, recomenda-se uma escovagem suave com uma escova de cerdas macias. No caso de lesões, podem ser utilizados cotonetes embebidos em cloro-hexidina para evitar irritar a zona lesionada^{49,64}. Na dentição mista, é essencial uma escovagem cuidadosa e a utilização de escovas interdentais por baixo de eventuais retentores ou aparelhos^{49,64}.

Em pacientes com dentes permanentes traumatizados, as áreas com restaurações, coroas ou fios requerem atenção especial. Ferramentas como escovas interdentais, colutório bucais anti-sépticos e acompanhamento profissional regular são essenciais a longo prazo^{49,64}.

Um programa de manutenção individualizado é essencial para pacientes que sofreram avulsão, intrusão ou luxação severa, uma vez que estes dentes estão em risco acrescido de complicações secundárias, tais como reabsorções inflamatórias, anquilose ou obliteração do canal radicular^{49,64}.

5.3. Reabilitação funcional e estética

A reabilitação é um passo essencial quando o dente não pode ser preservado ou quando as sequelas funcionais e estéticas são significativas. Baseia-se numa abordagem individualizada que tem em conta a idade do paciente, o desenvolvimento craniofacial e as expectativas estéticas⁴⁹.

A perda de um incisivo maxilar numa criança ou adolescente é particularmente problemática devido ao seu impacto psicossocial. Em pediatria, é muitas vezes necessário

optar por restaurações provisórias evolutivas (mantenedores de espaço, próteses removíveis de resina, pontes adesivas) até ao final do crescimento, antes de considerar soluções definitivas como os implantes dentários^{49,77}.

As opções de tratamento incluem a aceitação do espaço edêntulo, próteses removíveis (acrílicas ou metálicas), pontes convencionais ou coladas, implantes diferidos ou fechamento ortodôntico do espaço. Mais recentemente, o autotransplante de um dente permanente (frequentemente o pré-molar) para o local do dente traumatizado tornou-se uma alternativa biológica relevante, principalmente em pacientes em crescimento. Esta técnica requer a extração atraumática do dente dador, a preparação cirúrgica do local recetor e uma colocação rápida e precisa. O autotransplante está particularmente indicado para pacientes submetidos a extrações ortodônticas, permitindo uma gestão funcional e estética integrada do caso^{49,77}.

As complicações estéticas, como a discromia, a hipoplasia do esmalte ou a anquilose, podem exigir restaurações de compósito, facetas ou tratamentos de branqueamento. As reabsorções graves ou obliterações do canal radicular, quando comprometem a estrutura do dente, podem levar à extração seguida de uma solução protética^{49,77}.

O planeamento da reabilitação deve ter sempre em conta as questões psicológicas, particularmente no caso de crianças ou adolescentes confrontados com uma alteração visível do seu sorriso, com potencial impacto na sua autoestima. A colaboração entre o dentista pediátrico, o endodontista, o ortodontista e o prostodontista é muitas vezes essencial para garantir um tratamento abrangente e coerente^{49,77}.

6. Prevenção

Os médicos dentistas ocupam um lugar central na prevenção de traumatismos dentários em todas as fases da vida. A prevenção primária significa evitar a primeira lesão. O dentista deve informar o paciente e o seu entorno (pais, educadores, treinadores, etc.), identificar os fatores de risco individuais ou ambientais, tratá-los de forma adequada e promover o uso de equipamentos e medidas de segurança adequados⁷⁸.

A prevenção secundária, que visa evitar a recorrência ou o agravamento do traumatismo inicial no mesmo dente, é igualmente essencial: os profissionais devem estar disponíveis em situações de emergência, capazes de reagir rapidamente e de acordo com as recomendações atualizadas da IADT⁷⁸.

6.1. Prevenção primária

A maioria das lesões dentárias ocorre durante as actividades quotidianas, sendo as quedas a principal causa. A adaptação dos ambientes (casa, escolas, estabelecimentos para idosos ou deficientes) é uma medida preventiva essencial: instalação de barreiras, superfícies antiderrapantes, eliminação de tapetes, utilização de auxiliares de mobilidade⁷⁹.

Nos bebés, a supervisão constante e a conceção segura são imperativas (barreiras, eliminação de andarilhos). Para as crianças pequenas (1-4 anos), que estão muito expostas a quedas em casa, os trampolins devem ser proibidos, as áreas de jogo devem ser tornadas seguras e a consciencialização dos riscos associados a certos hábitos orais (sucção digital) que favorecem as más oclusões⁷⁹.

Entre os 5 e os 10 anos de idade, o risco aumenta com as brincadeiras em grupo. Torna-se crucial promover uma cultura de prevenção (supervisão, regras de segurança, uso de equipamento de proteção). O rastreio das más oclusões e a ligação a um dentista devem ser sistematizados

Nos adolescentes e jovens adultos (11-25 anos), os comportamentos de alto risco (desporto intenso, álcool, violência, piercings orais) aumentam a incidência de traumatismos. A educação para a gestão do risco, a ortodontia preventiva e o reconhecimento de sinais de violência são prioridades⁷⁹.

Nos adultos com mais de 26 anos, embora a incidência global esteja a diminuir, certos factores (perturbações cognitivas, sensoriais ou motoras) aumentam o risco de quedas. A adaptação do ambiente e a educação para a segurança rodoviária continuam a ser fundamentais⁷⁹.

Por último, as pessoas com necessidades especiais (perturbações do desenvolvimento neurológico, deficiências físicas, imunodepressão, hemopatias) são particularmente

vulneráveis. Exigem um acompanhamento mais atento, disposições de proteção adequadas e formação específica para os seus cuidadores⁷⁹.

6.2. Protetores dentários

A prática de desporto expõe muitos indivíduos a um risco elevado de traumatismos dentofaciais, sendo o protetor bucal uma medida preventiva comprovadamente eficaz, especialmente em modalidades de alto impacto⁸⁰.

Existem três tipos principais:

1. Protetores standard (stock): pré-fabricados, pouco confortáveis, com eficácia limitada, mas úteis em ortodontia pela sua compatibilidade com aparelhos fixos.
2. Protetores termomoldáveis (boil and bite): ajustáveis com calor, mais confortáveis que os standard, mas dependentes da qualidade da moldagem.
3. Protetores personalizados: fabricados a partir da dentição do paciente, oferecem ajuste preciso, conforto e eficácia superior. São ideais para atletas, inclusive em tratamento ortodôntico, e podem ser personalizados⁸⁰.

A confeção ideal deve cobrir todos os dentes superiores até ao segundo molar, com espessuras variáveis por região e uma oclusão equilibrada para garantir proteção e estabilidade⁸⁰.

Os profissionais de saúde oral devem encorajar ativamente o uso destes dispositivos, questionando os pacientes sobre a sua prática desportiva e propondo a proteção mais adequada. Uma regulamentação que imponha o uso obrigatório de protetores bucais em desportos de risco poderia reforçar a prevenção de traumatismos dentários⁸⁰.



Figura 29: Ilustração dum protetor dentário termomoldável (gerada pelo BioRender)

6.3. Viseiras de proteção

As viseiras de proteção facial (faceshields) constituem uma estratégia preventiva eficaz contra traumatismos orofaciais, sendo recomendadas tanto na prevenção primária como na fase de convalescença pós-traumática, com o objetivo de reduzir o risco de recorrência. Estas estruturas abrangem amplamente a zona facial, protegendo os dentes, a cavidade oral, o nariz, os olhos e os ossos faciais⁸¹.

A literatura demonstra o seu impacto protetor em várias modalidades desportivas, como futebol americano, hóquei no gelo ou boxe, em que o uso de viseiras deveria ser fortemente encorajado ou até tornado obrigatório⁸¹.

Durante o processo de recuperação de fraturas faciais ou mandibulares, as viseiras oferecem uma camada adicional de segurança, podendo ser utilizadas isoladamente ou em complemento aos protetores dentários, nomeadamente quando os dentes ainda se encontram em fase de cicatrização⁸¹.

A sua utilidade ultrapassa o âmbito desportivo, estendendo-se a profissões de risco físico elevado, como bombeiros ou operários da construção civil, que também podem beneficiar desta proteção⁸¹.



Figura 30: Ilustração dum « faceshield » (gerada pelo BioRender)

6.4. Prevenção secundária

A prevenção secundária dos traumatismos dentários assume um papel crucial, sobretudo quando se trata de dentes que já sofreram um trauma anterior. Mesmo após um tratamento inicial bem-sucedido, esses dentes permanecem vulneráveis a novas lesões, com risco

de perda de restaurações, novas fraturas ou deterioração adicional das estruturas comprometidas⁸².

É indispensável garantir um período de cicatrização adequado, especialmente após deslocamentos dentários, com um repouso mínimo de três meses antes da retoma de atividades físicas. Durante este período, os pacientes devem ser educados quanto aos cuidados diários, à higiene oral rigorosa e ao uso de equipamentos de proteção, como protetores bucais personalizados ou viseiras⁸².

Cada caso é único e a decisão sobre o regresso às atividades deve ser baseada na avaliação clínica individualizada, tendo em conta o tipo e a extensão da lesão, a fase de cicatrização dos tecidos e a presença de dispositivos de contenção. A prática desportiva durante o uso de contenções é fortemente desaconselhada, devido ao risco de lesões adicionais nos tecidos moles em caso de impacto⁸².

É ainda necessário considerar fatores externos, como a pressão familiar ou desportiva para uma retoma precoce, especialmente entre atletas de alto rendimento. A ansiedade do paciente face ao risco de uma nova lesão, documentada na literatura, deve igualmente ser tida em conta no plano terapêutico⁸².

O regresso ao desporto deve ser cuidadosamente supervisionado por um profissional de saúde oral, que avaliará os riscos específicos da modalidade, o grau de recuperação clínica e a necessidade de proteção. Qualquer decisão de retoma sem proteção ativa deve ser excecional e clinicamente justificada⁸².

6.5. Educação

A educação das populações suscetíveis a traumatismos dentários, direta ou indiretamente, constitui um pilar central da prevenção, tanto individual como coletiva. Esta missão abrange não apenas os pacientes, mas também os seus familiares, professores, treinadores, cuidadores e profissionais de saúde não dentários. O objetivo é duplo: promover comportamentos preventivos e assegurar uma resposta eficaz em caso de acidente⁸³.

A identificação precoce dos fatores predisponentes é essencial e deve incluir o rastreio de maloclusões de risco, doenças sistêmicas, práticas desportivas e outras situações que justifiquem o encaminhamento para um especialista. As consultas odontológicas regulares, com avaliação do estado dentário e periodontal, devem ser incentivadas como parte de uma abordagem preventiva integrada⁸³.

Importa ainda sensibilizar todos os intervenientes para os sinais tardios de complicações pós-traumáticas, como alteração da cor dentária, dor, edema ou mobilidade. Estes sintomas exigem uma avaliação clínica urgente, pelo que pais, educadores e treinadores devem ser capazes de os reconhecer⁸³.

Por fim, os profissionais de saúde não dentários incluindo médicos de família, pediatras ou profissionais de medicina escolar devem receber formação sobre os riscos acrescidos em populações vulneráveis, como crianças com deficiência, e saber encaminhar rapidamente para cuidados especializados quando necessário⁸³.

6.6. Ortodontia

Muitos fatores etiológicos contribuem para a ocorrência de traumatismos dentários, e as anomalias de oclusão são um dos principais. Por isso, é essencial que os dentistas informem os pacientes e seus pais sobre os fatores anatómicos ou funcionais que aumentam esse risco. A maioria dos traumatismos dentários ocorre nos dentes anteriores maxilares em crianças, e dois fatores principais são regularmente apontados: um trespasse horizontal aumentado (overjet) e uma incompetência labial (fecho incompleto dos lábios em repouso), que deixam os dentes mais expostos⁸⁴.

Outras maloclusões, como mordidas abertas anteriores, prognatismo ou mordidas cruzadas, também estão associadas a uma maior suscetibilidade a traumatismos. Estes elementos defendem uma intervenção ortodôntica precoce, com o objetivo de reposicionar os dentes para a frente numa postura mais favorável, melhor protegida contra impactos⁸⁴.

O tratamento ortodôntico precoce em crianças com incisivos superiores proeminentes foi mais eficaz na redução da incidência de traumatismos do que o início de um tratamento

ortodôntico único na adolescência. O tratamento em duas fases proporcionou uma melhor prevenção de traumatismos incisivos. Embora o tratamento precoce não melhore necessariamente os resultados ortodônticos globais em comparação com uma intervenção mais tardia, pode ser aconselhável quando existe um risco acrescido de traumatismo ou sofrimento psicossocial relacionado com a estética dentária⁸⁴.

Conseqüentemente, existe uma base científica sólida a favor da implementação de intervenções ortodônticas precoces em crianças cuja posição dentária as torna vulneráveis. No entanto, essa decisão terapêutica deve ser cuidadosamente ponderada, levando em consideração a idade do paciente, a sua cooperação, o tipo de maloclusão e a avaliação de um ortodontista qualificado⁸⁴.

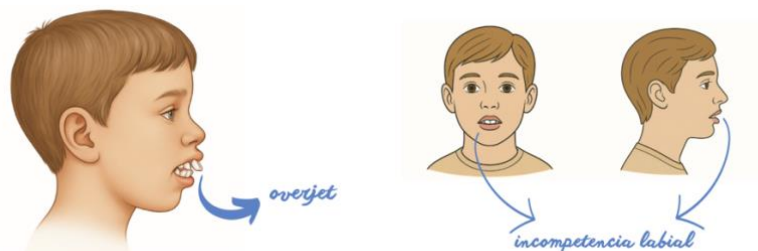


Figura 31: Ilustrações dum overjet e duma incompetencia labial (geradas pelo BioRender)

6.7. Aplicação móvel

Na era digital, a difusão rápida de informações fidedignas tornou-se um elemento-chave na resposta a situações de urgência. Com este objetivo, a Associação Internacional de Traumatologia Dentária (IADT) lançou, em 2018, a aplicação móvel ToothSOS, uma ferramenta educativa acessível gratuitamente e concebida para melhorar o conhecimento e a resposta perante traumatismos dentários⁸⁵.

A aplicação dispõe de duas interfaces uma destinada ao público em geral e outra aos profissionais de saúde oral e fornece informações claras e estruturadas sobre os diferentes tipos de trauma dentário (como avulsões, luxações ou fraturas), bem como as condutas de emergência a adotar de imediato, em função da gravidade da lesão. Para os profissionais, permite o acesso rápido às recomendações clínicas atualizadas da IADT, facilitando o diagnóstico e o planeamento terapêutico tanto em contexto clínico como hospitalar⁸⁵.

Validada como ferramenta formativa, o ToothSOS revelou-se particularmente útil para a capacitação de intervenientes não médicos (professores, treinadores, educadores, socorristas), frequentemente os primeiros a intervir nos locais de acidente. A sua utilização contribui assim para a disseminação de boas práticas em primeiros socorros dentários, com impacto direto na melhoria do prognóstico das lesões⁸⁵.

6.8. Papel dos profissionais de saúde

Os profissionais de saúde oral desempenham um papel central não apenas no tratamento, mas também na prevenção dos traumatismos dentários, tanto na população geral quanto entre grupos de risco. A sua missão preventiva inclui ações de educação e sensibilização dirigidas aos pacientes e ao seu entorno, nomeadamente crianças envolvidas em atividades desportivas ou com fatores anatómicos predisponentes, bem como aos pais, professores e educadores⁸⁶.

A prevenção primária baseia-se na identificação de riscos e na promoção de comportamentos seguros, incluindo o uso de protetores bucais e outras medidas adequadas. As consultas dentárias de rotina oferecem oportunidades valiosas para reforçar esta educação preventiva, avaliar fatores de risco individuais, sugerir dispositivos personalizados e fornecer instruções sobre os primeiros socorros em caso de trauma. Estas visitas também possibilitam a deteção precoce de sequelas de traumatismos anteriores, especialmente em crianças⁸⁶.

A prevenção secundária, por sua vez, depende diretamente das competências clínicas do profissional, que deve estar atualizado sobre as diretrizes da IADT para uma gestão adequada dos dentes traumatizados, prevenir complicações e saber orientar remotamente os pacientes em contextos urgentes, se necessário⁸⁶.

Em contexto pediátrico, é crucial que o atendimento seja prestado por profissionais experientes em lidar com crianças em situações de stress agudo. A abordagem do profissional influencia profundamente a experiência emocional da criança e a sua perceção dos cuidados, sendo essencial criar um ambiente de confiança e reforçar a autoestima do jovem paciente, promovendo assim a sua saúde oral a longo prazo⁸⁶.

6.9. Primeiros socorros

O tratamento inicial dos traumatismos dentários depende frequentemente das medidas de primeiros socorros adoptadas no local do acidente. Estas intervenções, muitas vezes efectuadas por não profissionais (pais, professores, educadores), têm uma grande influência no prognóstico. No entanto, numerosos estudos revelam uma falta de conhecimento do público em geral sobre este assunto⁸⁷.

Por conseguinte, é essencial incluir módulos de primeiros socorros dentários em cursos de formação para pessoas que supervisionam crianças (escolas, infantários, clubes desportivos). Esta formação deve abranger a gestão de hemorragias, a deteção de traumatismos cranianos, a desobstrução das vias respiratórias e os cuidados dentários de emergência⁸⁷.

Três situações clínicas fundamentais exigem protocolos precisos:

- Avulsão: o fator tempo é decisivo. O dente deve ser encontrado, manuseado pela coroa, lavado brevemente (leite, soro fisiológico ou saliva), e reimplantado imediatamente se possível; caso contrário, deve ser mantido em ambiente adequado e consultado com urgência.
- Fratura coronal: o fragmento deve ser colocado num ambiente húmido (leite, soro fisiológico, saliva). Em caso de hemorragia moderada, pode ser aplicada uma compressa húmida. É necessário um tratamento imediato para se poder considerar a reinserção.
- Deslocação: na presença de deslocação, hemorragia ou dor, recomenda-se uma consulta urgente. Entretanto, estabilizar o dente com uma compressa húmida mordida suavemente⁸⁷.

As equipas de socorro devem ser capazes de reconhecer os diferentes tipos de traumatismos dentários, realizar um exame intra-oral básico e identificar os sinais de gravidade, certificando-se previamente de que não há traumatismos vitais ou neurológicos associados⁸⁷.

É necessária uma vigilância especial nas crianças com menos de três anos, quando os germes dos dentes permanentes são muito vulneráveis. Os traumatismos podem levar a alterações de desenvolvimento como hipoplasia, distúrbios de erupção ou dilacerações⁸⁷.

Por fim, é fundamental sensibilizar os pais e os profissionais de saúde para a importância do tratamento imediato e da monitorização clínica e radiográfica regular, uma vez que algumas complicações podem ocorrer vários meses ou anos após o traumatismo⁸⁷.

III) CONCLUSÕES

Os traumatismos dentários na infância são eventos clínicos frequentes, com potenciais repercussões funcionais, estéticas e psicológicas duradouras. A sua abordagem requer um conhecimento aprofundado das particularidades da dentição decídua e das permanentes imaturas, bem como a aplicação de protocolos diagnósticos e terapêuticos baseados nas mais recentes recomendações científicas, nomeadamente as da IADT.

A prevenção mantém um papel essencial, mas deve ser integrada de forma simples e eficaz através da sensibilização dos pais, educadores e profissionais de saúde. Ferramentas digitais como a aplicação ToothSOS representam avanços significativos no acesso à informação em contexto de urgência.

O acompanhamento a longo prazo das lesões traumáticas é fundamental. Um seguimento clínico e radiográfico rigoroso permite identificar precocemente complicações como necrose pulpar, reabsorções ou anquilose, que podem comprometer o desenvolvimento da dentição permanente.

Por fim, o sucesso do tratamento passa também por uma abordagem empática, centrada na criança e adaptada às suas necessidades. Cada traumatismo é uma experiência única, cuja gestão exige não só competência técnica, mas também sensibilidade humana.

BIBLIOGRAFIA

1. Camoin A. Traumatologie dentaire: les gestes d'urgence. *Chir Dent Fr.* 2017.
2. Martens LC, Rajasekharan S, Jacquet W, Vandembulcke JD, Van Acker JWJG, Cauwels RGE. Paediatric dental emergencies: a retrospective study and a proposal for definition and guidelines including pain management. *Eur Arch Paediatr Dent.* 2018;19(4):245–53. doi:10.1007/s40368-018-0353-9.
3. Lam R. Epidemiology and outcomes of traumatic dental injuries: a review of the literature. *Aust Dent J.* 2016;61(1):4–20. doi:10.1111/adj.12395.
4. Tewari N, Sultan F, Mathur VP, Rahul M, Goel S, Bansal K, et al. Global status of knowledge for prevention and emergency management of traumatic dental injuries in dental professionals: systematic review and meta-analysis. *Dent Traumatol.* 2021;37(2):161–76. Epub 2020 Dec 4. doi:10.1111/edt.12621. PMID:33180997.
5. Petti S, Andreasen JO, Glendor U, Andersson L. The fifth most prevalent disease is being neglected by public health organisations. *Lancet Glob Health.* 2018;6(10):e1070–1. doi:10.1016/S2214-109X(18)30380-2.
6. Flores MT, Andersson L, Andreasen JO, Bakland LK, Malmgren B, Barnett F, et al. Guidelines for the management of traumatic dental injuries. I. Fractures and luxations of permanent teeth. *Dent Traumatol.* 2007;23(2):66–71. doi:10.1111/j.1600-9657.2007.00592.x. PMID:17367451.
7. Vazquez MP, Kadlub N, Soupre V, Galliani E, Neiva-Vaz C, Pavlov I, et al. Plaies et traumatismes de la face de l'enfant [in French]. *Ann Chir Plast Esthet.* 2016;61(5):543–59. Epub 2016 Sep 7. doi:10.1016/j.anplas.2016.07.022. PMID:27614719.
8. Tewari N, Bansal K, Mathur VP. Dental trauma in children: a quick overview on management. *Indian J Pediatr.* 2019;86(12):1043–7. doi:10.1007/s12098-019-02984-7.
9. Bradley H, Burns B. Dental trauma: preparing for success. *Prim Dent J.* 2023;12(4):28–35. doi:10.1177/20501684231210088.
10. Nanci A. Ten Cate's oral histology: development, structure, and function. 9th ed. St. Louis (MO): Elsevier; 2018.
11. Brecher EA, Lewis CW. Infant oral health. *Pediatr Clin North Am.* 2018;65(5):909–21. doi:10.1016/j.pcl.2018.05.016.

12. Amrollahi P, Shah B, Seifi A, Tayebi L. Recent advancements in regenerative dentistry: a review. *Mater Sci Eng C Mater Biol Appl*. 2016;69:1383–90. doi:10.1016/j.msec.2016.08.045.
13. Yahyazadehfar M, Ivancik J, Majd H, An B, Zhang D, Arola D. On the mechanics of fatigue and fracture in teeth. *Appl Mech Rev*. 2014;66(3):030803-1–19. doi:10.1115/1.4027431.
14. Prosper A, Lê S, Thomas C, Minty M, Hamel O, Blasco-Baque V, et al. Les dents et le milieu buccal au cœur de la santé globale. *Med Sci (Paris)*. 2024;40(1):10–15. doi:10.1051/medsci/2023189.
15. Xiao M, Qian H, Lv J, Wang P. Advances in the study of the mechanisms of physiological root resorption in deciduous teeth. *Front Pediatr*. 2022;10:850826. doi:10.3389/fped.2022.850826.
16. Fadiga M, Bah A, Nabé A, Sidibe S, Lama B, Ouendounou G. Place des soins conservateurs des dents temporaires dans la prévention des anomalies orthodontiques. *Rev Col Odonto-Stomatol Afr Chir Maxillo-fac*. 2020;27(1):22–7.
17. English JD, Peltomäki T, Pham-Litschel K. *Mosby's orthodontic review*. 1st ed. St. Louis (MO): Mosby; 2008.
18. Ogodescu E, Popa M, Isac C, Pinosanu R, Olaru D, Cismas A, et al. Eruption timing and sequence of primary teeth in a sample of Romanian children. *Diagnostics (Basel)*. 2022;12(3):606. doi:10.3390/diagnostics12030606.
19. Woodroffe S, Mihailidis S, Hughes T, Bockmann M, Seow W, Gotjamanos T, et al. Primary tooth emergence in Australian children: timing, sequence and patterns of asymmetry. *Aust Dent J*. 2010;55(3):245–51. doi:10.1111/j.1834-7819.2010.01230.x.
20. Guna Shekhar M, Tenny J. Longitudinal study of age and order of eruption of primary teeth in Indian children. *J Clin Exp Dent*. 2010;3(2):e113–6.
21. Kothamasu V, Reddy S, Naik S, Naik T, Kuchana A. Root resorption – an overview. *Int Dent J Stud Res*. 2024;12(3):117–22.
22. Gunraj MN. Dental root resorption. *Oral Surg Oral Med Oral Pathol Oral Radiol Endod*. 1999;88(6):647–53. doi:10.1016/s1079-2104(99)70002-8.
23. Petti S, Glendor U, Andersson L. World traumatic dental injury prevalence and incidence: a meta-analysis—one billion living people have had traumatic dental injuries. *Dent Traumatol*. 2018;34(2):71–86. doi:10.1111/edt.12389.

24. Patnana AK, Chugh A, Chugh VK, Kumar P, Vanga NRV, Singh S. The prevalence of traumatic dental injuries in primary teeth: a systematic review and meta-analysis. *Dent Traumatol.* 2021;37(3):383–99. doi:10.1111/edt.12640.
25. Jacq R, Bonnet AL. Les spécificités des traumatismes en denture temporaire. *Clinic* [Internet]. 2024 nov 1;(11) [cité 2025 avr 27]. Disponible sur: <https://www.editionsmdp.fr/revues/clinic/article/n-443-444/les-specificites-des-traumatismes-en-denture-temporaire-CLI451190101.html>
26. Ritwik P, Massey C, Hagan J. Epidemiology and outcomes of dental trauma cases from an urban pediatric emergency department. *Dent Traumatol.* 2015;31(2):97–102. doi:10.1111/edt.12148.
27. Kırzioğlu Z, Öz E. Changes in the aetiological factors of dental trauma in children over time: an 18-year retrospective study. *Dent Traumatol.* 2019;35(4–5):259–67. doi:10.1111/edt.12478.
28. Glendor U. Epidemiology of traumatic dental injuries: a 12-year review of the literature. *Dent Traumatol.* 2008;24(6):603–11. doi:10.1111/j.1600-9657.2008.00696.x.
29. Azami-Aghdash S, Ebadifard Azar F, Pournaghi Azar F, Rezapour A, Moradi-Joo M, Moosavi A, et al. Prevalence, etiology, and types of dental trauma in children and adolescents: systematic review and meta-analysis. *Med J Islam Repub Iran.* 2015 Jul 10;29(4):234. PMID: 26793672; PMCID: PMC4715389.
30. Schatz JP, Ostini E, Hakeberg M, Kiliaridis S. Large overjet as a risk factor of traumatic dental injuries: a prospective longitudinal study. *Prog Orthod.* 2020;21(1):41. doi:10.1186/s40510-020-00341-5.
31. Fonseca RCLD, Antunes JLF, Cascaes AM, Bomfim RA. Individual and contextual factors associated with traumatic dental injuries in a population of Brazilian adolescents. *Dent Traumatol.* 2019;35(3):171–80. doi:10.1111/edt.12469.
32. Comim LD, Marquezan PK, Knorst JK, Zanatta FB, Zenkner JEdA, Alves LS. Association between socioeconomic status and traumatic dental injury in permanent teeth: a systematic review with meta-analysis. *Community Dent Oral Epidemiol.* 2024;52:424–30. doi:10.1111/cdoe.12933.
33. Soriano EP, Caldas ADF Jr, de Carvalho MVD, Caldas KU. Relationship between traumatic dental injuries and obesity in Brazilian schoolchildren. *Dent Traumatol.* 2009;25(5):506–9. doi:10.1111/j.1600-9657.2009.00787.x.

34. Petti S, Cairella G, Tarsitani G. Childhood obesity: a risk factor for traumatic injuries to anterior teeth. *Endod Dent Traumatol.* 1997;13(6):285–8. doi:10.1111/j.1600-9657.1997.tb00057.x.
35. Andersson L, Andreasen JO. Soft tissue injuries. In: Andreasen JO, Andreasen FM, Andersson L, editors. *Textbook and color atlas of traumatic injuries to the teeth.* 5th ed. Hoboken (NJ): Wiley; 2019. p. 626.
36. Tysiąg-Miśta M, Tanasiewicz M, Amini S, Najary S, Baghani MT, Eftekhari Ashtiani R, et al. Traumatic dental injuries' prevalence across diverse healthcare settings: a systematic review and meta-analysis. *Arch Acad Emerg Med.* 2024;13(1):e11. doi:10.22037/aaem.v13i1.2432.
37. Caeiro-Villasenín L, Serna-Muñoz C, Pérez-Silva A, Vicente-Hernández A, Poza-Pascual A, Ortiz-Ruiz AJ. Developmental dental defects in permanent teeth resulting from trauma in primary dentition: a systematic review. *Int J Environ Res Public Health.* 2022;19(2):754. doi:10.3390/ijerph19020754.
38. Folmer AM, Lauridsen E, Henriksen JS, Hermann NV. Sequelae in permanent dentition after traumatic dental injury in the primary dentition: a retrospective cohort study. *Int J Paediatr Dent.* 2025. doi:10.1111/ipd.13301.
39. Pesqueira AA, Castro CGC, da Silva RAB, da Silva LAB, Küchler EC, Antunes LAA, et al. Traumatic dental injuries occurred in primary teeth and their sequel effects on the developmental permanent successors: a controlled study. *Pesqui Bras Odontopediatria Clín Integr.* 2021;21:e0153. doi:10.1590/pboci.2021.153.
40. Higashi K, Hatta K, Mameno T, Takahashi T, Gondo Y, Kamide K, et al. The relationship between changes in occlusal support and masticatory performance using 6-year longitudinal data from the SONIC study. *J Dent.* 2023;139:104763. doi:10.1016/j.jdent.2023.104763.
41. Sterenborg BAMM, Kalaykova SI, Loomans BAC, Huysmans MCDNJM. Impact of tooth wear on masticatory performance. *J Dent.* 2018;76:98–101. doi:10.1016/j.jdent.2018.07.013.
42. Milani AJ, Castilho T, Assaf AV, Antunes LS, Antunes LAA. Impact of traumatic dental injury treatment on the oral health-related quality of life of children, adolescents, and their family: systematic review and meta-analysis. *Dent Traumatol.* 2021;37:735–48. doi:10.1111/edt.12697.
43. Zaror C, Martínez-Zapata MJ, Abarca J, Díaz J, Pardo Y, Ferrer M. Impact of traumatic dental injuries on quality of life in preschoolers and schoolchildren: a

- systematic review and meta-analysis. *Community Dent Oral Epidemiol.* 2018;46:88–101. doi:10.1111/cdoe.12333.
44. Imam AY. Impact of tooth loss position on oral health-related quality of life in adults treated in the community. *J Pharm Bioall Sci.* 2021;13(Suppl 2):S969–74. doi:10.4103/jpbs.jpbs_87_21.
 45. Burns B, Crane L, Hannah V. Long-term complications of dental trauma. *Dent Update.* 2017;44(6):486–94. doi:10.12968/denu.2017.44.6.486.
 46. Chaudhary S, Singh H, Gharti A, Adhikari B. Evaluation of clinical and radiographic findings among patients with traumatic dental injuries seeking delayed treatment. *Int J Dent.* 2021;2021:9549508. doi:10.1155/2021/9549508.
 47. Yamashita FC, Previdelli ITS, Pavan NNO, Endo MS. Retrospective study on sequelae in traumatized permanent teeth. *Eur J Dent.* 2017;11(3):275–80. doi:10.4103/ejd.ejd_85_17.
 48. Andreasen FM, Kahler B. Pulpal response after acute dental injury in the permanent dentition: clinical implications—a review. *J Endod.* 2015;41(3):299–308. doi:10.1016/j.joen.2014.11.015.
 49. Suragimath G, SR A. Short and Long Term Oral Hygiene Maintenance Protocols for Traumatic Dental Injuries [Internet]. In: *Dentistry*. London: IntechOpen; 2022. Available from: <http://dx.doi.org/10.5772/intechopen.96043>
 50. Levin L, Day PF, Hicks L, O’Connell A, Fouad AF, Bourguignon C, et al. International Association of Dental Traumatology guidelines for the management of traumatic dental injuries: general introduction. *Dent Traumatol.* 2020;36(4):309–13. doi:10.1111/edt.12574.
 51. Riley M, Morrison L, McEvoy A. Health maintenance in school-aged children: Part I. History, physical examination, screening, and immunizations. *Am Fam Physician.* 2019;100(4):213–8.
 52. Kodner C, Wetheron A. Diagnosis and management of physical abuse in children. *Am Fam Physician.* 2013;88(10):669–75.
 53. Ambroise B, Benateau H, Garmi R, Hauchard K, Prevost R, Veysière A. The role of telemedicine in the management of maxillofacial trauma in emergency departments – preliminary results. *J Stomatol Oral Maxillofac Surg.* 2019;120(2):95–8. doi:10.1016/j.jormas.2018.11.015.
 54. Horie N, Shimoyama T, Hasegawa K, Kaneko T. Oral injuries in children: comparison of those children who visit and do not visit the after-hours clinic after

- telephone consultation. *Dent Traumatol.* 2005;21(4):201–5. doi:10.1111/j.1600-9657.2005.00313.x.
55. Fouad AF, Abbott PV, Tsilingaridis G, Cohenca N, Lauridsen E, Bourguignon C, et al. International Association of Dental Traumatology guidelines for the management of traumatic dental injuries: 2. Avulsion of permanent teeth. *Dent Traumatol.* 2020;36:331–42. doi:10.1111/edt.12573.
56. Bourguignon C, Cohenca N, Lauridsen E, Flores MT, O’Connell AC, Day PF, et al. International Association of Dental Traumatology guidelines for the management of traumatic dental injuries: 1. Fractures and luxations of permanent teeth. *Dent Traumatol.* 2020;36(4):314–30. doi:10.1111/edt.12578.
57. de Fátima Guedes de Amorim L, Estrela C, da Costa LRRS. Effects of traumatic dental injuries to primary teeth on permanent teeth – a clinical follow-up study. *Dent Traumatol.* 2011;27(2):117–21. doi:10.1111/j.1600-9657.2010.00959.x.
58. International Association of Dental Traumatology (IADT). Lignes directrices pour la prise en charge des traumatismes dentaires [Internet]. Genève: IADT; 2020 [cited 2025 May 25]. Available from: <https://iadt-dentaltrauma.org/guidelines-french/>
59. Philip N, Nazzal H, Duggal MS. Critical appraisal of the 2020 IADT guidelines: a personal commentary. *Dent Traumatol.* 2023;39(5):509–16. doi:10.1111/edt.12858.
60. Tzanetakakis GN, Tsiouma O, Mougiou E, Koletsi D. Factors related to pulp survival after complicated crown fracture following vital pulp therapy: a systematic review and meta-analysis. *J Endod.* 2022;48(4):457–78.e4. doi:10.1016/j.joen.2022.01.013.
61. Abbott PV. Indications for root canal treatment following traumatic dental injuries to permanent teeth. *Aust Dent J.* 2023;68(Suppl 1):S123–40. doi:10.1111/adj.12989.
62. Krastl G, Weiger R, Filippi A, Van Waes H, Ebeleseder K, Ree M, et al. Endodontic management of traumatized permanent teeth: a comprehensive review. *Int Endod J.* 2021;54(8):1221–45. doi:10.1111/iej.13508.
63. Huang R, Zhou C, Zhan L, Liu Y, Liu X, Du Q, et al. Experts consensus on management of tooth luxation and avulsion. *Int J Oral Sci.* 2024;16(1):57. doi:10.1038/s41368-024-00321-z.

64. Day P, Flores MT, O'Connell A, Abbott PV, Tsilingaridis G, Andreasen JO, et al. International Association of Dental Traumatology guidelines for the management of traumatic dental injuries: 3. Injuries in the primary dentition. *Dent Traumatol.* 2020;36(4):343–59. doi:10.1111/edt.12576.
65. Gartshore L, Haq T, Djemal S. Endodontic implications of dental trauma: useful tips for primary dental care. *Br Dent J.* 2025;238(7):545–50. doi:10.1038/s41415-025-8501-1.
66. Spinass E, Di Giorgio G, Murgia MS, Garau V, Pinna M, Zerman N. Root fractures in the primary teeth and their management: a scoping review. *Dent J (Basel).* 2022;10(5):74. doi:10.3390/dj10050074.
67. dos Santos Fernandez M, Schuch HS, Araújo ABG, et al. Splinting in the management of dental trauma in the primary dentition: a systematic review. *Eur Arch Paediatr Dent.* 2023;24:167–75. doi:10.1007/s40368-023-00792-4.
68. Kevci M, Lauridsen E, Andersson L. Risk of healing complications following alveolar process fractures in the primary dentition: a retrospective clinical cohort study. *Dent Traumatol.* 2025;41(1):29–36. doi:10.1111/edt.12992.
69. Lauridsen E, Blanche P, Amaloo C, Andreasen JO. The risk of healing complications in primary teeth with concussion or subluxation injury: a retrospective cohort study. *Dent Traumatol.* 2017;33(5):337–44. doi:10.1111/edt.12342.
70. Faria LV, Chaves HGDS, Borges Silva EA, Antunes LS, Antunes LAA. Minimally invasive treatment of an extruded deciduous tooth: case report. *Dent Traumatol.* 2020;36(3):303–6. doi:10.1111/edt.12533.
71. Das S, Thosar NR, Khubchandani M, Malviya NS, Ragit R. Management of laterally luxated primary teeth: a case report. *Cureus.* 2023;15(2):e35218. doi:10.7759/cureus.35218.
72. Spinass E, Carboni L, Mallus T, Zerman N. Intrusive luxation injuries in deciduous teeth: literature review and treatment complications update. *Eur J Paediatr Dent.* 2024;25(1):77–80. doi:10.23804/ejpd.2024.25.01.02.
73. Osborne R. What is the impact of primary dental avulsion injuries on the permanent dentition? *Evid Based Dent.* 2021;22(4):136–7. doi:10.1038/s41432-021-0228-5.
74. de Gregorio C, Tewari N. Management of complications in dental traumatology. *Dent Traumatol.* 2025;41(Suppl 1):64–71. doi:10.1111/edt.13018.

75. Gladwin L, Darcey J. The consequences of dental trauma. *Prim Dent J.* 2023;12(4):72–82. doi:10.1177/20501684231213908.
76. Bardellini E, Amadori F, Pasini S, Majorana A. Dental anomalies in permanent teeth after trauma in primary dentition. *J Clin Pediatr Dent.* 2017;41(1):5–9.
77. Nagendrababu V, Vinothkumar TS, Rossi-Fedele G, Doğramacı EJ, Duncan HF, Abbott PV, et al. Dental patient-reported outcomes following traumatic dental injuries and treatment: a narrative review. *Dent Traumatol.* 2023;39(4):304–13. doi:10.1111/edt.12827.
78. Levin L, O'Connell AC, Tewari N, Mills SC, Stasiuk H, Roettger M, et al. The International Association of Dental Traumatology (IADT) and the Academy for Sports Dentistry (ASD) guidelines for prevention of traumatic dental injuries: Part 1: general introduction. *Dent Traumatol.* 2024;40(Suppl 1):1–3. doi:10.1111/edt.12923.
79. O'Connell AC, Abbott PV, Tewari N, Mills SC, Stasiuk H, Roettger M, et al. The International Association of Dental Traumatology (IADT) and the Academy for Sports Dentistry (ASD) guidelines for prevention of traumatic dental injuries: Part 2: primary prevention of dental trauma across the life course. *Dent Traumatol.* 2024;40(Suppl 1):4–6. doi:10.1111/edt.12924.
80. Abbott PV, Tewari N, O'Connell AC, Mills SC, Stasiuk H, Roettger M, et al. The International Association of Dental Traumatology (IADT) and the Academy for Sports Dentistry (ASD) guidelines for prevention of traumatic dental injuries: Part 3: Mouthguards for the prevention of dental and oral trauma. *Dent Traumatol.* 2024;40(Suppl. 1):7–9. doi:10.1111/edt.12925.
81. Abbott PV, Tewari N, Mills SC, Stasiuk H, Roettger M, O'Connell AC, et al. The International Association of Dental Traumatology (IADT) and the Academy for Sports Dentistry (ASD) guidelines for prevention of traumatic dental injuries: Part 4: Faceshields for the prevention of dental and oral trauma. *Dent Traumatol.* 2024;40(Suppl. 1):10–11. doi:10.1111/edt.12926.
82. Tewari N, Abbott PV, O'Connell AC, Mills SC, Stasiuk H, Roettger M, et al. The International Association of Dental Traumatology (IADT) and the Academy for Sports Dentistry (ASD) guidelines for prevention of traumatic dental injuries: Part 5: Secondary prevention of dental injuries. *Dent Traumatol.* 2024;40(Suppl. 1):12–13. doi:10.1111/edt.12929.

83. Tewari N, Abbott PV, O'Connell AC, Mills SC, Stasiuk H, Roettger M, et al. The International Association of Dental Traumatology (IADT) and the Academy for Sports Dentistry (ASD) guidelines for prevention of traumatic dental injuries: Part 6: Education. *Dent Traumatol.* 2024;40(Suppl. 1):14–15. doi:10.1111/edt.12932.
84. Abbott PV, Tewari N, Mills SC, Stasiuk H, Roettger M, O'Connell AC, et al. The International Association of Dental Traumatology (IADT) and the Academy for Sports Dentistry (ASD) guidelines for prevention of traumatic dental injuries: Part 7: Orthodontics for the prevention of dental and oral trauma. *Dent Traumatol.* 2024;40(Suppl. 1):16–17. doi:10.1111/edt.12927.
85. Tewari N, Abbott PV, O'Connell AC, Mills SC, Stasiuk H, Roettger M, et al. The International Association of Dental Traumatology (IADT) and the Academy for Sports Dentistry (ASD) guidelines for prevention of traumatic dental injuries: Part 8: ToothSOS app. *Dent Traumatol.* 2024;40(Suppl. 1):18–19. doi:10.1111/edt.12928.
86. Tewari N, O'Connell AC, Abbott PV, Mills SC, Stasiuk H, Roettger M, et al. The International Association of Dental Traumatology (IADT) and the Academy for Sports Dentistry (ASD) guidelines for the prevention of traumatic dental injuries: Part 9: Role of dental professionals. *Dent Traumatol.* 2024;40(Suppl. 1):20–21. doi:10.1111/edt.12930.
87. Tewari N, Abbott PV, O'Connell AC, Mills SC, Stasiuk H, Roettger M, et al. The International Association of Dental Traumatology (IADT) and the Academy for Sports Dentistry (ASD) guidelines for prevention of traumatic dental injuries: Part 10: First aid education. *Dent Traumatol.* 2024;40(Suppl. 1):22–24. doi:10.1111/edt.12931.