



**INSTITUTO UNIVERSITÁRIO EGAS MONIZ**

**MESTRADO INTEGRADO EM MEDICINA DENTÁRIA**

**IMPLANTE CURTO: ALTERNATIVA NÃO INVASIVA PARA  
EVITAR ESTRUTURAS ANATOMICAS VITAIS**

Trabalho submetido por  
**Lilia Mokaddem**  
para a obtenção do grau de Mestre em Medicina Dentária

**Setembro de 2021**





**INSTITUTO UNIVERSITÁRIO EGAS MONIZ**

**MESTRADO INTEGRADO EM MEDICINA DENTÁRIA**

**IMPLANTE CURTO: ALTERNATIVA NÃO INVASIVA PARA  
EVITAR ESTRUTURAS ANATOMICAS VITAIS**

Trabalho submetido por  
**Lilia Mokaddem**  
para a obtenção do grau de Mestre em Medicina Dentária

Trabalho orientado por  
**Prof. Doutor Paulo Durão Mauricio**

**Setembro de 2021**



## **AGRADECIMENTOS**

Ao meu orientador, Professor. Doutor Paulo Durão Maurício, pela disponibilidade, sua simpatia, apoio e paciência e pela pertinência das suas críticas e sugestões, sempre com vista a incrementar a qualidade deste trabalho. Assim como por me ter dado um gosto pela medicina dentaria através do seu valioso ensinamento.

Ao Instituto Universitário Egas Moniz e seus docentes e funcionários, por me acolherem e me permitirem assimilar os valores éticos que espero vir a seguir na minha futura vida profissional.

Ao Professor. Doutor Pedro Oliveira, que foi o professor que marcou e marcará sempre a minha memória por sua gentileza e pedagogia.

« À mes parents, sans vous je n'en serais pas là aujourd'hui. Merci pour votre soutien tout au long de mes études et dans ma vie personnelle. Je ne vous remercierai jamais assez de m'avoir donné la chance de pouvoir réussir. Je vous dédie ce travail. »

« À ma sœur, mon exemple. Merci pour ton soutien sans faille et d'avoir toujours su trouver les bons mots. Je suis extrêmement chanceuse et fière de t'avoir comme petite-sœur. »

« À mon mari, mon binôme, merci de m'avoir toujours protégé et fait rire dans n'importe quelle situation. Merci pour cette complicité infaillible. »

« À mes amis, pour tous ces moments de rire partagés ensemble, pour votre présence à mes côtés, vous avez chacun avec vos qualités su m'accompagner positivement. S, H, M, C, S.»

À minha família, por sempre acreditarem em mim e pelo suporte incondicional apesar dos obstáculos, meus primos.

Aos meus amigos, de todas as nacionalidades, por me permitirem aguentar e disfrutar de todos estes anos longe de casa.



## RESUMO

Em algumas situações, periondontites, radioterapia, quimioterapia ou devido a severa reabsorção óssea que ocorre após a perda de dentes, certas considerações anatômicas podem exigir um aumento cirúrgico do volume ósseo antes da colocação de implantes. A reabsorção óssea é um dos maiores inconvenientes para a colocação de implantes, exigindo a maioria das vezes uma técnica cirúrgica de enxerto ósseo que aumenta a duração, custo e morbidade do tratamento.

A fim de evitar estas cirurgias consideradas pesadas e invasivas, o implante curto foi proposto como uma alternativa. As melhorias dos diferentes sistemas de implantes, especialmente as inovações em matéria de arquitetura do implante associado ao tratamento da sua superfície e do protocolo cirúrgico, permitiram compensar o seu curto comprimento.

Uma abordagem alternativa nos casos em que uma quantidade limitada de osso está disponível é o uso de implantes curtos de 6 a 8 mm de comprimento, em vez de uma faixa padrão de 10 a 16 mm. Esta estratégia evita a necessidade de aumento ósseo e simplifica o tratamento. Com efeito, vários estudos sobre a taxa de sobrevivência do implante curto, mostraram resultados semelhantes aos dos implantes de comprimentos padrão.

O objetivo desta tese é fazer uma revisão atual sobre implantes curtos, descrevendo as considerações anatômicas nos arcos maxilar e mandibular antes da colocação do implante, apresentar o raciocínio para o uso de implantes curtos através da descrição dos desenvolvimentos do seu design e dos protocolos cirúrgicos e para descobrir os resultados da colocação do implante através de diferentes estudos.

**Palavras-chave:** considerações anatômicas, implante curto, estabilidade primária, design de implante



## **ABSTRACT**

In some situations, periodontitis, radiation therapy, chemotherapy or due to severe bone resorption that occurs after tooth loss, certain anatomical considerations may require a surgical increase in bone volume prior to implant placement. Bone resorption is the major drawback to the installation of standard long-term implants, requiring most often a surgical bone graft technique that increases the duration, cost and morbidity of treatment.

In order to avoid these surgeries considered heavy and invasive, the short implant was proposed as an alternative. The improvements of the different implant systems, especially the innovations in the architecture of the implant associated with the treatment of its surface and the surgical protocol, made it possible to compensate for its short length.

An alternative approach in cases where a limited amount of bone is available is the use of short implants 6-8 mm in length, rather than a standard range of 10-16 mm. This strategy avoids the need for bone augmentation and simplifies treatment.

In fact, several studies on the survival rate of the short implant showed results similar to those of standard implants.

This project has as main objective to make a more current review about short implants, describing the anatomical considerations in the maxillary and mandibular arches before the implant is placed, present the reasoning for the use of short implants through the description of their design developments and surgical protocols and to discover the results of implant placement through different studies.

**Keywords:** anatomical considerations, short implant, primary stability, implant design



## ÍNDICE GERAL

<i>I Introdução</i> .....	13
<i>II Desenvolvimento</i> .....	17
<b>1. Considerações antes da colocação do implante</b> .....	17
<b>1.1 Considerações anatômicas gerais</b> .....	17
1.1.1 Em zona não estética .....	20
1.1.1 Em zona estética .....	22
<b>1.2 Considerações anatômicas específicas do arco maxilar</b> .....	24
<b>1.3 Considerações anatômicas específicas do arco mandibular</b> .....	25
<b>1.4 Opções terapêuticas na ausência de osso</b> .....	26
1.4.1 Enchimento alveolar .....	27
1.4.2 Regeneração óssea guiada (ROG) .....	28
1.4.3 Enxertos de “aposição” .....	29
1.4.4 Elevação do seio (sinus lift): abordagem cristais e laterais .....	30
<b>2. Implante curto</b> .....	31
<b>2.1. Definição do implante curto</b> .....	31
<b>2.2. Estabilidade primária e Implante curto</b> .....	32
2.2.1 Estabilidade primária .....	32
2.2.2 Implante curto .....	33
<b>2.3. Relação coroa-raiz e coroa-implante</b> .....	35
<b>2.4. Técnica operatória</b> .....	37
2.4.1 Cirurgia Guiada .....	37
2.4.2 Protocolo cirúrgico .....	37
<b>2.5 Opções de reabilitação</b> .....	39

2.5.1 Implantes curtos e abertura bucal limitada .....	39
2.5.2 Implantes curtos e cristas altamente reabsorvidas .....	40
2.5.3 Implantes e doenças periodontais .....	40
2.5.4 Aplicação especial de implantes curtos: ortodontia .....	41
2.5.5 Implantes curtos e insuficiência óssea na região posterior da maxila sem penetração sinusal .....	42
<b>3. Alternativas e Vantagens .....</b>	<b>43</b>
<b>3.1. Alternativa a o sinus lift .....</b>	<b>43</b>
<b>3.2. Alternativa na mandibula .....</b>	<b>44</b>
<b>3.3. Vantagens .....</b>	<b>46</b>
<i>III Conclusão .....</i>	<i>49</i>
<i>IV Referencias Bibliográficas .....</i>	<i>51</i>
<i>Anexos</i>	

## ÍNDICE DE FIGURAS

Figura 1- Esquerda Descrição das partes constituintes de um implante; Direita Morfologia dos implantes Adaptado de (Levaudi, 2017).

Figura 2- Tipo de ligação implante-pilar Adaptado de (Levaudi, 2017) .

Figura 3- Segmentos dos maxilares desdentados que consiste em osso alveolar e basal (A = maxilar, B e C = mandibular) Adaptado de (Juodzbaly & Kubilius, 2013)

Figura 4- Posição vertical da crista alveolar em zona não estética: distância entre o ponto mais baixo da crista alveolar e a linha cervical dos dentes adjacentes Adaptado de (Peeran & Ramalingam, 2021)

Figura 5- Posição vertical da crista alveolar em zona estética: distância entre o ponto mais baixo da crista alveolar e a linha cervical dos dentes adjacentes Adaptado de (Peeran & Ramalingam, 2021).

Figura 6- Classificação da qualidade óssea de acordo com Lekholm e Zarb 1985

Figura 7- Radiografias de implante curto (esquerda) e implante standard (direita) Adaptado de (Griffin & Cheung, 2004).

Figura 8— Implantes curtos de diferentes tamanhos (esquerda) e implante standard (direita) Adaptado de (Sadan, 2019)

Figura 9- Sistemas de conexão Adaptado de (Vaz, 2010)

Figura 10- Relação coroa raiz Adaptado de (Blanes et al., 2007).

Figura 11- Protocolo cirúrgico Adaptado de Manuel NobelSpeedy® Groovy

Figura 12- Escolha da técnica de cirurgia de implante de acordo com a altura do osso residual Adaptado de (Shi,2015)



## **ÍNDICE DE TABELAS**

Tabela 1. Classificação da anatomia dos maxilares no tratamento do implante endoósseo  
Adaptado de (Thiruneervannan 2013)

Tabela 2. Parâmetros de classificação de segmentos dos maxilares desdentados(mm)  
Adaptado de (Thiruneervannan 2013)

Tabela 3. Considerações anatômicas gerais antes da colocação do implante Adaptado de  
(Juodzbaly 2004)

Tabela 4. Vantagens de implantes curtos Adaptado de (Celo 2019).



## **ÍNDICE DE ABREVIATURAS**

APOI – Altura Pico Ósseo Interdental

CBCT – Cone Beam Computed Tomography

CM – Canal Mandibular

DII – Diâmetro Ideal do Implante

DC – Dente Contralateral

POM – Perda Óssea Marginal

PRF – Plasma Rico em Fibrina

PRP - Plasma Rico em Plaquetas

PVC – Posição Vertical da Crista alveolar

ROG – Regeneração Óssea Guiada

RSM – Região do Seio Maxilar

SMD – Segmento dos Maxilares Desdentados

TAC – Tomografia Axial Computorizada



## **I- Introdução**

Hoje em dia, muitas opções estão disponíveis para restaurar os dentes ausentes usando prótese fixa ou removível. O advento dos implantes no campo da odontologia deu aos profissionais da Medicina Dentária várias opções para proporcionar ao paciente quase uma terceira dentição. Hoje em dia, tanto em instituições como na clínica privada, os implantes orais são rotineiramente colocados com altas taxas de sucesso quando se segue o planejamento e os protocolos adequados (52).

O número de implantes dentários endoósseos colocados aumentou muito, e desde então a frequência com que os implantes são colocados aumentou ainda mais. Os pacientes atualmente aceitam os implantes devido a saberem dos bons resultados que podem ser alcançados para a função quanto para a estética (52).

Em pacientes com níveis avançados de reabsorção óssea alveolar, a colocação de implantes dentários é muitas vezes problemático e pode exigir intervenções cirúrgicas adicionais para aumentar os níveis ósseos, como enxertos em bloco, regeneração óssea guiada, elevação do assoalho sinusal, osteogênese distração, transposição do nervo alveolar, expansão do sulco alveolar (18).

Este é particularmente o caso em regiões mandibulares e maxilares posteriores, onde há risco de envolvimento do nervo alveolar inferior ou penetração do seio maxilar durante a colocação do implante quando o osso alveolar é deficiente. A necessidade de cirurgia adicional aumenta consideravelmente a duração do tratamento e os custos e pode dissuadir alguns pacientes (67).

Uma abordagem alternativa nos casos em que uma quantidade limitada de osso está disponível é o uso de implantes curtos de 6 a 8 mm de comprimento, em vez de uma faixa padrão de 10 a 16 mm. Esta estratégia evita a necessidade de aumento ósseo e simplifica o tratamento (51).

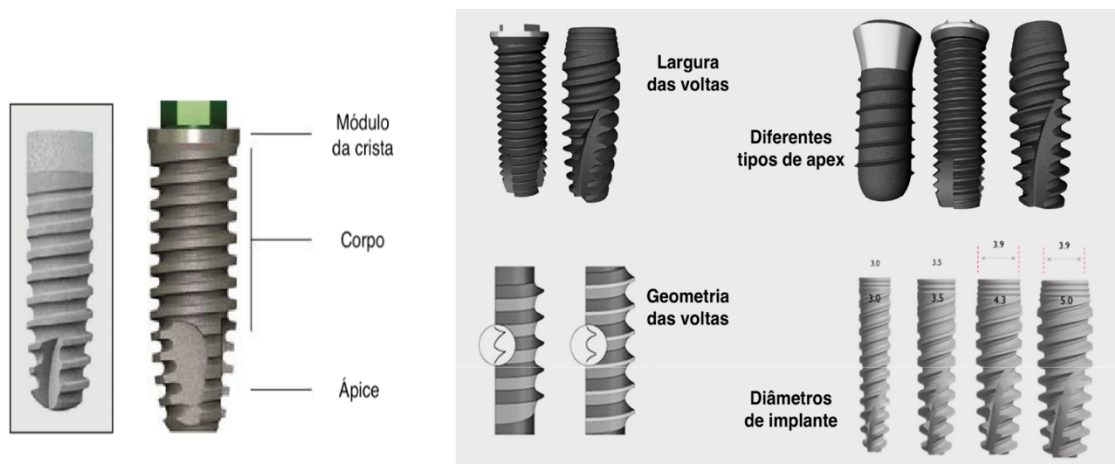
O objetivo desta tese é apresentar o interesse do implante curto descrevendo as considerações anatômicas nos arcos maxilar e mandibular antes da colocação do implante, apresentar o raciocínio para o uso de implantes curtos, descrevendo os

desenvolvimentos de seu design e os protocolos cirúrgicos, opções de reabilitação oral vantagens e alternativas que propõem implantes curtos (48).

O implante é uma raiz artificial que será colocada no tecido ósseo. É geralmente feito de titânio, mais raramente de zircônio. Foi necessário encontrar um material que satisfizesse várias propriedades: resistência mecânica, maquinagem, elasticidade e propriedades químicas de acordo com a sua integração no tecido ósseo. Estudos de Brånemark foram conduzidos sobre a reação biológica do tecido após a implantação deste corpo estranho, mas também sobre a reação química do implante no tecido vivo (48).

O implante pode ser dividido em três andares (figura 1): é constituído por uma extremidade apical de forma arredondada ou segregante, um corpo composto por um ajuste de forma variável que permite a fixação no osso adjacente, e um colo cervical, representando a parte mais coronária do implante, em contacto com o pilar (45).

Existem diferentes tipos, diâmetros, formas e condições de superfície que nos permitem escolher o implante mais adequado para cada caso clínico (45)



*Figura 1 – Esquerda Descrição das partes constituintes de um implante; Direita Morfologia dos implantes Adaptado de (Levaudi, 2017).*

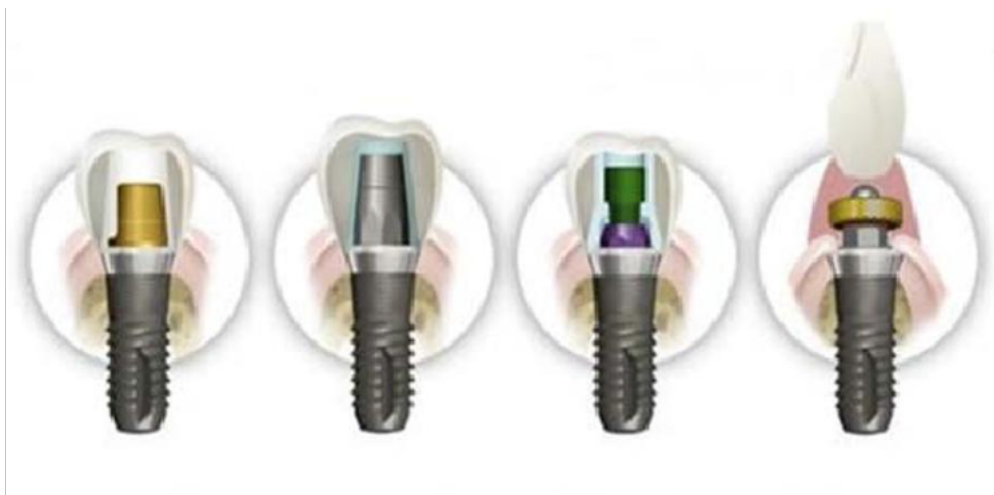O ligamento periodontal será removido com o dente durante a extração e o seu papel de absorção das forças não beneficiará, portanto, o implante. As forças aplicadas no implante serão diretamente transmitidas para o osso. É, portanto, essencial alcançar um bom equilíbrio oclusal a fim de controlar as forças sobre o osso (11).

Branemark e al. (11) demonstraram que a durabilidade do implante resulta de um contacto osso-implante direto sem interposição fibrosa, que ele chama "osteointegração".

Branemark e al (10) descrevem uma junção anatómica e funcional direta entre o osso vivo remodelado e a superfície do implante carregado e especifica que a durabilidade da osteointegração depende da compreensão das capacidades de cura e reparação dos tecidos.

As próteses podem ser fixas ou removíveis. Quando é fixa, unitária ou múltipla, pode ser aparafusada ou fixado por cimento (45).

Para próteses removíveis, existem vários dispositivos mecânicos que os unem a implantes com ou sem possibilidade de movimento. Entre os sistemas de fixação, distinguimos entre barras de conjunção, fixações axiais e fixações magnéticas (45).



*Figura 2 – Tipo de ligação implante-pilar Adaptado de (Levaudi, 2017).*

*Da esquerda a direita: (1): Prótese cimentada sobre seu pilar*

*(2): Prótese cimentada sobre pilar aparafusado*

*(3): Prótese aparafusada sobre seu pilar*

*(4): Prótese removível sobre attachment*

*Implante curto: alternativa não invasiva para evitar estruturas anatómicas vitais*

## **II – Desenvolvimento**

### **1- Considerações antes da colocação do implante**

Um conhecimento profundo e informações sobre as estruturas anatômicas adjacentes são essenciais para o planejamento e colocação de implantes dentários (38).

A avaliação inicial por imagem é mais bem alcançada com radiografia panorâmica e pode ser complementada com radiografia periapical. Para a fase diagnóstico pré-operatório, recomenda-se a realização de TAC (Tomografia Axial Computorizada) ou CBCT (Cone Beam Computed Tomography) como método de escolha atual para fornecer informações sobre a topografia e localização das estruturas anatômicas (38).

Além disso, eles também fornecem informações sobre a qualidade e quantidade do osso alveolar disponível e permitem identificar quaisquer variações do normal nas estruturas anatômicas da maxila e da mandíbula (38).

#### **1.1 Considerações anatômicas gerais**

A altura e a largura disponíveis do osso alveolar residual são cruciais para a colocação do implante tanto na maxila quanto na mandíbula (38).

A insuficiência de osso alveolar residual pode resultar na colocação errada de um implante e por sua vez subsequente falha a do implante (38).

Além da presença de osso disponível, um equilíbrio entre o osso cortical e trabecular é igualmente desejado. Muito do osso cortical pode atrasar a osteointegração, enquanto o excesso de osso trabecular pode limitar a estabilidade do implante (38).

Sugere-se novo sistema de classificação da anatomia das maxilas no tratamento do implante dentário endoósseo, levando em consideração a classificação prévia e os resultados da revisão da literatura (53).

<b>Tipo</b>	<b>Grau de risco</b>	<b>CM identificação (Grau de risco de lesão Nervo Alveolar Inferior)</b>	<b>Qualidade ossea de acordo com Lekholm e Zarb (1985)</b>
<b>Tipo I</b>	Baixo risco	Paredes identificadas	D2 & D3
<b>Tipo II</b>	Risco moderado	Paredes superior não identificadas	D1 & D4
<b>Tipo III</b>	Alto risco	Paredes não identificadas	D1 & D4

Tabela 1 – Classificação da anatomia dos maxilares no tratamento do implante endoósseo Adaptado de (Thiruneervannan 2013)

		<b>Tipo I</b>	<b>Tipo II</b>	<b>Tipo III</b>
<b>Altura da mandíbula</b>		> 10	> 8 to ≤ 10	≤ 8
<b>Altura de maxila (1)</b>		> 10	> 8 to ≤ 10	≤ 8
<b>Altura de maxila (2)</b>		> 10	> 4 to ≤ 10 dentro RSM	≤ 4 dentro RSM
<b>Zona</b>	<b>PVC</b>	≤ 3	> 3 to < 7	≥ 7
<b>Não</b>	<b>Largura</b>	> 6	> 4 to ≤ 10	< 4
<b>Estética</b>	<b>Comprimento</b>	≥ 7 ou ≤ 12	≥ 6 ou ≤ 13	< 6 ou > 13
<b>Zona</b>	<b>PVC</b>	≤ 1	> 1 to ≤ 3	> 3
<b>Zona</b>	<b>Largura</b>	DII + 3	DII + < 3	DII + ≤ 0
<b>Estética</b>	<b>Comprimento</b>	Igual a DC	Assimetria, DC < 1	Assimetria, DC ≥ 1
	<b>APOI Mesial</b>	3 to 4	≥ 1 to < 3	< 1
	<b>APOI Distal</b>	3 to 4	≥ 1 to < 3	< 1

Tabela 2 – Parâmetros de classificação de segmentos dos maxilares desdentados(mm) Adaptado de (Thiruneervannan 2013)

DC = Dente Contralateral PVC = Posição vertical da crista alveolar DII = Diâmetro Ideal do Implante, APOI = Altura Pico ósseo interdental

RSM= Região do Seio Maxilar

A colocação de implantes dentários requer a compreensão das estruturas anatômicas associadas. O planejamento deve ser feito no padrão tridimensional do segmento dos maxilares desdentados (SMD) (figura 3) (39).

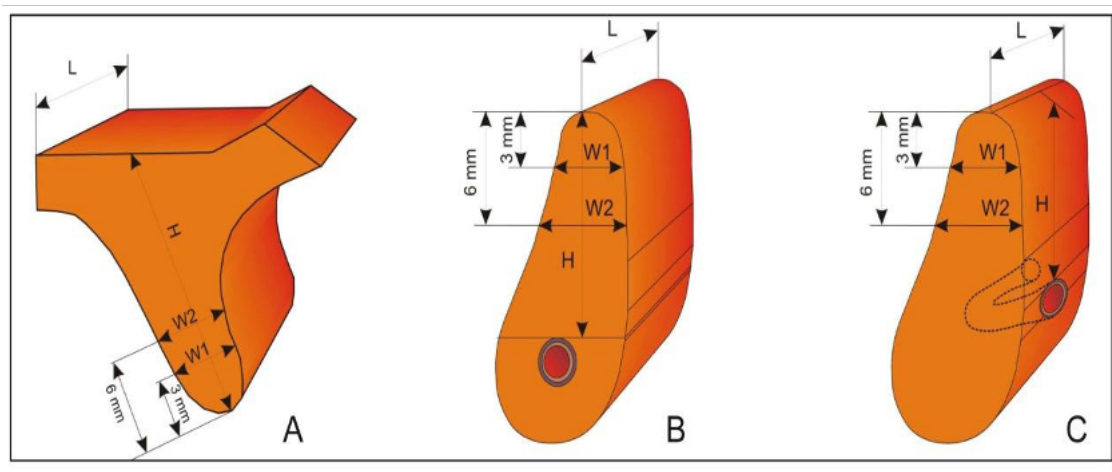


Figura 3 – Segmentos dos maxilares desdentados que consiste em osso alveolar e basal (A = maxilar, B e C = mandibular) Adaptado de (Juodzbaly & Kubilius, 2013)

A = a dimensão vertical (H) do SMD é determinada pela distância entre a crista alveolar e seio maxilar.

B = a dimensão vertical (H) do SMD é determinada pela distância entre a crista alveolar e o canal mandibular.

C = a dimensão vertical (H) do implante planejado é determinada pela distância entre a crista da crista alveolar e o forâmen mentoniano.

As dimensões SMD horizontais: comprimento (L) em todos os casos é determinado pela distância entre dentes vizinhos ou implantes, largura (W) é determinada pela largura do processo alveolar medido ao nível de 3 mm (W1) e 6 mm (W2) da crista do processo alveolar

	Considerações anatômicas	Parametros
(1)	A altura do processo alveolar	Altura (H)
(2)	A largura do processo alveolar	Largura (W)
(3)	O comprimento do processo alveolar	Comprimento (L)
(4)	Posição vertical da crista alveolar	Posição (PVC)

Tabela 3 – Considerações anatômicas gerais antes da colocação do implante Adaptado de (Juodzbaly 2004)

→ Em zona não estética

→ Em zona estética

### 1.1.1 Em zona não estética

#### *Altura do processo alveolar (H):*

A altura do processo alveolar é a distância entre a crista do processo alveolar e as importantes estruturas vitais das maxilas (seio maxilar, canal mandibular, foramen mentoniano, alça anterior do nervo mentoniano). Essencialmente, a altura mínima do SMD Tipo I é  $> 10$  mm (39).

O SMD com menor altura  $> 8$  a  $\leq 10$  mm e  $> 4$  a  $\leq 10$  mm na região do seio maxilar foi considerado tipo II. No entanto, esta altura foi considerada suficiente para garantir a estabilidade primária dos implantes. SMD tipo III com altura mínima inferior a  $\leq 8$  mm e  $\leq 4$  mm na região do seio maxilar necessitam de implantação simultânea com aumento do processo alveolar vertical ou aumento do soalho sinusal (39).

Essas medidas foram consideradas insuficientes para colocação de implante de 8 mm de comprimento e obtenção de estabilidade primária, mesmo na região do seio maxilar (anexo 1). Recomenda-se o aumento do processo alveolar vertical e/ou do soalho sinusal e a implantação tardia. Os implantes curtos podem ser usados nesses casos como uma alternativa para procedimentos de aumento longos e caros (39).

#### *Largura do processo alveolar (W):*

É determinada pela largura alveolar e deve estar compreendida entre os 3mm (W1) e 6 mm (W2) da crista do processo alveolar (figura 3). A menor medição deve ser aceite como a largura do SMD. as recomendações para resultados de sucesso exigem pelo menos 1 mm de osso em torno de cada implante. A maioria dos sistemas de implantes exige larguras ósseas de 5 a 7 mm (51).

Estimou-se que para colocação adequada de implantes a largura mínima de um SMD (Tipo I) deveria ser de 6 mm (anexo 2). Processos alveolares com largura  $> 4$  a  $\leq 6$  mm foram considerados insuficientes (Tipo II) para colocação adequada (anexo 2). Apesar de tais deficiências, espera-se que as partes mais largas dos implantes sejam cobertas por osso após a inserção e que a estabilidade primária seja alcançada. SMD cuja largura é inferior a 4 mm é categorizada como Tipo III (anexo 2). Essas medidas são

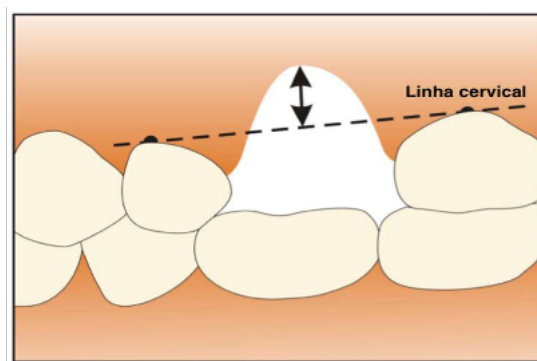
consideradas insuficientes para a estabilidade primária dos implantes. Nesse caso, recomenda-se o aumento do processo alveolar horizontal e a implantação tardia (53, 39).

*Cumprimento do processo alveolar (L):*

É determinada pela distância entre os equadores dos dentes vizinhos ou implantes (anexo 3). A distância mínima entre dois implantes deve ser de, pelo menos, 3 mm, e as distâncias mínimas entre os implantes e as raízes naturais devem ser de, pelo menos, 1,5 mm (77). Considerando que o diâmetro ideal recomendado dos implantes nos segmentos distais das maxilas é de 4 a 5 mm, todas as SMD do Tipo I devem ter comprimento de  $\geq 7$  ou  $\leq 12$  mm (anexo 3). EJS cujo comprimento é de  $\geq 6$  ou  $\leq 13$  mm é considerado como tipo II e  $< 6$  ou  $> 13$  mm como tipo III (53, 39).

*Posição vertical da crista alveolar (PVC):*

É a distância entre o ponto mais baixo da crista alveolar e a linha de cervical da superfície dos dentes adjacentes. Este parâmetro é importante para alcançar uma relação favorável entre o comprimento do implante/coroa e um resultado estético adequado. A distância adequada para SMD de Tipo I é estimada em 3 mm. A posição vertical da crista alveolar  $> 3$  a  $< 7$  mm é definida como SMD de Tipo II. Caso a altura do SMD seja suficiente para a obtenção da estabilidade primária do implante, recomenda-se a implantação simultânea com aumento do processo alveolar vertical ou aumento do soalho sinusal e aumento do processo alveolar vertical (figura 4). A posição vertical da crista alveolar de  $\geq 7$  mm é definida como SMD Tipo III com alto risco no tratamento do implante devido à obtenção duvidosa de estabilidade primária. Para o SMD tipo III alveolar vertical processo de aumento e implantação tardia são recomendados (53, 39).



*Figura 4 – Posição vertical da crista alveolar em zona não estética: distância entre o ponto mais baixo da crista alveolar e a linha cervical dos dentes adjacentes Adaptado de (Peeran & Ramalingam, 2021)*

### 1.1.2 Em zona estética

#### *Altura do processo alveolar (H):*

É a distância entre a crista do processo alveolar e as importantes estruturas vitais dos maxilares (soalho do seio nasal, forâmen mentoniano, ança anterior do nervo mentoniano). Para facilitar uma melhor relação implante/coroa, o comprimento mínimo do implante dentário na zona estética é de 10 mm. Assim, a altura do processo alveolar para SMD tipo I deve ser  $> 10$  mm porque a posição apicocoronal recomendada do implante dentário é 2 mm abaixo da junção amelo-cimentaria adjacente. Uma altura para o processo alveolar  $> 8$  a  $\leq 10$  mm e  $> 4$  a  $\leq 10$  mm na região do seio maxilar é definida como SMD Tipo II. Recomenda-se a colocação de implante simultânea com aumento do processo alveolar vertical ou aumento do soalho sinusal. A altura do processo alveolar  $\leq 8$  e  $\leq 4$  mm na região do seio maxilar é definida como SMD tipo III. Essas medidas foram consideradas insuficientes para instalação de implante de 8 mm de comprimento e obtenção de estabilidade primária, mesmo na região do seio maxilar. Recomenda-se o aumento do processo alveolar vertical e/ou do soalho sinusal e a implantação tardia (53, 39).

#### *Largura do processo alveolar (W):*

É determinada pela largura do processo alveolar medida ao nível de 3 mm (W1) e 6 mm (W2) a partir da crista do processo alveolar. A menor medição deve ser aceite como a largura do EJS. Foi levado em consideração que o diâmetro ideal do implante indicado para a colocação em zona estética pode variar dependendo do tipo de dente e das medidas. Para tornar o sistema de classificação aqui apresentado mais universal, considerou-se indicar a largura do processo alveolar adequada para SMD Tipo I, como cálculo do diâmetro ótimo do implante+ 3 mm do osso alveolar. Foi mencionado acima que deveria ser no mínimo 1 mm de osso em torno de cada implante. Assim, 3 mm nesse caso significa que o implante será cercado por no mínimo 1,5 mm de osso na região bucal e lingual. A largura do processo alveolar - o diâmetro ideal do implante+  $< 3$  mm é definido como SMD Tipo II, e o diâmetro ideal do implante +  $\leq 0$  mm é definido como SMD Tipo III. Para SMD Tipo II implantação simultânea com processo alveolar aumento

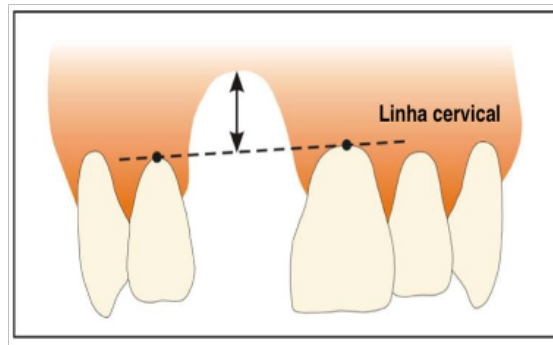
horizontal é recomendado. Para SMD Tipo III alveolar horizontal processo de aumento e implantação tardia é recomendada (53,39).

*Cumprimento do processo alveolar (L):*

É determinada pela menor distância entre dentes vizinhos ou implantes. A distância mínima entre dois implantes deve ser de, pelo menos, 3 mm e a distância mínima entre os implantes e as raízes naturais deve ser de, pelo menos, 1,5 mm ou, no caso dos implantes comutados por plataforma, de 1 mm (77). Para garantir uma reabilitação estética ótima dos implantes, a restauração apoiada pelos implantes deve estar em simetria com a dentição adjacente. Consequentemente, a largura do SMD tipo I deve ser igual ao dente contralateral. O cumprimento do processo alveolar caracterizado como assimetria de  $< 1$  mm em comparação com o dente contralateral é definido como SMD Tipo II. A assimetria de  $\geq 1$  mm em comparação com o dente contralateral é definida como SMD Tipo III. Nos casos de Tipo II e III, a escolha do tratamento depende das demandas estéticas do paciente. Se o paciente deseja ter um resultado estético adequado, o tratamento ortodôntico para a otimização do comprimento do EJS deve ser recomendado antes da colocação cirúrgica do implante dentário (53, 39).

*Posição vertical da crista alveolar (PVC):*

É a distância entre o ponto mais baixo da crista da crista da crista alveolar até a linha cervical dos dentes adjacentes. Este parâmetro é importante para alcançar a equidade do comprimento de restauração suportado pelo implante ao dente contralateral (figura 5). A distância adequada para SMD de Tipo I é estimada em  $\leq 1$  mm. A posição vertical da crista alveolar  $> 1$  a  $\leq 3$  mm é definida como SMD de tipo II e a distância  $> 3$  mm é definida como SMD de tipo III. Recomenda-se colocação simultânea com aumento do processo alveolar vertical no caso de SMD Tipo II. Para SMD Tipo III alveolar vertical processo de aumento e colocação tardia são recomendadas (53, 39).



*Figura 5 – Posição vertical da crista alveolar em zona estética: distância entre o ponto mais baixo da crista alveolar e a linha cervical dos dentes adjacentes Adaptado de (Peeran & Ramalingam, 2021)*

## **1.2 Considerações anatômicas específicas do arco maxilar**

O seio é uma cavidade piramidal com uma base medial de 36 a 45 mm de altura, 25 a 35 mm de largura de 48 a 45mm de comprimento (33).

O seio é coberto pela membrana de Schneider com espessura de 0,3 a 0,8 mm. Uma alteração deste equilíbrio pode levar a um fenômeno crônico: sinusite crônica, polipose, infecção dentária. O paciente será encaminhado para um otorrinolaringologista que irá realizar um exame adicional (Fluoroscopia que mostra uma imagem de raio-x contínua num monitor, tal como um filme de raio-x, durante o procedimento, um feixe de raios X é continuamente transferido através da parte específica do corpo a ser examinada) e nos dará uma opinião sobre a implantação nesta área. Às vezes, uma meatotomia, procedimento cirúrgico de limpeza do seio, pode ser necessário (43).

A reabsorção do osso alveolar, bem como a pneumatização do seio ao nível dos pré-molares e molares maxilares, levarão a uma proximidade do seio e a um risco de perfuração ao implantar o implante (43). Existem duas alternativas à proximidade sinusal: elevador sinusal e implantes de comprimento reduzido. Durante um levantamento sinusal, a membrana sinusal pode ser perfurada durante o seu descolamento. Este risco é aumentado pela presença de septos que complicam seu descolamento. Quando a reabsorção anterior é muito alta, pode haver um risco de cavidade na cavidade nasal também (15).

A região anterior maxilar (comumente referida como zona estética) apresenta frequentemente complexidades de avaliação de implantes cirúrgicos e protéticos. Após a perda dentária, a diminuição da altura e/ou largura do processo alveolar e o desenvolvimento de uma concavidade labial muitas vezes necessitam de aumento ósseo.

A morfologia e a dimensão do canal nasopalatino (canal incisivo) e a localização do soalho das fossas nasais também podem comprometer o volume ósseo disponível (72).

Na prática clínica, não é incomum que um implante maxilar interfira ou penetre num canal nasopalatino. Embora isso não seja crucial em comparação com o nervo mandibular porque a sensação no terço anterior da mucosa palatina é recuperada dentro de 2-3 meses, sabe-se que isso pode comprometer o preparo cirúrgico da osteotomia. No entanto, existem poucos relatos de complicações pós-operatórias causadas pela interferência de um implante maxilar com o canal nasopalatino. Uma das principais complicações que se acredita ser o resultado do distúrbio do canal nasopalatino é o quisto do canal nasopalatino (71).

O questionário médico do paciente, a situação clínica, bem como os exames que são ortopantomografia e o CBCT devem ser analisados para avaliar a viabilidade, bem como as modalidades do tratamento do implante. A proximidade de elementos nobres (nervos, vasos e cavidades artérias) direcionará o plano de tratamento para um passo adicional de enxerto ósseo por exemplo ou nos permitirá em casos mais favoráveis escolher o implante adaptado à situação clínica. (71).

### **1.3 Considerações anatômicas específicas do arco mandibular**

O *forâmen* mentoniano de onde emerge o nervo mentoniano está mais frequentemente em linha do segundo pré-molar, mas pode situar-se aleatoriamente do primeiro pré-molar à raiz mesial do primeiro molar. No sentido vertical, a sua posição varia com a reabsorção óssea e o *forâmen* encontra-se por vezes na crista em caso de reabsorção severa [34].

O nervo mentoniano inerva sensivelmente o lábio inferior e queixo. Quando o *forâmen* é redondo, o ramo do queixo tem em seu percurso intra-ósseo uma forma de círculo que olha para trás, para baixo e para fora. É imperativo controlar sua posição, bem como a ausência de círculo anterior em um scanner pré-implantar. A lesão do nervo do queixo resulta em perda de sensibilidade do lábio inferior e do queixo (34).

O nervo alveolar inferior dobra no corpo mandibular, sob o ápice das raízes dos molares, entre o *forâmen* mandibular e o *forâmen* mentoniano. O nervo durante esta viagem é no canal inferior alveolar acompanhado por uma artéria, uma veia e vasos

linfáticos. A entrada forçada de um instrumento de perfuração deste canal pode causar complicações ao mesmo tempo nervosa e hemorrágica. A lesão do nervo, provoca anestesia dos dentes mandibulares do lado afetado, da mucosa e gengiva, bem como do lábio e do queixo (81).

O último risco de implante na mandíbula é a perfuração da cortiça interna da fossa mandibular, que pode causar uma hemorragia espontânea ou retardada do soalho por perfuração da artéria sublingual ou da artéria submental. Este sangramento abundante deve ser cuidado em ambiente hospitalar, pois pode causar dificuldade respiratória. O scanner permite apreciar a concavidade do corpo da mandíbula antes da colocação do implante e, portanto, antecipar a colocação e as dimensões do implante no sentido vestibulo-lingual para evitar perfuração do córtex lingual (28).

#### **1.4 Opções terapêuticas na ausência de osso**

A rigidez do osso cortical é 10 a 20 vezes maior do que a do osso trabecular devido ao seu conteúdo de densas lamelas mineralizadas. O termo "qualidade óssea" é ligeiramente enganador. Osso mole é muitas vezes referido como má qualidade óssea. No entanto, não há nada biologicamente errado com o osso mole, embora a força biomecânica seja menor. Assim, seria melhor falar sobre a densidade óssea (por exemplo osso mole e osso denso) (40).

Na implantologia, a classificação mais aceita da qualidade óssea tem sido a proposta por Zarb e al. (1985) (82) que descreveu a qualidade óssea como de grande importância para o sucesso de um implante para o planejamento pré-operatório, a qualidade óssea foi classificada em quatro classes com base na quantidade de osso cortical e trabecular mostrada em radiografias pré-operatórias (figura 6). A quantidade de osso cortical é responsável pela estabilidade primária do implante, enquanto o osso trabecular (osso esponjoso) é responsável pela estabilidade a longo prazo (estabilidade secundária). Embora a classe 1 indica uma estabilidade ótima do implante, os estudos revelaram que as classes 2 e 3 apresentam os melhores resultados a longo prazo, sendo a classe 4 a que apresenta a perda prematura mais frequente (10).

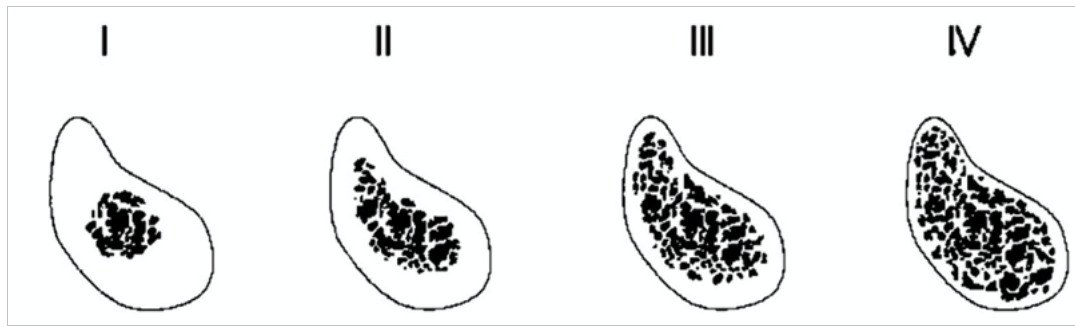


Figura 6 – Classificação da qualidade óssea de acordo com Lekholm e Zarb (1985)

Essa classificação, no entanto, depende da subjetividade do operador. Assim, na implantologia, assumiu-se que a qualidade óssea é equivalente à densidade mineral óssea (3). A tomografia computadorizada por feixe de cone (CBCT), introduzida como exame preparatório, tem sido utilizada para esse fim (3).

As barreiras anatômicas podem ser uma contraindicação para um implante normal e vão, assim, orientar nossa escolha para um implante curto (3).

A fim de reduzir a reabsorção, que conduz a um risco de danos aos elementos anatômicos adjacentes, a extração deve ser o menos traumática possível e respeitar as regras da assepsia. É necessário fornecer informação ao paciente neste sentido, ou seja, evitar fumar durante 48 horas (40).

É importante estudar a reabsorção óssea num scanner para estabelecer o plano de tratamento e determinar as indicações de enxerto ósseo, se necessário (40).

Por outro lado, é possível prevenir a perda óssea em situações desfavoráveis, preenchendo o osso ao mesmo tempo que a extração, da forma mais atraumática possível, a fim de promover a cura óssea e preservar uma quantidade máxima de tecido ósseo.

- Enchimento alveolar
- Regeneração óssea guiada
- Enxertos de “aposição”
- Elevação do seio

#### 1.4.1 Enchimento alveolar

O enchimento do alvéolo após a extração é uma técnica simples que irá preservar o máximo volume ósseo possível em situações de implantes desfavoráveis. A utilização de um material de enchimento bovino (por exemplo o Bio-Oss® que é um biomaterial natural para a regeneração óssea. É composto pela parte inerte e dura do osso natural, também chamada mineral, e é microporosa, de modo que novas células ósseas colonizarão Bio-Oss®, que será depois lenta e naturalmente reabsorvida pelo corpo. O Bio-Oss® é uma matriz óssea que guia e facilita a regeneração e crescimento ósseo no local da cirurgia) e de uma membrana de colagénio é essencial (12).

Esta membrana será colocada na tomada contra a parede vestibular e o seu tamanho será adaptado. A tomada será completamente preenchida com osso animal e depois a membrana será dobrada novamente na área palatal ou lingual para evitar que o material de enchimento vaze. Os bordos serão suturados para aumentar o selamento, sem tensão excessiva (12).

#### 1.4.2 Regeneração óssea guiada (ROG)

A regeneração óssea guiada foi mencionada pela primeira vez por Murray et al. (1957) [50]. Baseia-se no princípio do isolamento mecânico do defeito ósseo por uma membrana, o que permitirá a formação do osso [13, 31]. A membrana irá proteger o coágulo sanguíneo em redor do defeito ósseo, promovendo assim a angiogénese e a formação óssea. Também irá manter o espaço necessário para a regeneração, bloquear a migração das células conjuntivas impedindo a competição celular (desfavorável à neoformação óssea) [42]. As células progenitoras irão diferenciar-se em osteoblastos, criando uma estrutura e depois um osso primário ao nível do defeito ósseo. Vascularidade e tecido ósseo subjacente são condições necessárias para um tratamento bem-sucedido (42).

As falhas relatadas podem ser devidas à exposição, falta de estabilidade da membrana ou infeção. Os defeitos devem ser de tamanho limitado (4x3mm), está em alguns casos difíceis, é possível manter o espaço em todas as três dimensões. A regeneração óssea leva mais tempo do que um enxerto ósseo autógeno. O ROG é indicado

tanto na fase pré-implantar, para preservar o volume da crista, proteger um enxerto ou aumentar a altura de uma crista desdentada, como durante a cirurgia de implantes, a fim de gerir o volume ósseo (42).

As membranas devem satisfazer as seguintes características: biocompatibilidade, trabalhabilidade, as membranas devem ser biocompatíveis, fáceis de manusear, resistentes, permeáveis a fluidos orais, mas impermeáveis às células, tolerantes às células, reabsorvíveis e possivelmente de suporte a antissépticos, antibióticos ou fatores de crescimento. Esta técnica associada a um enchimento alveolar é a técnica de escolha no caso de fratura ou perfuração cortical (42).

#### 1.4.3 Enxertos de “aposição”

Na implantologia, são utilizados vários tipos de enxertos. Antes de mais, o enxerto pode ser retirado do próprio beneficiário: é um Autoenxerto. Esta é a referência, os resultados de outros enxertos são comparados com os dos enxertos autógenos. De facto, o osso autógeno tem propriedades mecânicas e osteogénicas superiores aos substitutos ósseos. Os enxertos intraorais são retirados da sínfise do queixo, ramos e tuberosidade maxilar. Os enxertos sinfisiários oferecem fácil acesso e produzem osso de boa qualidade, mas limitado. O principal risco é danificar os ápices dos incisivos mandibulares. Por vezes é observada uma hipoestesia do lábio inferior e do queixo, mas geralmente regride em poucas semanas. O enxerto do ramo é mais cortical do que o anterior, a quantidade de osso é quase equivalente. A sua remoção é difícil e os riscos são hemorrágicos e nervosos: lesão dos nervos alveolares e linguísticos inferiores, assim como o risco de lesão dos ápices molares. O osso da tuberosidade maxilar é em grande parte esponjoso e pequeno em quantidade. Este tipo de enxerto não pode ser utilizado em caso de enxerto de aposição, mas é indicado para um enchimento de um alvéolo nas proximidades de um alvéolo. Quando a quantidade de osso necessária não é compatível com uma colheita intraoral, a colheita extra-oral pode ser indicada (42).

Este tipo de cirurgia requer a gestão hospitalar por uma equipa multidisciplinar. A colheita Ilíaca foi o primeiro procedimento descrito na literatura. É feito na crista ilíaca anterior. É um osso cortico- esponjoso disponível em grandes quantidades (42).

Contudo, há um risco de lesão do nervo femoral-cutâneo, e o osso é de baixa densidade e de origem endocondral, pelo que há um risco de fusão secundária do enxerto. A colheita de osso parietal oferece uma grande quantidade de osso que é frequentemente muito cortical. Os riscos são neurológicos (hematoma extra-dural) e estéticos (42).

Alguns tipos de colheita como o cúbito a tibia ou o osso costal têm sido descritos, mas de momento permanecem anedóticos. O enxerto também pode ser obtido de um sujeito da mesma espécie, mas com uma fórmula genética diferente, por outras palavras, um aloenxerto. Neste caso, o enxerto é utilizado como um suporte matricial para a formação óssea (47).

O Xeno-enxerto é também utilizado em implantologia. O enxerto é então de uma espécie diferente, na maioria das vezes bovina ou suína. Nenhuma propriedade ósseo-indutora, como nos aloenxertos, é retida. É apenas a ósseo-condução que permite a neoformação óssea. A reabsorção é baixa para os xeno enxertos. De acordo com Vail et al (1994) (73), o risco inflamatório é baixo quando o diâmetro das partículas é suficientemente grande (2mm<sup>3</sup>).

O enxerto pode ser de origem aloplástica sintética. Pode ser biotolerante (polimetacrilato), bio-inerte (composto de alumina), bio-activo reabsorvível (fosfato tricálcico) ou não reabsorvível (hidroxiapatite). Este material pode ser enriquecido com fatores de crescimento:

→ PRF: concentrado de fibrina rica em plaquetas

De acordo com Seban et al. (2005) (66), o PRF adicionado ao enxerto permitirá a ativação do local do enxerto pelas citocinas contidas no PRF. O poder adesivo da fibrina, por outro lado, é uma vantagem para os preenchimentos sinusais.

→ PRP: plasma rico em plaquetas

Segundo Campan e Estrade (2008) (26) o PRP irá promover a cura, maturação, angiogénese e vascularização do local do enxerto. O enxerto de aposição pode ser acompanhado por um ROG. O enxerto é então autógeno, colhido intra-oralmente. A

membrana de colagénio deve cobrir o enxerto em 3 mm em todas as direções. O ganho horizontal é de 7,5 mm e a cicatrização óssea é mais rápida em cerca de 3 a 4 meses (29).

#### 1.4.4 Elevação do seio (sinus lift): abordagem cristais e laterais

A elevação sinusal é um procedimento de enxerto ósseo através da elevação da membrana do seio maxilar. A abordagem da crista foi descrita pela primeira vez por Summers (1994). Esta técnica é utilizada para uma altura mínima de 5 mm de osso. Após anestesia, incisão e descolamento, é feito uma perfuração a 1 mm do chão do seio (70).

Nesta perfuração, serão introduzidos osteótomos que permitirão o levantamento do último milímetro de osso e da membrana sinusal de uma altura que terá sido previamente definida. O material de enchimento será trazido pela abordagem da crista e o implante, na maioria das vezes, colocado no mesmo tempo cirúrgico. Esta técnica cirúrgica é minimamente invasiva. Além disso, a vascularização do seio é preservada (70).

Boyne e James (1980) foram os primeiros a descrever o procedimento de elevação do seio de abordagem lateral. Neste caso, é feita uma incisão na parede lateral de seio com 2 descargas. A gengiva é removida em toda a sua espessura antes de abrir uma janela de osso com uma broca esférica diamantada ou um piezo. O passo mais delicado será a remoção da membrana sinusal, porque o risco é perfurá-la. Uma vez concluída esta etapa, será colocado um material de enchimento a este nível e o sítio será encerrado. É aconselhável esperar 6 meses e efetuar uma verificação radiográfica antes de colocar o implante (9).

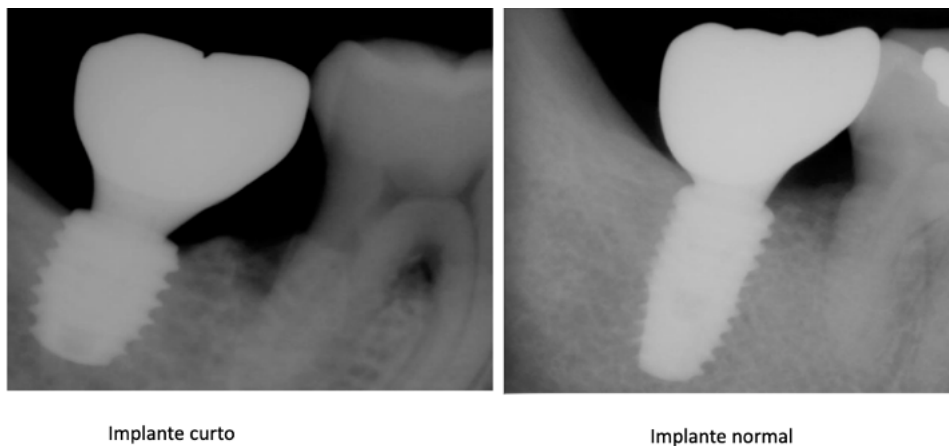
## **2. Implante curto**

### **2.1. Definição do implante curto**

O termo "implante curto" é frequentemente subjetivo. Segundo vários autores, este é caracterizado por um comprimento estritamente inferior a 10 mm, o outro para reter o comprimento máximo é de 7 mm.

- Implante dentário de comprimento igual ou inferior a 7 mm (30).
- Qualquer implante < 10 mm de comprimento referido como um implante curto (35).
- Dispositivo com um comprimento intra-ósseo igual ou inferior a 8 mm (52).

Na conferência de consenso da Associação Europeia de Osteointegração (2006), um implante curto é definido como tendo um comprimento intra-ósseo inferior ou igual a 8mm. Esta definição é aplicada porque os autores têm opiniões diferentes sobre este assunto. (36).



*Figura 7 – Radiografias de implante curto (esquerda) e implante standard (direita) Adaptado de (Griffin & Cheung, 2004).*



*Figura 8 – Implantes curtos de diferentes tamanhos (esquerda) e implante standard (direita) Adaptado de (Sadan, 2019)*

## **2.2. Estabilidade primaria e Implante curto**

### 2.2.1 Estabilidade primaria

A osteointegração depende principalmente de fatores biológicos. No entanto, existem fatores mecânicos, como a estabilidade do implante, que também desempenham um papel importante. O sucesso do tratamento do implante dentário através de uma osteointegração bem-sucedida depende significativamente da estabilidade do implante no momento da inserção (estabilidade primária). A estabilidade primária ou inicial é a estabilidade do implante obtida na inserção óssea e é também definida como a ausência de mobilidade no leito ósseo após a colocação do implante. A avaliação clínica da estabilidade do implante é geralmente a observação experimental e subjetiva. E é frequentemente estimado pela presença de qualquer mobilidade no momento da colocação. No trabalho clínico, a estabilidade primária pode ser avaliada pela mobilidade da percussão de um implante com um instrumento contundente, como um cabo de espelho (37).

O controle dos parâmetros biomecânicos é muito importante na implantologia para garantir a estabilidade primária do implante, a osteointegração em um volume ósseo reduzido, a boa distribuição de forças e, portanto, a durabilidade do implante. Para compensar o comprimento reduzido do implante, é necessário explorar os outros parâmetros envolvidos e escolher uma morfologia, bem como parâmetros estruturais adequados. (37).

### 2.2.2 Implante curto

**Comprimento do implante:** Parece plausível que a perda óssea marginal (POM) afeta a sobrevivência a longo prazo de implantes curtos, uma vez que apresentam menos superfície de contacto ósseo para manter a osseointegração. Como tal, a POM em redor de implantes curtos é mais crucial do que os implantes normais ( $\geq 10$  mm). Uma revisão sistemática realizada por Alberto Monje e al. (2014) mostrou que a POM em torno de implantes curtos não é influenciada pelo comprimento do implante. No entanto, esta (POM) pode comprometer a estabilidade dos implantes e levar à falha dos implantes. Concluiu-se também que os implantes dentários curtos ( $< 10$  mm) têm POM semelhantes quando comparados com os implantes normais ( $\geq 10$  mm) para próteses fixas suportadas por implantes. No entanto, devido ao seu comprimento mais curto, ter osso adequado em torno desses implantes é crucial para o seu sucesso a longo prazo. Portanto, utilizar a

conexão interna do pilar do implante pode minimizar a POM, aumentando a taxa de sobrevivência do implante (49).

Além disso, foi demonstrado que um implante curto de superfície rugosa é uma abordagem previsível para ultrapassar as limitações causadas pela reabsorção óssea vertical enquanto o aumento do diâmetro do implante não pode compensar a redução do comprimento (49).

**Largura do implante:** A utilização de implantes curtos implica, devido à redução do comprimento do implante, uma redução da superfície de contacto osso-implante e, portanto, possivelmente na estabilidade do implante. Aumentar o diâmetro pode ser uma solução para aumentar a superfície de contacto entre o osso e o implante. O diâmetro do implante é também determinado pelo tipo de dente a ser substituído e pelo espaço disponível. A escolha de um diâmetro demasiado grande pode levar à fratura de corticais ou à falta de espessura circunferencial do osso durante a colocação e, portanto, a uma má integração no osso. Por conseguinte, é importante escolher o diâmetro certo para cada situação, tendo em conta todos os dados. Finalmente, é mais eficiente distribuir as tensões aumentando o diâmetro e não o comprimento do implante (58).

**Conexão implante-pilar:** A conexão assegura a junção entre o implante e o pilar protético. É também um fator importante na perda de osso cristal peri-implantar. (60). Existem 2 sistemas de conexão (60):

- Conexão plana: as superfícies planas são praticamente paralelas. Com efeito, para poderem embolá-los e diminuir a fricção, não são estritamente paralelas, mas têm uma certa tolerância. Esta tolerância provoca um hiato da ordem dos 30 micron.

→ Externa: a superfície entre o pilar e o implante está fora do implante

→ Interna: a conexão está dentro do implante

- Conexão cone-morse: as superfícies são convergentes com um ângulo compreendido entre 5° e 11°. O encaixe destes dois cones será feito com uma fricção importante. O hiato é então da ordem de 0.8 nanômetros.




Figura 9 – Sistemas de conexão: Imagem adaptada de (Vaz,2010)

**Superfície do implante:** na implantologia, o titânio foi escolhido pela sua elevada bio-compatibilidade, especialmente devido às propriedades da sua superfície de óxido. Isto torna-a resistente a ataques físicos e químicos. Além disso, a sua superfície é tratada para ser rugosa porque esta condição de superfície melhora a estabilidade primária e promove a osseointegração. Os implantes usinados foram os primeiros a serem utilizados (24).

Hoje em dia, os implantes com superfícies bioactivas são os mais promissores. A condição de superfície inclui a condição geométrica e físico-química, ou seja, a natureza da camada superficial. É efetuado um tratamento de superfície a fim de obter melhores propriedades biológicas e físicas na interface implante-osso (24).

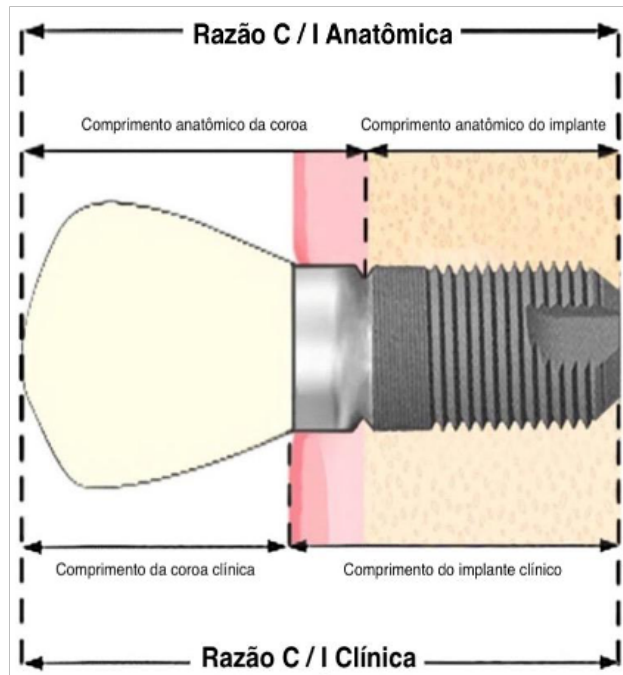
### 2.3. Relação coroa-raiz e coroa-implante

A noção de relação coroa-raiz foi criada por Ante (1926) e continua a ser atual. De facto, esta proporção é importante a considerar nas próteses suportadas por dente e também parece ser importante nas próteses suportadas por implantes. Na clínica, uma baixa altura da coroa requer uma preparação periférica sob gengival que pode invadir o espaço biológico e criar recessões gengivais ou inflamação gengival crônica. Por vezes, é necessário recorrer a uma cirurgia pré-protética de alongamento coronário para aumentar a altura da coroa (7).

Blanes e coll. (2007) distinguem 2 rácios:

→ Rácio coroa-implante anatômico: a linha de transição está no nível do pilar implantar

→ Rácio coroa-implante clínico: a linha de transição situa-se ao nível da crista óssea, pelo que se considera apenas a parte intra-óssea do implante e o resto é considerado a coroa (8).



*Figura 10 – Relação coroa raiz Adaptado de (Blanes et al., 2007).*

A distinção entre estes dois rácios é interessante porque a perda óssea aumenta ainda mais o rácio coroa-implante, pelo que parece importante tê-la em conta na avaliação deste rácio. Quanto aos implantes curtos, são colocados num contexto onde o volume ósseo é restrito, de baixa altura e deixando assim um grande espaço maxilo-mandibular. A altura das coroas colocadas em implantes curtos é, portanto, importante (7).

Alguns estudos descritivos avaliaram o impacto do rácio coroa-raiz na perda óssea marginal e a ocorrência de complicações. Rácios variam de 0,9 a 3,2. os níveis ósseos mesiais e distais são medidos, com a distorção corrigida matematicamente. Não foi possível estabelecer uma relação estatisticamente significativa entre o aumento da relação coroa-implante e a perda óssea peri-implantar (7).

Os mesmos resultados foram encontrados por Schneider e al. (2012) (64) e Schulte e al. (2007) (65) que mostraram que a perda óssea marginal não dependia da razão coroa-raiz (64, 65).

## **2.4. Técnica operatória**

A técnica cirúrgica desempenha um papel fundamental na determinação da estabilidade do implante e, portanto, também do resultado do tratamento. Os fatores de risco aqui envolvem principalmente casos de técnicas cirúrgicas traumáticas que causam lesões no osso. Pode argumentar-se que isto também se está a tornar cada vez mais comum à medida que cada vez mais cirurgiões se aventuram no campo da implantologia. Várias modificações do protocolo cirúrgico original foram descritas para facilitar a colocação de implantes curtos e favorecer a sua ancoragem e compressão apical (21).

### **2.4.1 Cirurgia Guiada**

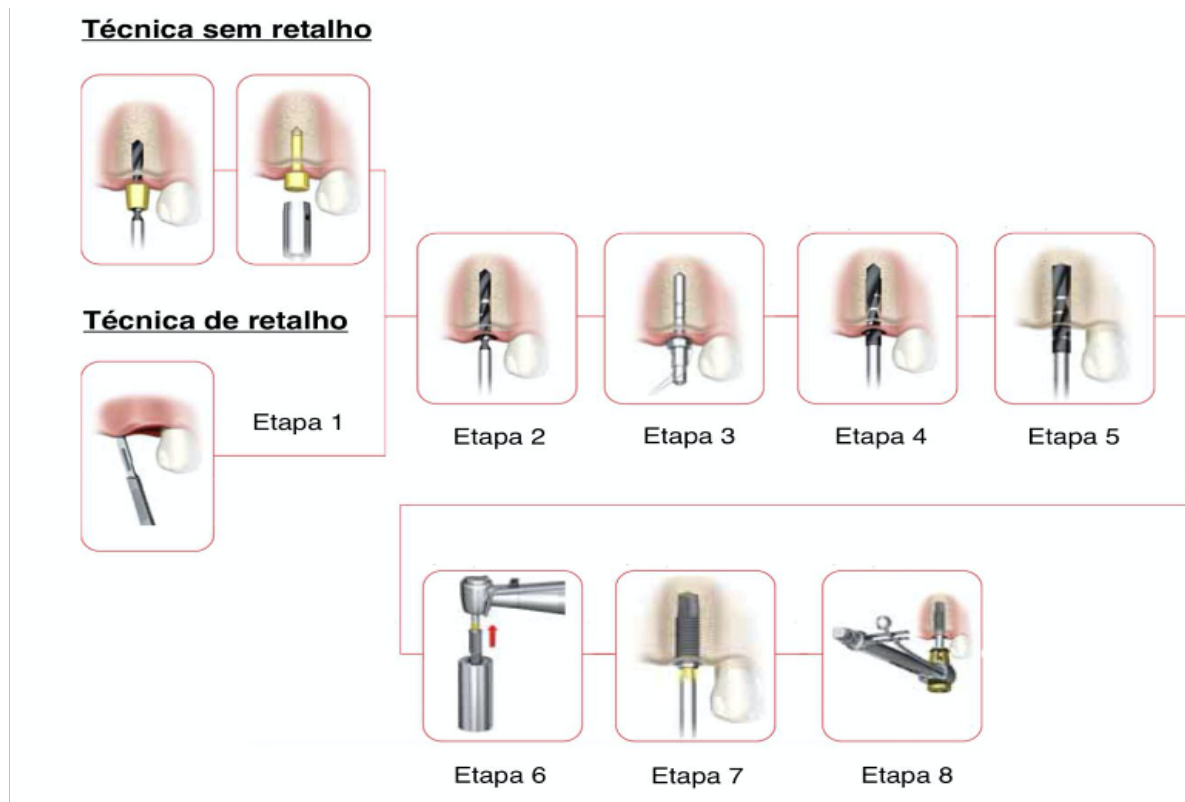
O tipo e tamanho do implante planeado, a sua posição dentro do osso, a sua relação com a restauração planeada e dentes adjacentes e/ou implantes, e a sua proximidade de estruturas vitais podem ser determinados antes de se efetuar a cirurgia. Os guias de perfuração cirúrgico gerados por computador podem então ser fabricados a partir do plano de tratamento virtual. Estes guias cirúrgicos são utilizados pelo médico para colocar os implantes planeados na boca do paciente nas mesmas posições que no plano de tratamento virtual, permitindo uma colocação mais precisa e previsível dos implantes e reduzindo a morbidade do paciente (55).

### **2.4.2 Protocolo cirúrgico**

O protocolo clínico convencional proposto por Brånemark para colocação de implantes dentários envolve duas fases (16).

A primeira é a colocação do implante em uma cavidade cirúrgica preparada no osso. O protocolo recomenda um período de cicatrização para reorganização dos tecidos. O tempo de espera para a cicatrização depende da qualidade óssea e da região em que o implante foi realizado e foi estimado por Brånemark entre 3 meses e 6 meses. A segunda fase do tratamento é a colocação da prótese. Com esta técnica, todos os dentes naturais

podem ser substituídos, restaurando a função e a estética ao paciente. Hoje, um novo protocolo de uma etapa está se tornando mais comum. Em muitos casos, a estabilidade mecânica inicial é suficiente para justificar a carga imediata. No entanto, a falta de um período de cicatrização aumenta o risco de estabilidade insuficiente no momento da carga protética (16).



*Figura 11 – Protocolo cirúrgico. Imagem Adapta de Manuel NobelSpeedy® Groovy*

Embora a instalação do implante em uma etapa cirúrgica ofereça maior conforto ao paciente, pois reduz uma etapa cirúrgica, maiores taxas de sucesso foram observadas na terapia de implante curto com duas etapas cirúrgicas. O uso de duas etapas cirúrgicas pode ser justificado pelo fato de que, ainda no período de osseointegração, o implante não pode ser submetido a forças destrutivas. A terapia de implante curto é eficiente e previsível, mas sua indicação, técnica cirúrgica e construção de próteses devem ser rigorosamente realizadas. Portanto, um protocolo rigoroso de recomendação de implantes curtos deve ser empregado com o objetivo de controlar os fatores de risco e melhorar as características biomecânicas e clínicas desse tipo de implante (63).

## 2.5 Opções de reabilitação

A tendência predominante em implantologia até há alguns anos atrás era tentar otimizar o local ósseo recetor para o adaptar ao implante. A ideia apresentada nessa altura era utilizar implantes o mais longos possível, a fim de obter a ancoragem mais fiável possível, e a procura de uma ancoragem bicortical foi fortemente recomendada. Este princípio provou ser inaplicável em áreas com pequenas dimensões ósseas alveolares. Para ultrapassar estas dificuldades, foram desenvolvidas técnicas cirúrgicas: regeneração óssea guiada, elevação do pavimento sinusal ou osteotomia endoalveolar, transposição e reposicionamento do nervo dentário inferior ou nervo do queixo, enxertos de aposição, técnicas de distração óssea, e procedimentos de aumento ósseo com componentes verticais e horizontais. Todos estes avanços tinham uma coisa em comum: essencialmente, procuravam adaptar o suporte ósseo aos implantes com a melhor taxa de sucesso, ou seja, implantes com mais de 10 mm de comprimento (5).

- (1) Implantes curtos e abertura bucal limitada
- (2) Implantes curtos e cristas altamente reabsorvidas
- (3) Implantes e doenças periodontais
- (4) Aplicação especial de implantes curtos: ortodontia
- (5) Implantes curtos e insuficiência óssea na região posterior da maxila

### 2.5.1 Implantes curtos e abertura bucal limitada:

Vantagem da utilização de implantes curtos é o tratamento de sítios com uma abertura bucal limitada. De facto, no tratamento de áreas posteriores mandibulares, a utilização de brocas curtas e implantes curtos permite respeitar o eixo cirúrgico e protético. Estes implantes provaram ser tão eficazes como os implantes mais longos mesmo nestas áreas, onde as forças transmitidas aos dentes podem ser até 400% das desenvolvidas nas áreas anteriores (21).

### 2.5.2 Implantes curtos e cristas altamente reabsorvidas:

As consequências periodontais das aversões molares mandibulares sobre um periodonto enfraquecido representam muitas vezes um desafio para o periodontologista. Esta condição clínica está mais frequentemente relacionada com extrações não compensadas, que resultam em migrações dentárias representando armazenamento de placas, potencialmente patogênicas para o periodonto. A destruição óssea resultante, é a fonte do trauma secundário por forças oclusais neste periodonto diminuído (4).

Quando a periodontite terminal está presente e a terapia de suporte já não é possível num periodonto que já não cumpre o seu papel, e o paciente solicita uma função mais segura, a extração dos dentes é considerada. Após a extração, a reabsorção alveolar resulta em alturas residuais de osso insuficientes. Muitas vezes, estes suportes ósseos são adjacentes a certos canais radiculares, cavidades, estruturas arteriais ou nervosas (4).

A utilização de implantes curtos assegura uma longevidade protética sem necessidade de ligar todos os elementos no caso de implantes múltiplos ou de organizar os implantes de forma a compensar para melhor resistência às restrições oclusais (4).

É útil insistir nas condições locais de tais realizações, onde a perda alveolar conduz a uma altura apico-coronal significativa da coroa protética, relativamente ao implante utilizado, necessariamente curto. Podem solicitar uma grande tensão ou afetar o desenho ou a resistência dos componentes protéticos. É, portanto, importante ter uma ligação fiável que resista a forças oclusais muito favoravelmente sem desaparafusar ou fraturar, tanto em sítios posteriores como anteriores (4).

### 2.5.3 Implantes e doenças periodontais:

A colocação de implantes num paciente parcialmente desdentado com doença periodontal é controversa porque a periodontite expõe estes implantes a um risco infeccioso; a situação é diferente daquela do paciente totalmente desdentado, onde as condições do ecossistema oral são diferentes, com uma diminuição, em particular, de bacilos Gram-negativos anaeróbios estritos a favor de cocos Gram-positivos aero-anaeróbios. Vários estudos mostram que as bolsas periodontais representam nichos infecciosos, fonte de contaminação por implantes infecciosos e contaminação periodontal,

daí a necessidade de preparação periodontal, o que permite a higienização destas bolsas antes da colocação dos implantes (17).

Existem diferentes opiniões sobre se um paciente com periodontite tratada pode ou não receber implantes em boas condições e com um prognóstico equivalente ao de um paciente sem doença periodontal. Uma revisão da literatura sugere que os pacientes com doença periodontal têm resultados de implantes mais fracos do que os pacientes sem doença periodontal (75).

Em contraste, Karoussis et al. (41) encontraram uma diferença não estatisticamente significativa na sobrevivência dos implantes entre pacientes com periodonte saudável e pacientes com periodontite.

#### 2.5.4 Aplicação especial de implantes curtos: ortodontia

Uma ilustração particularmente interessante da contribuição dos implantes curtos para a terapia é fornecida pela implantologia aplicada à Ortodontia. A ideia de ancoragem absoluta chamou a atenção dos ortodontistas e é natural que tenha sido desenvolvida a opção de considerar suplantar alguns dos protocolos anteriormente em uso - nomeadamente aparelhos extra-orais, o uso de dentes qualitativa ou quantitativamente inadequados, com a dificuldade de obter o empenho do paciente. Além disso, o uso de forças contínuas tinha anteriormente parecido impraticável. Neste caso, as especificações eram bastante rigorosas (falta de espessura óssea palatina na sutura palatina medial) e apenas os implantes tão curtos quanto possível eram adequados. Apenas 10% da potencial ancoragem óssea de um implante de 10 mm é suficiente para cobrir trações ortodônticas da ordem de 3 newtons, uma força de mais de 300 gramas. Além disso, o implante deve ser removível (74).

Wehrbein e al. descreveram um implante ortodôntico não escavado de 3,3 mm de diâmetro, 4 mm e 6 mm de comprimento, que no seu estudo clínico foi capaz de retrain os dentes anteriores em 8 mm (79).

Estes implantes ortodônticos são colocados na região medial do palato para servir de ancoragem absoluto. São utilizados principalmente para retrain o bloco incisivo canino no tratamento da Classe II de Angle (56). A avaliação do local receptor ósseo deve ser

cuidadosamente estudada. É feita uma guia de perfuração de acordo com uma guia radiográfica. Estão disponíveis dois comprimentos de implantes, 4 mm e 6 mm (74).

Outra técnica que ilustra a contribuição da implantologia para as técnicas ortodônticas utiliza uma base de colagem posicionada após a osteointegração sobre um implante curto em certas situações clínicas. A base de colagem serve de ancoragem para os acessórios ortodônticos e o implante é então utilizado proteticamente (74).

#### 2.5.5 Implantes curtos e insuficiência óssea na região posterior da maxila sem penetração sinusal

Os setores posteriores maxilares são um dos locais mais comuns para implantes curtos. Estas áreas não dispõem muitas vezes de suporte ósseo suficiente e têm muitas vezes má qualidade óssea. Estes dois fatores não são propícios à colocação bem-sucedida de implantes. A extração e a colocação simultânea de implantes não economizam tempo na obtenção da anquiose do implante porque o próprio encaixe ósseo tem de cicatrizar para permitir a osteointegração do implante. Os tempos de cicatrização na realidade variam dependendo da situação óssea local. Idealmente, a última perfuração no local de extração deveria deixar as paredes alveolares intactas, mas isto é raro, especialmente quando são utilizados implantes com um diâmetro maior do que a raiz extraída. A extração dos dentes é, portanto, realizada com mais cuidado por uma ressecção coronal-radicular e separação das raízes, no caso de um multirradicular, ou por uma secção radicular no caso de um monoradicular, com o objetivo de preservar o suporte ósseo residual, a fim de evitar o recurso a um ato tão ofensivo do osso de suporte como a alveolectomia. Se, apesar das tentativas de preservar o osso, o suporte ósseo após a extração for inadequado, então o implante não deve ser colocado imediatamente, mas sim deve ser realizada uma regeneração óssea guiada (62).

### **3. Alternativas e Vantagens**

#### **3.1. Alternativa ao sinus lift**

A colocação de implantes curtos, quando possível, tem algumas vantagens sobre o tratamento com um sinus lift e a colocação de implantes normais. Em primeiro lugar, o tempo de tratamento, bem como o custo, são menos importantes. Isto é importante para o doente, mas não deve influenciar o tratamento. É aconselhável propor a terapia que nos parece ser a mais adaptada à situação clínica. O risco de morbidade associado aos implantes curtos é o mesmo que para os implantes normais, mas o enxerto sinusal aumenta significativamente o risco de complicações. Os protocolos e técnicas devem ser avaliados de acordo com estes parâmetros (morbidade, perigo) e não apenas de acordo com a sua sobrevivência ou taxas de sucesso. Por outro lado, podem ser necessários implantes curtos quando o paciente tem uma contra-indicação médica ou anatómica a um procedimento de elevação dos seios nasais (68).

Os implantes curtos têm sido tema de numerosos estudos nos últimos anos, particularmente na maxila posterior. Um estudo de Renouard e Nisand (59) de 96 implantes curtos em 85 pacientes relatou uma taxa de sobrevivência de 94,6 %. Fugazzotto e al. (32) examinou 979 implantes curtos com coroas unitárias e calculou uma taxa de sobrevivência de 95,1 %.

Ku e al. (44) relatam resultados igualmente favoráveis para restaurações unitárias sobre implantes curtos na maxila posterior.

Vários autores propõem indicações para cada procedimento (figura 12). Na maxila, quando a quantidade de osso é de 7 mm, seria preferível colocar implantes curtos. Entre 5 e 6 mm de osso, a discussão permanece aberta. A decisão depende da qualidade do osso, do risco de perda óssea marginal (tabagismo, má higiene) e das contra-indicações médicas e anatómicas do paciente. Para menos de 5 mm de osso, no entanto, Cannizaro e al. (14), Jun-Yu Shi, e al (68) e Ferrigno e al. (27): o enxerto e a colocação de implantes normais são a técnica de escolha. No entanto, os vários estudos realizados mostrando taxas de sobrevivência semelhantes entre as duas técnicas levam-nos a crer que entre 5 e 6 mm é preferível colocar um implante curto pela sua simplicidade, a duração do tratamento, bem como a ausência de complicações relacionadas com um sinus lift (14, 68, 27).

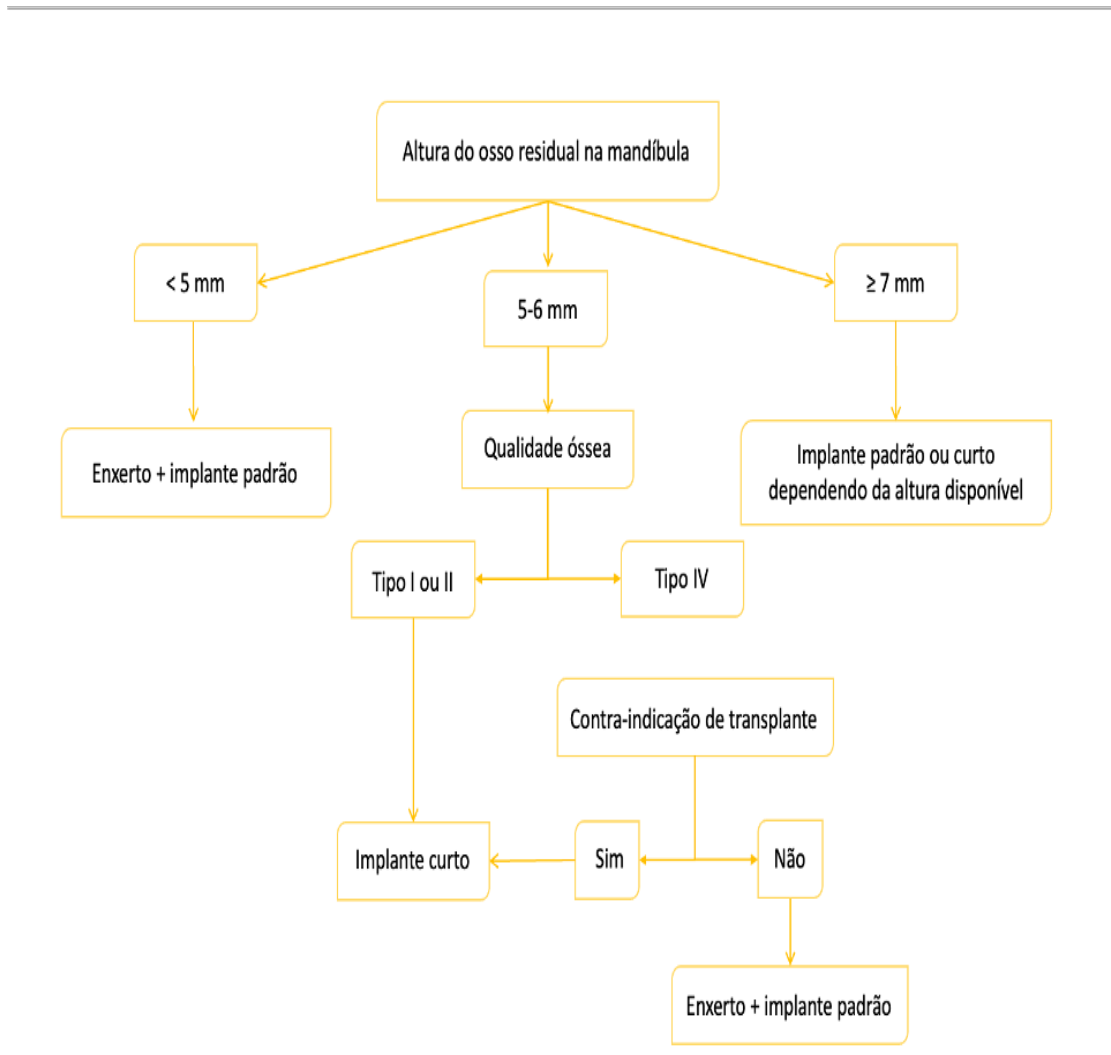


Figura 12 – Escolha da técnica de cirurgia de implante de acordo com a altura do osso residual Adaptado de (Shi,2015).

### 3.2. Alternativa na mandíbula

Estudos comparando as diferentes técnicas de aumento do osso na mandíbula incluem apenas alguns pacientes com um seguimento por vezes curto, o que pode constituir um risco significativo de viés. É, portanto, difícil definir que técnica tem a maior taxa de sucesso com a melhor taxa de sobrevivência de implantes (19).

Chiapasco et al. (19) relataram num estudo uma taxa de sucesso de:

- 60 % a 100 % para regeneração óssea guiada,
- 92 % a 100 % para enxerto em bloco,
- 96,7 % a 100 % para distração alveolar,

e uma taxa de sobrevivência dos implantes de:

- 60 % a 100 % para regeneração óssea guiada,
- 92 % a 100 % para enxerto em bloco,
- 90,4 % a 100 % para distração alveolar,

As principais causas de falha são devidas à contaminação bacteriana, exposição do enxerto ou da membrana, mas também à parestesia temporária ou mesmo permanente em certos casos. De facto, Louis (46) descreveu no seu estudo, uma taxa de 66 % de exposição de membranas em ROG com membranas não reabsorvíveis. Felice et al (25) confirmam uma taxa de exposição de enxertos de 12,5 % em enxertos de blocos aposicionados.

Da mesma forma, Chiapasco et al (20) encontraram uma taxa de 30 % de exposição de enxertos num estudo prospetivo de 2 anos. O crescimento em altura dos diferentes métodos também varia de acordo com os estudos.

No entanto, podemos dar um ganho em altura de:

- 5mm para enxerto onlay 5 a 10 mm para distração de acordo com Chiapasco (20),
- 3,3mm para ROG de acordo com Simion (69),
- 10mm para distração óssea de acordo com Bianchi (6).

A translação do nervo alveolar inferior é adequada quando a altura da crista não permite a colocação de implantes e há uma falta de altura protética. Contudo, existem apenas alguns profissionais capazes de executar esta técnica, o que tem consequências significativas para o paciente. Existe um risco significativo de fratura ou parestesia. Num estudo baseado numa revisão bibliográfica de 116 artigos, apenas 24 artigos foram selecionados (78).

Estes artigos mostram-nos:

- 95,9 % dos doentes que receberam lateralização nervosa tinham perturbações de sensibilidade temporárias e 3,4 % tinham perturbações permanentes,

- 58,9 % dos pacientes que receberam uma transposição tiveram problemas de sensibilidade temporária e 22,1 % destes pacientes não recuperaram a sua sensibilidade original.

Há muitas técnicas que permitem o aumento vertical das cristas alveolares. Cada uma delas apresenta riscos significativos para o paciente e um tempo de tratamento relativamente longo antes de se colocar a prótese definitiva (57).

É difícil saber qual é o mais eficaz e o que melhor garantirá a sobrevivência de um implante. Os implantes curtos poderiam, portanto, ser uma alternativa razoável para a reabilitação de cristas atrofiadas na mandíbula com menor risco de complicação, tempos de tratamento mais curtos, menor custo para o paciente e possibilidade de reabilitação protética em pacientes que não são elegíveis para aumento ósseo (idade avançada, patologia...) [57].

### **3.3. Vantagens**

A utilização de implantes curtos reduz significativamente o risco intra-operatório de danos nervosos ou hemorrágicos (1).

→ Estes implantes limitarão consideravelmente a utilização de técnicas de reconstrução e procedimentos de aumento com os seus próprios materiais e biomateriais.

→ O eixo do implante é mais frequentemente favorável (o da futura prótese), uma vez que o implante, pelo seu pequeno tamanho, encontra facilmente o seu lugar, mesmo num volume ósseo muito limitado.

→ Sendo o eixo protético-implantar mais favorável, a montagem protética-implantar está sujeita a restrições reduzidas, reduzindo significativamente a manutenção das partes protéticas, bem como as complicações protéticas.

→ A perfuração óssea é mais curta e causa menos stress térmico prejudicial.

→ A explanação de implantes curtos é mais simples e menos arriscada do que a de implantes longos se a remoção de implantes for indicada (1).

Menos enxertos de aumento ósseo	Ganho de tempo Redução de despesas Mais conforto para o doente, mais indicações de implantes Menor risco de complicações com aloenxertos e xenoenxertos
Menos risco cirúrgico	Em situações difíceis (abertura bucal limitada, vascular, trajeto nervoso) Em relação às estruturas dentárias vizinhas Redução do tempo cirúrgico Menos radiação para o paciente devido a menos controlos radiográficos
Facilidade cirúrgica	Melhor gestão de alturas protéticas Menos compromisso em comparação com a guia cirúrgica

*Tabela 4 – Vantagens de implantes curtos Adaptado de (Celo 2019).*

*Implante curto: alternativa não invasiva para evitar estruturas anatómicas vitais*

### III – Conclusão

Para colocar implantes é essencial ter um conhecimento profundo das diferentes estruturas anatómicas vitais, tais como seio maxilar, nervo mentoniano e nervo alveolar inferior e ter consciência das diferentes considerações anatómicas para a colocação de implantes.

Em pacientes com níveis avançados de reabsorção óssea alveolar, os clínicos são confrontados com uma situação mais difícil, uma vez que essas estruturas anatómicas vitais estariam mais próximas dos limites dos implantes. Este caso é frequentemente problemático e pode exigir intervenções cirúrgicas adicionais para aumentar os níveis ósseos (ROG, sinus lift...) o que poderia ser traumático, dispendioso e prolongar o plano de tratamento para além do seu risco de insucesso.

Foram propostos implantes curtos como uma alternativa às intervenções cirúrgicas pré-implantares. Devido aos desenvolvimentos na superfície do implante, forma, desenho macroscópico, diferentes estudos sobre protocolo cirúrgico e análise biomecânica dos implantes curtos, os implantes curtos tornaram-se uma alternativa real na maxila e mandíbula severamente reabsorvida.

Os implantes curtos são, portanto, uma alternativa fiável ao contrário das técnicas de aumento ósseo que podem não ser bem toleradas pelo paciente; permitem a redução do risco de contacto com estruturas anatómicas ou raízes dentárias adjacentes (menos invasivos), a redução do risco de complicações, a redução do tempo e custo de tratamento, a simplificação da gestão de pacientes.

São necessários mais estudos para avaliar a sobrevivência de um implante curto ser testada. No futuro deverão ser comparados com os implantes colocados com um volume ósseo satisfatório.

*Implante curto: alternativa não invasiva para evitar estruturas anatómicas vitais*

## IV – Referências bibliográficas

- [1] 3dCelo, Les implants courts : une alternative aux techniques d'augmentation osseuse. In *Implan-tologie.*, 2019.
- [2] K. S. Ahmed A., Shah S. Pd071 : The outcome of short dental implants : a retrospective study. volume 45, pages 66–66. *Journal of Clinical Periodontology*, 2018.
- [3] A. A. Al-Ekrish, G. Widmann, S. A. Alfadda, and A. A. Al-Ekrish. Revised, computed tomography-based leholm and zarb jawbone quality classification. *International Journal of Prosthodontics*, 31(4), 2018.
- [4] S. S. Al-Johany. Survival rates of short dental implants ( $\leq 6.5$  mm) placed in posterior edentulous ridges and factors affecting their survival after a 12-month follow-up period : Systematic review. *International Journal of Oral & Maxillofacial Implants*, 34(3), 2019.
- [5] M. A. Bassi, M. Lopez, L. Confalone, S. Fanali, V. Candotto, and F. Carinci. Reliability of short implants in oral rehabilitation. *European Journal of Inflammation*, 10(2\_suppl) :27– 30, 2012.
- [6] A. Bianchi, P. Felice, G. Lizio, and C. Marchetti. Alveolar distraction osteogenesis versus inlay bone grafting in posterior mandibular atrophy : a prospective study. *Oral Surgery, Oral Medicine, Oral Pathology, Oral Radiology, and Endodontology*, 105(3) :282–292, 2008.
- [7] H. Birdi, J. Schulte, A. Kovacs, M. Weed, and S.-K. Chuang. Crown-to-implant ratios of short-length implants. *Journal of oral Implantology*, 36(6) :425–433, 2010.
- [8] R. J. Blanes, J. P. Bernard, Z. M. Blanes, and U. C. Belser. A 10-year prospective study of iti dental implants placed in the posterior region. ii : Influence of the crown-to-implant ratio and different prosthetic treatment modalities on crestal bone loss. *Clinical oral implants research*, 18(6) :707–714, 2007.
- [9] P. J. Boyne. Grafting of the maxillary sinus floor with autogenous marrow and bone. *Oral Surg.*, 38 :613–616, 1980.
- [10] P.-I. Bra-nemark, G. A. Zarb, T. Albrektsson, and H. M. Rosen. Tissue-integrated pros-theses. osseointegration in clinical dentistry, 1985.

- [11] P. Branemark, B. Hanson, R. Adell, V. Breine, J. Lindstrom, O. Hallen, and A. Ohman. Osseointegrated implants in the treatment of the edentulous jaw. *Experience from a*, 1977.
- [12] P. Bravetti. Complements osseux et alternatives aux complements. volume 67, pages 6–25. *La Lettre de la Stomatologie, Journal LS*, 2015.
- [13] D. Buser, K. Dula, U. Belser, H.-P. Hirt, and H. Berthold. Localized ridge augmentation using guided bone regeneration. i. surgical procedure in the maxilla. *International Journal of Periodontics & Restorative Dentistry*, 13(1), 1993.
- [14] G. Cannizzaro, P. Felice, A. F. Minciarelli, M. Leone, P. Viola, and M. Esposito. Early implant loading in the atrophic posterior maxilla : 1-stage lateral versus crestal sinus lift and 8 mm hydroxyapatite-coated implants. a 5-year randomised controlled trial. *Eur J Oral Implantol*, 6(1) :13–25, 2013.
- [15] H.-S. Cha, A. Kim, H. Nowzari, H.-S. Chang, and K.-M. Ahn. Simultaneous sinus lift and implant installation : prospective study of consecutive two hundred seventeen sinus lift and four hundred sixty-two implants. *Clinical implant dentistry and related research*, 16(3) :337–347, 2014.
- [16] S. Chandran and N. Sakkir. Implant–supported full mouth rehabilitation : A guided surgical and prosthetic protocol. *Journal of clinical and diagnostic research : JCDR*, 10(2) :ZJ05, 2016.
- [17] G. Chatzopoulos and L. Wolff. Survival rates of dental implants in patients with and without a history of periodontitis. *Clinical Oral Implants Research*, 29 :330–330, 2018.
- [18] M. Chiapasco and P. Casentini. Horizontal bone-augmentation procedures in implant dentistry : prosthetically guided regeneration. *Periodontology 2000*, 77(1) :213–240, 2018.
- [19] M. Chiapasco, P. Casentini, and M. Zaniboni. Bone augmentation procedures in implant dentistry. *International Journal of Oral & Maxillofacial Implants*, 24, 2009.
- [20] M. Chiapasco, M. Zaniboni, and L. Rimondini. Autogenous onlay bone grafts vs. alveolar distraction osteogenesis for the correction of vertically deficient edentulous ridges : a 2–4-year prospective study on humans. *Clinical oral implants research*, 18(4) :432–440, 2007.

- [21] E. P. Chizolini, A. C. Rossi, A. R. Freire, M. R. Perussi, P. H. F. Caria, and F. B. Prado. Short implants in oral rehabilitation. *RSBO Revista Sul-Brasileira de Odontologia*, 8(3) :329–334, 2011.
- [22] S. Cortellini, C. Favril, M. De Nutte, W. Teughels, and M. Quirynen. Patient compliance as a risk factor for the outcome of implant treatment. *Periodontology 2000*, 81(1) :209–225, 2019.
- [23] R. S. Cruz, C. A. d. A. LEMOS, V. E. d. S. BATISTA, J. M. d. L. GOMES, E. P. PELLIZZER, F. R. VERRI, et al. Short implants versus longer implants with maxillary sinus lift. a systematic review and meta-analysis. *Brazilian oral research*, 32, 2018.
- [24] K. Degirmenci and M. H. Atala. The impact of different dental implant surface properties to osseointegration success of dental implants—a systematic review. *Clinical Oral Implants Research*, 30 :280–280, 2019.
- [25] P. Felice, R. Pistilli, G. Lizio, G. Pellegrino, A. Nisii, and C. Marchetti. Inlay versus onlay iliac bone grafting in atrophic posterior mandible : a prospective controlled clinical trial for the comparison of two techniques. *Clinical implant dentistry and related research*, 11 :e69–e82, 2009.
- [26] C. Feneyrou. *Le point sur les différentes techniques d'augmentation verticale de la crête osseuse postérieure mandibulaire*. PhD thesis, Université Toulouse III-Paul Sabatier, 2014.
- [27] N. Ferrigno, M. Laureti, and S. Fanali. Dental implants placement in conjunction with osteotome sinus floor elevation : a 12-year life-table analysis from a prospective study on 588 iti® implants. *Clinical oral implants research*, 17(2) :194–205, 2006.
- [28] Y. Fournier. *Anatomie mandibulaire et techniques chirurgicales en implantologie : gestion des risques*. Éditions universitaires européennes, 2020.
- [29] V. Frank Feuille, C. I. Knapp, M. A. Brunsvold, and J. T. Mellonig. Clinical and histologic evaluation of bone-replacement grafts in the treatment of localized alveolar ridge defects. part 1: Mineralized freeze-dried bone allograft. *International Journal of Periodontics and Restorative Dentistry*, 23(1) :29–36, 2003.
- [30] B. Friberg, K. Gröndahl, U. Lekholm, and P.-I. Brånemark. Long-term follow-up of severely atrophic edentulous mandibles reconstructed with short branemark implants. *Clinical implant dentistry and related research*, 2(4) :184–189, 2000.

- [31] P. A. Fugazzotto. Gbr using bovine bone matrix and resorbable and nonresorbable membranes. part 1 : histologic results. *International Journal of Periodontics & Restorative Dentistry*, 23(4), 2003.
- [32] P. A. Fugazzotto. Success and failure rates of 1,344 6-to 9-mm-length rough-surface implants placed at the time of transalveolar sinus elevations, restored with single crowns, and followed for 60 to 229 months in function. *International Journal of Oral & Maxillofacial Implants*, 32(6), 2017.
- [33] J.-F. Gaudy, B. Cannas, L. Gillot, and T. Gorce. *Atlas d'anatomie implantaire*. Elsevier Health Sciences, 2011.
- [34] G. Greenstein and D. Tarnow. The mental foramen and nerve: clinical and anatomical factors related to dental implant placement: a literature review. *Journal of periodontology*, 77(12) :1933–1943, 2006.
- [35] T. J. Griffin and W. S. Cheung. The use of short, wide implants in posterior areas with reduced bone height: a retrospective investigation. *The Journal of prosthetic dentistry*, 92(2) :139–144, 2004.
- [36] C. H. Hämmerle, B. Klinge, and H. Schliephake. The 5 eao consensus conference 7-10 february 2018, pfäffikon, schwyz, switzerland. *Clinical Oral Implants Research*, 29 :3–5, 2018.
- [37] F. Javed and G. E. Romanos. The role of primary stability for successful immediate loading of dental implants. a literature review. *Journal of dentistry*, 38(8) :612–620, 2010.
- [38] G. Juodzbalyis and M. Kubilius. Clinical and radiological classification of the jawbone anatomy in endosseous dental implant treatment. *Journal of oral & maxillofacial research*, 4(2), 2013.
- [39] G. Juodzbalyis and A. M. Raustia. Accuracy of clinical and radiological classification of the jawbone anatomy for implantation—a survey of 374 patients. *Journal of Oral Implantology*, 30(1) :30–39, 2004.
- [40] T. Kalpalatha Reddy and N. Kumaravel. Bone density assessment of oral implant sites using texture parameters. *International Journal of Image and Data Fusion*, 2(2) :167–180, 2011.

- [41] I. K. Karoussis, S. Kotsovilis, and I. Fourmousis. A comprehensive and critical review of dental implant prognosis in periodontally compromised partially edentulous patients *Clinical oral implants research*, 18(6) :669–679, 2007.
- [42] F. Khoury. *Gre e osseuse en implantologie*. Quintessence International, 2010.
- [43] R. A. Kraut. The sinus bone graft—third edition 2019, 2019.
- [44] J.-K. Ku, I.-h. Kim, J.-G. Lee, and Y.-K. Kim. Long-term clinical evaluation of short im-plants on posterior partially edentulous areas : A 14-year retrospective study. *International Journal of Oral & Maxillofacial Implants*, 36(1), 2021.
- [45] A.-L. Levaudi. Évaluation du volume osseux après implantation : une revue systématique de la littérature. 2017.
- [46] P. J. Louis, R. Gutta, N. Said-Al-Naief, and A. A. Bartolucci. Reconstruction of the maxilla and mandible with particulate bone graft and titanium mesh for implant place-ment. *Journal of Oral and Maxillofacial Surgery*, 66(2) :235–245, 2008.
- [47] F. S. Manhes L. Nouvelle greffe osseuse pré-implantaire : l’ulna proximal. volume 53, pages 14–19. Le fil dentaire, 2010.
- [48] C. E. Misch. Contemporary implant dentistry. *Implant Dentistry*, 8(1) :90, 1999.
- [49] A. Monje, F. Suarez, P. Galindo-Moreno, A. García-Nogales, J.-H. Fu, and H.-L. Wang. A systematic review on marginal bone loss around short dental implants (< 10 mm) for implant-supported fixed prostheses. *Clinical oral implants research*, 25(10) :1119–1124, 2014.
- [50] G. Murray, R. Holden, and W. Roschlau. Experimental and clinical study of new growth of bone in a cavity. *The American Journal of Surgery*, 93(3) :385–387, 1957.
- [51] D. Nisand, N. Picard, and I. Rocchietta. Short implants compared to implants in vertically augmented bone : a systematic review. *Clinical oral implants research*, 26 :170–179, 2015.
- [52] D. Nisand and F. Renouard. Short implant in limited bone volume. *Periodontology 2000*, 66(1) :72–96, 2014.
- [53] R. Peeran. *Essentials of Periodontics & Oral Implantology*. Biological, Clinical and Surgical aspects of Implants, 2021.
- [54] S. W. Peeran, M. Thiruneervannan, K. A. Abdalla, and M. H. Mugrabi. Endo-perio lesions. *Int J Sci Tech Res*, 2 :268–74, 2013.

- [55] Y.-T. Peng, C.-C. Tseng, Y.-C. Du, Y.-N. Chen, and C.-H. Chang. A novel conversion method for radiographic guide into surgical guide. *Clinical implant dentistry and related research*, 19(3) :447–457, 2017.
- [56] I. Polyzois, G. Leonard, and P. Synodinos. Skeletal anchorage in orthodontic treatment of class ii malocclusion : Contemporary applications of orthodontic implants, miniscrew implants and mini plates. In *Biological principles and biomechanical considerations of implants, mini plates and miniscrew implants*. Mosby, Elsevier, 2014.
- [57] B. Pommer, S. Frantal, J. Willer, M. Posch, G. Watzek, and G. Tepper. Impact of dental implant length on early failure rates : A meta-analysis of observational studies. *Journal of Clinical Periodontology*, 38(9) :856–863, 2011.
- [58] G. Raaj, P. Manimaran, C. D. Kumar, D. S. Sadan, and M. Abirami. Comparative evaluation of implant designs : Influence of diameter, length, and taper on stress and strain in the mandibular segment—a three-dimensional finite element analysis. *Journal of pharmacy & bioallied sciences*, 11(Suppl 2) :S347, 2019.
- [59] F. Renouard and D. Nisand. Short implants in the severely resorbed maxilla : a 2-year retrospective clinical study. *Clinical implant dentistry and related research*, 7 :s104–s110, 2005.
- [60] I. Rodrigues, P. Zanardi, and N. Sesma. Effect of abutment screw design and crown/implant ratio on preload maintenance of single-crown screw-retained implant-supported prostheses. *International Journal of Oral & Maxillofacial Implants*, 34(6), 2019.
- [61] A. R. Rokn, A. Keshtkar, A. Monzavi, K. Hashemi, and T. Bitaraf. Comparing short dental implants to standard dental implants : protocol for a systematic review. *JMIR research protocols*, 7(1) :e16, 2018.
- [62] M. A. Roshdy and M. A. El Khashab. Limited evidence suggests that, in a deficient edentulous posterior maxilla, short implants could be an alternative to sinus augmentation with longer implants. *Journal of Evidence Based Dental Practice*, 19(4) :101350, 2019.
- [63] A. Schettritt. Short and ultra-short implants, 2019.

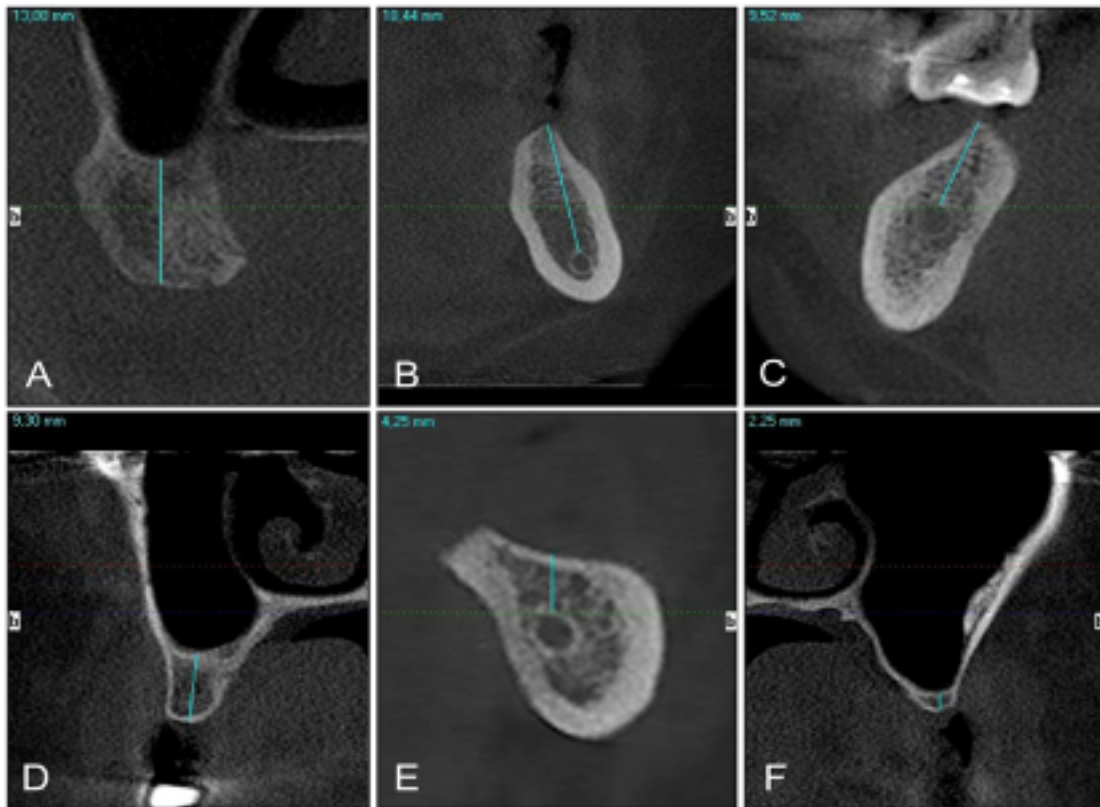
- [64] D. Schneider, L. Witt, and C. H. Hämmerle. Influence of the crown-to-implant length ratio on the clinical performance of implants supporting single crown restorations : a cross-sectional retrospective 5-year investigation. *Clinical oral implants research*, 23(2) :169–174, 2012.
- [65] J. Schulte, A. M. Flores, and M. Weed. Crown-to-implant ratios of single tooth implant-supported restorations. *The Journal of prosthetic dentistry*, 98(1) :1–5, 2007.
- [66] A. Seban, A. Deboise, and P. Bonnaud. Insuffisance osseuse verticale circonscrite de la région maxillaire postérieure corrigée par un comblement sinusien alloplastique pour un traitement implantaire. *Implantodontie*, 14(4) :186–190, 2005.
- [67] A. K. Shah et al. Short implants-when, where and how ? *Journal of the International Clinical Dental Research Organization*, 7(3) :132, 2015.
- [68] J.-Y. Shi, S.-C. Qiao, Y.-X. Gu, Y. Zhu, and H.-C. Lai. Treatment strategies in moderate atrophic posterior maxilla : short dental implants or sinus floor elevation ? *Musculoskeletal Regeneration*, 1, 2015.
- [69] M. Simion, F. Fontana, G. Rasperini, and C. Maiorana. Vertical ridge augmentation by expanded-polytetrafluoroethylene membrane and a combination of intraoral autogenous bone graft and deproteinized anorganic bovine bone (bio oss). *Clinical oral implants re-search*, 18(5) :620–629, 2007
- [70] R. B. Summers. A new concept in maxillary implant surgery : the osteotome technique. *Compendium (Newtown, Pa.)*, 15(2) :152–154, 1994.
- [71] K. Takeshita, K. Funaki, R. Jimbo, and T. Takahashi. Nasopalatine duct cyst developed in association with dental implant treatment : A case report and histopathological observation. *Journal of oral and maxillofacial pathology : JOMFP*, 17(2) :319, 2013.
- [72] D. A. Tyndall, J. B. Price, S. Tetradis, S. D. Ganz, C. Hildebolt, and W. C. Scarfe. Position statement of the american academy of oral and maxillofacial radiology on selection criteria for the use of radiology in dental implantology with emphasis on cone beam computed tomography. *Oral surgery, oral medicine, oral pathology and oral radiology*, 113(6) :817– 826, 2012.

- [73] T. B. VAIL, G. W. TROTTER, and B. E. POWERS. Equine demineralized bone matrix : relationship between particle size and osteoinduction. *Veterinary Surgery*, 23(5) :386–395, 1994.
- [74] D. A. Vallery-Radot L. L’implant d’ancrage en orthodontie. Orthodontie - Thèses et écrits académiques, Procédures d’ancrage orthodontique, Pose d’implant dentaire - Dissertations universitaires., 2006.
- [75] G. Van der Weijden, K. Van Bommel, and S. Renvert. Implant therapy in partially eden-tulous, periodontally compromised patients : a review. *Journal of clinical periodontology*, 32(5) :506–511, 2005.
- [76] Vaz, Pessoa, Muraru and Jaecques. Influence of implant connection type on the biomechanical environment of immediately placed implants ct-based nonlinear, three dimensional finite elemento analysis. *Clinical implant dentistry and related research*. 1708 – 8208, 2010.
- [77] X. Vela, V. Méndez, X. Rodríguez, M. Segalà, and D. P. Tarnow. Crestal bone changes on platform-switched implants and adjacent teeth when the tooth-implant distance is less than 1.5 mm. *International Journal of Periodontics and Restorative Dentistry*, 32(2) :149, 2012.
- [78] B. Vetromilla, L. Moura, C. Sonogo, M. Torriani, and O. Chagas Jr. Complications asso-ciated with inferior alveolar nerve repositioning for dental implant placement : a systematic review. *International journal of oral and maxillofacial surgery*, 43(11) :1360–1366, 2014.
- [79] H. Wehrbein, B. Merz, P. Diedrich, and J. Glatzmaier. The use of palatal implants for orthodontic anchorage. design and clinical application of the orthosystem. *Clinical oral implants research*, 7(4) :410–416, 1996.

- [80] [www.nobelbiocare.com/sites/default/files/74423A\\_NobelSpeedy%20Manual%202012.1.pdf](http://www.nobelbiocare.com/sites/default/files/74423A_NobelSpeedy%20Manual%202012.1.pdf); Manuel NobelSpeedy® Groovy
- [81] L. Xie, Z. Zhao, L. Huang, C. Qin, W. Wang, C. Xu, et al. The anatomical research on the mental foramen related to the mental nerve block. *Yangtze Medicine*, 5(01):54, 2021.
- [82] G. A. Zarb and T. Albrektsson. *Tissue-integrated prostheses : osseointegration in clinical dentistry*. Quintessence Publishing Company, 1985.

*Implante curto: alternativa não invasiva para evitar estruturas anatómicas vitais*

## Anexo 1:



*Anexo 1 Adaptado de [39].*

*A = Primeiro molar direito do maxilar, o SMD na imagem transversal da CBCT tem mais de 10 mm de altura e é classificado como Tipo I sem necessidade de aumento vertical da altura do osso do processo alveolar (todas as imagens de CBCT neste artigo foram obtidas com I-CAT® (Imaging Sciences International LLC, Hatfield, PA USA) CBCT, uma letra "b" na imagem de CBCT transversal significa lado bucal).*

*B = Altura do tipo I (> 10 mm) do primeiro molar esquerdo da mandíbula na imagem transversal da CBCT.*

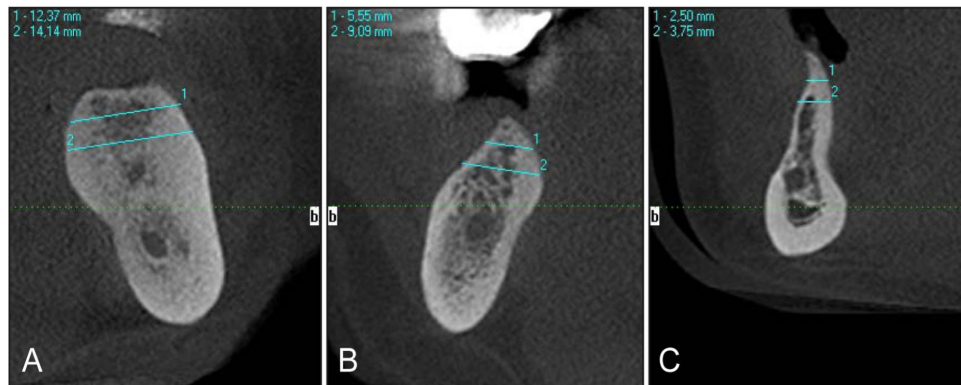
*C = Altura do tipo II (> 8 a ≤ 10 mm) do primeiro molar inferior direito na imagem transversal da CBCT. Implante simultâneo com aumento do soalho sinusal são recomendados.*

*D = Altura do tipo II (> 4 a ≤ 10 mm) do primeiro molar superior direito na imagem transversal da CBCT. Implante simultâneo com aumento vertical do processo alveolar são recomendados.*

*E = Altura Tipo III (≤ 8 mm) do segundo molar inferior esquerdo na imagem transversal da CBCT. Recomenda-se aumento do processo alveolar vertical e implante tardio. As paredes do canal mandibular têm identificação adequada com qualidade óssea D2.*

*F = Altura Tipo III (≤ 4 mm) pré-molares superiores esquerdos na imagem transversal da CBCT. Recomenda-se aumento do soalho sinusal e implante tardio.*

## Anexo 2:



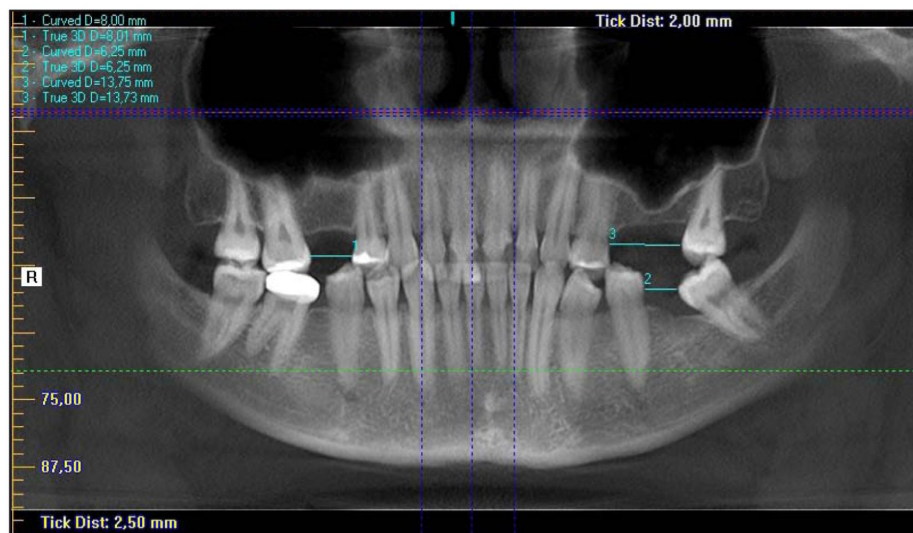
### Anexo 2 Adaptado de [39]:

A = Largura do tipo I ( $> 6$  mm) do molar inferior em imagem transversal de CBCT ao nível de 3 mm e 6 mm sem necessidade de aumento do processo alveolar horizontal antes do tratamento com implante.

B = Largura do tipo II ( $> 4$  a  $\leq 6$  mm) do molar inferior direito na imagem transversal da CBCT. Recomenda-se o tratamento com implantes dentários com aumento horizontal simultâneo de processo alveolar.

C = Largura tipo III da pré-molar inferior na imagem transversal da CBCT. Aumento do processo alveolar horizontal e implantação tardia são recomendados.

## Anexo 3:



### Anexo 3 Adaptado de [39]:

Cumprimento do SMD em zonas não estéticas na imagem do CBCT (reconstrução panorâmica)  
Medida "1" - Tipo I, medida "2" Tipo II, medida "3" - Tipo III.