

Curso Avançado de Feridas Complexas – Módulo 1

Alexandre, A.^a; Cabecinhas, G.^b; Inácio, D.^b

a) Enfermeira no Serviço de Cirurgia Geral do Centro Hospitalar de Leiria; b) Enfermeira na Unidade de Hospitalização Domiciliária do Centro Hospitalar de Leiria

Introdução

As feridas malignas (FM) resultam da infiltração cutânea de um tumor ou metástases na pele, incluindo vasos sanguíneos e linfáticos¹.

Pela **elevada improbabilidade de cicatrização**, o tratamento ocorre, maioritariamente, de forma paliativa, dirigido à pessoa portadora de FM, com objetivo de minimizar o desconforto, a dor e os transtornos psicossociais^{1,2}. O conceito de dor total introduzido por Cicely Saunders engloba o contexto físico, psicológico, social, emocional e espiritual, associado ao impacto de um diagnóstico terminal. **Pressupõe uma compreensão holística orientada pelo contexto de cada pessoa**^{3,4}.

A apresentação deste caso clínico tem como **objetivo** demonstrar a importância da avaliação da dor total e da intervenção personalizada dirigida às necessidades da pessoa/família portadora de FM.

Apresentação do caso

Sra. L, 67 anos, solteira, reside sozinha, sem filhos. Carcinoma da mama invasivo grau 2 diagnosticado em 2017. Proposta para quimioterapia neoadjuvante, que recusou abandonando seguimento no IPO, recorrendo a medicinas alternativas. Iniciou ulceração da lesão mamária em 2020, sendo a própria a realizar os tratamentos.

Neste momento, apresenta **ulceração com exsudado, hemorragia, odor e dor**.

A Sra. L. **recusa-se a olhar para a sua ferida**.

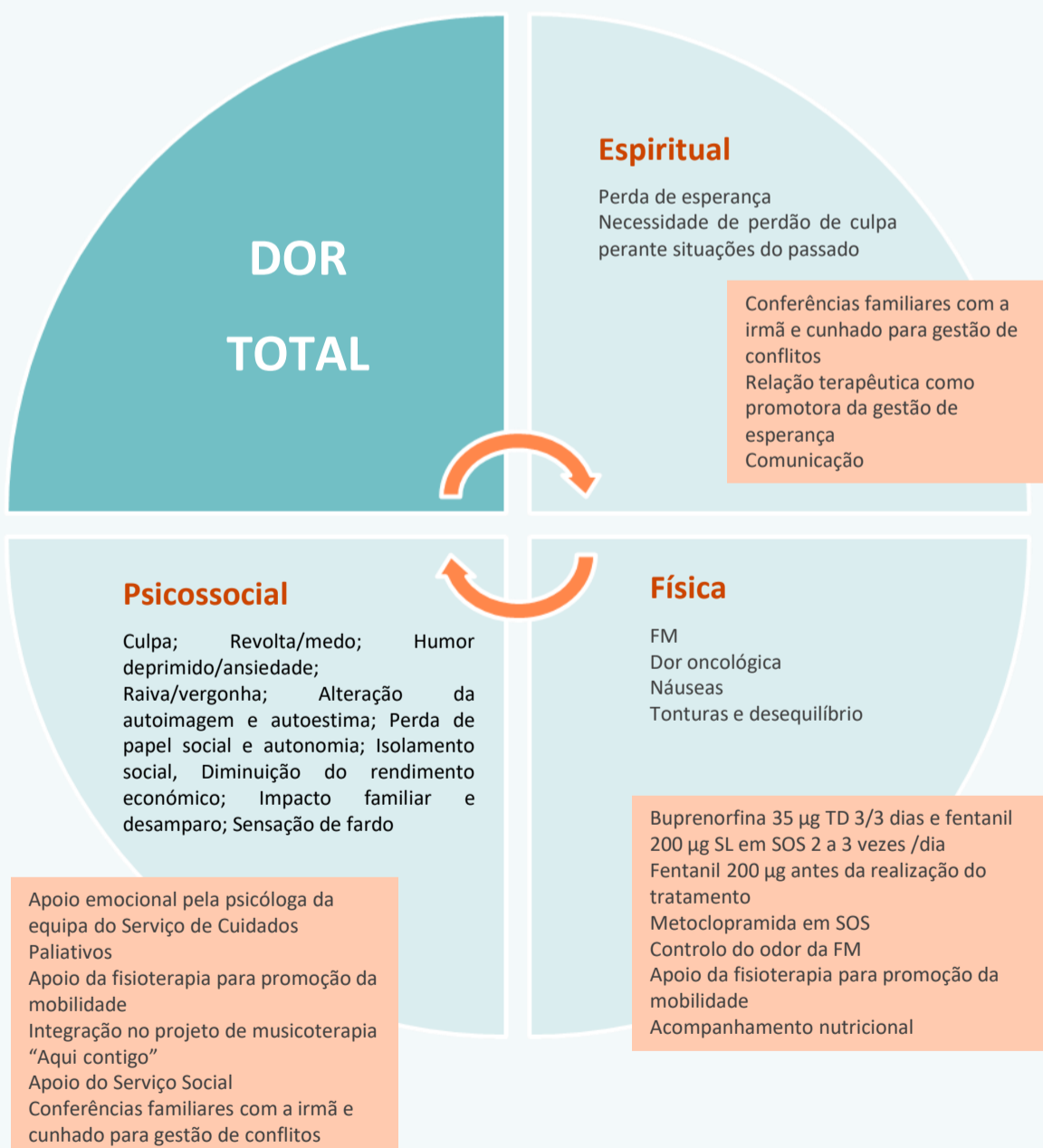


Figura 1 – Abordagem da Dor total

Tratamento da FM segundo o acrónimo HOPES

HEMORRAGIA	ODOR	DOR	EXSUDADO	INFECÇÃO
Procedimentos comuns: Remoção cuidadosa do penso com recurso a removedor de adesivo e irrigação com solução salina; limpeza e desbridamento suaves da ferida; proteção da pele circundante com polímero acrílico ou óxido de zinco.				
EIHSCP (10-10-2022)	UICP (28-10-2022)	UCC (04-12-2022)	UCC (28-12-2022)	
<ul style="list-style-type: none"> Fentanil 200 µg antes da realização do tratamento (Dor) Administração de ácido tranexâmico (Hemorragia) Ácido aminocaprílico em pó (Hemorragia) Esponja de gelatina modificada embebida em adrenalina (Hemorragia) Fibras gelificantes (Exsudado) Compressas aromatizadas com "paradontax" (Odor) Penso higiénico como penso secundário (Exsudado) 	<ul style="list-style-type: none"> Fentanil 200 µg antes da realização do tratamento Ácido aminocaprílico em pó Esponja de gelatina modificada Fibras gelificantes (Exsudado) Carvão ativado (Odor) Penso higiénico como penso secundário 	<ul style="list-style-type: none"> Fentanil 200 µg antes da realização do tratamento Clorhexidina creme a 2%, com redução significativa do exsudado, odor e com ganhos em termos de tecido de granulação e epitelização, com redução do tamanho da ferida maligna Fibras gelificantes (Exsudado) Penso higiénico como penso secundário 	<ul style="list-style-type: none"> Radioterapia hemostática (Hemorragia) Fentanil 200 µg antes da realização do tratamento Metronidazol creme (Odor) – prescrição do IPO Penso higiénico como penso secundário 	

Figura 2 – Evolução e tratamento da ferida maligna

Resultados

O plano de cuidados instituído baseou-se numa **abordagem multidisciplinar**, com o objetivo de otimizar os sintomas físicos, psicossociais e espirituais (dor total). Admite-se ter sido possível controlar a hemorragia, exsudado, dor e odor da FM, com **consequente impacto no conforto e na qualidade de vida** da Sra. L. A nível psicossocial, parece ter havido uma melhoria da sua relação familiar e sensação de "ser um fardo", assim como uma diminuição da sua revolta e sentimento de culpa. No entanto, a Sra. L. **ainda se recusa a olhar para a sua FM**.

Conclusão

No caso apresentado, o plano de cuidados instituído pelas várias equipas de saúde teve como **foco a promoção da qualidade de vida** da Sra. L., dada a **improbabilidade de cicatrização da FM**, abordando a dor em todas as suas dimensões.

Na **abordagem da FM não existem verdades absolutas, sendo que a pessoa deverá estar no centro da tomada de decisão**. Cabe à equipa multidisciplinar estabelecer **uma relação terapêutica**, respeitando a dignidade da pessoa, com ganhos na **promoção de conforto e qualidade de vida**².

"Só quem sente e compreende a dimensão da dor é o dono da ferida" (Laura Mélló)

Agradecimentos

Agradecemos a colaboração da Unidade de Cuidados Continuados da Misericórdia da Batalha e da Equipa Intra Hospitalar de Suporte em Cuidados Paliativos do Centro Hospitalar de Leiria

Referências Bibliográficas

- Vicente, H. Úlceras malignas. In A. Parreira & R. Marques (Eds.), *Feridas - Manual de boas práticas*. 1ª edição. Lisboa: Lidel; 2017. pp. 188–200; 2. Vicente, H; Matos, M; Gomes, S. et al. (DES)COBRIR A FERIDA MALIGNA, Associação portuguesa de Tratamento de Feridas. 2021. Disponível em: <https://www.apferidas.com/Ficheiros/White%20Paper/APTFeridas%20-%20WhitePaper%20Ferida%20Maligna.pdf>; 3. Silva, E. V.; Conceição, H. N. Cuidados Paliativos de Enfermagem a pacientes com feridas neoplásicas. 2020. *Espaço Para a Saúde - Revista de Saúde Pública Do Paraná*, 21(1), 82–94. Disponível em: <https://doi.org/10.22421/15177130-2020v21n1p82>; 4. Wood, J. Cicely Saunders. 'Total Pain' and emotional evidence at the end of life. 2021. *BMJ*, 1–11. Disponível em: <https://doi.org/10.1136/medhum-2020-012107>