

Prótese no Delgado

Oliveira N, Morgado M, Carvalho P, Queimado H, Ramos L, Rodrigues F.
Serviço de Cirurgia Geral
Diretor de Serviço: Dr. Francisco Rodrigues



Hospital
Vila Franca de Xira

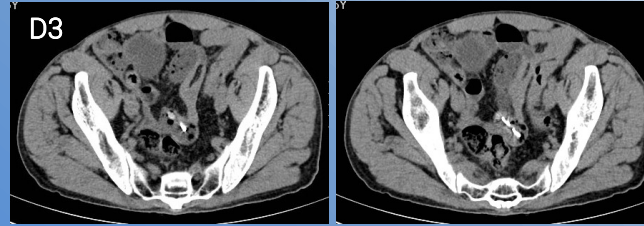
Caso clínico:

Homem, 46 anos.

Recorreu ao serviço de urgência um dia depois de ter engolido uma prótese dentária com dois dentes e arame de suporte.

AP: paralisia cerebral com défices motores;
Hábitos alcoólicos e tabágicos – internado em clínica de desintoxicação.

Não apresentava sintomatologia nem alterações ao exame objetivo.
Ficou internado para vigilância.



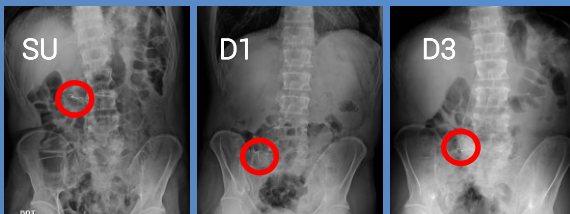
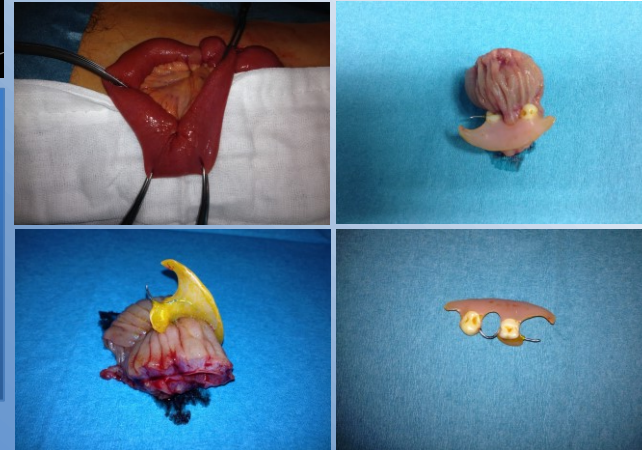Evolução no internamento:

Em D3 de internamento iniciou quadro de dor abdominal que à palpação se localizava na FID. Analiticamente apresentava leucocitose de 15,9 (com neutrofilia de 81,8%) e PCR de 1,15.

Repetiu exames de imagem com novo Rx simples do abdómen e TC-abdomino-pélvica onde se verificou não haver progressão da prótese em relação a exames anteriores.

Tratamento

Foi submetido a laparotomia exploradora onde se verificou perfuração de ansa de intestino delgado; foi realizada enterectomia segmentar de íleon. Apresentou evolução favorável no pós operatório.



Discussão: A ingestão de corpos estranhos é uma situação relativamente comum, especialmente em crianças, alcoólicos, doentes com défices mentais e naqueles que usam próteses dentárias. A maior parte dos objetos atravessam todo o intestino sem complicações. No entanto, podem causar perfuração, oclusão, hemorragia ou fístulas. Na maior parte dos pacientes o tratamento é conservador e opta-se pelo controlo da progressão do corpo estranho com radiografias seriadas, no caso de objetos radiopacos. No caso de dor, febre ou leucocitose deve-se proceder a laparotomia para remoção cirúrgica do objeto. No caso de oclusão intestinal também se deve proceder a laparotomia exploradora.