

INSTITUTO UNIVERSITÁRIO EGAS MONIZ

MESTRADO INTEGRADO EM MEDICINA DENTÁRIA

**IMPRESSÃO 3D NA IMPLANTOLOGIA DENTÁRIA:
PERSONALIZAÇÃO, PRECISÃO E BENEFÍCIOS
CLÍNICOS**

Trabalho submetido por

Raya Inoubli

Para obtenção do grau de Mestre em Medicina Dentária

Julho 2025

INSTITUTO UNIVERSITÁRIO EGAS MONIZ

MESTRADO INTEGRADO EM MEDICINA DENTÁRIA

**IMPRESSÃO 3D NA IMPLANTOLOGIA DENTÁRIA:
PERSONALIZAÇÃO, PRECISÃO E BENEFÍCIOS
CLÍNICOS**

Trabalho submetido por

Raya Inoubli

Para obtenção do grau de Mestre em Medicina Dentária

Trabalho orientado por

Prof. Doutor Nuno Laranjeira

Julho 2025

RESUMO

A impressão 3D tem revolucionado a medicina dentária, especialmente na área da implantologia, ao permitir a fabricação de implantes personalizados, guias cirúrgicos precisos e modelos anatómicos adaptados à morfologia individual do paciente. Este trabalho teve como objectivo analisar o impacto clínico da impressão 3D na implantologia dentária, com ênfase na personalização dos dispositivos, na precisão cirúrgica e na previsibilidade dos resultados. Foi realizada uma revisão narrativa da literatura publicada nos últimos quinze anos, incluindo estudos clínicos, revisões sistemáticas e relatos de caso sobre a utilização de impressão 3D em implantologia. Verificou-se que os principais benefícios desta tecnologia incluem: melhor adaptação óssea dos implantes personalizados, aumento da estabilidade primária, redução do tempo cirúrgico, maior precisão na colocação dos implantes com guias cirúrgicos e diminuição das complicações pós-operatórias. No entanto, também foram identificadas algumas limitações, como o custo dos equipamentos, a necessidade de formação profissional específica e as variações na resistência e durabilidade dos materiais impressos, como resinas e PEEK. Conclui-se que a impressão 3D representa um avanço significativo na prática implantológica, proporcionando tratamentos mais previsíveis, personalizados e minimamente invasivos, desde que respeitadas as limitações tecnológicas e clínicas actuais.

Palavras-chave: Impressão 3D ; Implantologia ; Precisão ; Personalização

ABSTRACT

3D printing has been revolutionizing dental medicine, especially in the field of implantology, by enabling the fabrication of customized implants, accurate surgical guides, and anatomical models adapted to the individual morphology of each patient. This study aimed to analyse the clinical impact of 3D printing in dental implantology, with emphasis on the customization of devices, surgical accuracy, and the predictability of outcomes. A narrative review of the literature published over the last fifteen years was conducted, including clinical studies, systematic reviews, and case reports on the use of 3D printing in implantology. The main benefits identified include: better bone adaptation of customized implants, increased primary stability, reduced surgical time, improved precision in implant placement using surgical guides, and fewer postoperative complications. However, some limitations were also observed, such as the cost of equipment, the need for specific professional training, and variability in the strength and durability of printed materials such as resins and PEEK. It is concluded that 3D printing represents a significant advancement in implant practice, offering more predictable, personalized, and minimally invasive treatments, provided that current technological and clinical limitations are taken into account.

Keywords: 3D printing; Implantology; Accuracy; Customization

RÉSUMÉ

L'impression 3D a révolutionné la médecine dentaire, en particulier dans le domaine de l'implantologie, en permettant la fabrication d'implants personnalisés, de guides chirurgicaux précis et de modèles anatomiques adaptés à la morphologie individuelle du patient. Ce travail a pour objectif d'analyser l'impact clinique de l'impression 3D en implantologie dentaire, avec un accent particulier sur la personnalisation des dispositifs, la précision chirurgicale et la prévisibilité des résultats. Une revue narrative de la littérature publiée au cours des quinze dernières années a été réalisée, incluant des études cliniques, des revues systématiques et des rapports de cas sur l'utilisation de l'impression 3D en implantologie. Les principaux avantages identifiés incluent : une meilleure adaptation osseuse des implants personnalisés, une augmentation de la stabilité primaire, une réduction du temps opératoire, une plus grande précision dans la pose des implants à l'aide de guides chirurgicaux, ainsi qu'une diminution des complications postopératoires. Cependant, certaines limites ont également été relevées, telles que le coût des équipements, la nécessité d'une formation professionnelle spécifique et la variabilité de la résistance et de la durabilité des matériaux imprimés, comme les résines et le PEEK. En conclusion, l'impression 3D représente une avancée significative dans la pratique implantologique, en permettant des traitements plus prévisibles, personnalisés et minimalement invasifs, à condition de respecter les limites technologiques et cliniques actuelles.

Mots-clés : Impression 3D ; Implantologie ; Précision ; Personnalisation

ÍNDICES GERAL

ÍNDICES DE FIGURAS	9
ÍNDICE DE TABELAS.....	11
LISTA DE ABREVIATURAS E SIGLAS	13
I. INTRODUÇÃO.....	15
1.2. OBJETIVOS DA PESQUISA.....	17
1.3. METODOLOGIA.....	17
II. DESENVOLVIMENTO.....	19
2.1. IMPRESSÃO 3D NA MEDICINA DENTÁRIA	19
2.1.1 <i>Fundamentos.....</i>	19
2.1.2 <i>Principais Tecnologias de Impressão 3D.....</i>	21
2.1.3 <i>Materiais Utilizados</i>	24
2.1.4 <i>Crítérios de Seleção dos Materiais.....</i>	27
2.2 IMPLANTES DENTÁRIOS PERSONALIZADOS EM IMPRESSÃO 3D	29
2.2.1 <i>Vantagens clínicas</i>	29
2.2.2 <i>Comparação com implantes convencionais</i>	31
2.2.3 <i>Estudos Clínicos e resultados</i>	34
2.3 GUIAS CIRÚRGICOS 3D.....	38
2.3.1 <i>Definição e funcionamento</i>	38
2.3.2 <i>Benefícios na prática clínica</i>	42
2.2.3 <i>Estudos Clínicos e resultados</i>	46
2.4 IMPACTOS CLÍNICOS E ECONÓMICOS DA IMPRESSÃO 3D	49
III. CONCLUSÃO	57
IV. BIBLIOGRAFIA.....	59
ANEXOS.....	66

ÍNDICES DE FIGURAS

Figura 1 – Análise micro-CT do volume ósseo total (BV/TV) e do contacto osso-implante (BIC) em implantes personalizados impressos em 3D (R1 e R2) comparados com implantes convencionais (R3 e BLT), após 2 e 6 semanas. (Lang et al., 2023)

Figura 2 – Etapas da produção de um guia cirúrgico 3D. (Finelle et al., 2017)

Figura 3 – Guia cirúrgico planeado no software Implant Studio (3Shape). (Lima RSP et al., 2022)

Figura 4 – Fluxo de trabalho digital completo para fabrico de uma restauração provisória implantossuportada, desde o planeamento do implante até à inserção imediata. (Fu et al., 2022)

Figura 5 – Comparação de precisão tridimensional entre a colocação de implantes por técnica à mão livre e por cirurgia guiada. (Huang et al., 2023)

Figura 6 – Comparação dos custos unitários de produção entre métodos tradicionais e impressão 3D. (Droff & Rademacher, 2019)

ÍNDICE DE TABELAS

Tabela 1 – Comparação entre os principais materiais utilizados na impressão 3D aplicada à implantologia digital.

Tabela 2 – Comparação entre implantes dentários convencionais e implantes personalizados por impressão 3D. (Ma et al., 2023)

LISTA DE ABREVIATURAS E SIGLAS

3D – Tridimensional

PEEK – Poliéter-éter-cetona

CAD/CAM – Desenho Assistido por Computador / Fabrico Assistido por Computador

CBCT – Tomografia Computorizada de Feixe Cónico (Cone Beam Computed Tomography)

SLT – Estereolitografia (Stereolithography)

LCD – Ecrã de Cristal Líquido (Liquid Crystal Display)

PLA – Ácido Polilático (Polylactic Acid)

FDM – Modelação por Fusão e Deposição (Fused Deposition Modeling)

SLM – Fusão Seletiva por Laser (Selective Laser Melting)

SLS – Sinterização Seletiva por Laser (Selective Laser Sintering)

Ti-6Al-4V – Liga de Titânio com 6% de Alumínio e 4% de Vanádio

BIC – Contacto Osso-Implante (Bone-to-Implant Contact)

ISQ – Quociente de Estabilidade do Implante (Implant Stability Quotient)

SEM – Microscopia Electrónica de Varrimento (Scanning Electron Microscopy)

FE – Elementos Finitos (Finite Elements)

I. INTRODUÇÃO

A implantologia dentária tem evoluído continuamente para oferecer soluções cada vez mais eficazes e personalizadas na reabilitação oral. A perda dentária pode provocar impactos funcionais e estéticos significativos, afetando diretamente a qualidade de vida dos pacientes. Para restaurar a função mastigatória e a estética do sorriso, os implantes dentários surgiram como uma alternativa fiável às próteses removíveis e às pontes convencionais (Papaspolidakos et al., 2022).

Historicamente, tentativas rudimentares de substituição dentária foram observadas em civilizações como a Maia e a Egípcia, que utilizavam conchas, pedras, ossos ou marfim para preencher espaços edêntulos. Embora estas práticas fossem limitadas do ponto de vista funcional, algumas apresentavam sinais de integração parcial com o osso. No entanto, foi apenas na década de 1950 que ocorreu uma verdadeira revolução científica: o cirurgião ortopédico sueco Per-Ingvar Brånemark descobriu, de forma acidental, o fenómeno da osseointegração — a capacidade do titânio de se unir biologicamente ao tecido ósseo. Este marco lançou as bases da implantologia moderna e permitiu o desenvolvimento de implantes osteointegrados com elevadas taxas de sucesso (Chia & Wu, 2015).

Nas décadas seguintes, a prática implantológica foi sendo gradualmente transformada com a introdução de tecnologias como a tomografia computadorizada, os softwares de planeamento digital e a cirurgia guiada. Estas inovações contribuíram para um posicionamento mais preciso dos implantes, reduziram o risco de complicações e encurtaram o tempo de recuperação (Williams et al., 2020).

Entre as inovações mais recentes, a impressão 3D tem-se destacado como uma ferramenta essencial na implantologia. Esta tecnologia, também conhecida como fabricação aditiva, permite criar objetos tridimensionais a partir de modelos digitais, através da deposição sucessiva de camadas de material. A sua aplicação possibilita o fabrico de dispositivos adaptados à anatomia de cada paciente, como guias cirúrgicas,

estruturas temporárias, modelos anatómicos e implantes personalizados (Khorsandi et al., 2023; Najeeb et al., 2016).

Integrada num fluxo digital que inclui a digitalização intraoral ou tomográfica, o planeamento assistido por software CAD e a impressão com materiais como resinas fotopolimerizáveis, termoplásticos ou metais, a impressão 3D oferece maior precisão, eficiência e previsibilidade clínica (Jawahar & Maragathavalli, 2022; Gupta et al., 2020).

Para além da implantologia, a sua aplicação tem vindo a expandir-se para outras áreas da medicina dentária, nomeadamente a ortodontia e a cirurgia bucomaxilofacial, consolidando-se como uma tecnologia indispensável na medicina dentária contemporânea.

Assim, tendo em conta os avanços tecnológicos e o impacto crescente da impressão 3D na medicina dentária, torna-se essencial compreender de que forma esta tecnologia tem contribuído para a personalização, precisão e eficácia dos tratamentos implantológicos.

A presente investigação propõe-se, portanto, a explorar o papel da impressão 3D na implantologia moderna, analisando os seus benefícios clínicos, as suas aplicações práticas e os desafios que ainda persistem na sua implementação.

1.2. Objetivos da Pesquisa

O principal objectivo deste trabalho é analisar o impacto da impressão 3D na implantologia dentária, com foco na sua aplicação clínica, nos benefícios associados à personalização dos implantes e guias cirúrgicos, e na forma como esta tecnologia contribui para melhorar a precisão e a previsibilidade dos tratamentos.

1.3. Metodologia

Para alcançar os objectivos definidos, foi realizada uma revisão narrativa da literatura, com o intuito de reunir, analisar e discutir os principais estudos científicos sobre a aplicação da impressão 3D na implantologia dentária. A selecção dos artigos foi efectuada nas bases de dados PubMed, Scopus e ScienceDirect.

A pesquisa bibliográfica utilizou os seguintes descritores:

- “3D printing in dental implants”
- “customized dental implants”
- “computer-guided implant surgery”

Os critérios de inclusão foram os seguintes:

- Artigos publicados nos últimos 15 anos (entre 2010 e 2025), com prioridade para estudos mais recentes;
- Estudos comparativos entre implantes convencionais e implantes fabricados por impressão 3D, com avaliação de precisão, estabilidade e taxa de sucesso;
- Trabalhos que analisam o uso de guias cirúrgicos personalizados e os seus resultados clínicos;
- Estudos que discutem o impacto técnico, clínico e económico da impressão 3D na prática odontológica.

Foram considerados estudos clínicos, revisões sistemáticas, estudos de caso e investigações experimentais que contribuíssem para uma visão abrangente e actualizada sobre o tema.

II. DESENVOLVIMENTO

2.1. Impressão 3D na Medicina Dentária

2.1.1 Fundamentos

A impressão 3D, também designada por fabricação aditiva, consiste na produção de objectos tridimensionais através da deposição sequencial de camadas de material, com base num modelo digital tridimensional (Chia & Wu, 2015). Ao contrário dos métodos subtrativos tradicionais, onde o material é removido de um bloco sólido, a impressão 3D permite construir a estrutura camada por camada, com elevada precisão e economia de recursos. Esta abordagem tem vindo a revolucionar a medicina dentária contemporânea, ao permitir a criação de estruturas altamente personalizadas e adaptadas com exactidão à morfologia específica de cada paciente.

No contexto odontológico, a impressão 3D começou por ser utilizada na produção de modelos de estudo e de diagnóstico, substituindo os moldes de gesso convencionais. Com o desenvolvimento dos scanners intraorais, da tomografia computadorizada de feixe cónico (CBCT) e dos softwares CAD/CAM, a sua aplicabilidade expandiu-se consideravelmente. Estas ferramentas digitais permitiram capturar e manipular com exactidão os dados anatómicos do paciente, promovendo a integração de um fluxo de trabalho digital completo, do planeamento à execução clínica.

Actualmente, a impressão 3D está amplamente integrada em diversas áreas da medicina dentária, sendo aplicada na produção de guias cirúrgicos, coroas e pontes provisórias, próteses removíveis, alinhadores ortodônticos, dispositivos de contenção, modelos de diagnóstico e, mais recentemente, implantes dentários personalizados (Jawahar & Maragathavalli, 2022; Khorsandi et al., 2023). Esta tecnologia permite não só melhorar

a qualidade do tratamento, como também reduzir o tempo clínico, os custos laboratoriais e a variabilidade entre os profissionais.

O processo de fabrico de dispositivos por impressão 3D segue um fluxo de trabalho digital que se inicia com a aquisição dos dados anatómicos. Esta recolha de informação é feita através de digitalização intraoral, utilizando scanners ópticos de alta resolução, ou com recurso à tomografia computadorizada (CBCT), que fornece imagens detalhadas das estruturas dentárias e ósseas. Quando combinados, estes dois métodos permitem obter uma representação digital tridimensional extremamente precisa da cavidade oral.

Com os dados anatómicos em mãos, passa-se à fase de planeamento digital no software CAD. O clínico, frequentemente em colaboração com o técnico de laboratório ou engenheiro biomédico, desenha a peça a ser produzida, com base na morfologia do paciente e nas necessidades clínicas do caso. Nesta etapa são definidos aspectos como o formato, a espessura, os pontos de contacto e a adaptação aos tecidos. O planeamento virtual também permite simular o procedimento cirúrgico e testar diferentes alternativas antes da produção do dispositivo final.

Na fase seguinte, o modelo digital é convertido num ficheiro compatível com a impressora, geralmente no formato STL. A impressão propriamente dita é realizada através da tecnologia mais adequada ao tipo de material selecionado. Para resinas fotopolimerizáveis, utiliza-se frequentemente a estereolitografia (SLA) ou a tecnologia LCD; para termoplásticos como PLA e PEEK, aplica-se a modelação por deposição fundida (FDM); e para metais como o titânio, é indicada a fusão selectiva a laser (SLM). Cada tecnologia apresenta características específicas em termos de resolução, tempo de produção, custo e propriedades finais da peça impressa (Gupta et al., 2020).

A principal vantagem da impressão 3D reside na sua capacidade de personalização e de reprodutibilidade. As estruturas desenhadas digitalmente podem ser impressas com grande fidelidade, respeitando os detalhes anatómicos do paciente. Esta precisão traduz-se num melhor ajuste clínico, menor necessidade de adaptações manuais e maior conforto para o paciente.

Além disso, esta tecnologia tem um papel relevante no ensino e na comunicação entre os membros da equipa clínica. Os modelos impressos auxiliam na formação académica, no

planeamento multidisciplinar e na explicação do tratamento ao paciente, favorecendo o entendimento e a aceitação terapêutica.

A impressão 3D representa, assim, um avanço importante no caminho para uma odontologia moderna, digital e orientada para a personalização. Ela permite alcançar maior previsibilidade, segurança e eficácia nos tratamentos, reforçando o compromisso da prática clínica com a inovação e a excelência.

2.1.2. Principais Tecnologias de Impressão 3D

A impressão 3D tem-se tornado uma ferramenta indispensável na medicina dentária contemporânea, sendo utilizada tanto em laboratórios de prótese como em clínicas dentárias para a fabricação de uma ampla gama de dispositivos, desde modelos de diagnóstico até implantes definitivos. Esta tecnologia baseia-se na construção aditiva, ou seja, na deposição controlada e sucessiva de camadas de material, com base num modelo digital tridimensional criado previamente em software CAD.

No entanto, o que distingue realmente cada aplicação é o tipo de tecnologia de impressão empregue, pois cada método possui características próprias que influenciam diretamente a precisão, o tipo de material compatível, o custo, a complexidade das estruturas produzidas e a sua indicação clínica. Neste contexto, destacam-se quatro tecnologias principais aplicadas na odontologia: Fusão Seletiva a Laser (SLM), Estereolitografia (SLA), Sinterização Seletiva a Laser (SLS) e Modelação por Deposição Fundida (FDM).

Cada uma destas tecnologias responde a exigências diferentes. Algumas são indicadas para a produção de peças finais definitivas (como implantes metálicos ou guias cirúrgicos), enquanto outras são mais apropriadas para protótipos ou modelos de planeamento. Compreender as diferenças entre elas é essencial para escolher a técnica mais apropriada a cada situação clínica, garantindo eficácia, segurança e previsibilidade no resultado final.

Além disso, a escolha da tecnologia está frequentemente condicionada por fatores logísticos, como o tipo de impressora disponível, a experiência da equipa clínica, o tempo disponível para produção, e a necessidade de esterilização ou biocompatibilidade dos

materiais. Cada tecnologia traz consigo vantagens, limitações e requisitos técnicos específicos que devem ser considerados antes da sua implementação prática.

Nos tópicos seguintes, serão descritas com mais detalhe estas quatro tecnologias principais, com exemplos clínicos e dados da literatura científica recente que sustentam as suas indicações na prática odontológica.

A Fusão Seletiva a Laser (SLM) é uma tecnologia avançada que permite a fabricação de estruturas metálicas de elevada complexidade, fundindo partículas de pó metálico, geralmente titânio, com um laser de alta potência.

Este processo ocorre camada por camada, com base num modelo digital tridimensional, e resulta na obtenção de peças com excelente resistência mecânica, alta precisão e grande estabilidade dimensional. Em implantologia, o SLM é amplamente utilizado para produzir implantes dentários personalizados, especialmente em pacientes com defeitos ósseos severos, onde se exige uma adaptação rigorosa da peça ao leito ósseo (Su et al., 2023; Wang et al., 2023).

Além disso, a estrutura interna dos implantes pode ser desenhada com porosidades controladas, favorecendo a osseointegração e a estabilidade primária. O processo inclui as etapas de modelação CAD, segmentação do modelo digital, deposição da camada de pó, fusão com o laser e, finalmente, remoção da peça com os acabamentos adequados (Gao et al., 2023).

Estereolitografia (SLA) funciona através da fotopolimerização de uma resina líquida sensível à luz ultravioleta. Um feixe de laser percorre a superfície da resina, solidificando-a ponto por ponto e formando camadas sucessivas até obter a peça completa.

Esta tecnologia destaca-se pela altíssima precisão e qualidade de acabamento superficial, sendo particularmente indicada para a produção de guias cirúrgicos personalizados, modelos anatómicos e próteses provisórias.

Em estudos recentes, guias produzidos por SLA apresentaram desvios inferiores a 0,3 mm em relação ao planeamento digital, comprovando a sua fiabilidade em procedimentos clínicos exigentes (Finelle et al., 2017).

Sinterização Seletiva a Laser (SLS) partilha os mesmos fundamentos da SLM, mas difere no tipo de materiais utilizados e na forma como o processo térmico ocorre. Enquanto a SLM promove a fusão completa do pó metálico, a SLS realiza uma sinterização parcial, suficiente para aglutinar as partículas camada por camada, resultando numa peça sólida e estável (Gibson et al., 2015).

Uma das principais vantagens da SLS é a ausência de necessidade de estruturas de suporte, o que permite a produção de geometrias complexas, incluindo canais internos e estruturas oclusais detalhadas. Esta característica facilita o pós-processamento e reduz os resíduos, tornando o processo mais eficiente (Kafle et al., 2021).

Na medicina dentária, a SLS tem sido aplicada com sucesso na fabricação de modelos de estudo, guias cirúrgicos, dispositivos ortodônticos e protótipos funcionais, utilizando materiais como o nylon (PA12), que apresenta elevada resistência mecânica, boa biocompatibilidade e possibilidade de esterilização. Além disso, o PEEK tem vindo a ganhar destaque como alternativa ao nylon, devido à sua estabilidade térmica e propriedades biomecânicas semelhantes ao osso cortical, sendo particularmente útil em aplicações clínicas mais exigentes (Schwitalla & Müller, 2013).

A SLS permite ainda a produção simultânea de múltiplas peças personalizadas num único ciclo, o que otimiza os recursos do laboratório, reduz os custos unitários e acelera os prazos de entrega, sobretudo em contextos de elevada procura. (Ngo et al., 2018).

Modelação por Deposição Fundida (FDM) é uma das tecnologias mais acessíveis e populares devido à sua simplicidade e baixo custo. Utiliza filamentos termoplásticos como o PLA ou ABS, que são aquecidos e extrudidos através de um bico, depositando o material camada por camada. Embora apresente menor precisão dimensional quando comparada com outras tecnologias, a FDM é amplamente utilizada para a criação de modelos anatómicos, protótipos de planeamento e dispositivos educativos. A sua velocidade de produção e o baixo custo de operação tornam-na uma opção prática em ambientes académicos e laboratoriais (Gupta et al., 2020).

A escolha da tecnologia de impressão 3D mais adequada deve considerar o objectivo clínico, a necessidade de precisão, o tipo de material a ser utilizado e os recursos técnicos disponíveis. Cada técnica apresenta vantagens específicas que a tornam mais indicada para determinados contextos da prática odontológica.

2.1.3 Materiais Utilizados

A seleção criteriosa dos materiais utilizados na impressão 3D em implantologia dentária é determinante para o sucesso clínico, a integração óssea e a longevidade das reabilitações. As propriedades físico-químicas, a biocompatibilidade, a resposta biológica, a resistência à fadiga e à corrosão, e a capacidade de suportar cargas funcionais são alguns dos critérios fundamentais na escolha dos biomateriais implantáveis. Os materiais mais amplamente documentados na literatura e aplicados na prática clínica incluem o titânio grau 5 (Ti-6Al-4V), o polímero de alto desempenho PEEK (Polyetheretherketone) e as resinas fotopolimerizáveis — cada qual com características específicas que justificam a sua indicação para diferentes etapas e finalidades no fluxo de trabalho digital.

Entre os diversos biomateriais utilizados na impressão 3D aplicada à implantologia, o **titânio grau 5 (Ti-6Al-4V)** mantém-se como a referência incontestável, sendo amplamente reconhecido pela sua eficácia clínica e versatilidade técnica.

Composto por aproximadamente 90% de titânio, 6% de alumínio e 4% de vanádio, o Ti-6Al-4V destaca-se como o padrão-ouro para aplicações implantológicas. É o material mais utilizado na fabricação de implantes dentários — sejam convencionais ou personalizados — devido à sua excelente biocompatibilidade, elevada resistência mecânica, baixa densidade e resistência superior à corrosão em ambientes fisiológicos (Geetha et al., 2009; Su et al., 2023).

Com o avanço das tecnologias de impressão tridimensional, particularmente da Fusão Seletiva a Laser (SLM), tornou-se possível produzir implantes com geometrias complexas e estruturas porosas que mimetizam a arquitetura do osso trabecular. Essa configuração promove uma ancoragem mais eficaz e estimula a vascularização no leito ósseo. Estudos recentes demonstraram que os implantes personalizados em Ti-6Al-4V apresentam taxas superiores de estabilidade primária, menor perda óssea marginal e uma

integração óssea mais acelerada, quando comparados com implantes convencionais fabricados por métodos tradicionais (Wang et al., 2022; Shu et al., 2024).

Adicionalmente, a superfície destes implantes pode ser tratada de forma a aumentar a sua rugosidade e promover a adesão celular. Estas modificações favorecem a deposição de matriz óssea, aceleram o processo de osseointegração e reduzem o tempo necessário até que o implante possa ser submetido a carga funcional (Shu et al., 2024).

O **PEEK** representa uma alternativa cada vez mais investigada ao titânio, especialmente em pacientes com hipersensibilidade metálica ou em contextos clínicos que requerem materiais com propriedades mais semelhantes ao osso humano. Este polímero termoplástico é radiotransparente, resistente ao desgaste, à fadiga e à esterilização. O seu módulo de elasticidade, semelhante ao do osso cortical, permite uma distribuição mais natural das forças mastigatórias, o que contribui para preservar o osso adjacente. No entanto, a sua superfície lisa e biologicamente inerte dificulta a integração direta com o tecido ósseo. Para ultrapassar essa limitação, têm sido desenvolvidas técnicas de modificação da superfície que visam melhorar a adesão celular e a resposta biológica, com resultados promissores em estudos laboratoriais (Wang D et al., 2020; Najeeb et al., 2016).

As **resinas fotopolimerizáveis** desempenham um papel central na impressão 3D aplicada à medicina dentária, sendo amplamente utilizadas na produção de guias cirúrgicos, modelos anatómicos e restaurações provisórias. Quando associadas a tecnologias de alta precisão, como a Estereolitografia (SLA) ou a impressão por LCD (Liquid Crystal Display), estas resinas oferecem uma resolução elevada, excelente fidelidade dimensional e um acabamento superficial uniforme, características cruciais em procedimentos que requerem máxima exatidão. Em cirurgia guiada, por exemplo, onde pequenos desvios podem comprometer a precisão da colocação dos implantes, Finelle et al. (2017) demonstraram que guias produzidos em resina biocompatível com tecnologia SLA apresentaram desvios médios inferiores a 0,3 mm em relação ao planeamento virtual, aumentando significativamente a previsibilidade e a segurança do procedimento.

Apesar de não serem apropriadas para a fabricação de dispositivos implantáveis definitivos, as resinas fotopolimerizáveis são indispensáveis nas fases de diagnóstico,

planeamento cirúrgico e prototipagem. A sua boa estabilidade térmica e dimensional, combinada com a facilidade de esterilização e a integração fluida com softwares CAD, consolida o seu papel como elemento-chave no fluxo digital da implantologia moderna.

Em síntese, a escolha entre titânio, PEEK ou resinas fotopolimerizáveis deve basear-se numa avaliação criteriosa das exigências clínicas, da função esperada do dispositivo e das características individuais do paciente. O contínuo desenvolvimento destes materiais e das tecnologias de impressão associadas amplia cada vez mais as possibilidades de personalização, precisão e previsibilidade nos tratamentos implantológicos contemporâneos.

Material	Vantagens	Limitações	Aplicações principais
Titânio (Ti-6Al-4V)	Biocompatibilidade, resistência, osseointegração, personalização	Custo, condutividade, estética	Implantes definitivos, personalizados
PEEK	Biocompatível elástico, radiotransparente leve	Inércia superficial, baixa osseointegração,	Alternativa ao titânio, pilares, coroas
Resinas fotopolimerizáveis	Precisão, baixo custo, compatibilidade digital, estabilidade	Fragilidade, uso limitado, não funcional	Guias cirúrgicos, modelos, provisórios

Tabela 1 – Comparação entre os principais materiais utilizados na impressão 3D aplicada à implantologia digital

2.1.4 Critérios de Seleção dos Materiais

A seleção adequada dos materiais utilizados na impressão 3D em implantologia digital depende de uma série de critérios clínicos, biomecânicos e tecnológicos que visam garantir não apenas o sucesso funcional e estético da reabilitação, mas também a sua longevidade e segurança biológica. Estes critérios orientam a escolha do material em função da aplicação clínica específica e da tecnologia de impressão empregue.

- **Biocompatibilidade e resposta tecidual** – Este é um dos critérios mais cruciais, pois o material deve ser capaz de promover a ligação ao tecido ósseo sem induzir resposta inflamatória ou rejeição imunológica. O titânio, especialmente na sua liga Ti-6Al-4V, tem demonstrado excelente capacidade de osseointegração, favorecendo uma regeneração óssea eficiente e uma fixação precoce do implante (Shu et al., 2024). Já o PEEK, apesar de ser considerado biocompatível, apresenta uma superfície mais inerte, o que dificulta a ligação direta com o osso. Por esse motivo, em determinadas situações clínicas, podem ser aplicadas técnicas de modificação da superfície para melhorar a adesão celular e otimizar a integração com os tecidos (Wang et al., 2022).

- **Estabilidade térmica e química** – A capacidade do material de manter as suas propriedades durante o processo de impressão e no ambiente oral é fundamental, sobretudo em regiões com variações térmicas e exposição a fluídos salivares. O PEEK destaca-se por sua elevada resistência química e térmica, sendo altamente indicado para reconstruções personalizadas, especialmente em pacientes com alergia a metais ou em reabilitações estéticas (Najeeb et al., 2016).

- **Propriedades mecânicas** – A resistência à compressão, a rigidez e a elasticidade devem estar em consonância com as exigências biomecânicas da região reabilitada. O titânio impresso por SLM permite incorporar microestruturas porosas que não só reduzem o peso da peça como também favorecem uma melhor distribuição das tensões mastigatórias, o que contribui para a durabilidade da reabilitação e uma cicatrização óssea mais eficiente (Liu et al., 2022). O PEEK, por ter módulo de elasticidade semelhante ao osso cortical, minimiza o risco de reabsorção óssea por sobrecarga.

- **Precisão dimensional e compatibilidade** com a tecnologia de impressão
A fidelidade da peça impressa em relação ao modelo digital é essencial para garantir o encaixe passivo e a estabilidade primária do implante ou guia. Tecnologias como a Estereolitografia (SLA) oferecem elevada precisão, sendo ideais para guias cirúrgicos, enquanto a SLM permite a fabricação de estruturas metálicas complexas com excelente adaptação ao leito ósseo (Su et al., 2023; Pradíes et al., 2024). A SLS e a FDM, embora com menor resolução, ainda são eficazes para dispositivos auxiliares.

- **Finalidade clínica** (provisória ou definitiva) O uso clínico pretendido influencia directamente a escolha do material. Para aplicações temporárias, como guias cirúrgicos ou restaurações provisórias, as resinas fotopolimerizáveis são preferidas pela sua facilidade de impressão e acabamento estético. Para aplicações definitivas, como implantes ou estruturas protéticas, os materiais metálicos (como o titânio) e os polímeros de alta performance (como o PEEK) são os mais indicados devido à sua durabilidade, resistência e segurança biológica (Wuersching et al., 2022).

A correta seleção e combinação entre o tipo de material e a tecnologia de impressão adoptada são essenciais para assegurar uma reabilitação implantológica eficaz, durável e segura. Esta escolha deve ser sempre baseada numa avaliação criteriosa das características do paciente, da complexidade do caso e dos objetivos terapêuticos definidos.

2.2 Implantes Dentários Personalizados em Impressão 3D

2.2.1 Vantagens clínicas

A personalização de implantes dentários através da impressão 3D representa um dos avanços mais significativos na implantologia moderna. Ao permitir a adaptação morfológica exata dos implantes à anatomia óssea de cada paciente, esta tecnologia tem demonstrado benefícios clínicos notáveis em várias frentes, contribuindo para uma abordagem mais precisa, previsível e minimamente invasiva.

Em primeiro lugar, a adaptação precisa do implante à anatomia óssea do paciente reduz de forma significativa a necessidade de ajustes intraoperatórios, permitindo uma inserção mais rápida, previsível e segura. Ao personalizar o design do implante com base na topografia óssea individual, torna-se possível maximizar a estabilidade primária, mesmo em situações clinicamente desafiantes, como atrofia óssea acentuada, assimetrias morfológicas ou irregularidades na estrutura mandibular e maxilar (Wang et al., 2022).

Esta precisão tridimensional minimiza ainda o risco de perfurações acidentais, desalinhamentos e contactos com estruturas vitais, aumentando a segurança cirúrgica e otimizando os resultados funcionais a longo prazo.

A personalização é particularmente vantajosa em pacientes com reabsorções ósseas avançadas ou com historial de falhas implantológicas, em que os implantes convencionais exigiriam abordagens adicionais, como enxertos ósseos extensivos. Nestes casos, a impressão 3D permite o fabrico de implantes sob medida que se adaptam perfeitamente ao volume ósseo disponível, evitando procedimentos mais invasivos e encurtando o tempo de tratamento (Liu et al., 2022).

Além disso, os implantes personalizados podem ser desenhados com superfícies porosas, microestruturas e canais internos que imitam a arquitetura trabecular do osso natural. Estes elementos estruturais promovem o crescimento ósseo ao redor e no interior do implante, num processo conhecido como osteocondução ativa. Este tipo de design

permite aumentar significativamente a área de contacto osso-implante, o que melhora a adesão celular, acelera a formação de novo tecido ósseo e possibilita a aplicação de carga funcional em fases mais precoces do processo de reabilitação (Wang et al., 2022).

Implantes personalizados com superfícies microtexturadas e revestimentos à base de óxidos de titânio têm demonstrado favorecer uma integração óssea mais rápida e eficiente, estimulando a diferenciação das células ósseas e a maturação do tecido formado ao redor do implante. Além disso, a presença de estruturas porosas contribui para uma melhor vascularização e uma distribuição mais equilibrada das forças mastigatórias, sendo particularmente vantajosa em regiões com menor densidade óssea, como a zona posterior do maxilar (Shu et al., 2024; Wang et al., 2022).

Um estudo prospectivo envolvendo implantes radiculares fabricados por impressão 3D e colocados em molares mandibulares demonstrou, após dois anos de acompanhamento, resultados clínicos muito positivos, incluindo excelente estabilidade, ausência de mobilidade, perda óssea marginal reduzida e elevados níveis de satisfação estética e funcional por parte dos pacientes. Estes achados reforçam o potencial dos implantes personalizados como uma alternativa eficaz aos modelos convencionais (Liu et al., 2022).

Outro benefício clínico relevante é a redução do tempo operatório e dos efeitos colaterais associados. A possibilidade de fabricar implantes com elevada precisão dimensional facilita a execução de cirurgias menos invasivas, reduzindo a necessidade de osteotomias adicionais, tempos cirúrgicos mais longos e procedimentos reconstrutivos complexos. Em muitos casos, a personalização evita o uso de enxertos ósseos, o que diminui o trauma cirúrgico e acelera a cicatrização (Pradiés et al., 2024).

Do ponto de vista do paciente, os implantes personalizados garantem maior previsibilidade estética, especialmente em zonas anteriores, onde o contorno gengival, a posição da emergência protética e a harmonia do sorriso são essenciais para o sucesso reabilitador. Foram observados níveis elevados de satisfação relativamente ao conforto,

à função mastigatória e à estética final, reforçando a percepção positiva da impressão 3D na experiência clínica do paciente (Lang et al., 2023).

Além dos benefícios funcionais e estéticos, os implantes personalizados representam uma abordagem mais conservadora, centrada na preservação dos tecidos, na adaptação biológica e na individualização do tratamento. Esta filosofia está alinhada com os princípios da medicina dentária moderna, orientada para a personalização e a previsibilidade dos resultados.

Em síntese, a aplicação da impressão 3D na personalização de implantes dentários oferece vantagens clínicas substanciais, combinando precisão morfológica, estabilidade biomecânica e integração óssea eficaz. Estes benefícios não apenas melhoram o desempenho clínico dos implantes, mas também elevam a qualidade de vida dos pacientes, consolidando esta tecnologia como uma ferramenta de excelência na implantologia contemporânea.

2.2.2 Comparação com implantes convencionais

A evolução da implantologia dentária tem sido marcada pela transição de técnicas convencionais para abordagens digitais, com destaque para a impressão 3D. Esta mudança profunda tem motivado comparações abrangentes entre os implantes dentários tradicionais e os produzidos por tecnologias aditivas, analisando factores como precisão, tempo operatório, eficiência clínica, custo e satisfação do paciente.

Precisão e adaptação anatômica: Os implantes convencionais são produzidos em tamanhos e formas padronizadas, o que frequentemente exige adaptações intraoperatórias para se ajustarem à morfologia óssea do paciente. Isso pode resultar em maior tempo cirúrgico, menor estabilidade primária e um risco aumentado de falhas iniciais. Em contrapartida, os implantes produzidos por impressão 3D oferecem uma adaptação

morfológica personalizada ao leito ósseo, promovendo melhor contacto osso-implante e maior estabilidade inicial. (Wang et al., 2022).

Tempo operatório e recuperação: A aplicação de guias cirúrgicos personalizados, aliados à fabricação prévia de implantes sob medida, permite uma abordagem minimamente invasiva. Esta técnica reduz significativamente o tempo operatório e o trauma cirúrgico, facilitando uma cicatrização mais rápida e uma redução das complicações pós-operatórias (Plenum Bio, 2023).

Eficiência do fluxo de trabalho digital: Com a digitalização intraoral, a tomografia computadorizada e softwares de planeamento, o fluxo digital que culmina na impressão 3D permite uma maior coordenação entre clínica e laboratório. Isso traduz-se numa execução mais precisa do plano terapêutico, redução do número de visitas e uma menor margem de erro técnico (Bravo, 2021).

Desempenho biomecânico e estética: Implantes 3D podem incorporar microestruturas e porosidades que otimizam a distribuição de cargas mastigatórias, reduzindo o risco de sobrecarga óssea. Além disso, a possibilidade de controlar a emergência protética melhora substancialmente os resultados estéticos, sobretudo em zonas anteriores (Liu et al., 2022).

Satisfação do paciente: A redução do desconforto, o menor tempo total de tratamento e os resultados estéticos superiores são frequentemente associados a maiores níveis de satisfação relatados pelos pacientes reabilitados com implantes personalizados (Manente, 2021).

Considerações económicas: Embora o custo inicial de equipamentos e formação para impressão 3D seja elevado, os ganhos em eficiência, a redução de retratamentos e o menor tempo de cadeira podem compensar esse investimento a médio e longo prazo. Para as clínicas, isso representa um modelo mais sustentável e competitivo (Bravo, 2021).

Para uma melhor compreensão das diferenças entre os dois tipos de implantes dentários, apresenta-se a Tabela 2, que compara os implantes convencionais com os personalizados por impressão 3D.

Critério	Implantes Convencionais	Implantes 3D
Custo	2.000 €	1.000 €
Tempo cirúrgico	20-40 min	10-20 min
Tempo de planeamento	5-10 min	60-120 min
Enxerto ósseo	Frequente	Menos frequente
Perda óssea	Sim	Não
Complicações	Menos	Menos
Número de visitas	3-4 vezes	2 vezes
Etapas do tratamento	Normal	Simplificada
Dificuldade técnica cirúrgica	Normal	Simplificada
Âmbito de aplicação	Alargado	Estreito

Tabela 2 – Comparação entre implantes dentários convencionais e implantes personalizados por impressão 3D. (Ma et al.,2023)

Nota: As células verdes no estudo original representam os resultados considerados mais vantajosos.

Além disso, vários estudos confirmam que os implantes 3D podem ter um custo unitário inferior, especialmente em contextos de produção recorrente. A produção sob demanda, a eliminação de etapas laboratoriais externas e o aproveitamento otimizado dos materiais contribuem para essa redução de custos (Zhang et al., 2024; Ngo et al., 2018).

Em resumo, os implantes personalizados por impressão 3D demonstram vantagens significativas em termos de adaptação anatômica, eficiência cirúrgica, conforto pós-operatório e desempenho clínico. Contudo, a sua aplicabilidade deve ser ponderada caso a caso, tendo em conta os recursos disponíveis, a complexidade anatômica e a experiência da equipa clínica envolvida.

2.2.3 Estudos Clínicos e resultados

Diversos estudos clínicos recentes têm explorado detalhadamente a eficácia clínica, segurança e previsibilidade dos implantes dentários personalizados produzidos por impressão 3D. Estes trabalhos não só confirmam as vantagens observadas experimentalmente, como também documentam resultados promissores em contextos clínicos reais, especialmente ao nível da osseointegração, estabilidade primária e satisfação dos pacientes.

Lang et al. (2023) realizaram um estudo clínico multicêntrico prospetivo com 41 pacientes submetidos à reabilitação oral com um novo sistema de implantes personalizados impressos em titânio 3D. O objetivo principal foi avaliar a sequência e evolução da osseointegração ao longo de 12 meses. Os resultados obtidos indicaram uma taxa de sucesso elevada de 97,6%, com excelente estabilidade primária medida por torque de inserção e análises de frequência de ressonância (ISQ). Análises radiográficas demonstraram ausência significativa de perda óssea marginal e a integração óssea progressiva foi confirmada por exames histológicos que revelaram uma formação óssea sólida e consistente ao redor dos implantes, validando a funcionalidade dos implantes personalizados impressos em contexto clínico.

Numa vertente pré-clínica complementar, Lang et al. (2023) avaliaram especificamente a taxa de contacto osso-implante (Bone-to-Implant Contact - BIC) em implantes personalizados impressos em 3D (grupos R1 e R2) em comparação com implantes convencionais comerciais (R3 e BLT) num modelo animal. Após duas semanas de cicatrização, verificou-se que os implantes personalizados apresentaram taxas iniciais de contacto ósseo mais baixas (R1: 21,2%; R2: 24,8%) comparativamente aos implantes convencionais (R3: 48,8%; BLT: 52,2%), com diferenças estatisticamente significativas ($p < 0,05$). No entanto, após seis semanas, os implantes impressos evidenciaram um aumento substancial na formação óssea ao redor (R1: 47,6%; R2: 44,9%), embora ainda inferiores aos implantes convencionais (R3: 60,1%; BLT: 73,7%). Estes resultados sugerem que, apesar da inicial menor rapidez, a integração óssea dos implantes personalizados progride positivamente com o tempo.

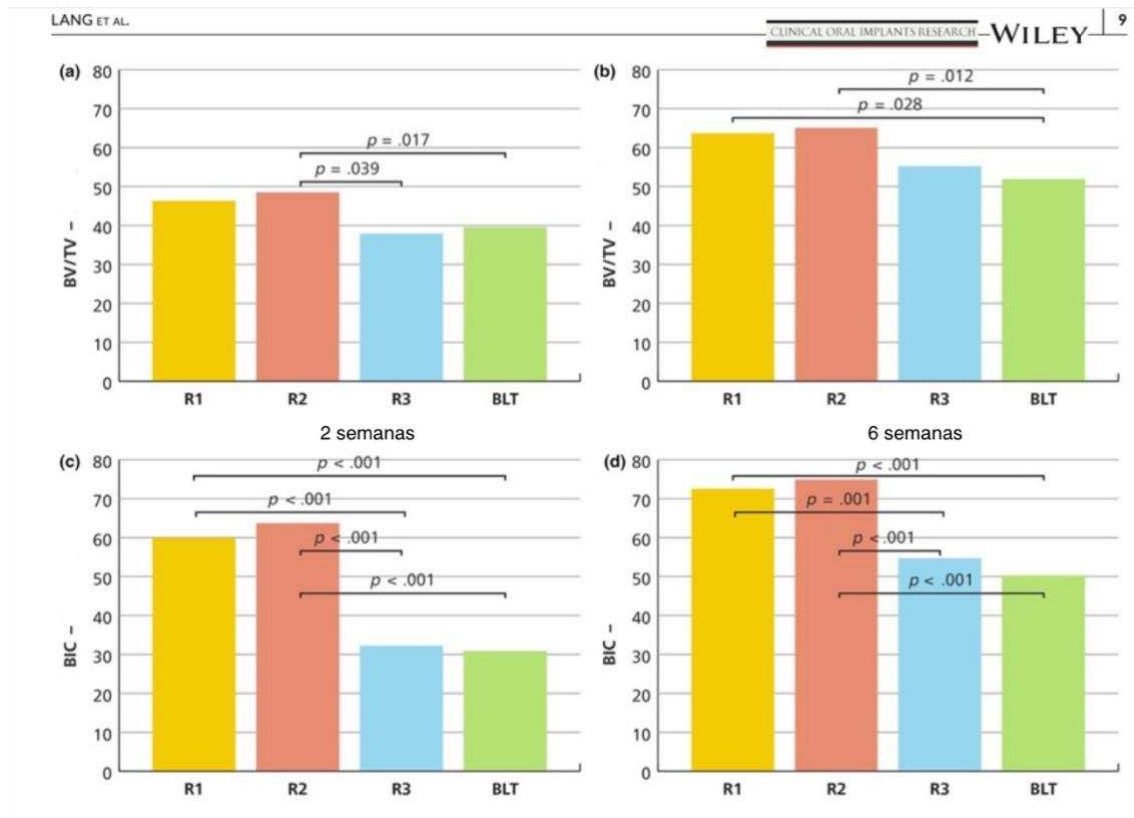


Figura 1 – Análise micro-CT do volume ósseo total (BV/TV) e do contacto osso-implante (BIC) em implantes personalizados impressos em 3D (R1 e R2) comparados com implantes convencionais (R3 e BLT), após 2 e 6 semanas. (Lang et al. 2023).

Por sua vez, Liu et al. (2022) realizaram um estudo clínico prospetivo em humanos, envolvendo 18 pacientes que receberam implantes dentários de titânio personalizados com uma estrutura radicular porosa, produzidos por impressão 3D. Este design específico visa imitar a estrutura natural da raiz do dente, proporcionando uma distribuição mais eficiente das cargas mastigatórias e melhorando significativamente a integração óssea. A avaliação clínica e radiográfica realizada ao longo de dois anos demonstrou uma impressionante taxa de sucesso de 100%, indicando que todos os implantes permaneceram funcionais sem qualquer sinal de falha clínica ou radiográfica.

Adicionalmente, observou-se uma preservação substancial do volume ósseo peri-implantar, destacando-se uma redução mínima na reabsorção óssea marginal, fator essencial para garantir a longevidade do tratamento. Estes resultados evidenciam uma estabilidade óssea excepcional ao longo do período de seguimento, refletindo uma integração estável e duradoura dos implantes.

Os pacientes relataram elevados índices de satisfação em relação à reabilitação, destacando especificamente aspectos como o conforto durante a mastigação, a funcionalidade mastigatória significativamente melhorada e a satisfação estética com o resultado final. Esta percepção positiva foi corroborada por avaliações clínicas rigorosas, que confirmaram a ausência de mobilidade dos implantes ou quaisquer sinais de complicações associadas, reforçando a robustez clínica e biomecânica da abordagem personalizada implementada.

Este estudo, portanto, valida o potencial clínico dos implantes impressos em 3D com morfologia radicular porosa, especialmente em casos complexos de edentulismo mandibular posterior, representando uma alternativa eficaz e altamente previsível em comparação às técnicas convencionais.

Adicionalmente, Shu et al. (2024) exploraram especificamente a eficácia clínica de implantes personalizados produzidos por impressão 3D, revestidos com uma camada de óxido de titânio nanoestruturado. O estudo revelou que esta superfície hidrofílica avançada estimulou uma resposta biológica precoce muito favorável, com ativação significativa da diferenciação osteoblástica logo nos primeiros dias pós-operatórios. Como resultado, verificou-se uma aceleração substancial da osseointegração, com menores tempos necessários até à colocação da prótese definitiva, representando uma vantagem clínica notável para a rapidez e eficiência da reabilitação implantológica.

Neste estudo, foi também realizada uma análise biomecânica detalhada utilizando testes de torque de remoção e simulações por elementos finitos (FE). Conforme ilustrado na Figura 4, os implantes personalizados impressos por SLM apresentaram valores significativamente superiores de torque de remoção já na segunda semana pós-operatória comparativamente aos implantes convencionais (CNC-SLA), indicando uma maior força de integração óssea precoce. Após oito semanas, esta diferença foi ainda mais acentuada, sugerindo uma consolidação robusta da interface osso-implante.

A avaliação microscópica por microscopia eletrônica de varrimento (SEM) após a remoção dos implantes demonstrou uma cobertura óssea residual consideravelmente maior na superfície dos implantes SLM. Este fenômeno é explicado pela presença de estruturas esféricas e rugosidade superficial acentuada que promovem um intertravamento ósseo à escala microscópica.

Além disso, as simulações biomecânicas por elementos finitos (FE) ilustram claramente a distribuição das tensões peri-implantares sob diferentes cargas. A análise revelou que as superfícies dos implantes SLM dissipam mais eficazmente as tensões mecânicas para o tecido ósseo circundante, reduzindo significativamente a concentração de tensões prejudiciais na interface osso-implante, fator crítico para a estabilidade a longo prazo dos implantes. Estes resultados reforçam a hipótese de que a textura rugosa e nanoestruturada característica dos implantes impressos em 3D desempenha um papel fundamental na otimização da biomecânica óssea, contribuindo para uma osseointegração mais rápida e eficaz.

Finalmente, Wang et al. (2022) realizaram um estudo experimental comparativo em modelos animais, avaliando implantes dentários de titânio personalizados produzidos por impressão 3D com modificações estruturais e de superfície, frente a implantes convencionais. Os implantes experimentais foram fabricados utilizando a técnica de fusão seletiva a laser (SLM), incorporando microgeometrias porosas e modificações de superfície, como nanotubos de dióxido de titânio (TiO₂), com o objetivo de potenciar a osseointegração precoce e a estabilidade biomecânica.

O modelo animal utilizado foi o de implantes inseridos na tíbia de coelhos, permitindo uma análise histológica e biomecânica ao longo de diferentes períodos pós-operatórios. A área de contacto osso-implante (BIC) foi significativamente superior nos implantes 3D personalizados, com valores médios de até 65%, em comparação com aproximadamente 45% nos implantes convencionais. Esta diferença foi confirmada através de análises histológicas não descalcificadas e micro-CT, revelando uma formação óssea mais densa e bem organizada ao redor das superfícies modificadas.

Além disso, os testes de estabilidade primária, medidos através de torque de remoção, demonstraram que os implantes com microestruturas otimizadas apresentavam valores significativamente mais elevados, refletindo uma ancoragem inicial mais eficaz no osso receptor. A distribuição das cargas mastigatórias simuladas também foi mais uniforme nos implantes personalizados, conforme indicado por análises por elementos finitos, que mostraram menor concentração de tensões na interface osso-implante e melhor dissipação no osso adjacente.

Este estudo reforça a relevância clínica das estratégias de personalização geométrica e das modificações de superfície obtidas por impressão 3D na melhoria da resposta biológica e biomecânica dos implantes dentários. Os dados sugerem que tais implantes não só aceleram o processo de integração óssea inicial, como também aumentam a previsibilidade e a durabilidade das reabilitações implantossuportadas, particularmente em contextos anatómicos complexos.

Os resultados globais destes estudos apontam de forma consistente para a conclusão de que os implantes personalizados fabricados por impressão 3D cumprem amplamente os requisitos biomecânicos e biológicos exigidos pela prática clínica contemporânea. Além disso, demonstram vantagens significativas ao nível da adaptação anatómica, da aceleração da osseointegração e da melhoria do conforto pós-operatório. No entanto, a literatura científica destaca a importância de um controlo rigoroso sobre o planeamento digital, a preparação das superfícies dos implantes e a seleção criteriosa dos materiais utilizados, como fatores cruciais para garantir previsibilidade e sucesso clínico a longo prazo.

2.3 Guias Cirúrgicos 3D

2.3.1 Definição e funcionamento

Os guias cirúrgicos 3D são dispositivos personalizados, desenhados digitalmente, com o objectivo de auxiliar na colocação precisa de implantes dentários. Funcionam como moldes físicos que orientam o ângulo, a profundidade e a posição das brocas e dos implantes durante a cirurgia, permitindo que estes sejam inseridos exactamente de acordo com o planeamento pré-operatório (Finelle et al., 2017).

Existem três tipos principais de guias, conforme o tipo de suporte anatómico: guias suportados por dentes, por mucosa ou por osso. A escolha do tipo de suporte depende de factores como a presença de dentes adjacentes, a qualidade da mucosa ou a estabilidade óssea.

O conceito de cirurgia guiada em implantologia surgiu no final da década de 1990, impulsionado pelo avanço da tomografia computadorizada de feixe cônico (CBCT) e pelo desenvolvimento de softwares de planeamento digital como o SimPlant®, NobelClinician® e o coDiagnostiX®. Inicialmente, estes softwares eram utilizados apenas para diagnóstico e visualização, mas rapidamente evoluíram para ferramentas activas de planeamento cirúrgico (Jawahar & Maragathavalli, 2022).

Com a introdução da impressão 3D no início dos anos 2000, passou a ser possível fabricar guias cirúrgicos com elevada precisão, completamente adaptados à morfologia do paciente. Actualmente, estes dispositivos são amplamente utilizados em reabilitações múltiplas, áreas com anatomia desfavorável, ou em zonas de risco anatómico, como a proximidade do canal mandibular ou do seio maxilar (Khorsandi et al., 2023).

A sua aplicação não se limita à implantologia, os guias cirúrgicos 3D são igualmente utilizados em procedimentos como elevações do seio maxilar, enxertos ósseos, remoção de lesões, e cirurgia ortognática, demonstrando a sua versatilidade na prática clínica moderna.

O processo de criação e utilização dos guias cirúrgicos 3D começa com a recolha de dados digitais do paciente. Esta etapa envolve a realização de uma CBCT, que fornece imagens tridimensionais da estrutura óssea maxilar e mandibular, complementada, quando necessário, por uma digitalização intraoral com scanner óptico. Esta combinação de imagens permite obter uma representação digital completa e precisa da anatomia do paciente (Jawahar & Maragathavalli, 2022).

A sequência desse processo é ilustrada na Figura 2, que apresenta as etapas fundamentais desde a recolha de dados até à impressão final.

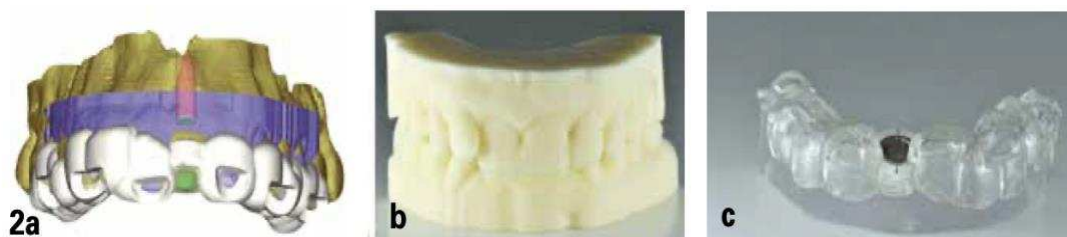

Figura 2. Etapas da produção de um guia cirúrgico 3D. (Finelle et al., 2017)

Com estes dados, inicia-se o planeamento virtual da cirurgia em softwares específicos de desenho assistido por computador, como o SimPlant®, coDiagnostiX® ou BlueSkyPlan®. Nestes programas, o clínico pode posicionar virtualmente os implantes com base em critérios anatómicos, biomecânicos e estéticos, definindo o tipo, o comprimento, o diâmetro, a inclinação e a profundidade ideais para cada implante. Este planeamento minucioso tem como objectivo maximizar a estabilidade primária do implante, evitar estruturas anatómicas críticas e garantir a previsibilidade do resultado final (Gupta et al., 2020).

Seguidamente, com base no plano cirúrgico digital, é realizado o desenho do guia. Este dispositivo é configurado de forma a conter orifícios metálicos ou em resina (sleeves), exactamente posicionados sobre as áreas onde os implantes deverão ser colocados. Estes orifícios irão guiar as brocas durante a perfuração, assegurando que o trajecto seguido em cirurgia corresponda ao planeamento digital.

A Figura 3 exemplifica este processo de concepção virtual utilizando o software Implant Studio (3Shape), evidenciando a adaptação tridimensional do guia à arcada superior do paciente e a localização precisa dos cilindros guias. Esta etapa é fundamental para garantir a fidelidade entre o plano virtual e a execução cirúrgica real.

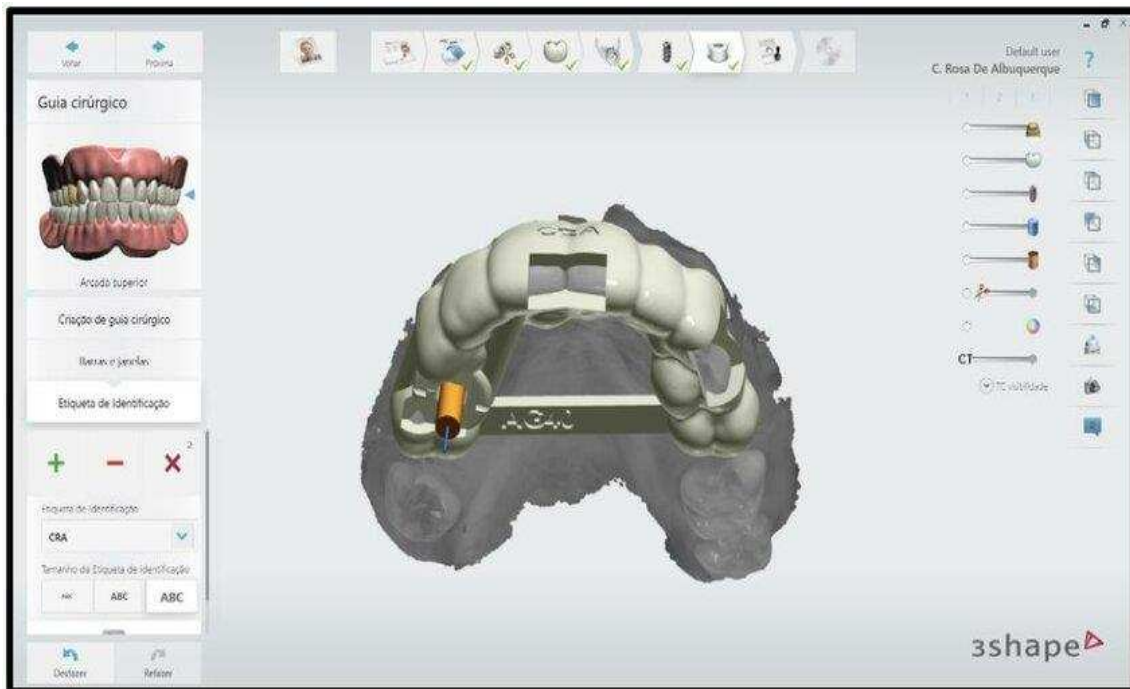


Figura 3 – Guia cirúrgico planeado no software Implant Studio (3Shape). (Lima RSP et al., 2022)

Além da visualização do guia posicionado sobre o modelo digital do maxilar, observa-se também a interface gráfica intuitiva do software, que permite ao clínico controlar com precisão parâmetros como o diâmetro dos sleeves, a profundidade de perfuração e os limites anatómicos relevantes, incluindo o contorno gengival e as estruturas adjacentes. O modelo volumétrico 3D gera uma simulação fotorrealista que facilita a análise do espaço protético disponível e antecipa eventuais interferências. Os menus laterais interativos permitem ainda ajustar dinamicamente o tipo de suporte do guia, e integrar o fluxo de trabalho com a impressora 3D, assegurando consistência entre o desenho e a produção do dispositivo.

O guia é então exportado em formato STL para impressão. A impressão é normalmente realizada através de estereolitografia (SLA), uma tecnologia que utiliza luz ultravioleta para solidificar, camada por camada, uma resina fotopolimerizável. A SLA é particularmente valorizada pela sua alta resolução e excelente precisão dimensional, permitindo produzir guias perfeitamente adaptados à anatomia do paciente. As resinas utilizadas devem ser biocompatíveis, esterilizáveis e apresentar boa resistência mecânica (Alharbi et al., 2019).

Antes do uso clínico, o guia impresso é verificado quanto à sua adaptação passiva à boca do paciente. Esta verificação pode ser feita em modelos físicos ou directamente na cavidade oral, e é essencial para garantir que o dispositivo se posiciona correctamente e sem tensão. Caso sejam identificados pequenos desajustes, estes podem ser corrigidos antes da esterilização.

Por fim, durante a cirurgia, o guia é posicionado e fixado no local previamente planeado (osso, mucosa ou dentes adjacentes). Através dos sleeves, o cirurgião introduz as brocas e, em seguida, os implantes, replicando com precisão o plano virtual. Esta técnica reduz significativamente a margem de erro na colocação dos implantes e contribui para uma abordagem minimamente invasiva, reduzindo o trauma cirúrgico e promovendo uma recuperação mais rápida para o paciente (Khorsandi et al., 2023).

Diversos estudos têm demonstrado de forma consistente que os guias 3D reduzem significativamente a margem de erro angular e linear comparativamente aos métodos convencionais, com desvios médios inferiores a 1 mm, contribuindo para um melhor

controle clínico e resultados mais previsíveis (Finelle et al., 2017; Su et al., 2023). A utilização de guias cirúrgicos tornou-se, assim, uma abordagem de excelência na implantologia moderna, sobretudo em casos complexos e em pacientes com necessidades específicas de reabilitação.

2.3.2 Benefícios na prática clínica

A integração dos guias cirúrgicos tridimensionais (3D) na implantologia dentária marca um avanço significativo na evolução das técnicas cirúrgicas, promovendo uma abordagem mais precisa, previsível e minimamente invasiva. Esta tecnologia consolida a transição para uma medicina dentária personalizada e sustentada por evidência científica, com impactos positivos tanto na qualidade técnica dos procedimentos como na experiência do paciente. Para além dos ganhos clínicos diretos, os guias 3D contribuem para uma gestão mais eficiente do tempo operatório e da organização das equipas, tornando-se um recurso estratégico no contexto das práticas odontológicas modernas.

A precisão cirúrgica proporcionada pelos guias 3D é um dos seus principais diferenciais. Ao permitir a transferência exata do planeamento virtual para o campo operatório, os guias reduzem consideravelmente os desvios posicionais dos implantes. Estudos como o de Vercruyssen et al. (2020) demonstraram que esta tecnologia reduz a variabilidade entre o planeamento e a execução real, alcançando uma margem de erro inferior a 1 mm em termos lineares e inferior a 5° em termos angulares. Esta exatidão minimiza o risco de perfuração de estruturas anatómicas críticas, como o canal mandibular, o seio maxilar ou as raízes dentárias adjacentes. Mais ainda, esta previsibilidade permite evitar deslocções indesejadas dos implantes durante a perfuração óssea, promovendo uma estabilidade primária otimizada, fator essencial para a osseointegração.

Este nível de precisão é particularmente relevante em situações de reabilitação em áreas posteriores de difícil acesso, em pacientes com arcadas atróficas ou em casos de edentulismo total. A cirurgia guiada permite também planear previamente a angulação dos implantes de forma a facilitar a reabilitação protética, assegurando o correto alinhamento com o plano oclusal e a estética do sorriso. Em protocolos de carga imediata,

como o All-on-4 ou All-on-6, esta precisão torna-se indispensável para garantir a estabilidade e distribuição biomecânica da prótese fixa desde o primeiro dia.

Outro benefício amplamente documentado é a redução do tempo cirúrgico. Como os guias definem com precisão o trajeto das brocas e a posição final dos implantes, o cirurgião pode concentrar-se na execução, reduzindo o tempo necessário para cada fase operatória. Esta economia de tempo é benéfica tanto para o profissional como para o paciente, permitindo uma menor exposição ao trauma cirúrgico, menos sangramento, menor tempo de isquemia tecidual e uma recuperação mais rápida (Jung et al., 2022). Além disso, a previsibilidade e padronização dos passos cirúrgicos reduzem a carga cognitiva sobre o profissional e facilitam a formação de novos implantologistas, que passam a trabalhar com protocolos mais seguros e reproduzíveis.

A simplificação do procedimento cirúrgico tem também um impacto significativo no conforto pós-operatório. Pacientes submetidos à cirurgia guiada tendem a relatar níveis mais baixos de dor, menor edema e uma redução na necessidade de medicação analgésica nos dias subsequentes à intervenção. Estes benefícios tornam-se ainda mais relevantes em populações clínicas mais sensíveis, como idosos, indivíduos com comorbidades sistêmicas ou sob terapêutica anticoagulante, onde a redução do trauma cirúrgico contribui diretamente para uma recuperação mais segura e eficiente (Ali et al., 2023).

Para além da fase cirúrgica, os guias 3D têm impulsionado uma transformação significativa no fluxo de trabalho clínico e laboratorial. A integração de um planeamento digital partilhado possibilita a colaboração em tempo real entre cirurgiões, especialistas em prótese dentária e técnicos de laboratório, desde o diagnóstico por imagem até à colocação do implante. Esta abordagem interdisciplinar permite otimizar a posição dos implantes não apenas em função da disponibilidade óssea, mas também com base em critérios funcionais e estéticos. A coordenação precisa entre as várias etapas do tratamento reduz o risco de falhas protéticas, evitando desalinhamentos, má distribuição de cargas e comprometimento do perfil de emergência.

A eficiência organizacional constitui também um benefício significativo da utilização de guias cirúrgicos 3D. Ao permitir a padronização dos protocolos clínicos e reduzir o número de intervenções manuais, esta tecnologia diminui o risco de erro humano, reduz a necessidade de ajustes intraoperatórios e otimiza o número de consultas necessárias ao

longo do tratamento. Esta racionalização do fluxo de trabalho não só melhora os resultados clínicos, como contribui para uma maior rentabilidade da prática clínica e uma gestão mais eficaz do tempo e dos recursos disponíveis. Embora o investimento inicial em impressão 3D e softwares de planeamento possa ser elevado, este é frequentemente compensado pela redução de retratamentos, pelo aumento da previsibilidade dos procedimentos e pela fidelização de pacientes satisfeitos com a qualidade, rapidez e personalização do serviço prestado.

Esta integração digital é claramente ilustrada no trabalho de Fu et al. (2022), que descreveram um fluxo de trabalho totalmente digital, desde a obtenção dos dados por CBCT e scanner intraoral até ao planeamento do implante, desenho do guia cirúrgico e confecção da restauração provisória. O processo permite a inserção imediata de uma coroa provisória após a cirurgia, reduzindo o tempo de cadeira e promovendo uma cicatrização otimizada dos tecidos peri-implantares.

A figura 4 resume graficamente este fluxo digital completo, evidenciando as fases de planeamento e execução clínica assistida por CAD/CAM.

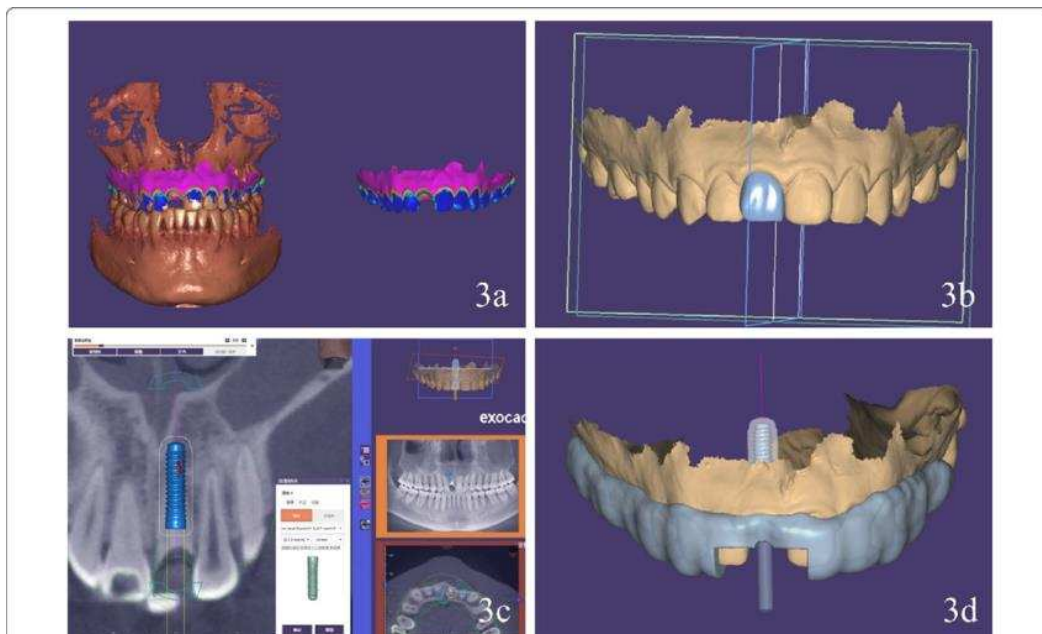


Figura 4 – Fluxo de trabalho digital completo para fabrico de uma restauração provisória implantossuportada, desde o planeamento do implante até à inserção imediata. (Fu et al., 2022)

A aceitação dos pacientes também merece destaque. A transparência proporcionada pelo planejamento digital, muitas vezes visualizado em modelos 3D ou simulações em ecrã aumenta a confiança do paciente no tratamento. Pacientes compreendem melhor o plano proposto, percebem a sofisticação tecnológica envolvida e tendem a demonstrar maior adesão às instruções clínicas. Em avaliações qualitativas, muitos referem sentir-se mais seguros e satisfeitos quando o tratamento envolve planejamento assistido por computador (Ali et al., 2023).

Finalmente, a cirurgia guiada permite ampliar as opções terapêuticas em pacientes complexos. Em situações de reabsorção óssea severa, onde o espaço disponível para inserção do implante é mínimo, os guias permitem aproveitar ao máximo o volume ósseo residual, posicionando os implantes em zonas de maior densidade cortical com segurança milimétrica. Isto reduz, em muitos casos, a necessidade de enxertos ósseos adicionais, diminuindo o custo, o tempo de tratamento e o risco cirúrgico associado (Mangano et al., 2021).

Em síntese, os guias cirúrgicos 3D deixaram de ser meros instrumentos auxiliares para se afirmarem como elementos estruturantes da medicina dentária digital contemporânea. A sua utilização traduz-se num salto qualitativo na prática clínica, ao possibilitar intervenções mais seguras, rápidas, previsíveis e alinhadas com as necessidades individuais de cada paciente. Mais do que uma inovação tecnológica, representam a consolidação de uma abordagem terapêutica centrada na excelência, na precisão e na personalização dos cuidados.

2.2.3 Estudos Clínicos e resultados

A comparação entre os guias cirúrgicos 3D e os métodos convencionais de colocação de implantes dentários tem sido objeto de numerosos estudos clínicos e laboratoriais, que visam avaliar o impacto destas abordagens em parâmetros como a precisão cirúrgica, a eficiência operatória, a satisfação do paciente e os resultados funcionais e estéticos das reabilitações. Esta análise é fundamental para compreender como a adoção das novas tecnologias pode otimizar o tratamento implantológico e, ao mesmo tempo, identificar os contextos em que os métodos tradicionais ainda podem ser indicados.

Tradicionalmente, a colocação de implantes era realizada com base em modelos de gesso, montagens em articulador e radiografias bidimensionais, dependendo fortemente da experiência clínica do operador. Este método, conhecido como técnica "à mão livre", exige habilidade tátil e julgamento anatômico durante a cirurgia, uma vez que não dispõe de orientação tridimensional objetiva. Ainda que continue a ser amplamente utilizada, especialmente em clínicas com recursos limitados, esta técnica está associada a uma maior variabilidade nos resultados. Em particular, em casos com reabsorções ósseas severas, anatomia comprometida ou múltiplos implantes, os erros cumulativos podem comprometer a estabilidade biomecânica e a estética final da reabilitação. Estudos demonstram que os desvios lineares médios em relação ao planeamento ideal podem ultrapassar os 2 mm, e os desvios angulares podem exceder os 10°, o que pode resultar em exposição de roscas, necessidade de enxertos adicionais e mal posicionamento protético (Van Assche et al., 2012).

Em contraste, a cirurgia guiada com recurso a guias cirúrgicos 3D apresenta um elevado grau de precisão, com desvios médios abaixo de 1 mm e 5°, conforme confirmado por várias revisões sistemáticas e meta-análises (Tahmaseb et al., 2018; Derksen et al., 2019). Esta melhoria na exatidão deve-se à integração de exames CBCT e escaneamentos intraorais no planeamento, bem como ao uso de software CAD que permite simulações dinâmicas do posicionamento dos implantes em relação a fatores anatômicos e protéticos. Como resultado, não só se garante maior segurança durante a perfuração (evitando estruturas vitais como o nervo alveolar inferior ou o seio maxilar), mas também se favorece o posicionamento ideal para a reabilitação, com emergências protéticas corretas e suporte adequado dos tecidos moles.

Outra diferença crucial está relacionada com o tempo cirúrgico e a invasividade do procedimento. A técnica convencional exige frequentemente incisões amplas, levantamento de retalhos e ajuste manual do posicionamento, o que aumenta o tempo de cirurgia e o trauma tecidual. Isso implica maior sangramento, maior tempo de cicatrização e risco acrescido de complicações como infecções ou exposição de espiras. Por outro lado, a cirurgia guiada, sobretudo em protocolo flapless (sem retalho), permite uma abordagem menos invasiva, com incisões mínimas e sem necessidade de descolamento mucoperióstico. Esta característica resulta em menor morbidade, menor uso de analgésicos, menor edema pós-operatório e maior conforto para o paciente (Pozzi et al., 2014).

Do ponto de vista protético, a cirurgia guiada confere uma vantagem significativa ao permitir o planeamento reverso, ou seja, a colocação do implante é definida em função do resultado protético desejado. Isso reduz a necessidade de pilares angulados, evita compensações estéticas e assegura contornos gengivais mais naturais. Já na técnica convencional, a discrepância entre o planeamento e a posição final do implante pode exigir modificações complexas na prótese ou levar a um comprometimento estético e funcional (Behneke et al., 2012).

Um estudo particularmente elucidativo é o de D'haese et al. (2012), que comparou diretamente a colocação de implantes por técnica convencional e por cirurgia guiada, com e sem retalho, em mais de 150 pacientes. Os resultados indicaram que os grupos com cirurgia guiada apresentaram menor tempo operatório, menor taxa de complicações, maior precisão na colocação dos implantes e menor necessidade de reintervenções. Adicionalmente, os pacientes tratados com guias relataram menor desconforto, maior confiança no tratamento e níveis mais elevados de satisfação global.

Além dos estudos previamente mencionados, uma investigação clínica conduzida por Huang et al. (2023) ofereceu uma análise aprofundada da precisão tridimensional na colocação de implantes dentários, comparando diretamente dois métodos amplamente utilizados: a técnica convencional à mão livre e a cirurgia guiada com guia posicional. Trata-se de um estudo clínico prospetivo com elevado rigor metodológico, no qual os autores selecionaram pacientes reabilitados com implantes unitários e avaliaram, por meio de superimposição de imagens pós-operatórias e do planeamento virtual, os desvios entre a posição prevista e a posição efetivamente alcançada dos implantes.

Os parâmetros de avaliação incluíram o desvio na entrada do implante (coronal), na extremidade apical, o desvio angular e o desvio vertical. Os resultados demonstraram diferenças estatisticamente significativas em todas as métricas. A média do desvio angular no grupo com guia cirúrgico foi de 3,01°, enquanto no grupo à mão livre foi de 6,84°. No plano linear, o desvio apical médio foi reduzido de 2,26 mm (técnica convencional) para 1,19 mm (guiada), e o desvio coronal passou de 1,55 mm para 0,83 mm, representando uma melhoria global superior a 40%. O desvio vertical, que tem implicações diretas na profundidade e estabilidade do implante, foi também significativamente inferior com a técnica guiada.

Os dados desta comparação foram representados graficamente na Figura 5, que evidencia de forma visual os desvios médios observados entre as duas abordagens.

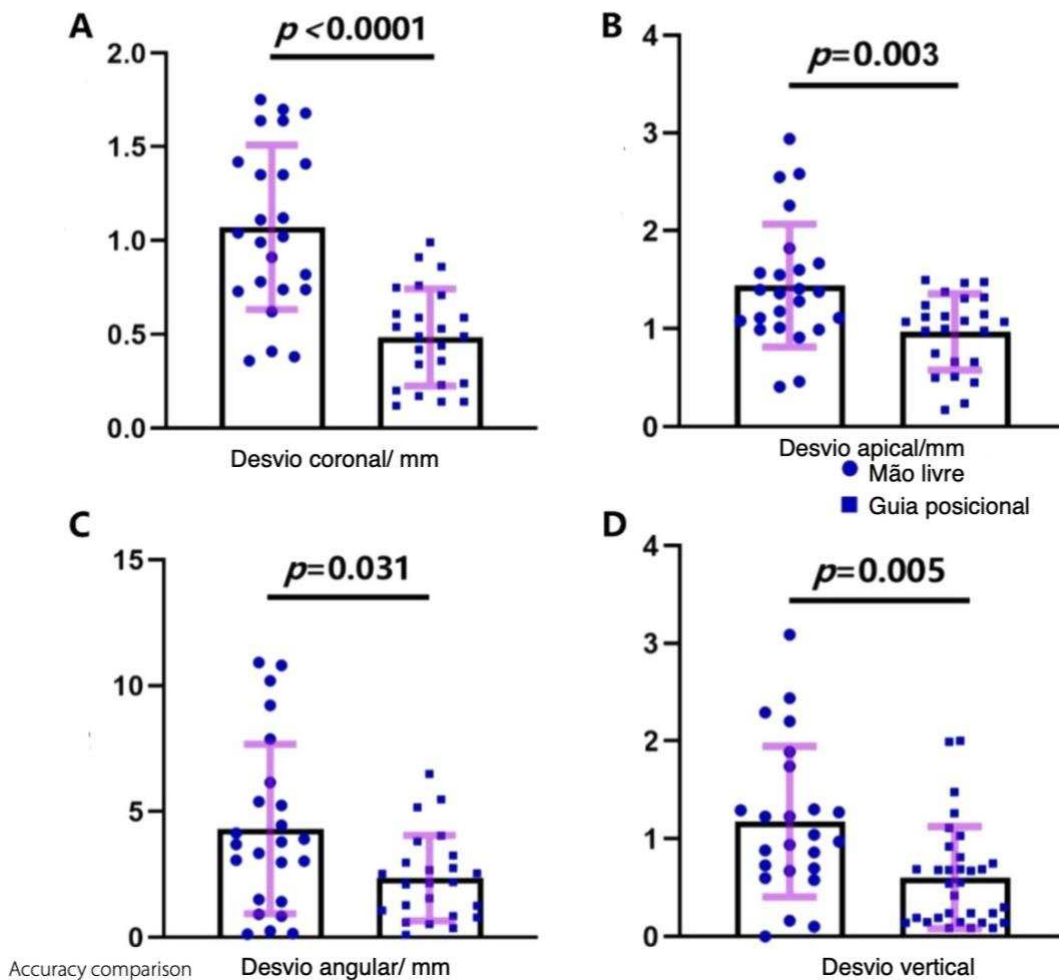


Figura 5. Comparação de precisão tridimensional entre a colocação de implantes por técnica à mão livre e por cirurgia guiada. (Huang et al., 2023)

Em conclusão, os guias cirúrgicos 3D oferecem vantagens claras e mensuráveis em relação aos métodos convencionais, particularmente em termos de precisão, previsibilidade protética, redução da morbidade cirúrgica e aceitação do paciente. Embora o custo inicial e a curva de aprendizagem representem desafios, os benefícios clínicos, logísticos e económicos justificam a sua adoção crescente como padrão de excelência na implantologia moderna.

2.4 Impactos Clínicos e Económicos da Impressão 3D

Num cenário clínico cada vez mais exigente, onde a precisão, a previsibilidade e a eficiência dos tratamentos se tornaram critérios determinantes para o sucesso terapêutico, a incorporação das tecnologias aditivas tem redefinido os paradigmas da medicina dentária moderna. Em particular na área da implantologia, estas ferramentas têm proporcionado avanços tangíveis e mensuráveis, traduzidos numa maior segurança cirúrgica, longevidade das reabilitações e personalização anatómica dos dispositivos implantáveis. A aplicação deste recurso tem sido especialmente relevante na fabricação de guias cirúrgicos personalizados e na conceção de implantes dentários moldados à morfologia específica de cada paciente.

No contexto da cirurgia guiada digital, diversos estudos demonstram uma melhoria significativa na exatidão da colocação dos implantes. Esta precisão é essencial para garantir uma inserção tridimensionalmente controlada, respeitando os parâmetros críticos definidos no planeamento digital. Tahmaseb et al. (2018), numa revisão sistemática, relataram desvios médios inferiores a 1 mm na entrada e na ponta do implante, bem como desvios angulares inferiores a 4°, valores que contrastam fortemente com os obtidos através da técnica convencional à mão livre, frequentemente associados a desvios superiores a 2 mm e ângulos acima de 7°.

Esta elevada fiabilidade posicional tem impacto direto na estabilidade primária, um dos pilares para o sucesso da osseointegração. A colocação do implante na posição ideal, com torque adequado e contacto ósseo otimizado, reduz significativamente os micro-movimentos durante a fase de cicatrização, promovendo uma ligação precoce entre o osso e a superfície do implante. Implantes mal posicionados, por outro lado, podem gerar

tensões desequilibradas, perda óssea marginal precoce ou mesmo falha precoce do implante (Behneke et al., 2012).

Além disso, dispositivos personalizados, especialmente com macroestruturas porosas inspiradas na anatomia radicular, têm revelado desempenhos notáveis em estudos clínicos e pré-clínicos. Estas geometrias inovadoras, como, favorecem a infiltração vascular, o recrutamento celular e a deposição precoce de matriz óssea, resultando em melhores índices de contacto osso-implante (BIC) e integração funcional mais rápida. Em regiões com topografia óssea complexa ou densidade reduzida, estes implantes sob medida apresentam desempenho superior em comparação com os modelos convencionais padronizados. (Liu et al. 2022)

Do ponto de vista estético, a adoção das ferramentas digitais associadas à impressão tridimensional representa uma evolução significativa, permitindo uma integração harmoniosa entre os princípios funcionais e a exigência estética contemporânea. O planeamento reverso, baseado na visualização prévia do resultado final, possibilita ao clínico alinhar com rigor a colocação do implante à futura restauração protética, respeitando com exatidão os eixos oclusais, o suporte labial e a morfologia gengival. Esta sintonia é particularmente crítica em zonas estéticas anteriores, onde até pequenos desvios podem comprometer o perfil de emergência, a papila interdental e a naturalidade do sorriso.

A abordagem digital também permite maior reprodutibilidade e uniformidade nos resultados, reduzindo a dependência de fatores subjetivos associados à destreza técnica individual. A cirurgia guiada reduz consideravelmente a variabilidade entre operadores, tornando o procedimento mais seguro e previsível, mesmo para profissionais em início de carreira. (D'haese et al.2012)

Além disso, ao minimizar a necessidade de correções pós-operatórias, retratamentos ou enxertos adicionais, contribui para a longevidade dos implantes e para a manutenção da saúde peri-implantar. Pacientes submetidos a procedimentos com guias personalizados e implantes adaptados reportam menor incidência de complicações, menor desconforto e maior satisfação global com o resultado reabilitador (Huang et al., 2023).

Dando continuidade à análise dos impactos clínicos, é igualmente relevante considerar a forma como estas soluções digitais contribuem para uma maior eficiência operatória e racionalização do tempo clínico.

A integração deste recurso no fluxo clínico da implantologia não se limita ao aumento da precisão, mas contribui também de forma decisiva para uma otimização global das operações clínicas em todas as fases do tratamento. Esta tecnologia permite condensar procedimentos antes divididos em múltiplas etapas e consultas num processo contínuo, digital e previsível, com reflexos diretos na organização da clínica, na produtividade e na experiência do paciente.

A possibilidade de realizar um planeamento digital completo, desde a aquisição das imagens tomográficas e dos scans intraorais até à conceção do guia cirúrgico e das restaurações provisórias, reduz significativamente a necessidade de ajustes intraoperatórios e visitas adicionais. Em vez de depender de provas repetidas ou de correções manuais durante a cirurgia, o clínico já dispõe de todos os parâmetros definidos e validados digitalmente. Estudos como o de Joda et al. (2017) demonstram que o número médio de consultas pode ser reduzido até 30% quando se utiliza um fluxo de trabalho digital em comparação com o protocolo convencional analógico.

No que diz respeito ao tempo operatório propriamente dito, a utilização de guias cirúrgicos permite uma execução mais rápida e segura dos procedimentos, uma vez que a perfuração é realizada com base em trajectórias pré-definidas, eliminando incertezas e decisões improvisadas durante a cirurgia. Segundo Van de Wiele et al. (2020), o tempo médio de colocação de um implante com cirurgia guiada é de aproximadamente 8 a 12 minutos, enquanto a técnica à mão livre pode prolongar-se até 20 minutos ou mais, especialmente em casos complexos ou múltiplos.

Adicionalmente, a implementação de um fluxo digital baseado em impressão tridimensional promove uma colaboração mais integrada entre os diversos membros da equipa multidisciplinar — clínico, técnico de prótese, radiologista e designer CAD. Esta convergência em torno de um modelo virtual comum permite que cada interveniente contribua com precisão e agilidade para o sucesso do caso, reduzindo significativamente o risco de discrepâncias entre planeamento e execução. Como consequência, observam-se menos ajustes protéticos de última hora, uma menor taxa de erros técnicos e uma maior

fluidez no calendário de reabilitação, traduzindo-se numa entrega pontual e mais eficiente das soluções protéticas personalizadas.

Além disso, a possibilidade de fabricar previamente a prótese provisória com base no planeamento virtual permite, em casos selecionados, a carga imediata, eliminando o intervalo entre a cirurgia e a instalação protética. Este avanço representa um ganho clínico e emocional significativo para o paciente, ao encurtar o processo de reabilitação e melhorar o conforto pós-operatório.

Consequentemente, a impressão 3D contribui para uma gestão clínica mais eficiente, reduzindo etapas analógicas, otimizando o tempo de cadeira e proporcionando uma experiência mais previsível e personalizada.

Complementando estes efeitos operacionais, destaca-se ainda o impacto direto sobre a perceção do paciente. Um dos fatores que mais influencia essa satisfação é a redução significativa do trauma cirúrgico. O uso de guias personalizados impressos, associados a técnicas minimamente invasivas como a cirurgia flapless, resulta em menor dor, inflamação e necessidade de medicação analgésica. Pozzi et al. (2014) demonstraram que pacientes tratados com cirurgia guiada relataram menor desconforto pós-operatório em comparação com a técnica convencional à mão livre.

Adicionalmente, a visualização antecipada do resultado final, proporcionada por simulações digitais e mock-ups, reforça o envolvimento do paciente e melhora a sua perceção de controlo sobre o tratamento (Mangano et al., 2020). Esta interação visual clara dos objetivos terapêuticos contribui para reduzir a ansiedade e aumentar a confiança no processo de reabilitação.

Outro benefício frequentemente reportado é a racionalização das visitas clínicas. Com base num planeamento digital preciso, é possível organizar previamente as etapas cirúrgicas e protéticas, otimizando o número de sessões e reduzindo deslocações desnecessárias. Esta economia de tempo é particularmente valorizada por pacientes com rotinas exigentes ou que residem longe da unidade clínica, refletindo-se numa perceção global mais positiva do tratamento.

Sob a perspetiva estética e funcional, os resultados obtidos com impressão 3D são muitas vezes superiores aos métodos convencionais. A personalização da morfologia dos

implantes e das próteses, ajustada ao perfil anatômico específico de cada paciente, assegura um encaixe mais preciso, contornos gengivais mais naturais e menor necessidade de ajustes pós-entrega. Esta adaptação individualizada contribui não só para a estabilidade funcional, mas também para um resultado estético harmonioso e duradouro.

Além da melhoria objetiva dos resultados clínicos, a previsibilidade e a consistência obtidas com o planejamento e a execução digitais têm impacto direto na redução de complicações, necessidade de retratamentos e frustrações ao longo do processo terapêutico. Estudos como o de Ali et al. (2023) comprovam que pacientes tratados com cirurgia guiada apresentam índices de satisfação significativamente superiores, tanto em termos de estética como de função mastigatória, em comparação com abordagens convencionais. Esta combinação entre precisão técnica e atenção individualizada traduz-se numa experiência terapêutica mais positiva, promovendo maior confiança, adesão ao tratamento e valorização da abordagem digital.

Tendo em conta esses benefícios clínicos e humanos, torna-se indispensável considerar agora os efeitos económicos decorrentes da integração das tecnologias aditivas no contexto da prática odontológica moderna. Para muitas clínicas e laboratórios, o investimento inicial necessário para incorporar scanners intraorais, software CAD/CAM, impressoras 3D de alta precisão e materiais certificados pode representar um desafio financeiro. No entanto, análises recentes sugerem que os retornos operacionais e a eficiência obtida ao longo do tempo não apenas compensam esse custo inicial, mas também estabelecem um novo modelo económico mais sustentável e rentável.

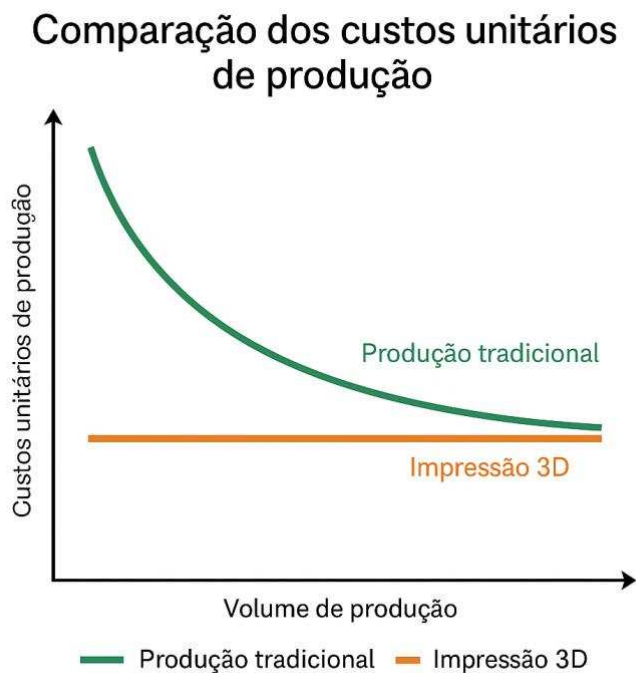De facto, uma vez incorporado de forma estratégica ao fluxo de trabalho clínico, o sistema digital permite otimizar recursos e reduzir custos indiretos associados ao tempo de cadeira, retrabalhos técnicos e correções protéticas. Mangano et al. (2020) demonstraram que clínicas com fluxo digital consolidado alcançam uma economia significativa nestas etapas, o que se reflete diretamente na produtividade da equipa e no desempenho económico global da estrutura.

No que respeita à gestão do tempo clínico, a utilização antecipada de guias cirúrgicos personalizados e de próteses provisórias impressas permite uma organização mais eficaz da agenda, favorecendo o atendimento de um maior número de pacientes por dia e encurtando significativamente a duração média de cada sessão. Esta dinâmica resulta em

ganhos diretos por tempo clínico disponível, aspecto crucial em contextos de elevada rotatividade.

Paralelamente, a possibilidade de internalizar processos anteriormente delegados a laboratórios externos, como a confecção de modelos, guias cirúrgicos ou restaurações temporárias, proporciona maior controlo sobre os prazos, reduz custos logísticos e minimiza falhas de comunicação técnica. Block et al. (2017) demonstraram que clínicas que produzem internamente os seus próprios dispositivos cirúrgicos podem reduzir até 50% dos encargos associados à fase pré-operatória, em comparação com modelos baseados em outsourcing.

Esta tendência é confirmada por dados comparativos que evidenciam diferenças significativas nos custos por unidade entre os métodos tradicionais e os fluxos digitalizados. Conforme demonstrado na Figura 6, a produção interna com impressão 3D apresenta um custo unitário inferior, sobretudo em clínicas com produção recorrente, traduzindo-se em maior sustentabilidade financeira a médio prazo.



Fonte: Droff & Rademacher, 2019

Figura 6 – Comparação dos custos unitários de produção entre métodos tradicionais e impressão 3D. (Droff & Rademacher, 2019).

Nos ambientes laboratoriais, esta mesma tecnologia tem impacto relevante na padronização e escalabilidade dos processos de produção. A automatização e a repetibilidade proporcionadas pelas impressoras 3D permitem maior previsibilidade de resultados, com menor necessidade de intervenção manual, assegurando assim produtos de qualidade constante em prazos reduzidos. Este fator reforça a competitividade do laboratório e a sua capacidade de oferecer soluções personalizadas com qualidade e agilidade.

Importa ainda sublinhar que, mesmo perante um investimento inicial elevado, o retorno sobre o investimento (ROI) pode revelar-se substancial quando a tecnologia é integrada de forma eficiente e utilizada de modo recorrente. Para além dos benefícios operacionais, o prestígio associado à adoção de tecnologias digitais de última geração contribui positivamente para a imagem da clínica, posicionando-a como uma referência em inovação, excelência técnica e sofisticação estética. Este posicionamento, por sua vez, atrai pacientes mais exigentes e dispostos a investir em soluções avançadas e altamente personalizadas.

Dessa forma, os benefícios económicos da impressão 3D vão muito além do investimento inicial. Trata-se de um recurso estratégico que potencia a produtividade, reduz desperdícios, aumenta o controlo dos processos e consolida a sustentabilidade financeira de clínicas e laboratórios no contexto da odontologia digital contemporânea.

Para concluir esta reflexão integrada, é fundamental explorar o papel que esta tecnologia representa no avanço sustentável e na inovação contínua da medicina dentária.

Entre os principais contributos da manufatura aditiva para a sustentabilidade, destaca-se a sua capacidade de reduzir drasticamente o desperdício de materiais. Ao contrário dos métodos convencionais de confeção de modelos e estruturas, baseados em processos subtrativos e na geração de grandes volumes de resíduos, como gesso, silicone, acrílico e ligas metálicas, a impressão 3D assenta numa lógica aditiva, utilizando apenas o volume exato de material necessário. Esta abordagem minimiza a produção de resíduos, promove uma utilização mais racional dos recursos e contribui para a redução da pegada ambiental nas clínicas e laboratórios.

Além disso, a transição para fluxos de trabalho digitais elimina, em grande medida, a necessidade de transporte físico de moldes e dispositivos entre clínica e laboratório. A

partilha eletrónica de ficheiros STL ou DICOM substitui o envio físico de modelos, reduzindo custos logísticos e emissões de carbono. Esta desmaterialização reforça ainda a rastreabilidade e a agilidade da comunicação entre os diversos intervenientes no processo terapêutico, otimizando a colaboração interdisciplinar.

Outro aspeto relevante é a possibilidade de produção descentralizada e sob demanda. Com impressoras 3D de bancada cada vez mais acessíveis e precisas, torna-se viável fabricar internamente dispositivos como guias cirúrgicos, modelos de diagnóstico ou próteses provisórias, adaptando a produção à procura real e imediata da prática clínica. Esta capacidade reduz a dependência de fornecedores externos, evita o sobrestock e elimina perdas associadas à obsolescência de materiais armazenados por longos períodos.

Do ponto de vista pedagógico, a introdução da impressão 3D abre novas oportunidades para a formação de profissionais de saúde oral. Estudantes e internos podem visualizar casos clínicos em modelos tridimensionais realistas, planejar virtualmente cirurgias e simular procedimentos com elevada fidelidade anatómica. Este tipo de recurso representa um avanço significativo no ensino da medicina dentária, promovendo a homogeneização da formação e a elevação do padrão assistencial futuro.

III. CONCLUSÃO

A incorporação da impressão 3D na medicina dentária, especialmente na implantologia, representa uma das mais significativas revoluções tecnológicas das últimas décadas. Ao longo desta dissertação, foi possível demonstrar, com base em evidência científica atual e robusta, que esta tecnologia não apenas aprimora os resultados clínicos, como também redefine o paradigma do planejamento, execução e acompanhamento dos tratamentos reabilitadores com implantes dentários.

Os dados apresentados ao longo do trabalho confirmam que os implantes personalizados impressos em 3D, bem como os guias cirúrgicos adaptados à anatomia de cada paciente, oferecem ganhos clínicos relevantes: maior precisão na colocação tridimensional dos implantes, melhor estabilidade primária, osseointegração mais previsível, resultados estéticos superiores e, sobretudo, uma experiência mais confortável e satisfatória para o paciente. Estes avanços não seriam possíveis sem a integração de fluxos de trabalho digitais e a possibilidade de personalização anatômica que a impressão 3D permite.

Para além dos impactos clínicos, esta tecnologia demonstrou benefícios operacionais e económicos claros. A redução do número de consultas, do tempo cirúrgico e das complicações pós-operatórias contribui para uma gestão mais eficiente da prática clínica. Do ponto de vista económico, apesar do investimento inicial em equipamento e formação, os ganhos a médio e longo prazo, nomeadamente o aumento da rentabilidade e a fidelização dos pacientes, tornam a impressão 3D uma ferramenta sustentável para clínicas e laboratórios.

Contudo, é importante reconhecer que a sua implementação generalizada ainda enfrenta desafios. A necessidade de formação técnica especializada, a curva de aprendizagem associada aos softwares de planejamento, e a exigência por um controlo rigoroso da qualidade dos materiais utilizados são fatores que devem ser considerados. Além disso, a ausência de normas internacionais padronizadas para a produção de dispositivos médicos personalizados em 3D limita, por vezes, a sua integração plena em alguns contextos regulatórios.

Apesar dessas limitações, o futuro da implantologia digital é promissor. A tendência é de uma crescente convergência entre a impressão 3D, a inteligência artificial, a realidade

aumentada e a bioimpressão, o que permitirá intervenções ainda mais precisas, seguras e personalizadas. Neste cenário, o papel do profissional de medicina dentária será cada vez mais orientado para a interpretação dos dados digitais, a tomada de decisões baseadas em evidência e a coordenação de equipas multidisciplinares altamente tecnológicas.

Em suma, a impressão 3D não é apenas uma tecnologia complementar, mas uma ferramenta estruturante da odontologia contemporânea e futura. A sua adoção consciente, ética e baseada em evidência poderá melhorar significativamente a qualidade dos cuidados prestados e consolidar uma nova era na medicina dentária, mais precisa, mais personalizada e mais humana.

IV. BIBLIOGRAFIA

Alharbi N, Wismeijer D, Osman RB. Effects of build direction on the mechanical properties of 3D-printed complete coverage interim dental restorations. *J Prosthet Dent.* 2019;121(1):159–167. doi:10.1016/j.prosdent.2015.12.002

Andreucci CA, Fonseca EMM, Jorge RN. 3D Printing as an Efficient Way to Prototype and Develop Dental Implants. *Biomedinformatics.* 2022;2(4):671–679. doi:10.3390/biomedinformatics2040044

Barui S, Panda AK, Naskar S, Kuppuraj R, Basu S, Basu B. 3D inkjet printing of biomaterials with strength reliability and cytocompatibility: Quantitative process strategy for Ti-6Al-4V. *Biomaterials.* 2019 Aug;213:119212. doi:10.1016/j.biomaterials.2019.05.023.

Block MS, Emery RW, Lank K, Ryan J. Implant placement is more accurate using dynamic navigation. *J Oral Maxillofac Surg.* 2017;75(7):1377–86. Doi:10.1016/j.joms.2017.02.026

Bravo C. Workflow digital em implantologia: integração entre planeamento e execução clínica. *Dental Press Implantol.* 2021;15(2):65–72.

Catros S, Fénelon M, De Oliveira H, Shayya G, Babilotte J, Chassande O, Fricain JC. Impression 3D et bioimpression pour la régénération osseuse en chirurgie orale. *Médecine/Sciences.* 2024;40(1):92–7. doi:10.1051/medsci/2023202.

Chia HN, Wu BM. Recent advances in 3D printing of biomaterials. *J Biol Eng.* 2015;9:4. DOI:10.1186/s13036-015-0001-4

D haese J, Van De Velde T, Komiyama A, Hultin M, De Bruyn H. Accuracy and complications using computer-designed stereolithographic surgical guides for oral rehabilitation by means of dental implants: a review of the literature. DOI: 10.1111/j.1708-8208.2010.00275.x

Demoury B. Implants dentaires fabriqués par impression 3D : enjeux techniques et réglementaires – Revue de la littérature. Thèse de doctorat. Université Paris Cité; 2022. <https://dumas.ccsd.cnrs.fr/dumas-03884547>

Finelle G, Marin P, Popelut A. Guide chirurgical en impression 3D: Apport du numérique dans la gestion du profil d'émergence. *L'Information Dentaire*. 2017;16:1–6. <https://garyfinelle.com/wp-content/uploads/2017-Popelut-Article-Guide-chirurgical-et-impression-3D-1.pdf>

Fu Y, Yin C, Li S, Li D, Mo A. A full digital workflow to prefabricate an implant-supported interim restoration: case report and a novel technique. *Int J Implant Dent*. 2022;8:55. DOI: 10.1186/s40729-022-00455-x

Gao B, Zhao H, Peng L, Sun Z. A review of research progress in selective laser melting (SLM). *Micromachines*. 2023;14(1):57. doi:10.3390/mi14010057.

Gibson I, Rosen D, Stucker B. *Additive Manufacturing Technologies: 3D Printing, Rapid Prototyping, and Direct Digital Manufacturing*. 2nd ed. New York: Springer; 2015. <http://dx.doi.org/10.1595/205651315X688406>

Huang L, Liu L, Yang S, Khadka P, Zhang S. Evaluation of the accuracy of implant placement by using implant positional guide versus freehand: a prospective clinical study. *Int J Implant Dent*. 2023;9(1):45. DOI: 10.1186/s40729-023-00512-z

Jawahar A, Maragathavalli G. Applications of 3D printing in dentistry – A review. *J Pharm Sci Res*. 2022;14(3):364–368. https://www.researchgate.net/publication/355273718_Applications_of_3D_Printing_in_Dentistry_-_A_Review

Joda T, Gallucci GO, Wismeijer D, Zembic A, Bösch A, Brägger U. Digital technology in fixed implant prosthodontics. *Periodontol* 2000. 2017;73(1):178–92. <https://doi.org/10.1111/prd.12164>

Jung RE, Schneider D, Ganeles J, Wismeijer D, Zwahlen M, Hämmerle CHF, et al. Computer technology applications in surgical implant dentistry: a systematic review. *Int J Oral Maxillofac Implants*. 2009;24 Suppl:92–109. PMID: 19885437

Kafle A, Luis E, Silwal R, Pan HM, Shrestha PL, Bastola AK. 3D/4D Printing of Polymers: Fused Deposition Modelling (FDM), Selective Laser Sintering (SLS), and Stereolithography (SLA). *Polymers*. 2021;13(18):3101. doi:10.3390/polym13183101

Khorsandi D, Fahimipour A, Abasian P, Saber SS, Seyedi M, Ghanavati S, et al. 3D and 4D printing in dentistry and maxillofacial surgery: Recent advances and future perspectives. *J Oral Maxillofac Surg*. 2023;78(6):1320–1327. DOI: 10.1016/j.actbio.2020.12.044

Lang NP, Zhao X, Hu J, et al. Sequential osseointegration of a novel implant system based on 3D printing in a canine model. *Clin Oral Implants Res*. 2023;34(9):976–985. DOI: 10.1111/clr.14072

Liu C, Huang S, Guo F, et al. Immediate, non-submerged, three-dimensionally printed, one-piece mandibular molar porous root-analogue titanium implants: A 2-year prospective study involving 18 patients. *J Stomatol Oral Maxillofac Surg*. 2022;123(6):e312–e318. <https://doi.org/10.1016/j.jormas.2022.05.019>

Li Y, Liu H, Wang C, Yan R, Xiang L, Mu X, et al. 3D printing titanium grid scaffold facilitates osteogenesis in mandibular segmental defects. *NPJ Regen Med*. 2023;8(1):38. doi:10.1038/s41536-023-00308-0

Ma H, Kou Y, Hu H, Wu Y, Tang Z. An investigative study on the oral health condition of individuals undergoing 3D-printed customized dental implantation. *J Clin Med*. 2024;13(6):848. doi:10.3390/jcm13060848.

Mangano C, Raspanti M, Traini T, Piattelli A, Sammons RL. Stereo imaging and cytocompatibility of a model dental implant surface formed by direct laser fabrication. *J Biomed Mater Res A*. 2009;88(4):823–31. DOI: 10.1002/jbm.a.32033

Maria R, Tan MY, Wong KM, Lee BCH, Chia VAP, Tan KBC. Accuracy of implant analogs in 3D printed resin models. *J Prosthodont*. 2021;30(1):57–64. doi:10.1111/jopr.13217.

Najeeb S, Zafar MS, Khurshid Z, Siddiqui F. Applications of polyetheretherketone (PEEK) in oral implantology and prosthodontics. *J Prosthodont Res*. 2016;60(1):12–19. doi:10.1016/j.jpor.2015.10.001

Ngo TD, Kashani A, Imbalzano G, Nguyen KTQ, Hui D. Additive manufacturing (3D printing): A review of materials, methods, applications and challenges. *Compos Part B Eng*. 2018;143:172–196. <https://doi.org/10.1016/j.compositesb.2018.02.012>

Oren D, Dalise S, Apollonio G, Barbato E, De Angelis F, D Amato C, et al. The power of three-dimensional printing technology in functional restoration of rare maxillomandibular deformity due to genetic disorder: a case report. *J Med Case Rep*. 2021;15(1):114. DOI: 10.1186/s13256-021-02741-5

Osman RB, van der Veen AJ, Huibregtse JM, Wismeijer D. 3D-printing zirconia implants; a dream or a reality? *J Mech Behav Biomed Mater*. 2017;75:521–528. DOI: 10.1016/j.jmbbm.2017.08.018

Papaspyridakos P, Vazouras K, Chen YW, Kotina E, Natto Z, Kang K. Digital vs conventional implant impressions: a systematic review and meta-analysis. *J Prosthet Dent*. 2022;128(5):560–571. DOI: 10.1111/jopr.13211

Plenum Bio. Implantes personalizados com tecnologia 3D: vantagens clínicas e eficiência operatória. *Plenum Bio Blog*; 2023. <https://www.plenumbio.com/blog/implantes-personalizados-3d>

Pozzi A, Tallarico M, Moy PK. Immediate loading with a novel implant featured by variable-threaded geometry, internal conical connection and platform shifting: three-year results from a prospective cohort study. PMID: 25738179

Pradíes G, Vitrano M, Valverde A, Martínez-Rus F, Zarauz C. Current applications of 3D printing in dental implantology: A scoping review. *Clin Oral Implants Res.* 2023;34(Suppl 28):89–113. doi:10.1111/clr.14086

Prakash J, Shenoy M, Alhasmi A, Al Saleh AA, Shivakumar GC, Shivakumar S. Biocompatibility of 3D-Printed Dental Resins: A Systematic Review. *Cureus.* 2024;16(1):e51721. doi:10.7759/cureus.51721

Qin J, Yang D, Maher S, Lima-Marques L, Zhou Y, Chen Y, Atkins GJ, Losic D. Micro- and nano-structured 3D printed titanium implants with a hydroxyapatite coating for improved osseointegration. *J Mater Chem B.* 2018 May 21;6(19):3136-3144. doi:10.1039/c7tb03251j.

Schwitalla AD, Müller WD. PEEK dental implants: a review of the literature. *J Oral Implantol.* 2013;39(6):743–749. <https://doi.org/10.1563/AAID-JOI-D-11-00002>

Shaikh MQ, Mhaske S, Gite SS, Sayyed SA, Rathod B. Investigation of patient-specific maxillofacial implant prototype development by metal fused filament fabrication (MF3) of Ti-6Al-4V. *Dent J (Basel).* 2021;9(10):109. doi:10.3390/dj9100109

Suh H, Lee D, Lee J, Seol YJ, Lee YM, Koo KT. Comparative evaluation of 3D-printed and conventional implants in vivo: a quantitative microcomputed tomographic and histomorphometric analysis. *Sci Rep.* 2023;13(1):21041. doi:10.1038/s41598-023-48315-x

Shu T, Shi H, Li M, Lin YC, Li A, Pei D. Microscale bone interlocking enhances osseointegration strength on the rough surface of 3D-printed titanium implants: experimental and finite element analysis. *BMC Oral Health.* 2025;25(1):208. doi:10.1186/s12903-025-05586-2.

Tahmaseb A, Wismeijer D, Coucke W, Derksen W. Computer technology applications in surgical implant dentistry: a systematic review. *Int J Oral Maxillofac Implants*. 2014;29 Suppl:25–42. DOI: 10.11607/jomi.2014suppl.g1.2

Tunchel S, Blay A, Kolerman R, Mijiritsky E, Shibli JA. 3D Printing/Additive Manufacturing Single Titanium Dental Implants: A Prospective Multicenter Study with 3 Years of Follow-Up. *Int J Dent*. 2016;2016:8590971. doi:10.1155/2016/8590971.

Van Assche N, Quirynen M. Tolerance within a surgical guide. *Clin Oral Implants Res*. 2010;21(4):455–8. DOI: 10.1111/j.1600-0501.2009.01836.x

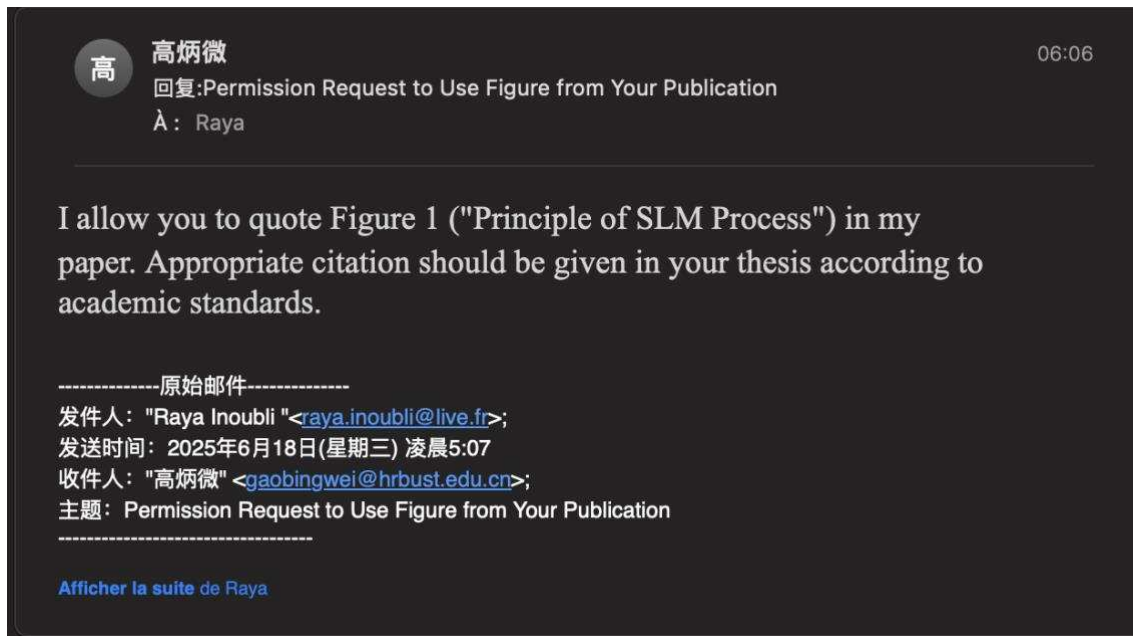
Vercruyssen M, Laleman I, Jacobs R, Quirynen M. Computer-supported implant planning and guided surgery: a narrative review. *Clin Oral Implants Res*. 2015 Sep;26 Suppl 11:69–76. doi: 10.1111/clr.12638

Wang D, Song C, Yang H, Yu H, Wu S. Parameters influencing the outcome of additive manufacturing of tiny medical devices based on PEEK. *Materials (Basel)*. 2020;13(2):466. doi:10.3390/ma13020466

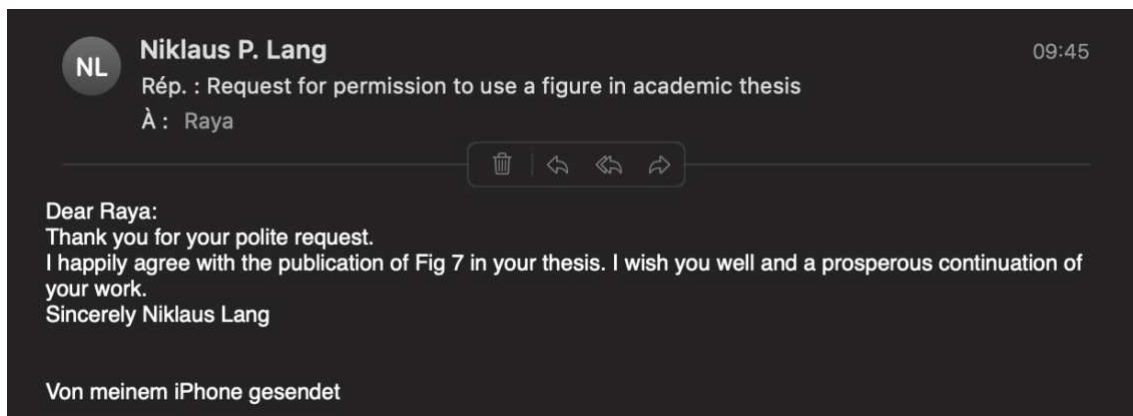
Wang X, Ao H, Wu X, et al. Osseointegration of 3D-printed titanium implants with surface and structure modifications: In vivo study. *Dent Mater*. 2022;38(10):1648-1660. <https://doi.org/10.1016/j.dental.2022.08.003>

Williams FC, Hammer DA, Wentland TR, Kim RY. Immediate teeth in fibulas: planning and digital workflow with point-of-care 3D printing. *J Oral Maxillofac Surg*. 2020;78(6):1320–1327. doi:10.1016/j.joms.2020.04.006

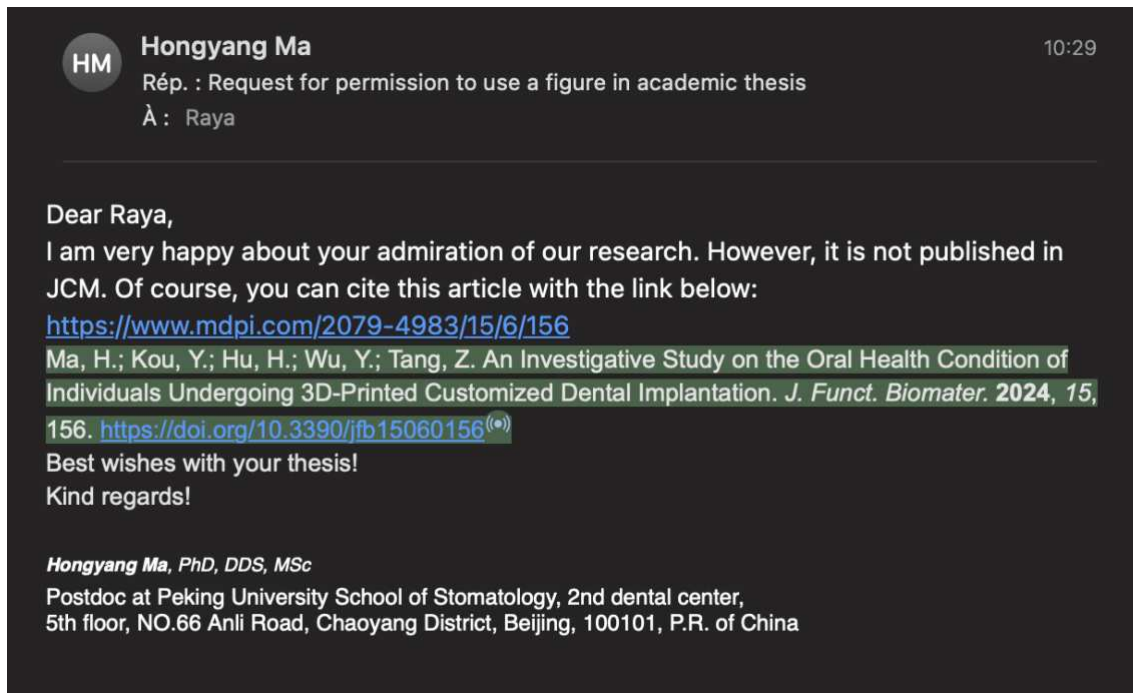
ANEXOS



Anexo 1 — Autorização de uso da Figura do artigo de Gao et al. (2023)



Anexo 2 — Autorização de uso da Figura 7 (Lang et al., 2023)



Anexo 3 — Autorização de uso da Tabela (Ma et al., 2024)