EGAS MONIZ SCHOOL of HEALTH & SCIENCE | INSTITUTO UNIVERSITÁRIO EGAS MONIZ

INSTITUTO UNIVERSITÁRIO EGAS MONIZ

MESTRADO INTEGRADO EM MEDICINA DENTÁRIA

COMPARAÇÃO DA TAXA DE SUCESSO NA OSTEOINTEGRAÇÃO DE IMPLANTES DENTÁRIOS COLOCADOS COM CIRURGIA GUIADA VS CIRURGIA NÃO GUIADA: UMA REVISÃO NARRATIVA

Trabalho submetido por

Ana Catarina Pires Brito

para a obtenção do grau de Mestre em Medicina Dentária

Junho de 2025

EGAS MONIZ SCHOOL of HEALTH & SCIENCE | INSTITUTO UNIVERSITÁRIO EGAS MONIZ

INSTITUTO UNIVERSITÁRIO EGAS MONIZ

MESTRADO INTEGRADO EM MEDICINA DENTÁRIA

COMPARAÇÃO DA TAXA DE SUCESSO NA OSTEOINTEGRAÇÃO DE IMPLANTES DENTÁRIOS COLOCADOS COM CIRURGIA GUIADA VS CIRURGIA NÃO GUIADA: UMA REVISÃO NARRATIVA

Trabalho submetido por

Ana Catarina Pires Brito

para a obtenção do grau de Mestre em Medicina Dentária

Trabalho orientado por

Prof. Doutor Pedro Miguel Rodrigues

Junho de 2025

Dedicatória:

Aos meus pais,

"O sucesso é ir de fracasso em fracasso sem perder o entusiasmo."

Winston Churchill

Agradecimentos

Ao meu orientador Prof. Doutor Pedro Miguel Rodrigues por toda a disponibilidade, prontidão e capacidade de ajuda desde o primeiro dia de orientação. Obrigada por tudo o que me ensinou. Ao Instituto Universitário Egas Moniz por estes cinco anos desafiantes e por me ter tornado numa pessoa mais persistente e resiliente.

Um agradecimento muito especial à minha família, por me apoiarem incondicionalmente ao longo de todo este percurso: Aos meus pais, por todo o amor, apoio e sacrifício ao longo da minha vida. Por acreditarem em mim, mesmo quando eu duvidei, por me ensinarem o valor do esforço e por estarem sempre ao meu lado. Sem eles este curso não teria sido possível. Esta conquista é também vossa. São os melhores do mundo, um obrigado nunca será suficiente. À minha irmã, pelo amor incondicional, pela escuta atenta nos momentos de incerteza e pelas palavras de encorajamento que tantas vezes me ajudaram a seguir em frente. Aos meus avós, maternos e paternos, eterna gratidão, pelo exemplo de força, dedicação e sabedoria. Mesmo nos momentos em que a distância ou o tempo pareciam separar-nos, o vosso carinho e apoio foram sempre sentidos, alimentando a minha vontade de continuar e conquistar este sonho.

Aos meus amigos de uma vida: Lena, Rachel Carol, Mana, Inês e Bibas, por estarem sempre lado a lado comigo. Sem vocês este curso não teria sido possível. À box 43, em especial à minha companheira, Lena, por tudo o que me ensinou, por toda a paciência e por ser a pessoa incrível que é, foi à sorte, mas saiu-me a sorte grande. Aos meus amigos de longa data por fazerem de mim aquilo que sou hoje. Ao meu clube do coração por me aliviar todo o *stress* da faculdade.

Um agradecimento muito especial ao Miguel Ferreira, que, na última fase deste trabalho, me apoiou de forma incansável. Pela paciência, pelo tempo dedicado e pela confiança, o seu auxílio foi fundamental para que este projeto se tornasse realidade.

A todos os que comigo se cruzaram ao longo destes cinco anos, desde colegas de turma, professores e colaboradores, o meu sincero agradecimento. Cada interação, conselho ou apoio, mesmo nas pequenas coisas, foi essencial para o meu crescimento pessoal e académico. Esta jornada foi construída com todos vocês, e a minha gratidão é imensa.

Resumo

A osteointegração de implantes dentários é um dos principais fatores determinantes para o sucesso em reabilitações orais. A evolução tecnológica permitiu o desenvolvimento da cirurgia guiada, que se baseia no planeamento digital e imagiologia tridimensional para otimizar a colocação de implantes. Esta abordagem tem demonstrado maior precisão e previsibilidade em comparação com a técnica tradicional à mão livre.

A cirurgia guiada permite uma execução mais controlada, com menores desvios tridimensionais e possibilidade de cirurgias menos invasivas, como a técnica sem retalho. Estas características promovem uma recuperação mais rápida e confortável para o paciente. Além disso, a sua integração com o planeamento protético favorece a emergência ideal das próteses, reduzindo complicações biológicas e melhorando os resultados estéticos e funcionais.

Apesar das suas vantagens, a cirurgia guiada apresenta limitações, como custos elevados, curva de aprendizagem acentuada e contraindicações em casos com anatomia ou abertura bucal reduzida. A cirurgia não guiada, por outro lado, mantém-se como uma opção válida, especialmente quando executada por profissionais experientes, apresentando também elevadas taxas de sucesso clínico.

Estudos indicam que, embora ambas as técnicas possam alcançar bons resultados, a cirurgia guiada mostra-se superior em cenários que exigem maior precisão, como reabilitações totais com carga imediata e implantes pós-extracionais. A decisão pela técnica mais adequada deve considerar as particularidades de cada caso, integrando fatores anatómicos, sistémicos e tecnológicos.

Assim, a cirurgia guiada consolida-se como uma ferramenta estratégica na prática clínica moderna, contribuindo para uma implantologia mais segura, previsível e orientada para a excelência funcional e estética.

Palavras-Chave: osteointegração, implante, cirurgia guiada, cirurgia não guiada

Abstract

Osseointegration of dental implants is one of the main determining factors for successful oral rehabilitation. Technological advances have led to the development of guided surgery, which relies on digital planning and three-dimensional imaging to optimize implant placement. This approach has shown greater accuracy and predictability compared to the traditional freehand technique.

Guided surgery allows for more controlled execution, with reduced three-dimensional deviations and the possibility of less invasive procedures, such as flapless techniques. These features promote faster and more comfortable patient recovery. Moreover, its integration with prosthetic planning supports optimal prosthetic emergence, reducing biological complications and improving both aesthetic and functional outcomes.

Despite its advantages, guided surgery presents some limitations, such as high costs, a steep learning curve, and contraindications in cases with compromised anatomy or limited mouth opening. Freehand surgery, on the other hand, remains a valid option, particularly when performed by experienced clinicians, also achieving high clinical success rates.

Studies indicate that although both techniques can yield good outcomes, guided surgery proves to be superior in scenarios requiring higher precision, such as full-arch immediate load rehabilitations and post-extraction implant placements. The decision on the most appropriate technique should consider the specific characteristics of each clinical case, integrating anatomical, systemic, and technological factors.

Thus, guided surgery is established as a strategic tool in modern clinical practice, contributing to safer, more predictable implantology focused on functional and aesthetic excellence.

Keywords: osseointegration, implant, guided surgery, unguided surgery

Índice

Resumo 1
Abstract 3
Índice 5
Índice de Figuras: 7
Índice de Esquemas: 7
Índice de Tabelas: 9
Lista de Abreviaturas 11
INTRODUÇÃO 13
CAPÍTULO I – DESENVOLVIMENTO: CIRURGIA GUIADA 17
1.1 – Aspetos fundamentais da cirurgia guiada 17
1.2 - Contraindicações 25
1.3 - Cirurgia Guiada e Reabilitação Protética 27
1.3.1 - Reabilitações Parciais 30
1.3.2 - Reabilitações Totais 31
1.3.3 - Cirurgia Guiada em implantes Pós-extraccionais 33
CAPÍTULO II – DESENVOLVIMENTO: CIRURGIA NÃO GUIADA 35
2.1 – Aspetos fundamentais da cirurgia não guiada 35
CAPÍTULO III – DESENVOLVIMENTO: COMPARAÇÃO DAS TAXAS DE SUCESSO NA OSTEOINTEGRAÇÃO 39
CONCLUSÃO 43
REFERÊNCIAS BIBLIOGRÁFICAS 45
Anexos 51

Índice de Figuras:

Figura 1- Guia *fully-guided* fechada suportada por Dentes (adaptado de Gargallo, 2019) 19
Figura 2 – Guia half-guided aberta suportada por Dentes (adaptado Gargallo, 2019)... 20
Figura 3 - Guia *fully-guided* fechada suportada por Mucosa (adaptado de Gargallo, 2019) 21
Figura 4 - Guia half-guided fechada suportada por Dentes (adaptado Gargallo, 2019) 22
Figura 5 – Visualização dos eixos utilizados no estudo (adaptado Einsiedel 2024) 23
Figura 6 – Fluxograma de trabalho da colocação de implantes utilizando guias cirúrgicas derivados de próteses digitais (adaptado Abad-Coronel, 2024) 28
Figura 7 – (a) Fotografia clínica que mostra a guia cirúrgica preparada para a colocação de implantes nas arcadas maxilar e mandibular; (b) e (c) Fotografia intra-oral que mostra a adaptação da guia cirúrgica e a sua fixação com pinos nas arcadas maxilar e mandibular (adaptado Mahmoud NR, 2024) 32

Índice de Esquemas:

Esquema 1 – Classificação de cirurgia guiada (Elaboração própria, adaptado de Gargallo 2019)..... 24
Esquema 2 – Fluxo de trabalho convencional VS digital (Elaboração própria adaptado de Afshari 2022)..... 29

Índice de Tabelas:

Tabela 1 - Comparação de guias cirúrgicas estáticas quanto ao tipo de suporte (Elaboração própria) 21
Tabela 2 - Características da cirurgia guiada (Elaboração própria adaptado de Afshari 2022) 25
Tabela 3 - Características da cirurgia não guiada (Elaboração própria adaptado de Afshari 2022) 37
Tabela 4 - Comparação Bibliográfica (Elaboração Própria) 41

Lista de Abreviaturas

CAD/CAM - Assistido por Computador/Fabricação Assistida por Computador

CBCT – Tomografia computorizada de feixe cónico

DMLS – *Direct metal laser sintering*

EFP – Federação Europeia de Periodontologia

FG – *Fully-guided*

HG – *Half-guided*

SGD – *Simple Guide Device*

2D – Duas Dimensões

3D – Tridimensionais

INTRODUÇÃO

A reabilitação oral através da colocação de implantes dentários tornou-se uma das soluções mais eficazes para o tratamento da perda dentária, promovendo uma melhoria significativa na função mastigatória, na estética e na qualidade de vida dos pacientes[1].

A osteointegração[2], definida como a conexão direta e funcional entre o osso vivo e a superfície do implante que suporta carga, é um dos principais fatores para o sucesso desses procedimentos.

Nas últimas décadas, o avanço das técnicas cirúrgicas e da tecnologia digital levou ao desenvolvimento de novas abordagens, destacando-se a cirurgia guiada como uma alternativa à técnica tradicional, a cirurgia não guiada ou cirurgia à mão livre[1].
A escolha entre a cirurgia guiada e não guiada tem implicado uma ampla discussão na literatura da medicina dentária devido às suas diferenças em termos de precisão, previsibilidade e custos.

A cirurgia guiada baseia-se em tecnologias de imagiologia tridimensional, como a tomografia computorizada de feixe cónico (CBCT) e *softwares* de planeamento, que permitem ao médico dentista determinar a posição ideal virtual do implante antes do procedimento[3]. Esta abordagem também possibilita a confeção de guias cirúrgicas que replicam o planeamento virtual no campo operatório, reduzindo o tempo de cirurgia e melhorando os resultados estéticos e funcionais[4].

Por outro lado, a cirurgia não guiada, ou à mão livre, depende da experiência e habilidade do médico dentista para realizar ajustes durante o procedimento, apresentando menor custo e maior flexibilidade em situações anatómicas complexas[4].

Estudos indicam[3] que a cirurgia guiada oferece algumas vantagens como maior precisão na posição do implante, menor taxa de complicações pós-operatórias e maior conforto para o paciente. Além disso, esta abordagem permite a realização de procedimentos menos invasivos, como cirurgias sem retalho, reduzindo o trauma aos tecidos moles e promovendo uma recuperação mais rápida[1]. A incorporação de tecnologias como sistemas

de navegação dinâmica também possibilita a monitorização em tempo real, aumentando ainda mais a precisão do procedimento[3].

Contudo, o custo elevado e a necessidade de maior planeamento pré-operatório em comparação com os protocolos convencionais são fatores limitantes[5]. Além disso, a curva de aprendizagem associada ao uso de *softwares* e à confeção de guias pode ser um obstáculo para a sua implementação em larga escala[6].

Apesar do avanço das técnicas digitais, a cirurgia não guiada permanece amplamente utilizada devido ao seu menor custo e à flexibilidade que oferece ao médico dentista[4]. Essa abordagem é particularmente vantajosa em situações anatómicas desafiantes, permitindo ajustes dinâmicos durante o procedimento. Estudos mostram que a taxa de sucesso de implantes colocados através da cirurgia não guiada pode ser comparável àquela obtida com a cirurgia guiada, desde que realizada por profissionais experientes[4].

No entanto, a cirurgia à mão livre também apresenta limitações[4]. A dependência da habilidade do médico dentista pode levar a variações nos resultados e aumentar o risco de complicações intra e pós-operatórias, como falhas na osteointegração[4]. Além disso, a falta de suporte tecnológico pode comprometer a precisão em situações de baixa densidade óssea ou proximidade de estruturas anatómicas críticas[4].

Embora ambas as abordagens apresentem resultados semelhantes para a perda óssea marginal, complicações e taxas de sobrevivência do implante[4], a cirurgia guiada demonstra menores taxas de falha. As falhas do implante são quase três vezes maiores utilizando a técnica de colocação do implante à mão livre (6,42%) em comparação com a colocação do implante através da cirurgia guiada (2,25%)[3]. Outros estudos corroboram esses resultados, enfatizando que a precisão e a previsibilidade da cirurgia guiada podem contribuir para uma melhor integração óssea e maior satisfação do paciente[6].

Entretanto, a escolha entre as técnicas deve ser individualizada, considerando fatores como condição óssea, experiência do médico dentista, custos e preferências do paciente[4]. A avaliação criteriosa desses aspetos é essencial para garantir o sucesso do tratamento.

A escolha da técnica utilizada para a colocação de implantes dentários deve também ter em consideração fatores locais e sistémicos do paciente, pois estes também desempenham um papel crucial no sucesso da osteointegração. Condições médicas como a diabetes *mellitus*, osteoporose e hábitos como o tabagismo podem influenciar negativamente a integração do implante no osso. Uma história clínica detalhada e o controlo destes fatores são essenciais para minimizar riscos e melhorar os resultados clínicos[7].

Esta dissertação tem como objetivo principal comparar as taxas de sucesso na osteointegração de implantes dentários colocados por meio de cirurgia guiada e não guiada. Adicionalmente, a presente dissertação serve também para discutir os fatores que influenciam os resultados clínicos e propor recomendações baseadas em evidências para a prática da medicina dentária.

A presente dissertação é uma revisão narrativa da literatura, com o objetivo de descrever, discutir e analisar toda a informação e conhecimento existente sobre o tema em questão, proporcionando uma síntese ampla e interpretativa da literatura.

A revisão narrativa seguirá critérios de inclusão que abrangem artigos publicados entre 2015 e 2025, quer em inglês quer em português, de modo a garantir dados mais atuais e de qualidade. Serão também incluídos estudos originais, revisões sistemáticas e/ou narrativas e diretrizes clínicas relevantes ao tema em questão.

Para conduzir esta revisão, serão consultadas bases de dados de referência na área da saúde e da medicina dentária, tais como: *PubMed, Scielo, Google Scholar e Research Gate.*

Serão utilizados termos MeSH e combinações de *keywords*, relacionados a: *"osseointegration", "implant", "guided surgery", "unguided surgery"*. Os termos MeSH serão ajustados conforme os critérios da base de dados, utilizando termos em inglês ou português.

Para a utilização de figuras referenciadas nesta tese, foi obtida a respetiva autorização, conforme demonstrado no Anexo I.

CAPÍTULO I – DESENVOLVIMENTO: CIRURGIA GUIADA

1.1 – Aspetos fundamentais da cirurgia guiada

Na área da implantologia, a cirurgia guiada sofreu uma evolução significativa muito impulsionada pelos avanços na tecnologia de imagem e das técnicas cirúrgicas.

O primeiro avanço substancial é consequente à introdução de tecnologias de imagem tridimensionais (3D), que revolucionaram o planeamento pré-cirúrgico. Os métodos tradicionais dependiam muito de radiografias a duas dimensões (2D), como periapicais e ortopantomografias, que muitas vezes careciam de detalhes espaciais necessários para avaliações precisas do volume ósseo, qualidade e localização de estruturas anatómicas nobres[5]. O aparecimento do CBCT marcou um momento crucial na cirurgia guiada, permitindo aos médicos dentistas obter visões tridimensionais detalhadas da anatomia do paciente. Esta tecnologia permitiu um planeamento aprimorado e facilitou a colocação precisa de implantes, reduzindo os riscos associados à cirurgia. Juntamente ao CBCT, o *scanner* intraoral, que digitaliza a arcada dentária para permitir a obtenção de impressões com uma melhor precisão, estabeleceram as bases para os protocolos cirúrgicos guiados utilizados atualmente[8].

Nos últimos anos, a integração de tecnologias digitais transformou ainda mais o cenário da implantologia dentária. A impressão 3D e da fresagem permitiu a criação de guias cirúrgicas personalizadas que aumentam a precisão da colocação de implantes dentários[8]. Como resultado, o foco mudou da mera colocação do implante para a criação de um fluxo de trabalho abrangente baseado no planeamento reverso que inclui o planeamento e execução digitais, tornando o processo mais eficiente e adaptável às necessidades individuais do paciente[8].

A cirurgia guiada para a colocação de implantes refere-se a um conjunto de técnicas avançadas que aumentam a precisão e a eficiência na colocação de implantes através do uso de tecnologias sofisticadas de imagem e navegação[4]. Utilizando modalidades de imagem tridimensional, como o CBCT, os profissionais podem criar representações

detalhadas da anatomia do paciente para um melhor planeamento cirúrgico, especialmente em casos complexos, onde fatores anatómicos, como a proximidade do nervo alveolar inferior ou dos seios maxilares, são críticos, tornando esta abordagem significativa para melhorar os resultados dos tratamentos dentários[5]. Esta técnica inovadora tem recebido uma considerável atenção devido à sua capacidade de alcançar altos níveis de precisão, reduzir o tempo cirúrgico e melhorar o conforto para o paciente. Estudos indicam[4] que a cirurgia guiada pode alcançar uma precisão sub-milimétrica na colocação de implantes, uma melhoria significativa em relação aos métodos tradicionais. Além disso, a natureza otimizada destes procedimentos resulta frequentemente em cirurgias de menor duração e, portanto, com menor tempo de exposição o que beneficia tanto os pacientes como os médicos dentistas, minimizando o desconforto e o tempo operacional[1, 9].

Apesar das suas vantagens, a cirurgia guiada não está isenta de controvérsias e desafios. Questões relacionadas com os elevados custos de aquisição da tecnologia, a curva de aprendizagem acentuada para novos profissionais e complicações como fraturas das guias cirúrgicas têm gerado debates na comunidade da Medicina Dentária[5, 6]. Outros desafios incluem o bloqueio do fluído de refrigeração óssea durante a osteotomia, o que pode causar o sobreaquecimento dos tecidos e levar à desnaturação proteica e consequente reabsorção óssea, o que resulta numa falha da osteointegração do implante[4]. Também existem algumas dificuldades de acesso ao campo operatório em pacientes com uma abertura bucal limitada[3]. Além disso, embora haja evidências que sustentem a eficácia das técnicas guiadas, persistem preocupações sobre a qualidade dos estudos existentes e a necessidade de protocolos padronizados[4].

Espera-se que o uso da cirurgia navigacional, realidade virtual e inteligência artificial impulsionem futuras inovações na cirurgia guiada. Essas tecnologias prometem refinar técnicas, aumentar a precisão e tornar o procedimento mais acessível aos profissionais, consolidando a cirurgia guiada como uma abordagem segura e eficaz na área da implantologia[10].

Os métodos de cirurgia guiada podem ser classificados em sistemas “dinâmicos” e “estáticos”, cada um com vantagens e aplicações específicas[11].

Os guias estáticos utilizam, geralmente, moldes fabricados a partir de um exame de imagem pré-operatório, enquanto os guias dinâmicos envolvem uma navegação em tempo real com tecnologia assistida por computador para auxiliar o médico dentista durante o procedimento. Embora os métodos estáticos sejam mais prevalentes, os dinâmicos estão a ganhar interesse devido ao seu potencial para melhorar a precisão cirúrgica e os resultados[5, 12].

A cirurgia guiada estática envolve o uso de guias cirúrgicas pré-fabricados que orientam a colocação dos implantes com base no planeamento reverso pré-operatório e que permite a colocação do implante com a inclinação e profundidade exata[13]. As guias podem ser criadas utilizando métodos tradicionais ou tecnologias avançadas, como o Desenho Assistido por Computador/Fabricação Assistida por Computador (CAD/CAM)[5, 14].

A cirurgia guiada estática pode ser classificada de acordo com o tipo de suporte e o tipo de visibilidade cirúrgica das guias e também quanto ao tipo de perfuração e facilidade de colocação do implante[11].

Quanto ao tipo de suporte, as guias podem ser suportadas por dentes, por osso ou por mucosa[11].

As guias suportadas por dentes (Fig. 1 e 2) são projetadas para obter o seu suporte a partir da dentição existente, sendo particularmente úteis em casos de pacientes parcialmente desdentados, pois fornecem uma base estável, permitindo uma colocação precisa dos implantes e minimizando o risco de desalinhamento[11].

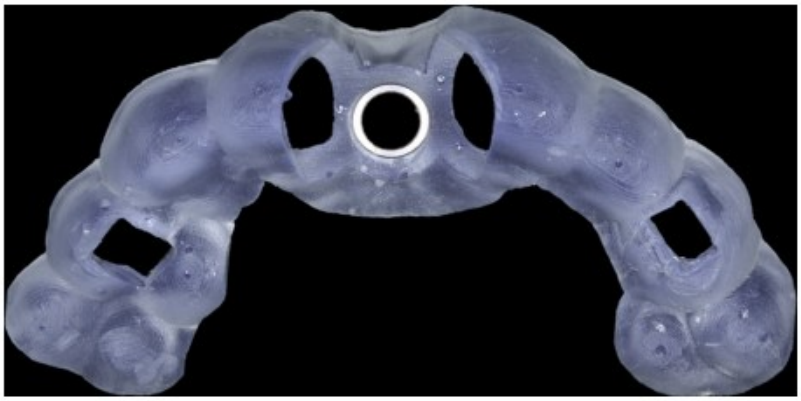

Figura 1- Guia *fully-guided* fechada suportada por Dentes (adaptado de Gargallo, 2019)

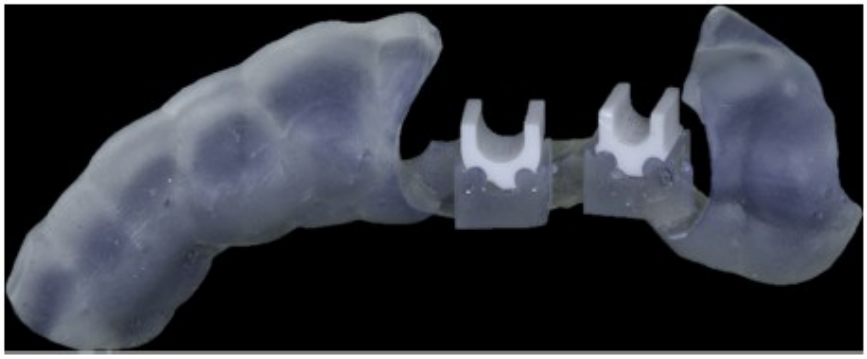

Figura 2 – Guia half-guided aberta suportada por Dentes (adaptado Gargallo, 2019)

Por seu turno, guias suportadas por osso são indicadas para pacientes totalmente desdentados, pois garantem maior estabilidade em relação à própria anatomia óssea, especialmente em casos de deficientes volumetrias ósseas e também em casos de limitações anatómicas que exigem o contacto visual direto com estruturas como o nervo mentoniano, a parede lateral do seio maxilar ou os limites ósseos externos da cavidade nasal[11]. No entanto, estudos indicam que este tipo de guias, apesar de proporcionarem estabilidade e visualização cirúrgica direta, podem ser menos precisas que as guias suportadas por dentes ou as suportadas por mucosa, devido à necessidade de elevar retalhos cirúrgicos, o que pode interferir na adaptação da guia e aumentar a morbilidade do paciente[11].

E por outro lado, as guias suportadas por mucosa (Fig. 3), utilizadas quando o suporte ósseo está comprometido, podem apresentar desafios relacionados com a precisão devido ao possível movimento dos tecidos moles durante a cirurgia[5].

Figura 3 - Guia *fully-guided* fechada suportada por Mucosa (adaptado de Gargallo, 2019)

Tabela 1 - Comparação de guias cirúrgicas estáticas quanto ao tipo de suporte (Elaboração própria)

Tipo de Guia	Estabilidade	Precisão	Conforto do Paciente	Indicação Ideal
Suportada por osso	Alta (quando fixada)	Menor	Baixa	Desdentados totais com necessidade de enxertos
Suportada por mucosa	Moderada	Boa	Muito alta	Desdentados totais
Suportada por dentes	Muito alto	Excelente	Alta	Parcialmente desdentados

Quanto ao tipo de visibilidade cirúrgica as guias podem ser fechadas ou abertas[11].

As guias fechadas (Fig. 1, 3 e 4) são mais frequentemente utilizadas na cirurgia estática *fully-guided* (FG). Este tipo de guias não permite a visibilidade do osso e da mucosa durante a perfuração e colocação do implante, uma vez que a guia cobre todo o campo cirúrgico[11]. Estas guias têm a desvantagem de dificultar que o fluido de refrigeração ósseo entre em contacto direto com as brocas durante a osteotomia, o que pode levar a um aumento da temperatura do osso e, consequentemente, comprometer a osteointegração[11].

Figura 4 - Guia *half-guided* fechada suportada por Dentes (adaptado Gargallo, 2019)

Por outro lado, as guias abertas (Fig. 2) permitem o controlo visual direto do osso e da mucosa durante a osteotomia e colocação do implante, uma vez, que possuem um acesso aberto localizado no lado vestibular do molde cirúrgico[11].

No que diz respeito ao tipo de osteotomia e facilidade de colocação do implante a cirurgia guiada estática pode ser classificada como *fully-guided* (FG) e *half-guided* (HG)[11].

A cirurgia totalmente guiada (FG) (Fig. 1 e 3) envolve todo o processo de colocação do implante, desde a sequência de osteotomia até à inserção do implante, através de uma guia cirúrgica[15]. Em termos de precisão, os resultados do estudo mostraram que a cirurgia FG levou a menores desvios na posição final dos implantes, especialmente nos eixos vestíbulo-língual (y) e apico-coronal (z), sendo significativamente mais precisa que a HG[15].

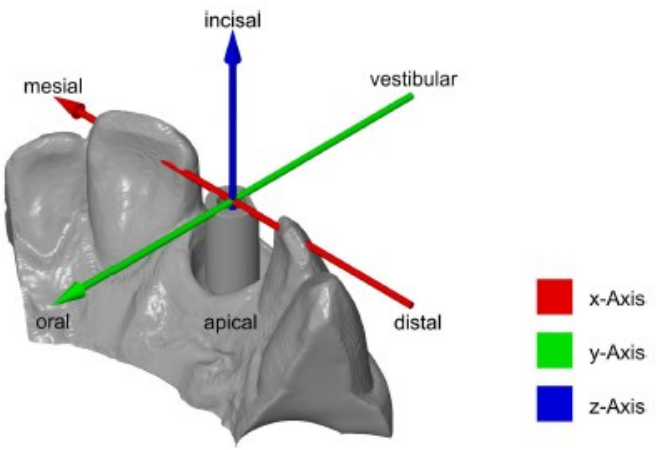

Figura 5 – Visualização dos eixos utilizados no estudo (adaptado Einsiedel 2024)

Por outro lado, a cirurgia parcialmente guiada (HG) (Fig. 2 e 4) combina técnicas guiadas e manuais, permitindo maior flexibilidade, mas podendo comprometer a estabilidade do implante devido à variabilidade na sua posição final[15].

A cirurgia guiada dinâmica, por sua vez, utiliza sistemas de navegação em tempo real que permitem aos médicos dentistas ajustar o posicionamento dos implantes durante o procedimento[14]. Este método frequentemente utiliza técnicas avançadas de imagem e tecnologia de rastreamento de movimento, garantindo uma colocação mais precisa dos implantes[14].

A cirurgia guiada dinâmica é particularmente vantajosa em casos complexos, como aqueles que envolvem uma abertura limitada da boca ou desafios anatómicos, pois oferece a flexibilidade de modificar o plano cirúrgico durante o procedimento, melhorando significativamente a precisão em comparação com a cirurgia não guiada[14]. Estudos indicam que a cirurgia guiada dinâmica geralmente proporciona melhores resultados do que a cirurgia guiada estática, embora ambos superem as técnicas manuais[14].

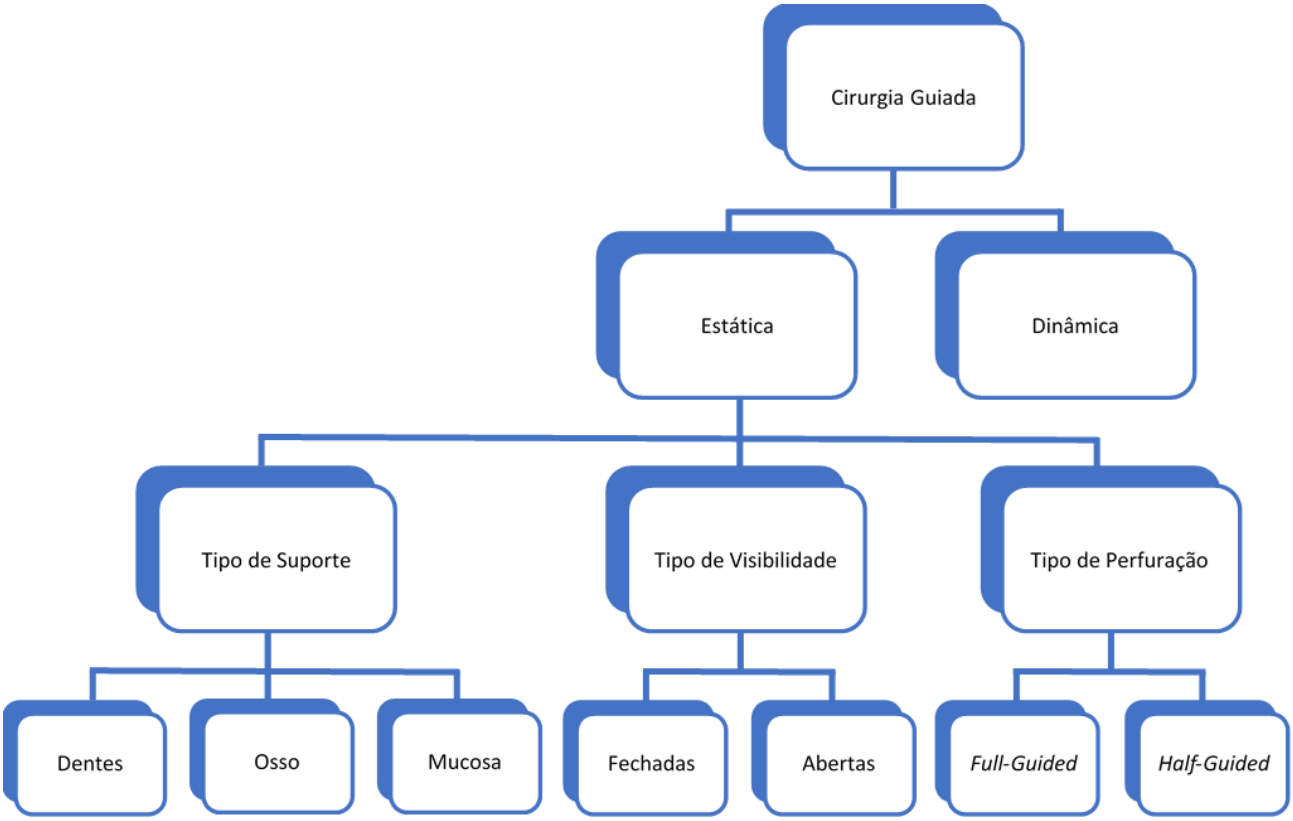

Esquema 1 – Classificação de cirurgia guiada (Elaboração própria, adaptado de Gargallo 2019)

A cirurgia guiada por prótese *(Prosthetic-Guided Surgery – PGS)* oferece vantagens significativas, particularmente no planeamento pré-cirúrgico e na gestão de próteses provisórias. A possibilidade de fabricar próteses provisórias antes da fase clínica permite a carga funcional imediata dos implantes após a cirurgia, o que pode simplificar o tratamento e melhorar os resultados clínicos[5]. Vários estudos indicam que os benefícios das técnicas guiadas são mais evidentes em casos de pacientes totalmente desdentados, bem como em cenários que envolvem carga imediata[5]. Num ensaio clínico randomizado realizado por Pozzi *et al.*, que incluiu 51 pacientes tratados com técnicas convencionais ou guiadas, os resultados mostram desfechos comparáveis entre os dois métodos em termos de sucesso do implante e taxas de complicações. No entanto, a abordagem guiada facilitou resultados mais previsíveis e potencialmente simplificou o fluxo do procedimento[5].

Apesar das vantagens teóricas da cirurgia guiada, as evidências provenientes de revisões sistemáticas continuam limitadas, com muitos estudos a destacar as complicações

associadas aos protocolos guiados[5]. Complicações como fraturas das guias cirúrgicas e desajustes protéticos foram observadas, sublinhando a necessidade de os médicos dentistas enfrentarem uma curva de aprendizagem associada a estas técnicas avançadas[5].

À medida que a tecnologia evolui, é fundamental que os médicos dentistas se mantenham atualizados com as evidências e práticas mais recentes para garantir aplicações clínicas bem-sucedidas da cirurgia guiada na área da implantologia em Medicina Dentária.

Tabela 2 - Características da cirurgia guiada (Elaboração própria adaptado de Afshari 2022)

Custo	Tempo de Planeamento	Tempo de Cirurgia	Invasividade	Precisão	Complicações	Indicado para casos complexos
Mais elevado	Mais longo (necessário planeamento 3D)	Reduzido	Menos invasiva	Elevada e reprodutível	Menores, se bem executada	Altamente indicado

A precisão da cirurgia guiada depende fortemente do processo de registo utilizado para alinhar o plano cirúrgico com a anatomia do paciente. Erros nesta etapa podem levar a desvios significativos em relação à posição pretendida do implante. Embora os sistemas de navegação dinâmica possam oferecer uma precisão superior, exigem uma curva de aprendizagem acentuada, sendo que os médicos dentistas podem não alcançar um nível de proficiência até terem colocado um mínimo de 15 implantes utilizando estes sistemas[14]. Além disso, os sistemas estáticos apresentam limitações devido aos métodos de refrigeração e ao acesso virtual restrito ao local cirúrgico, o que pode afetar a precisão[14].

1.2 - Contraindicações

A cirurgia guiada é uma técnica avançada utilizada em implantologia dentária que melhora a precisão e os resultados para o paciente através de um planeamento pré-operatório detalhado e da orientação cirúrgica, teoricamente, o que representaria uma vantagem inegociável para qualquer médico dentista pois permitiria reduzir os riscos relacionados com a invasão de estruturas anatómicas, como o nervo alveolar inferior, os

seios maxilares, o ligamento periodontal e as raízes dos dentes adjacentes (quando presentes) e obter uma emergência protética ideal[13]. No entanto, apesar das suas vantagens, existem várias contraindicações que limitam a sua aplicação em determinados pacientes[13]. Compreender estas contraindicações é essencial para garantir um cuidado ótimo ao paciente e minimizar o risco de complicações durante e após a cirurgia.

Uma das principais categorias de contraindicações está relacionada com limitações anatómicas[1]. Pacientes com limitações anatómicas significativas, como cristas alveolares severamente reabsorvidas ou estruturas anatómicas nobres, como nervos e vasos sanguíneos, podem não ser candidatos adequados para a cirurgia guiada. Estes fatores anatómicos podem resultar em desvios espaciais durante a inserção do implante, levando potencialmente a complicações, incluindo a colocação do implante demasiado vestibularizado ou demasiado próximo dos dentes ou implantes adjacentes, o que pode levar a compromissos na reabilitação protética[1, 13, 16].

Em pacientes parcialmente desdentados, esta abordagem apresenta alguns problemas clínicos, na medida em que os componentes necessários para inserir os implantes de forma guiada (longas brocas de preparação, molde cirúrgico e mangas) frequentemente ocupam muito espaço e reduzem a amplitude de movimentos do clínico[13]. Se estivermos perante um paciente que tenha uma abertura de boca limitada e a presença de dentes na arcada antagonista não é possível a inserção "*in situ*" dos componentes necessários o que torna impossível prosseguir com este tipo de cirurgia[13].

Outro aspeto importante a considerar é a qualidade e quantidade de osso disponível para a colocação do implante. Pacientes com densidade ou volume ósseo inadequados podem não alcançar os resultados desejados através da cirurgia guiada, uma vez que este método restringe o *feedback* tátil necessário para uma colocação ideal do implante. Nestes casos, onde os pacientes necessitam de enxertos ósseos extensos ou procedimentos de aumento ósseo, as abordagens cirúrgicas convencionais podem ser preferíveis até que seja estabelecida uma quantidade óssea suficiente[17].

Além disso, a adesão do paciente e o seu estado geral de saúde desempenham papéis críticos na determinação da adequação da cirurgia guiada. A cirurgia guiada envolve uma série de etapas meticulosas de planeamento pré-operatório, incluindo imagiologia

radiografia e planeamento virtual do tratamento. Se os pacientes não forem capazes ou não estiverem dispostos a cumprir os protocolos pré-operatórios necessários, como a realização de exames de imagem ou o seguimento de diretrizes pré-cirúrgicas específicas, podem não beneficiar desta abordagem[5].

Por fim, limitações tecnológicas, como imprecisões nos sistemas de imagem, podem comprometer a eficácia da cirurgia guiada, destacando a necessidade de recursos tecnológicos fiáveis para apoiar a sua implementação[18].

1.3 - Cirurgia Guiada e Reabilitação Protética

A cirurgia guiada transformou a abordagem tradicional da implantologia ao permitir uma integração mais estreita entre o planeamento cirúrgico e protético[19]. O foco deixa de ser exclusivamente a anatomia óssea e passa a centrar-se também na posição ideal para as reabilitações protéticas[20]. Esse planeamento reverso garante que os implantes sejam colocados de forma a suportar adequadamente a prótese final, respeitando os princípios estéticos e funcionais[21].

De acordo com Nulty[22], a utilização de guias cirúrgicas digitais baseadas no envelope protético virtual permite alinhar a colocação dos implantes com a posição ideal das coroas, resultando numa emergência protética mais favorável, numa higiene mais facilitada e numa redução das complicações biomecânicas. Este tipo de abordagem não melhora apenas os resultados clínicos, mas também contribui para a longevidade da reabilitação[22].

Além disso, Abad-Coronel *et al.*[23] demonstraram que o uso de guias derivadas do planeamento protético leva a menores desvios tridimensionais, tanto a nível coronal quanto apical, o que garante uma adaptação precisa das próteses. Este nível de precisão é particularmente crítico em reabilitações estéticas, onde pequenas variações podem comprometer o resultado[20]. Assim, torna-se evidente que a cirurgia guiada não é apenas uma ferramenta anatómica, mas também uma aliada indispensável no sucesso protético[19].

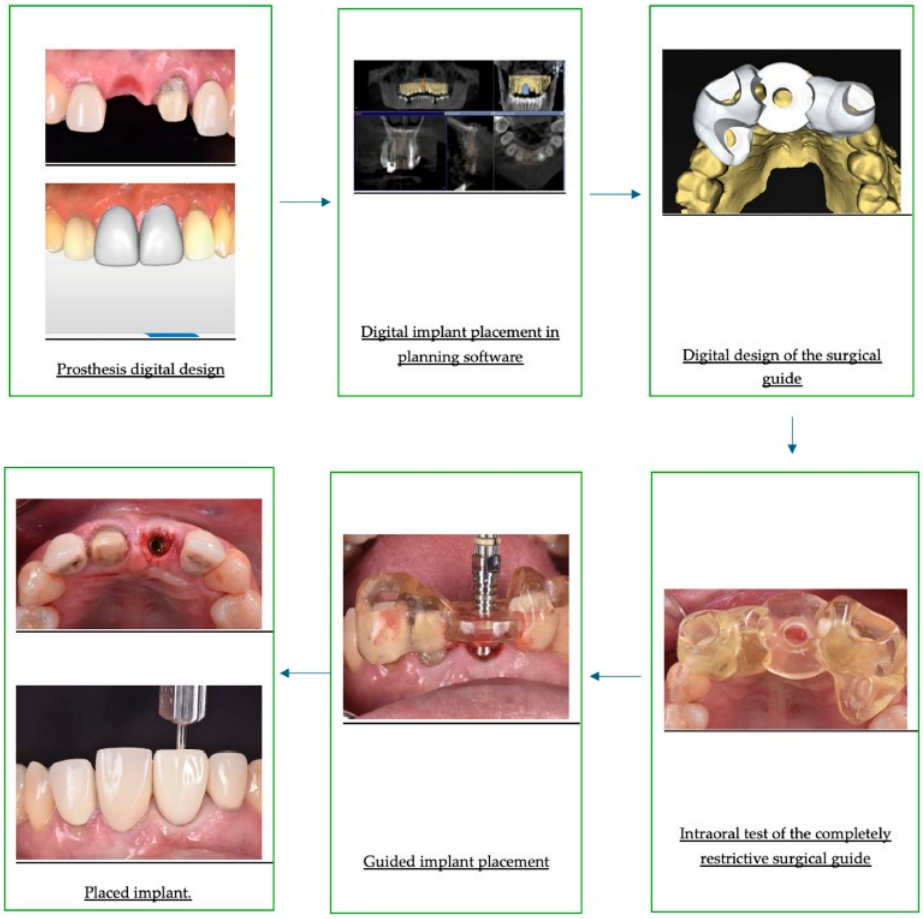

Figura 6 – Fluxograma de trabalho da colocação de implantes utilizando guias cirúrgicas derivados de próteses digitais (adaptado Abad-Coronel, 2024)

Além dos benefícios já reconhecidos da cirurgia guiada no planeamento reverso e na melhoria da emergência protética, os avanços tecnológicos mais recentes reforçam ainda mais o seu papel estratégico na reabilitação oral.

A utilização de sistemas CAD/CAM aliados ao CBCT permite não apenas planear a posição dos implantes com maior precisão, mas também fabricar guias cirúrgicas com margens mínimas de erro. Jacobs *et al.* salienta que o CBCT continua a ser essencial para garantir diagnósticos tridimensionais fiáveis e seguros em implantologia, representando a base imagiológica sobre o qual todo o planeamento protético digital é realizado[14].

Na cirurgia guiada, após a realização do CBCT, é criado um ficheiro DICOM, que é acompanhado por uma impressão intra-oral digital ou por uma impressão em silicone de alta precissão (*putty*) para preparar o modelo. Depois, este ficheiro é introduzido no

software de planeamento de implantes, em conjunto com os dados do paciente. O Esquema 2 apresenta o fluxo de trabalho convencional e digital[24].

Esquema 2 – Fluxo de trabalho convencional VS digital (Elaboração própria adaptado de Afshari 2022)

O desenvolvimento de próteses provisórias e definitivas através de impressão 3D contribui para reabilitações cada vez mais personalizadas e eficientes. Segundo a revisão de Boronat López *et al.*, estas tecnologias permitem obter estruturas mais precisas, com melhor adaptação marginal e menor necessidade de ajustes clínicos, otimizando o tempo de cadeira e os resultados estéticos[25].

Em paralelo, o uso de inteligência artificial e modelos de predição automatizada, como o sistema *ImplantFormer*, tem vindo a emergir como ferramenta complementar ao planeamento digital. Este modelo é capaz de prever a posição ideal dos implantes com base em imagens CBCT, acelerando o processo de planeamento e diminuindo a margem de erro associada ao fator humano[26].

Do ponto de vista clínico, estudos demonstram que em casos de atrofia severa da maxila, a cirurgia guiada, aliada à impressão de implantes personalizados por *Direct Metal Laser Sintering* (DMLS), pode viabilizar reabilitações complexas com taxas de sucesso superiores a 80% ao fim de 10 anos[27].

Ainda dentro da lógica de reabilitação protética, as mais recentes *guidelines* da Federação Europeia de Periodontologia (EFP) realçam a importância de um planeamento protético adequado desde a fase cirúrgica, integrando medidas de prevenção de doenças peri-implantares com o desenho e colocação das próteses[28].

Assim, os dados acumulados confirmam que a cirurgia guiada não só permite melhorar a precisão cirúrgica, mas também garante uma reabilitação protética mais previsível, personalizada e duradoura. A evolução da tecnologia não substitui o julgamento clínico, mas potencializa os resultados finais quando usada de forma integrada e criteriosa no planeamento reabilitador.

1.3.1 - Reabilitações Parciais

Nos pacientes parcialmente desdentados, a presença de dentes remanescentes permite uma ancoragem mais estável das guias cirúrgicas[28]. Isso torna a cirurgia guiada especialmente vantajosa, garantindo maior precisão na colocação dos implantes[30]. Chrabieh *et al.*[31] observaram, num estudo clínico prospetivo, que a cirurgia guiada apresentou menores desvios angulares e posicionais em comparação com a técnica à mão livre, especialmente em regiões posteriores da mandíbula.

Este ganho de precisão traduz-se em melhores resultados na fase protética: paralelismo mais eficaz entre implantes, adaptação passiva das estruturas e menor necessidade de ajustes durante a fase de reabilitação[32]. Nulty[22] reforça que a previsibilidade da cirurgia guiada facilita o planeamento protético e reduz complicações associadas ao desalinhamento.

1.3.2 - Reabilitações Totais

Apesar dos avanços da medicina dentária preventiva, a ausência de dentes (edentulismo) continua a ser considerado um problema de saúde pública global[33]. O crescimento da população geriátrica e o aumento da esperança média de vida fizeram com que o número absoluto de casos aumentasse, no entanto, a taxa de pacientes totalmente desdentados diminuiu[33].

Por isso, é essencial gerir pacientes edêntulos sem recorrer a próteses removíveis e aos consequentes desconfortos como úlceras nas mucosas, retenção inadequada e mastigação insatisfatória[33].

Nos pacientes desdentados totais, o desafio recai sobre a estabilidade das guias mucossuportadas[29]. Apesar disso, a literatura mostra que, quando estabilizadas com pinos, estas guias oferecem precisão suficiente para a execução de reabilitações complexas com carga imediata[29].

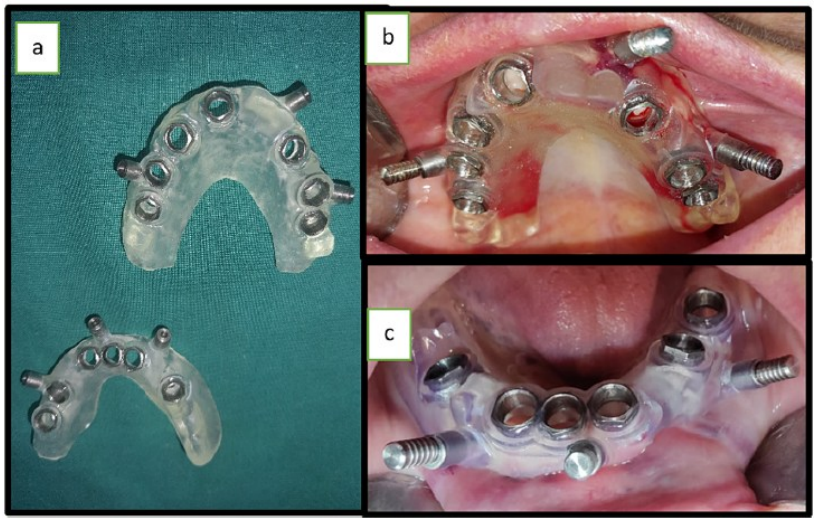

Figura 7 – (a) Fotografia clínica que mostra a guia cirúrgica preparada para a colocação de implantes nas arcadas maxilar e mandibular; (b) e (c) Fotografia intra-oral que mostra a adaptação da guia cirúrgica e a sua fixação com pinos nas arcadas maxilar e mandibular (adaptado Mahmoud NR, 2024)

Estudos como o de El Kholy *et al.*[29] demonstraram que, mesmo em pacientes desdentados totais, os desvios médios obtidos com a cirurgia guiada se mantêm dentro dos limites clínicos aceitáveis, desde que as guias sejam devidamente estabilizadas com pinos de fixação.

Além disso, Li *et al.*[34] descreveram um caso clínico de reabilitação total fixa sobre implantes utilizando um fluxo digital completo, no qual foi alcançada uma adaptação precisa da prótese provisória, com excelente estabilidade e resultados estéticos.

Essas evidências reforçam que, com protocolos de estabilização adequados, a cirurgia guiada pode ser tão eficaz em reabilitações totais quanto nas parciais[29].

1.3.3 - Cirurgia Guiada em implantes Pós-extraccionais

A colocação de implantes imediatos pós - extraccionais representa um cenário clínico desafiante, principalmente pela instabilidade do alvéolo e pelo risco de desalinhamento tridimensional[35]. A cirurgia guiada, neste contexto, permite um planeamento preciso que respeita tanto a morfologia do alvéolo como os requisitos protéticos[35].

Num estudo clínico prospetivo[36], onde se comparou a precisão da cirurgia guiada com a técnica à mão livre em implantes imediatos, os resultados mostraram que a cirurgia guiada reduziu significativamente os desvios angulares e lineares, promovendo um melhor alinhamento com a futura prótese.

Estudos recentes, como o de Kasradze e Kubilius[35], reforçam que a cirurgia guiada é particularmente vantajosa na região anterior da maxila, onde as exigências estéticas são mais elevadas, ao permitir um posicionamento preciso dos implantes e uma emergência protética previsível, reduzindo o risco de complicações como fenestrações vestibulares.

A técnica também se revelou eficaz em regiões posteriores e em ambas as arcadas, com destaque para a precisão na mandíbula, onde a anatomia pode ser mais crítica[35]. Com base nestes estudos, é possível concluir que a cirurgia guiada melhora consideravelmente os resultados clínicos e protéticos em implantes pós - extraccionais[35].

CAPÍTULO II – DESENVOLVIMENTO: CIRURGIA NÃO GUIADA

2.1 – Aspetos fundamentais da cirurgia não guiada

A cirurgia não guiada, também conhecida como cirurgia à mão livre (*freehand*), é uma técnica tradicional utilizada na colocação de implantes dentários. Nesta abordagem, a osteotomia e a inserção do implante são realizadas sem o uso de guias cirúrgicas ou sistemas de navegação, dependendo exclusivamente da experiência clínica e das habilidades do médico dentista para determinar a posição ideal do implante[4].

Embora dependa fortemente da experiência do clínico, estudos têm demonstrado que, quando os implantes são colocados em posições ideais, com carga protética adequada e manutenção apropriada podem alcançar taxas de sucesso superiores a 90% ao longo de 15 anos[37].

Esta técnica é amplamente utilizada devido à sua simplicidade e acessibilidade, sendo uma opção viável especialmente para profissionais que possuem uma vasta experiência em implantologia e conseguem adaptar-se dinamicamente às condições intraoperatórias. No entanto, apesar da sua flexibilidade, a cirurgia não guiada exige um alto nível de destreza e conhecimento anatómico, uma vez que não há suporte tecnológico para guiar a posição dos implantes[6].

É importante notar que a cirurgia não guiada pode apresentar maiores desafios em termos de precisão na colocação dos implantes, especialmente em casos complexos ou com anatomia óssea comprometida. Estudos demonstram que, embora a taxa de sucesso seja elevada, as margens de erro podem ser superiores quando comparadas à cirurgia guiada, impactando a precisão e previsibilidade dos resultados[6]. A utilização de tecnologias como o CBCT pode auxiliar no planeamento pré-operatório, mesmo quando a cirurgia é realizada à mão livre[38].

Na cirurgia à mão livre, para avaliar a largura e o perfil do osso alveolar disponível para colocar o implante e também para examinar a anatomia circundante, utilizam-se radiografias panorâmicas e periapicais e no fim recorre-se ao CBCT[24].

Um planeamento inadequado pode levar a uma técnica cirúrgica deficiente, espaço insuficiente ou ângulo incorreto, o que pode comprometer o ligamento periodontal e as estruturas vizinhas e fazer com que os implantes fiquem colocados demasiado próximos ou afastados da raiz dos dentes adjacentes [24]. Assim, o implante deve estar, pelo menos, a 1,5 mm de cada dente adjacente e 2 mm apicalmente em relação à junção amelocimentária[24].

A técnica cirúrgica à mão livre, apesar de apresentar menos precisão que a técnica cirúrgica guiada, oferece algumas vantagens ao médico dentista na medida em que permite relacionar os dados de diagnóstico com a condição clínica real[24]. Com esta técnica, é também possível realizar tratamentos adicionais como enxertos ósseos, fibrina rica em plaquetas (PRF) e regeneração óssea guiada (GBR).

No que diz respeito à parte da reabilitação protética, o médico dentista através dos moldes de diagnóstico consegue criar um modelo de diagnóstico em réplica, o que lhe permite determinar a posição exata do implante em relação aos dentes adjacentes, através da compreensão dos espaços mesio-distais e apico-coronais[24]. Neste modelo de diagnóstico em réplica é também possível realizar o enceramento diagnóstico, de forma que o implante suporte da melhor forma possível a prótese final[24].

A cirurgia à mão livre é um método economicamente viável para a colocação de implantes dentários, onde o médico dentista depende da informação diagnóstica e do seu julgamento clínico para posicionar o implante[24]. No entanto, estudos demonstram que a cirurgia assistida por computador oferece maior precisão em comparação com técnicas manuais, especialmente em termos de desvio angular e global, tanto a nível coronal como apical[39]. Fatores que influenciam a precisão da colocação de implantes sem guia incluem o tipo de maxilar e o momento da colocação do implante, sendo observadas maiores variações no maxilar inferior[40].

Apesar dessas diferenças em termos de precisão, uma meta-análise demonstrou que tanto a cirurgia guiada por computador como a cirurgia à mão livre apresentam resultados semelhantes em termos de perda óssea marginal, complicações mecânicas e biológicas e taxas de sobrevivência dos implantes[4].

No entanto, a cirurgia não guiada continua a ser amplamente utilizada devido à sua flexibilidade e capacidade de adaptação durante os procedimentos. Permite que os médicos dentistas possam realizar ajustes em tempo real com base nas observações intra-operatórias, proporcionando assim uma abordagem mais personalizada à anatomia única de cada paciente.

Tabela 3 - Características da cirurgia não guiada (Elaboração própria adaptado de Afshari 2022)

Custo	Tempo de Planeamento	Tempo de Cirurgia	Precisão	Complicações	Indicado para casos complexos
Baixo	Rápido	Maior	Depende da experiência do médico	Potencialmente maiores	Limitado

Assim, a escolha entre a cirurgia guiada e a cirurgia à mão livre depende, em última instância, das circunstâncias individuais do paciente e da preferência do médico dentista[24].

CAPÍTULO III – DESENVOLVIMENTO: COMPARAÇÃO DAS TAXAS DE SUCESSO NA OSTEOINTEGRAÇÃO

A osteointegração[2] é um conceito que descreve a união estrutural e funcional entre o osso vivo e a superfície de um implante que suporta carga. Inicialmente, esta definição aplicava-se exclusivamente a implantes metálicos de titânio, mas atualmente o termo é utilizado para qualquer biomaterial com capacidade de osteointegração[2].

Um estudo realizado por Guglielmotti[2], destacou dois principais fatores que afetam a cicatrização óssea peri-implantar, sendo eles fatores locais e fatores sistémicos.

No que diz respeito aos fatores locais, a superfície do implante influencia a adesão celular e a formação óssea, sendo que superfícies rugosas de titânio tendem a favorecer a osteointegração[2]. O estudo analisou também a irradiação de implantes laminares de titânio com laser de Nd:YAG pulsado, sob condições ambientais normais, para criar e caracterizar uma superfície texturizada com rugosidade e ondulação controladas e a análise histológica revelou um aumento da formação óssea em comparação com implantes não tratados, o que demonstra que a irradiação a laser do titânio pode modificar a textura superficial do implante, melhorando a resposta óssea[2]. Outro fator local que é uma preocupação significativa é a corrosão dos implantes, pois estes podem libertar partículas metálicas nos tecidos adjacentes, desencadeando respostas inflamatórias e prejudicando a osteointegração[2].

Quanto aos fatores sistémicos, observou-se que a idade e género influenciam a resposta óssea peri-implantar, sendo os efeitos mais evidentes em indivíduos jovens do sexo masculino[2]. A diabetes *mellitus* pode atrasar a cicatrização óssea ao redor dos implantes e a anemia reduz a formação óssea e pode comprometer a osteointegração[2]. Verificou-se também que a exposição à radiação pode afetar negativamente a osteointegração, possivelmente devido a efeitos diretos nas células precursoras da osteogénese[2].

Estudos recentes que comparam a colocação de implantes dentários através da cirurgia guiada e não guiada apresentam resultados variados. Uma meta-análise[3] concluiu que as taxas de insucesso dos implantes eram quase três vezes superiores na colocação dos

implantes por meio da cirurgia não guiada (6,42%) em comparação com os implantes colocados através da cirurgia guiada (2,25%).

Por outro lado, Walker-Finch & Ucer[41], descobriram que os implantes colocados utilizando guias cirúrgicas estáticas digitais apresentavam taxas de sobrevivência a cinco anos comparáveis (94,5-100%) às taxas gerais de sobrevivência de implantes.

Além disso, outro estudo realizado[4], não identificaram diferenças significativas entre a cirurgia guiada por computador e a cirurgia manual no que diz respeito à perda óssea marginal, complicações e taxas de sobrevivência dos implantes.

Lops[42], fez um estudo em que analisou a osteointegração de implantes colocados por um médico dentista inexperiente utilizando guias em comparação a um médico dentista experiente, mas utilizando a técnica manual. O estudo[42] revelou que a remodelação óssea marginal entre os dois grupos não apresentou diferenças estatisticamente significativas, o que sugere que a cirurgia guiada permite que médicos dentistas com pouca experiência atinjam resultados comparáveis aos de um especialista, garantindo estabilidade óssea e boa integração do implante.

A técnica manual continua a ser amplamente utilizada, mas estudos como os de Huang[43] e Kim[44] mostraram que esta técnica apresenta maior variabilidade na precisão da colocação dos implantes, o que pode afetar negativamente a osteointegração. Huang[43] verificou que os implantes colocados manualmente apresentavam maiores desvios coronais, apicais, angulares e verticais, podendo resultar em micro-movimentos durante a fase de cicatrização, um fator considerado crítico para a integração óssea.

O estudo de Kim[44] introduziu o conceito de guia cirúrgico simples (SGD – *Simple Guide Device*), que melhora a precisão sem a complexidade dos sistemas FG. O SGD é um dispositivo que considera não apenas as relações com os dentes adjacentes, mas também antecipa a prótese final a ser reabilitada. Os resultados mostraram que o SGD reduziu significativamente os desvios angulares e de posição, promovendo um melhor paralelismo entre implantes e possivelmente melhorando a estabilidade primária, fator que é essencial para uma osteointegração bem sucedida[44].

Tabela 4 - Comparação Bibliográfica (Elaboração Própria)

Estudo	Tipo de estudo	N.º de Implantes / Pacientes	Cirurgia Guiada | Taxa de Sucesso	Cirurgia Não Guiada | Taxa de Sucesso	Conclusão Principal
Abdelhay *et al.* (2021)	Revisão Sistemática e Meta-análise	12 estudos incluídos	97,75% (2,25% falhas)	93,58% (6,42% falhas)	Cirurgia guiada reduz significativamente a taxa de falhas.
Yogui *et al.* (2021)	Revisão Sistemática	10 estudos	Similar entre técnicas	Similar entre técnicas	Diferenças não significativas em perda óssea marginal e complicações.
Walker-Finch & Ucer (2020)	Revisão Sistemática	5 anos de seguimento	94,5 - 100%	-	Alta taxa de sobrevivência com cirurgia guiada.
Lops *et al.* (2024)	Ensaio Clínico Randomizado	51 pacientes	-	-	Cirurgia guiada ajuda médicos inexperientes a atingirem resultados de especialistas.
Huang *et al.* (2023)	Estudo Clínico Prospectivo	70 implantes	-	-	Cirurgia manual apresenta maior variabilidade no posicionamento dos implantes.
Kim *et al.* (2024)	Estudo Clínico	60 implantes	96,7% com guia simples (SGD)	91,6% manual	Os dispositivos simples podem melhorar a precisão quando comparados à técnica manual.

Embora a maioria dos estudos indique vantagens na precisão da cirurgia guiada, as metodologias variam bastante, incluindo diferenças no número de pacientes, no tempo de seguimento e no tipo de sistemas de implantes utilizado. Além disso, muitos dos estudos disponíveis são de curto prazo e realizados em contextos controlados, o que pode não refletir totalmente a prática clínica diária. Apesar disso, a evidência acumulada sugere que a cirurgia guiada oferece benefícios particularmente relevantes em casos complexos ou em profissionais com menor experiência, enquanto a cirurgia à mão livre continua a ser eficaz quando realizada por médicos dentistas experientes. Assim, a interpretação dos resultados deve considerar essas variáveis para evitar generalizações excessivas.

CONCLUSÃO

A presente revisão permitiu concluir que a cirurgia guiada representa uma evolução significativa na implantologia, não apenas pela sua superioridade na precisão cirúrgica, mas, sobretudo, pelo seu impacto positivo na fase de reabilitação protética. A colocação de implantes dentários deixou de ser apenas um procedimento anatómico para se tornar um processo orientado pela posição ideal das futuras reabilitações – sejam elas unitárias, parciais ou totais. Neste contexto, a cirurgia guiada surge como uma ferramenta relevante para garantir uma emergência protética previsível, melhor paralelismo entre implantes e maior sucesso a longo prazo.

A evidência demonstra que, embora as taxas de osteointegração entre a cirurgia guiada e a não guiada possam ser comparáveis em alguns casos, a cirurgia guiada apresenta vantagens significativas em termos de menor desvio tridimensional, menor taxa de falhas e maior previsibilidade do tratamento. Estes benefícios são particularmente relevantes em reabilitações totais com carga imediata e em implantes pós - extraccionais, onde a precisão do posicionamento é crítica para o sucesso funcional e estético.

No que respeita à colocação de implantes imediatos, sobretudo na maxila anterior, a cirurgia guiada mostrou ser mais eficaz do que a técnica à mão livre, reduzindo desvios angulares e complicações, e garantindo melhor adaptação às exigências protéticas. Ainda assim, nas regiões posteriores e na mandíbula, os resultados também tendem a favorecer a cirurgia guiada, desde que as condições anatómicas e técnicas o permitam.

Quanto à escolha entre a cirurgia guiada e não guiada, esta deve ser criteriosa e adaptada a cada caso clínico. A cirurgia guiada é especialmente indicada em situações que requerem elevada precisão, como em reabilitações estéticas, reabilitações totais com carga imediata e colocação de implantes pós - extraccionais. Já a técnica não guiada pode ser adequada em casos mais simples, quando executada por profissionais experientes e em contextos onde os recursos tecnológicos não estão disponíveis.

É imperativo reconhecer que o uso de guias cirúrgicas não deve ser vista apenas como uma solução tecnológica para ultrapassar desafios anatómicos, mas sim como uma

estratégia integrada para melhorar os resultados globais da reabilitação oral. O futuro da implantologia parece caminhar para uma prática cada vez mais digital, centrada na precisão, previsibilidade e excelência funcional e estética dos tratamentos.

Por fim, apesar das vantagens da utilização de guias cirúrgicas para a colocação de implantes dentários, algumas cirurgias que começam por ser guiadas podem converter-se em cirurgias não guiadas, pelo que o cirurgião deverá apresentar experiência cirúrgica suficiente para a conclusão do caso, nesta eventualidade.

REFERÊNCIAS BIBLIOGRÁFICAS

1. Dioguardi M, Spirito F, Quarta C, Sovereto D, Basile E, Ballini A, *et al.* Guided Dental Implant Surgery: Systematic Review. J Clin Med. 2023;12(4):1490. doi: 10.3390/jcm12041490.
2. Guglielmotti MB, Olmedo DG, Cabrini RL. Research on implants and osseointegration. Periodontol 2000. 2019 Feb;79(1):178-189. doi: 10.1111/prd.12254. PMID: 30892769.
3. Abdelhay N, Prasad S, Gibson MP. Failure rates associated with guided versus non-guided dental implant placement: a systematic review and meta-analysis. BDJ Open. 2021;7(1):31. doi: 10.1038/s41405-021-00086-1.
4. Yogui FC, Verri FR, de Luna Gomes JM, Lemos CAA, Cruz RS, Pellizzer EP. Comparison between computer-guided and freehand dental implant placement surgery: A systematic review and meta-analysis. Int J Oral Maxillofac Surg. 2021;50(2):242-250. doi: 10.1016/j.ijom.2020.08.004.
5. Colombo, M., Mangano, C., Mijiritsky, E. *et al.* Clinical applications and effectiveness of guided implant surgery: a critical review based on randomized controlled trials. *BMC Oral Health* **17**, 150 (2017).
6. Mahmoud NR, Eldin MHK, Diab MH, Mahmoud OS, Fekry YE. Computer guided versus freehand dental implant surgery: Randomized controlled clinical trial. Saudi Dent J. 2024; doi: 10.1016/j.sdentj.2024.09.006.
7. Oliveira, Luana & Araújo, Rosana & Norte, Adriana & Sá, Juliana. (2023). FATORES SISTÊMICOS E LOCAIS QUE CAUSAM INSUCESSO NA OSSEOINTEGRAÇÃO DE IMPLANTES DENTÁRIOS. Brazilian Journal of Implantology and Health Sciences. 5. 70-85. 10.36557/2674-8169.2023v5n2p70-85.
8. Ochandiano S, García-Mato D, Gonzalez-Alvarez A, Moreta-Martinez R, Tousidonis M, Navarro-Cuellar C, Navarro-Cuellar I, Salmerón JI, Pascau J. Computer-Assisted Dental Implant Placement Following Free Flap Reconstruction: Virtual Planning, CAD/CAM Templates, Dynamic Navigation and Augmented Reality. Front Oncol. 2022 Jan 28;11:754943. doi: 10.3389/fonc.2021.754943. PMID: 35155183; PMCID: PMC8833256.
9. Pisla D, Bulbucan V, Hedesiu M, Vaida C, Zima I, Mocan R, Tucan P, Dinu C, Pisla D, Team Project Group. A Vision-Guided Robotic System for Safe Dental Implant

Surgery. J Clin Med. 2024 Oct 23;13(21):6326. doi: 10.3390/jcm13216326. PMID: 39518466; PMCID: PMC11546886.

10. Mangano FG, Admakin O, Lerner H, Mangano C. Artificial intelligence and augmented reality for guided implant surgery planning: A proof of concept. J Dent. 2023 Jun;133:104485. doi: 10.1016/j.jdent.2023.104485. Epub 2023 Mar 23. PMID: 36965859.
11. Gargallo-Albiol J, Barootchi S, Salomó-Coll O, Wang HL. Advantages and disadvantages of implant navigation surgery. A systematic review. Ann Anat. 2019 Sep;225:1-10. doi: 10.1016/j.aanat.2019.04.005. Epub 2019 May 4. PMID: 31063802.
12. Araujo-Corchado, Elena and Beatriz Pardal-Peláez. "Computer-Guided Surgery for Dental Implant Placement: A Systematic Review." *Prosthesis* (2022): n. pag.
13. Mouhyi J, Salama MA, Mangano FG, Mangano C, Margiani B, Admakin O. A novel guided surgery system with a sleeveless open frame structure: a retrospective clinical study on 38 partially edentulous patients with 1 year of follow-up. BMC Oral Health. 2019 Nov 21;19(1):253. doi: 10.1186/s12903-019-0940-0. PMID: 31752811; PMCID: PMC6873693.
14. Jacobs R, Salmon B, Codari M, Hassan B, Bornstein MM. Cone beam computed tomography in implant dentistry: recommendations for clinical use. BMC Oral Health. 2018 May 15;18(1):88. doi: 10.1186/s12903-018-0523-5. PMID: 29764458; PMCID: PMC5952365.
15. Einsiedel D, Giacaman SK, Seidel A, Berger L, Buchbender M, Wichmann M, Matta RE. Accuracy of full-guided versus half-guided implant procedures carried out with digital implant planning software by students as part of a university curriculum. BMC Med Educ. 2024 Nov 15;24(1):1316. doi: 10.1186/s12909-024-06280-7. PMID: 39548519; PMCID: PMC11566595.
16. D'haese J, Ackhurst J, Wismeijer D, De Bruyn H, Tahmaseb A. Current state of the art of computer-guided implant surgery. Periodontol 2000. 2017 Feb;73(1):121-133. doi: 10.1111/prd.12175. PMID: 28000275.
17. Chrcanovic BR, Albrektsson T, Wennerberg A. Bone Quality and Quantity and Dental Implant Failure: A Systematic Review and Meta-analysis. Int J Prosthodont. 2017 May/June;30(3):219–237. doi: 10.11607/ijp.5142. Epub 2017 Mar 20. PMID: 28319206.

18. Chackartchi T, Romanos GE, Parkanyi L, Schwarz F, Sculean A. Reducing errors in guided implant surgery to optimize treatment outcomes. Periodontol 2000. 2022 Feb;88(1):64-72. doi: 10.1111/prd.12411. PMID: 35103317.
19. Pimkhaokham A, Jiaranuchart S, Kaboosaya B, Arunjaroensuk S, Subbalekha K, Mattheos N. Can computer-assisted implant surgery improve clinical outcomes and reduce the frequency and intensity of complications in implant dentistry? A critical review. Periodontol 2000. 2022 Oct;90(1):197-223. doi: 10.1111/prd.12458. Epub 2022 Aug 4. PMID: 35924457; PMCID: PMC9805105.
20. Kaewsiri D, Panmekiate S, Subbalekha K, Mattheos N, Pimkhaokham A. The accuracy of static vs. dynamic computer-assisted implant surgery in single tooth space: A randomized controlled trial. Clin Oral Implants Res. 2019 Jun;30(6):505-514. doi: 10.1111/clr.13435. Epub 2019 May 7. PMID: 31060099.
21. Yimarj P, Subbalekha K, Dhanesuan K, Siriwatana K, Mattheos N, Pimkhaokham A. Comparison of the accuracy of implant position for two-implants supported fixed dental prosthesis using static and dynamic computer-assisted implant surgery: A randomized controlled clinical trial. Clin Implant Dent Relat Res. 2020 Dec;22(6):672-678. doi: 10.1111/cid.12949. Epub 2020 Sep 17. PMID: 32939934.
22. Nulty A. A literature review on prosthetically designed guided implant placement and the factors influencing dental implant success. Br Dent J. 2024 Feb;236(3):169-180. doi: 10.1038/s41415-024-7050-3. Epub 2024 Feb 9. PMID: 38332076; PMCID: PMC10853061.
23. Abad-Coronel C, Vandeweghe S, Vela Cervantes MD, Tobar Lara MJ, Mena Córdova N, Aliaga P. Accuracy of implant placement using digital prosthetically-derived surgical guides: a systematic review. *Appl Sci*. 2024;14(16):7422. doi:10.3390/app14167422
24. Afshari, Aysooda, Shahmohammadi, Rojin, Mosaddad, Seyed Ali, Pesteei, Ozra, Hajmohammadi, Emran, Rahbar, Mahdi, Alam, Mostafa, Abbasi, Kamyar, Free-Hand versus Surgical Guide Implant Placement, *Advances in Materials Science and Engineering*, 2022, 6491134, 12 pages, 2022.
25. Khorsandi, Danial & Fahimipour, Amir & Abasian, Payam & Saber, Sepehr & Seyedi, Mahla & Ghanavati, Sonia & Amoretti De Stephanis, Andrea & Taghavinezhad, Fatemeh & Leonova, Anna & Mohammadinejad, Reza & Shabani, Majid & Mazzolai, Barbara & Mattoli, Virgilio & Tay, Franklin & Makvandi,

Pooyan. (2021). 3D and 4D printing in dentistry and maxillofacial surgery: Recent advances and future perspectives. 10.48550/arXiv.2103.15455.

26. Yang, Xinquan & Li, Xuguang & Li, Xuechen & Wu, Peixi & Shen, Linlin & Li, Xin & Deng, Yongqiang. (2022). ImplantFormer: Vision Transformer based Implant Position Regression Using Dental CBCT Data. 10.48550/arXiv.2210.16467.
27. Łoginoff J, Majos A, Elgalal M. Long-term clinical results of additively manufactured subperiosteal implants for the treatment of the severely atrophic maxilla. J Craniomaxillofac Surg. 2025 May 20:S1010-5182(25)00160-X. doi: 10.1016/j.jcms.2025.04.021. Epub ahead of print. PMID: 40399182.
28. West N, Chapple I, Culshaw S, Donos N, Needleman I, Suvan J, Nibali L, Patel A, Preshaw PM, Kebschull M; EFP workshop participants and methodological consultant. BSP Implementation of prevention and treatment of peri-implant diseases - The EFP S3 level clinical practice guideline. J Dent. 2024 Oct;149:104980. doi: 10.1016/j.jdent.2024.104980. Epub 2024 Apr 30. PMID: 38697506.
29. El Kholy K, Lazarin R, Janner SFM, Faerber K, Buser R, Buser D. Influence of surgical guide support and implant site location on accuracy of static Computer-Assisted Implant Surgery. Clin Oral Implants Res. 2019 Nov;30(11):1067-1075. doi: 10.1111/clr.13520. Epub 2019 Aug 20. PMID: 31381178.
30. Pessoa R, Siqueira R, Li J, Saleh I, Meneghetti P, Bezerra F, Wang HL, Mendonça G. The Impact of Surgical Guide Fixation and Implant Location on Accuracy of Static Computer-Assisted Implant Surgery. J Prosthodont. 2022 Feb;31(2):155-164. doi: 10.1111/jopr.13371. Epub 2021 May 10. PMID: 33904640.
31. Chrabieh E, Hanna C, Mrad S, Rameh S, Bassil J, Zaarour J. Accuracy of computer-guided implant surgery in partially edentulous patients: a prospective observational study. Int J Implant Dent. 2024 Jul 16;10(1):36. doi: 10.1186/s40729-024-00552-z. PMID: 39012381; PMCID: PMC11252094.
32. Wu YT, Papaspyridakos P, Kang K, Finkelman M, Kudara Y, De Souza AB. Accuracy of Different Surgical Guide Designs for Static Computer-Assisted Implant Surgery: An In Vitro Study. J Oral Implantol. 2022 Oct 1;48(5):351-357. doi: 10.1563/aaid-joi-D-21-00055. PMID: 34937081.
33. Ciabattoni G, Acocella A, Sacco R. Immediately restored full arch-fixed prosthesis on implants placed in both healed and fresh extraction sockets after computer-planned

flapless guided surgery. A 3-year follow-up study. Clin Implant Dent Relat Res. 2017 Dec;19(6):997-1008. doi: 10.1111/cid.12550. Epub 2017 Oct 29. PMID: 29082655.

34. Li J, Chen Z, Dong B, Wang HL, Joda T, Yu H. Registering Maxillomandibular Relation to Create a Virtual Patient Integrated with a Virtual Articulator for Complex Implant Rehabilitation: A Clinical Report. J Prosthodont. 2020 Aug;29(7):553-557. doi: 10.1111/jopr.13204. Epub 2020 Aug 17. PMID: 32424940.
35. Kasradze D, Kubilius R. Influence of guide support on the accuracy of static Computer-Assisted Implant Surgery (sCAIS) in partially edentulous cases using a keyless guiding system: an in vitro study. BMC Oral Health. 2025 Apr 13;25(1):563. doi: 10.1186/s12903-025-05955-x. PMID: 40223057; PMCID: PMC11995644.
36. Pozzi A, Carosi P, Laureti A, Mattheos N, Pimkhaokham A, Chow J, Arcuri L. Accuracy of navigation guided implant surgery for immediate loading complete arch restorations: Prospective clinical trial. Clin Implant Dent Relat Res. 2024 Oct;26(5):954-971. doi: 10.1111/cid.13360. Epub 2024 Jul 5. PMID: 38967100.
37. Avila G, Galindo-Moreno P, Soehren S, Misch CE, Morelli T, Wang HL. A novel decision-making process for tooth retention or extraction. J Periodontol. 2009 Mar;80(3):476-91. doi: 10.1902/jop.2009.080454. PMID: 19254132.
38. Lambert FE, Lecloux G, Grenade C, Bouhy A, Lamy M, Rompen EH. Less Invasive Surgical Procedures Using Narrow-Diameter Implants: A Prospective Study in 20 Consecutive Patients. J Oral Implantol. 2015 Dec;41(6):693-9. doi: 10.1563/AAID-JOI-D-13-00201. Epub 2014 Apr 25. PMID: 24766161.
39. Chen Z, Li J, Sinjab K, Mendonca G, Yu H, Wang HL. Accuracy of flapless immediate implant placement in anterior maxilla using computer-assisted versus freehand surgery: A cadaver study. Clin Oral Implants Res. 2018 Dec;29(12):1186-1194. doi: 10.1111/clr.13382. Epub 2018 Nov 9. PMID: 30346631.
40. Schnutenhaus S, Wagner M, Edelmann C, Luthardt RG, Rudolph H. Factors Influencing the Accuracy of Freehand Implant Placement: A Prospective Clinical Study. Dent J (Basel). 2021 May 10;9(5):54. doi: 10.3390/dj9050054. PMID: 34068734; PMCID: PMC8151810.
41. Walker-Finch K, Ucer C. Five-year survival rates for implants placed using digitally-designed static surgical guides: a systematic review. Br J Oral Maxillofac Surg. 2020 Apr;58(3):268-276. doi: 10.1016/j.bjoms.2019.12.007. Epub 2020 Jan 6. PMID: 31917014.

42. Lops D, Palazzolo A, Calza S, Proietto L, Sordillo A, Mensi M, Romeo E. Guided versus freehand single implant placement: A 3-year parallel randomized clinical trial. J Dent. 2024 Oct;149:105317. doi: 10.1016/j.jdent.2024.105317. Epub 2024 Aug 22. PMID: 39181431.
43. Huang L, Liu L, Yang S, Khadka P, Zhang S. Evaluation of the accuracy of implant placement by using implant positional guide versus freehand: a prospective clinical study. Int J Implant Dent. 2023 Dec 1;9(1):45. doi: 10.1186/s40729-023-00512-z. PMID: 38036932; PMCID: PMC10689697.
44. Kim YJ, Kim J, Lee JR, Kim HS, Sim HY, Lee H, Han YS. Comparison of the accuracy of implant placement using a simple guide device and freehand surgery. J Dent Sci. 2024 Oct;19(4):2256-2261. doi: 10.1016/j.jds.2024.02.024. Epub 2024 Mar 1. PMID: 39347026; PMCID: PMC11437249.

Anexos

Anexo I – Autorização para a utilização de figuras referenciadas nesta tese

CCC | Marketplace

Order Number: 1614316
Order Date: 28 May 2025

Payment Information

Catarina Brito cattbrito@gmail.com **Payment method:** Invoice	**Billing Address:** Miss Catarina Brito Rua Vieira da Silva Odivelas, Lisboa 2675-216 Portugal +351 926220309 cattbrito@gmail.com	**Customer Location:** Miss Catarina Brito Rua Vieira da Silva Odivelas, Lisboa 2675-216 Portugal

Order Details

Billing Status: Open

1. Annals of anatomy

Article: Advantages and disadvantages of implant navigation surgery. A systematic review.

Order License ID	1614316-1	**Type of Use**	Republish in a thesis/dissertation
Order detail status	Completed	**Publisher**	URBAN AND FISCHER VERLAG
ISSN	0940-9602	**Portion**	Image/photo/illustration
			0,00 EUR Republication Permission

LICENSED CONTENT

Publication Title	Annals of anatomy	**Rightsholder**	Elsevier Science & Technology Journals
Article Title	Advantages and disadvantages of implant navigation surgery. A systematic review.	**Publication Type**	Journal
		Start Page	1
Author / Editor	Anatomische Gesellschaft.	**End Page**	10
Date	01/01/1992	**Volume**	225
Language	English, English, German	**URL**	http://www.elsevier.com/journals/annals-of-anatomy/0940-9602
Country	Germany		

REQUEST DETAILS

Portion Type	Image/photo/illustration	**Distribution**	Other territories and/or countries
Number of Images / Photos / Illustrations	4567	**Enter Territories/Countries**	Portugal
Format (select all that apply)	Print	**Translation**	Original language of publication
Who Will Republish the Content?	Academic institution	**Copies for the Disabled?**	No
Duration of Use	Life of current edition	**Minor Editing Privileges?**	No
Lifetime Unit Quantity	Up to 499	**Incidental Promotional Use?**	No
Rights Requested	Main product	**Currency**	EUR

NEW WORK DETAILS

Title	COMPARISON OF SUCCESS RATES IN OSTEOINTEGRATION OF DENTAL IMPLANTS PLACED WITH GUIDED SURGERY VS NON-GUIDED SURGERY	**Institution Name**	Egas Moniz School of Health and Science
Instructor Name	Pedro Rodrigues	**Expected Presentation Date**	2025-06-20

ADDITIONAL DETAILS

The Requesting Person / Organization to Appear on the License	Catarina Brito

REQUESTED CONTENT DETAILS

Title, Description or Numeric Reference of the Portion(s)	Photographs 4, 5, 6 and 7 present in the article	**Title of the Article / Chapter the Portion Is From**	Advantages and disadvantages of implant navigation surgery. A systematic review.
Editor of Portion(s)	Gargallo-Albiol, Jordi; Barootchi, Shayan; Salomó-Coll, Oscar; Wang, Hom-lay	**Author of Portion(s)**	Gargallo-Albiol, Jordi; Barootchi, Shayan; Salomó-Coll, Oscar; Wang, Hom-lay
Volume / Edition	225		
Page or Page Range of Portion	1-10	**Publication Date of Portion**	2019-09-01

Elsevier Science & Technology Journals Terms and Conditions

Elsevier publishes Open Access articles in both its Open Access journals and via its Open Access articles option in subscription journals, for which an author selects a user license permitting certain types of reuse without permission. Before proceeding please check if the article is Open Access on http://www.sciencedirect.com and refer to the user license for the individual article. Any reuse not included in the user license terms will require permission. You must always fully and appropriately credit the author and source. If any part of the material to be used (for example, figures) has appeared in the Elsevier publication for which you are seeking permission, with credit or acknowledgement to another source it is the responsibility of the user to ensure their reuse complies with the terms and conditions determined by the rights holder. Please contact permissions@elsevier.com with any queries.

Total Items: 1 — Subtotal: 0,00 EUR
Order Total: 0,00 EUR

Marketplace Permissions General Terms and Conditions

The following terms and conditions ("General Terms"), together with any applicable Publisher Terms and Conditions, govern User's use of Works pursuant to the Licenses granted by Copyright Clearance Center, Inc. ("CCC") on behalf of the applicable Rightsholders of such Works through CCC's applicable Marketplace transactional licensing services (each, a "Service").

1) **Definitions.** For purposes of these General Terms, the following definitions apply:

"License" is the licensed use the User obtains via the Marketplace platform in a particular licensing transaction, as set forth in the Order Confirmation.

"Order Confirmation" is the confirmation CCC provides to the User at the conclusion of each Marketplace transaction. "Order Confirmation Terms" are additional terms set forth on specific Order Confirmations not set forth in the General Terms that can include terms applicable to a particular CCC transactional licensing service and/or any Rightsholder-specific terms.

"Rightsholder(s)" are the holders of copyright rights in the Works for which a User obtains licenses via the Marketplace platform, which are displayed on specific Order Confirmations.

"Terms" means the terms and conditions set forth in these General Terms and any additional Order Confirmation Terms collectively.

"User" or "you" is the person or entity making the use granted under the relevant License. Where the person accepting the Terms on behalf of a User is a freelancer or other third party who the User authorized to accept the General Terms on the User's behalf, such person shall be deemed jointly a User for purposes of such Terms.

"Work(s)" are the copyright protected works described in relevant Order Confirmations.

2) **Description of Service.** CCC's Marketplace enables Users to obtain Licenses to use one or more Works in accordance with all relevant Terms. CCC grants Licenses as an agent on behalf of the copyright rightsholder identified in the relevant Order Confirmation.

3) **Applicability of Terms.** The Terms govern User's use of Works in connection with the relevant License. In the event of any conflict between General Terms and Order Confirmation Terms, the latter shall govern. User acknowledges that Rightsholders have complete discretion whether to grant any permission, and whether to place any limitations on any grant, and that CCC has no right to supersede or to modify any such discretionary act by a Rightsholder.

4) **Representations; Acceptance.** By using the Service, User represents and warrants that User has been duly authorized by the User to accept, and hereby does accept, all Terms.

5) **Scope of License; Limitations and Obligations.** All Works and all rights therein, including copyright rights, remain the sole and exclusive property of the Rightsholder. The License provides only those rights expressly set forth in the terms and conveys no other rights in any Works

CCC | Marketplace

Order Number: 1617297
Order Date: 05 Jun 2025

Payment Information

Catarina Brito
cattbrito@gmail.com
Payment method: Invoice

Billing Address:
Miss Catarina Brito
Rua Vieira da Silva
Odivelas, Lisboa 2675-216
Portugal

+351 926220309
cattbrito@gmail.com

Customer Location:
Miss Catarina Brito
Rua Vieira da Silva
Odivelas, Lisboa 2675-216
Portugal

Order Details

1. BMC MEDICAL EDUCATION

Billing Status: Open

Article: Accuracy of full-guided versus half-guided implant procedures carried out with digital implant planning software by students as part of a university curriculum

Order License ID	1617297-1	**Type of Use**	Republish in a thesis/dissertation
Order detail status	Completed		
ISSN	1472-6920	**Publisher**	BIOMED CENTRAL, LTD.
		Portion	Image/photo/illustration

0,00 EUR
Republication Permission

LICENSED CONTENT

Publication Title	BMC MEDICAL EDUCATION	**Publication Type**	e-Journal
Article Title	Accuracy of full-guided versus half-guided implant procedures carried out with digital implant planning software by students as part of a university curriculum	**Start Page**	1316
		Issue	1
		Volume	24
		URL	http://www.biomedcentral.com/bmcmededuc
Date	01/01/2001		
Language	English		
Country	United Kingdom of Great Britain and Northern Ireland		
Rightsholder	Springer Nature BV		

REQUEST DETAILS

Portion Type	Image/photo/illustration	**Distribution**	Other territories and/or countries
Number of Images / Photos / Illustrations	5	**Enter Territories/Countries**	Portugal
Format (select all that apply)	Print	**Translation**	Original language of publication
Who Will Republish the Content?	Academic institution	**Copies for the Disabled?**	No
		Minor Editing Privileges?	No
Duration of Use	Life of current edition	**Incidental Promotional Use?**	No
Lifetime Unit Quantity	Up to 499	**Currency**	EUR
Rights Requested	Main product		

NEW WORK DETAILS

Title	COMPARISON OF SUCCESS RATES IN OSTEOINTEGRATION OF DENTAL IMPLANTS PLACED WITH GUIDED SURGERY VS NON-GUIDED SURGERY	**Institution Name**	Egas Moniz School of Health & Science
		Expected Presentation Date	2025-06-20
Instructor Name	Pedro Rodrigues		

ADDITIONAL DETAILS

The Requesting Person / Organization to Appear on the License	Catarina Brito

REQUESTED CONTENT DETAILS

Title, Description or Numeric Reference of the Portion(s)	5	**Title of the Article / Chapter the Portion Is From**	Accuracy of full-guided versus half-guided implant procedures carried out with digital implant planning software by students as part of a university curriculum
Editor of Portion(s)	Einsiedel, Daniel; Giacaman, Stephanie Knapp; Seidel, Anna; Berger, Lara; Buchbender, Mayte; Wichmann, Manfred; Matta, Ragai Edward	**Author of Portion(s)**	Einsiedel, Daniel; Giacaman, Stephanie Knapp; Seidel, Anna; Berger, Lara; Buchbender, Mayte; Wichmann, Manfred; Matta, Ragai Edward
Volume / Edition	24		
Page or Page Range of Portion	1316	**Publication Date of Portion**	2024-12-01

Total Items: 1

Subtotal: 0,00 EUR
Order Total: 0,00 EUR

Marketplace Permissions General Terms and Conditions

The following terms and conditions ("General Terms"), together with any applicable Publisher Terms and Conditions, govern User's use of Works pursuant to the Licenses granted by Copyright Clearance Center, Inc. ("CCC") on behalf of the applicable Rightsholders of such Works through CCC's applicable Marketplace transactional licensing services (each, a "Service").

1) **Definitions.** For purposes of these General Terms, the following definitions apply:

"License" is the licensed use the User obtains via the Marketplace platform in a particular licensing transaction, as set forth in the Order Confirmation.

"Order Confirmation" is the confirmation CCC provides to the User at the conclusion of each Marketplace transaction. "Order Confirmation Terms" are additional terms set forth on specific Order Confirmations not set forth in the General Terms that can include terms applicable to a particular CCC transactional licensing service and/or any Rightsholder-specific terms.

"Rightsholder(s)" are the holders of copyright rights in the Works for which a User obtains licenses via the Marketplace platform, which are displayed on specific Order Confirmations.

"Terms" means the terms and conditions set forth in these General Terms and any additional Order Confirmation Terms collectively.

"User" or "you" is the person or entity making the use granted under the relevant License. Where the person accepting the Terms on behalf of a User is a freelancer or other third party who the User authorized to accept the General Terms on the User's behalf, such person shall be deemed jointly a User for purposes of such Terms.

"Work(s)" are the copyright protected works described in relevant Order Confirmations.

2) **Description of Service.** CCC's Marketplace enables Users to obtain Licenses to use one or more Works in accordance with all relevant Terms. CCC grants Licenses as an agent on behalf of the copyright rightsholder identified in the relevant Order Confirmation.

3) **Applicability of Terms.** The Terms govern User's use of Works in connection with the relevant License. In the event of any conflict between General Terms and Order Confirmation Terms, the latter shall govern. User acknowledges that Rightsholders have complete discretion whether to grant any permission, and whether to place any limitations on any grant, and that CCC has no right to supersede or to modify any such discretionary act by a Rightsholder.

4) **Representations; Acceptance.** By using the Service, User represents and warrants that User has been duly authorized by the User to accept, and hereby does accept, all Terms.