

Caso Clínico

Case Report

Paulo Gouveia¹
Arnaldo Pires¹
Frederica Coimbra¹
Isabel Trindade¹
Carlos Capela¹
Guilherme Gomes²
Abel Rua³

DPOC agudizada ou algo mais? Caso clínico

COPD exacerbation or something else? Clinical case

Recebido para publicação/received for publication: 09.02.05

Aceite para publicação/accepted for publication: 09.03.05

Resumo

Os autores apresentam o caso de uma doente de 45 anos, portadora de síndrome de Down, com antecedentes conhecidos de DPOC e múltiplos internamentos hospitalares, no contexto de agudização da sua doença pulmonar de base. Os factos reportam-se ao seu último internamento, cujo motivo, interpretado *a priori* como mais um episódio de agudização, depois da reavaliação clínica cuidadosa e da utilização de meios complementares de diagnóstico apropriados, se revelou ficar a dever-se a causa pouco usual.

Abstract

The authors present the case of a 45-year-old female patient with Down syndrome, and known past medical history of COPD with multiple hospital admissions in the context of exacerbation of his lung disease. The facts refer to his latest hospitalization, whose motive, prior interpreted as a further exacerbation episode, after careful clinical reassessment and use of appropriate additional means of diagnosis, appeared to be due to an unusual cause. By presenting this case, the authors call the attention to the difficulty present-

¹ Interno complementar de Medicina Interna

² Assistente Hospitalar Graduado de Medicina Interna

³ Chefe de Serviço de Medicina Interna, Director do Serviço de Medicina I do HS Marcos – Braga

Serviço de Medicina I – Director Dr. Abel Rua
Hospital de S. Marcos – Braga
Largo Carlos Amarante
4701-965 Braga

Correspondência/Correspondence to:

Paulo Ferreira Gouveia
Av Mestre José Veiga, n.º 30, 1.º DTF
4715-330 Braga
Email: paulofgouveia@netcabo.pt
Telef.: 915303716

Com a apresentação deste caso, os autores pretendem alertar para a dificuldade diagnóstica posta por situações particulares, bem como para os riscos da aceitação acrítica de diagnósticos comuns.

Rev Port Pneumol 2009; XV (5): 923-927

Palavras-chave: DPOC, síndrome de Down, aspiração de corpo estranho, broncofibroscopia.

ted by particular situations, as well as to the risks of uncritical acceptance of common diagnoses.

Rev Port Pneumol 2009; XV (5): 923-927

Key-words: COPD, Down syndrome, foreign body aspiration, fiberoptic bronchoscopy.

Introdução

Gustav Killian deu início à era da broncoscopia em 1897, quando procedeu à extração de um osso de porco da traqueia de um agricultor alemão usando um esofagoscópio¹. Desde então, a broncoscopia tornou-se uma das pedras angulares da investigação pneumológica e um auxiliar indispensável na abordagem diagnóstica e terapêutica de adultos e crianças com suspeita de aspiração de corpo estranho.

A aspiração de corpo estranho para as vias aéreas é mais frequente em crianças, sendo que mais de 80% dos casos ocorrem em doentes com menos de 15 anos². Crianças com menos de 1 ano, e adultos com mais de 75 anos, apresentam um risco acrescido de morte em consequência de aspiração de corpo estranho². A apresentação clínica no adulto é, em contraste com as crianças, geralmente subtil, e o diagnóstico requer uma cuidadosa história clínica e exame físico, bem como o uso judicioso da broncofibroscopia.

Caso clínico

Doente do sexo feminino, 45 anos, portadora de síndrome de Down e com antecedentes de DPOC.

Enviada, no espaço de cinco dias, repetidamente ao SU do HS Marcos, por tosse produtiva e agravamento progressivo de quadro de dificuldade respiratória, que respondiam inicialmente à terapêutica broncodilatadora instituída. Acabava por ter alta após ajuste do tratamento-base, sem, no entanto, ficar no seu estado clínico habitual. Na última observação urgente, face ao carácter e recorrência das queixas, à resposta menos que suficiente às medidas aplicadas e à verificação da existência de possível estridor e cianose labial, decide-se pelo seu internamento. Neste episódio realiza Rx tórax (Fig. 1), que sugeria hiperinsuflação do hemitórax direito, e estudo analítico com gasimetria arterial que evidenciaram elevação dos marcadores de fase aguda e acidose respiratória com retenção importante de CO₂ (Quadro I). Ainda antes de ser admitida a internamento, e dado apresentar novo sinal clí-

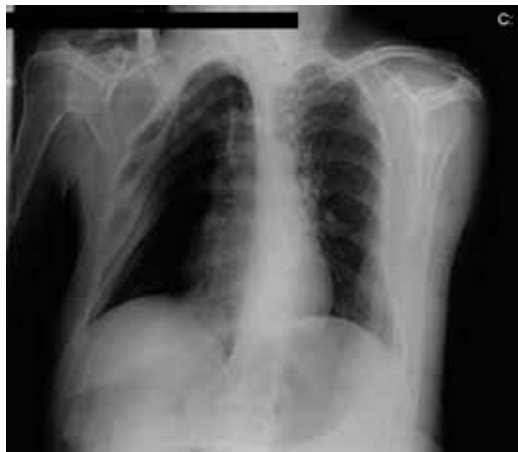

Fig. 1 – Radiografia do tórax mostrando alterações anatómicas grosseiras, decorrentes de posturas viciosas, sendo evidente a hipertransparência relativa do hemitórax direito, rotação esquerda e dificuldade em avaliar o trajecto e a permeabilidade das vias aéreas centrais

nico, o estridor, foi solicitada a observação por ORL, de modo a descartar obstrução alta das vias respiratórias, não sendo aparente, na avaliação realizada, qualquer alteração que pudessem explicar o quadro. A doente é então internada com o diagnóstico provisório de DPOC agudizada, possivelmente complicada por obstrução das vias aéreas superiores por edema e deformidades esqueléticas e da postura associadas, a necessitar de clarificação posterior. Durante o internamento verifica-se uma resposta pouco satisfatória às medidas instituídas, mantendo-se o quadro de estridor, inclusive

Quadro I – Estudo analítico na admissão

PCR	15,5 mg/l
Hemoglobina	15,7 g/dl
Leucócitos	20 900/ul
pO ₂	82,5 mmHg
pCO ₂	83,5 mmHg
pH	7,146
HCO ₃	28,2 mmol/l
Lactatos	5,30

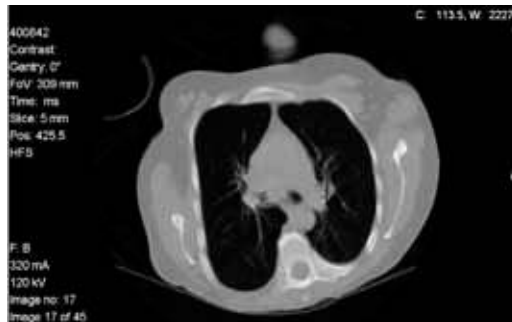

Fig. 2 – TAC do tórax – janela mediastínica, em corte axial subcarinal, onde, além da conformação nitidamente patológica, se pode observar a menor aeração do brônquio principal direito (BPD)

recorrendo a adrenalina aerossolizada e a corticoterapia inalada e sistémica. Este facto adensa ainda mais as suspeitas relativamente à etiologia do quadro, motivando o prosseguimento da investigação pelo recurso a medidas mais invasivas, no caso a broncofibroscopia. Entretanto, e enquanto aguardava a realização de broncofibroscopia, é realizada TC do tórax (Fig. 2), na qual é sugerida a presença de obstrução parcial do brônquio principal direito, possivelmente por rolhões de secreções. Finalmente, é realizada a broncofibroscopia que acabou por revelar a presença de corpo estranho na emergência do brônquio principal direito (Fig. 3), identificado após a sua remoção como elástico de fralda. Após extracção do referido corpo estranho, verificou-se uma resolução rápida e completa do quadro clínico da doente, acabando esta por ter alta completamente assintomática, necessitando apenas da sua terapêutica de base em face dos antecedentes clínicos conhecidos.

Discussão

O diagnóstico da aspiração de corpo estranho não constitui desafio importante, nos

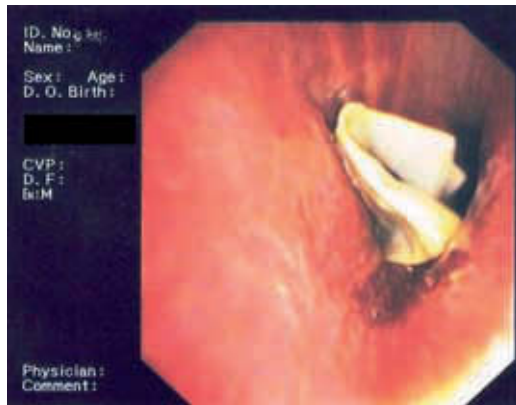


Fig. 3 – Broncofibroscopia: aparente distorção da geometria conformacional do BPD (por inflamação e edema mas, também, seguramente, pelas repercussões intrapulmonares da deformidade estrutural da caixa torácica), que na sua secção proximal se encontra parcialmente obstruído por fragmento de material sintético de fralda

casos agudos em que estão implicados objectos de maiores dimensões, que geralmente conduzem à oclusão de um brônquio principal. No entanto, este torna-se bastante mais complicado no caso de aspiração de pequenos objectos ou, se o doente for incapaz de se exprimir com clareza, como são exemplo os recém-nascidos, crianças ou indivíduos mentalmente incapacitados³, como era o caso da doente em causa. Apenas por si, a simples suspeição pode constituir o mais importante passo para o estabelecimento do diagnóstico e, a prospecção anamnésica, apontando nesse sentido, nunca deve ser negligenciada⁴. No caso vertente, a história clínica fornecida pelo cuidador, pessoa atenta mas que nunca poderia sugerir sobre a possibilidade da aspiração de corpo estranho, associada aos antecedentes questionáveis de DPOC, levou linearmente ao diagnóstico, embora erróneo, de agudização da condição clínica preexistente, que é bem mais comum. Só a atenção prestada a sinais

pouco habituais, como o estridor e a cianose recorrentes, a monitorização da resposta ao tratamento e a valorização do *background* da doente permitiram pôr em causa o diagnóstico mais atractivo e fácil e colocar como provável a hipótese de aspiração de corpo estranho, inquestionável após recurso à broncofibroscopia. Esta também possibilitou a exclusão de outra possibilidade, como seria a obstrução dinâmica das vias aéreas facilitada pela dismorfia torácica e agravada pela inflamação desencadeada por infecção intercorrente.

Retrospectivamente, e antes do diagnóstico de certeza, somos levados a admitir como elementos positivos do quadro que contrapõem a aspiração do corpo estranho à agudização da DPOC, a resposta insuficiente ao tratamento optimizado, a ausência de processo infeccioso inicial evidente, bem como a ineficácia da antibioterapia ambulatorial, o aparecimento de estridor recorrente, a assimetria radiológica no padrão da transparência normal dos pulmões e a sugestão de alteração da permeabilidade das vias aéreas por TAC do tórax.

Conclusão

O presente caso pretende ilustrar duas situações particulares a ter presente na prática clínica. Antes de mais, a história e os antecedentes patológicos, podendo condicionar o estabelecimento diagnóstico definitivo, devem ser questionados sempre que a apresentação clínica é atípica, porque “nem sempre o que parece é”. Em segundo lugar, e sobretudo nos indivíduos que apresentam défices cognitivos e da comunicação, o aparecimento de quadros de dificuldade respiratória aguda deve levar a considerar a hipótese de

aspiração de corpo estranho, mesmo contra toda a evidência.

Agradecimentos

Os autores agradecem a colaboração prestada pelo Serviço de Pneumologia do HS Marcos, na pessoa do seu director, Dr. João Cunha.

Bibliografia

1. Killian, G. Removal of a bone splinter from right main bronchus by direct laryngoscopy. *Munch Med Wschr* 1897; 4:44-86.
2. Rafanan, AL, Mehta, AC. Adult airway foreign body removal. What's new? *Clin Chest Med* 2001; 22:319.
3. Nakhosteen, J.A. Tracheobronchial foreign bodies. *Eur Respir J* 1994; 7:429-430.
4. Shure D. Foreign body retrieval. *Pulm Perspect* 1993; 10:5-7.